



Zirkonium implantaten:  
de toekomst in implantologie?  
... pagina 4



14th CAD/CAM &  
Digital Dentistry  
Conference in Dubai  
... pagina 10

Dit nummer wordt u aangeboden  
in samenwerking met de volgende bedrijven:

Carestream, GC Europe, Conseuro,  
Johnson & Johnson, Ultradent

## Chirurgische kroonverlenging

En gebruik van botuline toxine bij het corrigeren van een gingivale glimlach bij een orthodontische patiënt.

Dr. Irineu Gregnanin Pedron, Brazilië

### Inleiding

De vraag naar esthetische behandelingen kent een exponentiële groei. Naast het principiële aspect van de bevordering van de gezondheid is ook de esthetiek van de glimlach een doelstelling voor zowel tandartsen als artsen, omdat de glimlach in onze samenle-

daaraan verbonden behandeling conservatiever, efficiënter, sneller en veiliger is dan chirurgische protocollen.<sup>5,10</sup> Botuline toxine wordt gesynthetiseerd door de anaerobe grampositieve bacterie Clostridium botulinum. Het remt de afgifte van acetylcholine ter hoogte van de neuromusculaire overgang en voorkomt spiercontracties.<sup>3,6,8,9</sup> Er zijn zeven toxine serotypes (A, B, C1, D, E, F en G), maar in de klinische praktijk wordt subtype A.3 het vaakst gebruikt, en is ook het meest effectief.<sup>6</sup> Botuline toxine is effectief gebleken bij de behandeling van een gingivale glimlach bij patiënten met een hyperfunctie van de spieren die bij de glimlach betrokken zijn, en bij patiënten met andere aandoeningen, zoals stoornissen van het temporomandibulair gewricht (hypertrofie van de kauwspieren, p2»



Afb. 1: De patiënte heeft een gingivale glimlach.

ving een manier is om te communiceren en onze gevoelens te uiten.<sup>1,3</sup> De esthetische harmonie van het gelaat is direct verbonden met de glimlach, die op zijn beurt samengesteld is uit drie componenten: de tanden, het tandvlees en de lippen.<sup>1-4</sup> Een glimlach wordt als esthetisch aangenaam ervaren wanneer de verhoudingen tussen deze elementen perfect zijn, en wanneer niet meer dan 3 mm van het tandvlees zichtbaar is. Wanneer meer dan 3 mm van het tandvlees zichtbaar is, wordt dit als een onesthetische "gingivale glimlach" beschouwd, wat voor sommige patiënten psychologische gevolgen met zich meebrengt.<sup>1,3,5-8</sup> Verschillende therapeutische modaliteiten zijn voorgesteld voor het corrigeren van een gingivale glimlach, zoals gingivectomie of gingivoplastie,<sup>1-3,5,6,8</sup> myectomie<sup>6,8</sup> en orthognathische chirurgie.<sup>6,8,9</sup> Die laatste twee interventies hebben een meer invasief karakter en er is een hoger percentage morbiditeit aan verbonden.<sup>7</sup> Om een chirurgische ingreep te vermijden, kan het gebruik van botuline toxine overwogen worden, omdat de

## Door de hersenen geleide implantaire reconstructie: wie neemt de beslissingen?

Dr. Scott D. Ganz, Verenigde Staten

Het lijkt erop dat er nog steeds een grote kloof gaapt tussen degenen die gebruik maken van 3D-technologie voor de planning en het plaatsen van tandimplantaten, en degenen die die technologie niet gebruiken. Het is duidelijk dat beslissingen over de diagnose en het behandelingsplan van onze patiënten het verschil kunnen maken tussen een geslaagd en een mislukt resultaat. Onlangs werd in een online advertentie voor een educatief programma geopperd dat "implantaatchirurgie helemaal niet ingewikkeld is; het is zelfs eenvoudiger dan de meeste andere tandheelkundige disciplines, en elke tandarts beschikt over de knowhow om implantaten chirurgisch te plaatsen. Als je tanden kunt trekken, kun je ook een tandimplantaat plaatsen! Een tandarts die door de hersenen geleide chirurgie uitoefent, heeft geen dure apparatuur nodig; iedereen kan het

zonder zware initiële investeringen leren!" De implantologie is vanaf nu één van de meest voorspelbare en efficiënte behandelingsmethodes in de tandheelkunde. Maar wanneer een panoramische of periapicale röntgenfoto in twee dimensies de enige gebruikte beeldvormingstechniek is, hoe kan een tandarts dan echt weten of een ingreep al dan niet gecompliceerd zal zijn?

In afbeelding 1 wordt een haarscherp 3D-beeld weergegeven van een boven- en onderkaak, evenals het transversale beeld van de tanden en wortels in beide tandbogen, na behandeling met een planningssoftware (NobelClinician, Nobel Biocare). Deze cruciale informatie toont aan in welke mate de anatomie van elke patiënt uniek en bijzonder is, en hoe de botanatomie, de positie van de wortels in het bot en het traject van de tanden van elke patiënt

mogelijk niet samenvallen met het alveolaire proces. Zonder deze informatie kan het plaatsen van implantaten worden bemoeilijkt, en kunnen complicaties het gevolg zijn. Dat is de reden waarom tandartsen absoluut de meest recente 3D CBCT beeldvorming en interactieve planningssoftware moeten gebruiken, om optimaal rekening te kunnen houden met de unieke anatomie van elke patiënt.

Bij het evalueren van locaties waar potentieel een implantaat kan worden geplaatst, is het niet enkel de aanwezige hoeveelheid botmateriaal die van belang is. Immers, onze patiënten hebben tanden nodig en geen implantaten. Tandartsen moeten leren om een "implantaire reconstructie geleid door restauratie" toe te passen - en weten waar de positie van de tanden bepaald wordt door botweefsel of door p6»

AD

Opalescence®  
tooth whitening systems

MY SMILE IS  
*Charming*

#MYSMILEISPOWERFUL

*Ecem*, uit Duitsland is marketingspecialist en thuiskok en glimlacht als ze weer op avontuur gaat, naar een plek waar ze nog nooit is geweest. Opalescence® PF-bleekstelsel kan flexibel worden gedragen, zodat ze haar tanden stralend wit kan houden op een manier die bij haar levensstijl past:

- op maat gemaakte bleeklepels voor thuisbehandeling
- 10% of 16% carbamideperoxide

Lees meer over cosmetische bleekbehandelingen op [opalescence.com/nl](http://opalescence.com/nl).

www.ultradent.com/nl  
© 2019 Ultradent Products, Inc. All rights reserved.

ULTRADENT  
PRODUCTS, INC.

## Chirurgische kroonverlenging

**pl\*** bruxisme, abnormaal klemmen van de tanden) en myofasciale pijn.<sup>3, 6, 9</sup> In dit artikel wordt een geval van een gingivale glimlach beschreven, die werd behandeld met een combinatie van een chirurgische kroonverlenging (gingivoplastie) en een injectie met botuline toxine.

### Case study

De patiënte was een 27-jarige vrouw van Afrikaanse afkomst die zich bekleegde over de zichtbaarheid van haar tandvlees wanneer ze lachte (afb. 1). Klinisch gezien was er een anatomische disharmonie tussen de lengte van de voortanden en het gingivale weefsel, waarvan meer dan 3 mm zichtbaar was, dat de oorzaak was van de gingivale glimlach (afb. 2a). Met behulp van een Chu-sonde (Hu-Friedy, Chicago, USA) werd de lengte van de tanden (afb. 2b) gemeten. De voorgestelde behandeling bestond uit een chirurgische kroonverlenging (gingivoplastie), die na voorstelling van de resultaten zou worden gevolgd door een injectie met botuline toxine om de gingivale glimlach te corrigeren. De patiënte werd ervan op de hoogte gebracht dat de gingivale glimlach zes maanden na de behandeling zou terugkeren, als gevolg van het tijdelijke effect van het product. Na lokale infiltratieve anesthesie werden met behulp van een sonde met millimetermarkeringen de penetratiepunten gedefinieerd, en werd de lijn die die punten verbindt, door middel van elektrocauterisatie gemarkeerd.<sup>2</sup> De lengte van de tanden werd vergroot om de zenit te karakteriseren. Vervolgens werd een curettage uitgevoerd, vergelijkbaar met een externe afkanting, teneinde de weefselgenezing te bevorderen. Er is geen enkele noodzaak om chirurgisch cement te gebruiken, aangezien wondgenezing een tweedelijns proces is. De patiënte meldde geen klachten of postoperatieve complicaties.

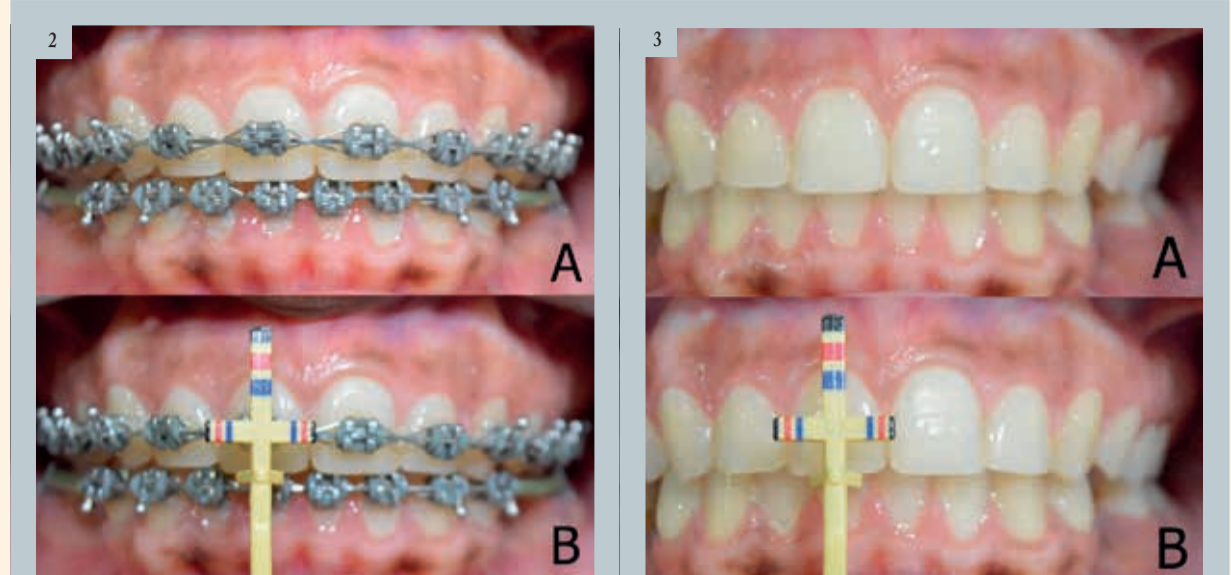
Tijdens de raadpleging 30 dagen later werd het orthodontisch apparaat verwijderd, en werd voldoende weefselgenezing vastgesteld (afb. 3). De patiënte meldde geen veranderingen of klachten, maar was nog steeds ongelukkig met haar gingivale glimlach (afb. 4). Tijdens dezelfde raadpleging werd botuline toxine geïnjecteerd nadat de huid was gedesinfecteerd met 70% ethanol en het sebum in de desbetreffende zone was verwijderd om lokale infecties te voorkomen. De injectiepunten werden gemarkeerd naast elk neusgat. Vervolgens werd een lokaal

anestheticum (EMLA, AstraZeneca) gebruikt om de patiënte voldoende comfort te geven tijdens de procedure. Botuline toxine van type A (Botox 200, Allergan) werd verdund in een 2 ml zoutoplossing, volgens de instructies van de fabrikant, en twee eenheden werden geïnjecteerd op de vooraf bepaalde plaatsen, lateraal ten opzichte van elk neusgat. Na de injectie werd de patiënte aangeraden om gedurende 4 uur het hoofd niet naar voren te buigen en zich te onthouden van fysieke activiteiten gedurende de eerste 24 uur na de ingreep. Na tien dagen toonde onderzoek van de patiënte een evenwichtige openingsbeweging van de bovenlip aan (afb. 5). Er werden geen bijwerkingen of klachten gemeld.

### Discussie

Een gingivale glimlach wordt gekenmerkt door een zichtbaarheid van meer dan 3 mm van de bovenste gingiva tijdens de glimlach,<sup>1,3,5,7</sup> en wordt vaak vastgesteld bij vrouwen.<sup>10</sup> De hogere frequentie bij vrouwen kan worden verklaard door een lagere glimlachlijn bij mannen.<sup>4, 5</sup> Er zijn verschillende etiologieën gesuggereerd voor een gingivale glimlach, waaronder een overmatige verticale ontwikkeling van de bovenkaak,<sup>4-6, 8, 9</sup> een zogenaamde altered passive eruption (APE),<sup>4, 6, 7, 9</sup> een hyperfunctie van de spieren die bij de glimlach betrokken zijn<sup>6, 7, 9</sup> en een kortere lengte van het klinisch kroongedeelte van de tanden.<sup>1, 2, 7</sup> Deze pathologieën treden afzonderlijk of gelijktijdig op, en bepalen het type behandeling dat moet worden toegepast.

Wanneer een gingivale glimlach wordt veroorzaakt door musculaire hyperactiviteit is een injectie met botuline toxine aangewezen. In de eerste plaats is deze behandeling conservatiever dan chirurgische protocollen (myectomie of Le Fort 1 osteotomie). Daarnaast is het gebruik van toxine veel eenvoudiger en veiliger, en werkt het veel sneller.<sup>3-11</sup> Klinische resultaten verschijnen binnen 2-10 dagen na de injectie, en het meest zichtbare effect wordt 14 dagen na de injectie waargenomen.<sup>3, 5</sup> Dit houdt ongeveer 3-6 maanden aan.<sup>3, 5, 6, 9</sup> De glimlach houdt verband met de werking van verschillende gelaatsspieren, zoals de levator labii superioris, de levator labii superioris alaeque nasae, de zygomaticus major, de zygomaticus minor, de levator en depressor anguli oris, de orbicularis oris en de risorius.<sup>3-6, 8-10</sup> De eerste drie van deze spieren



Afb. 2a en b: Anatomische disharmonie van de lengte van de anterieure elementen (a). De lengte van de tanden wordt gemeten met behulp van een Chu-sonde (b). | Afb. 3a en b: Dertig dagen na de ingreep: voldoende weefselgenezing (a); toegenomen lengte van de tanden, gemeten met een Chu-sonde (b).

hebben een grotere invloed en bepalen de mate van verhoging van de bovenlip. Het zijn voornamelijk die spieren die door de injectie met toxine moeten worden behandeld. De vezels van die spieren convergeren naar dezelfde zone en vormen een driehoek, waardoor het mogelijk is om het toxine gelijktijdig in één enkele injectie toe te dienen aan de drie spieren. Na injectie verspreidt het toxine zich in een zone van 10 tot 30 mm waar de efficiëntie maximaal is.<sup>3-5</sup> De geplande injectiezone voor het toxine bevindt zich lateraal ten opzichte van de neusvleugel.<sup>3, 4, 8-10</sup> Na injectie vermindert het toxine spiercontracties die verantwoordelijk zijn voor de verhoging van de bovenlip, waardoor minder gingivaal weefsel zichtbaar wordt.<sup>3-11</sup>

Elke spier die betrokken is bij de verhoging van de bovenlip heeft zijn eigen functie voor de glimlach. De injectiepunten worden bepaald door de contractie van bepaalde spiergroepen die verschillende zones controleren waar de bovenste gingiva zichtbaar is. Er zijn verschillende classificaties voor de gingivale glimlach mogelijk: anterieur, posterieur, gemengd en asymmetrisch, afhankelijk van de betrokken spiergroepen.<sup>4, 10</sup> Een gingivale glimlach van het anterieure type moet met een conventionele techniek worden behandeld, waarbij de injecties lateraal ten opzichte van de neus worden uitgevoerd. Bij patiënten met een gingivale glimlach van het posterieure type, moeten de injecties met toxine worden uitgevoerd ter hoogte van de zygomaticus major en de zygomaticus minor, op twee verschillende plaatsen: het eerste punt ter hoogte van de locatie met de grootste contractie van de nasolabiale plooiën tijdens de glimlach, en het tweede punt 2 cm verwijderd van het eerste, lateraal en ter hoogte van de lijn die van de neusvleugel naar de tragus van de oorschelp loopt. Bij patiënten met een gingivale glimlach van het gemengde type moet het toxine worden geïnjecteerd op alle bovenvermelde plaatsen. De dosis moet echter worden gehalveerd ter hoogte van de locatie lateraal ten opzichte van de neusvleugel.<sup>5</sup> Bij een labiale asymmetrie die het gevolg is van verschillen in spieractiviteit\* verschilt de geïnjecteerde dosis aan weerszijden van het gelaat.<sup>5, 10</sup> Botuline toxine van het type A is een hydrofiel, steriel en stabiel poeder dat vacuüm wordt bewaard.<sup>3, 6, 8</sup> De reconstitutie gebeurt door toevoeging van een oplosmiddel (0,9% natriumchloride) in de fles. De oplossing moet vervolgens worden bewaard bij een temperatuur tussen 2 °C en 8 °C en moet binnen

4-8 uur worden gebruikt om een optimale efficiëntie te garanderen.<sup>3, 9</sup> Bij het begin van de behandeling werden extra-orale foto's genomen, waaronder een close-up van de glimlach. Verschillende auteurs benadrukken het belang van het maken van een foto van de glimlach vóór en na injectie van het toxine.<sup>6, 10, 11</sup> Er is wel gesuggereerd dat voor het maken van de foto van de glimlach elke spier individueel moet worden gestimuleerd met behulp van elektrische stroom, om te garanderen dat de spiercontracties gecontroleerd, nauwkeurig en herhaalbaar zijn, aangezien het extreem moeilijk is om een spontane glimlach te herhalen. Daarenboven beseffen patiënten dat de behandeling wordt uitgevoerd om een andere glimlach te creëren, en vanuit dat perspectief is er een onbewuste neiging om anders te glimlachen wanneer foto's worden genomen na de behandeling.<sup>11</sup>

Ondanks het feit dat een injectie met botuline toxine een eenvoudige en veilige techniek is, kan het worden geassocieerd met bepaalde bijwerkingen zoals pijn op de injectieplaats, bloedingstoring, infectie, oedeem, dysfonie, dysfagie, ptosis of een verlenging van de bovenlip en een asymmetrische glimlach. De tandarts moet bijzondere aandacht besteden aan de dosering, de nauwkeurigheid van de techniek en de locatie van de injectiepunten.<sup>3, 5, 6, 9, 11</sup> In het hier behandelde geval werden geen klachten of veranderingen als gevolg van de injectie gemeld. Bij de volgende contra-indicaties is het gebruik van botuline toxine niet aangewezen: zwangerschap, borstvoeding, overgevoeligheid (allergie) aan botuline toxine, lactose en albumine, spierziekten en neurodegeneratieve aandoeningen (myasthenia gravis en de ziekte van Charcot-Marie-Tooth), en gelijktijdig gebruik van aminoglycoside antibiotica die de effecten van toxine versterken.<sup>3, 9</sup>


In dit geval resulteerde de gecombineerde behandeling (gingivectomie en injectie van botuline toxine van type A) in een symmetrische glimlach van de patiënte. In geval van één enkele behandeling zou dit bijna perfect resultaat nooit zijn bereikt. De eerste stap, het vormen van een nieuwe zenit tijdens de gingivectomie, vergemakkelijkt de creatie van een nieuwe tandheelkundige architectuur, en zorgt voor een optimale harmonie tussen de gingiva, de tanden en het gelaat van de patiënte. Een daaropvolgende injectie met botuline toxine van type A verzachtte de gingivale glimlach dankzij een evenwichtige openingsbeweging van de bovenlip, terwijl de zachte ge-

laatslijnen van de glimlach behouden blijven, zoals te zien is aan de nasolabiale plooiën naast de neusvleugels, door afbeeldingen 1 en 5 te vergelijken.

### Conclusie

Samenvattend kunnen we stellen dat een injectie met botuline toxine een minder invasieve, snellere, veiligere en efficiëntere behandeling is, die leidt tot harmonieuze en aangename resultaten wanneer die doelbewust wordt toegepast op de desbetreffende spieren, waarbij zowel de geschikte dosis als het type glimlach worden gerespecteerd. Deze techniek is dus een efficiënte extra behandeling om het esthetisch resultaat van de glimlach te verbeteren in combinatie met een gingivectomie.

*Noot van de redactie: Een volledige lijst met referenties is verkrijgbaar bij de uitgever. Dit artikel is eerder verschenen in het tijdschrift Ortho, vol. 3, nummer 1/2018.*



**Dr. Irineu Gregnanin Pedron**

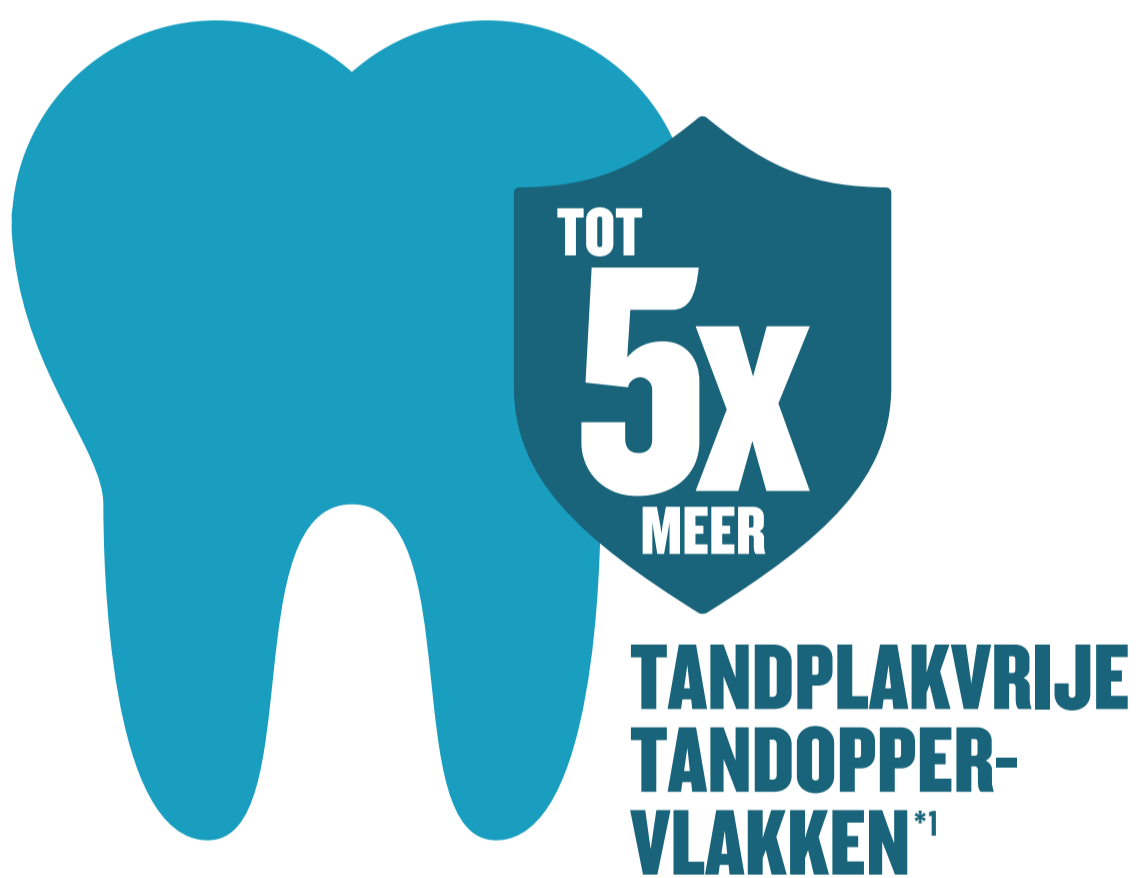is gespecialiseerd in parodontologie en implantologie. Hij bekleedt een positie als onafhankelijk wetenschapper aan de faculteit tandheelkunde van de Universiteit van Sao Paulo, Brazilië, en is hoogleraar parodontologie en multidisciplinair klinisch onderzoek, ook aan de faculteit tandheelkunde van de Universiteit van Sao Paulo. Hij geeft cursussen over het gebruik van botuline toxine in de tandheelkunde aan het Botoxindient instituut, Sao Paulo. Hij is auteur van het boek *Toxina Botulinica – Aplicações em Odontologia* (Editora Ponto, 2016; gepubliceerd in het Portugees). Dr. Pedron heeft een eigen tandartspraktijk in Sao Paulo. Hij kan worden gecontacteerd op het volgende adres: igpedron@alumni.usp.br



Afb. 4: De patiënte was nog steeds ongelukkig met haar gingivale glimlach. | Afb. 5: Tien dagen na de injectie met botuline toxine heeft de patiënte een harmonieuze openingsbeweging van de bovenlip.

# KAN LISTERINE® DE MONDHYGIËNE HELPEN VERBETEREN?

Ja, significant. Een meta-analyse met meer dan 5.000 proefpersonen levert het bewijs.<sup>1</sup>



\* bij 2.325 proefpersonen die naast de mechanische tandreiniging met LISTERINE® spoelden.

## Zo werkt LISTERINE®:<sup>2</sup>

- LISTERINE® met 4 essentiële oliën helpt biofilmvormende bacteriën die achterblijven na het mechanisch reinigen van de mondholte te bestrijden.
- De essentiële oliën dringen diep in de biofilm door en helpen de structuur ervan te vernietigen.
- Daardoor wordt de biofilm losgemaakt, ook op plaatsen waar de tandenborstel en tandzijde maar moeilijk kunnen bereiken.

# LISTERINE®

Tandenpoetsen, interdentaal reinigen en spoelen. Omdat 3-maal beter werkt.

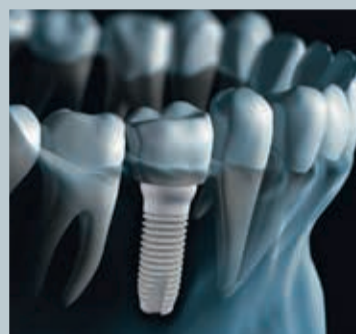<sup>1</sup> Meer over de resultaten van de baanbrekende meta-analyse vindt u bij Araujo MWB et al., JADA 2015; 146 (8): 610-622. <sup>2</sup> Geldt voor Listerine met 4 essentiële oliën.



# Zirkonium implantaten: de toekomst in implantologie?

Waarom vragen meer en meer patiënten zirkonium implantaten?

Dr. Pascal EPPE, Kaakchirurg

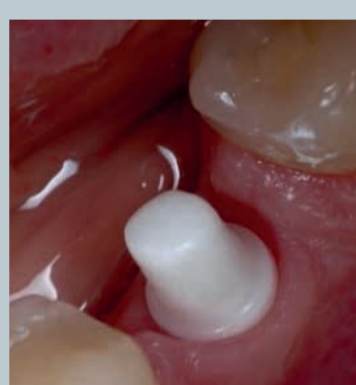

Afb. 1: Zirkonium implantaat

Tandheelkundige implantaten in zirkonium worden alsnar populairder. Steeds meer bedrijven bieden in hun catalogus zirkonium implantaten aan. De hoge esthetiek, de toename van gevallen van gevoeligheid voor titanium en de overduidelijke voordelen voor de gezondheid geven aan dat zirkonium het materiaal bij uitstek wordt voor tandheelkundige implantaten. De belangrijkste redenen om te kiezen voor zirkonium zijn de volgende:

## Een lage affiniteit voor tandplak en de afwezigheid van peri-implantitis

Het epitheelweefsel past zich beter aan zirkonium dan aan metaal aan, en het risico op peri-implantitis is bijna nul. De bacteriële kolonisatie van zirkonium is inderdaad uiterst laag<sup>1</sup>. Op die manier wordt botverlies rond een zirkonium implantaat beperkt. Recent wetenschappelijk onderzoek heeft aangetoond dat het bot en de gingiva rond een zirkonium implantaat sneller genezen.



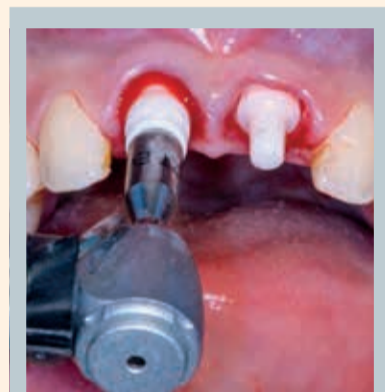Afb. 2: Case study van Dr. Pascal EPPE: Genezing van zacht weefsel rond een monobloc-implantaat. Vóór het maken van de afdruk.

Zirkonium implantaten hebben een lage affiniteit voor tandplak<sup>2</sup>. Het creëren van een gezonde microbiota resulteert in gezond slijmvlies met weinig ontstekingen. Het risico op peri-implantaire aandoeningen is aanzienlijk lager. De bloedcirculatie in het weefsel rond het zirkonium implantaat is vergelijkbaar met die van weefsel rond een natuurlijke tand<sup>3</sup>.

## Zirkonium voor een optimale biocompatibiliteit

Zirkonium is een inert biokeramisch materiaal met uitstekende biomechanische eigenschappen. Het is niet warmtegeleidend, veroorzaakt geen galvanische reacties en is, in tegenstelling tot titanium, niet gevoelig voor corrosie in de orale flora.

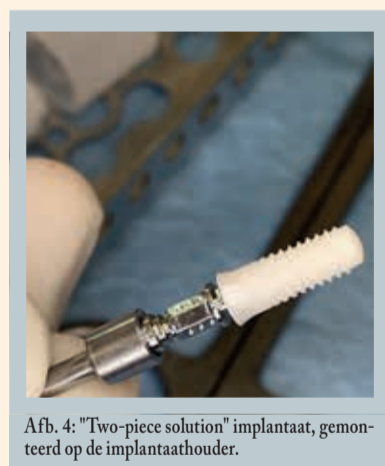
Bij afwezigheid van vrije elektronen is keramisch materiaal van zirkoniumoxide elektrisch isolerend en dus volledig vrij van metaal. Aangezien zirkonium niet warmtegeleidend is, kunnen implantaten in de mond worden geslepen zonder het risico om osteonecrose te veroorzaken. De witte kleur bevordert esthetische restauraties.



Afb. 3: Case study van Dr. Roche JL: plaatsen van "monobloc" implantaten.

## Allergieën en hypergevoeligheid

Sommige patiënten kunnen allergisch zijn voor metalen<sup>4</sup>. Keramisch materiaal van zirkoniumoxide daarentegen is uitermate biocompatibel en heeft geen invloed op het immuunsysteem. Verschillende studies hebben aangetoond dat er geen incompatibiliteit en geen allergische reacties met betrekking tot dit materiaal zijn.

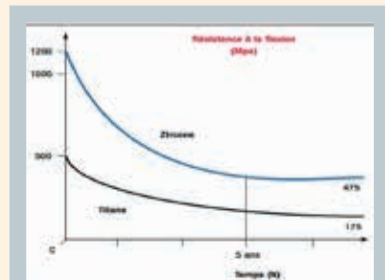


Afb. 4: "Two-piece solution" implantaat, gemonteerd op de implantaathouder.

## Nieuwe zirkonium implantaten: breukvast en betrouwbaar.

De nieuwe generatie zirkonium implantaten biedt een resistentie die veel hoger is dan wat we tot nu toe gewend waren. Zirkonium is veerkrachtiger en dus minder bros; bovendien zijn de breukweerstand en de buigsterkte drie keer hoger dan die van titanium.

Deze breukweerstand is voorna-




Afb. 5: buigsterkte van zirkonium in vergelijking met titanium.

melijk te danken aan het HIP-proces (Hot Isostatic Post compaction). In dit stadium wordt het materiaal gecompriëerd door het gedurende drie dagen op 2000 bar te sinteren in een tunneloven. Op die manier worden de fysische eigenschappen van het basismateriaal aanzienlijk verbeterd. Opgelet: niet alle zirkonium implantaten die op de markt beschikbaar zijn, ondergaan dit HIP-proces dat zorgt voor een uiterst hoge breukweerstand<sup>5</sup>.

Sommige keramische implantaten kunnen, net als natuurlijke tanden, in de mond worden geslepen.

Deze mechanische eigenschappen zorgen ervoor dat de nieuwe generatie zirkonium implantaten kauwkrachten kunnen weerstaan.



Afb. 6: Schematische weergave van tweedelige implantaten met recht of schuin abutment, met weergave van de laser-oppervlaktebehandeling van de schroefdraad.

Er zijn verschillende oppervlaktebehandelingen mogelijk. Een met laser bewerkt oppervlak bijvoorbeeld resulteert in een oppervlaktevergroting door een verhoogde micro- en macro-ruwheid. Deze techniek bevordert de osseointegratie aanzienlijk. Het overlevingspercentage ligt momenteel boven 98% en is vergelijkbaar met dat van de beste titanium implantaten.

Het belangrijkste kenmerk van zirkoniumoxide is de uitstekende weefselverenigbaarheid. Het cretale bot blijft uiterst stabiel tot aan de laatste wikkelingen van de schroefdraad. In sommige gevallen wordt zelfs secundaire botvorming op het zirkonium vastgesteld<sup>6</sup>.

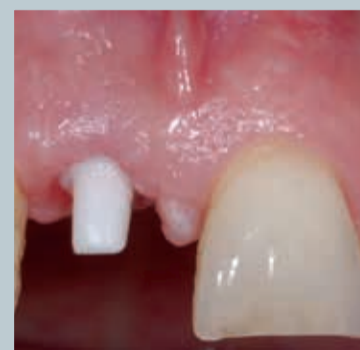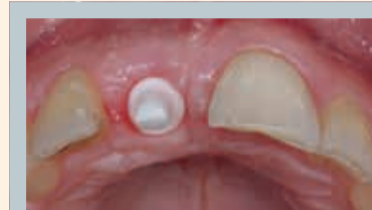## Bewijs van osseointegratie van zirkonium?

Een reeks onderzoeken<sup>7</sup> heeft aangetoond dat zirkonium stevig in het bot wordt geïntegreerd. Hiervoor is de oppervlakteafwerking van de implantaten van belang. Studies<sup>8</sup> hebben aangetoond dat, bij een vergelijkbare oppervlakteafwerking, de botappositie absoluut identiek is bij titanium en zirkonium implantaten.

De resultaten van talrijke klinische studies<sup>9</sup> hebben aangetoond dat de osseointegratie van zirkonium implantaten vergelijkbaar is met of zelfs hoger dan die van titanium implantaten.

## Vervangen zirkonium implantaten titanium implantaten?

Het zirkonium dat vandaag de dag in de implantologie wordt gebruikt, is



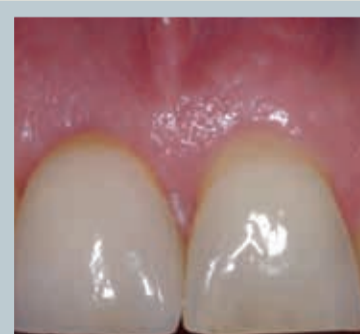Afb. 7 en afb. 8: Case study van Dr. Giancarlo Bianca. Monobloc implantaat met perfecte integratie van zacht weefsel. Net vóór het maken van de afdruk.

perfect hypoallergeen en voldoet daarmee aan de dringende vraag van patiënten die voornamelijk bekommerd zijn om de problemen van gevoeligheid en biocompatibiliteit<sup>10</sup>.

Bij gebruik van zirkonium implantaten wordt bacteriële tandplak bovendien niet afgezet en wordt het risico van peri-implantitis voorkomen. Dit bevordert de hygiëne en staat garant voor een lange levensduur van de implantaatgedragen restauratie. Rekening houdend met de voordelen van het materiaal (esthetiek, biocompatibiliteit), zullen zirkonium implantaten op termijn een oplossing bieden voor peri-implantitis en een waardevol alternatief vormen voor titanium implantaten.

## Patiënten zijn zich alsmaar meer bewust van hun gezondheid.

Vandaag de dag zijn patiënten zich meer bewust van hun gezondheid dan ooit tevoren. Zirkonium implantaten voldoen aan deze groeiende verwachtingen: ze zijn wit, hebben de kleur van natuurlijke tanden en hebben een uiterst esthetische uitstraling.



Afb. 9: Case study van Dr. Giancarlo Bianca: Volledig keramische kroon geplaatst op het implantaat in positie 11.

Alle parameters geven aan dat zirkonium implantaten de toekomst zijn in de implantologie. Onlangs werd een nieuwe Europese Academie - EACim - opgericht om de praktijk van keramische implantologie in Europa en in alle onafhankelijkheid te verspreiden en te bevorderen.

[www.eacim-ceramic-implantology.com](http://www.eacim-ceramic-implantology.com)



Dr. Pascal Eppe, kaakchirurg

Na het behalen van zijn diploma als tandarts aan de Universiteit van Leuven in 1983, voltooide Pascal EPPE zijn opleiding in de homeopathie met een Europees diploma in de homeopathie in 1994. Daarna behaalde hij een universitaire graad in orale implantologie en biomaterialen aan de Universiteit van Bordeaux met een doctoraalcriptie getiteld "Allergieën in implantologie". Hij is gepassioneerd door micronutritie en behaalde een professionele en universitaire graad in micronutritie aan de universiteit van Poitiers in Frankrijk. Hij geeft veel internationale lezingen over biocompatibiliteit en micronutritie. Hij beoefent uitsluitend keramische implantologie. Hij is één van de oprichters van EACim (European Academy of Ceramic Implantology).

[www.biodent.be](http://www.biodent.be),  
[pascal.eppe@gmail.com](mailto:pascal.eppe@gmail.com)

## Bibliografie

- Höllander J, Lorenz J, Stübinger S, Hölscher W, Heidemann D, Ghanaati S, Sader R. Zirconia dental implants: investigation of clinical parameters, patient satisfaction and microbial contamination. *Int J Oral Maxillofac Implants*. 2016 Jul-Aug;31(4):855-64.
- Scarano A, Piattelli M, Caputi S, Favero GA, Piattelli A. Bacterial adhesion on commercially pure titanium and zirconium oxide disks: an in vivo human study. *J Periodontol* 2004; 75(2): 292-296.
- Yu P, Wang C, Zhou J, Jiang L, Xue J, Li W. Influence of Surface Properties on Adhesion Forces and Attachment of Streptococcus mutans to Zirconia In Vitro. *Biomed Res Int*. 2016;2016:8901253.
- Rimondini L, Cerroni L, Carrassi A, et al. Bacterial colonization of zirconia ceramic surfaces: an in vitro and in vivo study. *Int J Oral Maxillofac Implants* 2002; 17:793-798.
- Roehling S, Astasov-Frauenhoffer M, Hauser-Gerspach I, Braissant O, Woelfler H, Waltime T, Kniha H, Gahlert M. In Vitro Biofilm Formation on Titanium and Zirconia Implant Surfaces. *J Periodontol*. 2017 Mar;88(3):298-307.
- Olivia J et al.: Five years success rate of 831 consecutively placed zirconia dental implants in humans: a comparison of three different rough surfaces. *Int J Oral Maxillofac Implants* 2010,25(2): 336-344.
- Hoffmann O, Angelov N, Zafiroopoulos GG, Andreana S. Osseointegration of zirconia implants with different surface characteristics: an evaluation in rabbits; *Inr J Oral Maxillofacial Implants* 2012; 27(2): 352-358.
- Noumbissi S, Piconi C. Stability assesment of 85 standblasted and laser-etched surface zirconia implant using the periotest method over 4 months of bone integration time. *Key Engineering materials* 2016, vol. 720: 65-68.
- Cosgarea R, Gasparik C, Duda D, et al. Peri-implant soft tissue colour around titanium and zirconia abutments: a prospective randomized controlled clinical study. *Clin Oral Im-*

plants Res 2015; 26(5):537-544.

- Kajiwara N, Masaki C, Mukaibo T, et al. Soft tissue biological response to zirconia and metal implant abutments compared with natural tooth: microcirculation monitoring as a novel bioindicator. *Implant Dent* 2015; 24(1):37-41.
- 4. • Gittens RA, Olivares-Navarrete R, Tannenbaum R, Boyan BD, Schwartz Z. Electrical implications of corrosion for osseointegration of titanium implants. *J Dent Res* 2011; 90(12):1389-1397. 35
- Jacobi-Gresser E, Huesker K, Schütt S. Genetic and immunological markers predict titanium implant failure: a retrospective study. *Int J Oral Maxillofac Surg* 2013; 42(4): 537-543.
- von Baehr V. Titanium immunology: Titanium tolerance – myth or reality? *Institut für Medizinische Diagnostik, Berlin.*
- Stejskal V, Reynolds T, Björklund G. Increased frequency of delayed type hypersensitivity to metals in patients with connective tissue disease. *J Trace Elem Med Biol.* 2015; 31: 230-236.
- Siddiqi A, Payne AG, De Silva RK, Duncan WJ. Titanium allergy: could it affect dental implant integration? *Clin Oral Implants Res.* 2011; 22(7): 673-680. 39.
- 5. • Sanon C, Chevalier J, Douillard T, Cattani-Lorente M, Scherrer SS, Gremillard L. A new testing protocol for zirconia dental implants. *Dent Mater.* 2015 Jan;31(1):15-25.
- 6. • Rottmar M, Müller E, Guimond-Lischer S, Stephan M, Berner S, Maniura-Weber K. Assessing the osteogenic potential of zirconia and titanium surfaces with an advanced in vitro model. *Dent Mater.* 2019 Jan;35(1):74-86.
- 7. • Sennerby L, Dasmah A, Larsson B, Iverhed M.
- Bone tissue responses to surface-modified zirconia implants: A histomorphometric and removal torque study in the rabbit. *Clin Implant Dent Relat Res.* 2005;7
- 8. • Jank S, Hochgatterer G. Success rate of two-piece zirconia implants: a retrospective statistical analysis. *Implant Dentistry: April* 2016; 25(2):193-198.
- Wenz HJ, Bartsch J, Wolfart S, Kern M. Osseointegration and clinical success of zirconia dental implants: a systematic review. *Int j prosthodont.* 2008;21:27-36.
- Andreiotelli M, Wenz HJ, Kohal R-J. Are ceramic implants a viable alternative to titanium implants? A systematic literature review. *Clin oral implants res.* 2009;20 Suppl 4:32-47
- Stadlinger B, Hennig M, Eckelt U, Kuhlisch E, Mai R. Comparison of zirconia and titanium implants after a short healing period. A pilot study in minipigs. *Int j oral maxillofac surg.* 2010;39:585-92
- Gahlert M, Burtscher D, Pfundstein G, Grunert I, Kniha H, Roehling S. Dental zirconia implants up to 3 years in function: a retrospective clinical study and evaluation of prosthetic restorations and failures. *Int j oral maxillofac implants.* 2013;28:896-904
- Gahlert M, Kniha H, Weingart D, Schild S, Gellrich N-C, Bormann K-H. A prospective clinical study to evaluate the performance of zirconium dioxide dental implants in single-tooth gaps. *Clin oral implants res.* 1 de abril de 2015
- Gahlert M, Roehling S, Sprecher CM, Kniha H, Milz S, Bormann K. In vivo performance of zirconia and titanium implants: a histomorphometric study in mini pig maxillae. *Clin oral implants res.* 2012;23:281-6
- Ali Hafezeqoran and Roodabeh Koodaryan. Effect of Zirconia Dental Implant Surfaces on Bone Integration: A Systematic Review and Meta-Analysis. *Biomed Res Int.* 2017; 2017: 9246721.
- 9. • Stadlinger B, Hennig M, Eckelt U, Kuhlisch E, Mai R.
- Comparison of zirconia and titanium implants after a short healing period. A pilot study in minipigs. *Int J Oral Maxillofac Surg.* 2010 Jun;39(6):585-92.
- Koch FP, Weng D, Krämer S, Biesterfeld S, Jahn-Eimermacher A, Wagner W. Osseointe-

gration of one-piece zirconia implants compared with a titanium implant of identical design: a histomorphometric study in the dog. *Clin Oral Implants Res.* 2010 Mar;21(3):350-6.

- Manzano G, Herrero LR, Montero J. Comparison of clinical performance of zirconia implants and titanium implants in animal models: a systematic review. *Int J Oral Maxillofac Implants.* 2014 Mar-Apr;29(2):311-20.
- Bormann K-H, Gellrich N-C, Kniha H, Dard M, Wieland M, Gahlert M. Biomechanical evaluation of a microstructured zirconia im-

plant by a removal torque comparison with a standard Ti-SLA implant. *Clin oral implants res.* 2012;23:1210-6

- Oliva J, Oliva X, Oliva JD. One-year follow-up of first consecutive 100 zirconia dental implants in humans: a comparison of 2 different rough surfaces. *Int J Oral Maxillofac Implants.* 2007 May-Jun;22(3):430-5.
- Brüll F. Zirconia dental implants: a clinical, radiographic, and microbiologic evaluation up to 3 years. *Int J Oral Maxillofac implants* 2104; 29(4) : 914-920

- Mellingoff J, Cacaci C, Detsch F : One piece ceramic implants : a longitudinal study over two-year period. *Implantologie* 2015 ; 23(1) : 89-100
- Hashim D, Cionca N, Courvoisier DS, Mombelli A : A systematic review of the clinical survival of zirconia implants. *Clin Oral Invest* 2016 ; 20(7) : 1403-1417
- Rottmar M, Müller E, Guimond-Lischer S, Stephan M, Berner S, Maniura-Weber K. Assessing the osteogenic potential of zirconia and titanium surfaces with an advanced in vitro

model. *Dent Mater.* 2019 Jan;35(1):74-86.

- Kubasiewicz-Ross P, Hadzik J, Dominiak M. Osseointegration of zirconia implants with 3 varying surface textures and a titanium implant: A histological and micro-CT study. *Adv Clin Exp Med.* 2018 Sep;27(9):1173-1179.
- 10. • Holländer J, Lorenz J, Stübinger S, Hölcher W. Zirconia Dental Implants: Investigation of Clinical Parameters, Patient Satisfaction, and Microbial Contamination. *Int J Oral Maxillofac Implants.* 2016 Jul-Aug;31(4):855-64.

AD

## PROGRAMME SCIENTIFIQUE

Président de séance : Dr Pascal VALENTINI  
Modérateur : Dr Jochen MELLINGHOFF

**Le mot du président**

Et si les implants en céramique étaient le futur de l'implantologie ?  
Prenez une longueur d'avance et venez découvrir le regard clinique de 7 praticiens expérimentés.

**9h00 / 9h30**

Enregistrement / Accueil café / Visite de l'exposition

**9h30 / CONFÉRENCES**

Aspects fondamentaux sur la structure de la céramique zirconie.  
**Dr Philippe DUCHATELARD**

Biocompatibilité des implants zirconie. Intérêt de la prothèse en PEEK sur les implants en zirconie.  
**Pascal EPPE**

Intérêt de la céramique zirconie dans la prévention des péri-implantites.  
**Dr Giancarlo BIANCA**

**12h30 / 14h00**

Lunch / Cocktail dejeunatoire (compris)  
Visite de l'exposition

## 14h00 / CONFÉRENCES

Le comportement de la céramique zirconie au contact des tissus mous péri-implantaires : Intérêts biologiques et esthétiques.  
**Dr Fabrice BAUDOT**

L'implant Monobloc Zirconie : l'implant idéal ?  
**Dr Simon TORDJMAN**

La CFAO en implantologie céramique.  
**Dr Stéphanie GOUIRAN**

Des implants céramiques pour toutes les indications, est-ce possible ?  
**Dr Jochen MELLINGHOFF**

**17h00**

QUESTIONS / RÉPONSES

**17h30**

FIN DU CONGRÈS

**VENDREDI 28 JUIN 2019**  
Paris Hotel Intercontinental Marceau  
64 Avenue Marceau, 75008 Paris  
Traduction simultanée  
Français-Anglais / Anglais-Français

### Ils pratiquent l'implantologie céramique

**Fabrice BAUDOT**

St-Gély-du-Fesc (34)

Depuis 2013

**Giancarlo BIANCA**

Marais (13)

Depuis 2006

**Philippe DUCHATELARD**

Chamalières (63)

Depuis 2006

**Pascal EPPE**

Etalle, Belgique

Depuis 2009

**Stéphanie GOUIRAN**

Carry-le Rouet (13)

Depuis 2014

**Jochen MELLINGHOFF**

Ulm, Allemagne

Depuis 2004

**Simon TORDJMAN**

Paris (75)

Depuis 2004

### Mission de l'EACim

EACim a pour mission de diffuser et de promouvoir la pratique de l'implantologie céramique en Europe et en toute indépendance.

Devenez membre de l'Académie  
<https://eacim-ceramic-implantology.com/adhesion/>

## BULLETIN D'INSCRIPTION

Dr  Mr  Mme

Nom ..... Prénom .....

Adresse .....

CP..... Ville / Pays .....

Tél. .... Tél. mobile.....

Date de naissance .....

Email.....

L'inscription au congrès comprend : l'accès aux conférences et à l'exposition, au déjeuner buffet et aux pauses café.  
\*Obligatoire : confirmation, facture et informations envoyées uniquement par mail.  
1 bulletin par personne.

## 1er Congrès EACim 2019

La céramique zirconie, une alternative au titane en implantologie

**VENDREDI 28 JUIN 2019**  
Paris Hotel Intercontinental Marceau  
64 Avenue Marceau, 75008 Paris

Pour bénéficier du tarif membre, adhérez à EACim :  
<https://eacim-ceramic-implantology.com/adhesion/>

	Avant le 30 avril	Après le 1 <sup>er</sup> mai
<b>MEMBRE</b> <small>(à jour de cotisation)</small>	<input type="checkbox"/> 260€	<input type="checkbox"/> 325€
<b>NON MEMBRE</b>	<input type="checkbox"/> 360€	<input type="checkbox"/> 450€

Cf Conditions générales d'inscription, de règlement et d'annulation.

Moyen de paiement :  CB  Chèque

Inscription en ligne : avec paiement CB sur [www.congres-eacim-2019.ansinscrit.com](http://www.congres-eacim-2019.ansinscrit.com)  
Inscription par courrier : avec paiement par chèque à l'ordre de EACIM :  
bulletin d'inscription à retourner dûment complété à :  
Azur.com Organisation - Congrès EACim  
64 rue Charles Gounod - 83150 Bondon - France

Date : \_\_\_\_\_ Signature : \_\_\_\_\_

**European Academy of Ceramic Implantology**

Tél. : +33 (0)6 16 35 13 02  
contact@eacim-ceramic-implantology.com

[www.eacim-ceramic-implantology.com](http://www.eacim-ceramic-implantology.com)

**VENDREDI 28 JUIN 2019**  
Paris Hotel Intercontinental Marceau

Azur.Com Organisation +33 (0)6 16 35 13 02 - contact.azur.com@gmail.com

## Door de hersenen geleide implantaire reconstructie: wie neemt de beslissingen?

pl» het eventuele implantaat. Deze aanpak kan met een hogere nauwkeurigheid in de praktijk worden gebracht dankzij het gebruik van driedimensionale (3D) beeldvorming en software-toepassingen met tools die tandartsen die waardevolle diagnostische informatie bieden.

In de pers verschijnen advertenties die concepten bevorderen als "door de hersenen geleide chirurgie tegenover door de cone beam geleide chirurgie - welke is het meest efficiënt?", en die tandartsen doet geloven dat beslissingen worden genomen door de computer en niet door de tandarts zelf, die op de juiste manier gebruik maakt van de technologie om zijn diagnostische vaardigheden te verbeteren.

Dankzij de diagnose- en planningsmethodes van een behandeling op basis van CBCT hebben tandartsen de beschikking over een groot aantal beelden, met name axiale, transversale en panoramische doorsnedes, 3D volumetrische reconstructies (afb. 2), en nog meer door het gebruik van interactieve software, die de tandarts in staat stelt om de dikte van de vestibulaire cortex en de botdichtheid te bepalen, en het traject van de tanden ten opzichte van het bot te visualiseren. Eens een geschikte locatie is gevonden, kan de tandarts het implantaat plaatsen, ten einde de geplande restauratie optimaal te ondersteunen (afb. 3).

Op die manier is de behandelende arts in staat om een beslissing te nemen over de mogelijke behandelingen, op basis van hoogkwalitatieve diagnostische informatie die door de technologie wordt geleverd. De 3D-beeldvormingstechnologie helpt tandartsen om meer accurate en systematische diagnoses te stellen dan enige andere tweedimensionale methode - er is eigenlijk geen enkele vergelijking mogelijk. De diagnose is de sleutel tot het succes van de implantaire behandeling en mag in

geen enkel geval worden geminimaliseerd. Om een juiste diagnose te stellen, moeten tandartsen hun hersenen gebruiken - de computer is niet degene die beslist.

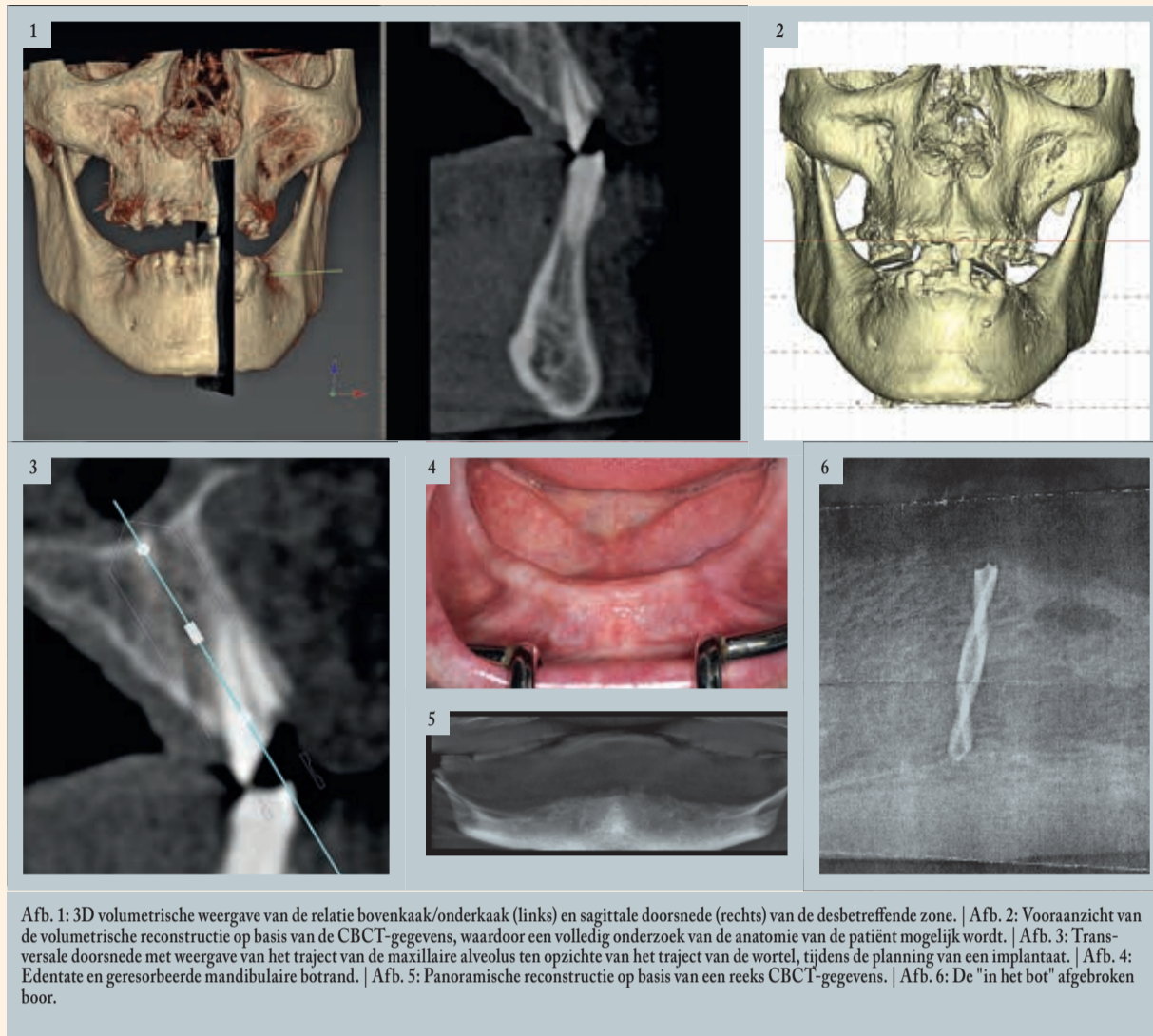
### Case study

Een 74-jarige man komt op consultatie vanwege pijn aan zijn edentate onderkaak bij het kauwen met zijn volledige, uitneembare prothese, voornamelijk aan de rechterzijde (afb. 4). De prothese had weinig of geen retentie, omwille van de resorptie van de mandibulaire boog, en kon in de praktijk enkel worden gedragen door verschillende keren per dag een hechtmiddel aan te brengen. De patiënt werd onderzocht door zijn tandarts die het plaatsen van implantaten voorstelde om het probleem van de onderkaak aan te pakken.

In eerste instantie konden de volgende behandelingsopties voor deze patiënt overwogen worden:

- Een vaste hybride prothese op vier/vijf implantaten met een standaard diameter.
- Een vaste implantaatgedragen prothese met onmiddellijke functionaliteit van de implantaten.
- Een volledige, uitneembare prothese op twee implantaten met een standaard diameter.
- Een volledige, uitneembare prothese op vier implantaten met een standaard diameter.
- Een volledige, uitneembare prothese op implantaten met een kleine diameter.
- Een chirurgische aanpak, flapless of met flap, om het onderliggende bot bloot te leggen.

Om bepaalde, voornamelijk financiële redenen had de behandelende tandarts een eerste behandelingsplan uitgewerkt, dat erin bestond om vier



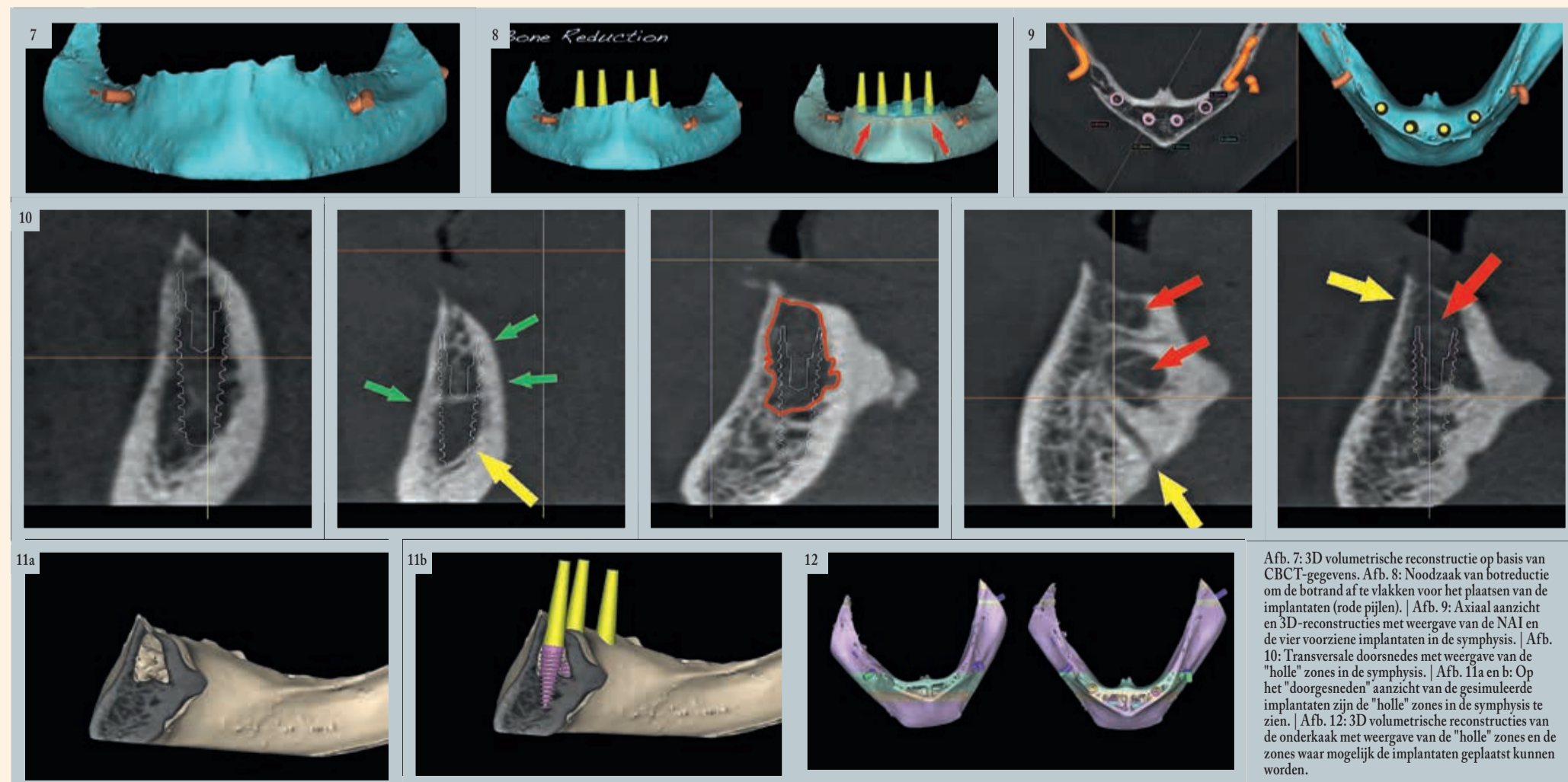
implantaten met een kleine diameter te plaatsen in de anterieure sector van de onderkaak, om de aanwezige volledige prothese te stabiliseren met behulp van bevestigingen. De geplande behandeling bestond uit een flapless chirurgisch protocol met positionering van de implantaire sites met behulp van een panoramische röntgenfoto.

De panoramische reconstructie van de edentate onderkaak kan informatie opleveren over de botanatomie, maar in de meeste gevallen is het beeld niet voldoende voor de planning van implantaten. Het is essentieel om nauwkeurig en bilateraal de anatomische sites te lokaliseren waar de nervus alveolaris

inferior (NAI) uit de onderkaak komt, en een panoramische röntgenfoto kan deze informatie niet met hoge nauwkeurigheid bieden. Om het plaatsen van implantaten te kunnen plannen, zou het erg nuttig zijn om een duidelijk beeld van de aanwezige botanatomie te hebben, zodat het aantal, de diameter en de lengte van de implantaten kan worden bepaald. Op een 2D panoramische röntgenfoto is het onmogelijk om de breedte, het traject, de dichtheid van het bot of zelfs de dikte van het bovenliggende zachte weefsel in te schatten. Voor een tandarts kan het daarom erg moeilijk zijn om echt weloverwogen beslissingen te nemen op basis van een tweedimensionaal beeld.

Tijdens het boren voor de initiële voorbereiding van de piloot-osteotomie rechtstreeks doorheen het zachte weefsel is de boor onmiddellijk "in het bot" gebroken. Een periapicale röntgenfoto bevestigde de breuk van de boor en de positie "in het bot". In afbeelding 6 wordt het papieren exemplaar weergegeven dat op basis van de digitale röntgenfoto werd gemaakt. De tandarts had de situatie aan de patiënt uitgelegd en had besloten om de behandeling te staken.

Hij verwees de patiënt door naar een maxillofaciaal chirurg die, na een onderzoek, ervoor koos om de bewuste zone te laten genezen vóór een volgend



opvolgbezoek, dat bedoeld was om een nieuw behandelingsplan uit te werken. Tijdens dat bezoek had de chirurg een CBCT-onderzoek uitgevoerd om de situatie beter te kunnen beoordelen. De patiënt was daar niet gelukkig mee, had alle vertrouwen in de behandelende arts verloren en raadpleegde een andere arts voor een second opinion.

Bij de eerste evaluatie van de CBCT-gegevens werd een opmerkelijk beeld van de dunne alveolaire botrand vastgesteld, die een geprononceerde scherpe hoek vertoonde (afb. 7). Tijdens de 3D volumetrische reconstructie kon ook de positie van de foramen mentale en de linker en rechter nervus alveolaris inferior worden vastgesteld (in oranje weergegeven).

In tegenstelling tot de 2D-weergave van een panoramische röntgenfoto krijgen tandartsen bij de 3D-beeldvorming en een interactieve planningssoftware een duidelijk beeld van de aanwezige anatomie van de patiënt. In het geval van deze volledig edentate onderkaak waren op de CBCT-foto de scherpe hoek van de onderliggende botrand en de onregelmatigheden van de rand duidelijk zichtbaar. Deze morfologie zou beslist niet bevorderlijk zijn voor het plaatsen van implantaten door middel van flapless chirurgie. Om het plaatsen van implantaten te vergemakkelijken en de restauratiefase te bevorderen, zou het in feite gunstig zijn om de onregelmatige botrand af te vlakken, teneinde een geschikte en gewenste breedte te krijgen ter hoogte van de alveolaire rand (afb. 8).

De CBCT-data geven ons veel meer informatie en tandartsen moeten rekening houden met ALLE elementen die door de CBCT-data en foto's worden onthuld. Zij moeten ook gebruik maken van de tools van de planningssoftware, meer bepaald axiale en transversale doorsnedes, om de positie van de implantaten te simuleren. De rechter en linker nervus alveolaris inferior (NAI) werden getraceerd om te bepalen hoeveel breedte we ter beschikking hebben om de implantaten in de anteriore zone van de symphysis te plaatsen. Daaruit bleek dat vier implantaten met een standaardafmeting konden worden geplaatst om als steun te dienen voor een uitneembare prothese, volgens de wens van de patiënt (afb. 9).

In de planningsfase moeten tandartsen zichzelf zien als de ingenieurs en architecten van de mondholte, een "model voor succes" creëren op basis van de informatie die wordt verkregen door de 3D-beeldvorming, en in staat zijn om de positie van het implantaat te simuleren, om de aangrenzende vitale anatomie te vermijden. CBCT-gegevens onthullen vaak grote verrassingen die we met 2D-beeldvorming nooit hadden kunnen zien. Uit de initiële evaluatie van de CBCT-gegevens bleek dat de patiënt niet correct was geïdentificeerd tijdens het maken van de digitale beelden. De onderste rand van de onderkaak was op de foto's niet te zien. Het is heel belangrijk om patiënten correct te positioneren om te garanderen dat alle relevante diagnostische informatie tijdens het onderzoek beschikbaar zal zijn. Gelukkig had dit geen enkele invloed op de diagnostische fase voor het plaatsen van de implantaten.

De transversale doorsnedes toonden aan dat de vestibulaire cortex in sommige zones breed, en in andere zones iets minder breed was, en dat

de linguale cortex over het algemeen breed was. Er stond ons een onaangename verrassing te wachten in de symphysis: een zone vol caviteiten in de voorste centrale zone, precies op de plaats waar de implantaten moesten worden geplaatst! Bovendien waren andere caviteiten en intraossale vaten aanwezig (aangegeven door de pijlen in afb. 10). "Holle" zones in de voorste zone van de symphysis zijn zichtbaar in 3D volumetrische reconstructies met een simulatie van de vier implantaten (occlusaal aanzicht).

De holtes in de voorste zone van de mandibulaire symphysis en de gesimuleerde implantaten worden weergegeven in een "doorgesneden" afbeelding van de 3D volumetrische reconstructies (afb. 11a en b). Deze anatomische variant had nooit kunnen worden vastgesteld met een 2D-beeldvormingstechnologie. Eens dit probleem was gedetecteerd, kon de planning van de implantaten worden voortgezet, nu de individuele anatomie van de patiënt volledig was gekend. De patiënt werd op de hoogte gebracht van het probleem dat verbonden was aan zijn anatomie,

zoals weergegeven in de 3D-simulatie die was gemaakt op basis van de CBCT-beeldvorming. Die foto's zijn van onschatbare waarde om de patiënt te sensibiliseren en hem in staat te stellen om de behandeling te aanvaarden. Dit is ook het geval in het diagnostisch proces, dat ons in staat stelt om de beste chirurgische aanpak te bepalen. Uit de diagnose en het nauwkeurige behandelingsplan die werden verkregen dankzij de 3D-beeldvorming en de simulatiesoftware bleek dat de smalle botrand een belangrijk obstakel zou zijn geweest bij flapless chirurgie, en

dat de holtes in het bot aanzienlijke problemen hadden kunnen veroorzaken tijdens het plaatsen en stabiliseren van de 4 implantaten.

Op basis van de CBCT-gegevens en de interactieve simulaties van het behandelingsplan hebben we gekozen voor het chirurgisch plaatsen van de vier implantaten in de voorste zone van de symphysis in een geest van "vrijheid van diagnostische actie". De anatomische oriëntatiepunten waren duidelijk herkenbaar en maakten een nauwkeurige positionering van de im- p8»

AD





## NAADLOOS SAMENVOEGEN

### digitale scans en conventionele afdrukken

**Software dat oud en nieuw samenvoegt.** Dat is pas indrukwekkend! Dat kan met de CS 3600 intraorale scanner met de laatste acquisitie software. Met de nieuwe gepatenteerde Hybrid Scan Workflow is het mogelijk om de meest lastige outlines digitaal vast te leggen. De CS 3600 legt meer vast om zo een beter passende prothese te verkrijgen. **Van verbetering in scan snelheid tot de mogelijkheid om je eigen geluid toe te voegen, kijk wat nieuw is op [carestreamdental.com/CS3600](http://carestreamdental.com/CS3600), of bel +33 1 78 90 27 11 voor een Carestream Dental vertegenwoordiger.**



scan in vivo de preparatie



markeer de outline



scan de afdruk



bekijk de samengevoegde data





**WORKFLOW INTEGRATION | HUMANIZED TECHNOLOGY | DIAGNOSTIC EXCELLENCE**

© 2019 Carestream Dental LLC.

## Door de hersenen geleide implantaire reconstructie: wie neemt de beslissingen?

p7» plantaten mogelijk. Omwille van de scherpe hoek van de botrand was een chirurgische ingreep met flap van volledige dikte noodzakelijk (afb. 13).

De gebroken boor werd onmiddellijk gelokaliseerd in een linguale positie ten opzichte van de alveolaire rand, ingebed in het zachte weefsel. Blijkbaar was de boor van de smalle botrand afgeweken naar de mondvloer, en was door het koppel afgebroken. Gelukkig had de boor geen directe complicaties veroorzaakt. Aangezien de mondvloer veel bloedvaten bevat, had een perforatie inderdaad tot een sublinguaal hematoom kunnen leiden. Het resterende deel van de gebroken boor, zichtbaar in afbeelding 14, kon eenvoudig worden verwijderd.

Na verwijdering van de afgebroken boor bestond het plan erin om de scherpe hoek van de botrand af te vlakken, om de geschikte breedte te verkrijgen voor het plaatsen van de implantaten. We hebben de botrand vlakker gemaakt, met behoud van een vrijheid van handelen in functie van de positie en de locatie van de foramen mentale aan beide zijden van de symphysis. De osale zone met talrijke caviteiten, die na

uitgebreid onderzoek van de gegevens van de CBCT-beeldvorming werd verwacht in de voorste zone van de symphysis, werd blootgelegd (afb. 15).

Vóór het plaatsen van de implantaten werd het zachte weefsel van de voorste zone van de symphysis zorgvuldig verwijderd met geribbelde curettes en met ronde frezen, ook geribbeld. Nadat het simulatieplan was voltooid, werden de osteotomieën voorbereid voor het plaatsen van de vier implantaten die zijn bedoeld als steun voor de volledige, uitneembare prothese. De twee mesiale implantaten hadden een diameter van 4,0 mm en een lengte van 13 mm, de twee distale implantaten hadden een diameter van 3,5 mm en een lengte van 13 mm. Ze werden ongeveer 1-2 mm onder de botrand geplaatst, volgens het protocol dat wordt aanbevolen door de fabrikant (AnyRidge, MegaGen Implants). Drie factoren hebben gezorgd voor de perfecte fixatie van elk implantaat: (1) de voorziene breedte van de vestibulaire en linguale cortex; (2) de apicale lengte van de implantaten, die in het natieve botweefsel penetreren; en (3) het ontwerp van de schroefdraad van het gebruikte implantaatype (afb. 16a en b).

Elk implantaat werd getest door analyse van de resonantiefrequentie (Resonance Frequency Analysis, RFA), om de stabiliteit te meten. Die werd bepaald op de ISQ-schaal (Implant Stability Quotient [stabiliteitsquotient van het implantaat]) door middel van een SmartPeg-stift die speciaal is aangepast voor implantaten, en een Osstell IDx-instrument. Tandartsen zouden zich beter bewust moeten zijn van het belang van het beoordelen van de stabiliteit van elk implantaat dat is geplaatst met behulp van een niet-invasief en objectief protocol, en dat goed gedocumenteerd is in de wetenschappelijke literatuur. Een ander belangrijk aspect van de ISQ-schaal, die het verschil maakt door het aandaaaimoment tijdens het plaatsen van de implantaten, is de mogelijkheid om de waarden in de tijd te volgen, wat vooral belangrijk is wanneer een chirurgische ingreep in twee fasen is gepland, zoals voor dit geval. De peri-implantaire ruimtes en de bovenkant van de alveolaire botrand werden gevuld met een synthetisch resorbeerbaar transplantaatmateriaal, bestaande uit fijne calciumapatiet-partikels (OsteoGen, Implants Ltd.; afb. 18a). De implantaten werden vervolgens bedekt met lagen bloedplaatjesrijk fibrine (PRF) en het dichtbij gehaalde zachte weefsel, om de plaats van de ingreep zonder spanning te sluiten (afb. 18b). De postoperatieve genezing verliep normaal.

Nadat de plaats van de ingreep gedurende drie maanden kon regenereren, werd een mediane incisie gemaakt om de smalle strook gekeratiniseerd weefsel voorzichtig te openen en de getransplanteerde zone met de vier onderliggende implantaten bloot te leggen, die waren bedekt met een dunne laag immatuur bot. Aangezien elke implantaat volledig was ingebed, werd opnieuw een SmartPeg bevestigd om de ISQ-waarden te meten. Die werden vergeleken met de vorige meetwaarden om de voortgang van de osseointegratie te evalueren en de stabiliteit van de implantaten te controleren (afb. 19a en b). De mogelijkheid om de stabiliteit in de tijd te meten biedt de tandarts waardevolle informatie over de gezondheid van elk implantaat. Een gunstige ISQ-waarde verhoogt het vertrouwen en helpt bij het bepalen van het moment waarop het implantaat en de restauratie functioneel worden. Op de implantaten werden genezingskappen geplaatst om genezing van het zachte weefsel en de hechting mogelijk te maken.

De primaire bekommernis van de patiënt was een verlichting van de pijn die enerzijds te wijten was aan het feit dat de retentie van zijn prothese sterk gereduceerd was door de morfologie van de tandboog, en anderzijds aan de geringe onderlinge afstand tussen de

### Dr. Scott D. Ganz

Dr. Scott D. Ganz heeft een eigen praktijk in prothetische, maxillofaciale en implantaire tandheelkunde in Fort Lee, New Jersey, Verenigde Staten. Hij is co-directeur van AIE (Advanced Implant Education). Hij was voorzitter van de New Jersey Section of the American College of Prosthodontists en van de Computer Aided Implantology Academy.

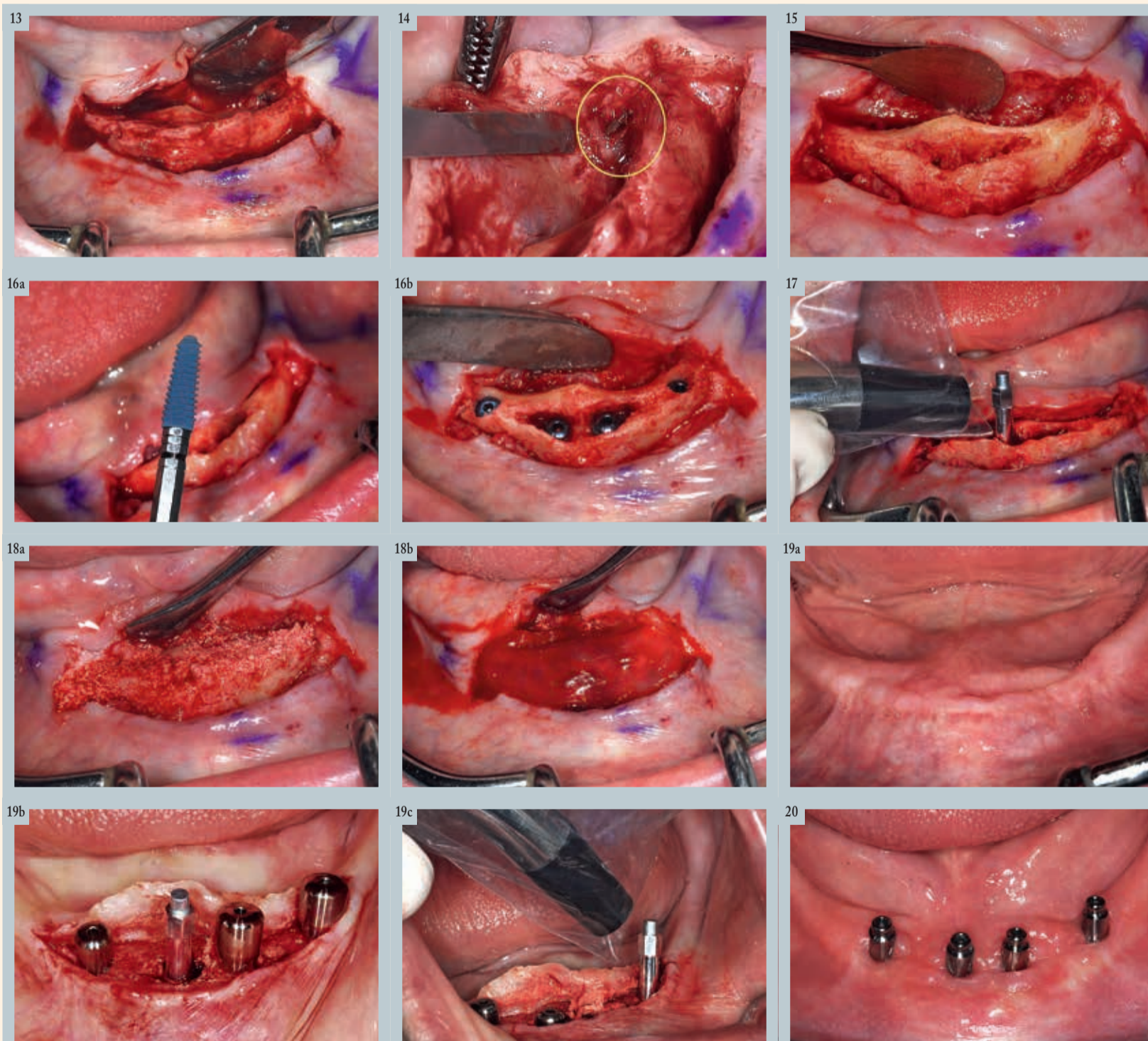
Dr. Ganz geeft internationale lezingen over de chirurgische en restauratieve fase van de implantologie, en heeft talrijke artikelen over dit onderwerp gepubliceerd. Hij wordt beschouwd als één van de meest prominente Amerikaanse experts in de evolutie van het gebruik van de computer en interactieve software die gebruik maakt van CT-scanning en de nieuwe generatie CBCT-beeldvorming voor diagnose en planning van de behandeling.

mentale zenuw en het crestale bot. De restauratiefase werd gevolgd door de fase van de afdrucken en het plaatsen van de abutments waarop de volledige, uitneembare prothese wordt bevestigd, en die bedoeld zijn om druk op de zenuw te voorkomen. De beperking van het beschikbare, gekeratiniseerde weefsel werd eerst behandeld om een eenvoudige reiniging mogelijk te maken en het comfort van de patiënt te garanderen.

De conclusies van de RFA en de ISQ-waarden werden geregistreerd op het moment van het plaatsen van de implantaten. Omwille van de uitstekende stabiliteit als gevolg van het concept van de schroefdraad van de implantaten die in de vestibulaire en linguale cortex werden geplaatst, en de apicale lengte in het natief botweefsel, waren de initiële waarden aanvaardbaar wanneer een onmiddellijke functionaliteit gewenst was (meer dan 70). De grote zone met caviteiten in de symphysis, waar een transplantaat was geplaatst en die was bedekt met bloedplaatjesrijk fibrine, leidde echter tot de keuze van een protocol in twee fasen. Na drie maanden waren de implantaten bedekt met een dunne laag immatuur bot, en de intramedullaire zone leek solide. Een tweede reeks metingen werd uitgevoerd om de staat van osseointegratie te evalueren. Alle waarden waren aanzienlijk verhoogd, wat een bevestiging was van het gunstige verloop van het osseointegratieproces, en van de mogelijkheid van het functioneel maken van de implantaten. De abutments van de uitneembare prothese (Meg-Rhein) werden op elk implantaat bevestigd, en roestvrij stalen bevestigingen met retentiecaps werden in de prothese geplaatst.

### Bespreking

Naarmate de technologie steeds meer toegankelijk wordt voor tandartsen over de hele wereld, kan het feit dat we in staat zijn om nauwkeuriger en systematischer te diagnosticeren en te plannen, enkel beschouwd worden als een enorm voordeel. Het gebruik van additive manufacturing, beter bekend als 3D-printen, is vandaag de dag een economisch verantwoorde keuze voor zowel tandheelkundige klinieken als voor zelfstandige tandartsen. Met behulp van die methode zijn we in staat om nauwkeurige biomedische



Afb. 13: Een (mucoperiostale) flap van volledige dikte legt de scherpe hoek van de mandibulaire symphysis bloot. | Afb. 14: De afgebroken boor bevond zich in linguale positie ten opzichte van de botrand van de onderkaak. | Afb. 15: De voorste zone van de symphysis, waarin duidelijk de "holle" zones te zien zijn. | Afb. 16a en b: Het schroefdraadconcept van het AnyRidge implantaat (a); vier implantaten stevig vastgezet in de mandibulaire symphysis (b). | Afb. 17: Elk van de vier implantaten werd gemeten, om de stabiliteit te bepalen met behulp van een SmartPeg-stift. | Afb. 18a en b: Gebruik van resorbeerbaar calciumapatiet-bottplantaatmateriaal, om de holtes te vullen en het implantaat te bedekken - gevolgd door het aanbrengen van bloedplaatjesrijk fibrine (PRF). | Afb. 19a-c: Wondgenezing na drie maanden (a). Inkapseling van de geïntegreerde implantaten, genezingskappen en SmartPeg voor het meten van de ISQ-waarden na de ingreep (b). SmartPeg voor het meten van de ISQ-waarden tijdens inkapseling (c). | Afb. 20: De vier bevestigingen die zijn bedoeld voor het bevestigen van de volledige, uitneembare mandibulaire prothese.



Implantaatsite	RFA / ISQ-waarden in de tijd			
	1	2	3	4
Plaatsing van het implantaat	78	74	74	71
Drie maanden	85	80	80	84
Zes maanden	85	82	80	84

Tabel 1: Analyse van de resonantie frequentie(RFA)/ stabiliteitsquotient van het implantaat(ISQ).

modellen op te stellen, die de diagnose en de planning van de behandeling aanzienlijk verbeteren. DICOM-gegevens kunnen worden geëxporteerd naar standaard bestanden, die kunnen worden bewerkt met software voor het aansturen van 3D-printers, en die het mogelijk maakt om mandibulaire of maxillaire modellen te produceren. Alle CBCT-gegevens voor de case study in dit artikel werden onder de vorm van een STL-bestand (Standard Triangulation Language) geëxporteerd, en in de 3D-printersoftware geïmporteerd (Préform Formlabs; afb. 21).

Het belang van toegang te hebben tot een reëel model kan niet worden onderschat. Voor deze specifieke casus werd de 3D-afdruk van het model gemaakt met behulp van een 3D-printer (Form 2 - Formlabs) die gebruik maakt van een technologie die stereolithografie wordt genoemd. De oppervlakedetails zijn uitzonderlijk, en zijn niet enkel een waardevol diagnostisch hulpmiddel, maar ook een manier om onze patiënten te informeren over het aanbevolen behandelingsplan, omdat ze een fysisch model kunnen bekijken en aanraken. Het is aangetoond dat deze modellen met succes kunnen worden gebruikt voor toepassingen van geleide chirurgie en voor andere sjablonen voor bottransplantaten, zoals een richtplaat voor het verhogen van de sinusbodem of een extractiesjabloon. De virtuele reconstructie van het 3D-oppervlakprofiel wordt weergegeven in afbeelding 22a, en de 3D-afdruk van het model in afbeelding 22b. De positie van beide foramen mentale is duidelijk zichtbaar, evenals het intramedullaire bot in de ramus en de voorste zone van de symphysis, waar de caviteiten duidelijk waarneembaar zijn. Deze modellen kunnen ook worden gebruikt om de feitelijke chirurgische ingreep te simuleren, teneinde de techniek te valideren en het chirurgisch sjabloon te kunnen maken.

Deze unieke casus illustreert vele belangrijke aspecten van een implan-

tair behandelingsplan. Minimaliseren van de diagnostische fase en suggereren dat tandartsen geen behoefte hebben aan "dure" apparatuur om hen te assisteren bij het plannen van een implantaire behandeling: deze argumenten zijn in de moderne wereld van de digitale workflow niet langer op hun plaats. Integendeel, we moeten elke complicatie vermijden om onze patiënten een ideale behandeling te kunnen garanderen. Sommige auteurs hebben wel beweerd dat de technologie een beredeneerde argumentatie vervangt, of dat het de computer is die de positie van implantaten bepaalt. Beweren dat we onze hersenen niet gebruiken wanneer we computers gebruiken als hulp bij de planning van de behandeling, of dat computers beslissen waar implantaten geplaatst moeten worden, is een onjuiste beoordeling van de kennis die we vandaag de dag verworven hebben.

De technologie, wanneer die correct gebruikt wordt, vergroot het vermogen van onze hersenen, door ons de informatie te geven die nodig is om weloverwogen beslissingen te nemen over de behandeling onze patiënten. Het gebruik van technologie verwerpen omwille van de schijnbaar "hoge kosten", of beweren dat 2D-röntgenfoto's voldoende zijn voor de planning van een implantaatbehandeling, is een potentieel gevaarlijke visie - vertrouwen op 2D-beeldvorming staat gelijk aan nattevingerwerk, en daar is geen plaats voor wanneer in het bot wordt geboord. Of tandartsen nu gebruik maken van "geleide" chirurgie, chirurgische sjablonen of van een "vrijheid van handelen" om implantaten te plaatsen, van belang is dat de minimale norm het gebruik van 3D-beeldvorming en interactieve planningtools moet zijn voor het creëren van een "model voor succes", het voorkomen van complicaties en het verminderen van de morbiditeit; allemaal met het uiteindelijke doel om de restauratiefase te vergemakkelijken die patiënten geeft wat ze verwachten: tanden. Vergeet niet: "Het gaat niet om de scan, maar om het plan!"

## Producten

### MAC DENTAL nieuwe exclusieve verdeler van AquaCare in België en Luxemburg

**ZELLIK - Sinds begin 2019 is MAC DENTAL de exclusieve verdeler van AquaCare in België en Luxemburg. AquaCare is een revolutionair, gepatenteerd concept voor reiniging en minimaal invasieve behandelingen.**

AquaCare werkt op perslucht die gespoten wordt op bijvoorbeeld de verkleuring of plaque. Zelfs op de lastig toegankelijke plekken kan dit air abrasion systeem zijn werk doen. Het instrument komt niet in direct contact met de tandstructuur en verwijdert alleen het minimum aan gaaf tandmateriaal. Hierdoor wordt het risico van afsplintering en stressfracturen voorkomen. Daarnaast verhoogt het de sterkte van de bonding aan het oppervlak van de caviteit. Een gemakkelijk en eenvoudig te gebruiken kleur-gedeerd cassettesysteem maakt het wisselen tussen diverse behandelingen mogelijk. Routinecontroles en tandheelkundige procedures worden pijnloos voor uw patiënten door het gebruik van NoviMim. Groot voordeel is dat u bijna geen stof meer heeft in uw praktijk t.o.v. andere air abrasion apparaten.

De AquaCare kan gebruikt worden in preventieve mondzorg, restauratieve tandheelkunde, endodontologie, implantologie, orthodontie en parodontologie.

Voor meer informatie of demonstratie in de praktijk kunt u contact opnemen met de zaakvoerder van MAC DENTAL, Alex Michils via alex@macdental.be of 0498 51 40 90

### GC Corporation and GC America (GC) prevail in patent dispute with Ivoclar Vivadent in the U.S.

**International Trade Commission rejected Ivoclar Vivadent's request for exclusion of GC's Initial LiSi Press from U.S. market**

18 December 2018 – GC is happy to announce that the U.S. International Trade Commission (ITC) has ruled in its favour in Inv. No. 337-TA-1050, finding that the importation and sale of GC's Initial LiSi Press lithium disilicate ingots does not violate Section 337 of the Tariff Act of 1930. This significant ruling by the full Commission affirms the result of an earlier decision by the ITC's Chief Administrative Law Judge (ALJ). The ITC decision is now final and legally binding. The parallel patent infringement lawsuit against GC in the U.S. Federal District Court for the Northern District of Illinois has also ended.

In March 2017, only some days before the IDS 2017, the Liechtenstein based company Ivoclar Vivadent AG (Ivoclar) requested an ITC investigation and exclusion order in the USA against GC Corporation and GC America, Inc. for alleged patent infringement. This procedu-

re is a sharp sword to quickly prevent the import of patent infringing products and therefore is sometimes misused for unfounded attacks to exclude competitors' products from the U.S. market. Ivoclar originally based its request on various claims of four different U.S. patents. Even before a full hearing in March, Ivoclar voluntarily withdrew all claims regarding two of those patents.

The Chief ALJ concluded that all remaining outstanding patent claims were either invalid or not infringed by GC and thus, Ivoclar's allegation of a violation of section 337 of the Tariff Act of 1930 was unfounded. Following extensive briefing by the parties, the Commission has upheld the Chief ALJ's determination of no violation. Ivoclar has not appealed against the ITC decision and Ivoclar also withdrew its patent infringement law suit against GC in the U.S. Federal District Court for the Northern District of Illinois as consequence of the clear ITC ruling in favour of GC.

"We consider this ruling to be a complete vindication for GC and its development team," said Mr. Makoto Nakao, Chairman and CEO of GC. "This is good news for dentists and dental labs, and for their patients, who will now continue to have access to GC's high-quality restoration materials. We have never wavered from our position that these allegations were without merit, and we are deeply gratified that the Commission has agreed. We respect the intellectual property rights of our competitors, as we expect our competitors to respect ours, but we will aggressively defend GC against unfounded allegations of infringement."

The High Density Micronisation (HDM), used for Initial LiSi Press, is a proprietary technology of GC that renders a refined microstructure different from the classic lithium disilicate structure. Due to this technology, the crystals in LiSi Press are smaller and more equally and densely dispersed throughout the entire glass matrix.

In an independent study, Hallmann et al. pointed out that the microstructure has a fundamental effect on the mechanical properties of lithium disilicate glass ceramics<sup>1</sup>. The authors stated that microstructure plays an important role in determining the flexural strength, flexural toughness, elastic modulus and optical properties. In another independent study by Ohashi et al., it was concluded that Initial LiSi Press had better mechanical properties and chemical stability than the other tested materials<sup>2</sup>.

Initial LiSi Press is enormously stable, even after several firing cycles, and has a high flexural strength of 500 MPa. The physical properties of Initial LiSi Press make the restoration highly antagonist-friendly and resistant to abrasion. Its high colour stability and fluorescence also ensure the natural aesthetics of the pressable ceramic material.

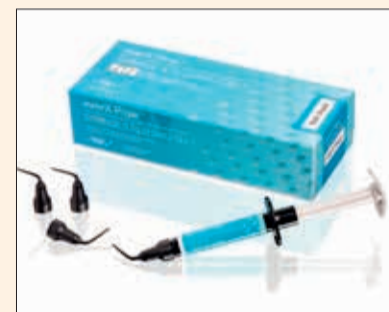The Initial LiSi family will soon be expanded with a new CAD/CAM block, Initial LiSi Block. This block will be based on advanced HDM technology.

More information about Initial LiSi Press can be found at <https://www.gceurope.com/>.

- Hallmann L, Ulmer P and Kern M. Effect of microstructure on the mechanical properties of lithium disilicate glass-ceramics. J. Mech. Behav. Biomed. Mater. 82, 355-370 (2018).
- Ohashi K, Kameyama Y, Wada Y, Midono T, Miyake K, Kunzelmann K-H, and Nihei T. Evaluation and comparison of the characteristics of three pressable lithium disilicate glass ceramic materials. Int. J. Dev. Res. 07, 16711-16716 (2017).

### Nieuw - everX Flow van GC

**Glasvezelversterkt vloeibaar composiet voor vervangen dentine - Sterk tot in de kern**



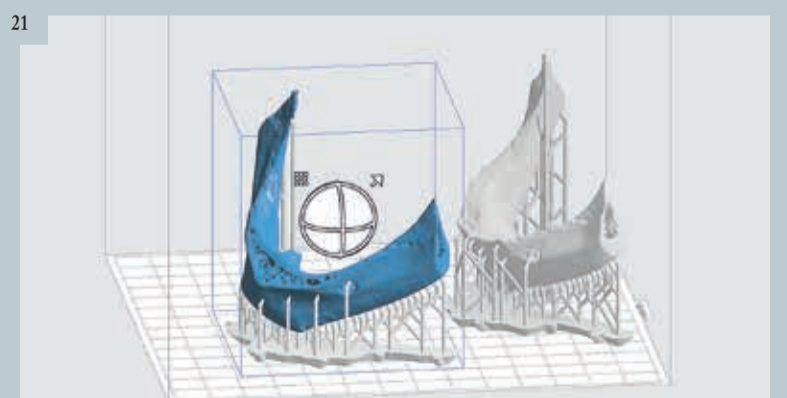
Verpakking everX Flow Refill Bulk shade - image GC

- Het sterkste dentine vervangingsmateriaal om grote restauraties te versterken
- Uitstekende breuksterkte dichtbij die van dentine, dankzij een grote hoeveelheid korte vezels die sterk gebonden zijn aan de harsmatrix.
- Efficiënte versterking van grote posterieure restauraties in combinatie met een conventionele composiet als glazuurlaag.
- Geïndiceerd voor alle directe composietrestauraties, inclusief grote posterieure caviteiten, diepe caviteiten en endodontisch behandelde elementen.
- Ook aanbevolen voor stompopbouw preparaties.
- Maak uw keuze uit een snelle bulklevering of een meer esthetische optie
  - Bulk kleur (uithardingsdiepte 5,5 mm) optimaal voor diepe posterieure caviteiten en voor snelle plaatsing.
  - Dentine kleur (uithardingsdiepte 2,0 mm) optimaal voor stompopbouw en voor meer esthetische resultaten.
- Combinatie van een optimale thixotropie en ergonomische voordelen
  - Eenvoudige aanpassing aan elke preparatieve.
  - Gecontroleerde vloeit voor gemakkelijk appliceren in de bovenste molaren zonder uitzakken.
  - Ergonomische spuit voor een comfortabele toepassing.


Raadpleeg de onderstaande tabel voor artikelcodes en prijzen. Prijzen in EURO – exclusief BTW :

- Artikel code WEP : 012898 Omschrijving : everX Flow Syringe 2ml (3.7g) Bulk shade + 20 x Dispensing Tip III Plastic + light-protective cap / Prijs : € 59,-
- Artikel code WEP : 012899 Omschrijving : everX Flow Syringe 2ml (3.7g) Dentin shade + 20 x Dispensing Tip III Plastic + light-protective cap / Prijs : € 59,-

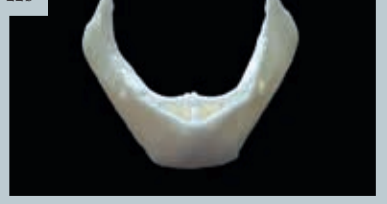21



22a



22b



Afb. 21: De PréForm software ontwerpt de steunen op basis waarvan twee verschillende modellen van de onderkaak kunnen worden gemaakt. | Afb. 22a en b: Het virtuele oppervlakmodel (a) en de reële 3D-afdruk van het model (b).