



EATA
ΕΛΛΗΝΙΚΗ ΑΚΑΔΗΜΙΑ ΤΡΟΠΟΠΟΙΗΜΕΝΗΣ ΟΔΟΝΤΟΛΟΓΙΑΣ

ΕΦΗΜΕΡΙΔΕΣ ΠΕΡΙΟΔΙΚΑ
(N. 7)

ΜΗΡΩΜΕΝΟ ΤΕΛΟΣ
Ταχυδρομείο
Ε.Μ.Π. Α.Ο.
Αρ. Πρωτ. Αδείας
4830

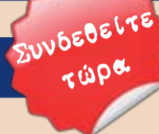ΕΝΤΥΠΟ ΚΛΕΙΣΤΟ ΑΡ. ΑΔΕΙΑΣ 2054/2006 ΚΕΜΠ.Α.Ο.

DENTAL TRIBUNE

The World's Dental Newspaper | Greek Edition

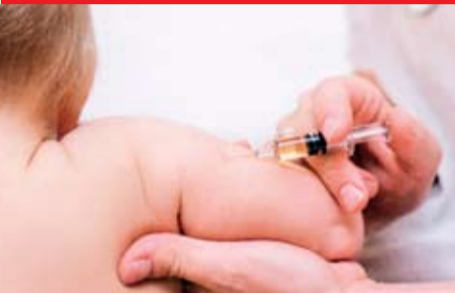ΕΛΛΑΔΑ, ΜΑΪΟΣ - ΙΟΥΝΙΟΣ 2010

www.dental-tribune.gr



ΤΟΜΟΣ 6, ΤΕΥΧΟΣ 30

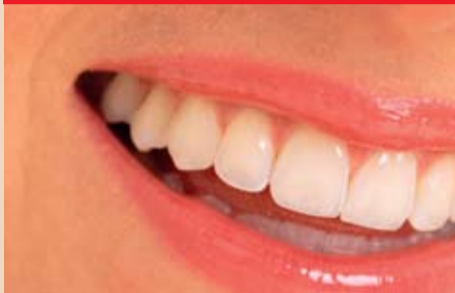Επιστήμη & Έρευνα



Το πρώτο εμβόλιο για τη θεραπεία των νόσων των ούλων
Η τεχνολογία και έρευνα ανοίγει νέους δρόμους στη προληπτική αντιμετώπιση των ουλικών νόσων δημιουργώντας το εμβόλιο για αυτές, επηρεάζοντας άμεσα τη σύγχρονη Οδοντιατρική

➔ σελίδα 33

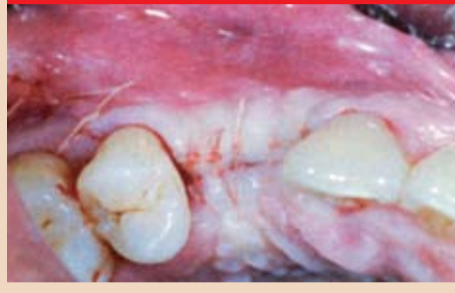Πρακτικά Θέματα



Προσθέστε αξία στο ιατρείο σας με την Αισθητική Οδοντιατρική
Η Αισθητική Οδοντιατρική ανοίγει νέους επιστημονικούς και επαγγελματικούς ορίζοντες στο σύγχρονο οδοντιατρείο και ο οδοντίατρος του 21ου αιώνα πρέπει να εναρμονιστεί με αυτές τις τάσεις

➔ σελίδα 10

Τάσεις & Εφαρμογές



Πέρα από τα όρια της οδοντιατρικής θεραπείας
Ο σύγχρονος οδοντίατρος μπορεί και πρέπει να ασχολείται με τη γενικότερη αισθητική ανάπτυξη του στόματος ασχολούμενος και με τη αισθητική αποκατάσταση των περιτοματικών ιστών

➔ σελίδα 28

MORITA
Thinkin' Thinking ahead. Focused on life. on life.
NEΟΣ ΕΝΤΟΠΙΣΤΗΣ ΑΚΡΟΠΙΣΤΙΟΥ MORITA Root ZX mini

Εν Συντομία

Εκατομμύρια νέα περιστατικά μόλυνσης από τον HIV

Σε μια νέα έρευνα-αναφορά που έγινε σε χώρες της Ασίας και του Ειρηνικού διαπιστώνονται φαινόμενα μεγάλης αύξησης των κρουσμάτων προσβολής από τον HIV σε άνδρες με σεξουαλική συμπεριφορά υψηλού κινδύνου. Η εργασία που δημοσιεύθηκε στο 9ο Διεθνές Συνέδριο για το AIDS που έγινε στο Μπαλί αναφέρει ότι οι άνδρες που καταφεύγουν σε

➔ DT σελίδα 2

4^ο Διεθνές Συνέδριο Εμφυτευματολογίας & Αισθητικής Οδοντιατρικής

1-2 Οκτωβρίου 2010
Συνεδριακός Χώρος
Εθνικής Ασφαλιστικής

Σε ένα συνέδριο που είναι αφιερωμένο στην Αισθητική Οδοντιατρική και Εμφυτευματολογία έχει θέση και η αισθητική προσώπου;

Ο οδοντίατρος άραγε είναι ο κατάλληλος επιστήμονας που θα σχεδιάσει και θα πραγματοποιήσει ένα χαμόγελο και εκτός στοματικής κοιλότητας με επεμβάσεις όπου χρειάζεται με botox ή με ναλουρονικά;

Στις 1 & 2 Οκτωβρίου η Ομπρίπρες διοργανώνει το 4ο Διεθνές Συνέδριο Αισθητικής Οδο-

ντιατρικής & Εμφυτευματολογίας, στην Αθήνα.

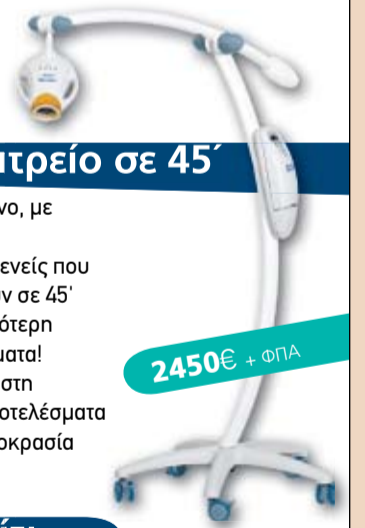Στην προσπάθεια μας να δίνουμε λύσεις στο σήμερα και το αύριο στην οδοντιατρική περίθαλψη προσκαλέσαμε στην Ελλάδα υψηλού επιπέδου ομιλητές από όλο τον κόσμο όπου δύο ομιλίες θα αφορούν στην αισθητική του προσώπου ανταποκρινόμενοι στην έντονη επιθυμία του οδοντίατρου.

Επίσης μια σειρά υψηλού επιπέδου πρακτικά σεμινάρια καθώς επίσης και ειδική ημερίδα για βοηθούς οδοντιάτρων καθιστούν το συγκεκριμένο συνέδριο σε υψηλού επιπέδου που αξίζει να το παρακολουθήσετε.

Ενημερωθείτε από το έντυπο πρόγραμμα που σας στείλαμε ή αναζητήστε πληροφορίες από το διαδικτυο στην ηλεκτρονική διεύθυνση www.omnipress.gr

DISCUS DENTAL

ZOOM!
Advanced Power™



Λεύκανση στο ιατρείο σε 45'

- Καλύτερη λεύκανση σε λιγότερο χρόνο, με λιγότερη ευαισθησία!
- Σύμφωνα με την έρευνα οι μισοί ασθενείς που κάνουν λεύκανση ZOOM AP αποκτούν σε 45' χρώμα B1 ή ανοικτότερο με πολύ λιγότερη ευαισθησία σε σχέση με άλλα συστήματα!
- Η μόνη λάμπα λεύκανσης με έρευνα στη διάθεση σας που επιβεβαιώνει τα αποτελέσματα και το γεγονός ότι δεν ανεβάζει θερμοκρασία στους ιστούς

2450€ + ΦΠΑ

Λεύκανση για το σπίτι

NITELWHITE
ACP



ΠΡΟΣΦΟΡΑ
3+1 ΔΩΡΟ
ή 6 + 3 ΔΩΡΟ

Συσκευασία: Nitelwhite 10%, 16%, 22% υπεροξειδίου του καρβαμιδίου και Daywhite 7,5%, 9,5% υπερ. του υδρογόνου σε συσκευασίες των 6 συριγγών με θήκη και πλάκες για νάρθηκες για 18 νύχτες (συνολικά 14,4 ml).

ΤΙΜΗ συσκευασίας 6 συριγγών: 87€ + ΦΠΑ

Περιέχει περισσότερο λευκαντικό από τις περισσότερες ανταγωνιστικές συσκευασίες, συγκρίνετε τα ml όχι μόνο την τιμή!

SADENT

• ΑΘΗΝΑ ΤΗΛ: 210 80.49.493
• ΘΕΣΣΑΛΟΝΙΚΗ: ΤΗΛ. 2310 968.799

www.sadent.com

Hu-Friedy

ΜΗΤΣΗΣ ΙΩΑΝΝΗΣ & ΣΙΑ Ο.Ε.

Τηλ.: 210 - 7649760 - Fax: 210 - 7649761
e-mail: ipmdent@accl.gr - www.hu-friedy.eu

Εν Συντομία (συνέχεια)

← DT σελίδα 1

σεξουαλικές υπηρεσίες επί πληρωμή αποτελούν τη μεγαλύτερη μολυσμένη ομάδα του πληθυσμού και ότι οι περισσότεροι από αυτούς είτε είναι παντρεμένοι ή πρόκειται να παντρευτούν. Αυτό αντιστοιχεί σε μία ομάδα 50 εκατομμυρίων γυναικών που είναι σύζυγοι ή μελλοντικές σύζυγοι των ανώτερω και συνήθως θεωρούνται χαμηλού κινδύνου γιατί έχουν σεξουαλικές σχέσεις με τους συζύγους τους μόνο οι οποίοι όμως

κινδυνεύουν να μολυνθούν από τον HIV. Σύμφωνα με τα στοιχεία του Οργανισμού UNAIDS, τουλάχιστον 75 εκατομμύρια άνδρες καταφεύγουν τακτικά σε σεξουαλικές υπηρεσίες επί πληρωμή στην Ασία από επαγγελματίες του είδους ενώ άλλα 20 εκατομμύρια άνδρες έχουν ομοφυλοφιλικές σχέσεις ή είναι χρήστες ενέσιμων ναρκωτικών ουσιών παρά το ότι έχουν ήδη μία φυσιολογική ή νόμιμη σχέση.

ΠΗΓΗ: DTI Asia Pacific Edition Vol. 7 No 7+8

Πλεονεκτήματα της ξυλιτόλης για στοματική υγεία

Πρόσφατα, η χρήση στοματοπλύματος με ξυλιτόλη επιβεβαίωσε την αποτελεσματική προστασία που εξασφαλίζει αυτό κατά της τερηδόνας. Έρευνες που έγιναν στα νησιά Μάρσαλ όπου τα ποσοστά τερηδόνας είναι 2-3 φορές μεγαλύτερα από τα αντίστοιχα στις ΗΠΑ ή στην Ευρώπη έδειξαν ότι η λήψη 16ml σιροπιού ξυλιτόλης μπορεί να αποτρέψει μέχρι και το 70% των τερηδονισμών. Αυτό είναι μία σημαντική ένδειξη ότι η ξυλιτόλη είναι αποτελεσματική για την πρόληψη της τερηδόνας στα νεογιλά δόντια των παιδιών.

Επιστήμονες από τη Φινλανδία ανακάλυψαν

πρώτοι τις πλεονεκτικές εφαρμογές της ξυλιτόλης στην Οδοντιατρική από το 1970 περίπου. Μελέτες που έγιναν στο Οδοντιατρικό Ινστιτούτο Τούρκου της χώρας απόδειξαν ότι η ξυλιτόλη που υπάρχει σαν σάκχαρο στις ίνες πολλαπλών φρούτων και λαχανικών εμποδίζει την πρόσφυση του τερηδογόνου στοματικού βακτηριδίου στρεπτόκοκκος mutans.

Η ξυλιτόλη χρησιμοποιείται ευρέως σε διάφορα προϊόντα στοματικής φροντίδας όπως οι τσίχλες, οι οδοντόκρεμες και τα στοματοπλύματα.

ΠΗΓΗ: DTI Asia Pacific Edition Vol. 7 No 7+8

www.dental-tribune.gr

International Imprint

Licensing by Dental Tribune International

Publisher Torsten Oemus

Group Editor/Managing Editor DTAsia Pacific

Daniel Zimmermann, newsroom@dental-tribune.com
+4934148474107

Editorial Assistants

Claudia Salwiczek
c.salwiczek@dental-tribune.com

Copy editors

Sabrina Raaff
Hans Motschmann

International Editorial Board

Dr Nasser Barghi, USA – Ceramics
Dr Karl Behr, Germany – Endodontics
Dr George Freedman, Canada – Aesthetics
Dr Howard Glazer, USA – Cariology
Prof Dr I. Krejci, Switzerland – Conservative Dentistry
Dr Edward Lynch, Ireland – Restorative
Dr Ziv Mazor, Israel – Implantology
Prof Dr Georg Meyer, Germany – Restorative
Prof Dr Rudolph Slavicek, Austria – Function
Dr Marius Steigmann, Germany – Implantology

Publisher/President/CEO Torsten Oemus
VP Sales & Marketing Peter Witteczek
Director of Finance & Controlling Dan Wunderlich
Marketing & Sales Services Nadine Parczyk
License Inquiries Jörg Warschat
Accounting Manuela Hunger
Business Development Manager Bernhard Moldenhauer
Executive Producer Gernot Meyer
Production & Ad Disposition Jens Lindenhain
Project Manager Online Alexander Witteczek
Designer Franziska Dachsel

DENTAL TRIBUNE

The World's Dental Newspaper - Greek Edition

© 2010, Dental Tribune International GmbH. All rights reserved. Απαγορεύεται η αναδημοσίευση όλου ή μέρους της ύλης του περιοδικού χωρίς την γραπτή άδεια του εκδότη.

Το Dental Tribune καταβάλει κάθε δυνατή προσπάθεια για να παρουσιάσει με ακρίβεια τα κλινικά δεδομένα και τα στοιχεία για τα νέα προϊόντα των διάφορων κατασκευαστών, αλλά δεν αναλαμβάνει την ευθύνη για την αξιοπιστία αυτών των στοιχείων ή για τυχόν τυπογραφικά λάθη. Επίσης, οι εκδότες δεν φέρουν καμία ευθύνη όσον αφορά τις ονομασίες των προϊόντων ή τις δυνατότητες τους ή αυτά που αναφέρονται από τις διαφημιστικές εταιρείες. Οι απόψεις που εκφράζονται από τους συγγραφείς των διαφόρων άρθρων αντιπροσωπεύουν μόνον τους ίδιους και δεν εκφράζουν απαραίτητα και τις απόψεις του Dental Tribune International

Dental Tribune International

Holbeinstr. 29, 04229 Leipzig, Germany
Tel.: +49 341 4 84 74 302 | Fax: +49 341 4 84 74 173
Internet: www.dental-tribune.com | E-mail: info@dental-tribune.com

Regional Offices

Asia Pacific

Dental Tribune Asia Pacific Limited
Room A, 26/F, 389 King's Road, North Point, Hong Kong
Tel.: +852 3118 7508 | Fax: +852 3118 7509

The Americas

Dental Tribune America, LLC
213 West 35th Street, Suite 801, New York, NY 10001, USA
Tel.: +1 212 244 7181 | Fax: +1 212 224 7185

Ελληνική έκδοση

Ιδιοκτήτης

Omni Press, Ανδριτσαίνης 48, 111 46
Γαλάτσι

Τηλέφωνο

+30 210 2222637, +30 210 21320848

Fax

+30 210 2222785

E-mail

info@omnipress.gr

Internet

www.dental-tribune.gr

Κωδικός

7656

Εμβάσμα συνδρομών

ΕΘΝΙΚΗ ΤΡΑΠΕΖΑ 179/44015225
ALPHA BANK 218/00-2002-000-260

Εκδότης-Διευθυντής

Ιωάννης Ρούσσης

Διεύθυνση Σύνταξη

Δημήτρης Αρ. Αλεξόπουλος

Επιμέλεια ύλης

Ευάγγελος Καινούργιος

Ειδικοί Συνεργάτες

Κατερίνα Σπυροπούλου

Βασίλική Καραθανάση

Αριστέιδης Αλεξόπουλος

Διαφημίσεις

Δημήτρης Ρούσσης

Art Director

Μαρία Σιδερή

Υπευθυνη,

επιμέλεια τέχνης

Αναγνωστάκη Κωνσταντίνα

επισκευθείτε μας : www.dental-tribune.gr

DENTAL TRIBUNE

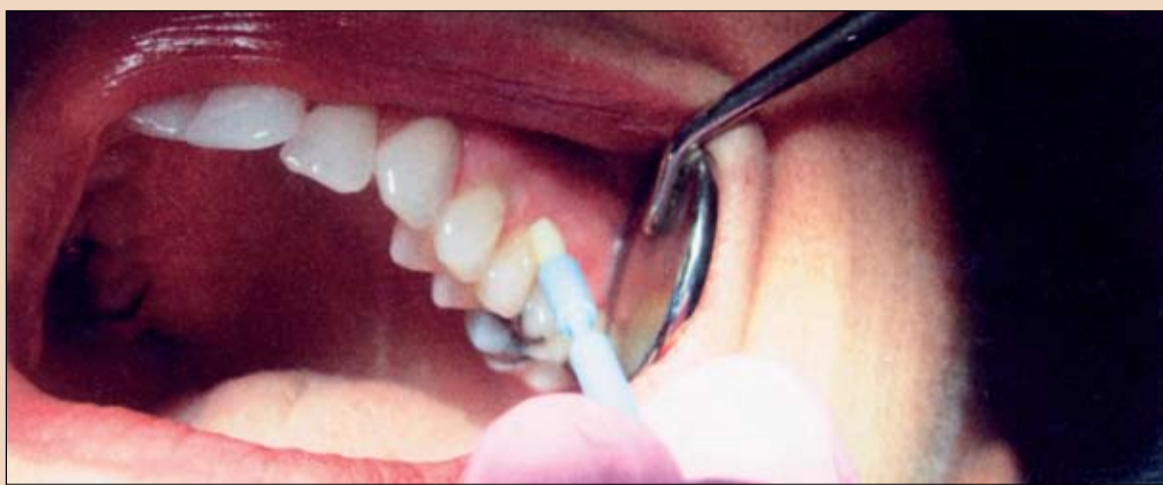The World's Dental Newspaper

www.dental-tribune.gr



ΣΥΝΔΕΘΕΙΤΕ
ΤΩΡΑ!

Προσθήκη φθοριούχου βερνικιού στο "οπλοστάσιο" σας



Η οδοντική τερηδόνα είναι μία λοίμωξη κι η συνηθέστερη χρόνια παιδική νόσος. Αποτελεί ακόμη ένα σημαντικό πρόβλημα της δημόσιας υγείας. Περίπου 28% των παιδιών μεταξύ 1 και 5 ετών προσβάλλονται από πρώιμη παιδική τερηδόνα.

Περίπου 90% των ενηλίκων άνω των 40 ετών προσβάλλονται από τερηδόνα κι ένα τέταρτο των ενηλίκων άνω των 60 ετών είναι νωδοί. Σε ηλικίους άνω των 70 ετών, μελέτες έχουν δείξει πως εμφανίζουν αυξημένο κίνδυνο εμφάνισης τερηδόνας. Αυτό οφείλεται στην αυξημένη χρήση των φαρμάκων που προκαλούν ξηροστομία και τη μείωση στη σιαλική ροή.

Μερικά αίτια οδοντικής ευαισθησίας είναι η αποκάλυψη της οδοντίνης λόγω υφίξης, αποτριβής, διάβρωσης και περιοδοντικής θεραπείας.

Οι ενήλικες με οδοντική ευαισθησία, λόγω της αποκαλυμμένης οδοντίνης, αποτελούν το 20-30% των περιπτώσεων στις ΗΠΑ.

Όταν η οδοντίνη εκτίθεται σε ερεθίσματα όπως ψυχρό, ζεστό, μηχανικά (οδοντόβουρτσα) ή χημικά (στοματικό διάλυμα) εμφανίζεται μία επώδυνη απόκριση.

Τα φθοριούχα βερνίκια έχουν χρησιμοποιηθεί στην Ευρώπη, τον Καναδά και τις σκανδιναβικές χώρες από τη δεκαετία του '80, αλλά είναι σχετικά νέα στις ΗΠΑ.

Ο Οργανισμός Τροφίμων και Φαρμάκων των ΗΠΑ (FDA) εγκρίνει τα φθοριούχα βερνίκια για την θεραπεία ευαίσθητων δοντιών και χρήση ως επιχρίσματος κοιλοτήτων.

Τι είναι; Πώς λειτουργεί;

Το φθοριούχο βερνίκι είναι μία ουσία υψηλής συγκέντρωσης σε φθόριο, που εφαρμόζεται στην οδοντική επιφάνεια υπό μορφή θεραπείας με φθόριο. Το φθοριούχο βερνίκι προσκολλάται στους οδοντικούς ιστούς για μεγαλύτερο χρονικό διάστημα από οποιαδήποτε άλλη θεραπεία με φθόριο.

Τα περισσότερα φθοριούχα βερνίκια περιέχουν 5% φθοριούχο νάτριο σε μία βάση κολοφονίου/ρητίνης. Επίσης, στις περισσότερες περιπτώσεις, οι οδοντίατροι θα πρέπει να χρησιμοποιούν το φθοριούχο βερνίκι.

Το φθοριούχο βερνίκι λειτουργεί αυξάνοντας την ποσότητα του φθορίου στην εξωτερική επιφάνεια του δοντιού. Έτσι αυξάνεται η απορρόφηση του φθορίου στην πρώιμη φάση της απομεταλλικοποίησης.

Το φθοριούχο βερνίκι παραμένει σε επαφή με τους οδοντικούς ιστούς έως και 7 ημέρες. Αυτό το μεγαλύτερο χρονικό διάστημα επιτρέπει την εναπόθεση μεγαλύτερης ποσότητας φθορίου στην οδοντική επιφάνεια και την πιο αποτελεσματική εργασία στα πρώιμα στάδια της απομεταλλικοποίησης.

Διαδικασία τοποθέτησης

Προτείνεται, αλλά δεν απαιτείται, η πραγματοποίηση προφύλαξης. Μπορεί επίσης να χρησιμοποιηθεί οδοντόβουρτσα, γάζα ή τολύπιο βάμβακος. Η παρουσία της υγρασίας μπορεί να αφαιρεθεί με τολύπια βάμβακος ή γάζα. Το βερνίκι θα προσκολληθεί στην οδοντική επιφάνεια

με την ύπαρξη ελάχιστης υγρασίας.

Επαλείφεται ένα λεπτό στρώμα βερνικιού στο δόντι με βάση τις οδηγίες του κατασκευαστή (0.5ml). Μπορεί να χρησιμοποιηθεί ένα λεπτό βουρτσάκι ή συσκευασία μονής δόσης. Το βερνίκι θα πήξει όταν έρθει σε επαφή με το σάλιο. Για τη διασπορά του βερνικιού μεταξύ των δοντιών, μπορεί να χρησιμοποιηθεί οδοντικό νήμα στα μεσοδόντια διαστήματα.

Έτσι το φθοριούχο βερνίκι δεν απομακρύνεται πρόωρα και συστήνουμε στον ασθενή να μη βουρτσώσει μέχρι να περάσουν 4-6 ώρες και να αποφεύγει ζεστά ή αλκοολούχα ποτά ή φαγητά. Για τον έλεγχο ή τη μείωση της τερηδόνας, η εφαρμογή του φθοριούχου βερνικιού θα πρέπει να πραγματοποιείται δύο φορές το χρόνο για δύο χρόνια.

Η πρόταση είναι κάθε 3 μήνες για άτομα με υψηλότερο τερηδονικό κίνδυνο. Η σωστή ποσότητα και τα χρονικά διαστήματα για την εφαρμογή του φθοριούχου βερνικιού δεν έχουν ακόμη προσδιοριστεί.

Πλεονεκτήματα Μειονεκτήματα

Τα φθοριούχα βερνίκια διατίθενται σε διάφορες γεύσεις για νεαρούς ασθενείς και δεν έχουν πικρή γεύση. Η εφαρμογή είναι εύκολη και το φθοριούχο βερνίκι πήζει σύντομα παρουσία σάλιου.

Είναι καλά για ασθενείς με ανταντακλαστικό έμετο κι απαι-



FENDERMATE® Τεχνητό τοίχωμα



Τοποθετήστε το
σαν σφήνα



Δημιουργεί κυρτό
σημείο επαφής



Δε δημιουργούνται
περίσσειες λόγω της καλής
εφαρμογής στα αυχενικά
τοιχώματα



Το ελαστικό πτερύγιο ασκεί
πίεση και έτσι διατηρείται
ο διαχωρισμός και η
εφαρμογή στα αυχενικά
τοιχώματα

The World's Fastest Matrix?

Το FenderMate είναι σχεδιασμένο
για αποκαταστάσεις με ρητίνη

Για περισσότερες πληροφορίες επισκεφθείτε
www.directadental.com

FENDERWEDGE®
PRACTIPAL® TRAYS
PROPHY PASTE CCS

Luxator®
Extraction Instruments

3046-1001 © Directa AB

FenderMate® is a trademark registered by Directa AB. Registered Design and Patent pending.

DIRECTA AB P.O. Box 723, SE-194 27 Upplands Väsby, Sweden
Tel: +46 8 506 505 75, Fax: +46 8 590 306 30, info@directadental.com, www.directadental.com

← DT σελίδα 3

τούν ελάχιστο εξοπλισμό. Τα φθοριούχα βερνίκια θεωρούνται ασφαλή λόγω της μικρής ποσότητας βερνικίου που χρησιμοποιείται και του σύντομου χρόνου πήξης.

Μερικά φθοριούχα βερνίκια μπορεί να αφήσουν μία προσωρινή κίτρινη δυσχρωμία στα δόντια για περίπου 24-48 ώρες.

Ενδείξεις

Τα φθοριούχα βερνίκια μπορούν να χρησιμοποιηθούν σε παιδιά μικρότερα των 5 ετών με μέτριο έως υψηλό τερηδονικό κίνδυνο. Λειτουργούν ως απευαισθητοποιητικός παράγοντας και παράγοντας πρόληψης τερηδόνας για ριζικές επιφάνειες καθώς και ως επίχρισμα κοιλότητων.

Χρησιμοποιούνται επίσης γύρω από ορθοδοντικά άγκιστρα και για ανθρώπους που μπορεί να καταπιούν το φθόριο. Δεν μπορούν να χρησιμοποιηθούν σε σημεία εμφανούς τερηδόνας, όταν ο ασθενής προβληματίζεται για τη δυσχρωμία ή σε ασθενείς με χαμηλό τερηδονικό κίνδυνο. Σύμφωνα με μία πρόσφατη μελέτη, τα φθοριούχα βερνίκια αποδείχθηκαν 14 φορές πιο αποτελεσματικά από τα φθοριούχα gel.

Ποια προϊόντα διατίθενται στην αγορά;

Οι ακόλουθες εταιρείες διαθέτουν φθοριούχα βερνίκια:

- All Solutions (5% φθοριούχο νάτριο σε φυσική ρητίνη)
- Cavity Shield (5% φθοριούχο νάτριο σε φυσική ρητίνη κολοφονίου)
- Durafuor (5% φθοριούχο νάτριο σε φυσική ρητίνη κολοφονίου)
- Duraphat (5% φθοριούχο νάτριο σε φυσική ρητίνη κολοφονίου)
- FluorProtector (0.1% διφθοριούχο σιλάνιο σε βάση πολυουρεθάνης)

- Varnish America (5% φθοριούχο νάτριο σε φυσική ρητίνη κολοφονίου)

- Clear Shield (5% φθοριούχο νάτριο).

Συμπεράσματα

Το φθοριούχο βερνίκι είναι ωφέλιμο για παιδιά, ενήλικες και ηλικιωμένους με υψηλότερο τερηδονικό κίνδυνο και για αυτούς που εμφανίζουν οδοντική ευαισθησία. Το φθοριούχο βερνίκι έχει συμβάλει σε βελτιωμένη οδοντική υγεία και άνεση.


Το φθοριούχο βερνίκι θα πρέπει να υπάρχει στον εξοπλισμό ενός οδοντιατρείου για την προστασία των δοντιών και τη βελτίωση της συνολικής τους υγείας. Επίσης, το φθοριούχο βερνίκι μπορεί να χρησιμοποιηθεί έξω από το οδοντιατρείο σε ιατρικά και κοινωνικά προγράμματα κι έχει αποδειχθεί πως αποτελεί την καλύτερη θεραπεία λόγω του χρόνου που προσκολλάται στους οδοντικούς ιστούς.

Αναδημοσίευση από το Hygiene Tribune, Αύγουστος 2009

Βιβλιογραφία

Dais A. Joyce RDH, EA, MPH, MEd.- Fluoride... Facts Dimen:... sions of Dental Hygiene. www.dimensionsofdentalhygiene.com/mdd/bright.aspx?id=1173&terms=fluoride. Accessed January 2009.

Hayes J. Mary, DDS, MS. Are you using fluoride varnish? www.wdj0.com/articles/print.html?id=322316&bPool=DE.pen.net.



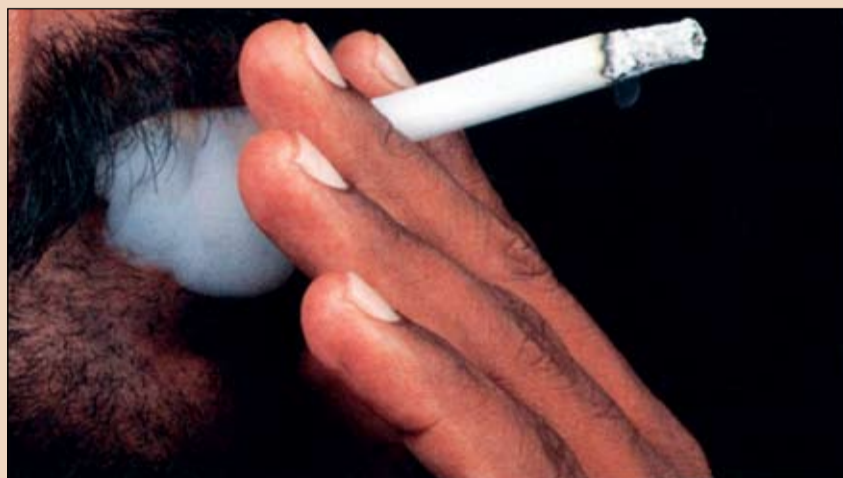A. Roth, RDS, BSDH

Είναι εξειδικευμένη βοηθός οδοντιατρείου και απόφοιτος της Σχολής Οδοντιατρικής Υγιεινής του Πανεπιστημίου της Ν. Υόρκης.

Τα 10 κυριότερα αίτια οδοντικής δυσχρωμίας

F. Michmershuizen

Η δουλειά ενός οδοντιάτρου είναι να βοηθήσει τους ασθενείς να διατηρήσουν υγιή δόντια και ούλα. Επιθυμούν επίσης να φύγουν από το οδοντιατρείο με πιο λευκά δόντια-πρακτικά όσο πιο λευκά τόσο το καλύτερο. Κανείς δεν επιθυμεί δυσχρωμικά δόντια που μοιάζουν βρώμικα. Όπως γνωρίζετε, τα αίτια οδοντικής δυσχρωμίας είναι πολλά και ποικίλα. Μερικοί παράγοντες μπορούν να ελεγχθούν με αλλαγές στη συμπεριφορά του ασθενή, ενώ άλλα αίτια βρίσκονται πέρα από τον έλεγχο του ασθενή.



προβλημάτων μπορεί επίσης να επηρεάσει το χρώμα των δοντιών.

Για παράδειγμα, η ακτινοβολία κεφαλής και τραχήλου κι η χημειοθεραπεία μπορεί να



προκαλέσει οδοντική δυσχρωμία. Επίσης, ορισμένες λοιμώξεις σε

έγκυες μητέρες μπορεί να προκαλέσουν οδοντική δυσχρωμία στο παιδί επηρεάζοντας την ανάπτυξη της αδαμαντίνης.

5. Φάρμακα. Τα αντιβιοτικά τετρακυκλίνη και δοξυκυκλίνη προκαλούν δυσχρωμία όταν χορηγηθούν σε παιδιά των οποίων τα δόντια βρίσκονται υπό ανάπτυξη (πριν την ηλικία των 8 ετών). Στοματικά διαλύματα που περιέχουν χλωρεξιδίνη και ακετυλοπυριδινικό χλωρίδιο μπορεί να προκαλέσουν χρώσεις στα δόντια. Αντιισταμινικά (όπως το Benadryl), αντιψυχωτικά φάρμακα και φάρμακα για υψηλή αρτηριακή πίεση προκαλούν επίσης οδοντική δυσχρωμία.
6. Ορισμένα οδοντιατρικά υλικά. Ορισμένα από τα υλικά που χρησιμοποιούνται στην Οδοντιατρική, όπως οι αποκαταστάσεις αμαλγάματος, ειδικά τα υλικά που περιέχουν θειούχο άργυρο, μπορεί να προσδώσουν ένα γκριζόμαυρο χρώμα στα δόντια.

7. Προχωρημένη ηλικία. Καθώς ένα άτομο μεγαλώνει, το εξωτερικό στρώμα της αδαμαντίνης των δοντιών αποτριβεται, αποκαλύπτοντας το φυσικό κίτρινο χρώμα της οδοντίνης.

8. Γενετική. Μερικοί άνθρωποι απλά εμφανίζουν φυσικά φωτεινότερη ή παχύτερη αδαμαντίνη σε σχέση με άλλους.

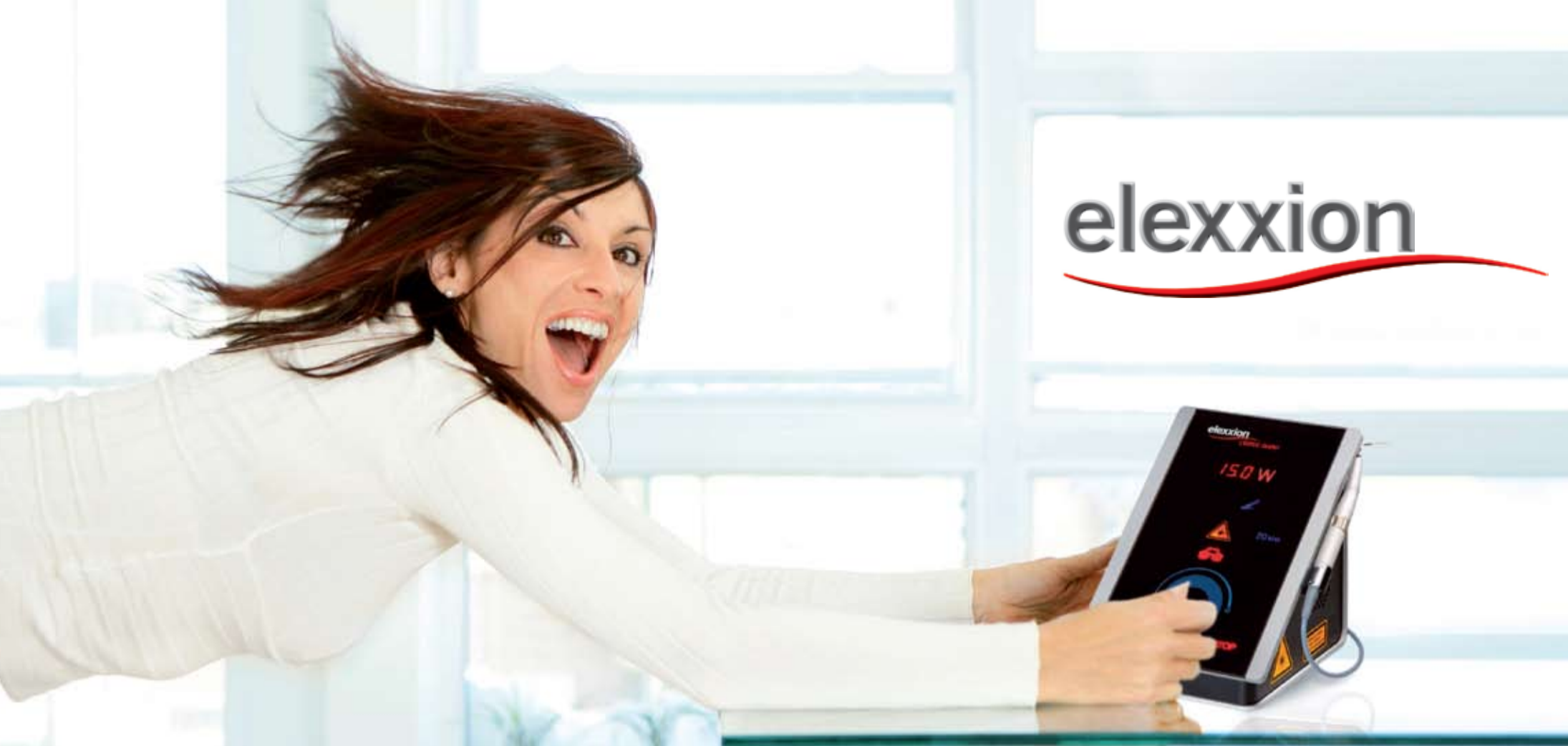9. Περιβάλλον. Το υπερβολικό φθόριο, είτε από περιβαλλοντικές πηγές όπως το φυσικά φθωριωμένο νερό, ή από υπερβολική χρήση, όπως φθοριούχες εφαρμογές, διαλύματα, οδοντόπαστες και συμπληρώματα φθορίου που λαμβάνονται από το στόμα μπορεί να προκαλέσει οδοντική δυσχρωμία.

10. Τραυματισμός. Η βλάβη από μία πτώση μπορεί να διαταράξει το σχηματισμό της αδαμαντίνης σε νεαρά παιδιά των οποίων τα δόντια αναπτύσσονται. Ο τραυματισμός μπορεί επίσης να προκαλέσει δυσχρωμία στα δόντια των ενηλίκων.

Μερικοί από αυτούς τους παράγοντες δεν μπορούν να ελεγχθούν, αλλά κάποιοι άλλοι μπορούν. Ενθαρρύνοντας τους ασθενείς να πραγματοποιήσουν κάποιες απλές καθημερινές αλλαγές, μπορείτε να τους βοηθήσετε να προλάβουν τη δυσχρωμία των δοντιών τους. Όσοι πίνουν καφέ ή καπνίζουν μπορεί να πειστούν να μειώσουν ή να διακόψουν τη συγκεκριμένη συνήθεια. Και φυσικά, δεν είναι κακό να υπενθυμίζουμε στους ασθενείς μας πως το τακτικό βούρτσισμα κι η χρήση νήματος θα κάνει την επόμενη επίσκεψή τους στον οδοντίατρο πιο απλή και σύντομη.

Αναδημοσίευση από το Hygiene Tribune, Αύγουστος 2009

elexxion



claros nano

Διοδικό Λείζερ μαλακών ιστών

Αποτελεσματικό για σας,
ήπιο για τους ασθενείς σας.



Το laser **Claros™ nano** προσφέρει μια εκτενή γκάμα ρυθμίσεων παλμού και ισχύος, γεγονός που σας επιτρέπει να εκτελείτε διάφορες επεμβάσεις χωρίς να ανησυχείτε για ιστική βλάβη και δυσφορία του ασθενή.

Τεχνικά χαρακτηριστικά

- Έξοδος παλμού: 0-15W
- Συχνότητα παλμού: Συνεχές (μη παλμικό) - 20.000 Hz
- Μήκος κύματος: 810 nm
- Διάρκεια παλμού: προ-προγραμματισμένη 16 μς έως συνεχές
- Διαστάσεις: Ύψος 22 cm x Πλάτος 16 cm x Βάθος 22 cm



Μιλτιάδης Βιτσαρόπουλος Α.Ε.

Μεσογείων 348, 153 41 Αγ. Παρασκευή, Αθήνα • Τηλ: 210 654 1340, Fax: 210 654 1618
e-mail: info@vitsaropoulos.gr, www.vitsaropoulos.gr

Τεχνική για ένθετα κι επένθετα σε μια συνέδρια

Θέλετε να διασώσετε δόντια και να βελτιώσετε την κλινική σας πρακτική;

L.Berland, DDS, FAACD

Πάντα αναζητώ τρόπους να προσφέρω στους ασθενείς μου την οδοντιατρική θεραπεία που επιθυμούν και που τους αξίζει.

Όλο και περισσότεροι ασθενείς αναζητούν αισθητικές, αξιόπιστες εναλλα-

κτικές λύσεις για τις παλιές εμφράξεις αμαλγάματος.

Επιθυμούν να αποφύγουν τις στεφάνες, τις ενδοδοντικές θεραπείες και τις πολλαπλές συνεδρίες. Για το λόγο αυτό τοποθετώ αξιόπιστα, ανθεκτικά

και με πολύ ικανοποιητική βιομημητική ένθετα κι επένθετα σε μία συνεδρία εδώ και πολλά χρόνια.

Τι είναι η Βιομημητική Οδοντιατρική;

Η Βιομημητική Οδοντιατρική είναι συντηρητική, προληπτική οδοντιατρική θεραπεία. Θεραπεύουμε αδύναμα, θραυσμένα και τερηδονισμένα δόντια με τέτοιο τρόπο ώστε να διατηρούνται οι οδοντικοί ιστοί κι η αντοχή τους.

EYE-WEAR


Κοιτάξετε στο μέλλον!

Το eye-wear είναι μια συσκευή ψυχαγωγίας των ασθενών σας. Οι ασθενείς σας μπορούν να παρακολουθούν οποιοδήποτε πρόγραμμα τους προβάλλετε (ταινία, ντοκυμαντέρ, Video Clip, κλπ.) μέσω μιας κινηματογραφικής οθόνης 62 ιντσών δίχως να χάνουν την επικοινωνία μαζί σας.


Έρευνες έδειξαν ότι φορώντας τα eye-wear μειώθηκε το άγχος των ασθενών κατά 77%.

- Αδιαβροχοποιημένο
- Επιδεικνύει το ύφος και συμβάλλει στο marketing του ιατρείου σας καθιστώντας το σε μια φημισμένη διεύθυνση
- Ειδικό για παιδοδοντίστρους
- Συνδέεται με όλες τις οπτικοακουστικές συσκευές

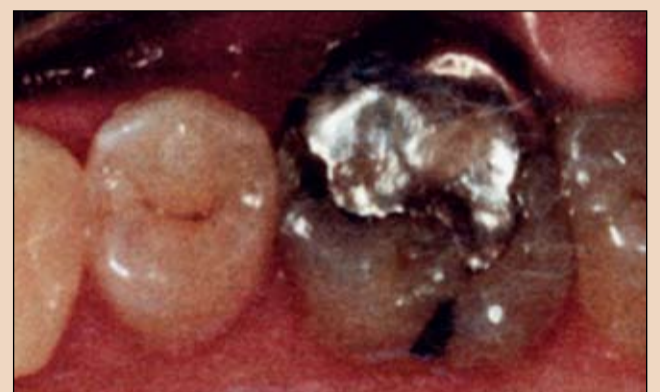Διάθεση:

 **casadent**
Φωκίδος 47, Τ.Κ. 115 27 Γουδή
Τηλ.: 210 38.39.253
Fax: 210 33.01.867
url: www.casadent.gr
email: info@casadent.gr

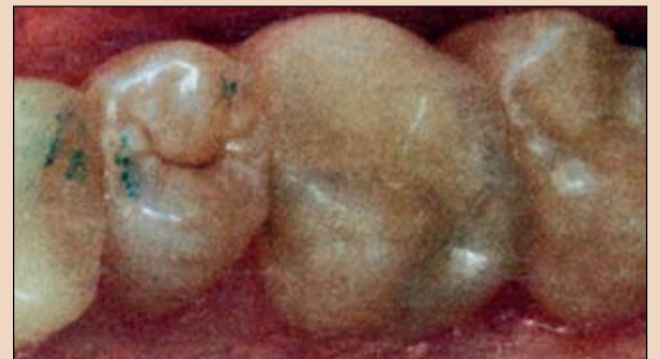
Εισαγωγή - Διάθεση:

 **ΝΙΚΟΣ ΠΑΠΑΔΟΠΟΥΛΟΣ**
ΟΔΟΝΤΙΑΤΡΙΚΑ
Μεγίστης 2, Τ.Κ. 113 64 Αθήνα
Τηλ. + Fax: 210 61 84 35
210 61 84 30
Κιν.: 6942 55 99 19
m: n.a.papadopoulos@gail.om

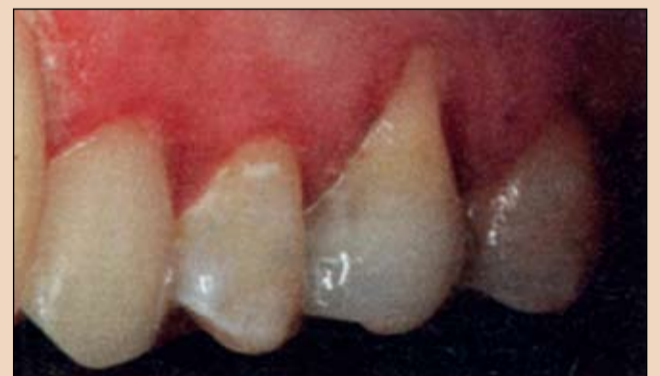Made in U.S.A.



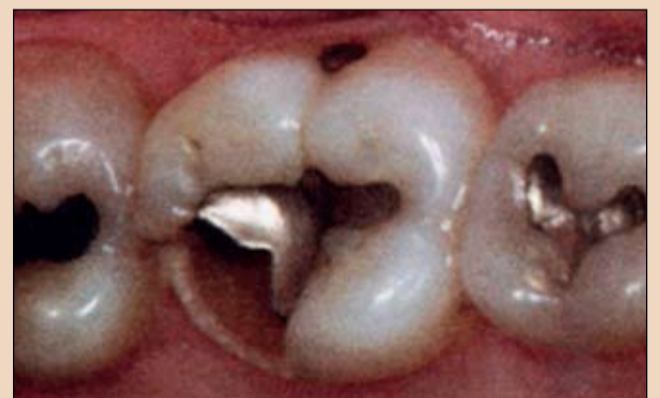Εικ. 1 Μεγάλη θραυσμένη αποκατάσταση αμαλγάματος.



Εικ. 2 Άμεσα μετά την θεραπεία, μασητική άποψη.



Εικ. 3 Άμεσα μετά την θεραπεία, παρεισικά.

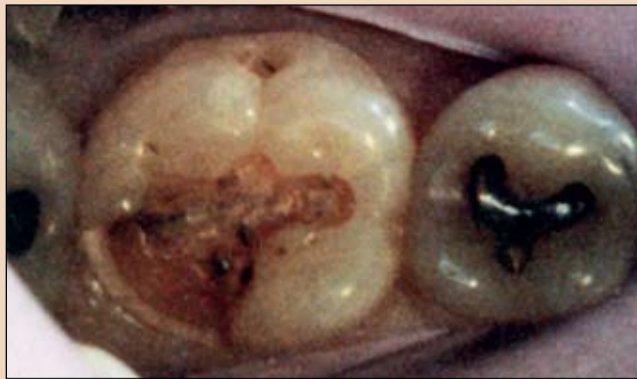


Εικ. 4 Κάταγμα στον 36.

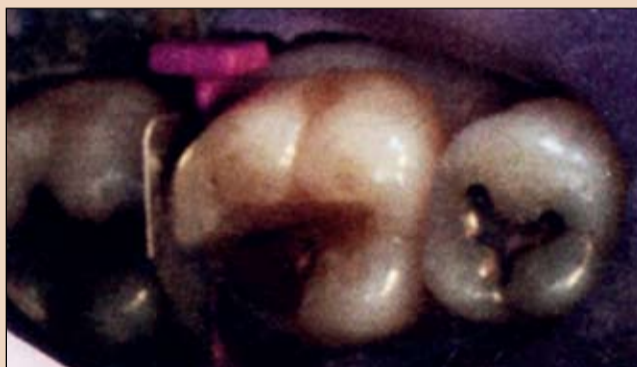Αυτό παρέχει ανθεκτικότητα στη βακτηριακή προσβολή. Μειώνεται η ανάγκη εκτροχισμού δοντιών για στεφάνες και θα μειωθεί η μετέπειτα δυσανεξία, καθώς κι η

ανάγκη για δύο συνεδρίες και πιθανόν ενδοδοντική θεραπεία.

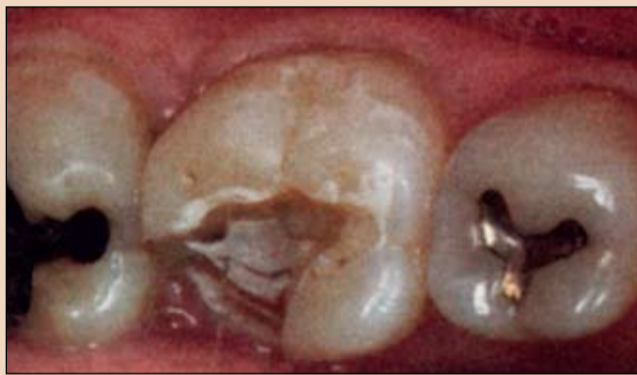Στην ουσία, χρησιμο-



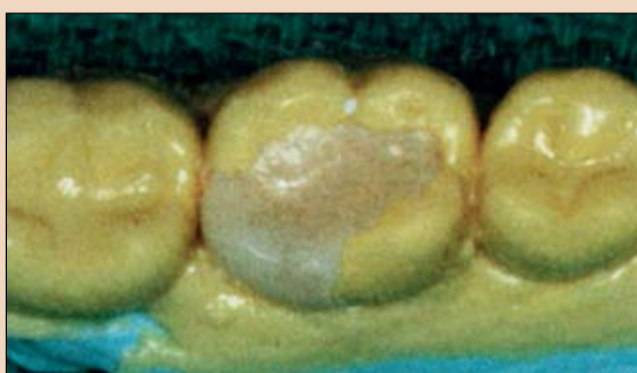
Εικ. 5 Αφαίρεση αμαλγάματος και τερηδόνας με αποκάλυψη του κατάγματος του οδοντινικού εδάφους.



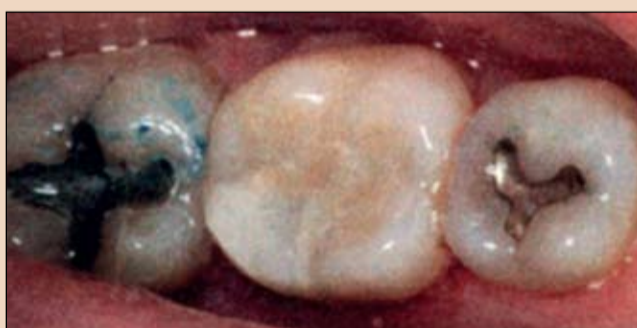Εικ. 6 Αυτοαδροποιούμενο primer.



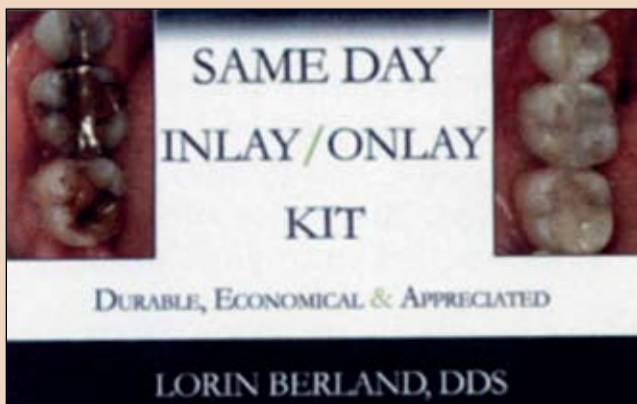Εικ. 7 Τελική παρασκευή.



Εικ. 8 Επένθετο στο εκμαγείο.



Εικ. 9 Ολοκληρωμένη αποκατάσταση κι ικανοποίηση του ασθενή.



Εικ. 10 Εξώφυλλο του CD-ROM ενθέτων/επενθέτων σε μία συνεδρία.

← DT σελίδα 6

ποιούνται τα πιο σύγχρονα οδοντιατρικά υλικά και τεχνικές που γνωρίζουμε μέχρι τώρα-ακριβώς όπως θα συνέβαινε στη φύση. Αντίθετα με άλλα μέρη του σώματός μας, τα δόντια δεν αποκαθίστανται από μόνα τους.

Είναι, επομένως, επιβεβλημένη η διατήρηση όσο το δυνατόν μεγαλύτερης ποσότητας οδοντικών ιστών. Αυτό προσπαθούμε να κάνουμε με τα ένθετα/επένθετα σε μία συνεδρία.

Αυτό σημαίνει όχι υπερβολική αφαίρεση οδοντικών ιστών, όχι ογκώδεις προσωρινές αποκαταστάσεις κι όχι χρονοβόρες και δύσκολες δεύτερες συνεδρίες.

Βιομημητική: η αντιγραφή/μίμηση της φύσης

Η φύση αποτελεί το ιδανικό μας μοντέλο. Για να μιμηθούμε τη φύση, θα πρέπει να κατανοήσουμε πώς είναι οπτικά κι αισθητικά.

Θα πρέπει να γνωρίζουμε πώς κινείται και λειτουργεί. Με άλλα λόγια, μελετάμε τις φυσικές ιδιότητες έτσι ώστε να μπορούμε να τις αναπαραστήσουμε με τον καλύτερο δυνατό τρόπο.

Επιθυμούμε ισχυρότερες οδοντικές μονάδες-δόντια κι αποκαταστάσεις-οχι απλά ισχυρότερες στεφάνες.

Τώρα είναι δυνατή η ανασύσταση δοντιών με νεότερα υλικά και τεχνικές που προσομοιάζουν στενότερα τα φυσικά δόντια και διατηρούνται καλύτερα στις καθημερινές απαιτήσεις του στόματος.

Με τις εξελίξεις στα οδοντικά συγκολλητικά, προσπαθούμε να αποκαταστήσουμε ένα προβληματικό δόντι στο σύνολό του, χρησιμοποιώντας υλικά που μιμούνται καλύτερα την αδαμαντίνη και την οδοντίνη.

Οι ασθενείς μας μπορούν να επιβεβαιώσουν

πως οι βιομημητικές αποκαταστάσεις έχουν εμφάνιση και αίσθηση πολύ καλύτερη από τις παραδοσιακές οδοντιατρικές αποκαταστάσεις.

Η Βιομημητική Οδοντιατρική είναι συντηρητική

Τα σύγχρονα συγκολλητικά και τεχνικές συγκόλλησης αποτελούν την κατευθυντήρια δύναμη της Βιομημητικής Οδοντιατρικής.

Με την παραδοσιακή Οδοντιατρική, καταστρέφονται οι υγιείς οδοντικοί ιστοί και/ή αφαιρούνται για τη συγκράτηση μίας νέας αποκατάστασης.

Με τη χρήση εξελεξιμένων συγκολλητικών τεχνικών και σωστά κατασκευασμένων ενθέτων κι επενθέτων, οι οδοντίατροι μπορούν να διασώσουν τα δόντια των ασθενών τους, εξοικονομώντας χρόνο και χρήματα για αυτούς.

Θα μπορούσαμε να πούμε πως η διατήρηση κι η συντήρηση αποτελούν τη βάση της Βιομημητικής Οδοντιατρικής. Αποτελεί μία επωφεληθή θεραπεία για όλους.

Πιστεύω πως κάθε οδοντίατρος που βλέπει παλιές αποκαταστάσεις αμαλγάματος θα πρέπει να σκεφτεί να προτείνει αυτές τις αποκαταστάσεις. Οι περισσότεροι οδοντίατροι έχουν πιθανότατα όλα όσα χρειάζονται για να το κάνουν αυτό, συμπεριλαμβανομένων και των ασθενών.

Τα μόνα που χρειάζονται συνήθως είναι μία έμμεση ρητίνη και σύστημα πολυμερισμού, ένα φορητό σύστημα αποτύπωσης με υδροκολλοειδές, ενέσιμες σιλικόνες για κινητά κολοβώματα και εκμαγείο εργασίας και αναλώσιμους αρθρωτήρες. Αυτά είναι τα υλικά που χρειάζονται.

Επίσης, μόλις ο οδοντίατρος τα διαθέτει όλα αυτά, εκτός από τα ένθετα/επένθετα σε μία συνεδρία, θα μπορεί να κατασκευάζει ποιοτικές μεταβατικές αποκαταστάσεις καθώς κι ατομικά δισκάρια άμεσα και με χαμηλό κόστος.

Αυτό σημαίνει καλύτερη οδοντιατρική θεραπεία. Σας ακούγετε ενδιαφέρον;

Γνωρίζουμε πως είναι η σωστή απόφαση. Είναι αυτό που θα κάναμε για τον ίδιο μας τον εαυτό.

Ο G.Christensen αναφέρει «η απουσία επενθέτων στο χρώμα των δοντιών αποτελεί ένα από τα πιο εκνευριστικά σημεία στη σύγχρονη Επανορθωτική Οδοντιατρική».

Οι ασθενείς δεν επιθυμούν προσωρινές αποκαταστάσεις. Το χειρότερο σημείο με τα προσωρινά ένθετα κι επένθετα είναι πως βγαίνουν από τη θέση τους όταν δεν το επιθυμούμε και μερικές φορές δε βγαίνουν όταν το επιθυμούμε στη δεύτερη συνεδρία, όπου γίνεται η τελική συγκόλληση.

Οι ασθενείς δεν επιθυμούν να χρειάζεται να πραγματοποιηθεί νέα αναισθησία για δεύτερη φορά.

Επίσης, αυτή η δεύτερη συνεδρία απωθεί πολλούς ανθρώπους από την ιδέα της αντικατάστασης των παλιών αποκαταστάσεων αμαλγάματος.

Επίσης, είναι αυτό που τα καθιστά τόσο ακριβά για τους ασθενείς και για εσάς.

Για το λόγο αυτό αν ενσωματώσετε αυτές τις αποκαταστάσεις στο οδοντιατρείο σας, μειώνονται τα έξοδά σας κι αυξάνονται τα έσοδα-ενώ παρέχετε καλύτερη θεραπεία στους ασθενείς σας.

Τα ένθετα/επένθετα σε μία συνεδρία σίγουρα ωφελούν τους ασθενείς και το οδοντιατρείο σας.

Για μία ελάχιστη επένδυση σε νέο εξοπλισμό κι υλικά και μία πολύ σύντομη κι εύκολη μαθησιακή καμπύλη, εσείς και το προσωπικό σας μπορείτε αντικαθιστάτε τις παλιές αποκαταστάσεις αμαλγάματος και ταυτόχρονα να διατηρείτε και να ενισχύετε τους εναπομείναντες οδοντικούς ιστούς-και πολύ περισσότερα.

Η οδοντιατρική θεραπεία τεταρτημορίου και πλήρους φραγμού σίγουρα θα αναπτυχθεί μαζί με την ικανοποίηση των ασθενών, τις παραπομπές και τα κέρδη.

Ακολουθούν τα πλεονεκτήματα για εσάς και τους ασθενείς σας:

- Χωρίς προσωρινές αποκαταστάσεις σημαίνει πως δε χρειάζονται επείγουσες συνεδρίες απώλειας των προσωρινών αποκαταστάσεων.
- Χωρίς ακριβές δεύτερες συνεδρίες σημαίνει πως οι ασθενείς θα εκτιμήσουν το γεγονός της ολοκλήρωσης της θεραπείας την ίδια ημέρα.
- Χωρίς εργαστηριακό κόστος σημαίνει σημαντική μείωση των εξόδων σας.

Αναδημοσίευση από το DTI USA edition, Δεκέμβριος 2009



L. Berland, DDS, FAACD

Είναι μέλος της αμερικανικής ακαδημίας αισθητικής οδοντιατρικής και διατηρεί ιατρείο στο Ντάλας των ΗΠΑ

Η χρησιμότητα της υπολογιστικής τομογραφίας

Με κωνική δέσμη στην ενδοδοντία

D.M.Almog, DMD

Είναι πρόεδρος οδοντιατρικών υπηρεσιών του Συστήματος Υγείας στο Νιου Τζέρσεϋ των ΗΠΑ.

S.Melcer, DMD

Είναι γενικός οδοντίατρος στην ίδια περιοχή.

S.Bueno, DMD

Είναι αναπληρωτής πρόεδρος του ίδιου συστήματος.

Με βάση αυτό που φαινόταν ως αποτυχημένη ενδοδοντική θεραπεία στον 26 με βάση την κλινική και ακτινογραφική διάγνωση με μία συμβατική δισδιάστατη περιακρορριζική ακτινογραφία (Εικ. 1), ο ασθενής παραπέμφθηκε σε ενδοδοντιστή.

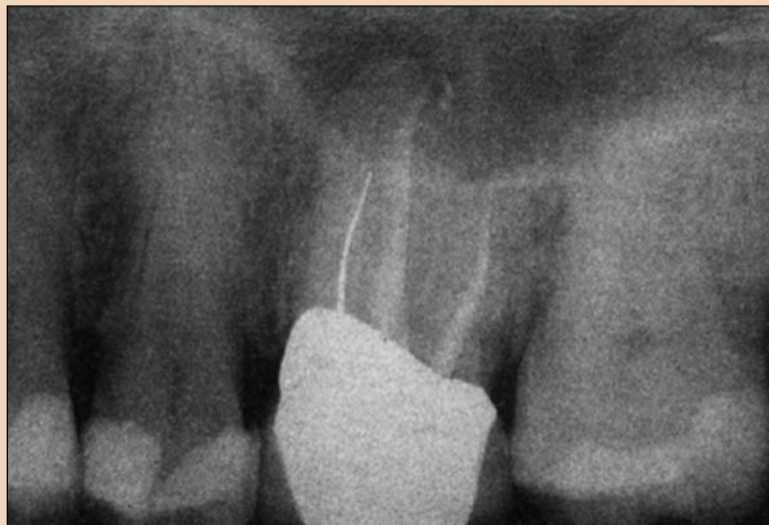Σε αυτό το στάδιο προτάθηκαν αρκετές θεραπευτικές επιλογές: ακρορριζεκτομή και ανάστροφη έμφραξη, ακρωτηριασμός της υπερώιας ρίζας και πιθανή εξαγωγή. Αυτό το διαγνωστικό και θεραπευτικό πρωτόκολλο είναι αρκετά συχνό στην Οδοντιατρική.

Ωστόσο, παρόλο που δεν υπάρχουν κλινικά δεδομένα σε αυτό το στάδιο και η περιοδοντική νόσος αποτελεί συχνά συνέπεια της ακρορριζικής εξέλιξης περιοδοντικής νόσου, που οφείλεται μερικές φορές σε ενδοδοντικό πρόβλημα.

Μία ενδο-περιο βλάβη μπορεί να εμφανίζει ποικίλη παθογένεια, που σημαίνει, μία περιακρορριζική βλάβη, κάταγμα ρίζας και/ή διάτρηση ριζικού σωλήνα.

Παρόλο που η περιοδοντική αντίχρεση γύρω από τον 26 πραγματοποιήθηκε σε αυτήν την περίπτωση, δεν υπήρχαν στοιχεία προσβολής του μεσορριζικού σημείου ή ακρορριζικής εξέλιξης περιοδοντικής νόσου.

Στην πράξη, ήδη από το 1997 βρέθηκε πως μόνο 1 στις 14 βλάβες του σημείου συμβολής των ριζών στους άνω γομφίους παρατηρούνταν σε περιακρορριζικές ακτινογραφίες λόγω επικαλυπτόμενων ριζών, ενώ οι σαρώσεις CT μπορούσαν να αναγνωρίσουν όλες αυτές τις βλάβες.

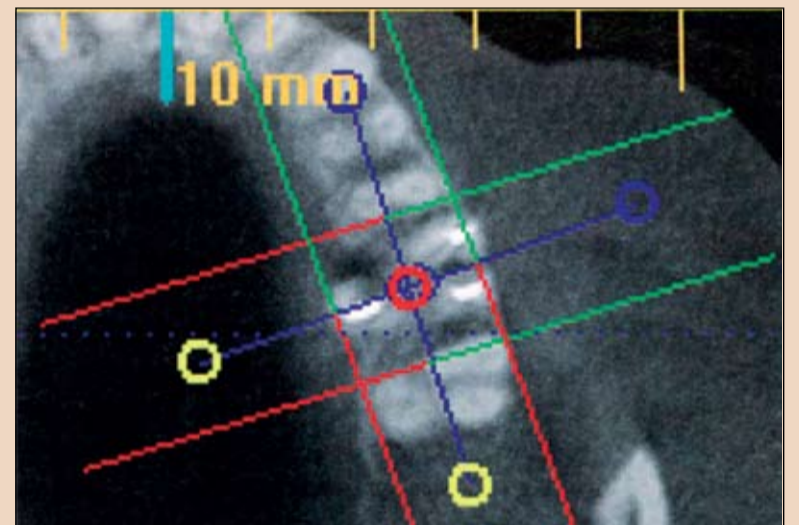


Εικ. 1 Με βάση την κλινική και ακτινογραφική διάγνωση με κλασική δισδιάστατη περιακρορριζική ακτινογραφία η ενδοδοντική θεραπεία στον 26 φαίνεται αποτυχημένη.

Επίσης, το 2008 βρέθηκε πως η CT με κωνική ακτινοβολία αποκάλυπτε σημαντικά περισσότερες βλάβες σε σχέση με τις περιακρορριζικές ακτινογραφίες.

Με βάση την πρόσφατη εκτε-

ταμένη διαγνωστική δυνατότητα της CT με κωνική ακτινοβολία (CTKA) όσον αφορά την Ενδοδοντία, ο θεράπων οδοντίατρος αποφάσισε να επωφεληθεί αυτής της τριδιάστατης διαγνωστικής μεθόδου και ο ασθενής παραπέμ-



Εικ. 2 Με τη χρήση i-CAT CTKA λήφθηκε μία αξονική άποψη του 26 όπου εμφανιζόταν μία εγγύς γλωσσική οστική βλάβη.

φθηκε για CTKA.

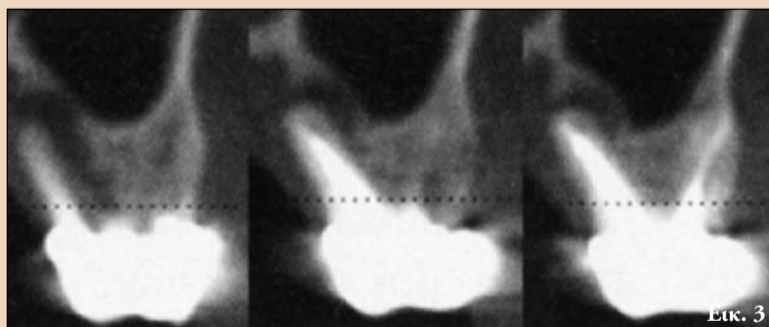
Όπως περιγράφεται στο περιστατικό, μερικές αποτυχημένες ενδοδοντικές θεραπείες παραμένουν απαραίτητες και επομένως θα πρέπει να εξοικειωθούμε με τη CTKA όσον αφορά τις ενδοδοντικές επιπλοκές έναντι των συμβατικών περιακρορριζικών ακτινογραφιών.

Η δυνατότητα του οδοντίατρου να εκτιμήσει την ανατομική περιοχή οποιουδήποτε δοντιού με περιακρορριζική ακτινογραφία που είναι γνωστό πως εμφανίζει αλληλεπίθεση ανατομικών ιστών είναι πολύ περιορισμένη, ενώ η δυνατότητα εκτίμησης της ανα-

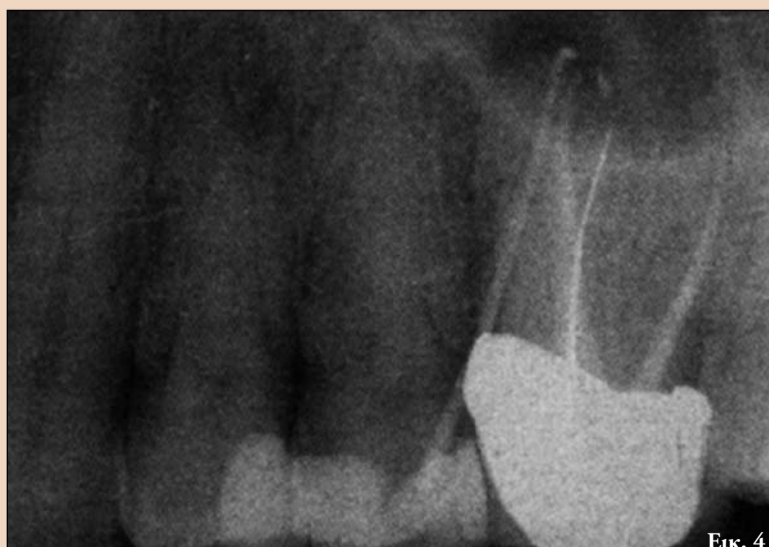τομικής περιοχής ενδιαφέροντος με τριδιάστατη CTKA είναι σχεδόν απεριόριστη.

Μετά την πραγματοποίηση CTKA με i-CAT για την αξιολόγηση του 26 και των γύρω ανατομικών δομών, καθορίστηκε πως υπήρχε ενδο-περιο βλάβη στο εγγύς γλωσσικό σημείο της υπερώιας ρίζας.

Η μελέτη της CTKA περιλάμβανε τομές του 26 σε διαστήματα 0.5χιλ., αποκαλύπτοντας ενδο-περιο επικοινωνία και υποδεικνύ-



Εικ. 3



Εικ. 4

Εικ. 3 Η μελέτη CTKA περιλαμβάνει εγκάρσιες τομές του 26 με διαστήματα 0.5χιλ. και αποκάλυψε ενδο-περιο επικοινωνία υποδεικνύοντας πως η περιοδοντική νόσος επεκτεινόταν προς το ιγμόρειο μέσα στη συμβολή των ριζών και παρειοκοπτικά.

Εικ. 4 Κλασική περιακρορριζική ακτινογραφία με κώνο γονταπέρκας στην εγγύς υπερώια πλευρά του 26 υποδεικνύει μία ενδο-περιο επικοινωνία 11χιλ. Σε αυτό το περιστατικό η περιοδοντική νόσος εμφανίστηκε δευτερογενώς της ενδοδοντικής βλάβης.

← DT σελίδα 8

οντας πως η περιοδοντική νόσος επεκτεινόταν προς το ιγμόρειο και την περιοχή συμβολής των ριζών και προκαλούσε οστική απορρόφηση που επεκτεινόταν ως το υπερώιο ουλικό όριο (Εικ. 2,3).

Στη συνέχεια ο ασθενής επέστρεψε στο οδοντιατρείο για νέα περιοδοντική εξέταση της εγγύς γλωσσικής περιοχής του 26.

Κατά την αρχική εξέταση, το βάθος της περιοδοντικής αντίχενυσης ήταν μόνο 5χιλ.

Μετά την ανασκόπηση του i-CAT, ο ασθενής επανεξετάστηκε για να ανευρεθεί μία επικοινωνία με την ενδο-περιο βλάβη.

Ο περιοδοντικός ανιχνευτήρας εισήχθη από τη γλωσσική πλευρά με παρειακή κατεύθυνση έως περίπου 5χιλ. και στη συνέχεια επανακατευθύνθηκε προς υπερώια διεύθυνση φτάνοντας σε βάθος 11χιλ.

Αυτό υποδεικνύει πως με την κλασική περιοδοντική εξέταση, μπορεί να μη διαγνωστεί μία ενδο-περιο βλάβη επειδή η οστική βλάβη δεν εμφανίζεται πάντα σε πλήρη αντιστοιχία με τον επιμήκη άξονα του δοντιού.

Στη συνέχεια εισήχθη ένας κεκαμμένος κώνος γουταπέρκας Νο. 40 στην ίδια διεύθυνση και μία νέα περιακρορριζική ακτινογραφία επιβεβαίωσε την οστική ενδο-περιο βλάβη (Εικ. 4).

Μόλις επιβεβαιώθηκε η βλάβη, καταλήξαμε πως η προχωρημένη περιοδοντική νόσος εμφανίστηκε δευτερογενώς της ενδοδοντικής βλάβης.

Όταν μολυνθεί ο πολφός, η βλάβη μπορεί να εξελιχθεί πέρα από το ακρορριζικό τμήμα και να προκαλέσει περιοδοντική νόσο.

Μόλις επιβεβαιώθηκε η ενδο-περιο επικοινωνία, παραπέμφθηκε ο ασθενής σε Στοματικό Χειρουργό για εξαγωγή του 26 με οστικό μόσχευμα για να προετοιμαστεί η περιοχή για ένα οδοντικό εμφύτευμα στο μέλλον.

Συμπεράσματα

Όπως περιγράφηκε στο συγκεκριμένο περιστατικό, μερικές αποτυχημένες ενδοδοντικές θεραπείες και σχετικές οδοντοφατνιακές παθολογικές βλάβες παραμένουν ορισμένες φορές απαρατήρητες και/ή με λανθασμένη διάγνωση.

Επομένως, είναι σημαντικό να εξοικειωθούμε με τη διαγνωστική ικανότητα της CTKA όσον αφορά τη διάγνωση ενδοδοντικών βλαβών και τις σχετικές επιπλοκές έναντι της χρήσης συμβατικών διαγνωστικών περιακρορριζικών ακτινογραφιών.

Αυτό θα οδηγούσε σίγουρα σε καλύτερη διάγνωση και θεραπευτικό σχεδιασμό.

Δεν αναφέρθηκε επίσης η σημαντική μείωση του χρόνου σάρωσης και της δόσης ακτινοβολίας με τη CTKA.

Αναδημοσίευση από το DTT USA Edition, Δεκέμβριος 2009

Βιβλιογραφία

Sukovic P. Cone Beam Computed Tomography in Dentomaxillofacial Imaging. 2004;

AADMRT Newslette fuhmlann RA, Bucker A, Diedrich PR Furcation involvement: compmison of dental . adiographs and HR-CT slices in hlll11an specimens. J Pe .. iodontal Res 1997;32(5):409-18.

Low KMT, Dula K, BÜrgin W, von Arx T. Compmsion of periapical mCliography and

li.mixed conebeam tomography in poste .. ior maxillm)' teeUl .. efe ed for apic.ll sw ge.J'. J Endod 2008;34(5):557- 62.

Cotton TP, Geisle .. TM, Holden DT, Schwmtz SA, Schindler WG. Endodontic applications of conebeam volwnebnc tomography.

J Endod.2007;33(9):1121-32.

Eve .. ed JC, Webb T. Cone beam computed tomography ill Endodontics. Clinical Update. Naval Postgraduate Dental School, BeUesda, Mm)'land. 2009; 31(9).

EMS-SWISSQUALITY.COM

EMS⁺
ELECTRO MEDICAL SYSTEMS

THE NEW PIEZON

PIEZON MASTER 700 – THE ORIGINAL PIEZON METHOD IN THE LEAD WITH INTELLIGENT i.PIEZON TECHNOLOGY



> A new brochure – everything about the Original Piezon Method and the new Piezon Master 700

NO PAIN for the patient – what the inventor of the Original Piezon Method had in mind when he developed the new Piezon Master 700.

The result is a treatment which irritates neither teeth nor gingiva – and which delivers extrasmooth tooth surfaces without abrading the oral epithelium.

It is a symbiosis of intelligent technology and unequalled precision. A perfect match between the Original Piezon LED handpieces and the i.Piezon module for instrument movements perfectly aligned with the tooth. An incomparable fit when used with EMS Swiss Instruments made of ultrafine biocompatible surgical steel.

With its modern touch panel, the new Piezon Master 700 sets new standards for ease of operation and hygiene. Everyone benefits, all feel good – patient, practitioner, the whole practice.

For more information > welcome@ems-ch.com

"I FEEL GOOD"