

DENTAL TRIBUNE

The World's Dental Newspaper • Russian Edition

РОССИЯ

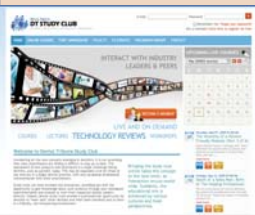Июнь, 2009

№3, Том 8

Краткие новости

Dental Tribune задействует новые информационные средства
Дэниел Шиммерман, редактор
Dental Tribune International

Кельн, Германия: Издательство Dental Tribune International (DTI) расширяет свое присутствие во всемирной сети. В ходе пятой встречи лицензионных партнеров издательства, прошедшей в Кельне накануне Всемирной стоматологической выставки (IDS), модернизированный сайт Dental Tribune был представлен публике вместе с сайтом DT Study Club, всемирной онлайн-платформой для повышения квалификации. Четкий и лаконичный дизайн англоязычного сайта www.dental-tribune.com позволяет уже на стартовой странице увидеть все разделы. Дополнительные сайты более чем 25 местных изданий на различных языках также появятся в ближайшее время. Основной акцент сделан на новости. «В настоящее время в Интернете функционирует множество стоматологических сайтов. Большинство из них, однако, адресовано целевым местным группам или посвящено определенным узким вопросам», – объяснил издатель Torsten Oemus. – Наш сайт первым станет ежедневно обеспечивать стоматологов всего мира свежей информацией обо всех событиях в мире стоматологии, будь то научные открытия, политические решения или новинки индустрии. Помимо новостей, мы предлагаем видеоматериалы, блоги, форумы и удобные системы поиска товаров и событий», – добавил Oemus. Сегодня издательский дом со штаб-квартирами в Лейпциге, Нью-Йорке и Гонконге располагает всемирной сетью лицензионных партнеров более чем в 90 странах. В этом году будут открыты два новых филиала – во Франции и в Индии. Местные издания DTI уже присутствуют на всех важных рынках, включая Германию, Великобританию, Италию, Россию, Китай, Японию и США.



Сайт DT Study Club, открытие которого в марте ознаменовалось однодневным «марафоном» онлайн-лекций и презентаций ведущих специалистов, был задуман как онлайн-платформа для повышения квалификации, доступной из любой точки мира. В работе сайта принимает участие группа всемирно известных экспертов, которые в режиме реального времени проводят курсы повышения квалификации и отвечают на вопросы слушателей этих курсов. Благодаря наличию архива любой из курсов можно изучить и впоследствии. Кроме того, на сайте имеются различные дискуссионные форумы, а также обзоры товаров, представленные в аудиовизуальном формате. Пользоваться сайтом DT Study Club можно совершенно бесплатно; зайдите на страницу www.dtstudyclub.com и получите дополнительную информацию.

www.dental-tribune.com

Стоматология в мире

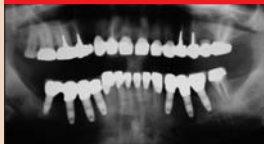

«Стоматологи Тибета хорошо организованы и в курсе всех новостей нашей профессии»

Тибет – это место, где не существует границ между материальным и духовным, между политикой и религией; это наглядно демонстрирует Далай-лама, являющийся как духовным, так и политическим лидером тибетцев.

стр. 6

Эстетическая стоматология



Полное восстановление функций и эстетики полости рта

Восстановление дефектных зубных рядов при помощи несъемных протезов представляет собой сложную клиническую задачу. Для достижения результатов необходимы точная диагностика, благоразумный выбор реставрационных материалов и тщательное осуществление плана лечения.

стр. 10

События

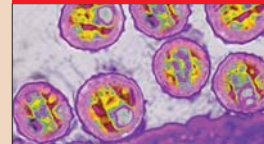


Новинки Dental Salon 2009

С 20 по 23 апреля в Крокус-Экспо (Москва) проходила выставка Dental Salon 2009. Dental Salon ежегодно собирает в качестве участников и гостей сотни врачей и десятки компаний со всей России. Это важное мероприятие в области стоматологии, показывающее тенденции развития отрасли.

стр. 13

Инфекции рядом



ВИЧ-инфекция и команда стоматологической клиники. Роль специалиста-стоматолога в ведении пациентов с ВИЧ/СПИДом

Нынешний год знаменует 28-летнюю годовщину выявления первых случаев того, что сейчас известно как синдром приобретенного иммунодефицита (СПИД).

стр. 19

Биопленка полости рта: введение

Амит Сачдео и Джеффри Дэймон, США



Фото Sbi Yali

В природе бактерии существуют, как правило, в форме биопленки. Первое сообщение об этом плотном скоплении бактерий сделал Black в 1898 г. [1]. Биопленка представляет собой скопление бактерий, грибов или протозоя на твердой поверхности; ее можно обнаружить во многих местах, например в дренажных трубах, на наружных стенах зданий и т.п. В полости рта человека биопленка существует на мягких тканях, зубах и имплантатах. С медицинской точки зрения биопленка обладает большой значимостью, поскольку лишь немногие заболевания вызываются микробами, существующими в планктонном состоянии, т.е. не прикрепленными к поверхности и свободно перемещающимися в организме. Недавно Национальный институт здравоохранения США сообщил, что причиной более 80% микробных инфекций являются бактерии, размножающиеся в биопленке [2].

Зубная бляшка представляет собой классический пример биопленки, в которой бактерии полости рта прикрепляются к поверхности зубов и друг к другу весьма специфичным образом [3], участвуя в патогенезе

→ DT стр. 4

Мини-имплантаты – в центре особого внимания

Цикл из шести статей доктора Бьорна Людвиг (Bjorn Ludwig), доктора Беттины Гласль (Bettina Glasl), доктора Томаса Литца (Thomas Lietz) и профессора Йорга А. Лиссона (Jorg A.Lisson).

Часть 1

Обилие публикаций, курсов и рекламных материалов может создать впечатление, что мини-имплантаты или, как их еще называют, мини-винты используются чрезвычайно широко. Однако, задав ряд объективных вопросов и получив на них ответы, мы убедимся, что это далеко не так. Представляется очевидным, что существуют веские причины, по которым многие стоматологические клиники не включают мини-имплантаты в свою повседневную практику. При помощи этого цикла статей авторы хотели бы побудить все еще сомневающихся врачей к тому, чтобы использовать мини-имплантаты; с этой целью будет представлен обзор как уже известных, так и новых фактов из данной области.

Основы и история фиксации: выбор имплантатов. Фиксация как таковая

Перемещение физического тела требует фиксации в качестве проти-

вопоры. Сила, необходимая для перемещения, воздействует как на тело, так и на его опору. Третий закон Ньютона (1687 г.) гласит, что всякое действие равно противодействию. С

точки зрения челюстно-лицевой ортопедии это означает, что сила воздействует на все зубы, заделство-

→ DT стр. 2

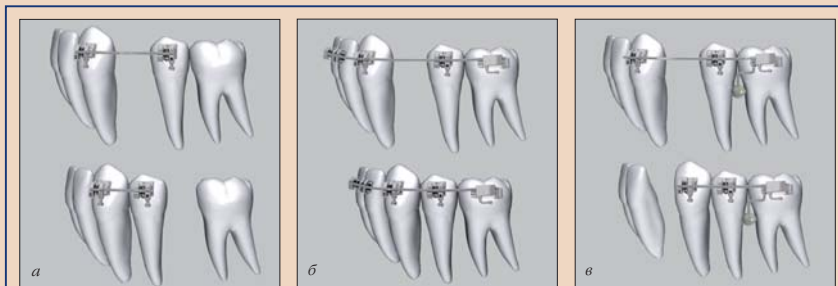

Рис. 1.1. После удаления первого моляра клык необходимо подвергнуть ретракции; результаты минимальной (а), средней или реципрокной (б) и максимальной фиксации (в).

← 111 стр. 1

ванные в качестве опоры при перемещении определенного зуба. Таким образом, перемещаются все «объекты». Степень перемещения, однако, зависит от прочности крепления отдельных зубов, т.е. от числа и длины корней, характеристик их поверхностей и структуры окружающей костной ткани.

Качество фиксации можно разделить на три категории:

- 1) минимальная фиксация;
- 2) средняя фиксация;
- 3) максимальная фиксация.

Пояснить это можно на примере обычной ретракции клыка после удаления первого моляра (рис. 1.1).

В случае минимальной фиксации опора обеспечивается за счет отдельного зуба. На рис. 1.1, а видно, что один моляр не может обеспечить достаточную опору для дистализации клыка. В ответ на приложение силы он совершенно явно смещается в медиальном направлении. На рис. 1.1, б показано, как формируются два одинаково прочных опорных сегмента. В данном случае действие и противодействие сопоставимы; результатом является реципрокное перемещение зубов. В случае максимальной фиксации (рис. 1.1, в) группа жевательных зубов фиксируется и удерживается на своем месте при помощи мини-винта. Ретракцию клыка можно осуществить с полным вектором силы, поскольку реактивное усилие полностью поглощается созданной опорой.

Помимо качества фиксации, определенную роль играет основа, т.е. тип расположения фиксации:

1. Опора на зубы или десмодонт:
 - использование дополнительных внутриротовых аппаратов (аппарата Нансе, небной дуги, язычной дуги, губного бампера);
 - использование несъемного аппарата (щечный торк корня, блокирование);
 - задействование зубов противоположной зубной дуги (при помощи эластичных тяг II или III класса).
2. Опора вне полости рта:
 - головная фиксация;
 - лицевая маска.
3. Эндооссальная опора:
 - имплантаты, мини-имплантаты и т.п.

В настоящей статье будет рассматриваться исключительно фиксация к костным структурам. В данном случае термины «скелетная фиксация» и «фиксация в кортикальном слое челюсти» являются взаимозаменяемыми.

История и обзор скелетной фиксации

Отправной точкой истории скелетной фиксации можно считать неудавшуюся попытку Gainsforth закрепить винты в челюстной кости и нагрузить их; эта попытка состоялась в 1945 г. Многие последующие попытки также были неудачными, и об идее забыли вплоть до конца 70-х годов. Начиная с 1980 г. различные исследовательские группы (например, Creekmore, Roberts и Turley [2–7]) снова занялись изучением вопроса. Сообщения о первом клинически успеш-

ном случае лечения было сделано Creekmore.

На сегодня существуют различные способы фиксации в кортикальном слое челюсти (рис. 1.2), включая анкилозные зубы (искусственные или патологически анкилозные), мини-пластины, обычно применяемые в челюстно-лицевой хирургии, и имплантаты. Wehrbein и Glatzmaier первыми представили систему имплантатов, специально созданных для применения в ортопедии (Orthosystem, Straumann [8–10]). Эти ортопедические имплантаты, к которым также относятся имплантат Midplant (HDC), устанавливаются главным образом в костную ткань неба. Безопасность и успешность этого метода были клинически доказаны.

В последние годы было дано определение требований, предъявляемых к техникам фиксации в кортикальном слое челюсти. Тем не менее при ближайшем рассмотрении оказывается, что только мини-имплантаты удовлетворяют этим требованиям с точки зрения:

- биосовместимости;
- малого размера;
- простоты постановки и использования;
- первичной стабильности;
- возможности немедленного нагружения;
- адекватной устойчивости к ортодонтическим нагрузкам;
- пригодности для использования в сочетании со стандартными ортодонтическими аппаратами;
- отсутствия необходимости в сотрудничестве со стороны пациента;

- клинически превосходных результатов по сравнению со стандартными альтернативами;
- простоты удаления;
- рентабельности.

Мини-имплантаты

Любое устройство для скелетной фиксации, включая мини-винты, по определению представляет собой имплантат: «Имплантат – это искусственный материал, введенный в организм с тем, чтобы оставаться в нем постоянно или в течение продолжительного времени».

Для обозначения ортодонтических винтов в международной литературе используется свыше 30 терминов. Наиболее распространенными являются термины «мини-имплантат» и «мини-винт», хотя в беседах с пациентами многие предпочитают говорить «мини-штифт» или «штифт». В настоящее время системы мини-имплантатов производят более 30 компаний (рис. 1.5). Количество мини-имплантатов, входящих в систему, варьирует от 2 до 154. Чтобы помочь практикующему врачу при выборе подобных устройств в соответствии с клиническими потребностями, мы рассмотрим наиболее важные критерии выбора системы имплантатов.

Материал

Все мини-имплантаты изготавливаются из чистого титана или из сплава титана с алюминием или ванадием. Биологическая совместимость таких материалов, поверхность которых напрямую контактирует с костной тканью, была дополнительно установлена [11–14].

Остеоинтеграция

Ванemark был первым, кто дал определение остеинтеграции как «прямой функциональной и структурной связи между живой костной тканью и поверхностью поглощающего нагрузки имплантата» [15–17]. Ряд авторов, например Costa и Maino, рассматривают фиксацию мини-имплантата не как остеинтеграцию, а как устойчивый скелетный блок [18, 19]. По мнению Core и Vishalp, фиксация мини-имплантата происходит за счет механической стабилизации, а не остеинтеграции [20, 21].

Диаметр мини-имплантатов

Диаметр имеющихся на рынке мини-имплантатов варьирует от 1,2 до 2,3 мм. В спецификациях обычно указывается внешний диаметр устройства, т.е. размер тела имплантата, включая его головку. Для надежности и, первоначально, механической фиксации вокруг имплантата должно существовать определенное количество костной ткани. На сегодня нет исследований, дающих точную оценку этого количества; имеющиеся данные говорят о 0,5–2 мм. На межкорневом уровне максимальный диаметр винта обуславливается размером имеющегося пространства.

Группы Poggio и соавт. [22], Schnelle и соавт. [23] и Costa и соавт. [24, 25] дают некоторые указания относительно необходимой высоты костной ткани, т.е. расстояния между эмалево-цементной границей и переходной складкой десны. Эти исследования ясно говорят о том, что диаметр мини-имплантата не должен превышать 1,6 мм. Следу-

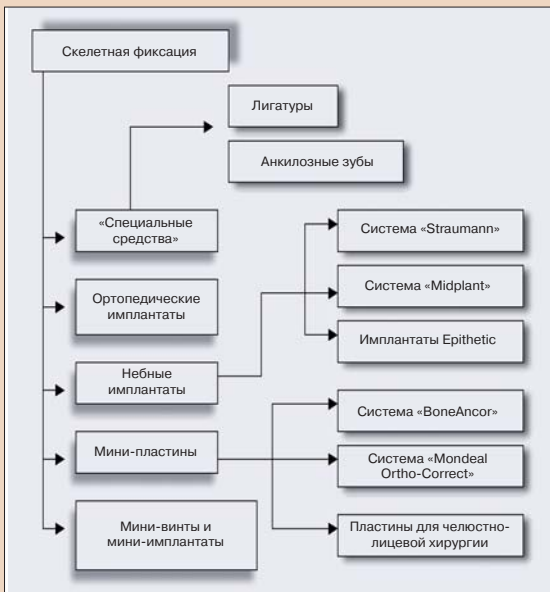


Рис. 1.2. Обзор вариантов фиксации в кортикальном слое.

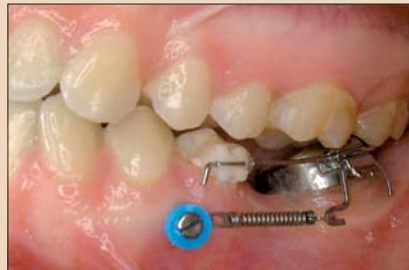

Рис. 1.3. Пример двух типичных клинических применений мини-имплантатов: а – закрытие промежутка и б – укрепление зуба 31.

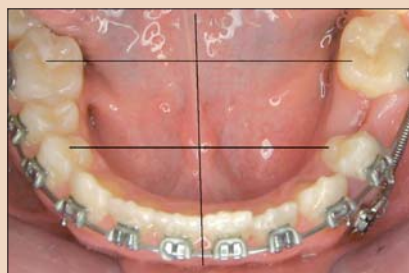
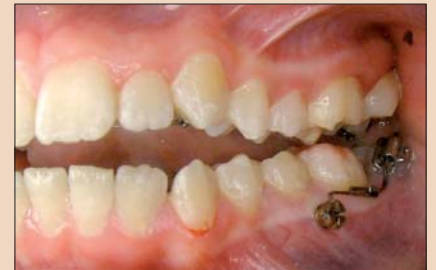
Рис. 1.4. Закрытие промежутка на левой стороне нижней челюсти. Использование мини-имплантата позволило предотвратить осложнение в виде смещения средней линии.

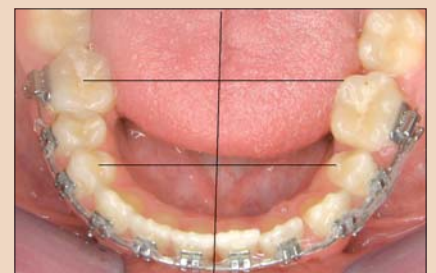

Рис. 1.5. Восемь из более чем 700 различных видов имеющихся на данный момент мини-имплантатов (слева направо): Orto easy (FORESTADENT), Arbus Mini Implant (Medicon), AbsorAnchor (Dentos), Dual-Top (Jeil Medical), LOMAS (Mondeal), Osas (Dewimed), Spider Screw (HDC) и SD (DENTAURUM).

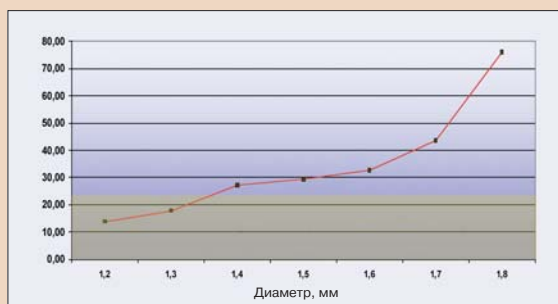


Рис. 1.6. Устойчивость к напряжениям (уровень жесткости в Нсм) зависит от диаметра мини-имплантата (согласно данным Кунг, график создан авторами статьи).

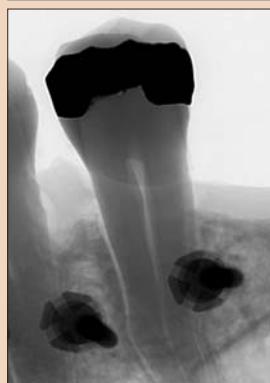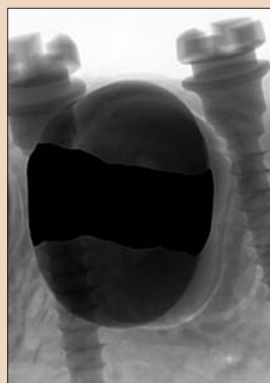


Рис. 1.7. Рентгенограмма межкорневой области, демонстрирующая соотношение расстояний.

ет заметить, что стабильность мини-имплантата в костной ткани зависит от его диаметра, а не от его длины [26, 27].

Длина мини-имплантата

Длина имеющихся на рынке мини-имплантатов варьирует от 5 до 14 мм. В спецификации, как правило, указывается длина тела имплантата, т.е. его резьбовой части.

Как и диаметр, длина винта подбирается в соответствии с количеством имеющейся костной ткани. В зависимости от участка, общая толщина костной ткани может составлять от 4 до 16 мм [28]. Как было сказано выше, длина винта имеет второстепенное значение по сравнению с его диаметром, когда речь идет о фиксации устройства. Различные исследования показали, что более важную роль играет толщина кортикального слоя [29–31]. Что касается распределения нагрузки по телу имплантата, то анализ при помощи эмиссионной микроскопии показал, что нагрузка распространяется только на область кортикального слоя [32, 33].

При выборе длины имплантата также необходимо учитывать толщину десневой ткани, которая в среднем составляет 1,25 мм. Следовательно, отношение длины головки имплантата (части винта, выступающей из костной ткани) к его резьбовой части должно составлять как минимум 1:1. Группа Roggio и соавт. [22] рекомендует длину от 6 до 8

мм. Costa [24, 25] предлагает использовать мини-имплантаты длиной от 6 до 10 мм. Данные исследования заставляют предположить, что в использовании более длинных винтов нет необходимости. И действительно, это предположение было подтверждено многочисленными клиническими исследованиями. Легкая идентификация длин и размеров мини-имплантатов при помощи цвета может быть обеспечена за счет анодирования устройств, как это сделано в системе Ortho easy (FORESTADENT). Положительный побочный эффект состоит в том, что образующийся при анодировании оксидный слой способствует

более прочной фиксации имплантата в костной ткани [34].

Головка винта

Некоторые поставщики предлагают специальные варианты головок, соответствующие различным потенциальным применениям имплантатов, например:

- головки с крючком;
- шаровидные головки;
- головки с проушиной;
- головки с простыми шлицами;
- головки с крестовыми шлицами;
- универсальные головки (рис. 1.8).

Чтобы пациент испытывал минимальный дискомфорт, головка винта должна быть очень маленькой и

компактной. При этом она, однако, должна быть достаточно велика, чтобы обеспечить надежное крепление присоединяемых к ней элементов (рис. 1.9).

Шейка имплантата

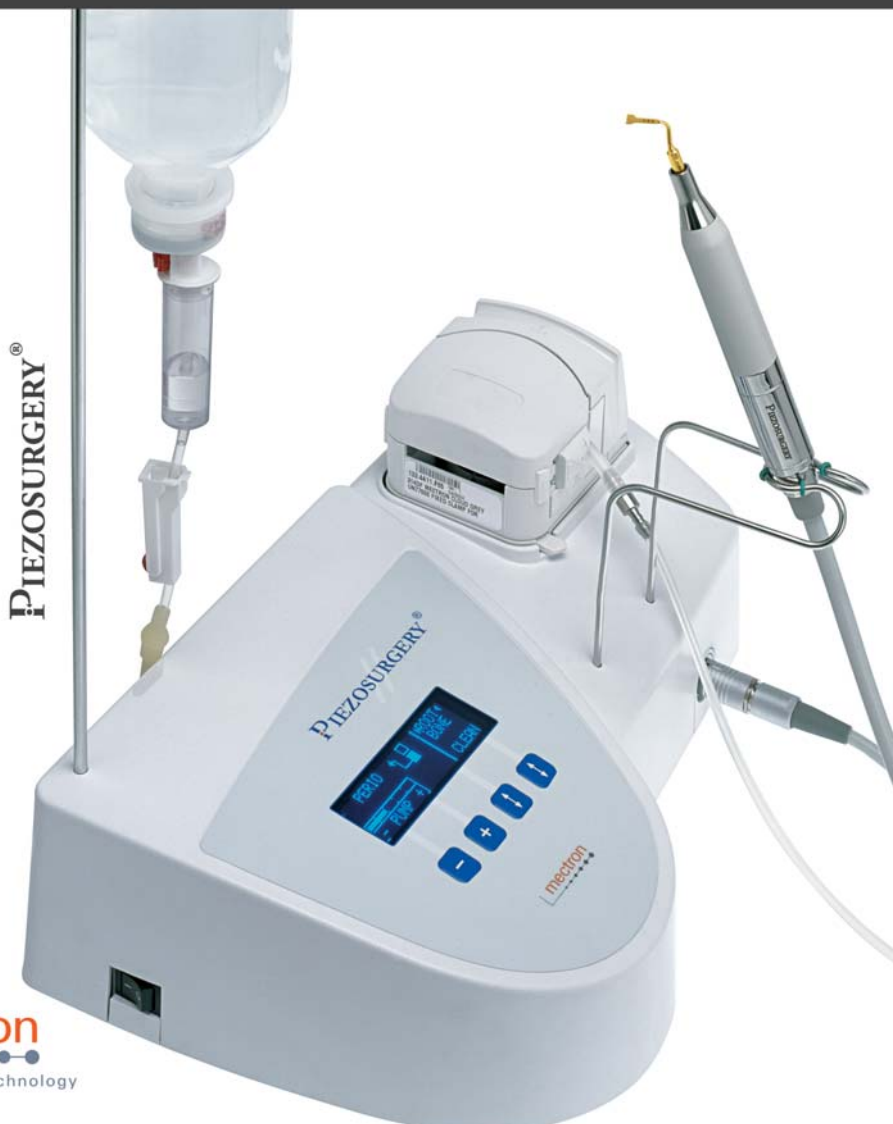Шейка является наиболее уязвимой частью имплантата или мини-винта. Перфорация десны создает возможность проникновения микроорганизмов, которые могут вызвать перимплантит. Перимплантит является одной из главных причин преждевременной утраты мини-имплантатов [35, 36].

→ стр. 4

MESTRON PIEZOSURGERY®
ПОПРОБУЙТЕ НАСТОЯЩЕЕ, ОЦЕНИТЕ
ОРИГИНАЛ – ЗАТЕМ РЕШАЙТЕ.

ПЬЕЗОХИРУРГИЯ – ТОЛЬКО У КОМПАНИИ MESTRON

ANAS LTD, Zemlianoi Val 2/50 KV31, 105 064 Moscow, RUSSIA, tel +7 495 6265455, fax +7 495 9179931, info@anas.ru
mectron s.p.a., via Loreto 15/A, 16042 Carasco (Ge), ITALIA, tel +39 0185 35361, fax +39 0185 351374, www.mectron.com, mectron@mectron.com



mectron
medical technology




Рис. 1.8. По практическим соображениям рекомендуется использовать системы, предусматривающие единственную, универсально применимую конструкцию головки. Такая головка должна обеспечивать крепление всех типов присоединяемых элементов (пружин, эластичных тяг, проволоки круглого и прямоугольного сечения).

← DT стр. 3

Сразу после постановки имплантата слизистая ткань должнажаться максимально близко к вин-

ту, тогда перфорированная область оказывается закрыта [37]. Наиболее предпочтительной является коническая форма шейки винта, поскольку она позволяет естественным образом герметизировать отверстие, не создавая при этом

давления на ткани. Это затрудняет проникновение микроорганизмов, предотвращая инфицирование. Коническая шейка винта также закрывает рану, образующуюся при перфорации десны, уменьшая кровотечение.

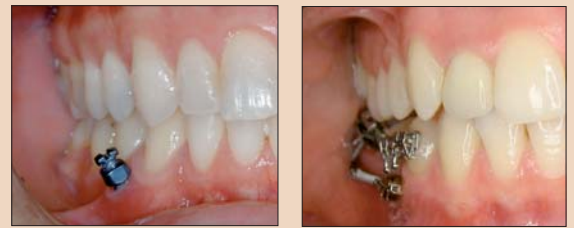

Рис. 1.9. Различия в высоте головок мини-имплантатов в двух клинических случаях.

Выводы

Правильность метода фиксации с точки зрения формы и качества играет решающую роль в успешном исходе лечения. Максимальная фиксация необходима далеко не во всех случаях; следовательно, не является необходимым и использование мини-имплантатов. Система фиксации в кортикальном слое, как и другие ортодонтические техники, отнюдь не нова, ведь сама идея возникла более 75 лет назад. Из всех устройств для скелетной фиксации мини-имплантаты наиболее универсальны и пригодны для повседневного использования. Тем не менее для выбора наиболее подходящего мини-имплантата из всех предлагаемых производителями необходимо тщательно проштудировать литературу. DT

От редакции: полный перечень ссылок на литературу можно получить в издательстве. В следующем номере DT будет опубликована вторая статья данного цикла – «Основы постановки мини-имплантатов».

Контактная информация

Связаться с доктором **Бюрном Людвигом** можно по электронной почте: bludwig@kiefertorthopaedie-mosel.de.

← DT стр. 1

кариеса [4], пародонтита [5, 6], периимплантитов [7], хронического кандидозного стоматита и дрожжевых инфекций, например кандидоза [8]. На сегодня в ходе ряда исследований также установлена связь между микрофлорой полости рта и общим состоянием здоровья человека [9–19].

Биопленка полости рта и состояние пародонта

За долгие годы было проведено множество исследований состава биопленки полости рта. Группа Sosranksy и соавт. [20] изучала распределение бактерий в биопленке при разных состояниях пародонта. Авторы взяли 13 261 образец зубной бляшки как у здоровых лиц, так и у пациентов с пародонтитом; эти образцы затем были проанализированы при помощи проб полногеномных ДНК и ДНК/ДНК гибридизации. Пять главных комплексов бактерий последовательно наблюдались вне зависимости от метода анализа. Выявив их, исследователи поместили микробы из каждого комплекса в отдельную цветовую группу. Первый комплекс представляет собой группу тесно связанных между собой видов, включающую виды *Bacteroides forsythus*, *Porphyromonas gingivalis* и *Treponema denticola* (красный комплекс). Второй комплекс состоит из также тесно связанных между собой представителей подвидов *Fusobacterium nucleatum/periodonticum*, *Prevotella intermedia*, *Prevotella nigrescens* и *Peptostreptococcus micros* (оранжевый комплекс). К этому, также связанным с данной группой, относятся *Eubacterium nodatum*, *Campylobacter rectus*, *Campylobacter showae*, *Streptococcus constellatus* и *Campylobacter gracilis*. Третий комплекс (желтый) состоит из *Streptococcus sanguis*, *S. oralis*, *S. mitis*, *S. gordonii* и *S. intermedius*. В четвертый, зеленый, комплекс вошли три вида *Carnoytophaga*, *Campylobacter concisus*, *Eikenella corrodens* и *Actinobacillus actinomycetem-comitans* серотипа а. Пятый комплекс состоит из *Veillonella parvula* и *Actinomyces odontolyticus* (пурпурный комплекс). А *actinomycetem-comitans* серотипа b, *Selenomonas noxia* и *Actinomyces naeslundii* генотипа 2 (*A. viscosus*) оказались мало связаны как

между собой, так и с пятью главными комплексами. Первый комплекс (красный) имел поразительную связь с клиническими показателями заболевания пародонта, в частности с глубиной пародонтальных карманов и кровоточивостью при зондировании [20].

В ходе другого исследования, проведенного группой Ximenez и соавт. [21], было выдвинуто предположение, что вид *Actinomyces* является доминирующим как в поддесневой, так и в наддесневой бляшке здоровых и страдающих пародонтитом лиц. Четыре вида *Actinomyces* были обнаружены в 63,2% образцов наддесневой и 47,2% образцов поддесневой бляшки у здоровых лиц; в случае пациентов с заболеванием пародонта эти показатели составляли 48 и 37,8% соответственно. У пациентов, страдающих пародонтитом, наблюдалось повышенное содержание в поддесневой бляшке *P. gingivalis*, *B. forsythus* и видов *Prevotella*, *Fusobacterium*, *Campylobacter* и *Treponema*. Также в образцах и наддесневой, и поддесневой бляшки таких пациентов наблюдалось значимое превалирование видов *P. gingivalis*, *B. forsythus* и *T. denticola*. Основное различие в составе наддесневой и поддесневой бляшки как у здоровых лиц, так и у пациентов с пародонтитом заключалось в пропорциональном соотношении и, до некоторой степени, в уровне *Actinomyces* и видов, относящихся к оранжевому и красному комплексам.

Группа Naffajee и соавт. [22] описала сходные с предыдущими результаты: различие между зубной бляшкой здоровых лиц и пациентов с пародонтитом состояло в отсутствии или присутствии в ней бактерий *T. denticola*, *P. gingivalis* и *B. forsythus*. Как свидетельствует обширная литература, эти результаты имеют значение для системного здоровья, поскольку присутствие данных патогенов имеет четкую связь с различными системными заболеваниями [9–19].

В то время как большинство исследователей изучали состав зрелой зубной бляшки (биопленки) [20–27], существует ряд интересных исследований, описывающих развитие биопленки в полости рта. Ritz [28] использовал селективную среду, чтобы подсчитать количество семи

видов микроорганизмов – *Streptococcus*, *Actinomyces*, *Corynebacterium*, *Neisseria*, *Fusobacterium*, *Veillonella* и *Nocardia* – в двух объединенных выборках образцов, полученных от каждого из 6 взрослых участников исследования в 1, 3, 5, 7 и 9-й день. Стрептококки доминировали в 1-й день, составляя в выявленных колониях в среднем 46%. *Neisseria* (9,1%) и *Nocardia* (6,2%) также составляли в среднем большую долю в 1-й день, однако их число и доля сокращались с течением времени (1,8 и 0,1% соответственно на 9-й день). Доля бактерий *Actinomyces* изначально была мала (0,18%), однако возросла к 9-му дню до 23%. Исследователи выдвинули предположение о существовании последовательного изменения микробного состава бляшки с переходом от аэробных, или факультативных, видов к анаэробным бактериям.

Изменения популяций микробов, возникающие в наддесневых зубных отложениях, были исследованы группой Sosranksy и соавт. [29] с использованием культивирования доминирующей микробиоты. Взятые образцы были диспергированы, разведены и помещены на пластины неселективного кровяного агара. Данные показали, что в первые 8 ч эксперимента микробный состав изменился мало. В 1-й день наблюдался значительный рост числа отдельных видов микробов и количества микробов в целом, однако данный процесс выровнялся в период со 2-го по 16-й день. Доля бактерий *Actinomyces* была достаточно велика в первый 8-часовой период, но сократилась к концу 1-го дня, снова увеличилась на 2-й день и выровнялась в течение 16 дней. Вид *Streptococcus sanguis* обнаруживался при всех замерах; его доля увеличилась в первый день и снизилась впоследствии. Микроорганизмы выявлялись с максимальной для того времени точностью, однако исследование носило ограниченный характер с той точки зрения, что образцы зубных отложений брали лишь с одного участка полости рта одного человека.

Группа Zee и соавт. [30] применила культивирование для изучения одной объединенной выборки образцов, полученных у 5 человек с медленно образующимися зубными отложениями и 6 человек с быстро-

образующимися зубными отложениями в 1, 3, 7 и 14-й день. В первый день бактерии *Streptococcus* составляли в среднем 30 и 40% изолятов, полученных, соответственно, у переносчиков и второй группы участников исследования. Через 14 дней средняя доля этого вида сократилась до 12 и 9%. Средняя доля бактерий *Actinomyces*, наоборот, за 14 дней возросла в этих группах с примерно 10 и 5 до 30 и 15% соответственно. Доля грамотрицательных анаэробных видов в первый день была мала, однако в период с 3-го по 14-й день она возросла и в последний день была значительно выше у лиц с быстрым образованием бляшки.

Группы Theilade и соавт. [31] и Моог и соавт. [32] изучали изменения, возникающие в процессе развития биопленки при экспериментальном гингивите. Их исследование заставляют предположить, что определенные виды бактерий связаны с развитием экспериментально гингивита. Из этих бактерий вид *Actinomyces naeslundii* (серотипа III) и фенотипически сходные штаммы, не проявлявшие реакции на имевшиеся в наличии антисыворотки), *Actinomyces odontolyticus* (серотипа I) и фенотипически сходные штаммы, не проявлявшие реакции на имевшиеся в наличии антисыворотки), *Fusobacterium nucleatum*, *Lactobacillus* вида D-2, *Streptococcus anginosus*, *Veillonella parvula* и *Treponemaspecies A* представляются наиболее вероятными этиологическими факторами гингивита. Исследователи, однако, не указывают последовательности изменений в развитии зубной бляшки с течением времени.

Исследование группы Li и соавт. [33] было посвящено изучению образцов биопленки, взятых у 15 здоровых лиц сразу после чистки зубов, а затем через 2, 4 и 6 ч, при помощи ДНК/ДНК гибридизации для 40 различных видов бактерий. Состав этих образцов сравнивался с составом слюны, взятой у тех же лиц. Исследователи установили, что распределение бактерий в биопленке отличалось от их распределения в слюне, что подтверждает селективный процесс прикрепления бактерий к твердым поверхностям. На самой ранней стадии бактериями колонизированными поверхностями

зубов, были главным образом *Actinomyces*. Относительная доля стрептококков, в частности *Streptococcus mitis* и *Streptococcus oralis*, увеличивалась за счет вида *Actinomyces* в промежуток времени между 2 и 6 ч, тогда как абсолютный уровень содержания *Actinomyces* оставался неизменным. У данной группы здоровых лиц такие патогены заболеваний пародонта, как *Tannerella forsythia*, *Porphyromonas gingivalis* и *Treponema denticola*, а также *Actinobacillus actinomycetem-comitans*, присутствовали в чрезвычайно малом количестве на всем протяжении исследования. Данные результаты показывают, что бактериями, колонизирующими поверхность зубов на раннем этапе формирования биопленки, являются главным образом микроорганизмы, совместимые с организмом человека [33].

Биопленка полости рта у лиц, страдающих адентией

Большинство исследований, проведенных к сегодняшнему дню, посвящено изучению биопленки полости рта лиц с сохраненными зубными рядами; сведения, касающиеся биопленки полости рта пациентов с частичной адентией или с полным отсутствием зубов, весьма ограничены. Исследование, проведенное недавно группой Sachdeo и соавт. [34], представляет собой первый шаг в изучении микроорганизмов, обитающих как на мягких (слизистой оболочке), так и на твердых (зубных протезах) тканях лица, страдающих адентией. К данному исследованию было привлечено 61 пациент с полными протезами верхней и нижней челюсти. Образцы «наддесневой» биопленки были взяты в области 28 искусственных зубов каждого из участников исследования. Образцы также были взяты с дорсальной, латеральной и вентральной поверхности языка, дна полости рта, слизистой оболочки щек, твердого неба, преддверия рта и «прикрепленной десны»; кроме того, были взяты образцы слюны. Содержание каждого из образцов анализировалось отдельно при помощи ДНК/ДНК гибридизации для выявления 31 вида микроорганизмов. Результаты исследования четко показали присутствие таких патоген-

нов заболеваний пародонта, как *Aggregatibacter actinomycetemcomitans* и *Porphyromonas gingivalis*. Важно отметить, что раньше утверждалось, будто бы виды *Aggregatibacter actinomycetemcomitans* и

Porphyromonas gingivalis исчезают из полости рта после удаления натуральных зубов и не появляются при постановке полных протезов [35, 36]. Обнаружение группой Sachdeo и соавт. [34] данных патогенов у пациентов с полными зубными протезами вызывает большую озабоченность, поскольку если существует взаимосвязь между этими микробами и системным здоровьем [9–19], то пациенты с адентией подвергаются такому же, если не большему риску, что и лица, не страдающие отсутствием зубов.

Исследования, проведенные на другом конце возрастного диапазона и посвященные состоянию полости рта младенцев до начала прорезывания зубов, показывают, что наиболее часто встречающимся видом является *Prevotella melaninogenica*; данный анаэробный вид обнаруживается у 70% младенцев [37]. Среди других анаэробных бактерий, выявленных у младенцев, следует назвать виды *Fusobacterium nucleatum*, *Veillonella* и непигментированную разновидность *Prevotella*. Представляется, что источником анаэробных бактерий является мать, поскольку установлена корреляция между концентрацией данных бактерий в слюне матери и колонизацией организма младенца, в частности видом *P. melaninogenica* [38]. Эти данные являются значимыми с точки зрения невозможности обнаружения у младенцев патогенной микробиоты, связанной с заболеваниями пародонта.

Вышеупомянутые результаты наблюдались и в ходе одномоментного перекрестного исследования, выполненного группой Cortelli и соавт. [39], которая изучала колонизацию языка и щек новорожденных и пожилых пациентов с адентией такими видами, как *Campylobacter rectus*, *Porphyromonas gingivalis*, *Aggregatibacter actinomycetemcomitans*, *Prevotella intermedia* и *Tannerella forsythia*. Для этого со спинки языка и слизистой оболочки щек 74 лица были взяты микробиологические образцы, которые затем были проанализированы при помощи специфичной для бактериальной ДНК полимеразной цепной реакции (ПЦР). Исследователи не выявили у новорожденных *Porphyromonas gingivalis* и *Prevotella intermedia*, однако эти патогены заболеваний пародонта были обнаружены на слизистой оболочке щек взрослых лиц с адентией.

Биопленка полости рта и имплантаты

В попытке пролить некоторый свет на проблему успеха и неудач имплантации ряд исследователей изучали биопленку, образующуюся на имплантатах, коронках и абатментах имплантатов. Группа Lee и соавт. [40] предположила, что наличие в анамнезе пародонтита оказывает на микробиоту имплантата большее влияние, чем время нагружения последнего. В то время как присутствие коронки влияет на микробиоту лишь в незначительной степени, изменения микробиоты были тем большими, чем дольше имплантат находился в полости рта, в особенности у тех пациентов, которые имели в анамнезе инфекции пародонта или тканей в области имплантата. Хотя остеointеграция всех имплантатов была успешной, некоторые из них были колонизированы патогенами заболеваний пародонта, относящимися к красному комплексу, *P. gingivalis* и *B. forsythia*.

Группа Neuer и соавт. [41] наблюдала за состоянием жидкости десневой борозды вокруг 14 имплантатов/абатментов в период заживления на протяжении 14 дней. Несмотря на образование обильной наддесневой биопленки, на этапе первичной бактериальной колонизации имплантатов/абатментов исследователям не удалось обнаружить в десневой жидкости патогены заболевания пародонта. Они пришли к заключению, что клеточное крепле-

ние тканей в области имплантата посредством гемидесмосомных, актиновых волокон и микроворсинок снижает риск образования анаэробных поддесневых карманов.

Группа George и соавт. [42], наоборот, обнаружила, что имплантаты колонизировались местной пародонтальной микробиотой и хорошо приживались у пациентов с пародонтитом в анамнезе. Никакой значимой связи между состоянием пародонта и тканей в области имплантата и каким бы то ни было из исследуемых патогенов с точки зрения утраты пародонтальной связки или инфекции обнаружено не было; это заставляет предположить, что присутствие предполагаемых возбудителей заболеваний пародонта в тканях в области имплантатов и на пародонте может не иметь связи с последующей утратой пародонтальной связки или имплантата.

В рамках еще одного исследования имплантатов у пациентов с частичной адентией группа Quijpen и соавт. [43] установила, что первичная колонизация имплантато-десневого соединения бактериями, связанными с развитием пародонтита, происходит в течение 2 нед. По 4 образца поддесневой бляшки из неглубоких и средних карманов вокруг имплантатов (экспериментальных участков) и с зубов, находящихся в том же квадрате (контрольные участки) брали у каждого из пациентов в 1, 2, 4, 13, 26 и 78-ю неделю после установки абатментов. ДНК/ДНК гибридизация и ПЦР, проводившаяся в режиме реального времени, выявили образование в имплантато-десневом соединении сложной микробиоты (включая ряд патогенных видов) в течение 2 нед после установки абатментов. Через 7 дней частота обнаружения большинства микроорганизмов, включая относящиеся к красному комплексу патогены заболевания пародонта, была практически идентичной как в свежих имплантато-десневых соединениях (5 и 20% для видов, относящихся к красному

и оранжевому комплексу соответственно), так и на контрольных участках. В период между 2-й и 13-й неделями число бактерий в имплантато-десневом соединении возросло лишь незначительно; незначительным было и изменение относительной доли бактерий, связанных с развитием пародонтита (8 и 33% для видов, относящихся к красному и оранжевому комплексу соответственно). Хотя на 2-й неделе путем культивирования были выявлены небольшие различия между экспериментальными и контрольными участками, на 3-й месяц на этих участках наблюдалось поразительное сходство поддесневой микробиоты с практически идентичной частотой обнаружения бактерий, ассоциируемых с развитием пародонтита. Вышеназванные исследования разнятся по охвату и выводам относительно влияния патогенов заболевания пародонта на имплантаты, однако большинство исследователей сходятся в том, что эти патогены у пациентов с имплантатами присутствуют.

Биопленка полости рта и системное здоровье

Связь заболеваний пародонта с преждевременными родами, низкой массой тела новорожденных, сахарным диабетом и факторами риска, ассоциируемыми с сердечно-сосудистыми заболеваниями и инфарктом миокарда, была установлена уже некоторое время назад [9–19]. Исследование, проведенное группой Seung и соавт. [44], показало, что инфекция *P. gingivalis* ускоряет развитие атеросклероза у мышей с дефицитом apoE. Недавняя публикация группы Fisher и соавт. [45] также указывает на заболевание пародонта как на явный фактор риска развития хронической почечной недостаточности. Все эти исследования доказывают наличие связи между инфекцией полости рта и системными заболеваниями. Данная информация приобретает еще большую значимость в свете недавнего обнаружения видов

Aggregatibacter actinomycetemcomitans и *Porphyromonas gingivalis* у лиц с полными зубными протезами [34]. Присутствие этих патогенов в полости рта пациентов с имплантатами уже было установлено ранее [40, 43], однако теперь очевидно, что данные виды микробов также могут колонизировать и зубные протезы [34]. Новые исследования данной группы пациентов, несомненно, будут проводиться, поскольку пожилые люди с адентией составляют значительную часть населения [47]. Кроме того, поскольку имплантаты становятся все более распространенным способом решения стоматологических проблем, важно провести дополнительные долгосрочные исследования воздействия данных патогенов на успешный и/или неуспешный исход имплантации. [4]

Список литературы можно получить в издательстве.

Информация об авторе



Контактная информация
Dr Amit Sachdeo
Tufts University –
School of Dental Medicine
Department of Prosthodontics
One Kneeland Street
Boston, MA 02111
USA (США)

57-я Итоговая студенческая научная конференция Московского государственного медико-стоматологического университета «Стоматология XXI века»

23 апреля 2009 г. в торжественной обстановке под руководством проректора по научной работе, зав. кафедрой госпитальной ортопедической стоматологии, заслуженного деятеля науки, профессора И.Ю.Лебедево и декана факультета, профессора А.В.Митронина состоялась Итоговая студенческая научная конференция по актуальным проблемам стоматологии, посвященная памяти профессора В.Н.Копейкина.

Конференц-зал красочно оформлен: плакаты, стендовые научные сообщения. Участникам конференции при регистрации выданы: программа конференции, подарки от спонсора – компании GlaxoSmithKline, ViscoGlar vivadent. Приятно отметить высокую активность, участвующих в подготовке конференции: научного руководителя СНО МГМСУ профессора Е.Г.Лобанова, членов оргкомитета Совета СНО: А.Недостоева – председателя, Т.Сопромадзе, Д.Барзукаву и др.

Участники конференции – студенты стоматологического факультета МГМСУ, большинство – студенты и преподаватели кафедр, руководители студенческих научных кружков. Оно и понятно, третий год подряд Итоговая студенческая научная конференция проходит по новой 4-этапной схеме. С февраля 2009 г. на кафедрах начались СНК 1-го этапа, на которых было заслушано более 400 докладов. С марта по апрель

прошли межкафедральные тематические конференции 2-го этапа (11 секций), на которых выступили авторы лучших докладов, заслушанных на 1-м этапе. Для участия в междисциплинарной конференции 3-го этапа «Стоматология XXI века» по итогам конференций 2-го этапа были отобраны 15 лучших устных докладов и 20 стендов.

Председателем жюри приказом ректора МГМСУ назначен декан стоматологического факультета, д.м.н., профессор А.В.Митронин. В составе жюри работали: доцент кафедры иностранных языков – Л.С.Рудинская; профессор кафедры стоматологии общей практики и анестезиологии – Е.В.Зорян; профессор кафедры госпитальной ортопедической стоматологии А.Б.Переудов; ассистент кафедры факультетской хирургической стоматологии и имплантологии Г.А.Воложин.

Перед началом конференции профессор И.Ю.Лебедево и профессор А.В.Митронин выступили с приветствием перед участниками конференции и передали наилучшие пожелания работе конференции от ректора МГМСУ, заслуженного врача РФ, профессора О.О.Янушевича и президента МГМСУ, академика РАН, профессора Н.Д.Юшчука. Отмечена важность студенческой научно-исследовательской работы в образовательном процессе и формировании высококвалифициро-

ванного врача-стоматолога. Оживленная дискуссия состоялась у стендов, где лауреаты конференции защищали свои работы перед требовательным жюри и проректором по науке.

С большим научным интересом были встречены все доклады, которые были актуальны, отлично изложены, прекрасно иллюстрированы и защищены при ответах на вопросы на русском и иностранном языке. Докладчики в конце выступления представляли резюме на иностранном языке. Жюри отметило оригинальное и значимое выступление с докладом «Сравнительная оценка цитотоксического действия реставрационных материалов на основе метакрилата и оксирана на эритроциты» гостя конференции – студентки 3-го курса СамГМУ Е.С.Парфенцевой. Жюри констатировало возросший интерес и качество представленных научно-исследовательских студенческих работ, отличное владение материалом и оформление презентаций и стендов. По итогам работы жюри были отобраны доклады – лучшие из лучших:

Диплом I степени – Н.Жукова, 4-й курс; «Оказание хирургической стоматологической помощи больным злокачественными новообразованиями органов полости рта в отдаленные сроки после проведенной лучевой терапии».

Диплом II степени – С.Тарасенко, 5-й курс; «Применение ортопедической аутоаутоимплантатов при лечении внутрикостных гемангиом нижней челюсти».



Председатель жюри – декан стоматологического факультета, профессор А.В.Митронин и участники конференции.

Диплом III степени – А.Унковский, 4-й курс; «Измерение площади окклюзионных контактов с помощью CAD/CAM аппарата CEREC 3». По итогам стендовой сессии победили авторы 7 лучших докладов: А.Куликовский, 2-й курс; С.Барзукава, 3-й курс; А.Кузьменых, 3-й курс; Н.Томаскин и Я.Сироткина, 3-й курс; К.Брылина, 4-й курс; Е.Фокеева, 5-й курс; Т.Бурчинова и Д.Мартьянов, 5-й курс.

Победители конференции будут иметь возможность представить свои работы на Дне студенческой науки 14 мая, где в торжественной обстановке получат дипломы.

Председатель жюри, профессор А.В.Митронин и оргкомитет СНО вручили всем участникам дипломы лауреатов конференции и подготовленные подарки МГМСУ. Затем традиционная лотерея с получением подарков: лучших учебников, книг, монографий по стоматологии известных ученых; фото участников и призеров с членами жюри. [4]

«Стоматологи Тибета хорошо организованы и в курсе всех новостей нашей профессии»

Беседа со Стефано Даллари о том, как ему работалось с тибетцами, и о том, почему он не лечил Далай-ламу

Турин: Тибет – это место, где не существует границ между материальным и духовным, между политикой и религией; это наглядно демонстрирует Далай-лама, являющийся как духовным, так и политическим лидером тибетцев. История отношений, связывающих Тибет и итальянского стоматолога Стефано Даллари (Stefano Dallari), – это история любви, начавшаяся в 1982 г. со «стоматологической экспедиции» в индийский Ладакх с целью обследования зубов тибетских монахов в рамках диссертационной работы, предпринятой Даллари в Университете Модены. Эта экспедиция стала началом долгого пути молодого стоматолога из Эмилии, который сумел глубоко постичь суть этой страны и подружиться с нынешним Далай-ламой. Главный редактор итальянского издания Dental Tribune Массимо Боккалетти (Massimo Boccaletti) имел возможность побеседовать с Даллари не только о том, как он стал «тибетцем», но и о стоматологии в Тибете, который часто называют «Крышей мира».

Массимо Боккалетти: Доктор Даллари, говоря о Тибете, мы, очевидно, должны начать с политической ситуации.

Стефано Даллари: Несомненно. Тибетцы возмущены и разочарованы 60 годами оккупации, начавшейся с вторжения в 1959 г., когда тысячи людей погибли, защищая независимость Лхасы, а нынешний Далай-лама, Тэнцзин Гьямцо, был вынужден бежать и искать убежища в Индии.

В 60-е годы ущерб, нанесенный архитектуре, культуре и экологии Тибета, достиг невиданного ранее уровня: были разграблены и разрушены тысячи монастырей, почти 20% населения Тибета (1,3 млн человек) умерли насильственной смертью.

Несмотря на то что с 2002 г. Далай-лама неизменно выражает готовность начать переговоры и решить проблему Тибета к взаимному удовлетворению обеих сторон, через 60 лет после вторжения ситуация по-прежнему ухудшается, про-

сильственная, сродни сопротивлению Ганди в Индии. Весь народ Тибета, исторически являющийся нацией храбрых бойцов и отважных воинов, под влиянием Далай-ламы отказался от насилия. Такой невероятный посту-

по-прежнему возможен только благодаря достижению посредством молитвы определенного уровня сознания и альтруизма, позволяющего трансформировать ненависть в медитацию, – и это пример для всего мира.

Именно поэтому тибетские монахи, так же как и их бирманские братья, вышли на улицы и возглавили восстание. С их точки зрения, молитва помогает нуждающимся, и долг каждого монаха – оказывать помощь тем, кто страдает. Согласно вере тибетцев любой акт насилия, где бы он ни совершался, направлен против всего мира; соответственно, и любое дело милосердия помогает исцелить мир в целом. Общество мистиков...

выполнение с тщанием, вниманием и благожелательностью делают наши усилия значительно более эффективными. Наука, разум и результативность – вот старый принцип, в который я по-прежнему верю.

Вы сейчас говорите как стоматолог или как философ?
Просто как человек...

Есть ли среди тибетских бенедиктинцев стоматологов?

Да, и это очень хорошие врачи. Во время своих поездок я встречался со многими из них. Они обладают высокой мотивацией, хорошо организованы и в курсе всех новостей нашей профессии благодаря Интернету и DVD.

Говорят, Вы лечили самого Далай-ламу.

Это лишь миф. Однажды я беседовал с Его Святейшеством на эту тему, и не мог не улыбнуться, когда Далай-лама постукал ногтем по своим зубам, показывая, насколько они крепкие и здоровые. На самом деле я являюсь стоматологом его сестры Джетсун Пемы, директора сети тибетских школ, в которых учатся дети из разбросанных по всей Индии семей беженцев.

Были ли в Вашей практике какие-нибудь незабываемые случаи?

В Дхарамсале я лечил юного тибетского монаха, беженца; он не мог говорить из-за короткой уздечки языка. После операции он посмотрел на меня с изумлением, пошевелил языком и произнес свое первое слово «тачичи» («спасибо»). Потом в июле 2007 г. у меня была «официальная» встреча с королевой провинции Занскар, которая помогает сельским жителям получить стоматологическую помощь. Я имел честь проверить состояние зубов королевы в полуразрушенном старинном дворце!

А самое тяжелое для Вас?

Видеть страдания тибетского народа, жаждущего мира, но подвергающегося насилию с молчаливого согласия всего остального человечества.

Чего Вы хотите больше всего?

Чтобы Тибет стал свободным, а мир расцвел улыбками.

Спасибо за интервью.



Стефано Даллари обследует состояние зубов тибетских монахов в Ладакхе, 1987 г.

должается этнический и культурный геноцид. В прошлом году тибетцы снова вышли на улицы Лхасы, чтобы потребовать свободы для своей страны, и снова заплатили за свою смелость кровью.

Значит, идет политическая борьба, тибетцам не до духовных поисков?

Нет, и в этом заключается красота и величие тибетского народа. Борьба тибетцев в отличие от большинства подобных движений в мире не-



Стефано Даллари с пожилой буддийской монахиней.

Тибетский дом

Тибетский дом (Tibet House) – это международный культурный центр, основанный Стефано Даллари в 1990 г. под покровительством Далай-ламы, который посетил центр в 1999 г., чтобы открыть в нем музей Тибета. Центр, расположенный в средневековой деревне Вотиньо ди Каносса неподалеку от исторического замка Каносса в регионе Эмилия, занимается сохранением и распространением культуры Тибета, стимулированием межкультурных дискуссий. Он также является идеальным местом для тех, кто ищет уединения для спокойного отдыха, духовной практики и медитации.

Возможно размещение с входящим в его стоимость завтраком. Чтобы получить дополнительную информацию, позвоните по тел. +39 0522 877177 или посетите сайт www.casadeitibet.it

И поистине уникальный народ. Моя последняя поездка в Дхарамсалу (март 2008 г.) во время волнений и акций протеста еще сильнее разожгла мою любовь к этим людям. Более 400 человек, в основном монахи, вышли 19 мая из Дхарамсалы, чтобы в августе прибыть в Лхасу в день открытия Олимпийских игр. Храбрость этих людей сочетается с глубокой мудростью и проницательностью. «Мы выступаем с протестом ради всех людей, чтобы во всем мире воцарились справедливость и уважение», – говорят они. «Помогите нам, ведь мы помогаем вам» – слова, которые мы обязаны услышать!

Буддизм научил меня тому, что добрые дела порождают другие добрые дела. Если применять это учение к нашей профессии, то получается, что любовь к своей работе и ее



Стефано Даллари и Далай-лама.

Новая отбеливающая зубная паста «MEXIDOL dent Professional White»

На современном стоматологическом рынке широко представлена серия средств «MEXIDOL dent» по уходу за полостью рта компании «Фармасофт». Данная серия включает такие зубные пасты, как «Mexidol dent Aktiv», «Mexidol dent Complex», «Mexidol dent Fito», «Mexidol dent Sensitive». Основное действующее вещество зубных паст серии «Mexidol dent» – мексидол, имеющий ряд фармацевтических преимуществ, главным из которых является способность эффективно воздействовать сразу на несколько факторов воспаления пародонта. В клинических испытаниях доказано, что мексидол блокирует свободные радикалы в очаге воспаления, улучшает кровообращение в тканях пародонта, стимулирует микроциркуляцию и обеспечивает регенерацию тканей десен.

Использование зубной пасты «Mexidol dent Aktiv» рекомендуется в качестве профилактического средства при воспалении пародонта. «Mexidol dent Complex» содержит цитрат кальция и мексидол, что способствует профилактике кариеса. Цитрат кальция встраивается в структуру эмали зубов и препятствует разрушению ее поврежденных участков. «Mexidol dent Fito» создана на основе растительных экстрактов – хвоща полевого и подорожника: экстракт хвоща полевого обладает выраженными антибактериальными свойствами, а экстракт подорожника – кровоостанавливающим действием. «Mexidol dent Sensitive» показана пациентам с гиперчувствительностью зубов, поскольку в состав этой пасты входит предназначенный для профилактики данного состояния азотнокислый калий.

Недавно компания «Фармасофт» выпустила новую серию препаратов «MEXIDOL dent Professional», в которую вошли ополаскиватель для полости рта и отбеливающая зубная паста «MEXIDOL dent Professional White».

Отбеливающие зубные пасты содержат либо перекисные, либо абразивные соединения. Перекисные вещества являются агрессивными растворителями, делают эмаль зубов более хрупкой, что в свою очередь может привести к появлению гиперестезии – болевых ощущений, возникающих в ответ на температурное воздействие. В результате воздействия перекисных соединений целостность структуры эмали разрушается, увеличивается количество очагов деминерализации эмали, что приводит к повышению риска возникновения кариеса. Соответственно, при длительном использовании отбеливающих зубных паст на основе перекисных соединений рекомендуется проводить реминерализующие мероприятия, а также не следует их применять при наличии рецессии десны в области шеек зубов.

Использование зубной пасты с большой абразивностью также может привести к повышению чувствительности зубов, поскольку такие пасты истончают эмаль зубов, и она становится более хрупкой, возможно появление микротрещин. Использование зубной пасты с высокой абразивностью противопоказано при заболеваниях тканей пародонта: возможны повреждение воспаленных участков десны и кровоточивость.

В состав отбеливающей пасты «MEXIDOL dent Professional White», помимо стандартных для серии ингредиентов, входит растительный фермент папаин, который позволяет растворить органическую матрицу зубного налета, за счет чего происходит эффективное и безопасное его удаление. Таким образом, от-

беливающее действие зубной пасты «MEXIDOL dent Professional White» обусловлено более эффективным очищающим действием. Кроме того, отсутствие зубного налета способствует проникновению гидроксиапатита и цитрата кальция, входящих в состав пасты, в эмаль зуба, что делает ее более прочной.

«MEXIDOL dent Professional White» также содержит экстракт солодки, за счет чего обеспечивается выраженное противокариозное действие. Экстракт солодки обладает не только антибактериальным действием по отношению к карие-

согенным бактериями, но и подавляет выработку ими кислот, разрушающих ткани зуба. Еще одним неоспоримым преимуществом экстракта солодки является отсутствие привыкания и риска побочных эффектов по сравнению с антибактериальными препаратами, и, следовательно, нет необходимости в ограничении курса применения.

Входящий в состав «MEXIDOL dent Professional White» пиррофосфат предотвращает образование зубной бляшки в течение всего дня, наличие активного кальция способствует реминерализации эмали зуба.

На основании описанных характеристик зубной пасты «MEXIDOL dent Professional White» ее можно рекомендовать как профилактическое средство для борьбы с кариесом.

«MEXIDOL dent Professional White» по сравнению с другими отбеливающими зубными пастами обладает рядом неоспоримых преимуществ: оказывает противокариозное действие, осуществляет профилактику воспалительных заболеваний тканей пародонта.

В заключение следует отметить, что помимо ряда свойств, обеспечи-

вающих эффективность «MEXIDOL dent Professional White», данная зубная паста имеет приятный вкус (сочетание мяты, лайма и лимона).

Мексидол, входящий в состав отбеливающей зубной пасты «MEXIDOL dent Professional White» устраняет кровоточивость десен, уменьшает клинические проявления воспалительных заболеваний тканей пародонта и предотвращает их развитие. Соответственно, отбеливающую зубную пасту «MEXIDOL dent Professional White» можно назначать и пациентам с воспалительными заболеваниями тканей пародонта в стадии ремиссии.

AD

СПРАШИВАЙТЕ В АПТЕКАХ

MEXIDOL dent

Профессиональный уход у Вас дома

- эффективно очищает зубы
- устраняет воспаление десен
- нормализует микроциркуляцию крови

- снижает кровоточивость десен
- уменьшает отечность тканей
- стимулирует процессы регенерации тканей



MEXIDOL[®]dent

Антиоксидант МЕКСИДОЛ – надежный защитник полости рта!



узнайте больше на
www.mexidol-dent.ru
и по телефону горячей линии
8-800-200-6394



Эффективность подтверждена клиническими исследованиями, проведенными на базе Московского государственного медико-стоматологического университета



Послание президента FDI

Каждый Ежегодный всемирный стоматологический конгресс FDI (AWDC) имеет свои неповторимые особенности и дает уникальную возможность познакомиться с культурой и обычаями, а также аспектами стоматологии другой части мира, что лишь добавляет этим конгрессам привлекательности. Сейчас, в эти дни и недели, и сотрудники FDI, и члены местного организационного комитета (МОК) максимизируют свои усилия, а нетерпеливое ожидание приближающегося конгресса все нарастает. Прекрасно зная членов Сингапурской стоматологической ассоциации, я могу уверить вас, что в этом году нас ждут самые незабываемые впечатления.

Образовательный комитет FDI, сотрудничающий с МОК, располагает впечатляющим списком докладчиков, готовых выступить в рамках научной программы. Широкий спектр тем охватывает геронтологию, онкологические заболевания полости рта, биомаркеры слюны и имплантаты. На форумах, которые будут проводиться в формате семинаров, пойдет обсуждение актуальных вопросов, например применения бисфосфонатов.

Любой, кто принимал участие в международных стоматологических встречах в Сингапуре, например выставке IDEM, знает, какими гостеприимными хозяевами являются наши сингапурские коллеги. Запланированные развлекательные мероприятия позволят посетить до-

стопримечательности и насладиться великолепным климатом и удивительной кухней этого исключительного города. Праздничная вечеринка начнется на закате с посещения самого большого в мире колеса обозрения, откуда вы сможете уви-



Доктор Бартон Конрод (Burton Conrod)

деть весь тропический рай Индонезии. Вы также отведадите экзотические блюда и пообщаетесь с коллегами со всего мира. Пала-ужин в саду Orchardville тоже обещает стать запоминающимся событием, особенно для тех из нас, кто прежде видел по-

добные великолепные тропические сады только в кино или на фотографиях!

Сингапурский международный конгресс-центр Suntec представляет собой современный комплекс, оборудованный всем необходимым. В этом году даже церемония открытия конгресса пройдет прямо там, а наличие множества превосходных отелей вблизи конгресс-центра сделает посещение всех мероприятий очень удобным.


Местоположение, удобство и возможности, научная и развлекательная программы – все это важные составляющие любого успешного стоматологического конгресса. Конгресс AWDC, однако, превосходит в этом отношении все возможные ожидания; мы надеемся, что вы примете в нем участие, чтобы помочь «совершенствованию стоматологии на перекрестке мира». Конгрессы FDI направлены на то, чтобы улучшить стоматологическое здоровье всех жителей Земли. Наши сингапурские коллеги уже буквально расстелили красную ковровую дорожку для встречи гостей, и все наши комитеты и сотрудники постарались на славу, чтобы конгресс прошел на высшем уровне. **fdi**

Увидимся в Сингапуре!

B. Conrod

Доктор Бартон Конрод (Burton Conrod), президент FDI

Всемирная стоматологическая выставка



Проходящая в рамках Конгресса FDI AWDC в Сингапуре – известном своими техническими достижениями и деловыми успехами – Всемирная стоматологическая выставка FDI будет, разумеется, соответствовать «сингапурским стандартам», представляя новейшие достижения стоматологической индустрии и все ведущие компании мира.

Все зарегистрированные участники конгресса посещают выставку бесплатно; посетители, желающие осмотреть только выставку, могут за умеренную цену приобрести билет прямо на месте.

Пожалуйста, зайдите на наш сайт, чтобы узнать часы работы выставки и ознакомиться с регулярно обновляемым списком экспонентов. **fdi**

Курсы для ограниченного числа слушателей

Специальные курсы на Конгрессе FDI AWDC в Сингапуре



Чем курсы для ограниченного числа слушателей отличаются от курсов, предлагаемых в рамках основной научной программы? Какие дополнительные преимущества они дают участникам?

Федерация придумала эти курсы, чтобы дать участникам конгресса возможность получить у знаменитых международных экспертов дополнительные знания и навыки в более «приватной» обстановке. Сто-

матологические вопросы, которые будут освещаться в ходе этих курсов, лучше всего изучать в составе небольших групп и в обстановке практических занятий.

Данные курсы будут проведены 1 сентября, во вторник, за день до начала основной научной программы Конгресса FDI AWDC в Сингапуре.

В этом году курсы охватывают широкий диапазон таких клинических вопросов, как эндодонтия, синус-лифтинг, имплантология, хирургические вмешательства в области третьего моляра, немедленная постановка имediata-протеза, неотложная стоматологическая помощь детям, управление клиникой и коррекция поведения детей. **fdi**

Подробную информацию о каждом из курсов для ограниченного числа слушателей можно найти на сайте FDI.



Новости коротко

Научная программа

В течение 6 дней более 50 мероприятий, связанных с темой конгресса – «Совершенствование стоматологии на перекрестке мира», будет посвящено новейшим достижениям в области стоматологии.

Регистрация

Тем, кто желает принять участие в конгрессе, необходимо заполнить бланк регистрации и вернуть его в

главный офис FDI к 25 июля 2009 г. После этого срока зарегистрироваться можно будет только на месте проведения конгресса, в Сингапуре.

Не упустите возможность заплатить меньший взнос, зарегистрировавшись до 15 мая 2009 г.

Официальный перевозчик

Получите у сети Star Alliance скидку на авиабилеты до 20%! **fdi**

Развлекательные мероприятия, поездки и экскурсии

Информация доступна онлайн

Развлекательные мероприятия

Ни один конгресс FDI не может обойтись без священной временем традиции местной вечеринки и гала-ужина. Этот год не станет исключением: каждое из мероприятий будет наполнено оригинальным и неповторимым местным колоритом. Вечеринка начнется с посещения крупнейшего в мире колеса обозрения! После этого – дегустация лучших блюд Сингапура на берегу залива Марина Бей.

Символ Сингапура – орхидея. Так где же еще наслаждаться роскошным гала-ужином, как не в волшебных садах Orchardville? Вы погрузитесь в атмосферу тропиков – это волшебное убежище от городской суеты.

Чтобы получить дополнительную информацию об этих мероприятиях, а также о церемонии открытия конгресса, зайдите на сайт FDI.

Цены на гостиницы снижены

Сингапур известен своими великолепными отелями и несравненным обслуживанием в них. Компания «Pacific World», официально занимающаяся размещением участников Конгресса FDI, рада предложить вам широкий выбор гостиниц. Многие из них удобно расположены недалеко от конгресс-центра.

Вы можете выбрать роскошный пятизвездочный отель, например Mandarin Oriental, или предпочесть более спокойную обстановку гостиницы Albert Court. Каким бы ни был ваш выбор, в любом отеле вы станете желанным гостем.

Чтобы получить информацию о стоимости проживания в большинстве гостиниц, а также о наших официальных отелях, посетите сайт компании «Pacific World».

Туристические поездки

Сингапурская стоматологическая ассоциация счастлива принять у себя Конгресс FDI AWDC 2009 г. и жаждет познакомить его участников с богатым культурным наследием Сингапура. Участникам предлагается возможность открыть для себя Сингапур, погрузившись в его культуру: помимо осмотра достопримеча-

тельности, например сингапурского зоопарка или знаменитых садов Orchardville, в этом году предусмотрено несколько поездок, которые позволят вам принять участие в повседневной жизни Сингапура, скажем, познакомиться с местной чайной церемонией или научиться готовить сингапурские блюда. Свободные места еще есть, но их не-

много, так что поторопитесь забронировать одно из них для себя!

Экскурсии после конгресса

Участников конгресса, желающих узнать больше об Азиатско-Тихоокеанском регионе, мы приглашаем записаться на экскурсии, чтобы поддаться очарованию экзотического острова Бали, побаловать себя

поездкой в Малайзию или погрузиться в восхитительную культуру Таиланда. Каждая экскурсия предусматривает возможность выбора гостиницы в соответствии с вашими запросами и посещения тех или иных достопримечательностей.

Информацию об этих экскурсиях вы можете найти на сайте FDI.

FDI Annual World Dental Congress
2-5 September 2009
Singapore

congress@fdiworldental.org
www.fdiworldental.org

fdi
SINGAPORE 2009

Об издателе

Издатель
FDI World Dental Federation
13 Chemin du Levant, l'Avant Centre
F-01210 Ferney-Voltaire, FRANCE (ФРАНЦИЯ)
Тел: +33 4 50 40 50 50
Факс: +33 4 50 40 55 55
Адрес электронной почты: info@fdi-worldental.org
Сайт: www.fdiworldental.org

Координатор FDI по связям/главный редактор
Christina Lee Thorsen

«FDI Worldental Communique» издается Международной стоматологической федерацией (FDI). Данный информационный бюллетень и все опубликованные в нем статьи и иллюстрации защищены авторским правом. Любое их использование без предварительного письменного согласия редактора или издателя запрещено и преследуется по закону.

AD