



I-MAX 3D : Le nouveau concept mural 3D révolutionnaire ... pag.10



VALO® Grand - VALO® - la famille s'agrandit ... pag.10

Ce numéro vous est offert grâce à la collaboration des sociétés suivantes:

COLTÈNE, OWANDY, SCANDEFA, ULTRADENT, WOHD

Après l'IDS 2017 et avant l'IDS 2019 : un état de l'art sur l'empreinte optique et la CFAO

Cologne, mardi 21 mars 2017, 9h00, les stands sont montés, les hôtes sont tirées à 4 épingles, les commerciaux ont sorti leurs carnets de commande rutilants, les machines-outils commencent à taper dans le dur ou dans le mou ... Bref ! Tout est en place et les premières centaines de visiteurs, novices ou rompus à l'exercice, se dispersent déjà dans les allées des 17 hectares de la plus grande exposition du monde (loin devant Shanghai et Chicago) de matériel dentaire.

Point de conférences scientifiques de haut vol, de démonstrations chirurgicales sophistiquées. Juste du matos, du matos et encore du matos !!! Avec la meilleure volonté du monde, en une semaine, je n'ai pu survoler que la partie qui m'intéresse, empreinte optique et CFAO ... C'est ce qu'il faut si l'on veut approfondir un tout petit peu l'état de l'art dans tel ou tel sous-domaine de la dentisterie.

Mais, reconnaissons-le, c'est un « incontournable » de la profession qui se déroule tous les deux ans. Excellent timing pour que l'industrie garde le rythme et en même temps profite d'une respiration suffisamment longue pour que chaque étape apporte de réelles nouveautés.

Ainsi, il y a 2 ans, avec mon confrère Olivier Landwerlin nous avons établi une sorte d'anamnèse assez exhaustive de toutes les caméras sorties avant et pendant l'IDS 2015. Cet exercice a, cette fois-ci, été mené par un confrère chinois dans une autre revue (www.cerecdigest.net/2017/04/14/ids-2017-intraoral-scanners-review-revised/). Une redite m'est donc apparue peu utile. J'ai donc réorienté cet article afin de me concentrer sur ce que je crois être les réelles nouveautés du marché, d'une part, et sur ce que je pressens ou espère pour l'avenir de notre métier dans ce domaine, d'autre part. Je me livrerai donc ici à un petit exercice de prospective en prenant les risques que cela implique mais en me laissant aller à une rêverie d'une évolution professionnelle assez éloignée des « Règlement Arbitral » et autres « Tiers Payant Généralisé » qu'on nous prépare ici ! D'ailleurs, à ce sujet, je crains qu'à force de raisonner franco-français, la dentisterie nationale qui a fait et fait encore la course en tête au niveau mondial n'accuse un certain retard dans les prochaines années. Mais revenons à nos moutons.

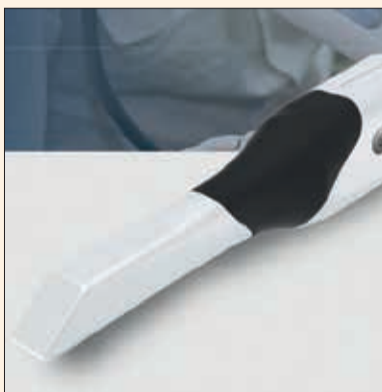Les nouvelles caméras

- SHINING IOS 3D : avec son modèle Shining IOS 3D la société nous propose un prototype qui fait penser au trios 3shape. Peu, voire pas, d'informations techniques sur cette caméra



Caméra SHINING IOS 3D et son cart

- AEGIS PO : La société coréenne DDS nous propose son scanner AEGIS PO en technologie click and go. Cette méthode qui semble abandonnée par le marché est exploitée ici en niveaux de gris. On se demande pourquoi développer un scanner à la technologie obsolète ? L'avenir nous le dira.



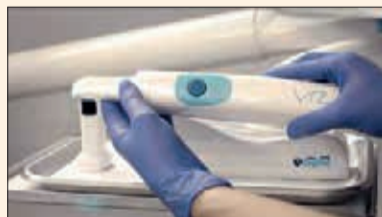Caméra AEGISPO

- HERON IOS : prototype américain d'une caméra n'offrant rien de spectaculaire a priori, qu'il s'agisse de sa forme ou de ses possibilités techniques. Powder free, restituant les couleurs reconstituées en 24 bits, il délivre des fichiers STL et PLY et se plugge en USB 3.0. Reste à voir pour celui-ci aussi les résultats cliniques qui seuls nous parlent.

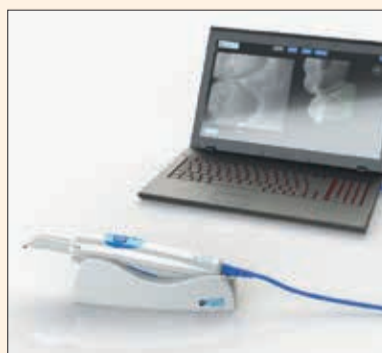

Caméra HERON IOS

- ADIN IOS : à 11.700€ TTC, ADIN, société bien connue dans le monde de l'implant, propose peut-être plus un prix qu'un scanner mais, en même temps, c'est aussi une bonne manière de tenter d'entrer sur le marché. Cette caméra nécessite de poudrer les dents. Assez compacte, elle scanne encore très lentement avec une précision quelque peu discutable. Mais à ce tarif, elle peut être un bon moyen de commencer avec la



Caméra ADINIOS



Caméra ADIN + laptop

woox sans se « ruiner » même si je démontrerai plus bas à quel point cet argument est stupide. Notez que la caméra est livrée seule et qu'il vous faudra dédier l'un de vos PC des plus puissants pour afficher les images et les stocker. Plusieurs tips de tailles variables sont disponibles. p2»

STOP aux sensibilités post-opératoires sous les restaurations

Séance interactive

Responsable scientifique : Nicolas Lehmann

Conférenciers : Gauthier Weisrock

Tandis qu'un collage efficace aux tissus dentaires apparaît garanti in vitro, une telle fiabilité n'est pas toujours rencontrée en pratique clinique. Cette observation est, dans une certaine mesure, confirmée par une incidence faible mais constante de sensibilités dentaires rapportées après placement de restaurations adhésives.1, 2, 3 Heureusement, ces réactions sont, en général, mineures et réversibles ; certaines cependant, sont plus prononcées et peuvent imposer la dépose de la restauration synonyme d'échec thérapeutique.4 L'intensité de la réponse pulpaire aux procédures de collage et de restauration est modulée par différents facteurs. Le premier d'entre eux est sans aucun doute en relation avec la physiologie du complexe pulpo-dentinaire. La capacité des résines à mouiller les surfaces dentaires, à résister aux contraintes dues à la polymérisation et à sceller la restauration est dans tous les cas un facteur additionnel affectant la réponse pulpaire.

Au cours des différentes séquences de réalisation d'une restauration composite, le complexe pulpo-dentinaire peut subir des agressions de nature physique, mécanique, chimique ou microbiologique. Le rôle majeur de l'agression bactérienne est aujourd'hui bien établi. L'infection est, en effet, la principale cause des dommages pulpaires sous restaurations.5 Une étude conduite in vivo a pu confirmer la relation qui lie la micro infiltration bactérienne survenant sous des restaurations et l'inflammation pulpaire des dents restaurées.6 L'invasion bactérienne aurait un rôle bien plus déterminant que l'éventuelle toxicité des matériaux sur l'apparition des pulpopathies après mise en place d'une restauration.7 Toute exposition de la dent préparée à l'environnement buccal est donc potentiellement une source d'agression pulpaire.

Après un rappel sur les mécanismes physiopathologiques des sensibilités dentaires cet article se propose de faire le point sur :

- les causes à l'origine des sensibilités post-opératoires,
- les moyens cliniques disponibles pour tenter de diminuer ces complications
- les traitements envisageables face à une restauration composite présentant des sensibilités post-opératoires.

Il est évident que face à des phénomènes de sensibilités un diagnostic différentiel devra écarter toutes autres causes pouvant être à l'origine de sen-

sibilités : fracture, fêlure, fissure dentaire, lésion carieuse, parodontite apicale, récession parodontale, lésion par abfraction, érosion, abrasion.

Mécanismes physiopathologiques des sensibilités post-opératoires

L'hypothèse hydrodynamique8, 9 est aujourd'hui largement acceptée pour expliquer la sensibilité dentinaire. Elle repose sur le fait que la plupart des stimuli générateurs de la douleur augmentent le mouvement du fluide dentinaire à l'intérieur des canalicules. Tout mouvement accru du fluide dentinaire provoque un changement de pression au travers de la dentine, ce qui active les fibres A à l'interface pulpe/dentine ou au sein des tubuli dentinaires10 (Fig. 1). Cette stimulation se produit probablement via une réponse mécano-réceptrice stimulant les nerfs de la pulpe.11 Ainsi selon cette théorie, toute réduction de la conductance du fluide permet de réduire la sensibilité dentinaire. La stimulation des fibres nerveuses par le fluide dentinaire pourrait également s'accompagner de la stimulation (étirement, compression) de la membrane du prolongement odontoblastique. In vitro, l'étirement de la membrane de l'odontoblaste provoque une libération intracellulaire d'ions potassium.12 Les ions potassium libérés pourraient activer les fibres nerveuses qui entourent les odontoblastes. L'odontoblaste se comporterait alors comme un récepteur sensoriel, intermédiaire entre le fluide dentinaire et les fibres nerveuses. Enfin, il n'est pas exclu que certains neuropeptides algogènes soient libérés par les fibres nerveuses sensi-


Après l'IDS 2017 et avant l'IDS 2019 :

p1»

- MEDIT Identica i500 et m500 : la société coréenne MEDIT nous propose deux scanners à main. L'un pour les dentistes l'Identica i500 et l'autre pour les prothé-



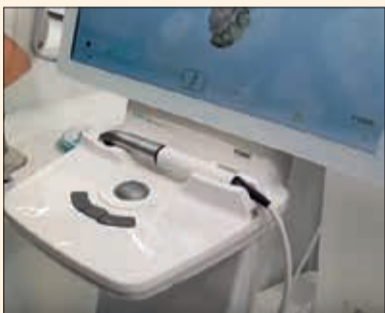Caméra MEDIT Identica I500



Caméra MEDIT Identica M500

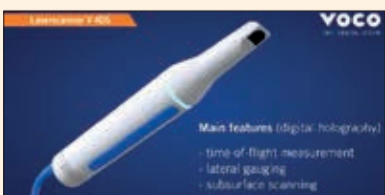istes l'Identica m500. L'Identica i500 scanne assez vite en couleurs reconstituées. Il semble promis à un bel avenir. Encore faut-il que les essais cliniques confirment ces belles promesses et que le produit arrive sur le marché européen.

- FONA IOS : un sous-produit, semble-t-il, de SIRONA, la société FONA lance ici un scanner low cost, low techno ! pas de spécifications techniques

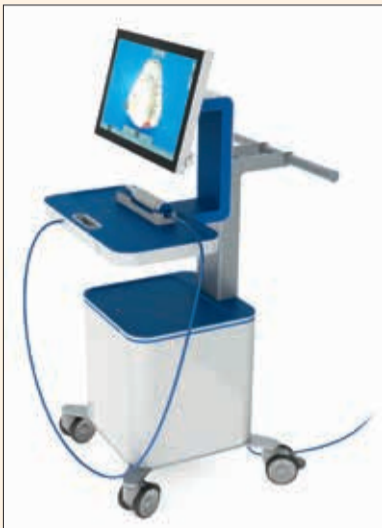

Caméra FONA IOS

- VOCO Subgingival Intraoral 3D Scanner : assurément LA grande, bonne et agréable surprise de cet IDS 2017. Voco nous met l'eau à la bouche ! En effet, le prototype proposé permet de détecter des tissus durs sous la gencive, la salive ou le sang !! Une partie du rêve « américain » ! Plus d'argile, de cordons ou autres techniques ou produits de rétraction gingivale. Quelque chose comme le bonheur incarné et surtout des mutilations gingivales évitées, sans compter des spécifications techniques impres-



Caméra Voco Subgingival IOS




Caméra Voco Subgingival IOS + cart

sionnantes en terme de précision !! Cette caméra dont nous rêvions est encore à l'état de prototype. Nous attendons donc les premiers résultats cliniques. Mais il est certain que détecter un congé ou un épaulement à la ligne de finition sous-gingivale, sans trop se préoccuper de la présence de sang ou de salive représente bien le rêve de nombre d'entre nous. Certes, les lignes de finition juxta ou supra-gingivales sont à la mode mais pouvoir « voir » ce qui se passe sous gencive, sang et salive ne peut pas laisser indifférent. Souhaitons que cette caméra qui porte une petite révolution en elle-même devienne rapidement un outil fonctionnel. Je lui vois un avenir radieux aussi en matière de corrélation DICOM-STL pour positionner subtilement tissus mous sur tissus durs.

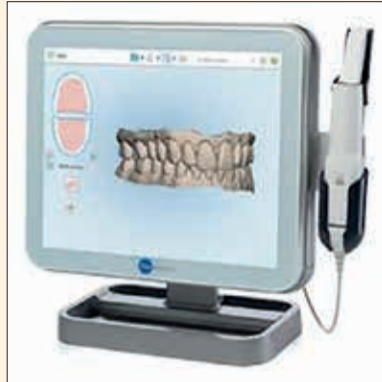Toutes ces nouvelles caméras sont assez médiocres en regard de ce qui existe déjà sur le marché mais indiquent à quel point l'industrie croit en l'empreinte optique. Quand on sait que le développement d'un scanner intra-oral représente plusieurs millions d'euros d'investissements, on se doute que le marché est et, surtout, sera colossal (estimé entre 15 et 100 milliards d'euros à terme) pour qu'autant de sociétés s'y intéressent. On aimerait qu'elles soient plus disertes concernant les spécifications de leurs scanners car celles-ci sont extrêmement pauvres, parfois inexistantes.

Les nouveautés et les évolutions des "anciennes"

- ALIGN TECHNOLOGY avec iTero element : cet excellent et remarquable scanner intra-oral qui a ouvert la voie powder free permet désormais de scanner aussi rapidement qu'avec la trios 3shape mais avec la possibilité unique de le faire segment par segment, la corrélation de tous les segments se faisant ensuite spontanément. Cette disposition ergonomique est extrêmement précieuse car conforme à la réalité clinique de la gestion des tissus mous et des virages toujours délicats au niveau du bloc incisivo-canin. Vous pouvez par exemple commencer par scanner 27-24 puis 17-14 puis 24-12 puis 14-22 et ces quatre segments se réunissent comme par magie en une arcade complète parfaitement fiable car la technologie click and go qui a fait le succès



Caméra iTero element



Caméra iTero element + laptop version office



Caméra iTero element + cart

d'iTero depuis 10 ans est accélérée à raison de 20 clicks and go par seconde qui donne donc, in fine, un scanner « full motion », c'est à dire avec la fluidité et la rapidité dunplugged

- geste liée à la vidéo. Hormis une accélération spectaculaire du temps de scannage quasi équivalent à la trios 3shape, Align Technology a développé un logiciel de charting parodontal (TimeLapse : www.iterotimelapse.com/) particulièrement intéressant pour suivre l'évolution spatio-temporelle de la denture des patients. Maintenant que scanner deux arcades plus l'occlusion ne prend pas plus de 2 minutes pour un utilisateur moyen, la multiplication des empreintes ne pose plus de problème.

- 3SHAPE avec trios 3shape unplugged : la société 3shape qui a présenté son premier scanner en 2011 ne s'arrête jamais ! Forte de réaliser des arcades complètes en 11 secondes (record du monde !) celle-ci a mis au point une nouvelle



Caméra trios 3shape version 3 unplugged stylo + laptop



Caméra trios 3shape version 3 unplugged pistolet

version « unplugged » de la trios 3. Plus de câble, à l'image d'une lampe à photopolymériser sans fil ! Une véritable prouesse technologique quand on sait ce que néces-

site en alimentation électrique un tel dispositif. Ceux qui aiment le « sans fil » apprécieront. De plus, si la politique tarifaire était jusqu'à aujourd'hui en général assez élevée, 3shape ayant compris que la démocratisation de l'empreinte optique passe par la baisse des prix offre des solutions aux alentours de 24.000€ TTC avec une trios 3shape version 3 en noir et blanc dont on peut considérer qu'elle est une très bonne entrée dans le monde de l'empreinte optique et upgradable en version couleur ultérieurement.

- PLANMECA Emerald : Planmeca a enfin mis au point un scanner digne du standing de la marque. Ce nouveau scanner dénommé Emerald est très séduisant. Powder free, rapide, couleurs reconstituées très correctes, maniable, il a tout pour convaincre ! Reste à attendre les premiers résultats cliniques. Mais l'a priori est favorable car Planmeca est une société spécialisée dans la numérisation. Et la suite logicielle Romexis qu'elle propose est l'une des plus effi-



Camera Planmeca Emerald



Caméra Planmeca Emerald + laptop

cientes du marché avec intégration fluide des images cone-beam, proface et optiques ! La caméra peut être pilotée par une pédale. J'ai toujours considéré que la pédale était la meilleure option en termes d'hygiène et d'ergonomie puisque les dentistes ont l'habitude de gérer ce type d'interface.

- GC Aadvia IOS : reprise chez A-Tron en 2015, la caméra et le logiciel ont énormément progressé en 2 ans et sont devenus crédibles. Là encore, on attend les premiers résultats cliniques car les modèles secs, c'est bien, les bouches, c'est mieux !



Caméra Aadvia GC IOS

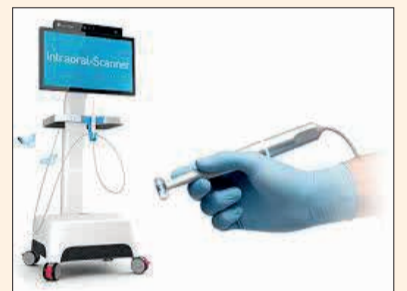

Caméra Aadvia GC IOS + cart

- DENTALWINGS IOS : la position de co-leader des logiciels CAD-CAM qu'occupe Dentalwings lui impose de réussir son scanner intra-oral pour compléter et améliorer ses workflows. C'est ce qui est en train de se passer ! En effet, l'évolution technique de ce très joli et très sympathique scanner lui permet de se passer de poudre ce qui est déterminant pour passer ensuite à l'acquisition de la couleur, prochaine étape promise par Dentalwings. La fluidité, la fiabilité du scannage



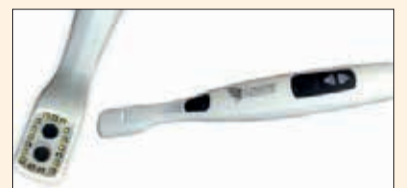Camera Dentalwings



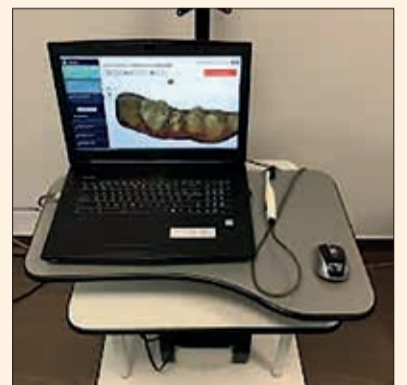Camera Dentalwings + cart

et l'ergonomie semblent très correctes. De plus, la technologie wi qui permet de « manipuler » les dents affichées à l'écran évite de toucher celui-ci ou une souris, ce qui est très important en matière d'hygiène. Ce qui semblait être un gadget il y a deux ans s'avère aujourd'hui une excellente option. Mais avec ce scanner comme avec tant d'autres, nous attendons des résultats cliniques publiés probants !

- CONDORSCAN NV : la société Condorscan Technologies NV a déployé nombre de scanners Condor sur son très beau stand de démonstration. Le Condor montrait de beaux progrès mais le scannage restait poussif et parfois aléatoire. De plus, pas de scannages de



Camera Condorscan










Camera Condorscan + laptop

« patients » ni d'auto-scannages cliniques frustrant nombre de visiteurs qui se massaient autour de cet intrigant scanner aux promesses immenses qui tardaient à se concrétiser. Mais depuis quelques semaines, le logiciel du Condor est enfin arrivé à la maturité souhaitée et va enfin honorer toutes ses promesses qui se sont fait longuement attendre. Le retard pris p4»

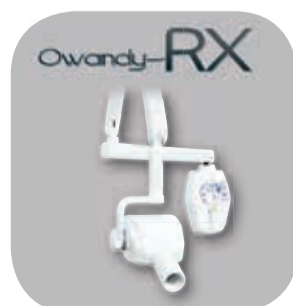

I-MAX^{3D}

L'IMAGERIE 3D ACCESSIBLE À TOUS

-  Compacte et légère : 66kg
-  3D Cone Beam
-  Multi FOV : de 9x9 à 5x5 cm
-  HD : 87µm
-  CAD/CAM ready
-  Guides chirurgicaux
-  Budget maîtrisé

Découvrez notre gamme complète de produits : www.owandy.com



Après l'IDS 2017 et avant l'IDS 2019 :

« p2 » sera largement compensé par une technologie qui est la seule à offrir les couleurs réelles en temps réel. Les quelques dizaines d'utilisateurs actuels sont unanimes pour dire que leurs patients sont tous bluffés par la qualité des images enregistrées sur lesquelles ils se reconnaissent et posent énormément de questions. Cela prouve que ce scanner qui a été développé d'abord pour mesurer des dents et réaliser des prothèses va vite déborder ce cadre pour aider les praticiens dans leur communication. Grâce à ces images époustouflantes de réalisme, le Condor permettra de réaliser rapidement dépistages et diagnostics 3D d'arcades complètes, avec une importante dimension médico-légale. Empreintes de scan bodies pour prothèses implantaires, de scan-posts pour inlays-couronnes, d'arcades complètes pour aligneurs orthodontiques, auxquelles s'ajoutent donc les dimensions pédagogiques et médico-légales sont les 5 possibilités avérées de ce scanner. Pour la prothèse dento-portée, inlays, onlays et certaines couronnes ou certains petits bridges entrent dans les indications actuelles, sous réserve de bien poser celles-ci. Restera à améliorer l'ergonomie de la caméra qui est difficile à manier dans les zones disto-vestibulaires des dernières molaires et face à de puissantes joues ainsi que la précision dans les zones délicates des sulcus où la profondeur focale idéale de 11 mm montre ses limites. Mais au vu des progrès réalisés ces derniers mois, plus rien ne semble pouvoir arrêter le succès du Condor ! De plus, cette technologie semble la seule à même de pouvoir mettre à disposition le Graal de l'empreinte optique, c'est à dire le porte-empreinte optique d'arcade complète que l'on pourrait dénommer « Condor Flash » ! Votre assistante, lorsque la loi lui permettra, réalisera en quelques petites secondes les woos des deux arcades complètes en couleurs réelles en temps réel puis un cone beam ... le patient consultable virtuellement n'est plus très loin ! Ce qui ouvre un champ immense et excitant de télé dentisterie et de télé conseils !

Un peu de prospective

Nous sommes à l'IDS 2019 ! Un stand réunit tous les outils de diagnostic et d'analyse en matière de mesures des tissus dentaires afin de permettre à une équipe bien en place d'offrir le meilleur aux patients, ceux-ci codécidant, de concert avec leur praticien, du plan thérapeutique qu'il leur est proposé grâce à la visualisation 4D de leur denture et de ce qu'il propose d'en faire.

Sur ce stand, des hygiénistes expliquent en quoi consiste leur métier, celui-ci étant désormais reconnu et apprécié dans l'Europe entière. Des assistantes, formées pour cela, utilisent désormais un porte-empreinte optique d'arcades complètes. La loi leur permettant de réaliser cone beam 4D et prise d'empreintes optiques et autres, celles-ci rassemblent grâce à des logi-

ciels de plus en plus intégrés les informations utiles à de bons diagnostics pour d'excellentes thérapeutiques.

Notre patient a « bénéficié » d'un cone beam, d'empreintes optiques des arcades complètes, d'une empreinte optique nouvelle génération qui détecte les tissus durs sous la gencive (limites cervicales, état préopératoire des crêtes osseuses ...), d'un enregistrement simplifié à l'extrême des mouvements mandibulaires, de scans faciaux avec et sans écarteurs de lèvres. Grâce à tous ces éléments, notre patient est reconstitué virtuellement en 4D. Le praticien peut effectuer son premier diagnostic sur ce patient virtuel sans même l'avoir encore vu physiquement ! J'en entends qui hurlent à la mort mais n'est-ce pas déjà ce qui se passe parfois dans certains cabinets ?

Bien entendu, l'examen clinique et la rencontre avec le patient a toujours été, est et restera l'alpha de notre métier humaniste mais comment ne pas rêver de bénéficier de tous ces outils intégrés qui nous permettront de réaliser avec une grande fiabilité et un incontestable ascendant psychologique les premières simulations de plan de traitement ! Orthodontie pour adulte, réhabilitation esthétique, simulations implantaires, charting électronique, endodontie prédictive, chirurgie contrôlée, tout cela sera démocratisé dès lors que l'enseignement universitaire s'y sera plongé ??!

Pour reprendre le focus sur l'empreinte optique et la CFAO, notre assistante a donc réalisé un cone beam sur notre patient et une empreinte optique des arcades complètes puis un premier matching dicom-stl des informations numérisées de ces deux sources. Des « face-scans » du visage du patient avec et sans écarteurs de lèvres permettent de superposer ces images aux précédentes afin de proposer des modifications logicielles des alignements dentaires et de l'éventuelle réhabilitation esthétique et fonctionnelle (wax-up virtuel). Bien entendu, l'empreinte optique des arcades complètes, obtenue à la vitesse d'un flash de quelques secondes, est en couleurs réelles. De la sorte, le patient va pouvoir se reconnaître, le praticien lui indiquer ce qu'il détecte tout en l'expliquant, déterminer automatiquement la teinte exacte et composée de l'ensemble de la denture, faire un diagnostic complet de cette dernière et accessoirement fixer pour la suite la réalité de la bouche de son patient avant de l'avoir touché ... Ce qui, d'un point de vue médico-légal, pourrait s'avérer utile pour la suite ! Cette photo de la réalité clinique d'un patient à l'instant « t » pourra donc être opposable ! Scanner en un flash des arcades complètes étant devenu extrêmement rapide, la multiplication de ces scans permettra de suivre l'évolution de la denture de notre patient dans le temps, les premiers logiciels de charting parodontal automatisé ayant fait leur apparition en 2017 (Align Technology). Bref, un nouveau monde s'ouvre où la plus-value du chirurgien-dentiste intervient d'une manière plus pertinente et plus utile à tout le monde.

Les empreintes optiques ayant été réalisées sur arcades complètes dès le plus jeune âge, une base de don-

nées de la denture et de son évolution existe pour chaque patient. Dès lors, des accidents (carie, chute, parodontopathie ...) permettront d'user de cette base pour reconstituer les dents abîmées du patient ! Et quelles meilleures formes à leur donner que celles des propres dents du patient ??? Ceci n'enlève rien à la CFAO des prothèses mais peut l'accélérer prodigieusement.

Une légère et très rapide empreinte optique d'occlusion réalisée par le praticien viendra clore le tout.

Notre patient et notre praticien, grâce au cone beam, bénéficieront des outils indispensables pour appréhender la meilleure endodontie possible. Idem pour la chirurgie. Combien d'évaluations impertinentes ou approximatives avons-nous pu faire pour aborder des canaux capricieux ou des anatomies dentaires récalcitrantes, quand bien même aurions-nous multiplié par précaution les clichés radio 2D ?!! Le cone beam apporte des réponses que nous n'osions pas espérer il y a 10 ans et qui désormais sont le pain quotidien de ceux qui en bénéficient.

Tous ces outils (cone-beam, porte-empreinte optique d'arcade complète, articulateur électronique, colorimètre électronique, logiciels de corrélation et de simulation ...) seront d'un banal insigne dans 5 à 10 ans. A ce moment-là on ne parlera plus du principe du passage au numérique mais de la façon dont on s'en servira autour de notions techniques et plus autour de défis.

Grâce à François DURET et d'autres, la numérisation de la médecine en général et de la chirurgie dentaire en particulier a commencé il y a 37 ans environ. C'est le sens de l'Histoire. Certains usent leur énergie à vouloir jouer les Amiches de la profession. Mais rien n'y fera. Le progrès technique s'imposera.

Il s'imposera d'une manière implacable le jour où tout praticien aura compris que l'empreinte optique coûte moins cher que l'empreinte chimico-manuelle. Et ce jour est déjà dépassé !

Comparaison des coûts respectifs de l'empreinte chimico-manuelle et de l'empreinte optique

Ainsi, les études sérieuses de comparaison des coûts respectifs des empreintes chimico-manuelle et optique nécessitent de disposer d'éléments objectifs que nous allons approcher ci-après !

Les coûts de l'empreinte chimico-manuelle :

– Bien entendu, il est toujours possible de réaliser une empreinte d'unitaire avec un mélange de silicone putty enregistrant moignon, dents antagonistes et adjacentes, ce en quelques petites minutes de temps de prise pour peut-être moins d'un euro ???! Mais est-ce bien sérieux ? Retenons alors que pour éviter des retouches interminables (même si elles restent nombreuses), nous faisons une empreinte de l'arcade complète en double mélange (la plus « rapide ») silicone ou polyéther, celle-ci vous coûtera entre 6 et 9€. Ajoutez quelques dizaines de cents pour l'empreinte de l'arcade antagoniste et votre coût « matériaux » oscille entre 7 et 10€ (c'est le consensus qui se

dégage dans la profession).

– Bien entendu, ce coût est un coût « matière » arithmétique ! Il n'inclut pas le temps passé à choisir les porte-empreintes adaptés, malaxer les alginates, silicone et polyéthers divers et variés, attendre les temps de prise incompressibles compris entre 4 et 11 minutes selon les matériaux et la technique retenus (certes nombre de praticiens « profitent » de ces temps morts pour faire autre chose !!!), désinsérer les porte-empreintes en faisant parfois une petite prière pour que rien de fâcheux ou d'important ne reste dans le porte-empreinte (sic), décontaminer ces empreintes, les conditionner, les remettre au livreur (en s'assurant de tout ce qui entoure cette partie de la logistique)

– Puis passer un temps parfois très long à « ajuster » la pièce prothétique en bouche, sachant qu'une empreinte chimico-manuelle est toujours « fautive ». Dès sa désinsertion, ce type d'empreinte subit des « déformations » lors desquelles le praticien va espérer que l'élastomère, après s'être détendu au niveau des lignes de plus grand contour des dents adjacentes, reviendra à sa position initiale prise en bouche, ce sans affecter la zone du moignon ???! Je vous épargne tous les aléas de la qualité du malaxage, du temps d'attente en salle de décontamination, du temps de livraison etc ... le gain de temps par empreinte optique est ainsi estimé, de manière très modeste et consensuelle, à environ 10 minutes par prothèse installée.

Les coûts de l'empreinte optique :

– A ce jour, le « record du monde » de saisie d'une arcade complète est de 11 secondes (record détenu par un danois célèbre avec un scanner non moins célèbre). C'est moins que le temps requis pour choisir les bons porte-empreintes traditionnels !!! Certes, tout le monde n'est pas l'Usain Bolt de la wooc. Nous considérons qu'un néophyte peut enregistrer très correctement une arcade complète en 1 minute environ après une courbe d'apprentissage de 15 jours. Il lui faudra donc entre 2 et 3 minutes pour réaliser l'empreinte des deux arcades complètes, le moignon de notre future couronne unitaire et une occlusion dont la qualité ne sera JAMAIS atteinte par une empreinte chimico-manuelle !

– Les assistantes sont les plus adeptes de l'empreinte optique car leur seul travail va consister à changer l'embout de la caméra ou le décontaminer et remplacer un étui autour du corps de la caméra !!! Soit quelques secondes !

– Nous avons vu que la pose d'une prothèse réalisée par wooc fait gagner en moyenne 10 minutes

– Le coût d'un embout à usage unique comme c'est la cas pour iTero est de 2,5€ TTC. Si je cite cette caméra et son embout à usage unique, c'est parce qu'elle est la seule à offrir cette option dont on peut craindre ou espérer qu'elle devienne une norme d'hygiène à l'avenir ! D'autres caméras ont des

embouts stérilisables ! Leur coût est tel qu'il est inenvisageable de les utiliser une seule fois, sauf à payer pour travailler !! Ces embouts sont vendus pour 20 à 50 usages, ce qui les ramène au prix de celui d'iTero, l'avantage de l'usage unique en moins ! Chacun appréciera.

– Certains constructeurs vendent leur caméra sans « scan fees », c'est à dire que les fichiers STL générés par le scanner n'impliquent aucun coût. C'est un avantage indéniable. D'autres constructeurs livrent leur caméra avec des forfaits. Retenons le plus cher d'entre eux, celui d'iTero. Il est de 4.000€ TTC par an. Si l'on considère donc qu'un praticien moyen travaille 4 jours en moyenne à raison de 45 semaines par an et de deux empreintes par jour, cela représente donc 360 empreintes. Ou encore 32 empreintes par mois. Si nous retenons un coût de 10€ environ de matériau pour l'empreinte chimico-manuelle auquel nous ajouterons 10€ de temps de choix de porte-empreinte + malaxage + prise + désinsertion + décontamination + conditionnement + envoi, que le coût horaire moyen d'un cabinet moyen est d'environ 180€, soit 3€ la minute, nous ajouterons dix minutes de temps praticien pour « l'ajustage » de la prothèse qui feront donc environ 30€ l'ajustage, nous arrivons à un coût nominal + additifs d'environ 50€ l'empreinte et le « surtemps » passé pour l'empreinte chimico-manuelle. Il est étonnant que si peu de praticiens connaissent tous ces coûts cumulés et ne s'en inquiètent pas, nonobstant le stress et les aspects désagréables de ce type d'empreinte tant pour le patient que pour le praticien.

Prenons une caméra powder free vendue 15.000€ TTC laquelle sera opérationnelle 5 ans (le temps d'obsolescence de ce type de technologie). Ajoutons pour faire bonne mesure un coût de maintenance annuel de 1.200€ TTC. Ajoutons 3€ par empreinte optique (embout à usage unique). Le coût mensuel global sera donc d'environ : leasing à 325€ mensuels + 100€ de maintenance + 96€ d'embouts à usage unique (32 empreintes mensuelles*3) = 521€ mensuels

Rappelons-nous qu'en 32 empreintes + pose chimico-manuelles vont nous coûter : 32*50 € = 1.600€

1.600€ face à 521€ ! Comment peut-on encore faire des empreintes aux élastomères ? Certes j'ai retenu un coût d'achat de scanner powder free à 15.000€... Si l'on retient un scanner à 45.000€, le leasing s'élève à 975€ et le coût maintenance + embouts à usage unique pour un coût mensuel qui sera de : 975 + 100 + 96 = 1.171€... face à 1.600€... Même dans ce cas de figure, l'empreinte optique fait gagner de l'argent à son acquéreur !

Imaginez que vous déplaciez votre scanner entre 3 praticiens au sein d'un cabinet de groupe ?!

Avec le premier scanner, vos coûts à 3 praticiens seront de :

– 325 + 100 + (96*3)/3 = 238€ (arrondi) par praticien « p5 »

p4» Avec le second, ils seront de :
 $- 975 + 100 + (96 \times 3) / 3 = 454 \text{ €}$
 (arrondis) par praticien

Rapportés aux 1.600€ de l’empreinte chimico-manuelle par praticien !

Vous ramenez donc votre coût entre 238€ et 454€ par praticien et économisez au total $(1.600 \times 3) - (454 \times 3) = 3.438 \text{ €}$... pour un cabinet de groupe de 3 praticiens !

Sachez, par ailleurs, que l’évolution de la woox nous permettra d’acheter des scanners powder free, fiables, faciles à utiliser, en couleurs réelles en temps réel, ultra-précis pour moins de 10.000€ TTC dans 2 ans environ (or informatique), vous mesurez alors tout ce que l’empreinte chimico-manuelle vous fera perdre !!

Alors pourquoi, alors que la démonstration de tous les avantages de l’empreinte optique sur l’empreinte chimico-manuelle n’est plus à faire, pourquoi donc cette empreinte optique ne fait qu’entrer aujourd’hui dans l’ère de la démocratisation alors que cela devrait être le cas depuis au moins 9 ans. J’attribue cette lenteur à notre manque de maîtrise économique de nos processus de « production » d’une part et parfois aussi à un manque d’humilité ou de réalisme. Combien de fois ai-je pu entendre des praticiens prétendant que 100% de leurs prothèses fixes traditionnelles étaient posées sans retouche ??? Bien entendu, nous ne sommes pas tous égaux devant l’empreinte mais affirmer que la prothèse traditionnelle ne nécessite jamais de retouche me semble très présomptueux. Oublions ces dieux de l’empreinte et occupons-nous du praticien lambda qui bagarre avec ses élastomères, ses conditionnements, ses délais de remise en main et, bien entendu, ses « ajustages » en bouche. Ce praticien lambda, consciencieux sans être une vedette, saura qu’il passera de 25% de retouches en méthodes chimico-manuelle à moins de 3% en méthode optique ! Il saura qu’il gagne environ 50% de temps à l’empreinte proprement dite et autant à la pose ! C’est ce temps gagné qui permet de très largement couvrir les frais d’acquisition du scanner, de sa maintenance et de ses coûts de fonctionnement.

Je suis toujours très surpris que certaines sociétés spécialisées dans l’optimisation de la gestion des cabinets dentaires n’aient pas placé cette économie au centre de leurs démonstrations ? Mais peut-être est-ce dû au fait que leurs promoteurs n’ont jamais utilisé un scanner intra-oral ?!

Conclusion

Les « International Dental Shows » de Cologne se déroulent tous les 2 ans et à chaque session des évolutions majeures qui impacteront la profession y sont présentées. Malheureusement, les français sont bien peu nombreux à le fréquenter. C’est bien dommage ! Surtout quand on se rappelle que notre compatriote Francis MOUYEN est à l’origine de la numérisation de la radiographie dentaire et que François DURET est le père de la woox et de la CFAO lesquelles vampirisent près de la moitié des 17 hectares des stands d’exposition. C’est également regrettable que nous ne nous intéressions pas plus à ces évolutions, risquant peu à peu d’être distancés notamment par les asiatiques qui viennent en grand nombre de tous les pays d’Orient, par-

courant souvent plus de 10.000 kms pour être au cœur de ce qui se fait de meilleur pour la profession. Alors, chers compatriotes dentistes, inscrivons d’ores et déjà la date de l’IDS 2019 (du 12 au 16 mars) dans nos agendas pour que la dentisterie française, qui est encore l’une des meilleures du monde, le reste ! woox est un acronyme esthétique de la locution anglo-saxonne « Intra Oral Optical Impression », le ww et le x viennent du croisement et du dédoublement les deux I représentant le principe de la stéréoscopie.

L’auteur

Dr. Jean-Luc Berruet

Jean-Luc Berruet est docteur d’état en chirurgie dentaire, diplômé de la faculté de chirurgie dentaire de Strasbourg, université Louis Pasteur. Il est en exercice libéral à Saint-Dié des Vosges.

Dr Berruet est expert international en prise d’empreinte optique intra-buccale pour Straumann France, training manager au sein de la société CAD’X, Alpha Testeur sur Condor Scan pour la société AABAM Agréé Invisalign.



LENTILLE 50% PLUS GRANDE (12 MM)

DEUXIÈME BOUTON MARCHE/ARRÊT

VALO GRAND
 LAMPE À POLYMERISER LED À LARGE SPECTRE

VOUS ÊTES COUVERTS !

LE FAISCEAU PLUS LARGE POLYMERISE L'INTÉGRALITÉ D'UNE CAVITÉ MOD SUR UNE MOLAIRE DE 10 MM EN UNE SEULE FOIS.

40 YEARS 1978-2018 ULTRADENT PRODUCTS, INC.

ULTRADENT.COM/FR

© 2018 Ultradent Products, Inc. Tous droits réservés.

STOP aux sensibilités post-opératoires sous les restaurations

pl» lisées. Ces neuropeptides provoquent une inflammation neurogène qui accroît l'hypersensibilité dentinaire.¹³ Cette inflammation pulpaire peut également être provoquée par les bactéries (et leurs endotoxines) qui cheminent depuis la cavité buccale vers la pulpe dentaire via les tubuli grand ouverts. Sur le plan clinique, il apparaît évident que les mécanismes des sensibilités postopératoires des restaurations adhésives sont en relation avec la perte ou l'absence d'étanchéité marginale des restaurations.

Causes des sensibilités post-opératoires et leurs solutions préventives

LA DENT À RESTAURER

L'agression mécanique de la dentine lors du fraisage affecte directement la pulpe. Il est donc important de vérifier l'état de la pulpe, le passé de la dent et son contexte anatomo-fonctionnel avant d'entreprendre la préparation dentaire. Un examen est donc nécessaire pour connaître l'état de l'organe pulpo-dentinaire, son volume, sa situation. De nombreux facteurs interviennent dans l'établissement du diagnostic pulpaire préopératoire :

• L'âge du sujet :

La « dent jeune » comporte une pulpe dont les capacités de défense sont meilleures, mais dont les canalicules plus largement ouverts, sont perméables donc plus susceptibles aux

phénomènes hydrodynamiques.

La « dent âgée » est favorable : le volume pulpaire est moindre, et présente bien souvent de la dentine sclérotique.

• Le risque carieux et le type de lésion :

La présence de lésion carieuse à évolution lente se caractérise par une dentine de couleur brunâtre au niveau profond de la cavité ; la pulpe a eu le temps d'édifier de la dentine réactionnelle, très peu perméable. En revanche, si la lésion carieuse est à une évolution rapide les zones cavitaires correspondantes présentent un tissu clair, ramolli, en épaisseur non négligeable ; il faut alors adopter une attitude prudente car peu ou pas de dentine réactionnelle n'est présente. La dentine sous-jacente est donc très perméable.

• La bruxomanie

Cette parafunction provoque une rétraction de la chambre pulpaire avec élaboration de dentine réactionnelle à priori favorable contre la survenue de sensibilités post-opératoires ; mais il ne faut pas oublier que ce type de pulpe a déjà subi une accumulation d'agressions mécaniques ; son potentiel réparateur s'en trouve limité.

• L'examen radiologique

Les clichés radiographiques réalisés avec la technique des rayons parallèles (long cône) sont indispensables car ils permettent de déterminer les limites de la chambre pulpaire. Les radio-

grammes rétro-coronnaires donnent d'excellents renseignements dans les secteurs cuspidés car ils donnent une image en grandeur réelle encore plus exacte.

• Tests de sensibilité pulpaire (thermique et électrique)

Ils sont indispensables avant d'envisager toute réhabilitation coronaire. Toutefois, il faut rester prudent quant à l'interprétation des réponses aux tests car une dent pouvait répondre positivement aux différents tests de vitalité bien qu'elle soit nécrosée.¹⁴

FRAISAGE ET PRÉPARATION DENTAIRE

La préparation des dents vivantes nécessite l'utilisation d'anesthésie pour le confort du patient et du praticien. L'absence de sensibilité pulpaire entraîne un risque accru de traumatisme. Il existe également des phénomènes vaso-moteurs proprement liés à l'anesthésie (vasoconstricteurs). L'adrénaline ou noradrénaline entraîne une ischémie capillaire pouvant potentiellement être à l'origine de thromboses pulpaires, donc de nécroses. Il ne faut cependant pas exagérer les risques pulpaires de l'anesthésie, car les phénomènes micro-circulatoires liés aux vasoconstricteurs et en particulier, la baisse de la pression sanguine intra-pulpaire, sont plutôt favorables à la résistance aux traumatismes hydrodynamiques.¹⁵

La température engendrée par la vitesse de rotation des instruments, la pression exercée sur la dentine et les vibrations associées à la section des prolongements odontoblastiques.^{16, 17} Une température supérieure à 42,5°C peut entraîner des lésions irréversibles du complexe pulpo-dentinaire.¹⁸

La préparation devra être effectuée à

grande vitesse. Le refroidissement est indispensable pour éviter toute élévation de la température au niveau des tissus fraisés. Les impératifs suivants doivent être respectés¹⁹ :

- Le refroidissement doit se faire sous spray air - eau.
- Le jet doit venir de trois directions
- Il doit avoir une puissance suffisante pour ne pas être dévié.
- Il doit être dirigé vers le point d'impact de la fraise
- L'eau du spray doit être maintenue à la température la plus basse que la dent puisse supporter.

La technique du fraisage intermittent diminue les risques imposés à l'organe pulpo-dentinaire. Cependant Stanley et Swerdlow ont constaté qu'en l'absence de refroidissement, le fraisage intermittent ne peut supprimer les réactions morbides pour la pulpe. Ce qui va dans le sens de l'importance du refroidissement par spray.²⁰

La réalisation d'une préparation dentaire va ouvrir un grand nombre de tubules (1 à 2 millions en moyenne).²¹ Ces tubules vont donc être une voie particulièrement propice à l'invasion bactérienne. Il faudra donc éviter tout contact prolongé avec les fluides buccaux. L'utilisation de la digue durant toute la procédure opératoire (depuis la réalisation de la préparation jusqu'au polissage de la restauration) est nécessaire pour empêcher ce contact.

TAILLE ET LIMITE DE LA PRÉPARATION

La profondeur de la cavité joue un rôle primordial dans la survenue de sensibilité post-opératoire. Ce fait est étayé par une étude menée par Hayashi

et Wilson qui montrent que les restaurations composites du secteur postérieur de grandes dimensions sont plus sujettes à la survenue de sensibilités post-opératoires. Ces auteurs concluent que la taille de la cavité semble un facteur de pronostic important pour les restaurations avec sensibilités post-opératoires.²² Ainsi, les restaurations directes en composite sont recommandées pour les cavités intracoronnaires de petite et moyenne taille (Site 1 (Stade 1 ou 2) et Site 2 (Stade 1 ou 2)). Pour les pertes de substance plus importantes Site 1 (Stade 3 ou 4) et Site 2 (Stade 3 ou 4), il est préférable de favoriser les restaurations indirectes²³ (Fig. 2 à 5). Lorsque l'épaisseur des parois résiduelles est nettement amoindrie ou non une destruction des cuspidés, le recouvrement cuspidien est indiqué. En effet, l'apparition de fissures dentaires est extrêmement fréquente dans les cavités volumineuses restaurées par une technique adhésive en technique directe, car il est très difficile de maintenir le développement des contraintes de polymérisation au niveau des interfaces d'adhésion sous un seuil acceptable. Celles-ci sont soumises à des contraintes excessives, même avec les techniques d'obturation les plus sophistiquées. Ces contraintes de polymérisation peuvent être à l'origine de craquelures²⁴, de perte d'étanchéité et de sensibilités post-opératoires⁴ (Fig. 6). De ce fait, dans ce type de situation, une restauration indirecte, intracoronaire avec recouvrement cuspidien ou extracoronaire, devra être privilégiée.

La situation de la limite cervicale par rapport au parodonte doit être prise en considération. Si la limite cavitaire est sous gingivale, une restauration collée n'est pas indiquée. Les conséquences sont inhérentes à la difficulté d'obtention d'un champ opératoire étanche à l'origine de contamination per-opératoire, à l'exposition continue du joint au

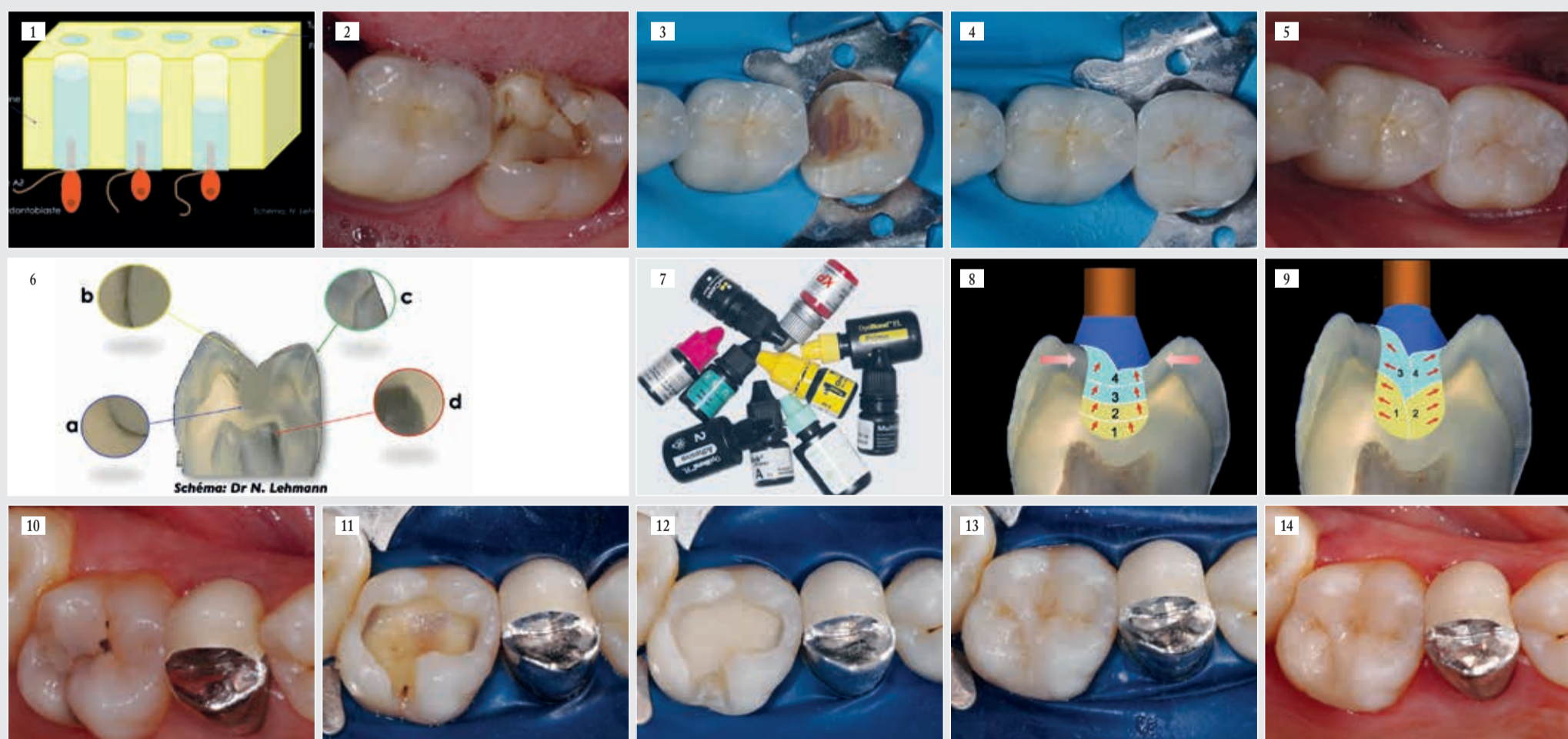
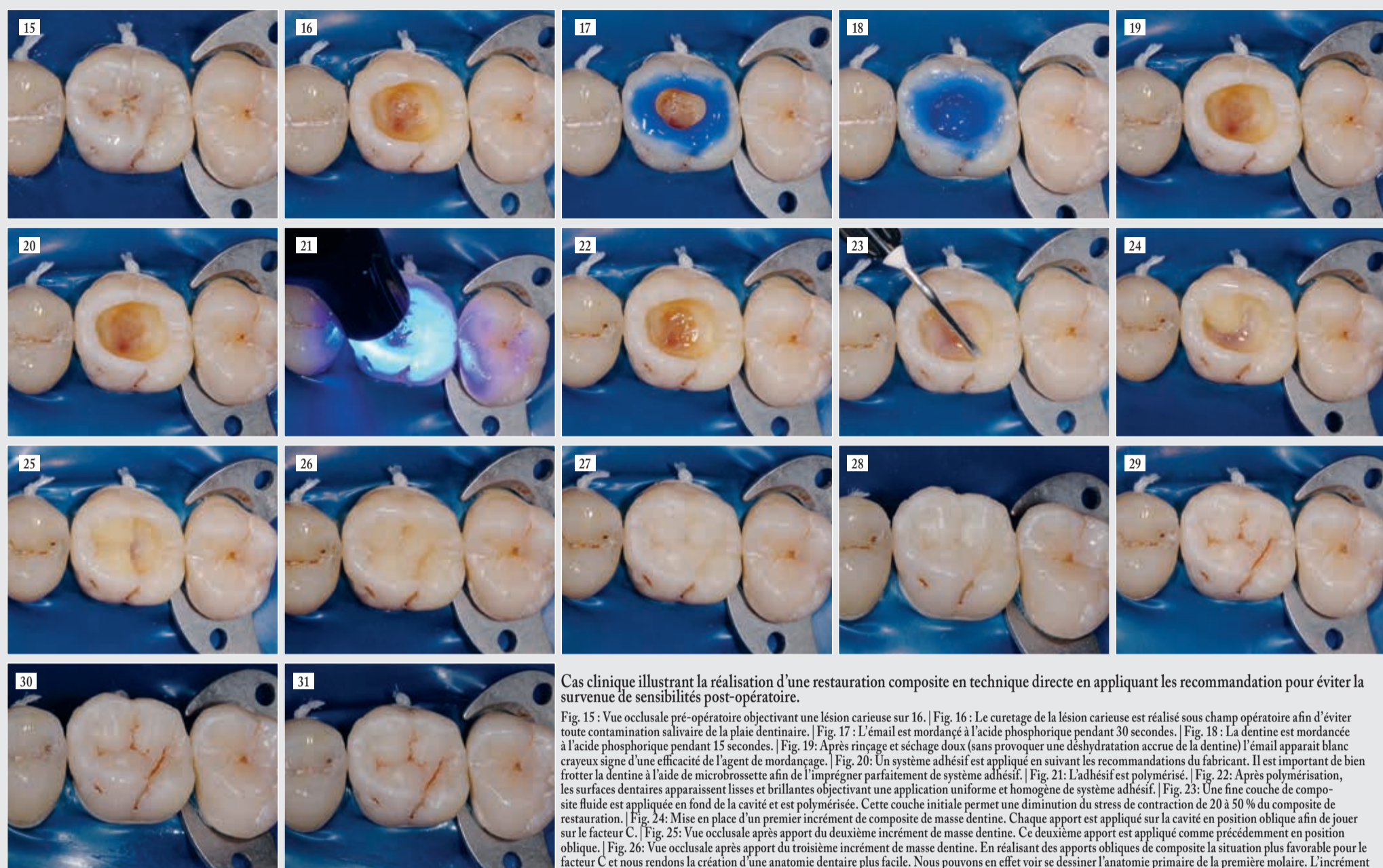


Fig. 1 : Schéma illustrant l'origine des sensibilités pulpo-dentaires selon la théorie hydrodynamique. | Figs. 2 à 5 : En présence d'une cavité de taille importante, il est préférable de réaliser une restauration indirecte, car il est difficile de s'affranchir des contraintes de polymérisation de la résine composite même avec une technique de stratification sophistiquée. | Fig. 2 : Situation initiale. 37 présente une volumineuse restauration composite non étanche. | Fig. 3 : Vue occlusale après dépose de l'ancienne restauration, curetage du tissu carieux et mise en forme de la cavité pour recevoir un onlay composite. | Fig. 4 : Vue clinique lors du collage sous digue de l'onlay composite. | Fig. 5 : Vue occlusale post-opératoire. | Fig. 6 : Schéma illustrant les conséquences dentaires liées aux contraintes de polymérisation des résines composites. a : nanoleakage ; b : microleakage à l'origine de colorations de marges et de lésions carieuses secondaires ∞ c : microcraquelures de l'émail ; d : sensibilités pulpo-dentaires | Fig. 7 : Les systèmes adhésifs auto-mordants n'éliminent pas les bouchons de boue dentinaire, mais les imprègnent c'est la raison principale qui explique le très faible taux de sensibilités postopératoires observé en clinique ce type d'adhésif contrairement aux adhésifs avec pré-mordantage à l'acide phosphorique. | Figs. 8 et 9 : La stratification horizontale n'est pas idéale car les tensions liées à la contraction de polymérisation de la résine composite vont s'exercer sur les parois opposées. La qualité du joint dent/restauration est meilleure en utilisant une technique de remplissage oblique. | Figs. 10 à 14 : Cas clinique illustrant l'utilisation d'un CVIMAR (Fuji II LC® GC) en technique « sandwich fermé » sous une restauration composite. | Fig. 10 : Vue occlusale pré-opératoire objectivant une lésion carieuse sur 26. | Fig. 11 : Vue clinique après curetage de la lésion carieuse. On note que le plancher dentinaire est de fine épaisseur car nous voyons le parenchyme pulpaire par transparence. Afin d'éviter toute sensibilité post-opératoire l'utilisation d'un substitut dentinaire est préconisée. | Fig. 12 : Vue clinique après mise en place et retaille du substitut dentinaire (CVIMAR : Fuji II LC® GC) en technique « sandwich fermé » | Fig. 13 : Vue occlusale de la restauration composite. | Fig. 14 : Vue clinique post-opératoire après dépose du champ opératoire et réglage de l'occlusion.



Cas clinique illustrant la réalisation d'une restauration composite en technique directe en appliquant les recommandations pour éviter la survenue de sensibilités post-opératoire.

Fig. 15 : Vue occlusale pré-opératoire objectivant une lésion carieuse sur 16. | Fig. 16 : Le curetage de la lésion carieuse est réalisé sous champ opératoire afin d'éviter toute contamination salivaire de la plaie dentinaire. | Fig. 17 : L'émail est mordancé à l'acide phosphorique pendant 30 secondes. | Fig. 18 : La dentine est mordancée à l'acide phosphorique pendant 15 secondes. | Fig. 19 : Après rinçage et séchage doux (sans provoquer une déshydratation accrue de la dentine) l'émail apparaît blanc crayeux signe d'une efficacité de l'agent de mordantage. | Fig. 20 : Un système adhésif est appliqué en suivant les recommandations du fabricant. Il est important de bien frotter la dentine à l'aide de microbrossette afin de l'imprégner parfaitement de système adhésif. | Fig. 21 : L'adhésif est polymérisé. | Fig. 22 : Après polymérisation, les surfaces dentaires apparaissent lisses et brillantes objectivant une application uniforme et homogène de système adhésif. | Fig. 23 : Une fine couche de composite fluide est appliquée en fond de la cavité et est polymérisée. Cette couche initiale permet une diminution du stress de contraction de 20 à 50 % du composite de restauration. | Fig. 24 : Mise en place d'un premier incrément de composite de masse dentine. Chaque apport est appliqué sur la cavité en position oblique afin de jouer sur le facteur C. | Fig. 25 : Vue occlusale après apport du deuxième incrément de masse dentine. Ce deuxième apport est appliqué comme précédemment en position oblique. | Fig. 26 : Vue occlusale après apport du troisième incrément de masse dentine. En réalisant des apports obliques de composite la situation plus favorable pour le facteur C et nous rendons la création d'une anatomie dentaire plus facile. Nous pouvons en effet voir se dessiner l'anatomie primaire de la première molaire. L'incrément dentine est appliqué uniquement au contact de la dentine. Il ne doit pas remonter trop haut sur la surface occlusale afin de laisser une épaisseur de 2 mm pour l'incrément émail. | Fig. 27 : Vue occlusale après apport d'un dernier apport de composite de masse émail en surface. | Fig. 28 : Vue clinique objectivant l'anatomie dentaire recréer par l'apport successif d'incrément de composite. | Fig. 29 : Vue occlusale après caractérisation des sillons dentaires. | Figs. 30 et 31 : Vue après polissage de la restauration. Le champ opératoire peut alors être déposé afin de réaliser les derniers réglages occlusaux.

fluide gingival, mais aussi au fait que ces zones sont logiquement plus difficiles d'accès aux techniques d'hygiène. Une limite en situation sous-gingivale nécessite donc idéalement un aménagement parodontal pour parvenir à une situation supra-gingivale. Si une telle procédure n'est pas envisageable, le choix d'une restauration directe (technique sandwich ouverte CVI-Composite) ou indirecte semble s'imposer.

Il convient également d'apprécier la présence et l'épaisseur du bandeau d'émail cervical qui est le tissu au niveau duquel l'adhésion reste la plus fiable. En présence d'une épaisseur d'émail résiduelle inférieure à 1 mm, il est plus risqué de réaliser une obturation directe en composite.²³ Le recouvrement de la marche cervicale par une fine couche de composite fluide absorbant les contraintes de polymérisation peut permettre d'obtenir l'étanchéité cervicale, cependant les techniques indirectes trouvent ici une de leurs indications princeps. Dans ces situations, l'utilisation de ciment verre ionomère modifié par adjonction de résine en technique sandwich ouvert représente une autre alternative pour améliorer l'étanchéité des restaurations adhésives et éviter ainsi la survenue de sensibilités post-opératoires.

SYSTEMES ADHÉSIFS

Si le collage à l'émail n'est plus un problème depuis longtemps, le collage à la dentine est une opération qui demeure encore de manipulation délicate.^{25, 26, 27, 28} Ceci est particulièrement vrai pour les adhésifs dits de 5^e génération ou de type M&R2⁹, souvent

employés par les praticiens. Ils sont présentés en un seul flacon renfermant à la fois le primaire, la résine adhésive et un ou plusieurs solvants. Pour être efficaces, ils doivent être appliqués sur dentine humide. La difficulté pour le praticien est de trouver le bon degré d'humidité dentinaire favorisant une pénétration optimale de l'adhésif. En excès, l'eau s'oppose à la formation d'un joint adhésif continu ; c'est le phénomène du « sur mouillage » avec l'inclusion de bulles d'eau à l'interface.³⁰ En défaut, c'est le collapsus du collagène avec à la clé, une infiltration très incomplète de l'adhésif.³¹ Un mode d'application incorrect conduit à une infiltration incomplète de l'adhésif dans la dentine superficielle déminéralisée.^{30, 32} Ces défauts d'étanchéité sont la source de sensibilités postopératoires, de colorations parasites des marges et, à terme, de caries récurrentes.

Les systèmes auto-mordancants (SAM) sont appliqués sur l'émail et la dentine séchés, ce qui résout le problème du degré d'humidité à la surface de la dentine mordancée. Les systèmes adhésifs automordancants sont donc moins sensibles au facteur opérateur. Contrairement aux systèmes adhésifs nécessitant un mordantage à l'acide orthophosphorique (adhésifs de types M&R3 ou M&R2), les systèmes automordancants n'éliminent pas les bouchons de boue dentinaire, mais les imprègnent. La possibilité de microfuite à l'émergence des tubuli devient quasi impossible. L'obturation tubulaire efficace est la raison principale qui explique un taux plus faible de sensibilités postopératoires observé en clinique avec les SAM³³ (Fig. 7).

Il est cependant établi que les SAM génèrent une diminution significative des forces d'adhésion au niveau de l'émail par rapport aux adhésifs avec mordantage à l'acide phosphorique.^{34, 35, 36, 37, 38} Sur le plan clinique, cela pourrait se traduire par une perte prématurée de l'étanchéité de la restauration. Pour y remédier certains auteurs préconisent de réaliser la technique du mordantage sélectif ; cette technique consiste à mordancer uniquement l'émail, avec de l'acide orthophosphorique à 35 % avant l'application du système auto-mordancants afin de majorer les forces d'adhésion au niveau de l'émail.³⁹

D'autre part, avant l'avènement des techniques adhésives, on a attribué un potentiel cyto-toxique à certains composants des matrices acryliques.⁴⁰ Les constituants réactifs des matrices résineuses sont les monomères de bas poids moléculaire contenant des doubles liaisons méthacryles et également les amorceurs et co-amorceurs de polymérisation (péroxydes, amines etc.). La polymérisation des monomères méthacryliques n'est jamais complète⁴¹, ce qui peut générer l'élution de monomères résiduels ou de composants actifs non stabilisés dans l'environnement biologique des restaurations composites.⁴² En fait, ce sont principalement les constituants du système adhésif qui peuvent présenter un caractère agressif pour le complexe dentino-pulpaire. Les monomères qu'ils contiennent sont toutefois assez similaires à ceux des matrices des composites (HEMA, TEGDMA, Bis GMA). Certains auteurs ont montré in vitro un certain potentiel cytotoxique voir mutagène de ces monomères ou de leurs produits de dégradation.^{43, 44}

RÉSINE COMPOSITE

Malgré les importants progrès dans le domaine de la dentisterie esthétique et adhésive, l'inconvénient majeur et la principale source d'échec des restaurations en composite reste la rétraction de prise de ce matériau. Durant la polymérisation, la contraction des composites varie de 1,5 à 5 % en volume.⁴⁵ La contraction de prise du matériau peut être à l'origine de :

- tensions au niveau des tissus dentaires pouvant entraîner des flexions des cuspidés, des fragilisations ou même des ruptures de l'émail;
- déchirures plus ou moins étendues et profondes au niveau du joint avec création d'un hiatus périphérique favorisant la percolation marginale, des réactions inflammatoires pulpaires, des récurrences de lésions carieuses et des sensibilités postopératoires;
- contraintes internes du matériau favorisant l'apparition de fractures cohésives à l'intérieur du matériau;
- diminution de la résistance mécanique du composite.

Lors de la réalisation de la restauration composite, la technique opératoire doit viser à réduire les effets néfastes de la rétraction de prise et à minimiser les risques de rupture de l'interface.

Plusieurs procédures ont été proposées :

- l'utilisation d'un adhésif chargé, plus épais ;

- l'apport d'incrément successifs peu importants, positionnés de manière oblique, qui permet de réduire la contraction de polymérisation en jouant sur le facteur configuration⁴⁶ (Fig.8 et 9) ;

- le recours à des techniques « sandwich » associant la résine composite à des ciments verres ionomères modifiés par addition de résine qui ne présentent pas de contraction de prise (Fig. 10 à 14) ;

- l'utilisation d'un composite fluide comme couche initiale. Cette couche de composite permet en effet une diminution du stress de contraction de 20 à 50 %⁴⁷ ;

(Cas clinique Fig. 15 à 31)

PHOTOPOLYMERISATION

Les composites photopolymérisables nécessitent l'emploi d'une source lumineuse pour polymériser. La rétraction de polymérisation se fait en direction de la source lumineuse. Cette phase « d'éclairage » du composite prend du temps et est considérée souvent comme une perte de temps. Ainsi on a vu depuis quelques années la commercialisation de lampes émettant une très grande quantité d'énergie lumineuse. L'avantage annoncé de ces générateurs est la réduction considérable du temps d'insolation. Toutefois, il est aujourd'hui évident qu'il est impossible de « polymériser vite et bien ». En effet, du fait de la complexité de la cinétique de polymérisation, il n'existe pas de relation linéaire entre le temps de polymérisation et l'irradiance. Comme le

STOP aux sensibilités post-opératoires sous les restaurations

► montre l'étude de Peutzfeldt et Assmussen, pour une densité d'énergie donnée, un temps d'exposition long et une irradiance faible induisent un taux de conversion plus élevé du composite qu'un temps d'exposition court avec une irradiance élevée.⁴⁸ De plus, le mode de polymérisation, rapide ou progressif, est un facteur primordial sur la qualité des joints des restaurations. Une polymérisation rapide n'est pas compatible avec une bonne étanchéité. Là encore, la nature du générateur n'est plus le principal paramètre, c'est le temps qui est essentiel.

Afin d'obtenir la meilleure qualité de joint dent/obturation, une polymérisation progressive est préférable à une polymérisation rapide^{49, 50, 51, 52, 53} pour permettre la dissipation des contraintes générées par la rétraction de prise. Le composite doit être placé par petites couches de 2mm d'épaisseur pour permettre l'activation des initiateurs photosensibles à une vitesse élevée. Le volume de matériau prenant en une fois est plus faible et génère ainsi moins de rétraction.⁴⁵ Pour les obturations de moyennes et grandes étendues, chaque couche de composite doit être placée de façon oblique dans la cavité afin de rendre le facteur C plus favorable. Enfin, chaque couche de composite doit être polymérisée de façon à guider les vecteurs de polymérisation.²³

Que faire face à une restauration composite présentant une sensibilité post-opératoire ? (Fig. 32 à 35)

Le traitement d'une dent présentant des phénomènes de sensibilités post-opératoires est souvent de résultat incertain. Les sensibilités mettent souvent le praticien en porte-à-faux vis

à vis du patient qui se pose parfois des questions sur la qualité des soins qui lui ont été prodigués. Il peut donc être judicieux de passer du temps à expliquer les phénomènes au patient pour le rassurer et ne pas perdre sa confiance.

Il est important de hiérarchiser les procédures cliniques :

– face à des sensibilités post-opératoires, il faut vérifier les contacts occlusaux présents sur la restauration. En effet on peut parfois mettre en évidence une surcharge occlusale non repérée à la fin du traitement restaurateur du fait de l'anesthésie. Puis il faut se laisser quelques jours d'observation, certaines sensibilités s'estompant spontanément au bout de 2 à 4 jours. Ces dernières sont alors le reflet d'un traumatisme réversible du complexe pulpo-dentinaire lié à la procédure de restauration.

– Si les signes ne disparaissent pas, il faut tenter alors de ré-étanchéifier la restauration. En effet nous avons vu précédemment que toute manipulation inappropriée de la résine composite et de sa polymérisation peuvent aboutir à des micro-ruptures de l'interface dent-restauration. La ré-étanchéification se fera selon le protocole suivant :

- application de gel de mordantage d'acide phosphorique à 35% pendant 30 s au niveau du joint dent/restauration. Ce gel permet l'élimination des protéines salivaires adsorbées à la surface dentaire et résineuse ainsi que la déminéralisation superficielle de l'émail dentaire.

- Application d'un système adhésif amélo-dentinaire sur la zone préalablement préparée puis polymérisation de l'adhésif. Si on observe de gros défauts au niveau du joint

dent/restauration un composite fluide pourra être appliqué au niveau de ces zones.

- Bien évidemment on s'assurera de la non perturbation de l'occlusion avec cette procédure de collage.

– Si les sensibilités persistent, il faut alors envisager la dépose de la restauration. Un pansement sédatif de type eugénol/oxyde de zinc (IRM®) sera mis en place et laisser jusqu'à l'obtention d'un silence clinique de l'organe dentaire. La restauration composite sera alors refaite en prenant en compte les procédures détaillées précédemment. Dans ces situations, la mise en place d'un substitut dentinaire à base de silicate de calcium (Biodentine™)⁵⁴ pourrait être intéressant pour prévenir de nouvelles sensibilités post-opératoires.

Conclusion

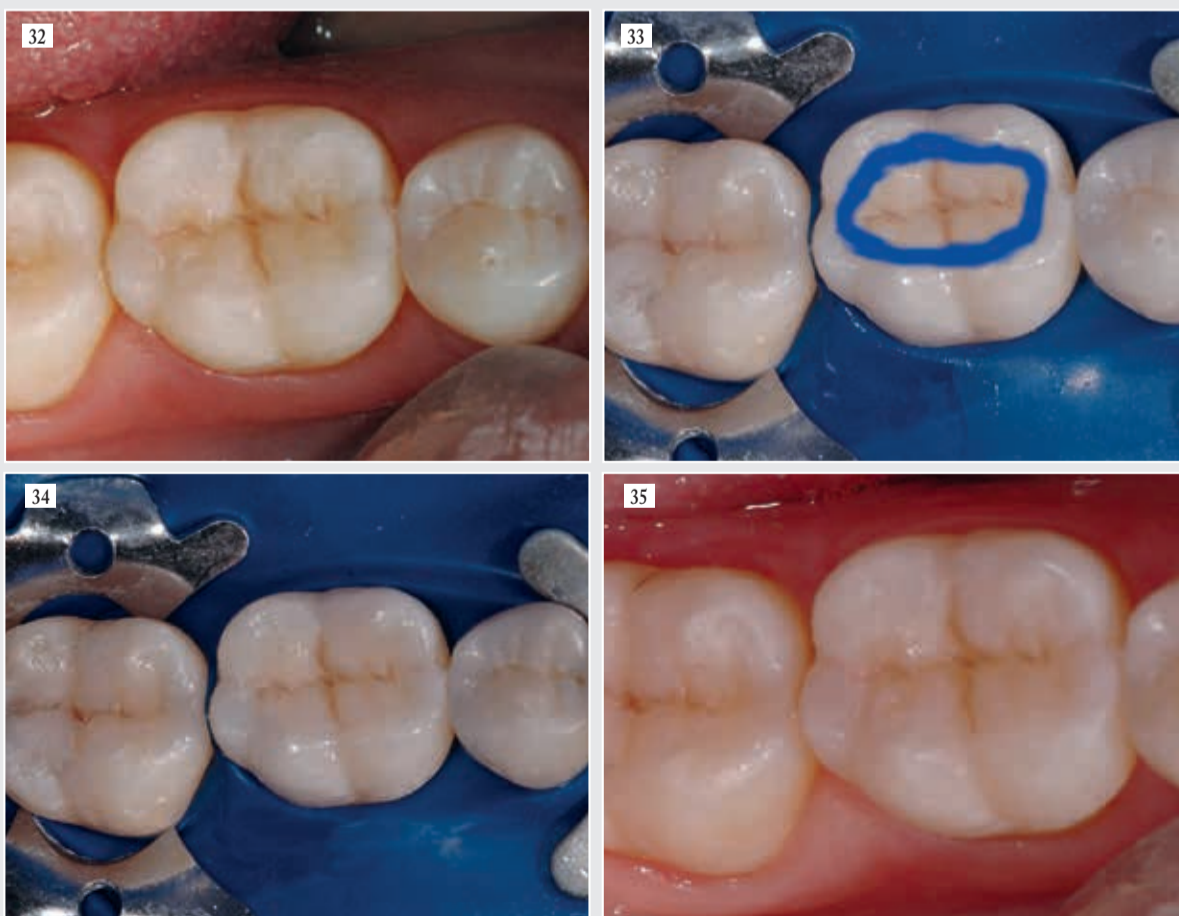
Les sensibilités post-opératoires constituent l'un des échecs des restaurations adhésives. Ces sensibilités sont en relation avec la perte ou l'absence d'étanchéité marginale des restaurations en partie liée à la contraction de polymérisation des résines composites. Heureusement, de nombreuses mesures cliniques facilement applicables peuvent prévenir ces sensibilités post-opératoires.

Liste des références disponibles auprès de l'auteur

L'auteur

Dr. Nicolas Lehmann

Adresse: 17 rue Joseph Le Brix
42160 Andrezieux-bouthéon



Cas clinique présentant la procédure de ré-étanchéification

Fig. 32 : Vue occlusale. 46 possède une restauration composite occlusale réalisée il y a 6 jours. Cette dent présente des phénomènes de sensibilités post-opératoires. | Fig. 33 : Après mise en place de la digue, un gel d'acide orthophosphorique à 35% est placé pendant 30 secondes au niveau du joint dent/restauration. | Fig. 34 : Après rinçage de l'acide, et séchage de la dent, une fine couche d'adhésif est appliquée au niveau du joint dent/restauration. L'adhésif est polymérisé. | Fig. 35 : Après dépose du champ opératoire il faut s'assurer que l'occlusion ne soit pas perturbée par la procédure de ré-étanchéification.

Un fossile de mandibule met en exergue la complexité de l'origine de l'homme de Néandertal

BURGOS, Espagne : Les fossiles humains d'Europe font toujours l'objet de très nombreuses études. Une nouvelle publication d'une équipe de chercheurs du Centro Nacional de Investigación sobre la Evolución Humana à Burgos en Espagne tend à réfuter la représentation de l'évolution linéaire de la lignée humaine, révélant la vraie complexité de l'origine de l'homme de Néandertal. L'étude réévalue une mandibule trouvée en France courant du vingtième siècle.

La mandibule a été découverte le 18 juin 1949 dans La Niche de la grotte du Coupe-Gorge de Montmaurin, endroit qui a également livré des outils en pierre et des restes de fossiles de différentes espèces de canidés et d'ursidés, permettant de replacer la mandibule dans le temps. Son âge présumé est situé entre 200 000 et 240 000 ans. Les résultats montrent que les fossiles de la grotte du Coupe-Gorge présentent des caractères morphologiques dont certains sont décrits comme caractéristiques de l'Homme de Néandertal, en particulier selon la morphologie externe de la molaire qui est clairement semblable à celles de l'homme de Néandertal. Cependant, les techniques de mathématiques appliquées à l'étude d'une large variété de maxillaires montrent que cette mandibule est plus étroitement liée à des spécimens d'Afrique et d'Eurasie de la période Pléistocène moyenne, notamment à celles de Dmanisi en Géorgie.

« Nous nous trouvons ici face à une mandibule archaïque, avec des morceaux dentaires qui sont de manière indiscutable taxonomiquement Néandertalien, ce qui vient soutenir l'hypothèse que la lignée de l'homme de Néandertal n'a pas évolué de façon linéaire mais en mosaïque », a expliqué le Dr José María-Bermúdez de Castro, qui dirigeait l'équipe de chercheurs en partenariat avec le Dr Amélie Vialet, chercheur français du Musée d'Histoire Naturel de Paris.

Considérée depuis deux décennies comme le plus ancien fossile humain trouvé en France, la mandibule a été décrite en détail par G. Billy et Henri V. Vallois en 1977. Ce travail a été entrepris il y a plus de 40 ans, dans le contexte de ce qui était alors connu et des théories en cours sur la colonisation du continent européen. Cependant, l'évolution humaine en Europe était sans aucun doute plus complexe qu'on ne le pensait à cette époque. La possibilité qu'il y ait eu coexistence d'au moins deux lignées d'homininés et que des croisements, des périodes prolongées d'isolement, des dérives génétiques et d'autres processus étaient habituels au Pléistocène moyen en Europe, prend de l'ampleur.

« L'apparence du classique Néandertalien à la fin de la période Pléistocène est une question qui n'est pas finie d'être réglée. Il reste de nombreux points d'interrogations, et la mandibule de La Niche de la grotte de Montmaurin a maintenant rejoint la liste des fichiers X », a conclu le Dr Bermúdez de Castro.

L'étude, intitulée « Une réévaluation de la mandibule de La Niche de Montmaurin- (Haute Garonne, France) dans le cadre de l'évolution de l'Humain à la période Pléistocène » (A reassessment of the Montmaurin-La Niche mandible (Haute Garonne, France) in the context of European Pleistocene human evolution) a été publiée dans le journal PLOS ONE le 16 janvier 2018.

Des bactéries responsables de la parodontite pourraient également être impliquées dans des cancers

HELSINKI, Finlande : Des chercheurs en Finlande ont étudié le rôle d'une bactérie fortement associée à la parodontite dans le développement de certains cancers notamment des voies orales. Dans une seconde étude, ils ont aussi constaté un lien entre la parodontite et la mortalité par cancer au niveau de la population.

La première étude a prouvé l'existence d'un mécanisme au niveau moléculaire par lequel une bactérie associée à la parodontite, *Treponema denticola*, pourrait aussi contribuer à la cancérogenèse. Les chercheurs ont découvert que le facteur de virulence primaire de *T. denticola*, la chymotrypsine-like protéinase, pourrait également produire des tumeurs malignes du tube digestif, comme par exemple dans le cas du cancer du pancréas. Selon la conclusion d'une autre étude, l'enzyme a la capacité d'activer d'autres enzymes que les cellules cancéreuses utilisent pour envahir un tissu sain. En même temps, la protéinase réduit l'efficacité du système immunitaire, par exemple, en inactivant des molécules connues comme inhibiteurs de ces enzymes.

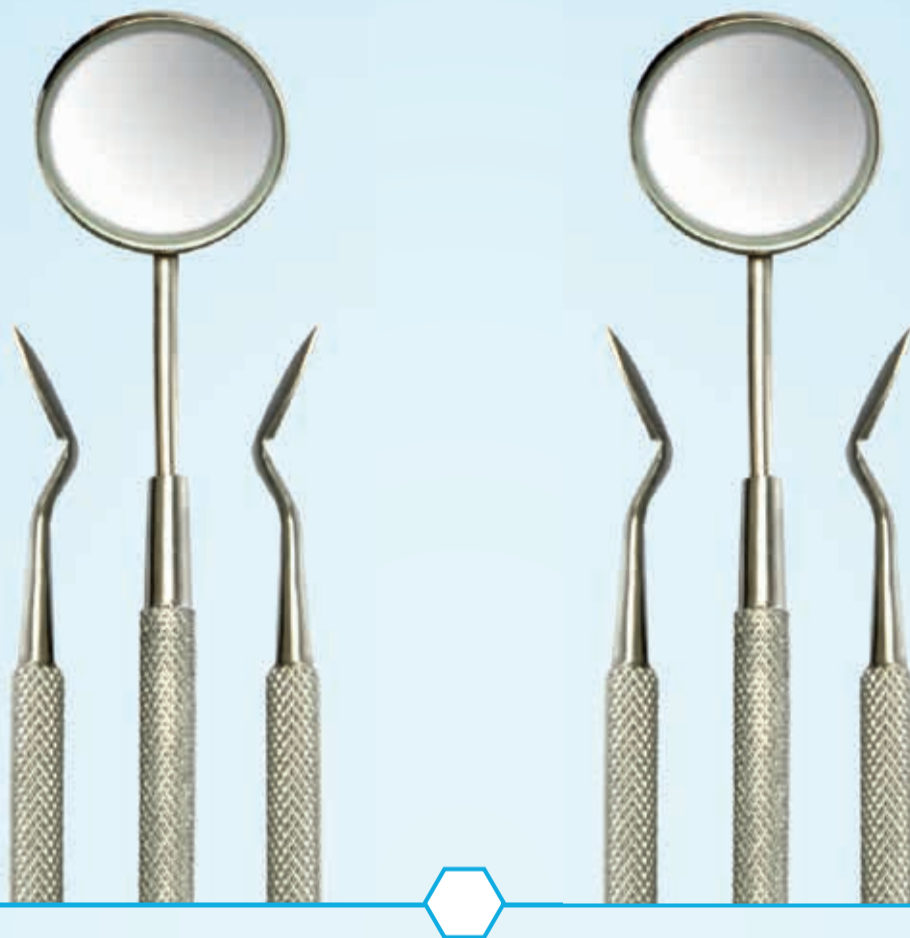
La seconde étude a démontré que cette parodontite est clairement associée à la mortalité par cancer au niveau de la population, notamment au cancer

du pancréas. Cette analyse a été menée sur un panel de 70 000 personnes suivi durant une période de dix ans.

« Ces études ont pour la première fois démontré que les facteurs de virulence du principal pathogène des bactéries des affections sous-jacentes des gencives sont capables de se propager de la bouche à d'autres parties du corps, la plupart de ces facteurs sont probablement en conjonction avec les bactéries, et pourraient être en cause dans les principaux mécanismes de destruction des tissus liée au cancer », a déclaré le professeur Timo Sorsa de l'Université d'Helsinki.

Les chercheurs ont conclu qu'un faible niveau de cette inflammation systémique liée à la parodontite facilite la propagation des bactéries buccales et de leurs facteurs de virulence à d'autres parties du corps. Ils ont souligné que la prévention et le diagnostic pré-

INSPIRATION, BUYING AND NETWORKING



SCANDEFA invites you to exclusively meet the Scandinavian dental market and sales partners in wonderful Copenhagen.

Why exhibit at SCANDEFA?

SCANDEFA is a leading, professional branding and sales platform for the dental industry.

In 2018 we are pleased to present SCANDEFA with two fair days and a flexible course programme at the Annual Meeting. In addition to sales, branding and customer care, the fair format gives you the opportunity for networking, staff care, professional inspiration and competence development. SCANDEFA is organised by Bella Center Copenhagen and held in collaboration with the Annual Meeting organised by the Danish Dental Association (tandlaegeforeningen.dk).

How to exhibit

Please book online at scandefa.dk or contact Sales & Relations Manager Jacob Ekstrom jaek@bchg.dk

Who visits SCANDEFA?

In 2017 about 8,000 dentists, dental hygienists, dental assistants and dental technicians visited SCANDEFA.

For further statistical information please see scandefa.dk

Where to stay during SCANDEFA?

Two busy fair days require a lot of energy, and therefore a good night's sleep and a delicious breakfast are a must. We offer all of our exhibitors a special price for our three hotels, AC Hotel Bella Sky Copenhagen – Scandinavia's largest design hotel, Hotel Crowne Plaza – one of the leading sustainable hotels in Denmark and 5* Copenhagen Marriott Hotel.

We also offer easy shuttle service transport between the airport, Hotel Crowne Plaza and AC Hotel Bella Sky Copenhagen.

SCANDEFA
SCANDINAVIAN DENTAL FAIR

12.-13. APRIL 2018

scandefa.dk