DENTAL TRIBUNE

The World's Dental Newspaper · Turkish Edition

İSTANBUL, MAYIS 2016 ISSN: 1304-6098 Fiyatı: 10.00 TL CİLT: 13 SAYI: 3

Kısa Kısa

Yatalak Hastalara Diş Hekimliği Hizmeti

Bitlis ADSM'de görevli diş hekimleri, mesai saati gözetmeden kilometrelerce yolu kat ederek, il merkezi ve köylerde yaşayan yatalak hastaları evlerinde tedavi ediyorlar.

Başhekim Hüsamettin Mutlu, verdikleri bu hizmetle ilgili olarak yatalak hastaların adres ve iletişim bilgilerini İl Sağlık Müdürlüğü'nden aldıklarını, randevu isteyerek periyodik şekilde hastaların evlerine giderek tedavileri orda gerçekleştirdiklerini belirtti.

Diş çekiminden, ölçü almaya ve diş yapımının gerçekleştirilmesine kadar tüm tedavileri yaptıklarını belirten Mutlu tam donanımlı arabalarının bu hizmet için hazır olduğunu ifade ederek yardımlarından dolayı İl Sağlık Müdürlüğü yetkililerine teşekkürlerini iletti.

Akılcı Antibiyotik Kullanımı Eğitimi Düzenlendi

Antibiyotik kullanımında Gaziantep'in de Türkiye sıralamasında ilk sıralarda yer alması sebebiyle Gaziantep Sağlık Müdürlüğü tarafından akılcı antibiyotik kullanımı konusunda farkındalık oluşturmak adına aile ve diş hekimlerine yönelik eğitim düzenlendi.

Gaziantep Üniversitesi Diş Hekimliği Fakültesi Dekan Yardımcısı Prof. Dr. Kamile Erciyas, Yrd. Doç. Dr. Süleyman Şenyurt, Akılcı Antibiyotik Kullanımı Gaziantep temsilcisi Selçuk Özger tarafından düzenlenen eğitime 536 hekim katıldı. Eğitimde, Dünya Sağlık Örgütü raporuna değinilerek ilaçların yarısından fazlasının uygun olmayan şekilde reçetelendiği ve hastaların yarısının ilaçlarını doğru kullanmadığına vurgu yapıldı. İnteraktif bir şekilde gerçekleştirilen oturumlarda ilaç-antibiyotik kullanımı konusunda yer alan tüm paydaş sorunlarına vurgu yapıldı.

www.dental-tribune.com

Haber



Dijital Diş Hekimliği

Dijital diş hekimliği dönemiyle tedavi süresinin kısaldığını kaydeden Dt. Çağdaş Kışlaoğlu, "Bilgisayar sistemi ile klinikte tek seansta uygulama yapılabilmekte ve diş tedavileri iki saatte bitirilebilmektedir. Bu durum, hem diş hekimi hem de hasta için zaman kaybını önlemektedir" dedi.

Sayfa 2

Bilim & Araştırma

GRADIA'nın Kullanımı

Mikrohibrit kompozitler dolgu yapısındaki teknolojik gelişmelerle birlikte farklı uygulamalar için tercih edilen bir materyal haline gelmiştir. Işıkla sertleşen mikro seramik kompozit sistemi olan Gradia da protetik ve konservatif diş tedavisinde kullanılan bu materyallerden biridir.

Sayfa 4

Yenilik & Uygulama

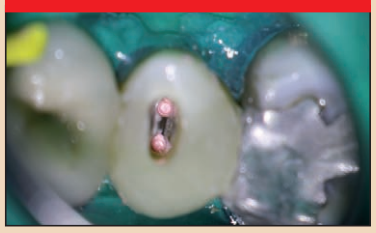

Endodontik Konuların Basımı

Kök kanal sisteminin dayanıklı ve bakteri geçirmez bir materyalle tıkanması uzun vadede başarılı bir endodontik tedaviyi garantiler. Dental anatominin karmaşık yapısı düşünüldüğünde bunu söylemek, yapmaktan daha kolaydır. Bu vaka raporunda kök kanalının güvenilir bir şekilde...

Sayfa 7

Ajanda

WAOI'da Eğlenceli Zamanlar

Bu yıl üçüncüsü yapılan WAOI Kongresi IBS İmplant ve Medak Medikal sponsorluğunda Antalya'da yaklaşık 300 diş hekiminin katılımı ile gerçekleşti. İlk gün Nikon fotoğrafçılık ile ağız içi fotoğrafçılık ve kemik expansiyon kursu yapıldıktan sonra keyifli bir tavla turnuvası yapıldı.

Sayfa 12

Fulpaket'in Avantajları Bitmiyor

"Türkiye'nin en çok katılımcı ağırlayan kongresi" unvanını alan GREATIST Uluslararası Diş Hekimliği Kongresi'nin 14. organizasyonu için hazırladığı avantajlı "Fulpaket"i, bilimdeki yenilikleri takip eden diş hekimleri tarafından yoğun ilgi görüyor.

Dental Tribune Türkiye
Elif Taman

Vestiyer Yayın Grubu'nun "Dental İstanbul" adı ile başarılı bir şekilde 12 sene boyunca düzenlediği diş hekimliği kongre ve fuarı, 2015 yılında ağırladığı 3.200 katılımcısı ile "Türkiye'nin en çok katılımcı ağırlayan kongresi" unvanını aldı.

Vestiyer Yayın Grubu, bu başarılı süreçte güçlerini Türkiye diş hekimliği pazarındaki en güçlü ve köklü firmalarını bir araya getiren Diş Malzemeleri Sanayici ve İş Adamları Derneği (DİŞSİAD) ve dünyanın en güçlü, en yaygın dental yayın ağı Dental Tribune International (DTI) ile birleştirdi.

Diş Hekimleri Fulpaket'i Tercih Ediyorlar

14.sü 28-30 Ekim 2016 tarihlerinde gerçekleştirilecek olan GREATIST'e katılmanın en avantajlı yolu olan Fulpaket, diş hekimleri tarafından büyük ilgi görüyor. Çünkü sadece 180 EUR olarak belirlenen pakete kongre katılımı dışında birçok armağan

→ DT Sayfa 2

Diş Hekimleri Batı Karayipler'e Davetli

Dental Tribune Türkiye
Elif Taman

Line Plus ve Eva Tech implant markalarının yanı sıra Fizyotech fizyodispenser'larını da üreten ve dünyanın birçok ülkesine ihraç eden Çizgi Grup, diş hekimlerini önce Miami'ye, ardından da dünyanın en büyük gemisiyle, Batı Karayipler'e götürüyor.

→ DT Sayfa 2

← DT Sayfa 1'den: Fulpaket'in Avantajları Bitmiyor

dâhil edilmiş durumda.

180 EUR ödeyen diş hekimleri, 2 gün boyunca sürecek 14. Uluslararası Greatist Diş Hekimliği Kongresi'ne katılacak, kongre zamanında düzenlenecek olan açık büfe öğle yemeği ve açık büfe brunchtan yararlanacak, eş zamanlı gerçekleştirilecek kurslardan bir tanesini ücretsiz olarak seçme hakkı kazanacak, Vestiyer Yayın Grubu'nun 6 adet dergisine bir yıl boyunca ücretsiz abone olacak, bir meslektaşına "refakatçi hekim"** statüsünde kongre davetiyesi hediye edebilecek, yardımcı personelini bu yıl 7.si düzenlenecek "Asisdent Sempozyumu"na ücretsiz olarak getirebilecek ve adına basılmış 1000 adet kartvizitin sahibi olacak.

Dileyen Hekimler İki Gece Beş Yıldızlı Otelde Misafir Ediliyor

GREATIST 2016'da şehir dışından, yurt dışından gelen ya da hali hazırda İstanbul'da ikamet edip kısa bir tatil yapmak isteyen diş hekimleri, beş yıldızlı Grand Cevahir Kongre Oteli'nde iki gece konaklamayı da içeren "Greatist Konaklamalı Kayıt" seçeneğini de tercih edebiliyorlar.

"Konaklamalı Kayıt" paketi, "Fulpaket"in bütün avantajlarının üstüne, kongre otelinde konaklama fırsatı da sunuyor.

250 EUR ödeyen diş hekimleri, hem Fulpaket'in yukarıda sayılan imkânlarından yararlanıyor, hem de 5 yıldızlı kongre otelinde iki gece konaklama fırsatı*** buluyor.

GREATIST'te buluşmak için siz de arayabilirsiniz

Her iki paket için daha geniş bilgi almak ve kayıt olmak için Vestiyer Ailesi'nden Ergül Kaya, Elvan Genç ve Elif Taman'ı 0212 481 02 20 numaralı telefondan arayabilir, greatist@greatist.pro adresine detay isteğinizi belirten e-posta gönderebilirsiniz.

** *"Refakatçi Hekim" statüsünde misafir olarak gelen diş hekimleri, Cumartesi günü açık büfe öğle yemeği ve Pazar sabahı açık büfe brunch hariç, bütün imkânlardan faydalanabilmektedir.*

*** *Pakete dâhil olan konaklama şekli, iki kişilik odada tek kişi bazlıdır. Dileyen katılımcılar bir meslektaşıyla birlikte kayıt olabilir ve birlikte konaklayabilirler. Paket, oda&kahvaltı şeklinde olup havuz, fitness center, hamam, sauna kullanımı da dâhildir.* DT

← DT Sayfa 1'den: Diş Hekimleri Batı Karayipler'e Davetli

12 Kasım 2016 Cumartesi günü İstanbul'dan Türk Hava Yolları uçağıyla başlayan yolculuk, Miami'de bir gece konaklamanın ardından, dünyanın en büyük gemisi, 5 yıldızlı "Allure of the Seas" ile devam edecek. Gemi, 20 Kasım'a kadar farklı limanlara uğrayarak, yolcuların karaya çıkmasına ve farklı şehirler görmesine imkân tanıyor.

Miami'den hareket ettikten sonra sırasıyla

- Cozumel / Meksika
- Falmouth / Meksika
- Labadee / Haiti

limanlarına uğrayacak olan Allure of the Seas, 20 Kasım 2016 sabahı tekrar Miami limanına dönüyor. Miami'den İstanbul'a dönüş ise, yine Türk Hava Yolları ile gerçekleştiriliyor.

Yüzen Tatil Köyü

Devasa bir tatil köyünü andıran ve dünyanın en büyük yolcu gemisi olarak nitelenen Allure of the Seas'de, yüzme havuzlarından eğlence mekânlarına, sahne şovlarından dinlenme alanlarına kadar birçok seçenek bulunuyor. Yolculara hizmet vermek üzere kendi yemek salonu olan gemide ayrıca farklı damaklara hitap eden onlarca restoran da hizmet veriyor.

Çizgi Grup tarafından gemide ve uçakta belli sayıda kontenjan rezerve edildiği için, rezervasyon konusunda hızlı davranılması gerekiyor.

Uçuş Tarihleri Ne Zaman?

12 Kasım 2016 / 13:30 / İstanbul – Miami (TK77)

Miami varış, aynı gün saat 19:30

20 Kasım 2016 / 21:15 / Miami – İstanbul (TK78)

İstanbul varış, ertesi gün (21 Kasım) saat 16:15

Fiyatlandırma

Diş hekimleri, bu eşsiz seyahat deneyimini, masrafların bir bölümü Çizgi Grup tarafından karşılandığı için sadece 2.950 EUR ödeyerek yaşayabilecekler.

Fiyata dâhil olanlar: İstanbul - Miami gidiş dönüş ekonomi sınıfı uçak bileti / Miami'de havaalanı – liman, liman – otel arasındaki transferler / 1 gece Miami'de kahvaltı dâhil konaklama / Miami'de yarım gün panoramik şehir turu / 5 yıldızlı Allure of the Seas gemisinde 7 gece tam pansiyon konaklama (özel restoranlara giriş ücretleri dâhil değildir) / Gemide düzenlenen animasyon ve aktiviteler / Rehberlik hizmetleri.

Fiyata dâhil olmayanlar: Gemi personel bahşişleri, gemide misafirler tarafından ödenmektedir / Geminin uğradığı limanlarda düzenlenen ekstra geziler / ABD Vize işlem ücretleri / Yurt dışı çıkış harcı / Gemide kapağı kapalı içecekler / Kişisel harcamalar / 70 yaş üstü sigorta sürprim bedelleri.

Kayıt ve ödeme işlemlerini VESTA'yı arayarak yaptırabilir, en uygun ödeme şeklini konuşmak için *0212 481 02 20 - 0555 518 87 27* numaralı telefonlardan İlhan Köse ile görüşebilirsiniz. DT

vesta — DİŞ HEKİMLİĞİ & TIP BİLİMLERİ EĞİTİMİNDE UZMAN — DİŞ HEKİMLİĞİ EĞİTİM AKADEMİSİ — MEZUNİYET SONRASI/SÜREKLİ EĞİTİM

DİSSİAD — DİŞ MALZEMELERİ SANAYİCİ VE İŞADAMLARI DERNEĞİ

dti] Dental Tribune International

Dijital Diş Hekimliği Dönemi

Dijital diş hekimliği dönemiyle tedavi süresinin kısaldığını kaydeden Diş Hekimi Çağdaş Kışlaoğlu, "Bilgisayar sistemi ile klinik ortamında tek seansta uygulama yapılabilmekte ve diş tedavileri iki saatte bitirilebilmektedir. Bu durum, hem diş hekimi için hem de hasta için zaman kaybını önlemektedir" dedi.

Dijital diş hekimliği döneminin estetik ve biyolojik uyumluluğu yüksek materyallerin kullanım imkanını artırdığını ifade eden Kışlaoğlu, şöyle konuştu:

"Hem hastaların hem de modern dijital diş hekimliğinin estetiğin yanı sıra biyolojik anlamda güvenilir malzeme arayışı, metal içermeyen protez diş tedavilerine olan talebi artırmıştır. CAD CAM sistemi, konvansiyonel yöntemle işlenmesi kolay olmayan, ancak estetik görüntüsü ve biyolojik uyumluluğu yüksek, sinterlenmiş cam, poliklistalin alümina, zirkonyum ve porselen esaslı materyallerin ve türevlerinin diş hekimliğinde kullanımı geliştirmiş ve artırmıştır. Zirkonya gibi, geleneksel yöntemle işlenmesi çok zor yeni materyaller CAD CAM sistemi ile başarılı ve estetik bir şekilde hazırlanabilmektedir."

Dijital diş hekimliği dönemiyle geleneksel ölçü alma yönteminin terk edildiğini belirten Diş Hekimi Çağdaş Kışlaoğlu, şunları söyledi: "Cerec CAD CAM sistemi, geleneksel ölçü, mum modelaj yöntemini ortadan kaldırmıştır. Dijital /optik ölçü alınmaktadır. Eski yöntem ölçü alımı sırasında mide bulantısı veya öğürme refleksi olan hastalar için avantaj sağlamıştır. Yüksek çözünürlüklü ve laser destekli ağız içi mikro dijital kamera ölçü alım işini, mikron düzeyinde hassasiyetle alabilmektedir. Ayrıca, dijital ölçü alımı, geleneksel ölçü alımı ve uyumlama sırasındaki enfeksiyon riskini minimuma indirmektedir. Dijital diş hekimliğindeki gelişmeler diş hekimine ve diş teknisyenine bağlı başarısızlık nedenlerini azaltmıştır. Ancak, tamamen ortadan kaldıramamıştır. Bu nedenle, diş kesim tekniklerine ve kavite hazırlanma kurallarına uymalı ve yapıştırma ve kapanış kontrolleri dikkatli bir şekilde yapılmalıdır." DT

DENTAL TRIBUNE
The World's Dental Newspaper · Turkish Edition

Dental Tribune International
Yayıncı: Torsten Oemus

Grup Editörü
Daniel Zimmermann
newsroom@dental-tribune.com
Tel.: +44 161 223 1830

Klinik Editörü
Magda Wojtkiewicz

Online Editör
Claudia Duschek

Editör Yardımcıları
Anne Faulmann
Kristin Hübner

Baskı Editörleri
Sabrina Raaff
Hans Motschmann

Online Proje Müdürü
Tom Carvalho

Yayıncı, CEO
Torsten Oemus

Finans Direktörü
Dan Wunderlich

Bilgi Sistemleri Direktörü
Serban Veres

İş Geliştirme Müdürü
Claudia Salwiczek - Majonek

İş Geliştirme Müdür Yard.
Sarah Schubert

Etkinlik Müdürü
Lars Hoffmann

Eğitim Müdürü
Christiane Ferret

Uluslararası PR & Proje Müdürü
Marc Chalupsky

Medya Satış Müdürleri
Matthias Diessner
Melissa Brown
Antje Kahnt
Peter Witteczek
Weridiana Mageswki
Maria Kaiser
Hélène Carpentier
Barbora Solarova

Pazarlama & Satış Servisi
Nicole Andra

Etkinlik Servisi
Esther Wodarski

Muhasebe
Karen Hamatschek
Anja Maywald
Manuela Hunger

Reklam Servisi
Marius Mezger

Üretim Müdürü
Gernot Meyer

Uluslararası Yayın Kurulu

Dr. Nasser Barghi, *Ceramics, U.S.A.*
Dr. Karl Behr, *Endodontics, Germany*
Dr. George Freedman, *Esthetics, Canada*
Dr. Howard Glazer, *Cariology, U.S.A.*
Prof. Dr. I. Krejci, *Conservative Dentistry, Switzerland*
Dr. Edward Lynch, *Restorative, Ireland*
Dr. Ziv Mazor, *Implantology, Israel*
Prof. Dr. Georg Meyer, *Restorative, Germany*
Prof. Dr. Rudolph Slavicek, *Function, Austria*
Dr. Marius Steigmann, *Implantology, Germany*

Dental Tribune International

Holbeinstr. 29, 04229 Leipzig, Germany
Tel.: +49 341 4 84 74 302 | Fax: +49 341 4 84 74 173
www.dental-tribune.com | info@dental-tribune.com

Bölge Ofisleri
Asya Pacific
Dental Tribune Asia Pacific Limited
Room A, 20/F, Harvard Commercial Building, 111 Thomson Road, Wanchai, Hong Kong
Tel.: +852 3113 6177 | Fax +8523113 6199

The Americas
Tribune America, LLC
116 West 23rd Street, Ste. 500, New York, N.Y. 10011, USA
Tel.: +1 212 244 7181 | Fax: +1 212 224 7185

Dental Tribune Türkiye Cilt: 13 Sayı: 3 Genel Sayı: 72
Yayıncı: Vestiyer Yayın Grubu

Sahibi	**Bülent Manav**
Editör	**Prof. Dr. Cem Şener**
Yayın Kurulu	**Prof. Dr. Ateş Parlar** **Prof. Dr. Ender Kazazoğlu** **Prof. Dr. Faruk Haznedaroğlu** **Doç. Dr. Enis Güray**
Kurumsal Satış Müdürü	**Derya Arslan**
Sorumlu Yazı İşleri Müdürü	**Rahmi Çelikağ**
Yazı İşleri	**Elif Taman**
Tercüme	**Nilgün Kayhan**
Abone Servisi	**İlhan Köse, Ergül Kaya, Elvan Genç**
Dental Tribune Grafik	**Hakan Zengin**
İdare Yeri	**Meridyen İş Merk.** **Eski Çırpıcı Yolu No:1/330** **34010 Merter / İstanbul / Türkiye**
Telefon	**+90 212 481 02 20**
Faks	**+90 212 481 02 46**
internet	**www.vyg.com.tr / www.dentiss.com**
e-posta	**bilgi@vyg.com.tr**
Basım Yeri	**Elma Basım, İkitelli/İstanbul** **Tel: 0212 697 30 30**

© 2016, Dental Tribune International GmbH • Bütün hakları saklıdır.

Dental Tribune klinik bilgileri ve yapımcıların haberlerini doğru olarak yayınlar, fakat ürün talebinin geçerliliğinden ve dizgi hatalarından sorumlu değildir. Ayrıca, yayıncı ürün isimlerinden, isteklerinden ya da reklamverenler tarafından verilen beyanlardan sorumlu değildir. Yazarların görüşleri onlara aittir ve bunlar Dental Tribune International'ı yansıtmaz.

Dergi Adı Dental Tribune Türkiye, *Yayın Türü* Süreli - Yaygın, *Basım Tarihi:* 31.05.2016

Abone ücreti: 1 Yıllık (5 Sayı) 60,00 TL

■ Dental Tribune Türkiye, Dişhekimliği Dergisi abonelerine ücretsiz olarak gönderilir.

© MIS Corporation. All rights Reserved.

MIS GLOBAL
KONFERANSI 2016
26-29 Mayıs, Barcelona

BARCELONA RÜYA TAKIMI
MAKE IT SIMPLE

MIS, Global Konferans Konuşmacı Ekibi'ni sunmaktan gurur duyar: Alexander Declerck • Anas Aloum • Andrea Pilloni • Arndt Happe • Björn-Owe Aronsson • Carles Martí-pagés • Carlo P. Marinello • Christian Coachman • David García Baeza • Eduard Ferrés-padró • Eli Machtei • Eric Van Dooren • Federico Hernández Alfaro • Florian Schober • France Lambert • Gabi Chaushu • Galip Gürel • Giulio Rasperini • Guillermo J. Pradíes Ramiro • Gustavo Giordani • Hilal Kuday • Ignacio Sanz Martin • José E. Maté-sánchez De Val • José Nart • Juan Arias Romero • Korkud Demirel • Lior Shapira • Marco Esposito • Mariano Sanz Alonzo • Miguel Troiano • Mirela Feraru-Bichacho • Mithridade Davarpanah • Moshe Goldstein • Nardi Casap • Nelson Carranza • Nitzan Bichacho • Nuno Sousa Dias • Pablo Galindo-Moreno • Stavros Pelekanos • Stefen Koubi • Tommie Van de Velde • Victor Clavijo • Vincent Fehmer • Yuval Jacoby.
Konferans hakkında daha fazla bilgi için: www.mis-implants.com/barcelona



mis®

DENTAL TRIBUNE Türkiye Baskısı

GRADIA'nın Protetik Tedavilerde Kullanımı

Doç. Dr. Hanefi Kurt, Doç. Dr. Hakan Bilhan, Doç. Dr. Ahmet Altuğ Çilingir, Yrd. Doç. Dr. Gülsüm Ceylan

Özet

Mikrohibrit kompozitler dolgu yapısındaki teknolojik gelişmelerle birlikte diş hekimliğinde farklı uygulamalar için tercih edilen bir materyal haline gelmiştir. Işıkla sertleşen mikro seramik kompozit sistemi olan Gradia da protetik ve konservatif diş tedavisinde kullanılan bu materyallerden biridir. Bu çalışmada estetik, doğal ve dayanıklı bir yapıya sahip olan mikrohibrit kompozitlerden Gradia'nın çeşitli uygulamalardaki kullanımları avantaj ve dezavantajları ile ele alınmıştır.

Anahtar kelimeler:
Mikrohibrit kompozit, aşınma, gradia.

Giriş

Günümüzde yeni nesil mikrohibrit seramik kompozitler, kompozit materyallerdeki teknolojik gelişmelerin sonucu olarak protetik ve konservatif diş hekimliğinin birçok alanında kullanılmaktadır. Mikro ve nano hibritlerdeki çok küçük doldurucuların rezinin fiziksel özelliklerini geliştirdiği bilinmektedir. Bu sayede örneğin; materyalin cilalanabilirliği konvansiyonel hibrit kompozit rezinlerine göre çok üstündür. Ayrıca bu materyalin aynen feldspatik porselen yapımındaki gibi tabakalanarak yapıldığı için daha doğal bir görüntü ve optimal bir ışık geçirgenliği de sağlamaktadır.

GradiaTM (GC Dental Products, Alsip, İllinois, A.B.D.) GC firması tarafından üretilen geliştirilmiş bir "MFR Kompozittir". Gradia, ışıkla sertleşen mikroseramik kompozit (seromer) sistemidir. Üretan dimetakrilat matriks içindeki mikro-fine seramik dolgulu yapı dayanıklılığı aşınma direnci ve cilalanabilirliği üstün bir seromer oluşturmaktadır. Bu özellikler malzemeye karşılığında bulunan dişe oldukça nazik davranmasını sağlar. Porselen uygulandığında kırık ya da küçük parça kopmalarına neden olan vakalarda başarıyla kullanılabilecek bir materyal olmasını da sağlar. Dolgu olarak kullanılan porselen sayesinde doğala yakın bir estetik ve translusensi sağlanabilmektedir. Uygulaması oldukça kolaydır. Tabakalar halinde uygulanabilmekte ve ekstra bir pişirme işlemine gerek duyulmamaktadır. Porselen uygulamasındaki gibi bir büzülme söz konusu değildir. Gradia sisteminde diş ve dişeti için farklı renk seçenekleri mevcuttur. Protetik uygulama alanları oldukça geniştir.

Seromerler yukarıdaki özellikleri sayesinde çok daha estetik sonuçlar vermektedir aşağıdaki endikasyonlarda kullanılabilirler:

1. Metal Destekli Restorasyonlarda
   a. Kuron ve köprü uygulamaları
   b. İmplant üst yapı uygulamaları
   c. Hassas bağlantılı protezlerde üst yapı uygulamaları

2. Metal Desteksiz Restorasyonlarda
   a. Jaket kuronlar
   b. İnley ve onley uygulamaları
   c. Laminate veneerler

Bu çalışmada kliniğimizde tamamladığımız vakalarla birlikte sistemin uygulanması avantaj ve dezavantajları ile birlikte değerlendirilecektir.

Dudak damak yarığı vakası:

Dudak damak yarığı vakalarında en önemli problem yarık bölgesindeki doku kaybının telafisidir. Bu hastaların porselen kuronlarla tedavisinde özellikle doku kaybının olduğu bölgede uzun diğer bölgelerde kısa kuronlar hazırlamak gerekir. Diğer bir seçenek ise pembe renkli porselen ile doku kaybının telafi edilmesidir ancak bu durumda da porselen ile dişetinin doğallığını taklit etmek pek mümkün

→ DT Sayfa 5

Resim 1: Dudak damak yarığı vakasında prepare edilmiş dişler.

Resim 2: Dudak damak yarığında hazırlanmış olan sabit protezin model üzerinde vestibülden görünümü.

Resim 3: Dudak damak yarığında hazırlanmış olan sabit protezin model üzerinde lingualden görünümü.

Resim 4: Dudak damak yarığında hazırlanmış olan sabit protezin ağızda vestibülden görünümü.

Resim 5: İskelet protezde küçük azı boşluğuna işlenen Gradia uygulaması.

Resim 6: Hassas bağlantı üzerine işlenen Gradia uygulaması vestibülden görünüm.

Resim 7: İskelet protezde akrilik yerine azı boşluğuna işlenen Gradia uygulaması.

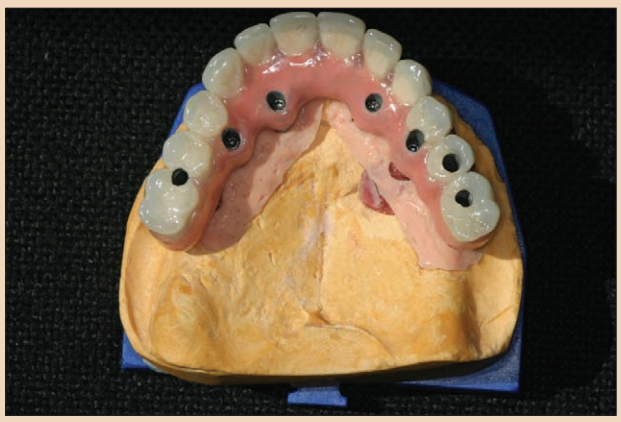

Resim 8: İmplant üstü hibrid protezde Gradia uygulaması model üzerinde oklüzalden görünümü.

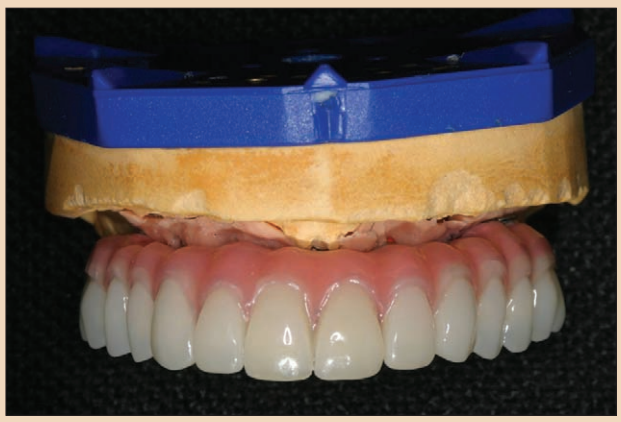

Resim 9: İmplant üstü hibrid protezde Gradia uygulaması model üzerinde vestibülden görünümü.

← DT Sayfa 4

olmamaktadır. 18 yaşındaki bayan hasta dudak bölgesinde yapılacak plastik cerrahi uygulaması öncesinde rehber olacak anterior dişlerin restorasyonu için kliniğimize yönlendirilmiştir. Hastanın dişlerinin preperasyonu ve ölçü işlemi rutin prosedürlerle gerçekleştirilmiştir. Metal provanın ardından diş ve dişeti rengi tespit edilmiştir. Gradia sistemi ile diş ve dişeti metal altyapı üzerine hazırlanmıştır. Tamamlanmış olan restorasyonlar ağızda prova edildikten sonra simante edilmiştir. Bu uygulamadaki en önemli problem tamamlanmış restorasyonda herhangi bir aşındırma yapıldığı takdirde cila işleminin klinikte yapılamaması ve yeniden laboratuvara gönderilmesinin gerekliliğidir. (Resim 1-4)

Hassas bağlantılı iskelet protez vakası:

Hassas bağlantılı protezlerde özellikle kuron dışı tutucuların üzerine gelen dişin üzerine uygulanacak protez materyali önemlidir. Bunun için porselen veya akrilik uygulamaları sıklıkla kullanılmaktadır. Porselen kuronların hareketin destek noktasında bulunan bu dişler üzerinden atması, akrilik dişlerin ise gelen baskı kuvvetleri sonucu kolayca kırılması bu uygulamalardaki en önemli problemlerdir. Metal altyapı üzerine bağlantısı daha iyi ve kuvvetler karşısındaki direnci daha fazla olan Gradia sisteminin bu vakalarda kullanımı endike görülmektedir. (Resim 5-7)

İmplant üstü hibrid protez vakası:

İmplant üstü uygulamalarda sabit restorasyonlarla doku desteği yeterince sağlanamadığında ya da implantlara gelen kuvveti azaltmak için hibrid protez uygulamaları yapılabilir. Bu uygulamalarda genellikle diş diziminin ardından ısı ile polimerize olan akrilik reçineler kullanılır. Ancak bu uygulama hem uzun bir laboratuvar süreci gerektirmekte hem de uygulama sırasında oluşan polimerizasyon büzülmesi ile dişlerin pozisyonları değişerek oklüzal uyumlama gereği doğmaktadır. Bu süreci kısaltmak için Gradia uygulamaları yapılabilmektedir. (Resim 8-10)

Gradia inley-onley:

Özellikle arka dişlerde koronal kısımda duvar eksikliği olan defektlerde direkt dolgu uygulaması restorasyon yapımında başarı oranı düşük olduğu için genellikle indirekt yöntemle laboratuvarda, daha önce klinikte alınmış ölçü ile elde edilen model üzerinde çeşitli materyallerle inley veya onley restorasyonlar endikedir. Bu yöntem dişe kuron yapımına göre hem daha konservatif bir yaklaşımdır, hem de madde kaybı fazla olan dişlerde koronal kısmı büyütmek amacıyla çoğunlukla dişe post yapılması için bir de kanal tedavisi gereksinimi ortaya çıkmaktadır. İnley ve onley restorasyonlarında metal alaşımları kullanılabildiği gibi preslenebilen seramikler veya kompozitler de kullanılabilmektedir. İnley-onley restorasyonların direkt restorasyonlara göre bir üstünlükleri de polimerizasyon büzülmesi nedeniyle ortaya çıkan kenar sızıntısının en az düzeye inmesidir. Diş hekimleri arka bölgelerde de giderek fazla estetik alternatifleri tercih etmektedirler[5]. Bu vakada da bu sebeplerle diş rengi restorasyon tercih edilmiştir. Hastanın anamnezinde daha önce dolgularının kırılması özellikle bildirildiği için materyal olarak porselene göre daha az kırılgan bir malzeme olan Gradia tercih edilmiştir.

Hastanın diş preparasyonu lokal anestezi altında inley preparasyon seti ile (Inlay Preparations Set 4261; Komet, Gebr. Brasseler, Lemgo, Germany) yapıldıktan sonra, ölçüler alınmıştır (Imprint 2, 3M Espe, St. Paul, MN, A.B.D.). Daha sonra laboratuvarda hazırlanmış inley bir dual rezin ile (Variolink II, Vivadent, Schaan, Liechtenstein) yapıştırılmıştır. Yükseklik kontrolü sonrası restorasyon yeniden cilalanmıştır. (Resim 11-13)

→ DT Sayfa 6

Resim 10: İmplant üstü hibrid protezde Gradia uygulaması ağızda vestibülden görünümü.

Resim 11: Gradia inley uygulaması için prepare edilmiş küçük azı oklüzalden görünümü.

Resim 12: Gradia inley uygulaması simante edilmiş küçük azı oklüzalden görünümü.

Resim 13: Gradia inley uygulaması simante edilmiş küçük azı vestibülden görünümü.

← DT Sayfa 5

Tartışma

Hastaların estetik beklentilerindeki artışa paralel olarak özellikle arka bölge restorasyonlarında kullanılan diş rengi materyaller fiziksel ve mekanik olarak geliştirilmiştir[10].

Protetik ve konservatif diş tedavisinin birçok endikasyonunda kullanılan seromerler iyi cilalanabilirlikleri ile oldukça başarılı sonuçlar vermektedir. Ağız içi restorasyonların önemli performans kriterlerinden biri özellikle oklüzal yük taşıyan bölgelerdeki aşınma direncidir [5,7]. Aşınma sonrası yüzey daha pürüzlü bir hale gelir ve sonrasında daha çabuk boyanır, plak retansiyonuna neden olur ve hatta gingival irritasyona ve sekonder çürüğe neden olabilir[2,11].

Tüm rezin bazlı kompozitler polimerizasyon sonrası cilalanmalıdır, çünkü pürüzlü yüzeyler daha çabuk aşınırlar[8]. Restorasyonların mikromorfolojik aşınma karakteristiğini Scanning Elektron Mikroskobu (SEM) kullanarak yüzey morfolojisi analizi ile araştıran çok az sayıda çalışma bulunmaktadır[6]. İnsan minesi gerek in vivo gerekse in vitro çalışmalarda ideal referans materyali olarak kabul edilmektedir[9].

Son yıllarda üreticiler partikül boyutlarını küçülterek, doldurucu miktarını arttırarak ve doldurucu ve organik matrix arasındaki adezyonu iyileştirerek ve düşük molekül ağırlıklı monomerler geliştirerek materyalin fiziksel özelliklerini düzeltmişlerdir [1].

Bu sayede hem inley-onley restorasyonlarında Empress gibi preslenebilir porselenlere alternatif benzer estetik sonuçlar veren ve dayanıklılık açısından da tatmin edici ve daha ekonomik bir malzeme olan seromerler ortaya çıkmıştır. Bu malzeme aynı zamanda tabakalar halinde uygulanabilmesi sayesinde Biodent K+B Plus (Degudent, Dentsply, Hanau, Almanya) kullanılan endikasyonlarda alternatif olarak uygulanabilmektedir.

Muflalama safhasının eliminasyonu, farklı dişeti rengi seçenekleri varlığı, uygulama sonrası tamirini kolaylığı gibi çeşitli avantajları nedeniyle Gradia, implant üstü protetik çalışmalarda da gerek geçici gerekse de kalıcı restorasyonlarda tercih edilmektedir[4].

Sonuçlar

Klinik uygulamalarımız ve takiplerimiz sonucunda, Gradia'nın protetik diş hekimliğinde geniş bir yelpazede kullanım alanı bulduğu söylenebilir. Seromer olan Gradia'nın daha estetik sonuçlar vermesi nedeniyle akrilik esaslı malzemelere alternatif olarak, fiziksel direnç ve dayanıklılık bakımından seramiklerin gerisinde olmasına rağmen farklı üstünlükleri nedeniyle seramiklere alternatif olarak kullanılabileceği söylenebilir. DT

Kaynaklar

1. Belvedere PC. Contemporary posterior direct composites using state-of-the-art techniques. Dent Clin North Am 2001;45(1):49-70.
2. Chan KC, Fuller JL, Hormati AA. The ability of foods to stain two composite resins. J Prosthet Dent 1980;43(5):542-5.
3. Christensen GJ. Current use of tooth-colored inlays, onlays, and direct plastic cement resins. J Esthet Dent 1998; 10: 290-5.
4. Chronopoulos V, Kourtis S, Katsikeris N, Nagy W. Tooth- and tissue-supported provisional restorations for the treatment of patients with extended edentulous spans. J Esthet Restor Dent. 2009;21(1):7-17;
5. Condon JR, Ferracane JL (1997) In vitro wear of composite with varied cure, filler level, and filler treatment. J Dent Res 76:1405–1411.
6. Gaengler P, Hoyer I, Montag R, Gaebler P (2004) Micromorphological evaluation of posterior composite restorations—a 10-year report. J Oral Rehabil 31:991–1000.
7. Hickel R, Manhart J (2001) Longevity of restorations in Posterior teeth and reasons for failure. J Adhes Dent 3:45–64.
8. Krejci I, Lutz F, Boretti R. Resin composite polishing: filling the gaps. Quintessence Int 1999;30(7):490-5.
9. Lambrechts P, Braem M, Vuylstekе-Wauters M, Vanherle G (1989) Quantitative in vivo wear of human enamel. J Dent Res 68:1752–1754.
10. Palaniappan S, Elsen L, Lijnen I, Peumans M, Van Meerbeek B, Lambrechts P. Three-year randomised clinical trial to evaluate the clinical performance, quantitative and qualitative wear patterns of hybrid composite restorations. Clin Oral Investig. 2010 Aug;14(4):441-58. doi: 10.1007/s00784-009-0313-1. Epub 2009 Aug 8. PMID: 19669176
11. Strassler HE, Bauman G. Current concepts in polishing composite resins. Pract Periodontics Aesthet Dent 1993;5:12-7.

Yazışma Adresi

Doç. Dr. Hanefi Kurt

Medipol Üniversitesi Diş Hekimliği Fakültesi Protetik Diş Tedavisi AD.

Tel: 0212 521 23 77

GELUS • ANGELUS • ANGELUS • ANGELUS • ANGELUS • ANGELUS • ANGELUS • ANGELUS • ANGELUS • ANGELUS • ANGELUS • A

MTA REPAIR HP

Bioseramik yüksek plastisiteli onarıcı siman

- **Yeni formül:** Hidrasyon sonrasında,dental kavite içine kolay manipülasyon ve daha kolay yerleştirilmesini sağlar.
- **Opaklık veren yeni madde Kalsiyum Tungstat (CaWO4):** Kök veya dental kron lekelenmesine neden olmaz
- **İlk sertleşme zamanı 15 dakik:** Tedavinin tek seansta tamamlanmasına olanak tanımaktadır
- **Düşük çözünürlük:** Daha uzun süreli etki ve daha hızlı doku İyileşmesi
- **Sertleşme ekspansiyonu:** Mikroorganizmaların ve sıvıların kök kanallarının içine geçişini engelleyen yüksek sınırsal sızdırmazlık kapasitesi
- **Rejenerasyon stimulasyonu:** Periradiküler siman oluşum sayesinde kök perforasyonunun (kanal ve furkasyon) biyolojik olarak mükemmel şekilde kapatılmasını sağlar.
- **Pulpa rejenerasyonunun stimülasyonu:** Pulpanın açığa çıktığı durumlarda kullanıldığında dentin bariyeri oluşumunu tetikler
- **Hidrofilik:** Özelliklerinde herhangi bir değişim olmaksızın nemli ortamlarda kullanılabilir

YENİ ÜRÜN

Daha iyi plastisite ile aynı etkinlik

Geçici ambalaj; Yalnızca açıklama resmi

Ref. 843- her biri 0,085 gram olan 2 kapsül toz ve 2 flakon sıvı
Ref. 846- her biri 0,085 gram olan 5 kapsül toz ve 5 flakon sıvı

angelus®
www.angelus.ind.br

gulsa
başarınız, hedefimiz.

GÜLSA TIBBI CIHAZLAR VE MALZEME SANAYI TICARET A.Ş
Phone: +90 232 469 00 33 - info@gulsa.com.tr
Fax: +90 232 469 09 00 - www.gulsa.com.tr

Endodontik Konuların Basımı

Dr. Antonis Chaniotis, Yunanistan

Kök kanal sisteminin dayanıklı ve bakteri geçirmez bir materyalle tıkanması uzun vadede başarılı bir endodontik tedaviyi garantiler. Dental anatominin karmaşık yapısı düşünüldüğünde bunu söylemek, yapmaktan daha kolaydır. Bu vaka raporunda kök kanalının güvenilir bir şekilde tıkanabilmesi için bazı durumlarda negatif sıkıştırma gibi sıra dışı sıkıştırma tekniklerine gerek olabileceği gösterilmiştir.

Endodontistler kanalı şekillendirdikten ve temizledikten sonra prepare edilmiş olan boşluğu etkili bir şekilde doldurmayı amaçlarlar. Bu amaçla kullanılabilecek bir takım yenilikçi, yüksek akışkan doldurma materyalleri piyasada mevcuttur. Fakat çoklu kanallar, kuytuda kalan aksesuar kanallar veya lateral dallanmalar kök kanal sistemine tekrar girebilecek olan bakteri ve sıvılara karşı kalıcı bir tıkanma sağlamayı zorlaştırır. Kul-de-sac veya istmus gibi düzensizlikleri görmek ve düzgün bir şekilde doldurmak kolay değildir. Standart aletler kullanılarak uygulanan yeni ve basit bir teknik endodontistlerin bu işlemleri kısa bir zaman içinde gerçekleştirmelerine olanak tanır. Son makalemde de gösterdiğim gibi, tek ihtiyaç duyulan akışkan doldurma materyali ve bir miktar negatif sıkıştırma uygulamak için yeni ve özel bir endodontik aspiratör uçtur.

Vaka Raporu

50 yaşındaki erkek hasta sol maksiller ikinci premolarının değerlendirilmesi ve muhtemel tedavisi için endodonti kliniğime başvurdu. Diş perküsyonda ağrılıydı ve bukkalinde şişlik vardı. Endo-buz soğuk vitalite testi negatifti. Bunlara ek olarak, radyografik muayenede yüksek oranda eğimli olan kanal ucunda periapikal lezyon izlenebiliyordu (Resim 1 ve 2). Sonuç olarak pulpa nekrozu ve semptomatik apikal periodontitis (SAP) tanısı konuldu.

Rubber dam'in yerleştirilmesinin ardından elmas DiaDent frezle mikroskobik görünüm altında pulpa odasına ulaşıldı. İki birleşik kanal saptandı ve kanal uzunluğunu belirlemek için alınan radyografta bir hayli eğimli olan kanal anatomisi izlenebiliyordu (Resim 3). CanalPro Apex Locator kullanılarak kanal boyu saptandı. Sonrasında Hyflex CM rotary eğeleri kullanılarak tek kanal boyu protokolü ile kanal preperasyonu gerçekleştirildi. 25/08. ile eğe genişletildikten sonra 15/0.4, 20/0.4, 25/0.4, 20/0.6 ve 30/0.4 eğe dizisi takip edilerek kanal boyunda uygulandı. Kanal preperasyonu sonrası alınan radyografla orjinal kanal eğiminin korunduğu teyit edildi

→ DT Sayfa 8

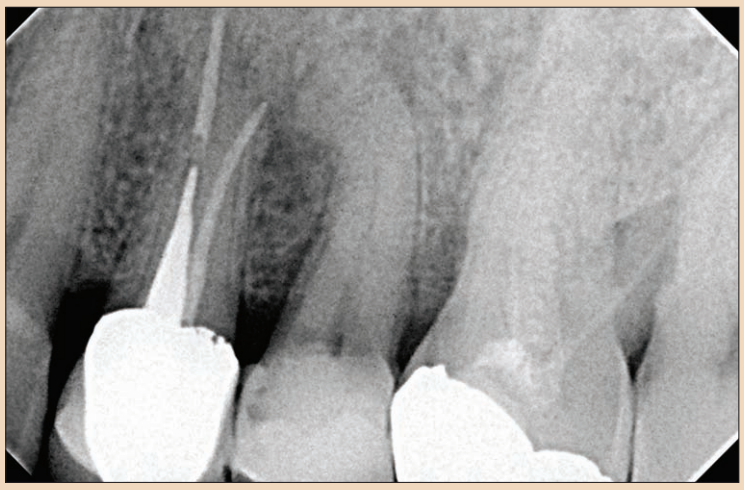

Resim 1: *Klinik durum.*

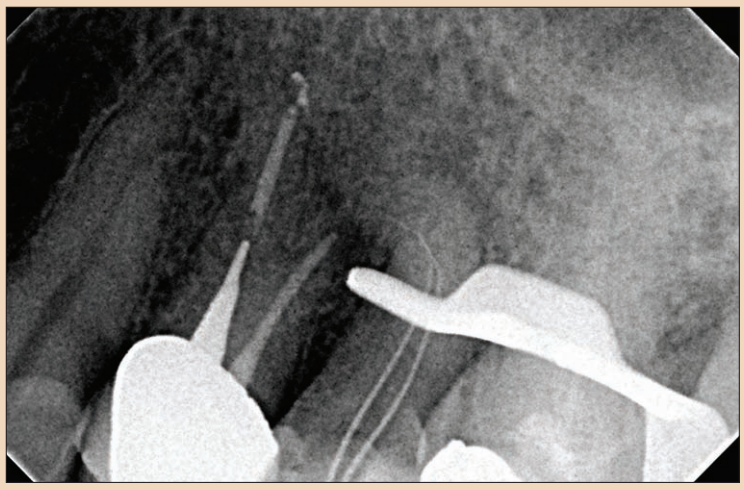

Resim 2: *Yüksek miktarda eğimli olan kanalda periapikal lezyon.*

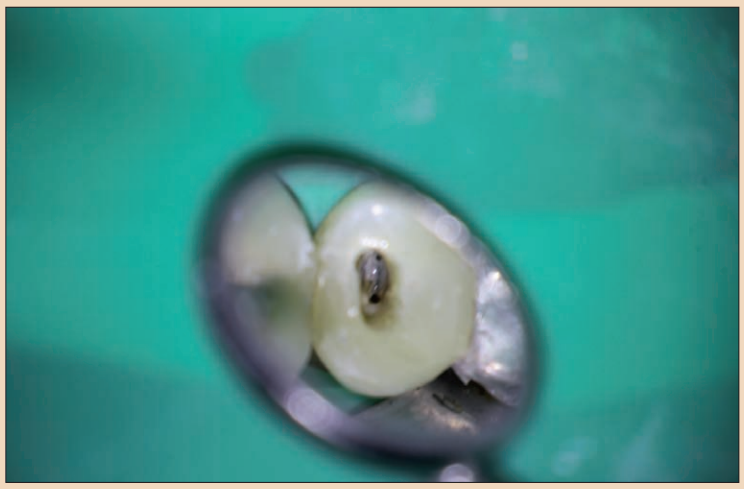

Resim 3: *Birleşen kanallar.*

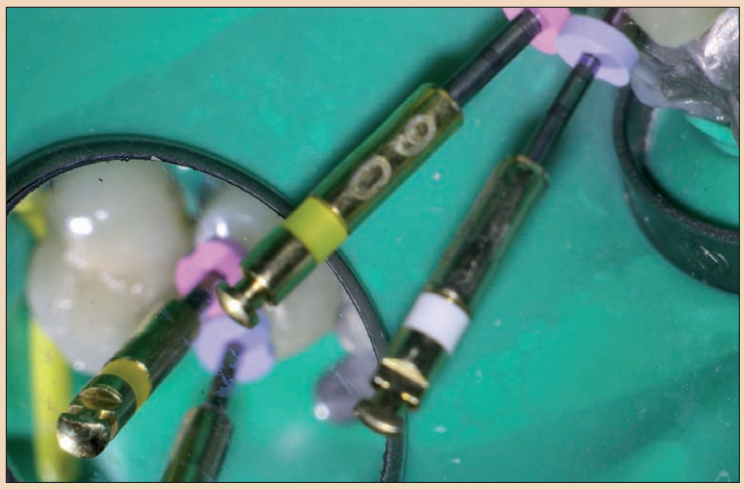

Resim 4: *HyFlex CM rotary eğeleriyle eğeleme işlemi.*

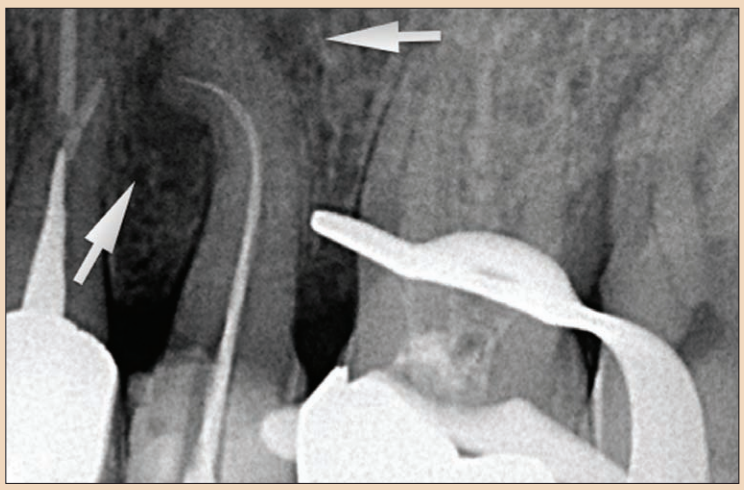

Resim 5: *İki lateral kanal çıkışı olduğunu gösteren lateral lezyon.*



Resim 6: *Surgitip-endo aspiratör uç.*

Resim 7: *Gutta Flow İntrokit.*

Resim 8: *Her iki ucun kanal dolgu patıyla kanal girişinde sabitlenmesi.*

← DT Sayfa 7

(Resim 4). Önceden bahsi geçen açılandırılmış radyografta iki lateral kanal çıkışını gösteren iki adet lateral lezyon görülmüştü (Resim 5). Kanallar her eğe geçişinde sıkı bir irrigasyon protokolü takip edilerek temizlendi. Ardından kanal preperasyonuna uygun olarak iki adet 30/0.4 gutta perka master kon kanallara yerleştirildi. Master gutta-perka konları ile dinamik manuel karıştırıcı kullanılarak yıkama solüsyonları aktive edildi (konlar karıştırıcıyla tutularak nazikçe aşağı yukarı hareket ettirildi).

Bu süreç boyunca kök kanallarını kurutmak için endodontik bir aspiratör uç kullanıldı. İsviçreli dental firma Coltène/Whaledent güncel olarak özellikle kök kanallarını kurutmak için geliştirilmiş olan bir aspiratör ucu piyasaya sunmuştur. Aynı anda yıkama solüsyonlarını ve kanaldaki nemliliği hızla ve etkili bir şekilde uzaklaştıran, ISO 60'a tekabül eden dış çapa sahip olan Surgitip-endo, prepare edilmiş olan kanala direk olarak uygulanabilir. Tam rotasyon yapabilen özel top şeklindeki eklemi sayesinde emici uç hayli esnektir ve böylece ucun daralarak tıkanmasının önüne geçilmiştir (Resim 6). Bu alet, normalde ulaşılması zor olan kök kanallarına canaltip bükülmeden uygulanabilir. Birleşik kök kanallarının kurutulmasının ardından, surgitip-endo bukkal kanal ağzına uygulandı ve irrigasyon solüsyonu lingual kanala enjekte edildi. Farklı kanal ağızlarından uygulanan eş zamanlı negatif ve pozitif basınçlı irrigasyon, irrigasyon maddesinin tüm debrisi devamlı ve tamamıyla dışarı doğru yıkayarak uzaklaştırmasını sağladı.

Bir sonraki aşama, kök kanal sisteminin negatif sıkıştırmayla doldurulması için preperasyonunu içermekteydi. Bu özel doldurma sistemi surgitip-endo ve GuttaFlow 2 kanal dolgu patı kullanılarak geliştirildi (Şekil 7). Bu doldurma materyali soğuk akışkan gutta perka ve kanal dolgu patını birleştirerek bakteri ve sıvıların kök kanalına girişini engelleyen, güvenilir bir bariyer olduğu kanıtlanan, kullanımı kolay, yüksek akışkan bir dolgu materyalidir. Bu materyalin çalışma zamanı yaklaşık 10-15 dakikadır. Asıl prosedür başlamadan önce surgitip-endo' nun ön kısmı ile GuttaFlow kapsülünün CanalTip ucunu her iki kanal ağzına sabitlemek gereklidir. Surgitip-endo' nun ön kısmı ve kanal ucunun her ikisi yaklaşık 10 saniye boyunca polimerize edilmiş olan pat ile farklı kanal ağızlarına sıkıca sabitlendi (şekil 8). Kanal ağzındaki tıkanma, aspiratör uç yardımıyla altındaki negatif basıncın oluşumunu kolaylaştırıcı bir geçici kapak gibi görev yapar. Bu özel hile sayesinde gutta perka dolgu materyalini daha küçük olan lateral kanallara ve tanı koyma sırasında tespit edilememiş olan dallanmalara doğru itmeye izin veren bir negatif basınç bölgesi oluşturulur.

Bu sırada GuttaFlow 2 FAST kapsülü Surgitip-endo gibi CanalTip'in ucuna bağlandı (Resim 9). Kanalda kalmış olan hava, dolgunun üzerindeki Surgitip-endo ile emildiği sırada eşzamanlı olarak gutta perka materyali kanal sistemine yollandı ve hızlı bir şekilde prepare edilmiş olan kök kanal sistemine yayıldı. Genel olarak emici ucun yenilikçi dizaynı her açıda, sınırsız ve yüksek emme performansı sağlar. Bu sayede gutta perka eşit bir şekilde yayıldı ve birleşik kanalları saniyeler içinde doldurdu. Sonuçta materyalin kontrolü bir şekilde tam olarak çıkartılması tamamlandı (Resim 10). Enjekte edilen GuttaFlow 2, Surgitip-endo'ya ulaştıktan sonra geçici olarak yerleştirilen kanal patı çıkarılabildi. GuttaFlow 2 kapsülünün geri kalanı klasik geri doldurma için kullanıldı ve önceden ayarlanmış olan master konlar çok yavaş bir şekilde yer-

→ DT Sayfa 9

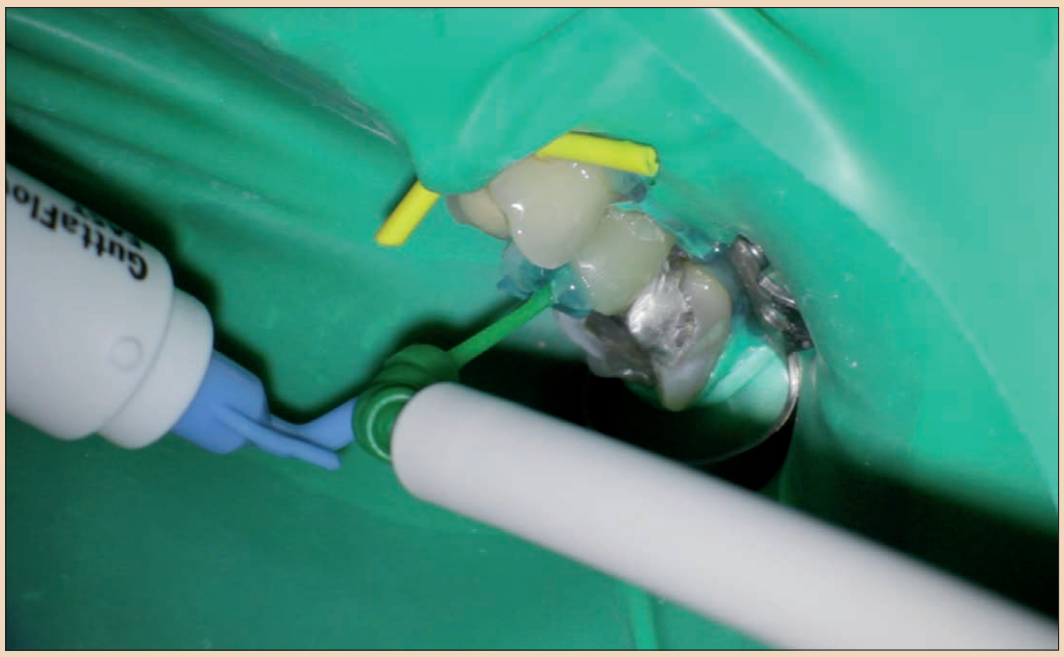

Resim 9: Surgitip-endo ve GuttaFlow 2 FAST kapsülünün bağlanması.



Resim 10: Tekniğin plastik deneme bloğunda görünümü.

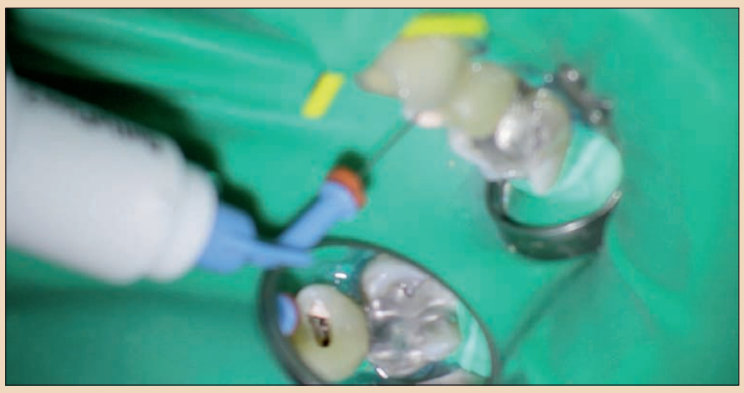

Resim 11: Geçici dolgu patının çıkarılması sonrası klasik geri doldurma.

Resim 12: Önceden ayarlanmış olan master konların yerleştirilmesi.

Resim 13: Master konların konumu.

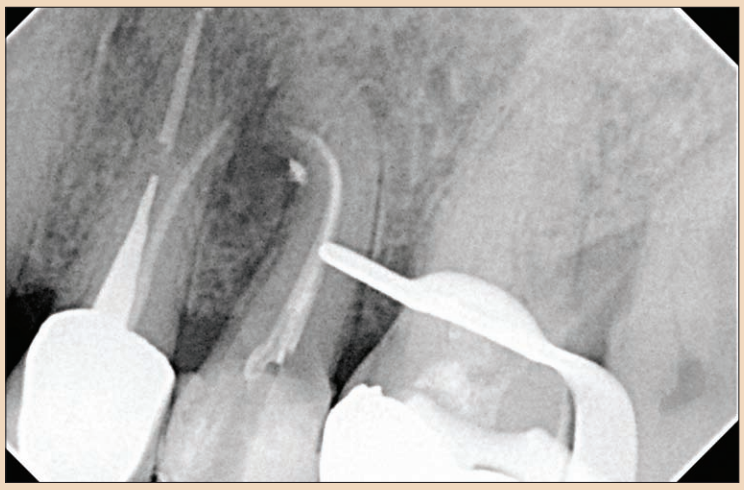

Resim 14: Lateral kanal çıkışlarının görünümü.

Resim 15: Rezorbe olmayan GuttaFlow 2 ile tedaviden 1 yıl sonra alınan radyograf.

← DT Sayfa 8

lerine yerleştirildi (Resim 11-13). Diş, fiber post, kompozit altyapı ve metal destekli porselen kron ile restore edildi. RCT sonrası dişten alınan radyografik görüntüde lateral kanal çıkışları izlenebilmekteydi (Resim 14). Tedaviden 1 yıl sonra alınan takip radyografında tam iyileşme gözlendi. Absorbe olmayan GuttaFlow 2 materyali lateral kanal çıkışlarında değişmemiş bir şekilde tespit edilebilir durumdaydı (Resim 15). Resim 16 ve 17'de bukkal ve oklüzalden alınan klinik görüntülerde diş ve yumuşak dokular izlenebilmektedir.

Sonuç

Günümüzde, yenilikçi doldurma sistemleri mükemmel akıcı özelliklere sahiptir. Bunların kullanımı kolaydır ve diş hekimi endodontik aletlerin iyi bir şekilde kullanımını sağladığında daha fazla olacak şekilde, tedavi seanslarını hızlandırırlar. Özel bir aspiratör uçla negatif basınç bölgesi oluşturmayı öğrenmek kolaydır ve bu uygulama işlem sırasında zaman kazandırır. Ek bir materyal veya alet gerekli değildir. Gutta perka tedavi öncesi zorlukla tespit edilebilen ve genelde doldurulması imkânsız olan kök kanal sistemlerine bile kolayca yayılabilir. Bu şekilde, modern ekipman ve deneyim, tekrar enfekte olmaya karşı en iyi şekilde korunmayı sağlayarak kök kanallarının sızdırmaz bir şekilde doldurulmasını garanti eder. GuttaFlow 2 ile negatif sıkıştırmayla doldurma, tam bir materyal kontrolü ve asıl kök kanal sistemi ile bunun lateral dallanmalarının sıvı geçirmez bir şekilde sıkıca tıkanmasını sağlar. DT

Resim 16: Klinik olarak okluzalden görünüm.

Resim 17: Klinik olarak bukkalden görünüm.

Yazışma Adresi

Dr. Antonis Chaniotis
Atina Üniversitesi Diş Hekimliği Fakültesi'nden 1998'de mezun oldu. 2003'te Atina Üniversitesi Diş Hekimliği Fakültesi'nde 3 yıllık mezuniyet sonrası Endodonti eğitim programını tamamladı. Atina Üniversitesi Diş Hekimliği Fakültesi Endodonti Bölümü'nde mezuniyet öncesi ve sonrası programlara kabul edilmiş olan Dr. Chaniotis, hem yerli hem de ulusal dergilerde birçok makale yayınlamış ve 40'ın üstünde yerli ve uluslararası kongrede konferans vermiştir. 2011'den bu yana Dental Tribune Study Club'ın Endo-Implant-Algorithm video bloğunda yönetici olarak görev yapmaktadır.

Dr. Antonis Chaniotis
140 EL. Venizelou Av.,
Stoa Karantinou, 17676 Kallithea,
Athens, Greece

antch@otenet.gr