ISSN 1896-1444 • Vol. 14 • Cena: 30 PLN

1/19

implants

international magazine of oral implantology

wydanie polskie

MNiSW: 3 pkt.
ICV: 49,99 pkt.

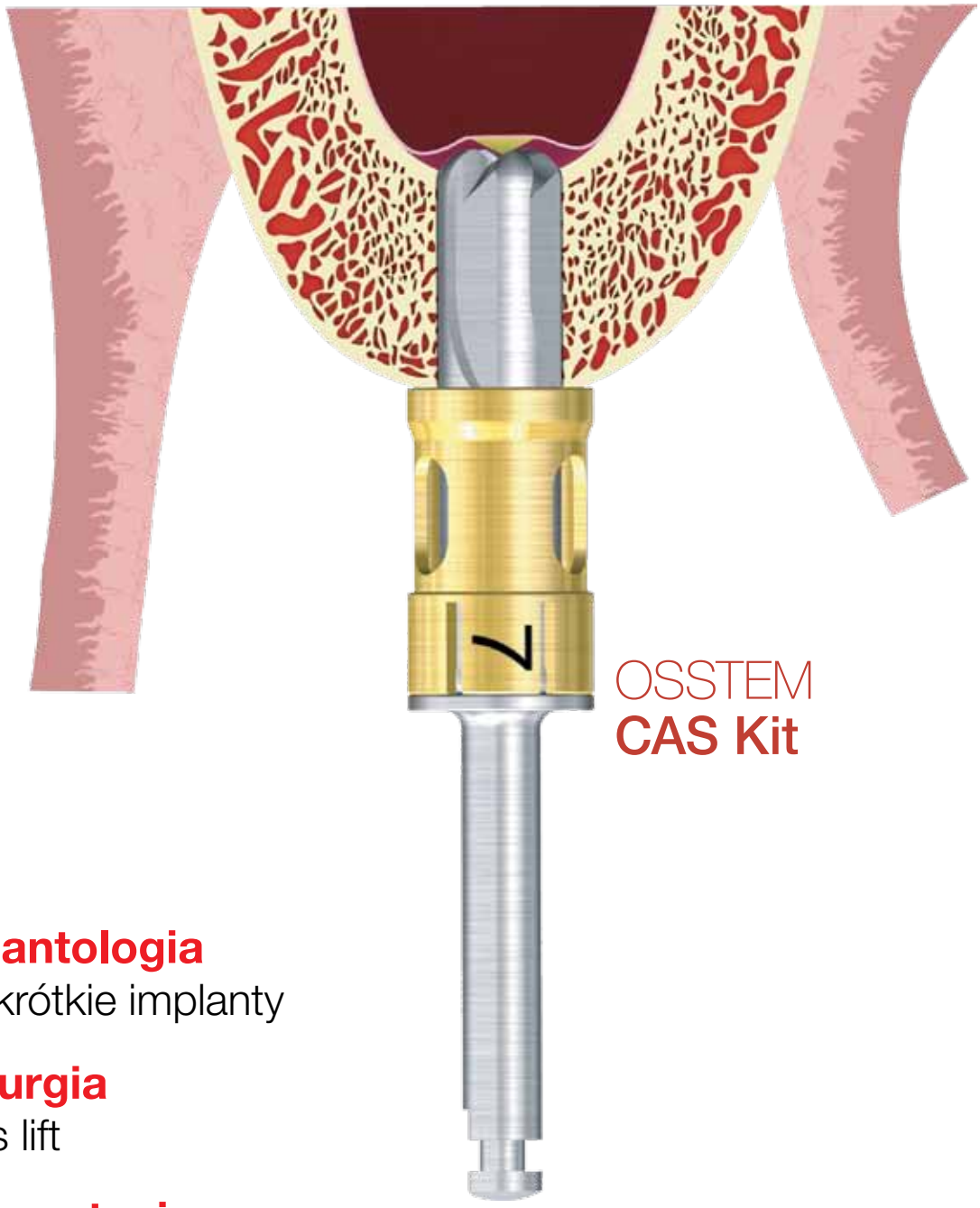

OSSTEM
CAS Kit

Implantologia
Ultrakrótkie implanty

Chirurgia
Sinus lift

Augmentacja
Bloki kostne

dti] Dental Tribune International

ORYGINALNY.
NAJLEPSZY.
AIRFLOW® PROPHYLAXIS MASTER

ODDZIAŁ EMS JUŻ W POLSCE!

GUIDED BIOFILM THERAPY®

TYLKO TERAZ!
PRZY ZAKUPIE URZĄDZENIA AIRFLOW® PROPHYLAXIS MASTER DEDYKOWANY WÓZEK AIRFLOW® STATION+ GRATIS!*

Zestaw występuje również w konfiguracji z piaskarką AIRFLOW® ONE

*Promocja obowiązuje do wyczerpania zapasów

ZADZWOŃ I UMÓW PREZENTACJĘ W SWOIM GABINECIE:
32 493 70 60

WIĘCEJ INFORMACJI:
WWW.EMS-POLAND.COM

EMS
MAKE ME SMILE.

od wydawcy

Implantologia *vs* endodoncja z chirurgią periapikalną 4

Andrzej Wojtowicz

chirurgia stomatologiczna

Ultrakrótkie implanty jako alternatywa dla wybranych zabiegów augmentacyjnych – opis przypadków 6

Damian Dudek, Edyta Reichman-Warmusz, Karolina Wałach, Katarzyna Sołtykiewicz, Andrzej Gruźlewski, Romuald Wojnicz

zabiegi okołoimplantacyjne

Hydrokinetyczne podniesienie dna zatoki szczękowej z jednoczasowym wszczepieniem implantu systemem CAS Kit – opis przypadku 18

Szymon Frank, Krzysztof Kukuła, Andrzej Wojtowicz

Podniesienie dna zatoki szczękowej z wykorzystaniem dwufazowego materiału do przeszczepów kostnych i wolnoresorbowalnej membrany kolagenowej 24

Frank Zastrow

leczenie zespołowe

Dowierzchołkowe przesunięcie płata jako metoda odsłonięcia zęba zatrzymanego – opis przypadku 32

Michał Mikulski, Dominik Stolarczyk

procedury augmentacyjne

Rehabilitacja implantoprotetyczna w odcinku przednim szczęki z zastosowaniem allogennego bloczka kostnego i PRF – opis przypadku 40

Michał Leśniewski, Justyna Bugaj, Dariusz Rolski

case raport

Guided bone regeneration in smokers
Use of synthetic bone blocks 38

Branislav Fatori, Inge Schmitz

informacje

O wydawcy 52

Implantologia *vs* endodoncja z chirurgią periapikalną

Do Waszych rąk trafia kolejny, pierwszy w tym roku numer branżowego pisma *_implants*, co zbiega się z targami stomatologicznymi Krakdent – cieszy nas to, iż magazyn towarzyszy największym i najważniejszym wydarzeniom stomatologicznym – targom (Krakdent, CEDE), kongresom i konferencjom (OSIS, CEIA, IMP iin.).

Celem implantologii jest nie tylko zastąpienie zęba implantem i odbudową protetyczną, ważne są także procedury towarzyszące i alternatywne. Do takich należy chociażby endodoncja połączona z chirurgią periapikalną. Okazało się, iż przewidywalny sukces leczenia implantologicznego pojedynczym implantem sięga 97%, analogicznie efektywnie przeprowadzony zabieg chirurgii periapikalnej daje kilkunastoletni sukces przetrwania zęba mierzony do 84%. Mimo tej 13% różnicy, zdecydowanie warto podjąć próbę uratowania zęba, o ile nie ma bezwzględnych wskazań do ekstrakcji. Pacjent zyskuje ząb, my zyskujemy o wiele więcej – szacunek pacjenta i jego powrót, gdy ząb trzeba będzie zamienić na implant.

Procedurami na stałe związanymi z leczeniem implantoprotetycznym w trudnych warunkach kostnych są zabiegi podnoszenia dna zatoki oraz nowoczesne zabiegi regeneracyjne z wykorzystaniem np. czynników wzrostowych zawartych w osoczu bogatopłytkowym, ale także alternatywne do tych zabiegów zastosowanie krótkich implantów. Wszystkie te procedury mają swoje ograniczenia i swoją przewidywalność, a sukces w dużej mierze pozostaje w gestii lekarza, zależy od jego wiedzy, doświadczenia i umiejętności oraz wyboru metody terapeutycznej, odmiennej dla każdego pacjenta.

W najnowszym numerze *_implants* znajdziecie ciekawe, oryginalne artykuły, przypadki kliniczne opisujące zabiegi podnoszenia dna zatoki, zabiegi z zastosowaniem PRF i krótkich implantów jako procedury alternatywne, dodatkowe przy ograniczeniach kostnych. Jednocześnie zapraszam Państwa do uczestnictwa w 13. Kongresie OSIS – wydarzeniu o międzynarodowym charakterze, który odbędzie się już za miesiąc, 16-18 maja w Jachrance pod Warszawą. Znakomity program naukowy, skonstruowany wspólnie z prof. Nevinsem (Boston-Harvard University) będzie anonsował kolejny kongres Quintessence W Bostonie w czerwcu br.

Zapraszam serdecznie do lektury *_implants* i czynnego udziału w wydarzeniach branżowych – mniejszych i większych, naukowych i targowych. Do zobaczenia!

Planmeca PlanMill® 30 S

Wydajne i ekonomiczne urządzenie frezujące

Wejdź do świata cyfrowej stomatologii dzięki tej ekonomicznej frezarce. **Planmeca PlanMill® 30 S** został opracowany dla klinik stomatologicznych poszukujących wydajnej, dokładnej i opłacalnej frezarki. Urządzenie gwarantuje profesjonalne wejście do świata technologii CAD / CAM.

Nowoczesny projekt

- Wysoka dokładność
- Pojedyncze, bardzo szybkie wrzeciono (maks. 100k)
- Frezowanie korony trwa ok. 16 do 18 minut
- Oś obrotowa do frezowania bloków do wyboru
- Stała, automatyczna zmieniarka do 5 narzędzi
- Do bloczków o maksymalnych wymiarach 20 x 40 x 85 mm
- Wymiary po zamknięciu 661 x 442 x 544 mm

Znajdź więcej informacji u swojego lokalnego dealera!

www.planmeca.com

PLANMECA

Planmeca Oy Asentajankatu 6, 00880 Helsinki, Finland. Tel. +358 20 7795 500, fax +358 20 7795 555, sales@planmeca.com

Ultrakrótkie implanty jako alternatywa dla wybranych zabiegów augmentacyjnych – opis przypadków

Ultrashort implants as an alternative to selected augmentation treatments – description of cases

Damian Dudek, Edyta Reichman-Warmusz, Karolina Wałach, Katarzyna Sołtykiewicz, Andrzej Gruźlewski, Romuald Wojnicz

Streszczenie: Autorzy przedstawiają możliwości zastosowania ultrakrótkich implantów systemu Bicon® w oparciu o analizę piśmiennictwa oraz 2 własne przypadki w odniesieniu do zaników pionowych kości. W pierwszym przypadku wykorzystano optymalnie ilość masy kostnej wyrostka zębodołowego szczęki, w drugim – wprowadzono wszczepy w bocznym odcinku części zębodołowej żuchwy o znacznym zaniku, bez naruszenia ciągłości pęczka naczyniowo-nerwowego. Autorzy uważają, iż użycie tych właśnie implantów w pewnych ściśle określonych warunkach anatomicznych może stanowić korzystną, znacznie mniej inwazyjną i bardziej przewidywalną klinicznie alternatywę dla zabiegów rekonstrukcyjnych w obrębie kości szczękowych.

Summary: *The authors present the abilities of using the Bicon® system ultrashort implants based on the analysis of the literature and two own cases in relation to vertical bone loss. The first one optimally used the bone mass of the alveolar process of the jaw, while in the second case, implants were inserted in the lateral part of the alveolar bone of the mandible with considerable decay, without disturbing the continuity of the vaso-nerve bundle. The authors believe that the use of these implants in certain strictly defined anatomical conditions shall be a beneficial, much less invasive and more clinically predictable alternative to reconstructive treatments in the jaw bones.*

Słowa kluczowe: ultrakrótkie implanty, zanik pionowy kości.

Key words: *ultrashort implants, vertical bone loss*

Przedimplantacyjne zabiegi augmentacji kości w niekorzystnych warunkach anatomicznych są przeprowadzane u znacznej liczby pacjentów. Wynika to z konieczności rekonstrukcji pewnych obszarów kości szczękowych, które mogą ulegać przebudowie w kierunku atrofii we wszystkich wymiarach. Obszary trudne technicznie do przeprowadzenia implantacji mogą stanowić boczny odcinek szczęki i żuchwy. Na skutek niekorzystnych czynników zewnętrznych oraz procesów na poziomie komórkowym, zaniki masy wyrostków zębodołowych mogą dochodzić do znacznych rozmiarów i uniemożliwiać użycie standardowych wszczepów śródkostnych.

W bocznym odcinku żuchwy przeszkodę anatomiczną może stanowić „wysoko położony" nerw zębodołowy dolny, natomiast w szczęce „nisko schodzący" zachyłek zębodołowy zatoki szczękowej. W połączeniu ze znacznym zanikiem masy kostnej, implantacja wszczepów o standardowej długości może okazać się niemożliwa bez wcześniejszej rekonstrukcji utraconej kości w tych obszarach. Zwiększa to obciążenie pacjenta w aspekcie finansowym i czasowym, jak również w aspekcie możliwego niepowodzenia zabiegu odtwórczego.

W odniesieniu do powszechnie stosowanej zasady kierowania się dobrem pacjenta, a więc dążenia do zminimalizowania inwazyjności operacyjnej, także w obszarze jamy ustnej i kości szczękowych, jedną z alternatyw wartych rozważenia mogą być ultrakrótkie o kształcie „plateau" wszczepy śródkostne systemu Bicon®. Implanty te istnieją na rynku od ponad 30 lat i znajdują zastosowanie u dużej liczby pacjentów z dobrymi długotrwałymi efektami klinicznymi. W prawdzie protokół postępowania chirurgicznego jest całkowicie odmienny od większości syste-

mów implantologicznych, jednak nie stanowi to problemu dla lekarzy doświadczonych w tym zakresie po odbytym wcześniejszym szkoleniu.

Implanty te posiadają połączenie stożkowe wszczepu z łącznikiem protetycznym, co eliminuje szczelinę bakteryjną. Ponadto, procedura chirurgiczna przewiduje podczas wykonywania łoża pod implant pracę wiertłami na niskich (50 obr/min) prędkościach bez chłodzenia. Wiertła mają specjalny kształt umożliwiający pozyskiwanie wiórów kości autogennej w czasie preparacji tkanki, którymi następnie wypełnia się przestrzeń nad wszczepem po uprzednim wprowadzeniu go ok. 2-3 mm poniżej poziomu kości otaczającej. Jedynie wiertło pilotażowe pracuje z prędkością np.: 1100 obr/min z zewnętrznym chłodzeniem roztworem soli fizjologicznej.

Implant nie posiada żadnych gwintów zewnętrznych lub wewnętrznych, ma natomiast unikalny kształt „plateau". Brak gwintu uniemożliwia wprowadzenie go do łoża kostnego z kontrolą siły momentu obrotowego, jest on wprowadzany do łoża bez kompresji tkanki kostnej. Substytutem śruby zamykającej jest teflon chirurgiczny, także wkładany do wnętrza implantu. Tworzywo to jest całkowicie obojętne dla organizmu.[1,2]

Procedury protetyczne oferują szerokie spektrum rozwiązań dla rozmaitych braków zębowych, porównywalne z innymi systemami, jednak odmienność wykonywania etapów leczenia implantoprotetycznego wymaga, w naszej opinii, odbycia specjalistycznego szkolenia.

W niniejszym artykule zaprezentowano 2 przypadki wykorzystania systemu Bicon® jako interesującej alternatywy dla augmentacji pionowych wyrostków zębodołowych.

Przypadek 1

56-letnia pacjentka zgłosiła się po utracie implantów w bocznym odcinku trzonu żuchwy po stronie prawej. Pacjentka 2 lata po wszczepieniu implantów przeżyła rodzinną traumę psychiczną. Przez kilka następnych lat chorowała na anoreksję i bulimię. Podjęła leczenie psychiatryczne, które po dłuższym czasie przyniosło pozytywne

Ryc. 1: Stan miejscowy przed zabiegiem. Widoczny znaczny zanik masy kostnej części zębodołowej żuchwy po stronie prawej. Ponadto, zniszczenie próchnicowe korzeni zębów 22 i 35.

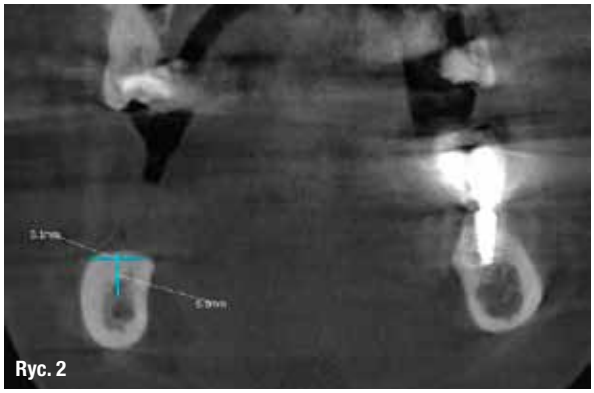

Ryc. 2: CBCT – skan w płaszczyźnie oczodołowej. Orientacyjny pomiar odległości do kanału nerwu zębodołowego dolnego w pozycji 46 na poziomie 6.6 mm.

wyniki. W czasie choroby utraciła 3 wszczepy w żuchwie w wyniku szybko postępującego *periimplantitis*.

Podjęto próbę rekonstrukcji utraconej masy kostnej żuchwy przeszczepem korowo-gąbczastym kości ludzkiej świeżo mrożonej (Bank Tkanek w Katowicach), jednak po kilku tygodniach doszło do obnażenia powierzchni przeszczepionej kości. Przeszczep usunięto. Stan miejscowy obrazuje rycina 1.

Wobec nieudanej próby rekonstrukcji, po 8 miesiącach zdecydowano o wprowadzeniu 2 wszczepów Bicon® w pozycjach 45 i 46. Na podstawie tomografii komputerowej ustalono odległość nie więcej niż 8 mm od szczytu części zębodołowej do kanału nerwu zębodołowego dolnego na odcinku 45-46 (Ryc. 2).

W znieczuleniu ogólnym z intubacją nosowo-tchawiczą, ze wspomaganiem miejscowym znieczuleniem 4% artykainą z dodatkiem noradrenaliny wykonano cięcie tkanek miękkich na docelowym odcinku. Po odwarstwieniu płata śluzówkowo-okostnowego wykonano w części zębodołowej żuchwy 2 łoża dla implantów o ø 4.0 mm i L 6 mm, które umieszczono ok. 2 mm poniżej szczytu części zębodołowej. Usunięto także zęby 22 i 35 z powodu próchnicowego zniszczenia korzeni, wykonując jednoczasowo augmentację zębodołów materiałem Nano Bone® (Ryc. 3 i 4). Po zabiegu nie stwierdzono wystąpienia dodatniego objawu Vincenta w okolicy implantowanej. Rany zaopatrzono szwami z polidioksanonu 5-0 i PTFE 5-0.

Zastosowano protokół gojenia zamkniętego 5 miesięcy. Po kontroli radiologicznej odsłonięto wszczepy w pozycji 45 oraz 46 i umieszczono łączniki gojące (Ryc. 5 i 6). Po kolejnych 3 tygodniach wykonano w znieczuleniu miejscowym 4% artykainą z dodatkiem noradrenaliny implantację w pozycjach 22 i 35 standardowych wszczepów ø 3.75, L 10 mm i pozostawiono do gojenia zamkniętego (Ryc. 6a). Pacjentka zgłosiła się po 12 miesiącach od oddania suprastruktury protetycznej, którą zakceptowała zarówno pod względem estetycznym jak i funkcjonalnym (Ryc. 6b).

Ryc. 3: Wszczepy wprowadzone w pozycjach 45 i 46 optymalnie nad kanałem nerwu. Zwraca uwagę także bliskość ujścia nerwu bródkowego prawego. Ponadto widoczna augmentacja zębodołów 22 i 35.

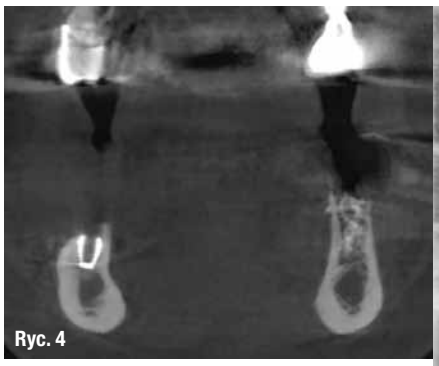

Ryc. 4: CBCT – skan w płaszczyźnie oczodołowej. Implant w pozycji 45 oraz augmentacja zębodołu 35. Duża objętość kanału nerwu obustronnie w tym odcinku.

Ryc. 5: Odsłonięcie wszczepów i wprowadzenie łączników gojących po 5 miesiącach.

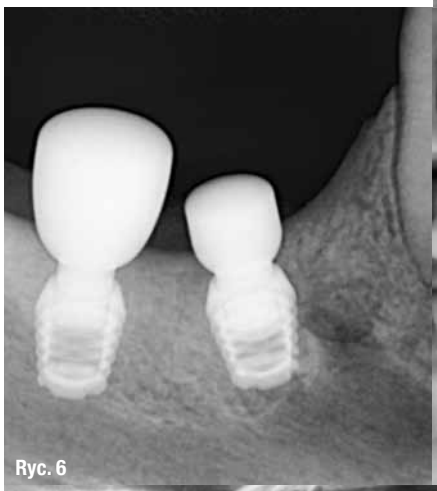

Ryc. 6: Odsłonięte wszczepy, tu także zwraca uwagę znaczna objętość kanału nerwu zębodołowego.

Ryc. 6a: Implantacja standardowych wszczepów w pozycji 22 i 35.

Ryc. 6b: Stan 12 miesięcy po oddaniu pracy protetycznej.