

DENTAL TRIBUNE

The World's Dental Newspaper · Hungary Edition 

BUDAPEST, 2017. MÁJUS

www.dental-tribune.com

XIII. ÉVFOLYAM, 2. SZÁM



IRÁNYVONALAK, ALKALMAZÁSOK

A szuvasodásmentes keményszöveti defektusok prevalenciája folyamatosan növekszik. Ilyen esetben a minimálistól a nem invazív eljárások nyújtanak lehetőséget, amelyek a lehető legkevesebb iatrogén fogszövet-károsítással járnak...


→ 4. oldal



GYAKORLÓ FOGORVOS AJÁNLJA

„A külső megjelenésére rendkívül igényes, jól tájékozott és motivált” – napjainkban ezekkel a szavakkal jellemezhetjük a rendelőkbe érkező pácienseket. Ezt, az eddigiekhez képest szembeutó változást minden korosztály esetében...

→ 8. oldal

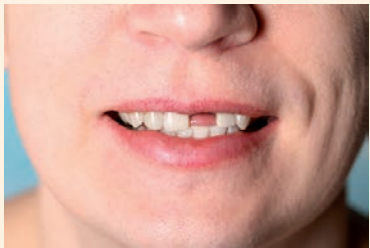

PRAXISTIPPEK

Mike Hesketh, a The Exeter Dental Centre fogorvos igazgatója néhány év alatt nagyon sikeresen felfuttatta az addig csak döcögve működő vállalkozását, az alábbiakban pedig mindenkiel megosztja sikerének titkát.

→ 10. oldal

A fogvesztés alapján megjósolható a várható élettartam



jelentősen befolyásolhatja a várható élettartamot is. Míg korábban ezeknek a problémáknak egy részét kizárólag az életminőség és a szocio-gazdasági háttér számlájára írták, ma már ennél árnyaltabb a kép a szakemberek szerint.

„Számos oka lehet a fogvesztésnek. Megbújhat a háttérben trauma, dohányzás, de nem számít ritkaságnak a nem megfelelő szájhigiéncia sem. Gyakori problémát jelentenek a különféle ínybetegségek, amelyek nagyban hozzájárulnak a szívbetegség és a diabétesz kialakulásához is” – fogalmaz *dr. Nigel Carter*, a brit Oral Health Foundation képviselője.

„Mindez azt sejteti, hogy a fogvesztés igen gyakran súlyosabb problémákra is utalhat, amelyekre a fogazat állapotától függetlenül is érdemes odafigyelni. Nem kizárt, hogy az összefüggés fordítva is megállja a helyét sok esetben: a fog- és ínybetegségek egyes krónikus betegségek kialakulását is elősegíthetik, felgyorsíthatják” – teszi hozzá a szakember.

Dr. Carter szerint fontos, hogy tisztában legyünk az összefüggéssel, és rendszeresen ellátogassunk a fogorvoshoz.

Forrás: medipress.hu

Egy friss kutatás szerint viszonylagos precizitással bejósolható a várható élettartam a fogsorunk alapján. Azok, akiknek 74 éves korukban a teljes fogsoruk megvan még, jó eséllyel megélik a 100. születésnapjukat is. A *Periodontology 2000* című szaklapban publikált anyag szerint még akkor is megállapítható az összefüggés a fogvesztés és a várható élettartam között, ha figyelembe vesszük az alany szociális, érzelmi, gazdasági és iskolai háttérét, valamint megvizsgáljuk, hogy rendelkezik-e valamilyen krónikus betegséggel, genetikai problémával, továbbá milyen életmódot folytat és megfelelő tápanyagokat juttat-e a szervezetébe.

A kutatás szerint azok, akik 65 éves korukra legalább öt fogukat elvesztették már, nagyobb eséllyel küzdenek szív- és érrendszeri betegséggel, diabéteszsel és csontritkulással, ami

Közel a választás, óvják már a traumáktól az egészségügyet

Danó Anna

Épp egy évvel vagyunk a választások előtt, már látszik, hogy ez a kormány nem fog komolyabb átalakításokat végezni az egészségügyben. Ahol számottevőbb ellenállást lát, ott inkább enged, kompromisszumokat köt, s igyekszik egy kis extrapénzzel megnyerni a dolgozók jóindulatát, de a rendszerbe nem avatkozik be, nem kockáztatja meg új sérelmek okozását.

Most éppen – ha sikerül a nemzetgazdasági tárcát megnyerni – megduplázzhatja az egészségügyi kormányzat az idei évre eredetileg ígért 12 százalékos béremelést. Az államtitkárság elkészítette a kormány számára azt az előterjesztést, amellyel megőrizhetők lennének a tavalyi bérmegállapodással elért előnyök. Azt akarják elérni, hogy valamennyi foglalkoztatott bérében kiigazítsák a minimálbér torzító hatását. Szerintük az egészségügyi szakdolgozókon kívül az orvosok, a fogorvosok, a gyógyszereszek és más szakemberek esetében is szükség van a változtatásra.

Ha a kormány rábólint az államtitkárság javaslatára – úgy tudjuk –, a legalacsonyabb fizetési kategóriában körülbelül nyolc, míg az ennél

magasabb besorolásúak átlagosan 12 százalékos jövedelemnövekedéssel juthatnak, idén novemberre már a tavaly ígért 12 százalékon felül. Az intézkedés hatására ebben a ciklusban most először emelkedhet a fizetése a gazdasági és műszaki területen dolgozóknak, az ő jövedelmüket azonban csak a minimálbér és a garantált bérminimum miatti kiigazítás húzza föl. A tervek szerint a szakdolgozók jövedelem rendezésére összességében 26,2 milliárdot, az orvosokéra 14,9 milliárdot, a gyógyszereszekére 345 milliót, a nem egészségügyi végzettségűekére 741 milliót, a gazdasági, műszaki területen dolgozóikéra 6,6 milliárdot költene az államtitkárság.

A tavalyi ígéret szerint a november elsejétől esedékes bruttó 100 ezer forinttal emelkedik a szakorvosok és a kórházi szakgyógyászok bére. S ezzel az államtitkárság kalkulációja szerint az Orbán-kormány lényegében meg fogja duplázni az orvosok fizetését. Ez a béremelés jelen állás szerint csak azon fogorvosokat érinti, akik alkalmazottak valamelyik állami egészségügyi intézményben. Az alapellátók eközben munkalassítással fenyegetve vívják harcukat, így nem kizárt,

hogy a választásokhoz közeledve nekik is jut majd valami.

A tavalyi ágazati bérmegállapodás szerint összesen 65 százalékos béremelési program valósul meg a következő ütemben: a teljes munkaidőben foglalkoztatott egészségügyi szakdolgozók bruttó alapbére tavaly szeptembertől átlagosan 26,5 százalékkal emelkedett, november-től 12 százalékkal, 2018. és 2019. november-től további 8-8 százalékkal nő. Ha sikerül pluszforrást szerezni az egészségügyért felelős államtitkárnak a minimálbér okozta anomáliák rendezésére, úgy az év végéig 140 milliárdot költhet a kormány a béremelésekre.

Ráadásul puhán is adták ezt a pénzt, a kormány ezt a több mint százmilliárdot úgy adta, hogy nem kötötte feltételekhez. Sem a hálapénz visszaszorításához, nem kértek tisztább viszonyokat, nem teremtettek nagyobb átláthatóságot a rendszerben. De a magán- és a közellátás szétválasztását, amit Zombor Gábor államtitkársága alatt egyszer már megcéloltak, sem sikerült megvalósítani.

Ma már úgy tűnik, nagyon nehéz bármin is változtatni, annyira befe-

→ 3. oldal

FLEXI Ü ENT®

Több, mint fogászati szoftver.

Új fogászati programot szeretne? Elege van régi szoftveréből? Nem megfelelő a kiszolgálás? Nem veszik fel a telefont? Nem oldják meg problémáit? Növelné páciensei számát?

www.flexi-dent.hu

+36-1-792 1234

neo

THE NEXT SENSATION

by Alpha-Bio Tec.


AlphaBio^{TEC}
Implantology

IMPLANTÁCIÓS
RENDSZER

OSTEOGENICS

BIOMEDICAL

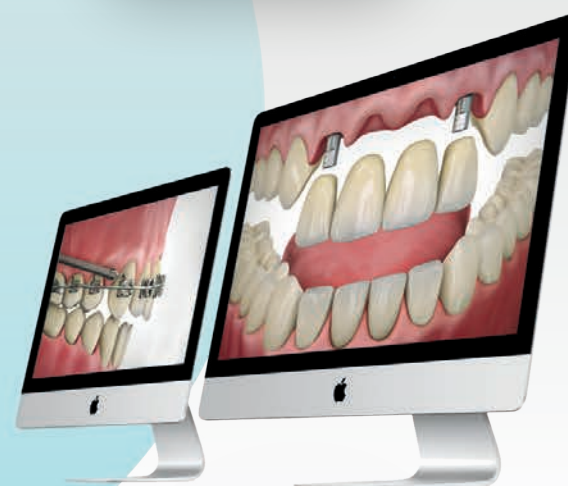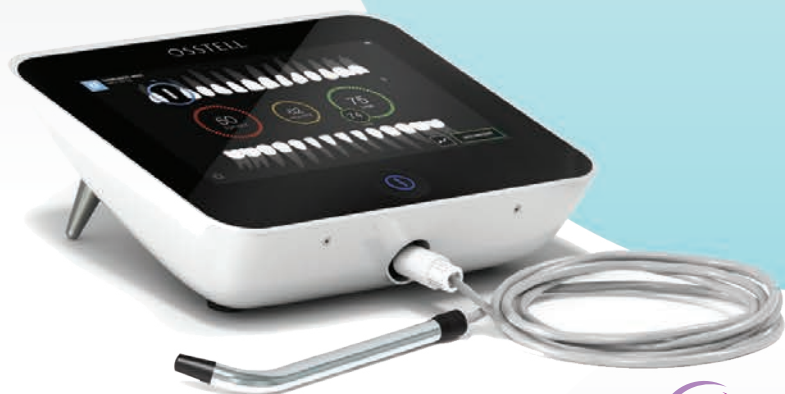MEMBRÁN



Hu-Friedy

How the best perform

KÉZIMŰSZER



DentalMaster™

PÁCIENS
EDUKÁCIÓS
SZOFTVER



OSSTELL

IMPLANTÁTUM
STABILITÁS
MÉRŐ

A MINŐSÉG A SIKER GARANCIÁJA

← 1. oldalról

szült a rendszer, annyira túlterheltek a dolgozók. Önmagában a pénz nem állította meg a szakember-elvándorlást, az uniós országok orvosbéréivel még mindig nem tudja a hazai rendszer felvenni a versenyt, és az egyre növekvő magánszektor is az állami rendszerből szívja el az orvosokat, és az egyéb egészségügyi szakdolgozókat. A közellátásban így egyre kevesebb az ember és szinte semmilyen eszköz nem maradt a kórházigazgatók kezében a számonkérésre, a szakmai szabályok betartására.

A házi orvosok az elmúlt időszak relatíve legnagyobb haszonélvezői, hiszen 40-50 százalékkal emelkedtek a praxisbevételeik, ennek ellenére a kormány náluk sem tudja elérni, hogy a szabályok szerint frissítsék a megújuló törzskartont. Csak pluszpénzért, vagy újabb munkaerő bevonásával lennének hajlandóak erre. Hasonló hangulat uralkodik a kórházakban is. *Ónodi-Szűcs Zoltán* államtitkár programja vesztésre áll: egyelőre az ellátások racionális megszervezését, a kevés szakember hatékonyabb elosztását szolgáló kancelláriarendszer bevezetéséhez sem kapta meg a kormányzati támogatást. A magyarokat egyszerű,

a kormány nem akar szembemenni az orvosokkal.

A budapesti szuperkórház ügyét is csendben elvarták, a 2015 elején bejelentett nagy programból ebben a ciklusban – néhány intézmény sürgős reparációján kívül – nem nagyon lesz semmi. Megy oda még egy kis pénz és sokan is részesednek belőle, szinte mindenki kap valamit, egyetlen intézményt sem szántanak be teljesen, viszont ezzel a fővárosi ellátás „megoldását” is eltolták a távoli jövőbe: most azt ígéri, 2026-ra kerül minden a helyére.

Hasonlóan lassan érhet be az alapellátásban megváltásként bemutatott svájci modell is. Hiába volt eredményes az ezekben a napokban zárult kísérlet, egyelőre úgy tűnik, még egy évtizedbe is beletelhet, mire az ország valamennyi polgáráig eljut ez a fejlettebb, integrált ellátás. A kormányzat jövőre ugyanis csak mintegy 100 új praxissal bővítené az e formában most működő 24 körzetet.

A programra még 2012-ben a Svájci Alap adott Magyarországnak 3,7 milliárd forintot. A modell lényege, hogy a praxis önállóságának megtartása mellett néhány körzet orvosa csapatot hoz létre. A csoportokban az orvosok munkája további szakemberekkel – gyógy-

tornászéval, egészségpszichológuséval, diétikuséval, egészségőrrel – egészül ki. A közös céljuk a körzetben élők egészségének minél további megőrzése. Ehhez az érintettek személyre szabott egészségtervet – benne mozgásra vonatkozó és étkezési tanácsot, pszichés támogatást, életvezetési segítséget – is kapnak. A modellkörzetekben már most gyakran előfordul, hogy gyógyszer helyett napi húsz perc futást, vagy konkrét, személyre szóló diétát ír fel az orvos. Mintegy kétmillió krónikus beteg minőségi gondozását oldhatná meg ez az ellátási forma.

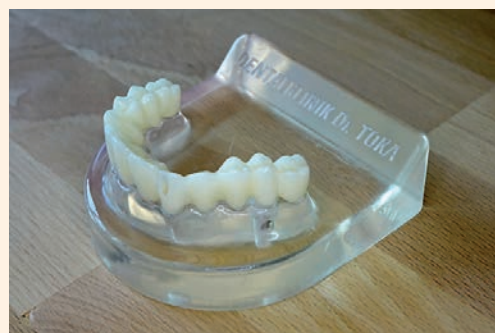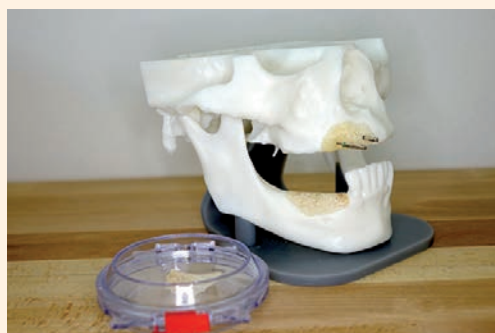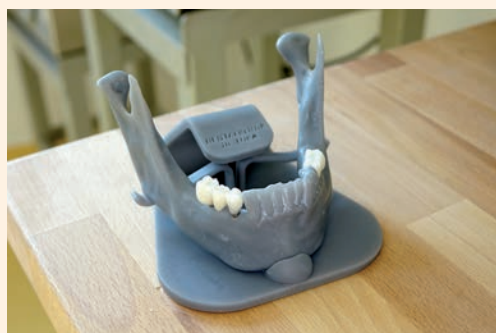Bár a kormányzat az alapellátás legfontosabb, legígéretesebb hazai modelljeként kezelte a programot, most hogy a svájci finanszírozás véget ér, meglehetősen akadozva sikerült forrásokat találniuk még arra is, hogy legalább év végéig működőképesek maradjanak az érintett praxisközösségek. E célra az utolsó pillanatban talált az egészségügyért felelős államtitkárság 140-170 millió forintot.

Ónodi-Szűcs Zoltán a program áprilisi zárórendezvényén a jövőt illetően csak annyit mondott: bízik, hogy országossá nőhet e modellprogram. Hangot adott csalódottságának is, hogy hiába juttatott a kormányzat

az alapellátásnak a ciklus alatt 48 százalékkal több pénzt, nem sikerült a rendszerben változást elérni. A modellprogram viszont – szerinte – megmutatta, hogy megfelelő ösztönzőkkel működhet a megelőzés. A programban dolgozó házi orvosok mintegy 500 ezer forint havi többletet kaptak. A pluszpénz ellenére sem sikerült a programba bevonni a tesztkörnyék alapellátó fogorvosait. A program szakmai vezetője, *Dósa Katalin* a Dental-Tribune-nek ezzel kapcsolatban azt mondta: nagyon szerették volna, ha a modellprogramban résztvevő településeken a fogorvosok is belépnek a kísérletbe. Egyebek mellett például a szájrégi rákok megelőzésében pótolhatatlan a szerepük, ám valamennyi érintettől azt a választ kapták, hogy nagyon leterheltek, a napi betegellátás mellett nincs idejük a prevencióra. Hozzátette: nagyon remélik, hogy a program bővítésére most kiírt pályázatra olyan praxisközösségek is jelentkeznek, amelyekben a házi orvosok mellett ott lesznek az alapellátó fogorvosok is.

Az előttünk álló év aligha az egészségügyről fog szólni, aminek csak a szakpolitikusok örülhetnek: programjaikat, koncepcióikat nem kell újraírniuk, mert velünk maradnak a régi, ismerős problémák. **DT**

Form 2 3D nyomtató a Dentalklinik Dr. Tóka Fogászat és Implantológia gyakorlatában



A Form 2 nagy felbontású SLA 3D nyomtató az elmúlt évben bombaként robbant be a világ fogászati iparába magas minőségével, alacsony beruházási költségével és egyre bővülő fogászati alapanyag-kínálatával. Október óta a FreeDee Printing Solutions a magyarországi ipar és fogtechnikák számára is közelebb hozta ezt a rendkívül népszerű gépet, amely megtérülése valóban hónapokban mérhető. Vannak olyan laborok azonban, ahol már ennél is régebb óta a mindennapi gyakorlat része a Formlabs harmadik generációs fejlesztése. Így Dr. Tóka soproni fogászatának csapata már egy éve rendkívül széleskörűen alkalmazza a Form 2-t. Egresits Tamással beszélgettünk, a Dentalklinik Dr. Tóka fejlesztőjével.

Milyen feladatokhoz vesztik igénybe a Form 2 3D nyomtatót?

Nagyon sok projekt során bevethető a Form 2. Mindenféle fejlesztés, például egyedi orvosi eszközök tervezése során nyomtatunk vele prototípusokat. Emellett a szájszészeti gyakorlatban főként CT felvételek alapján készített csontmodelleket, valamint a Formlabs biokompatibilis alapanyagával műtéti fúrósablonokat gyártunk vele. Ezekbe a sablonokba mi késztermék vásárlása

helyett házon belül CNC-zzük a titán perselyeket, illetve erre a célra fejlesztettünk egy eszközt is, amely a perselyekhez hasonló pontossággal irányítja a fúrót.

Másfajta 3D nyomtatási technológiát is igénybe vesztek?

Nem veszünk már igénybe másfajta 3D nyomtatót. Eleinte eseti jelleggel rendeltünk nyomtatásokat egy Stratasys nyomtatóval, amelynek nem a minősége, hanem a sebessége volt a kimagasló előnye a Form 2-vel szemben, illetve az oldható támaszanyagának köszönhetően a modell formátartása is valamivel tökéletesebb. Azonban beruházási, fenntartási és alapanyagköltségekben olyan szinten felülmúlja a drágább gépeket a Form 2, hogy ezeket a kompromisszumokat megérte vállalni. Ráadásul a Formlabs új fogászati alapanyagaival az eddigiéknél is diverzifikáltabban tudjuk majd bevetni házon belül a 3D nyomtatást.

Hogyan születnek a 3D modellek?

3D szkenneléshez mi a Smartoptics szkennereit használjuk, a modellezés pedig több síkon mozog. Az orvosi eszközöket, illetve amiket geometria-

ilag le lehet írni, azokat parametrikus 3D tervező programban készítjük el, amik viszont STL fájl alapúak, azoknál maradnak a szabad alakító szoftverek, illetve a kettő együtt is szokott működni.

Amíg nem volt 3D nyomtatás, addig az említett feladatokat hogyan kellett megoldani?

Amíg nem volt 3D nyomtatónk, addig ezeknek a feladatoknak a töredékét tudtuk megoldani. Azokat a 3D modelleket, melyeknél nem volt alámenős rész, illetve nem voltak nagyméretűek, CNC-vel faragtuk ki. De egy csontmodell esetében ez járhatatlan út és nem is gazdaságos. A tervezési szabadság igazán a 3D nyomtatóval teljesedett ki.

Mennyire volt nehéz megtanulni a 3D modellek 3D nyomtatására való előkészítését és a Form 2 kezelését?

Nehézséget semmilyen formában nem jelentett.

Mik a jövőbeni terveitek a 3D technológiákkal?

A 3D technológia egyértelműen a fogászat jövője, így haladni kell vele. Most intraorális szkennert szeretnénk vásárolni, illetve nyomtatni szeretnénk

idővel a digitalizált modelleket. Persze ez annak is a függvénye, hogy mennyibe fog kerülni 1-1 modell, illetve mennyi idő alatt készül el. A Formlabsnál például nagyon remélem, hogy DLP projektoros irányban is folynak fejlesztések, és így fel tudja venni majd sebesség terén is a versenyt a drágább gépekkel. Friss élményeim ezzel kapcsolatban, hogy kint voltam a nemrég lezajlott IDS-en, ahol minden standon ott volt már egy 3D nyomtató. Külön szembetűnő volt, hogy a legtöbb kiállító egy Formlabs Form 2 3D nyomtatóval érkezett a rendezvényre.

Mit gondoltok a Formlabs nemrég bejelentett új dentál alapanyagairól és a 3Shape-pel való partnerségről?

Az új dentál alapanyagoknak nagyon örülünk, kiváltképp a modellanyagoknak, amit ki is szeretnénk majd próbálni. A Form 2 másik nagy előnye sok drágább géppel szemben az „open mode” beállítás, aminek hála, más gyártók műgyanta alapanyagait is tudja kezelni. A NextDent anyagokat éppen most fogom tesztelni. A 3Shape partnerségnek én nem örülök szintén, mivel tartok tőle, hogy az ilyen lépések a jövőben növelhetik a nyomtató árát. Ne legyen igazam! **DT**

IMPRESSZUM

CSOPORTVEZETŐ SZERKESZTŐ:

Daniel Zimmermann
newsroom@dental-tribune.com
Tel.: +44 161 223 1830

SAKMAI SZERKESZTŐ:

Magda Wojtkiewicz, Nathalie Schüller

WEBSZERKESZTŐ, KÖZÖSSÉGI MÉDIAFELELŐS:

Claudia Duschek

SZERKESZTŐK:

Kristin Hübner, Yvonne Bachmann

ÜGYVEZETŐ ÉS VEZETŐ SZERKESZTŐ -

DTI COMMUNICATION SERVICES:

Marc Chalupsky

JUNIOR PR-SZERKESZTŐK:

Brendan Day, Julia Maciejek

NYOMDAI ELŐKÉSZÍTŐ:

Hans Motschmann, Sabrina Raaff

ELNÖK-VEZÉRIGAZGATÓ:

Torsten R. Oemus

PÉNZÜGYI VEZETŐ:

Dan Wunderlich

MŰSZAKI VEZETŐ:

Serban Veres

ÜZLETFEJLESZTÉSI VEZETŐ:

Claudia Salwiczek-Majonek

WEBS RÉSZELEGVEZETŐ:

Tom Carvalho

JUNIOR ONLINE PROJEKTVEZETŐ:

Hannes Kuschick

E-LEARNING VEZETŐ:

Lars Hoffmann

OKTATÁSI VEZETŐ TRIBUNE CME:

Christiane Ferret

RENDEZVÉNYFELELŐS/PROJEKTVEZETŐ:

Sarah Schubert

TRIBUNE CME & CROIXTURE

MARKETINGSZOLGÁLTATÁSOK:

Nadine Dehmel

ÉRTÉKESÍTÉS:

Nicole André

KÖNYVELÉS:

Anja Maywald, Karen Hamatschek, Manuela Hunger

HIRDETÉSÉRTÉKESÍTÉSI VEZETŐK:

Antje Kahnt (Nemzetközi), Barbora Solarova (Kelet-Európa), Hélène Carpentier (Nyugat-Európa), Maria Kaiser (Észak-Amerika), Matthias Diessner (kiemelt ügyfelek), Melissa Brown (Nemzetközi), Peter Witteczek (Ázsia), Veridiana Mageswki (Latin-Amerika)

TERMELÉSI ÉS FEJLESZTÉSI VEZETŐ:

Gernot Meyer

HIRDETÉSI SZERVEZŐ:

Marius Mezger

DENTAL TRIBUNE INTERNATIONAL

Holbeinstr. 29, 04229, Leipzig, Germany

Tel.: +49 341 48474-302

Fax: +49 341 48474-173

info@dental-tribune.com

www.dental-tribune.com

Regionális irodák:

DT ASIA PACIFIC LTD.

c/o Yonto Rasio Communications Ltd,
Room 1406, Rightful Centre
12 Tak Hing Street, Jordan, Kowloon, Hong Kong

Tel.: +852 3113 6177

Fax: +852 3113 6199

DENTAL TRIBUNE AMERICA, LLC

116 West 23rd Ste. 500, New York, NY 10001, USA

Tel.: +1 212 244 7181, Fax: +1 212 224 7185

© 2017, Dental Tribune International GmbH

Kiadja: Dental Press Hungary Kft.

1012 Budapest, Kuny Domokos u. 9.

FELELŐS KIADÓ: Laczkó Tamás

NYOMDAI ELŐKÉSZÍTÉS: Dental Press Hungary Kft.

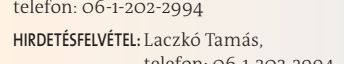
NYOMDAI KIVITELEZÉS: Print City Europe Zrt.

ADATEGYEZTETÉS, INFORMÁCIÓ: Nagy Erika,

telefon: 06-1-202-2994

HIRDETÉSFELVÉTEL: Laczkó Tamás,

telefon: 06-1-202-2994



A Dental Tribune International mindent megtesz annak érdekében, hogy a klinikai információkat és a gyártók termékeiről szóló híreket pontosan adja közre, nem vállal azonban felelősséget a termékekről szóló állítások helytállóságáért vagy a nyomdahiábáért. A kiadó nem vállal továbbá felelősséget sem a termékevevők vagy -leírásokért, sem a hirdetések közlése miatt. A szerzők által kifejtett véleményt a sajátjuknak kell tekinteni, és azok semmi módon nem tükrözik a Dental Tribune International véleményét.



Nem invazív rekonstrukció szuvasodásmentes, kemény fogszöveti hiba esetén



1. ábra: A 20 éves hölgy páciens kiindulási állapota.

Dr. Umut Baysal, dr. Arzu Tuna

A szuvasodásmentes keményszöveti defektusok prevalenciája folyamatosan növekszik. Ilyen esetben a minimálistól a nem invazív eljárások nyújtanak lehetőséget, amelyek a lehető legkevesebb iatrogén fogszövet-károsítással járnak, és sikeresen kezelhetők. A következő eset egy szuvasodásmentes fogszövetdefektus elátását mutatja be, preparálás nélküli onlay-ek és héjak segítségével.

A fogszöveti veszteség leggyakoribb okai: az attríció (nem fiziológias

szövetvesztés közvetlen fogérintkezés útján), az abrázio (mechanikai kopás közvetlen fogérintkezés nélkül) és az erózió (közvetlen savbehatás a fogfelszínen), melyek egyre gyakrabban különböző fogászati beavatkozásokat tesznek szükségessé. A középkorú pácienseknél parafunkció és magasabb savbehatás nélkül is jól látható a szöveti veszteség. Általában a kialakult fogszöveti veszteség csak magasabb életkorban kerül diagnosztizálásra, de gyakran fiatalabb pácienseknél is megfigyelhető. A fogszöveti defektusok megjele-

nése és kiterjedése különböző paraméterektől függ, például: parafunkciók, táplálkozás, foglalkozás során elszenvedett savbehatás és (általános) megbetegedések, amelyek a nyálfunkcióra hatnak. Egy alapos leletkészítés és egy pontos anamnéziszfelvétel megmutatja a lehetséges rizikófaktorokat, és lehetőségeket kínál ezek csökkentéséhez vagy megszüntetéséhez. Abban az esetben, ha ez nem eredményes, a sok évig tartó behatás a harapási magasság csökkenéséhez vezethet. A helyreállítás restauratív ellátást igényel, ha a stomatognath-rendszer integritása vagy a páciens esztétikai megjelenése romlik. Ez utóbbi egyre nagyobb figyelmet kap a mindennapi élet során. Manapság a pácienseknek egyre több speciális elképzelésük van a fogaik megjelenését illetően, amikor a minimáltól a nem invazív kezelési lehetőségeket kéri a fogorvosuktól.

A modern fogorvostudományban a csiszolás nélkül maradó fogstruktúra igénye egyre jobban előtérbe kerül. A kerámiával készült indirekt ellátások már régóta megjelentek a praxisokban, ám ez általában az egészséges fogszövet preparálásával

jár, mindenekelőtt az okklúziót viselő felszíneken. A nonprep. héjakat korábban inkább a frontfogak területén használták, az indikációjuk korlátozott. Több klinikai változót, mint a foghelyzetet, -színt, -formát, -hiányt, -kiterjedést és a kemény fogszöveti veszteség okát is figyelembe kell venni. A klinikai változók mellett a fogtechnikus felkészültsége is mérvado a siker elérésében. Fontos, hogy ezeket a minimálinvazív törekvéseket az oldalsó fogak területén is megvalósítsuk.

Egy nemrég közzétett esetsorozat pozitív eredménye azt mutatja, hogy – az oldalsó fogak területén is – a fogfelszínnek direkt ellátása a modern kompozitok segítségével jól és hatékonyan lehetséges. A ma ajánlott kompozitanyagokkal szemben követelmény az abrázio stabilitás hosszú távú perspektívája. Különböző tanulmányok bizonyítják, hogy a sikertelenségi arány nem mutat szignifikáns különbséget a kerámia-restaurációkhoz képest. A teljes kerámiák (földpát- és üvegkerámiák) lehetővé teszik az optimális esztétikát, természetes hatásúak, és klinikailag megbízhatóak. Optimális lenne a noninvazív ellátásokat az oldalsó fogak területén is teljes kerámia onlay-ekkel elkészíteni. Egy ilyen ellátási lehetőséget mutat be az alábbi eset.

Esetbemutató

20 éves nő páciens (1. ábra) jelentkezett egyre gyakoribb fájdalommal a jobb állkapocsízületben, és általános elégedetlenséggel a fogai esztétikáját illetően. A speciális anamnézis során a beteg napközbeni szorításról és éjszakai csikorgásról is beszámolt. A további klinikai státusz mindkét oldali masseterben, jobb és bal oldalon is a szájfénken hipertóniát mutatott, és tapintásra, nyomásra fájdalmas volt. Mindkét állkapocsízület laterális vége ugyancsak nyomásérzékenységet mutatott. Nyomásra és terhelésre fájdalmas a jobb állkapocsízület a bilamináris zónában. Mindkét oldalon I. osztályú fogsorzáródás és kétoldali „locked occlusio” van jelen (2-4. ábrák). Emellett a felső front fogak palatinális felszínein attríció/erózió látható dentinexpozícióval (5. ábra). A felső fogsorban a metszőfogak éli lefutása egyenes, mely az alsó állcsonton már negatív tendenciát mutatott (6. ábra). Az overbite 1,5 mm. A dinamikus okklúzió során már nem volt fellelhető a tiszta szemfogvezetés. Minden szemfog nagyfokú attríciót mutatott (7-8. ábrák). A fogászati analízis egy elégtelen tömést is felfedezett a 21-es fagon, melyet – a páciens elmondása szerint – az elmúlt hat hónapban háromszor cseréltek ki. Minden tasakmélység és -index a fiziológias tartományon belül volt, mely arra utal, hogy a szájhigiénia jól motivált. A röntgenfelvételeken

(szárnyas harapási felvétel) stabil parodontológiai körülmények voltak, és semmilyen parodontológiai rendellenesség nem volt látható.

Előkezelés

A meglévő funkcionális zavar és strukturális panaszok miatt egy egyénileg beállított sánt (FTG n. Reusch) illesztettünk be, azzal a céllal, hogy a centrikus képesség panaszmentes legyen. Négy hónapos viselési időszak után a következő klinikai leleteket dokumentáltuk:

- A terheléses állkapocsmozgások alatt vagy után, a gyors maximális nyitási és zárási állkapocsmozgásoknál sem volt szubjektív panasz (gyulladásos vagy limitációs fajta).
- Nincs beszűkült fejecsmozgás a ventrális állkapocsnyitáskor a mandibula maximális protúziójakor.
- Nincs hiperaktivitása a rágóizmoknak, abban az értelemben, hogy csak tudatos izomfeszüléskor érezhető aktivitás.
- A horizontális állkapocsmozgásoknál az orofaciális izmoknál nincs koordinációs zavara.

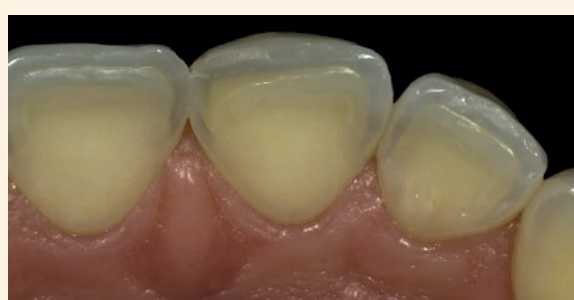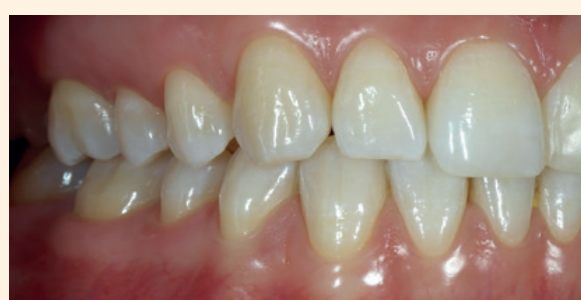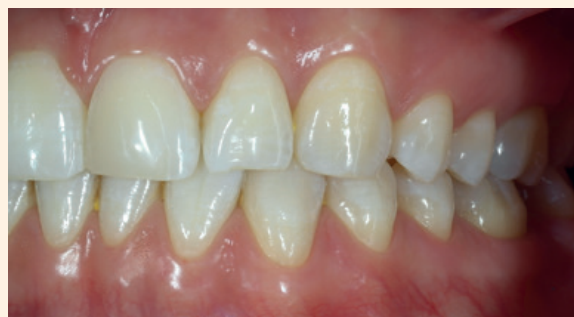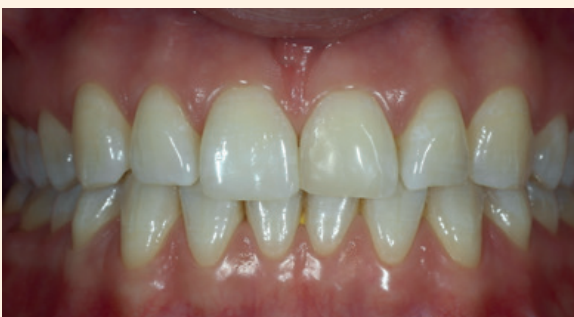Kezelési terv

A sikeres műszeres funkcióanalízis után (AXIOGRAPH II, SAM, 9. ábra) ahhoz, hogy meg tudjuk tervezni az elvégzett változtatásokat a protetikai rehabilitációhoz, egy diagnosztikus wax-upot készítettünk (10. ábra) egyéni értékű artikulátorban. Az esztétikai paramétereket egy digitális szoftverrel (SmileDesignerPro, Tasty Tech Kanada) készítettük el, és a digitális tervet a diagnosztikus wax-uppal összevontuk. A terápiás irány kiválasztásánál a minimálinvazívítás igénye állt az első helyen. Nemcsak a páciens életkora volt döntő, hanem a fogak integritása is, arra való tekintettel, hogy esetleg a későbbiekben szükséges beavatkozások lehetőségét is megtartsuk.

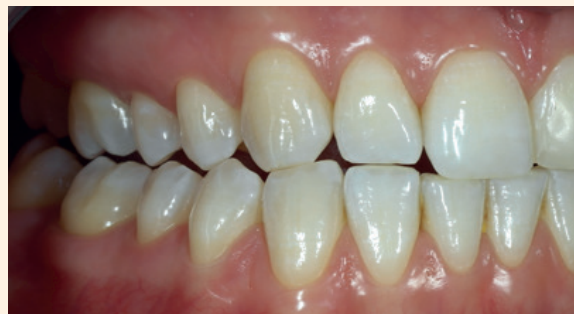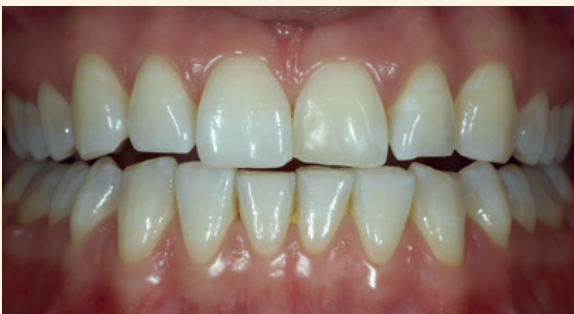Klinikai kivitelezés

A diagnosztikai wax-upok kiértékelése a 13-23-as fogakon és a teljes alsó állcsonton protetikai ellátást eredményezett. A célkitűzés az volt, hogy újra felépítsük a vertikális dimenziót a front- és oldalsó fogak funkcióra alkalmas kialakításával, az antagonisták védőfunkciójának elve alapján (kölsönösen védő okklúzió). Ennek érdekében a következő intézkedésekre volt szükség:

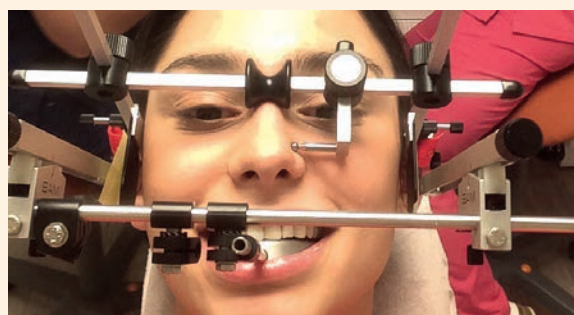
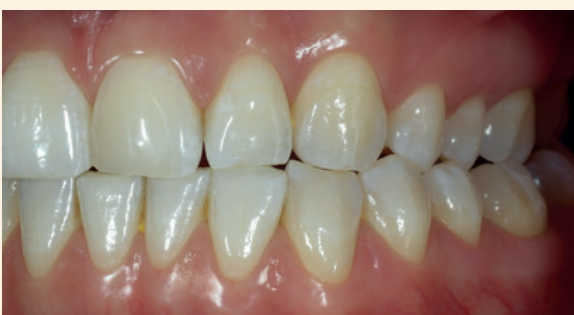- Felső frontfogak területén:
 - a frontfogak meghosszabbítása/a metszőélek és a szemfogcsücsök felépítése;
 - simább és hosszabb frontfog- és szemfogvezetés;
 - koronák közötti szabad terek létesítése.



2-5. ábrák: Intraorális kiindulási állapot kétoldali „zárt okklúzióval” és dentinexpozícióval a felső frontfogak palatinális felszínén.

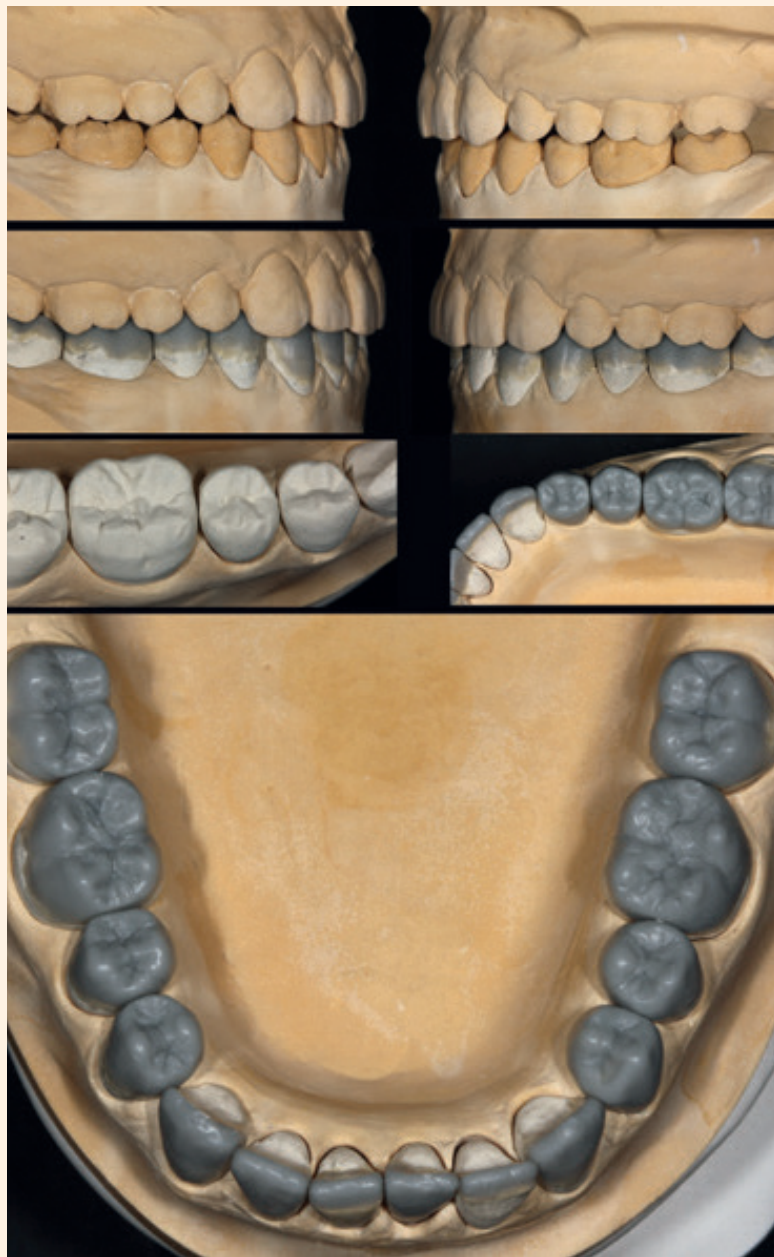


6-7. ábrák: Erős attríció a szem- és frontfogakon, a szemfogvezetés elvesztésével.

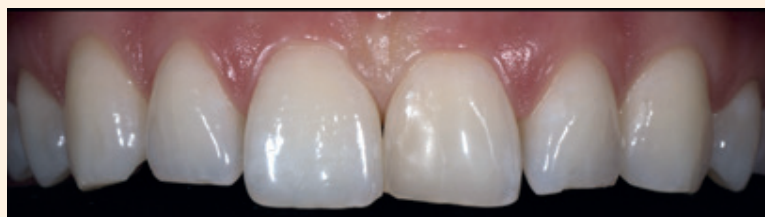
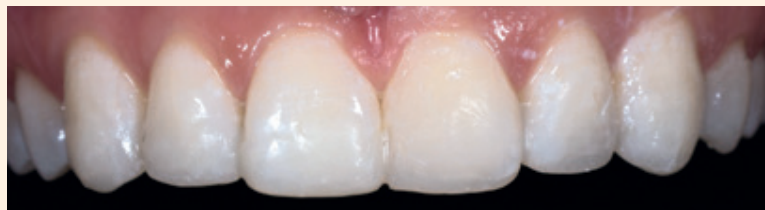
8. ábra: Erős attríció a szem- és frontfogakon, a szemfogvezetés elvesztésével.

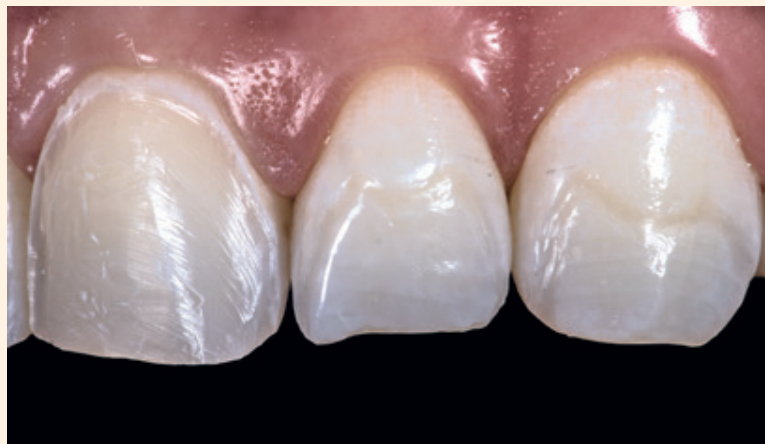9. ábra: Manuális axiográfia AXIOGRAPH II.-VEL SAM.



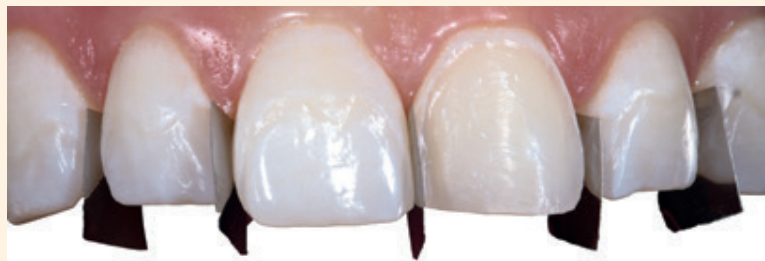10. ábra: Diagnosztikus wax-up harapásemeléssel a teljes alsó állcsonton.



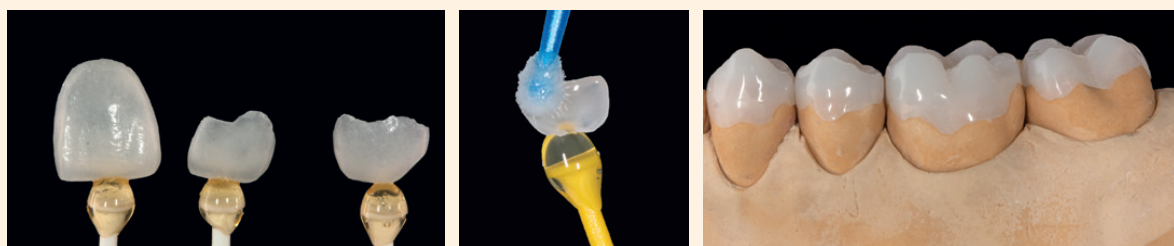
11. a-b ábrák: A direkt mock-upok összehasonlítása a kiindulási állapottal.



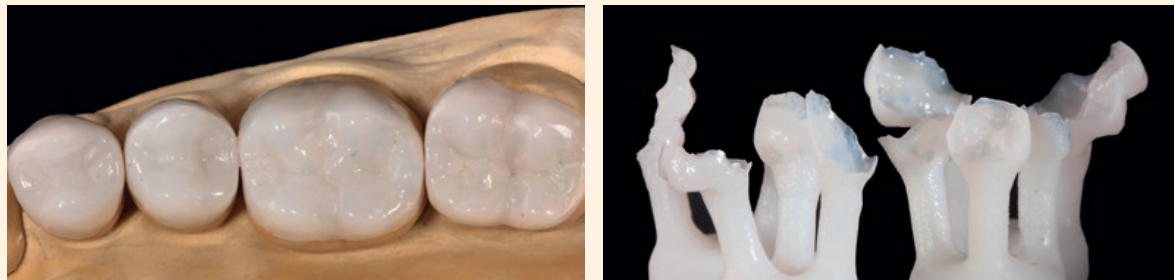
12. ábra: Minimálinvazív preparálás a felső frontfogakon.



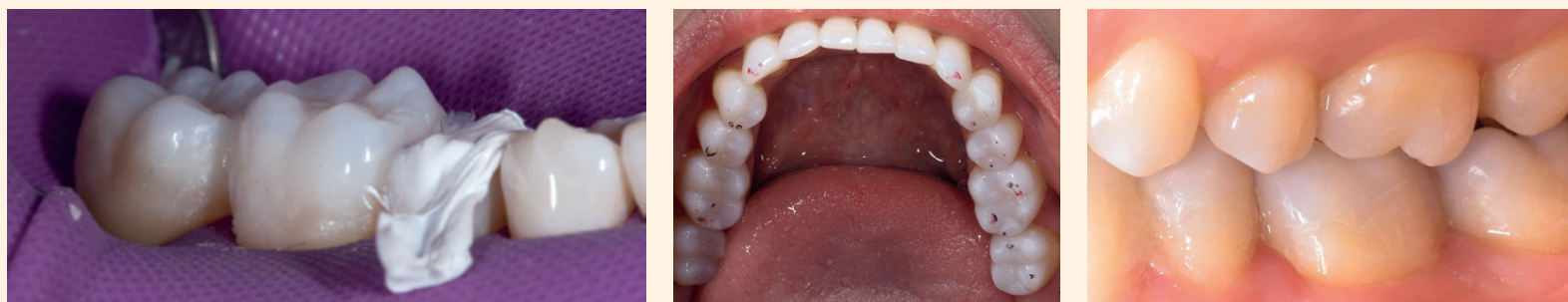13. ábra: A lenyomatvétel előtt a fogak szeparálása.



14-18. ábrák: Héjak és nonprep onlay-ek lítium-diszilikátból.



19-21. ábrák: Nonprep onlay-ek az oldalsó fogak területén (intraorálisan).



22-23. ábrák: A héjak két hónappal később in situ (intraorálisan és szemből).

Az alsó frontfogakon:

- a frontfogak újrafelépítése;
- pozitív frontfogvonal.

Alsó állcsont oldalsó fogain:

- az alsó állcsontot a csücsköket lingválisan kell elhelyezni;

- simább lateráltrúziós vezetést kell kialakítani;
- fontos az ízületvédő támogatás is.

Az új felső frontfogak funkció és beszéd közbeni, illetve esztétikai anali-

zálásához a wax-up alapján mélyhúzott fóliával direkt mock-upot készítettünk. Az Ivoclar Vivadent cég kompozitját használtuk fel (Empress). Egy fénykép- és videófelvételt kiértékelünk a pácienssel, a fogtech-

nikussal és a fogorvossal együtt (11. a-b ábra). A nonprep héjakat a felső frontfogak területén egyszerre kell minden szextánsba behelyezni, az alsó állcsont Table Topjai segítségével végzett harapásemeléssel (Telio, Ivoclar, Vivadent). A nonprep héjak klinikai korlátai mellett egy további kritikus pont a kézzelfogható széli zárás is. Az előkészítésről való lemondás túlkontúrozott határokat jelent, és kedvez a megnövekedett plakkképződésnek, további elszíneződéssel. Tökéletes feltételek mellett is az in vitro vizsgálatok során a 75-100 µm alatti határ nem látható. A továbbiakban egy vékony szélt preparáltunk a 12-11-22- 23-as fogakra. A 21-es

fog vesztibuláris felszínét a nagy tömés miatt körben egy széllel láttuk el (12. ábra). Ahhoz, hogy a kontaktpontokat ne vegyük el a lenyomatvétel előtt (kétfázisú Honigum, DMG), rövid fémcsíkokat helyeztünk be (13. ábra). A fogak a 21-es kivételével nem kaptak ideiglenes ellátást.

A nonprep héjakat (e.max, Ivoclar Vivadent) a fogtechnikai laboratórium tűzálló csonkokra készítette el, és a széli zárást 100 µm-ig redukálta vissza (14. ábra). A beillesztés - kofferdamizolásban egyesével és egymás után - klasszikus zománccsavazás

(foszforsav) és kerámiakondicionálás (folyékony sav, szilán) után, fényre kötő beragasztókompozittal történt (Variolink Esthetic LC trans, Ivoclar Vivadent). Az oldalsónákat, mint a fentiekben említettük, Table Topokkal terheltük meg (15. ábra). Az alsó állcsonton is minden héjat és onlay-t ugyanúgy tűzálló csonkokon állítottak elő (16-18. ábra). A következő ülésben az onlay-eket és héjakat ugyanazzal a protokollal helyeztük be (19. ábra). A statikus és dinamikus okklúziót ellenőriztük, majd egyénileg állítottuk be (20. ábra). Egy teljesen beállított sánt készítünk az éjszakai viselésre. (A 20-23-as ábrák mutatják a kész protetikai helyreállítás- egy frontfog-szemfogat vezetéssel.)

Megbeszélés

Egy kraniomandibuláris diszfunkció nélküli, egészséges ízületű páciensnél a vertikális dimenzió megemlése kötelező, ez a harapásemelő sínnel történő előkezelés nélkül is lezajlik. Panaszok fellépése esetén ezt egy egyénileg beállított sínrel kell kezelni. Akkor tudjuk a protetikai helyreállítást elkezdni, miután a terápiás harapási helyzetet funkcionális és strukturális anomáliák nélkül beállítottuk. Általánosságban elmondható, hogy a vertikális harapásemelés - stabil okkluzális feltételek esetén - jó prognózist mutat. A bruxáló páciensek a fej- és izomfájdalmak csökkenéséről számoltak be.

A noninvazív törekvés - ennél a kezelési formánál - rendkívül „technikaérzékeny”. A laboratóriumnak kihívás az extrémén vékony szélek biztos megállapítása, ugyanakkor a megfelelő esztétikai hatás elérése. Most a lítium-diszilikát anyagra esett a választásunk. Ez megengedi a 0,2 mm alatti széleket, és jó esztétikai eredményt biztosít. A leggyengébb pontnak az adhezív beragasztás tűnik, amelyhez nagyfokú gyakorlat szükséges. Egy tiszta adhézió a fogzománcon természetesen nagy előny, de téves indikáció esetén a koronázás veszélybe kerül. Ezt a meglévő modell/viasz-analízissel és ideális kiterjesztéssel meg lehet akadályozni. A továbbiakban a nem előkészített fogzománc adhézióját, a zománccsík nélküli állapotot (aprizmatikus zománc) vitatjuk meg. Azt javasoljuk, hogy 90 és 120 másodperc között - de semmiképpen sem 60 másodpercnél kevesebb ideig - hagyjuk a foszforsavat hatni. Az egészséges kemény fogszövet csiszolása nélküli non-, minimálinvazív pótlásokat nagyon pozitívan fogadják a pácienseink. Ennek ellenére ne ébresszünk hamis elvárásokat! Az egyszer már felragasztott héjakat nem tudjuk forgóműszerek használata nélkül eltávolítani. A státusz visszatérése esetén a kezelést többé nem lehet noninvazívan megoldani. A bemutatott eset világossá teszi, hogy kerámiákkal történő ellátás az oldalsónában, a fogak lecsiszolása nélkül is lehetséges. Közben a kompozitok direkt használatának sikerességét folyamatosan vizsgálják, ez a lítium-diszilikát pótlásokra vonatkozóan még várta magára.

Forrás: *Cosmetic Dentistry* 2016/4

A közösségi média mint a praxis marketingeszköze

A fogorvosi páciensek épp olyanok, mint bárki más: többségük viszonylag sok időt tölt az online térben. Míg a fogorvoshoz csupán évente kétszer

látogatnak el, a közösségi médiafelületeken az év 365 napjában jelen vannak. Jackie Ulasewich, a Dentistry IQ marketingszakembere szerint kár

volna kihagyni a lehetőségeket, amelyek ebben a helyzetben rejlenek. Gyakori marketinghiba, hogy a rendelő új páciensek megszólítására

törekszik, miközben megfigyelhető azokról, akik ültek már a székükben. A következő javaslatok a legtöbb praxis számára hasznosak lehetnek: – érdekes képeket feltölteni a fogászati személyzet hétköznapijairól, – népszerűek az előtte-utána fotók a sikeres fogászati beavatkozások tekintetében, – a rövid videók, amelyek egy-egy új szolgáltatást, eszközt mutatnak be, sokakat érdekelhetnek,

– időről időre egy szakember rövid, praktikus kérdésszelekre is válaszolhat a páciensekkel.

A Facebook-jelenlét tagadhatatlan előnye, hogy a praxis azonnali visszajelzést kap, ami ugyanúgy inspirálhat, ahogy a fejlesztések tematizálásában is komoly segítség lehet. A közösségi médiafelületeken történő aktivitás nem csak új pácienseket vonzhat, de a régieket is gyakoribb látogatásokra készítheti. *Forrás: medipress.hu*

A Google Analytics használatát nem kerülhetjük el

A Dentistry című brit fogászati portál cikkében arról esik szó, hogy a Google Analytics rendkívül fontos eszköze a keresőoptimalizálás és hirdetésintézés menedzselésének, hiszen – ahogy Peter Drucker fogalmaz – ami „mérhető, az kezelhető is”.

A Google Analytics egy olyan részletes honlapstatisztikát ígérő eszköz, amelynek segítségével ingyenesen lekövethetjük, hogy mi történik az általunk menedzselte online felülettel: milyen tartalmunkat figyelik a

leginkább, hányan néznek épp minket, milyen keresőszavakkal jutnak el hozzánk az érdeklődők, milyen oldalról kattintanak, illetve kik azok, akik számára releváns az általunk generált tartalom.

Marketing szempontból fontos tudni, honnan érkezik a forgalom jelentős része. Milyen arányban jutottak el hozzánk a keresőkből, egy-egy máshol megosztott linkre kattintva, hányan írták be a böngészőbe az oldal címét, illet-

ve milyen fizetős kampányok – például PPC, vagyis pay per click – során jutottak el hozzánk új látogatók.

Mindez természetesen a tartalom menedzselése szempontjából is fontos tudás. A Google Analytics segítségével bemérhetjük, milyen szövegeink, képeink, videóink a leginkább népszerűek, milyen irányba érdemes elmenni, hogy még több érdeklődőt vonzzunk. *Forrás: medipress.hu*

Do It Yourself – Csináld magad fogszabályozás

avagy változások a láthatatlan fogszabályozásban

Mind a bulvársajtót, mind a szakmai fórumokat felrázta egy sajtóhír, miszerint egy amerikai egyetemi hallgató magának gyártott fogszabályozó készüléket és magát kezelte.

Konkrétan arról volt szó, hogy az egyetemi hallgató digitális technológiát tanul. Azaz az egyetemen van szkennert, 3D nyomtatót. Így egy gipszmintát beszkennelem, mintát kinyomtatni nem gond. A hallgatónak egy korábbi fogszabályozó-kezelése után visszamozdultak a metszőfogai. Erre keresett megoldást, de visszatérítette a fogorvosi rendelők aligner kezelési árai. Ekkor jött a gondolat, hogy az egyetemen található gépekhez csak egy olyan szoftvert kell írnia, mely képes a kezelést modellezni. A gondolatot tettek követték és el is készült a szoftver. A kezelés megvalósításához így mindössze csak a lenyomatok és a kivehető alignernek mély-



Dr. Hermann Gábor

húzott fóliái kerültek pénzbe, konkrétan 60 dollárba és a fogai szépen beálltak a sorba.

Nos, ez a hír járta be a világsajtót. Azóta több fogszabályozó szakmai állásfoglalás született annak érdekében, hogy a lakosságot óvják az ilyen kísérletektől. A

fogszabályozás orvosi beavatkozás, melynek rizikói vannak, azaz mindenki menjen el a fogorvoshoz!

Ennek a történetnek itt a vége, viszont az eset tökéletesen beillik egy sokkal nagyobb képbe. Emlékezzünk a Uber nevű taxis vállalkozásra? Egy technológiai vállalkozás, egy mobilalkalmazás és a közösségi élményt kereső piac fenekestől forgatott fel egy olyan iparágat, melyben generációk nőttek fel, és dolgoztak nyugdíjas korukig. A 4. Ipari Forradalom, ami meghatározza életünket, nem csak a taxisok életét forgatja fel.

Akinek volt lehetősége az ideai kölni IDS fogászati kiállításon részt venni, megtapasztalhatta, hogy a digitális technológia a fogászatot is márkánsan alakítja. A fém fogtechnikusok jobban teszik, ha CAD/CAD programozókká válnak.

Így határozza meg a digitális technológia a fogszabályozás jelenét és jövőjét is. 2000-ben, amikor az Invisalign megszületett, a fogszabályozás a fogszabályozó szakorvosok területe volt. Az Invisalign lett az első cég, mely kiszolgált az általános fogorvosokat is. Azóta már számtalan kozmetikai, vagy éppen teljes szájat kezelő módszer, képzés szól az általános fogorvosoknak is. Mi ez, ha nem a fogszabályozás Uber jelensége? Az alignernek a legjellegzőbb Uber termékek. Általános fogorvosok tömegei alkalmazzák világszinten. Tud ez ellen tenni valamit a fogszabályozó-szakma? Semmit. Ráadásul a teljes képben és történetben ez még korántsem az utolsó kocka. A kölni kiállítás digitális

dömpingje és a különböző aligner trendek mutatják, hogy ez egyáltalán nem a folyamat vége és nem áll le az aligner kezeléseknél térnyerése. Egy kozmetikai célú láthatatlan fogszabályozás sokkal vonzóbb, mint egy 2 éves ragasztott fogszabályozó készülékes kezelés. A fogszabályozó-szakma nem kis kihívás előtt áll. Hiszen a 3D technológia ára tovább esik. Aligner laboratóriumok naponta nyílnak minden utcasarokon. Azaz a piaci verseny egyre csak nagyobb lesz. Ez egyik oldalról jó a páciensnek és az orvosnak, hiszen ez végeredményben az árak esését fogja hozni. A kérdés csak az, hogyan lehet eligazodni ebben a nagy kínálatban? Mi alapján tud választani az orvos a rendelkezésre álló aligner rendszerek között? Végül is minden rendszer végeredménye egy láthatatlan, rugalmas, műanyag kupak. Ugyanakkor mégis lesznek különbségek. Az egyik nagy különbség az, hogy mekkora támogatást ad a laboratórium az indulásban, az esetek tervezésében.

Sokkal nagyobb a hitele egy olyan rendszernek, mely mögött több év tapasztalata, több ezer sikeres eset áll. Tudjuk, ki tervezi az esetet, tudjuk, kit kell felhívni, ha kérdésünk van.

A siker másik nagy kulcsa az lesz, hogy fel tudjuk mérni, hogy az aligner kezelés mire való. Sem a páciens bizalma, sem a praxis gazdaságossága szempontjából nem mindegy, hogy be tudjuk-e fejezni a kezelést azon az időn belül, amit a kezelési terv ígér. Nem a felelőtlen ígéretések, hanem a pragmatikus esztétizálás hozza majd el a nagyszámú és elégedett páciens.

Mit hoz a digitális technológia forradalma az aligner kezeléseknél jövőjében? Még eltelik egy kis idő addig, amíg a páciens otthon a saját nyomtatóján fogja kinyomtatni a fogszabályozó készülékét. Ebben a pillanatban az látszik, hogy nagyon sok páciens keresi ezt a lehetőséget, és a rendelők és laborok közös érdeke, hogy az orvos keze alatt sok sikeres eset szülessen. **DT**

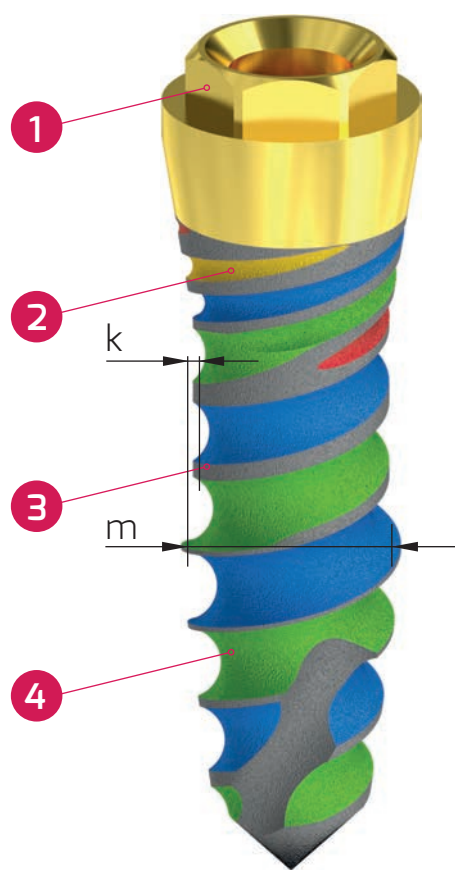


myclearbrace
A láthatatlan fogszabályozó

- Szeretne rendelőjében láthatatlan fogszabályozással foglalkozni?
- Szeretne egy olyan rendszert melyet minimális előképzettséggel is sikeresen tud alkalmazni, már az első esetről is?
- Szeretne egy olyan rendszert, mely a világ egyik legfejlettebb klinikai támogatását és kommunikációs rendszerét kínálja?
- Ismerje meg, hogy mit tehet a MyClearBrace rendszer az Ön sikeres láthatatlan fogszabályozó kezelése miatt.

Előnyös megoldások Hybrid implantátumokkal

Sokoldalú, cserélhető felépítményekkel, komplex, többfunkciós és az Ön igényére szabott megoldást ad a mini implantátumos fogpótlással megoldható esetekre. Egy és kétfázisú, azonnal is terhelhető extra vékony, normál és extra rövid gömbfejű, lokátorfejű, kúpos, multi-unit fejű Hybrid implantátumok széles felhasználási lehetőséget nyújtanak műanyag, cirkon, titán és kobalt alapú fogművekhez.



A HYBRID implantátum geometriája

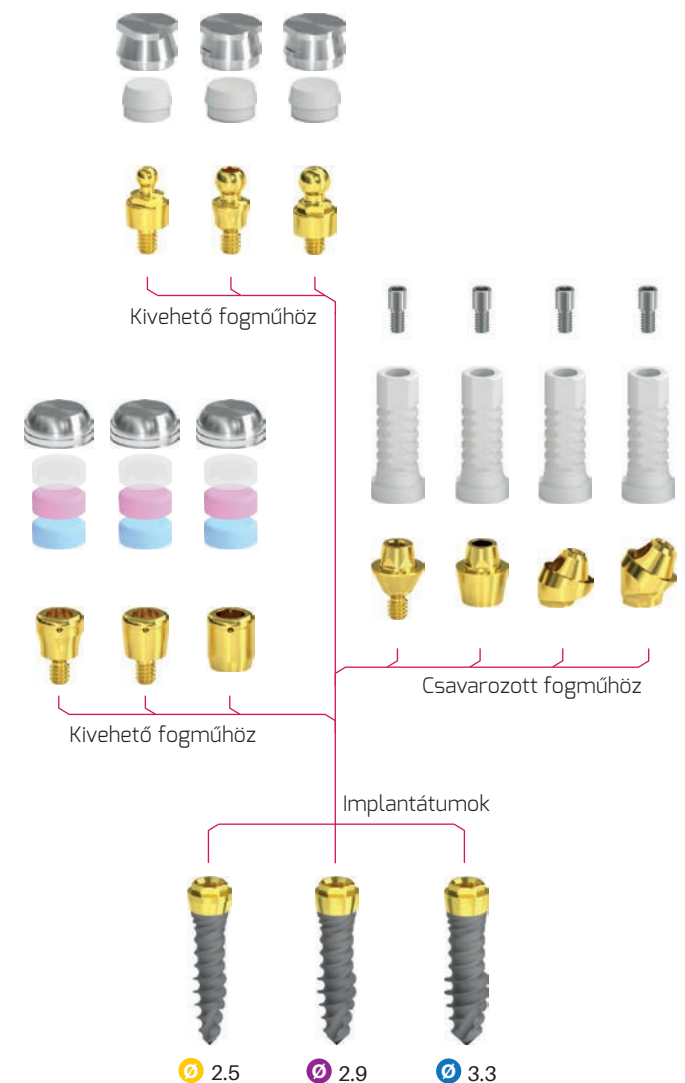
A Hybrid implantátum test szerkezeti részei:

1. Brönemark típusú hatszög keresztmetszetű fejrész belső kúppal és csavarmenettel.
2. Micro menetstruktúra négy bekezdésű kortikális zsinórmenettel.
3. Két bekezdésű normál zsinórmenetes test rész a dinamikus erőhatások csillapítására.
4. Növelt kontúrral és növelt menetmélységgel rendelkező a primérstabilitást adó ciklois menetstruktúra, önvágó éllel és elfordulásgátló horonnyal.

A BIONIKA Hybrid implantátumrendszerének legfőbb általános jellemzője az, hogy a természetes analógia szerint a csavarmenet minden eleme rádiuszos kiképzésű, folyamatosan változó keresztmetszetű.

A 3-as jelű zsinórmenetes csavarszakasz „k”-val kisebb átmérőjű mint az élesebb ciklois menettel ellátott, a primérstabilitás biztosítására szolgáló apikális rész „m” menetkialakítása.

A HYBRID rendszer elemeinek funkcionális struktúrája



A Hybrid mini implantátumok alkalmazási területei

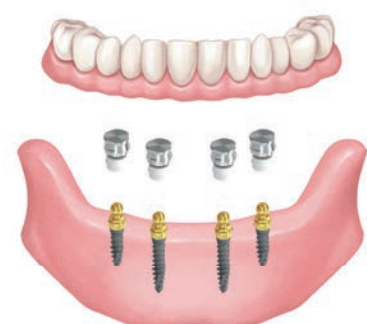Egyre gyakrabban lehet találkozni kis csontkínálattal rendelkező páciensekkel, akiknek természetesen igénye van arra, hogy visszanyerjék fogazatuk százszázalékos funkcióját. Segítségképpen fejlesztette ki a BIONIKA a Hybrid implantátum rendszerét, mely számukra is lehetővé teszi sokoldalúan használható fogművek gyártását.

Kivehető fogművek

Ha a páciensnek egy foga sincs, készíthető teljes fogpótlás. Ebben az esetben az egyik megoldás a kivehető fogsor. Általában kivehető fogműveknél 2-4, esetleg a felső állcsontba 6-8 implantátumot ültetnek be, a csontállomány minőségét figyelembe véve, a terhelési viszonyoknak megfelelően. A gömbfejes megoldás már klasszikusnak mondható. A legelterjedtebb rögzítési lehetőség.

A HYBRID mini rendszerben megtalálhatók mind az 1,8 mm-es (micro) mind a 2,5 mm-es (normál) átmérőjű gömbfejjel készülő implantátumok. Egyedi igényre rendelhető 2,3 mm átmérőjű (medium) gömbfej is.

Ehhez képest viszonylag újszerű a lokátoros, torus formájú fejjel ellátott egyfázisú vagy kétfázisú mini implantátumok alkalmazása. Ezek kevesebb implantátum esetén is nagyobb stabilitást adnak a fogsoroknak.



A HYBRID mini megoldás nagy előnye a megkopott gömbfejek és lokátorfejek cserélehetősége.

Összesínezett implantátumos kivehető fogsorok

Az implantátumok mellett egy egyedileg készített fém sín is behelyezésre kerülhet az implantátumokhoz csavarozva, amely még nagyobb alátámasztást és stabilitást ad a fogműnek. A sítet 2-6 implantátumhoz rögzítjük. Így az implantátumok terhelése jobban megoszlik, ezáltal nő az élettartamuk.

Összesínezett fogművek esetén az orvosnak és a fogtechnikusnak lehetősége van arra is, hogy a fogmű megtervezésénél és előállításánál a gömbfej vagy a lokátorfej ne az implantátum tengelyébe, hanem a sín optimálisan megválasztott pozíciójába kerüljön. Az implantátumos fogorrögzítés a kivehető

fogművek esetén is hatalmas életminőség javulást hoz a páciensnek, hiszen így fogcsora sokkal stabilabb lesz mint a hagyományos kivehető, esetleg fogsorragasztóval rögzített fogsorok használatával. Úgy a rágásban, mint a beszédben a tökéletesség érzetét adja.

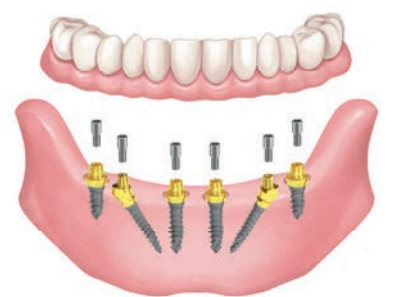
All-on-4 a gazdaságos megoldás

A vékony Hybrid mini implantátumok is alkalmasak All-on-4 megoldással, nagy stabilitású fogművek készítésére. Az ideiglenes fogsor már a műtét napján behelyezhető. Azonnali javulás funkcióban, beszédben és természetesen esztétikailag is. A kezelési idők rövidebbek és a költségek alacsonyabbak lehetnek a hagyományos implantátumkezelési módokhoz képest.

All-on-6 a biztonságos megoldás

All-on-6 megoldással tovább növelhető a fogmű stabilitása. Különösen előnyös extra rágóerő esetén.

A hosszabb implantátumok használata lehetővé teszi, hogy a csont és az implantátum nagyobb felületen érintkezhesen, ezzel elkerülhetővé téve a csontpótlást. Kedvező csontszint döntött és axiális implantátumokhoz. Magas benmaradási, osseointegrációs arányok.



Dr. György

Ügyvezető igazgató
okl. gépészmérnök, gazdasági mérnök
egészségügyi szakközgazdász
BIONIKA Medline Kft.

Hazavihető mosoly

Hosszú távú ideiglenes felépítés héjak segítségével

Anja Fechner (Németország)

„A külső megjelenésére rendkívül igényes, jól tájékozott és motivált” - napjainkban ezekkel a szavakkal jellemezhetjük a rendelőkbe érkező pácienseket. Ezt, az eddigiekhez képest szembetűnő változást minden korosztály esetében - a húszas éveik derekán járó fiataloktól kezdve egészen az ötven év feletti korosztályig - általánosan tapasztalhatjuk. Egyértelműen a digitális platformok folyamatosan növekvő népszerűsége áll a jobb tájékozottság háttérében. A

német háztartások 90%-a rendelkezik internet-hozzáféréssel, és ennek megfelelően a páciensek az interneten fellelhető tudással felvértezve érkeznek már az első találkozásra is. Így már könnyen érthetővé válik, hogy miért támasztanak komoly elvárásokat a lehető legeresztékusabb végeredmény irányát. Ez azonban megköveteli a közvetlen és mindenki számára egyértelmű kommunikációt a páciensek, valamint a fogorvosok és fogtechnikusok között. Azoknak az orvosoknak, akik el akarják nyerni ezeket a pácienseknek a bizal-

mát, új, a kölcsönös párbeszéd kialakulásához vezető kommunikációs stratégiákat kell kidolgozniuk.

Széles választék áll rendelkezésünkre azokból a segédeszközökből és számítógépes programokból, amelyek azzal a céllal készültek, hogy megkönnyítsék a különböző kezelési lehetőségek ismertetését a páciensek számára. Léteznek olyan tájékoztatói lehetőségek is, amelyek digitális fotók segítségével mutatják be a kezelés során elérhető esztétikai eredményeket. Ennek ellenére ezek

nem tudják biztosítani annak a lehetőségét, hogy a páciensek közvetlenül kiértékelhessék a valóságban kiépített jövőbeni mosolyukat. Ezen a ponton lehet lényeges az általunk kifejlesztett „Lächeln2go” páciens-tájékoztatói rendszer előnye, amely segítségével a pácienseink közvetlenül megtapasztalhatják az új mosolyuk nyújtotta pozitív változásokat. A rendszer lényege, hogy a kiindulási helyzetről készült fotók közös kiértékelését követően, az egyéni sajátosságokat figyelembe véve személyre szabottan felvázolhatjuk az általunk javasolt esztétikai változásokat, és egyúttal lehetőséget biztosíthatunk arra, hogy a páciensek ezeket saját magukon megtapasztalhassák. Ezt az egyénileg megtervezett, gépi frézéssel kialakított műanyag héjak, a Testeneer®-ek teszik lehetővé. A felhelyezésükhöz nincs szükség a fogak előzetes kezelésére (1. és 2. ábrák).

Esetbemutató

Az alábbiakban egy eset bemutatásán keresztül ismertetjük a „Lächeln2go” rendszer gyakorlati felhasználásának az előnyeit. Ezt a rendszert az elmúlt években meglehetősen széles körben alkalmaztuk a mindennapi munkánk során.

A rendelőkben jelentkező 28 éves hölgy páciens kedvezőtlenül ítélte meg fogai esztétikai megjelenését. Egy, a gyermekkorában jelentkező, súlyos krónikus megbetegedés kezelésére olyan gyógyszeres terápiát kapott, melynek eredményeként zöldes barna elszíneződés jelent meg a fogai felszínén. Ezek az eltávolíthatatlan elszíneződések erősen korlátozták az egyébként dekoratív megjelenésű fiatal hölgyet az önfelvetésében (4. ábra). A médiából értesült a „Lächeln2go” rendszerről, és arról, hogy ez a rendszer lehetőséget biztosít arra, hogy Testeneer®-ek viselésével kipróbálhassa, hogy milyen esztétikai megjelenés érhető el a kezelés során. Így a tényleges fogászati kezelés megkezdése előtt megismerheti, hogy milyen végleges esztétikai megjelenés kialakítására van lehetősége.

Az első találkozás során az „Aesthetic Check” applikáció segítségével részletesen elemeztük a mosolyát, és teljesszereven tájékoztattuk a kezelési lehetőségekről. Az elemzés megkezdéséhez három, a páciensről készült felvételt kellett az applikációba feltölteni. A kiindulási helyzet egy 10 pontból álló lista alapján kerül kiértékelésre, ami olyan objektív esztétikai tulajdonságokat vizsgál, mint a fogak formája, szimmetri-

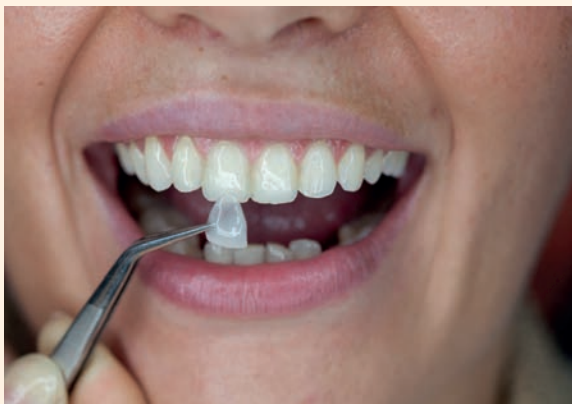
kus elhelyezkedése, tengelyállása, a rózsaszín-fehér esztétika, továbbá a fogak az arcon található anatómiai képletekhez és referenciavonalakhoz képest felvett pozíciója, valamint a diszharmóniák esetleges jelenléte (3. ábra). Az értékelés végén a páciens számára is érthető módon tudjuk ismertetni a kiindulási állapotban látható fogazati státuszt. Az értékelés eredményeit és a páciens kívánságait összevetve közösen határozzuk meg a terápiás célokat.

Az itt bemutatott eset ellátása során kizárólag a zavaró elszíneződések eltakarása mellett döntöttünk. A fogai eredeti formájával és elhelyezkedésével a páciens elégedett volt.

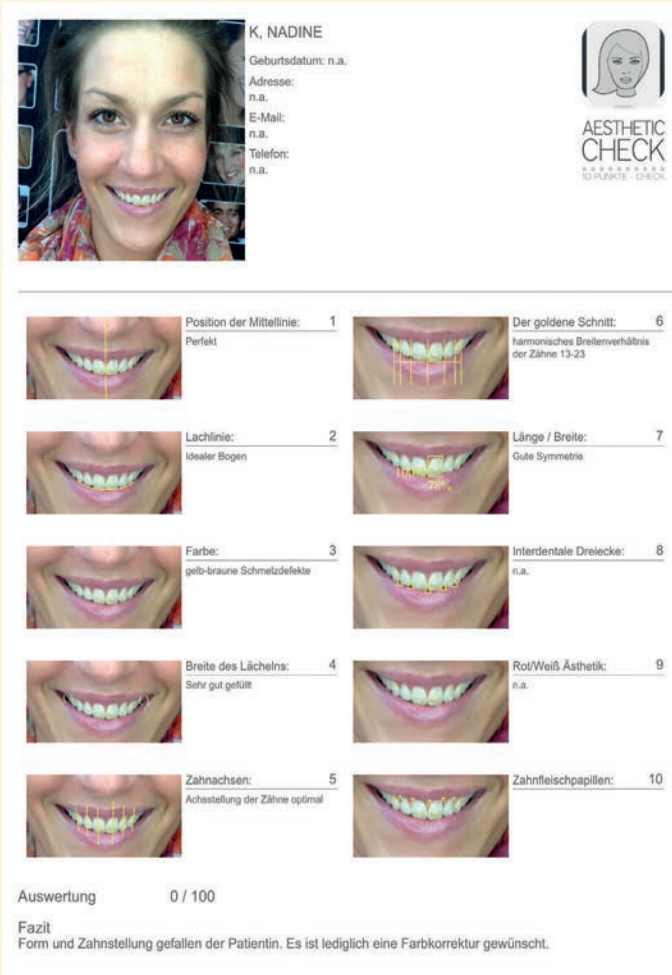A terápiás céloknak megfelelően megállapított esztétikai tervet hat Testeneer® segítségével oldottuk meg. A hártávékony CAD/CAM-technológiával kialakított műanyag héjak esztétikai szempontok alapján létrehozott Mock-upként viselkednek, de emellett egyedülálló tulajdonságokkal is rendelkeznek. Ezek közül kiemelnénk, hogy elkészítésüket követően többször felhelyezhetjük a páciens fogaira, valamint rendkívül hosszú ideig viselhetők. Ennek az elgondolásnak az a lényege, hogy a pácienseknek már a definitív protetikai ellátás megkezdése előtt megmutathassuk, milyen pozitív változásokat tudunk elérni a frontfogak esztétikájában, időbeli kötöttségek nélkül, nyugodt légkörben tesztelhetik az új mosolyukat. Így sokkal könnyebben azonosulhatnak az új megjelenésükkel. Utólagos módosításokat is végezhetünk a műanyag héjakon. A disztális szögletek lekerekítése, a héjak hosszának megváltoztatása, és bármilyen más módosítás bármikor elvégezhető. A páciens aktívan részt tud venni az általa ideálisnak vélt mosoly kialakításában, ami nagyban növeli a kedvező, végső esztétikai megjelenés elérésének a valószínűségét. Ez nagyon fontos, ha nagy értékű protetikai restaurátumok készítését tervezzük. Ideális esetben ez alapján biztosak lehetünk abban, hogy a páciens megértette és elfogadta a terápiás javaslatunkat, valamint a kezelés anyagi vonatkozásaival is tisztában van. A páciensünknek az új mosolyával kapcsolatban érzett elégedettsége és a környezetéből származó pozitív visszajelzések hatására hamarosan döntés született, hogy kezdjük meg az új mosolyának végleges restaurátumokkal történő kialakítását (5. ábra).

Héjak

A leendő mosoly viselése és a páciens kívánságainak megismerése jelentős mértékben hozzájárult ahhoz, hogy a csapatunk és dr. Horst Montag (Berlin) jól meg tudja határozni a kezelés célját. A frontfogak természetes megjelenését minimálinvazív beavatkozásokkal kívántuk elérni. A kezelése során hat A2-es színű héj került felhelyezésre, a 13-23-as fogakra. Ez a fogszín ideálisnak bizonyult, mivel egyszerre biztosította az esztétikus megjelenést, és harmonikusan



1. és 2. ábra: A Testeneer®-ek felhelyezését követően a páciens „magával viheti” az új mosolyát.



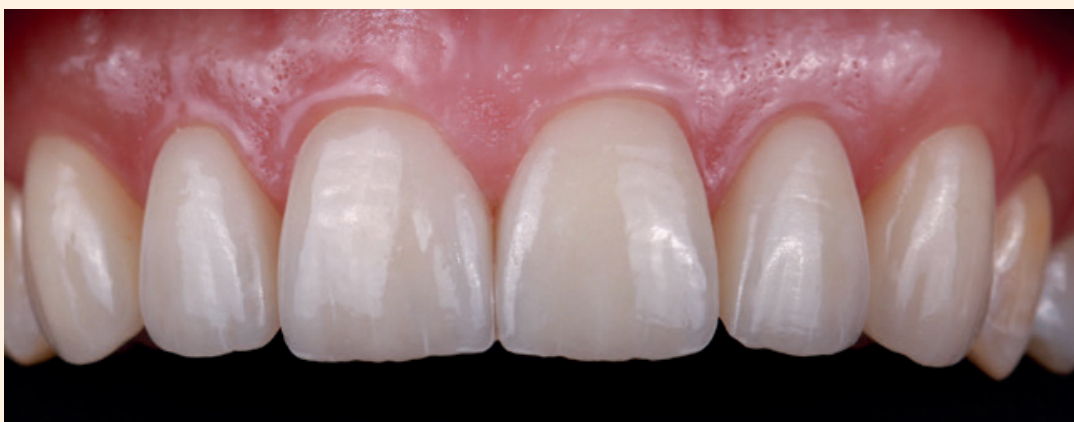3. ábra: A páciens számára bemutatott 10 pontos esztétikai analízis eredménye.



3. ábra: A páciens számára bemutatott 10 pontos esztétikai analízis eredménye.



5. ábra: Hat Testeneer® felhelyezését követően a páciens sokkal felszabadultabban tudott mosolyogni.



6. ábra: Végső állapot – egyénileg színezett és kialakított kerámiahéjakkal.



7. ábra: Egy elégedett páciens önbizalommal teli mosolya.

Van, amin nem szabad spórolni

Ha napi egy alma elég ahhoz, hogy elkerüljük a látogatást az orvosi rendelőben, akkor vajon mi kell ahhoz, hogy a krónikus fájdalmat és a sebészeti beavatkozásokat elkerüljük? A legtöbb fogorvos a praxis kezdetekor nincs tisztában azzal, hogy mennyire megterhelő ez a munka fizikai értelemben is.

Jamie Collins a Dentistry IQ hasábjain ír. Legutóbbi írásában arról

vall, hogy egyformán fontos az ergonómia és a prevenció. Főként az utóbbi az, amiről a fogorvosok többsége hajlamos megfeledkezni, hiába papol esetleg naphosszat a megelőzés fontosságáról páciensei körében.

A kezelések során gyakran előfordul, hogy teljesen természetellenes pózokban kell egy órát tölteni, hogy

hozzáférjünk a pácienshez. Collins több év praktizálás után érezte, hogy csípője egyre gyakrabban fáj, mígnem kénytelen volt a munkáját megnehezítő tünet miatt orvoshoz fordulni.

Az egyik legfontosabb eszköz a fogorvosi szék, amelyen soha nem szabad spórolni, hiszen az a legfontosabb önmagunkba tett befektetés. A

különbség már néhány nap munka után érezhető, ha minőségi székre váltunk.

A nagyítás szintén fontos: ahhoz, hogy a szemünket ne fárasztjuk le, és ne kelljen állandóan hunyorognunk, megint csak megfelelő eszközre van szükség, ahogyan az éles, újszerű eszközökre is érdemes külön odafigyelni.

A csont-izomrendszer betegségei igen gyakoriak a fogászatban dolgozók körében, és sajnos senki sem számít tökéletesen védettnek. Ezek a problémák okozhatnak apró kellemetlenséget, krónikus fájdalmat, de akár az egész karriert keresztülhúzó sérülést is, ezért semmi esetre sem szabad elbagatellizálni őket.

Forrás: medipress.hu

← 8. oldalról

illeszkedett a kezelés során nem érintett premolárisokhoz. A frontfogakra kerülő, kiváló esztétikai tulajdonságokkal és természetes megjelenéssel bíró héjak elkészítése jelentős követelményeket támaszt a kezelést végző csapat tagjaival szemben. A szakemberek eddigi tapasztalatain és kézügyességén kívül jelentős szerepet kap a megfelelő anyag kiválasztása. Az eset el látásához préskerámia-pelleteket (lítium-diszilikát üveggerámia) használtunk (e.max Press, IVOCCLAR VIVADENT). Ezekből először vékony kerámiahéjakat készítünk, amelyeket egyénileg lepezünk e.max Ceram masszával. Ez az egyes fogakra egyedileg jellemző forma- és színvilág kialakításához szükséges. A fogak természetes megjelenését a felszíni textúrák aprólékos kidolgozása biztosítja (6. ábra). Az egyéni fogszín-meghatározás, a készrevitel során történő fogpróbák, valamint a páciens próbák során történő észrevételeinek meghallgatása mind-mind hozzájárult a sikerhez. Csak a kölcsönös bizalom, a konstruktív hozzáállás és egymás munkájának tisztelete biztosíthatja, hogy a fogorvos, a fogtechnikus és a páciens együttműködésének eredményeképpen olyan végeredmény születjen, amivel minden résztvevő egyformán elégedett lehet (7. ábra).

A „Lächeln2go” rendszer előnyei

A „Lächeln2go” rendszer segítségével hatékonyan és nagy biztonsággal tudjuk a pácienseink számára – már protetikai kezelések megkezdése előtt – bemutatni a reálisan elérhető legideálisabb esztétikai végeredményt úgy, hogy közben ezt saját maguk is közvetlenül megtapasztalhatják. A páciensek aktívan részt vesznek a kezelés során elérni kívánt végeredmény meghatározásában, és folyamatosan közreműködhetnek a kezelési terv kialakításában is. Így láthatják, hogy mindent megteszünk a kívánásaik megvalósítása érdekében, és érzik, hogy az ő véleményük is komolyan befolyásolja a kezelés kimenetelét. A folyamat eredményeként egy olyan, a héjak segítségével kialakított mosolyt kapunk, amivel mindenki elégedett lehet. Számunkra ez az egyik legfontosabb szempont, amikor egy eset ellátásának sikerességét vizsgáljuk.

Forrás: Cosmetic Dentistry 2016/4



Implant System
by Open Dental Community



+36 70 544 7799

trate.hu

