

DENTAL TRIBUNE

The World's Dental Newspaper • Israel Edition

PUBLISHED IN ISRAEL

www.dental-tribune.com

No. 1 Vol.1



דיון על עקרונות שתלים דנטליים
Foundation Osteology חונגת 10 שנות
פעילות בפגישה ב-Monaco
עמ' 17



ראיון אישי
עקירת שן בחלל צריכה להיות
המפלט האחרון
עמ' 19



עקרונות פוצר חד-פעמי-יחיד
פיתוח מכשור חדש עבור ביצוע טיפולי
שורש עומד בפני אתגרים
עמ' 15

מיומנויות תקשורת הן חלק בלתי נפרד מחיי היומיום שלנו

שיין הבל
קנדה

האופן בו אנו מתקשרים מגדיר מי הם חברינו, מה משפחותינו חושבות עלינו ואיך העסקים שלנו נתפסים בעיני הקהילה באופן כללי.

בדרך כלל, כאשר אתם חושבים לתקשר אתם חושבים על כך ביחס לחברכם ומשפחתכם. אנו מעבירים אינסוף שעות במחשבה אודות האופן בו אנו מדברים אל אנשים אחרים, מהי השפעת אופן הדיבור הזה עליהם, האם היינו צריכים לומר משהו או לא, או אם אנשים אחרים חושבים שאנו מודאגים או מתוסכלים בגללם בהתבסס על מילותינו ופעולותינו.

רגע, חכו!

פעולות. זהו סוג נוסף של תקשורת שאנשים רבים אינם חושבים עליו. האופן בו גופכם נע בקצב עם האופן בו אתם מדברים עשוי להשפיע בצורה משמעותית על האופן בו אנשים תופסים את דבריכם. גופינו ופיוטינו נעים בדינמיקה שאינה באמת מובנת לנו עדיין, אולם היא מובנת לעצמי התת-הכרתי שלנו. האם חשתם אי פעם שלמרות שמישהו מתנצל בפניכם, אין הוא באמת מתכוון לכך? או שמישהו היה באמת נסער או מוטרד למרות שהוא אמר לכם שהכול בסדר? מדוע אתם חושבים שאתם חווים את התחושות הללו?

משהו אודות האופן בו אדם זה מתקשר עמכם - מעבר למילותיו - אומר לכם את זה. היבט שני של פעולות היו הפעולות שלכם בפועל. כלנו שמענו את האמרה "מעשים מדברים חזק יותר ממילים". ובכן, זה נכון. אם אתם אומרים דבר אחד ועושים דבר שונה לגמרי, זוהי צורה של תקשורת. אם אתם תמיד עקביים באופן בו אתם ניגשים לבעיה או למצב, זוהי גם כן צורה של תקשורת. האופן בו אתם נוהגים באופן אישי ובאופן מקצועי הינו דרך להעביר מסר המפרט מי אתה ובמה אתה מאמין. החלק החשוב ביותר הוא שאנשים בהחלט שמים לב לכך.

להפוך עז למתוק

בשנת 1995 משהו השתבש עם תרופה בשם Tylenol. חברת תרופות המייצרת את Tylenol הייתה בבעיה. בקבוקים רבים של התרופה זויפו או נפגמו, והתוצאה הייתה שהתרופה גרמה לתופעות לואי מסוכנות או אף קטלניות. החברה הכריזה מיד על איסוף חזרה של כל בקבוקי המוצר, והשקיעה כמות אדירות של זמן וכסף בניסיון להבין מה השתבש ולהבטיח שאף אדם לא ייפגע או יחלה - כל זאת על חשבון התדמית של החברה.

החברה עשתה את הדבר הנכון ונצמדה לערכיה. הנה הנקודה המעניינת - בעוד שהחברה חשבה שזימון כל מלאי התרופה חזרה אליה ירוס את תדמיתה, פעולה זו בעצם חיזקה את שמה הטוב. אנשים העריכו



הטובים ביותר בחברה. מדוע התרחשה טעות זו? משהו טעה בגדול עקב חוסר תקשורת. חשבו על האופן בו אתם מתקשרים מדי יום עם אנשים אחרים במשרד. המפתח הוא לזהות שלא כל התקשורת היא מילולית. סקרו כיצד מידע מעובד, נקלט, מועבר ומאוחסן בחברה שלכם. לאחר מכן חשבו אם התהליכים הללו יעילים ואם כל התקשורת מבוצעת באופן מיטבי. עם מטופלים, חשבו כיצד אתם והצוות שלכם מצטיירים בעיניהם. האם יש למטופלים מושג טוב על התהליך שהם עומדים לעבור כשהם נכנסים למשרדכם? האם הם מודעים לנהלים ותהליכים שאחרי הטיפול? האם הם מבולבלים לעיתים? שאלו את עצמכם שאלות אלה ושקלו את האפשרות לשאול מטופלים מה הם חושבים אודות העסק שלכם. אם אינכם מעבירים את המסרים שאתם צריכים להעביר למטופלים שלכם, בהחלט ישנם דברים שתוכלו לעשות על מנת לשפר את המצב.

ישנה תיאוריה ידועה היטב בעולם השיווק העסקי בנוגע לאופן בו מידע מועבר בהקשר עסקי. נניח שיש לכם רעיון מסוים שאתם מעוניינים להעביר למישהו. אתם מעבירים לו את המידע הזה. הם שומעים את הרעיון ומגיבים על ידי פעולה כלשהי.

אלה שלוש החלקים העיקריים של העברת מסר. הדבר המעניין הוא שהמסר שהתכוונתם להעביר אינו בהכרח המסר שנקלט אצל המקבל.

למעקב הדוק יותר של הממשלה על הבנקים בארצות הברית, חקירה שנפתחה נגד החברה, צניחה אדירה במחיר המניות של החברה והתפרותם של כמה מהמנהלים ואנשי המקצוע

הוא חשוב אף יותר בחייכם המקצועיים. האופן בו אחרים תופסים אתכם עשוי להשפיע באופן מכריע על האופן בו מתנהל משרדכם, כמות המטופלים (הלקוחות) שאתם משיגים והקלות בה אתם מנהלים עסקים עם אנשים אחרים.

התקשורת נמצאת בלב הבעיה של אופן התפקוד שלנו בחברה, ויכולתכם לתפקד היטב בהיבט התקשורתי תשפיע באופן מכריע על חייכם האישיים והמקצועיים. עניין אחד שכבר הזכר, הוא כיצד תקשורת טובה מובילה לתהליך עסקי פנימי חלק יותר, השגת יותר מטופלים (או שמירה על לקוחות חוזרים), ועבודה יעילה יותר יחד עם אנשים אחרים בתחום של רפואת השיניים.

כיצד?

תנו לי לפרט עבורכם כל אחד מההיבטים הללו כדי להראות כיצד מיומנויות תקשורתיות משופרות יכולות לסייע לכם בכל אחד מהתחומים הללו.

התחום העיקרי הראשון אשר ישפיע על אופן התקשורת שלכם, הוא התהליכים העסקיים הפנימיים שלכם. האופן בו אתם מתקשרים בתוך המשרד יכול להשפיע בצורה עמוקה על התפועל החלק של העסק, רמת שביעות הרצון והסיפוק של הצוות, ואפילו על רמת ההוצאות החדשית של העסק.

ניתן לשפר כל אחד מהדברים הללו על ידי תקשורת יעילה ואפקטיבית יותר בתוך הארגון שלכם. ניתן לבצע טעויות עסקיות ענקיות עקב חוסר תקשורת או אי הבנה בין חברי צוות. קחו לדוגמה את מורגן סטנלי. לאחרונה הם עשו טעות חמורה שעלתה 2 מיליארד דולר וגרמה

מאוד את העובדה שהחברה הייתה מוכנה לסכן את שמה הטוב ולהשקיע כמות אדירות של כסף על מנת לפעול בהתאם לערכיה. האנשים תמכו ב-Tylenol, כי החברה שידרה מסר ליציבור שהיא חברה מוסרית, ומסר זה נשמע ברמה.

לחלק מהאנשים והחברות לא אכפת מה אחרים חושבים עליהם. למעשה ישנם אף כאלה המשגים מחוסר יכולתם לתקשר ומחוסר האהדה שאנשים חשים כלפיהם כתוצאה מכך. קחו לדוגמה את פריס הילטון, לינדזי לואהן או קים קרדישאן. כל שלוש הנשים הללו הן ידועניות המשדרות תדמית איומה והן מפורסמות עקב כך. הן מצליחות בגלל שאנשים לא אוהבים אותן וסקרנים לגלות מה יהיה הצעד הבא שלהן.

תיקשור

יחד עם זאת, רוב האנשים (ובמיוחד חברות) אינם מעוניינים לשדר תדמית רעה. באופן טבעי, אנשים רוצים שאחרים יחבבו אותם. הם רוצים להצטייר כאנשים שעומדים על עקרונותיהם, יכולים להעביר את המסר ויכולים לעשות זאת בלי להצטייר כמרושעים, מתוסכלים או חסרי סבלנות.

תקשורת יעילה היא משהו שאנשים רבים שואפים להשיג, ונושא זה נדון בהרחבה בחברה שלנו. נערכו אינספור סמינרים ותכניות הדרכה הניתנים בתקשורת עם אנשים, ואף יותר ספרים נכתבו בנושא.

אם כן, מדוע האופן בו אנו מתקשרים כה חשוב? שאלה טובה.

תקשורת חשובה מכיוון שהיא מספקת לאחרים מידע על מה שאנו חושבים, מי אנחנו ובמה אנו מאמינים. מידע זה חשוב מאוד בחייכם האישיים.




הגדולות יותר מאלה שכל גורם יכול להניב בפני עצמו. ישנן הרבה הזדמנויות לשיתוף פעולה עבור העסק שלכם. אחת מהזדמנויות הנפוצות ביותר היא שיתוף פעולה עם רופאי שיניים אחרים תוך שימוש במערכות הפניה מעגליות (circular referral systems).

זה יכול להניב רווחים גדולים מאוד לעסק שלכם, פשוט מכיוון שיכולתם לשתף פעולה עם מישהו אחר. חשבו על אופנים אחרים לשיתוף פעולה בתחום עסקי שלכם. איך אתם יכולים לעבוד יחד עם אנשים או עסקים, ולעזור זה לזה באופן שאינו אפשרי אם כל צד פועל לבדו? ההמצאות הגדולות ביותר בעולם צצה מצורה מסוימת של שיתוף פעולה, כך שזה משהו שבהחלט תרצו להקדיש לו מחשבה.

סיכום

תהיו ערים תמיד לאופן בו אתם מתקשרים עם אנשים אחרים, וחפשו כל הזמן הזדמנויות לשיתוף פעולה.

המודעות שלכם יכולה לחולל נפלאות בזכות עצמה, שכן תוכלו לשנות תהליכים שאינם יעילים, ליעל את הקיים ובאופן כללי לשפר את העסק שלכם גם מבחינת פעולות הפנימית וגם מבחינת תדמיתו המוקרנת לעולם. החליטו מה המסר שאתם רוצים להעביר כחברה, והתחילו לעשות זאת! 



שיתוף פעולה

פריטים עדיין תלויים ועומדים, ולהבין למה תוכלו לצפות בפגישה המתקרבת. היזכרון שלנו אינו מושלם, והעלאת דברים על הכתב מהווה עזרה משמעותית מאוד בניהול רשומות ובסיוע לעסק שלכם לפעול בצורה חלקה ויעילה יותר.

שפת גוף

הסוג השלישי של תקשורת (וייתכן שהחשוב ביותר) הוא מה ששפת הגוף וההופעה שלכם ושל הסגל שלכם משדרים. נכון שמסר זה אינו מפורש, אולם מה שגופכם אומר עשוי להיות בעל השפעה עצומה על האופן בו אנשים תופסים אתכם, מה אנשים חושבים על מה שאתם אומרים, ואפילו אם אנשים מאמינים למה שאתם אומרים להם. אין הרבה למר בננוע לשפת גוף, פרט לכך שעליכם לשים לב כיצד אתם מצטיירים בעיני אחרים, ואם יש משהו שאתם יכולים לשנות כדי להצטייר כאנשים אמיתיים יותר, ידידותיים יותר, כנים יותר או כל מעלה אחרת שהינכם מעוניינים בה.

במונחים של הופעה, האם אתם נראים ידידותיים ואמינים? האם אתם מציגים את עצמכם באופן מקצועי? האם אנשים אחרים חושבים שאתם מצטיירים כאדם שאפשר להתייחס אליו בכבוד? כל אלה הן שאלות שאתם יכולים לשאול את עצמכם, ונוגעות לשפת הגוף שלכם ולאופן בו אתם מציגים את עצמכם בפני אנשים אחרים. יש לכך חשיבות בכל האינטראקציות שלכם - עם הסגל שלכם, עם לקוחות ועם שותפים.

it, כל אלה הם דוגמאות לתקשורת כתובה שניתן למצוא במשרד שלכם. שלא כמו תקשורת בעל פה, תקשורת כתובה קבועה יותר ומספקת תיעוד של המסרים שמועברים במשרד, דבר

"...לא כל תקשורת היא ורבליית."

ההופך אותה לאמצעי תקשורת רצוי יותר מהמילולי. עדיין קיימת בעיית איטיות של תקשורת זו ובעית פירוש שונה מהכוונה המקורית. כתב יד לא ברור, טפסים קצרים, והיעדר טון דיבור ושפת גוף יכולים כולם להוביל לפירוש לא נכון של המסר יחד עם זאת, בעיות מעין אלה קורות לעיתים נדירות בהרבה בהשוואה לתקשורת בעל פה מכיוון שיש מסמך כתוב. אנשים יכולים לבקש הבהרות, לבדוק דברים שקרו לפני כן ולזכות בתובנה טובה יותר לגבי תכולתו של תזכיר ממסמכים תומכים, אנשי צוות אחרים ותזכירים אחרים. זוהי צורת התקשורת הרצויה עבור רוב התקשורת הרשמית.

רשומות סגל, רשומות מטופלים, רשימות דברים לביצוע וכו', כולם מועלים על הכתב מכיוון שאז ניתן לנהל מעקב אחריהם. אז מה תרצו לשמור בסוג הפורמט הזה? תרצו לרשום כל דבר שאתם רוצים לפנות אליו במועד מאוחר יותר. טופס שאינו טיפוס; שאולי תרצו לשקול להשתמש בו, הוא רישום הנאמר בפגישות של סגל המשרד. זה יאפשר לכם לעיין במה שנודון בפגישה, לראות אילו

הדמיון של המסר הנשלח למסר הנקלט נקבעת על ידי האמצעי של העברת המסר וסוג התקשורת בו הינכם משתמשים. ניתן להעביר מידע בתוך המשרד במגוון דרכים. הרשו לי לסקור בקצרה כמה מהדרכים הנפוצות יותר. מילולית בין אישית

משרדים מקבלי קהל הם סביבה בעלת קצב התרחשות מהיר, ולמען האמת, תקשורת כתובה היא הנהיגה איתית במידה מסוימת. אחת מהצורות הנפוצות ביותר של תקשורת בסביבה המשרדית היא תקשורת מילולית.

שיחה עם סגל משרד הקבלה, שיננית או סיעת הינה בדרך כלל הדרך המהירה ביותר להעביר מידע. יחד עם זאת, ישנה בעיה אחת עם ההסתמכות על תקשורת מילולית בלבד: סוג זה של תקשורת לוקה בחוסר אמינות מובהק. האדם המעביר את המסר ממלמל, השומעים טועים בהבנת הנאמר לעיתים קרובות, מפספסים מילים מסוימות, לא רושמים את הנאמר ושוכחים.

אם כן, תקשורת ושיתוף פעולה בעל פה במרפאת השיניים עלולים להוביל לאי הבנות יותר מאשר כל צורת תקשורת אחרת. סיבה נוספת לדאגה היא שתקשורת בעל פה אינה מתועדת. אלא אם כן השיחה נרשמה או הוקלטה. חוסר תיעוד של השיחה שהתנהלה בנוסף לחסרונות שצוינו עלול לעשות שמות

ביחסי העבודה במשרד ובמקרים מסוימים עלול גם להוביל לתהליך שאינו יעיל.

כמובן, ישנם זמנים בהם תקשורת בעל פה עובדת טוב יותר מכל צורת תקשורת אחרת (למשל בחדר הטיפולים), אולם ישנם מספר מקרים בהם יש להמיר תקשורת בעל פה במשהו קבוע יותר, או לפחות להעלות דברים על הכתב. לדוגמה, בקשה מצוות הקבלה להפנות מטופל אל מומחה. אם הבקשה נעשית בעל פה, פקיד הקבלה עלול לשכוח והרופא עשוי לחשוב שהבקשה טופלה, כאשר בפועל הבקשה נפלה בין הכיסאות בזרם אינסופי של עבודה וניירת משרדית. חלופה לכך הינה שימוש בדואר אלקטרוני או רישום פתק או תזכיר בו במקום. זוהי רק דוגמה אחת לאופן בו ניתן ליעיל את התקשורת במשרד, והיא גם מובילה אותנו לסוג הבא של תקשורת משרדית.

תקשורת כתובה

תקשורת כתובה יכולה ללבוש צורות רבות שונות. תזכירים, דואר אלקטרוני, פקסים, טפסים שונים למשוב ולהסכמה, ואפילו פתקיות Post-



Contact Info
Shane Hebel is currently a student studying Finance and Accounting at the Schulich School of Business.

He is a sales and marketing executive for My Dental Hub. He is involved in a number of organisations that promote collaboration, connectivity and education, including Impact Entrepreneurship Group, Standard International and, of course, My Dental Buddies. He can be contacted at shane@mydentalhub.com.

www.about.me/shane.hebel
www.linkedin.com/in/shanehebel
www.twitter.com/shane_hebel

International Imprint

Licensing by Dental Tribune International		Publisher Torsten Oemus		Regional Offices
<i>Group Editor/Managing</i>	Daniel Zimmermann newsroom@dental-tribune.com +49 341 484 74-107	<i>Copy Editors</i>	Sabrina Raaff Hans Motschmann	
<i>Clinical Editor</i>	Magda Wojtkiewicz	<i>President/CEO</i>	Torsten Oemus	Israel DT Israel. 59 Jerusalem str. Kiryat Ono 55424 Israel Tel.: +972-54-2951144 · Fax: +972-3-7361025 Email: dtisrael@gmail.com Marketing & Sales Services: Mirit Matana
<i>Online Editors</i>	Yvonne Bachmann Claudia Duschek	<i>Media Sales Managers</i>	Matthias Diessner Peter Witteczek Maria Kaiser Melissa Brown Weridiana Mageswki Hélène Carpentier	
International Editorial Board		<i>CFO/COO</i>	Dan Wunderlich	רח' ירושלים 39, קרית און, 55424 ישראל טל: 054-2951144 · פקס: 03-7361025 דוא"ל: dtisrael@gmail.com מנהלת שיווק ושירות: מירית מתנה
Dr Nasser Barghi, Ceramics, USA Dr Karl Behr, Endodontics, Germany Dr George Freedman, Esthetics, Canada Dr Howard Glazer, Cariology, USA Prof. Dr I. Krejci, Conservative Dentistry, Switzerland Dr Edward Lynch, Restorative, Ireland Dr Ziv Mazor, Implantology, Israel Prof. Dr Georg Meyer, Restorative, Germany Prof. Dr Rudolph Slavicek, Function, Austria Dr Marius Steigmann, Implantology, Germany		<i>Marketing & Sales Services</i>	Esther Wodarski	
		<i>Accounting</i>	Karen Hamatschek	Asia Pacific DT Asia Pacific Ltd. c/o Yonto Risio Communications Ltd, 20A, Harvard Commercial Building, 105-111 Thomson Road, Wanchai, Hong Kong Tel.: +852 3113 6177 · Fax: +852 3113 6199
		<i>Business Development</i>	Claudia Salwiczek	
		<i>Executive Producer</i>	Gernot Meyer	The Americas Dental Tribune America, LLC 116 West 25rd Street, Suite 500, New York, NY 10001, USA Tel.: +1 212 244 7181 · Fax: +1 212 224 7185
		<i>Ad Production</i>	Marius Mezger	
		<i>Designer</i>	Franziska Dachsel	



Published by Dental Tribune Israel.

© 2015, Dental Tribune International GmbH. All rights reserved.

Dental Tribune makes every effort to report clinical information and manufacturer's product news accurately, but cannot assume responsibility for the validity of product claims, or for typographical errors. The publishers also do not assume responsibility for product names or claims, or statements made by advertisers. Opinions expressed by authors are their own and may not reflect those of Dental Tribune International.

Dental Tribune International

Holbeinstr. 29, 04229, Leipzig, Germany
Tel.: +49 341 48474-502 · Fax: +49 341 48474-173
Internet: www.dental-tribune.com
E-mail: info@dental-tribune.com

Crisis in endodontics



Prof. Beena Rani Goel
India

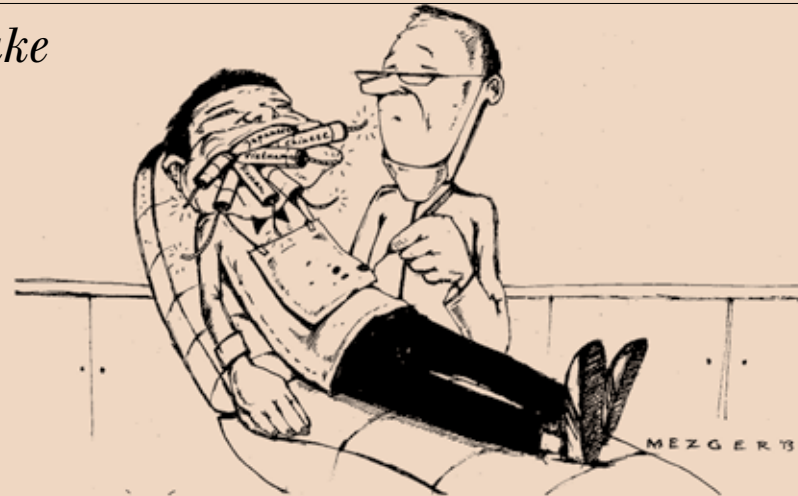There has been an alarming increase in the number of retreatments of endodontically treated cases recently. I have even heard an endodontist proudly

proclaiming that he performs many retreatments for failed root-canal cases.

Having practised endodontics for more than three decades, I know that if the basic principles of endodontic treatment are adhered to, the majority of root-canal-treated cases can remain asymptomatic for many years.

There are two aspects to the crisis we are facing. First, working with

"Let's take a look at your gums"



אם טכניקת הצחצוח של הפציינטים שלך היא כזו, היום...

המברשת החשמלית של Oral B יכולה להעניק להם היגיינת פה טובה יותר ממחר.

המלץ על המברשת הנטענת של Oral-B כדי להבטיח למטופלים שלך תוצאות ניקוי מצוינות בכל פעם.

1. מסירה פי 2 יותר פלאק בהשוואה למברשת ידנית רגילה*
2. 93% מהמשתמשים מפחיתים בכוח הצחצוח בתוך 30 יום**
3. 92% מהמשתמשים מצחצחים בצורה יסודית יותר בתוך 30 יום**
4. משתמשים במברשת הנטענת נוטים פי 5 יותר במוצע לצחצח במשך 2 דקות פעמיים ביום**

Oral-B
ELECTRIC TOOTHBRUSHES
One recommendation. A lifetime of oral health.

*Results achieved using Oral-B Triumph with SmartGuide.
References: 1. Data on file, P&G. 2. Janusz K et al. J Contemp Dent Pract. 2008;9(7):1-8. 3. Walters PA et al. J Contemp Dent Pract. 2007;8(4):1-9.

Oral-B continuing the care that starts in your chair

has become a totally forgotten dimension. In the past, we only had stainless-steel hand instruments with which to work and attempts were made to enlarge the canals to at least a size 35 or 40.

The current trend is to stop instrumentation at a size 20 or 25 tip with tapered rotary NiTi instruments and perform a single-cone obturation.

A science-based treatment protocol is replaced by corporate

“A science-based treatment protocol is replaced by corporate-dictated norms...”

dictated norms that go against all the principles of surgical treatment, which prescribes the removal of all infected dentine from the root-canal walls, particularly in the apical third. It is non-ethical not to address the biologic width because there are now instruments that can help us do it. I was shocked to hear a University of Pennsylvania staff member recently advocating size 35 for all canals.

The second aspect is that the number of years for which an endodontically treated tooth remains functional in the oral cavity is seriously decreasing.

This is due to the stripping of critical healthy cervical dentine owing to the use of instruments with larger tapers.

An increasing number of patients are therefore returning to their dentist with horizontal fracture of the root-canal-treated and crowned teeth at the cervical area. For how long can we remain complacent about this deteriorating situation? It is time that the conscientious stalwarts of the profession set things right and lead less-experienced dentists

Contact Info

Prof. Beena Rani Goel is the President of the International Academy for Rotary Endodontics and a well-known endodontist from India. She can be contacted at profgoel@gmail.com.

לתאים יוצרי שן ומחדשי שן. לאחרונה, קבוצתו של פרופ' Paul Sharpe מקולג' המלך בלונדון, הראתה שתאי נבט השן ותאים עובריים לאחר הלידה הובילו גם להתפתחות מחודשת של שן אנושית.

המשימות שנתרו בדרך לחידוש/התחדשות שני אדם עדיין רבות: אך להחליף את תאי נבט השן העובריים בתאי גזע שנלקחו ממבוגרים, איך להפעיל רצף האותות של תנין בבני אדם? ועוד. תחום התחדשות השן התפצל לשני תתי תחומים: מטרה לטווח הקרוב הינה התחדשות שורשי שן פונקציונליים המשתלבים עם עצם מכתשית דרך סיבים פריודנטליים, ומטרה ארוכת טווח להתחדשות כל השן, עם אמיל, הדנטין, מוך השן וצמנטום שגם משתלבת בעצם מכתשית באמצעות סיבי פריודנטין. שתי מטרות אלה סומנו באמיר שפורסם לאחרונה ב-Cell Stem Cell.

אין ספק, תגליות חדשות יקדמו גישות ניסיוניות צעד אחר צעד לקראת התחדשות של שורשי שן או שיניים שלמות בבני אדם. השאלה היא לא אם (הרי תאי גזע אכן מפתחים שיניים בשלבי התבגרות שונים של בני אדם), אלא מתי אנו נהיה מסוגלים להבין ולטפל בתאי גזע ליצירת שיניים במטופלים מבוגרים. ציר הזמן תלוי לא רק בהתקדמות מדעית, אלא גם תהליכי אישור רגולטורים. [D](#)



מתקרבים להדמיית השן האנושית

עשויה לאפשר חידוש חוזר ונשנה שני תנין. ממצאים אלה, יחד עם כמה דיווחים חשובים נוספים בשנתיים אחרונות, ימשיכו להעשיר את ההבנה שלנו בנושא תאי גזע ומולקולות האחריות על התפתחות וחידוש המשן. תרגום ממצאים מניסויים לחומרים פרמצבטיים שיוכלו להתחדשות שן אנושית הינו תהליך ממושך. תרומה חשובה מקבוצתו של פרופ' Cheng-Ming 'Choung באוניברסיטת דרום קליפורניה, הדגימה נישא ייחודית בתחום תאי גזע אשר



Dr Phattanapon Rhienmora Macau

לאחרונה, קבוצתו של פרופ' Cheng-Ming 'Choung באוניברסיטת דרום קליפורניה, הדגימה נישא ייחודית בתחום תאי גזע אשר

Contact Info
Dr Phattanapon Rhienmora is a postdoctoral fellow at the UN University's International Institute for Software Technology in Macau. He can be contacted at pat@iist.unu.edu

להגן על הציבור

 Prof. Laurence J. Walsh Australia

הגבלת מכירה חופשית של מוצרי מבהירי שיניים 7% מי חמצן או יותר נשמעת הגיונית, בהתחשב בעובדה שהמקובלת היטב רמת סף לפגיעה ברקמות רכות הינה 6%. שימוש ומכירה של מוצרים "חזקים יותר" עם 7-12% מי חמצן צריך להיות תחת פיקוח של עוסקים במקצוע רפואת שיניים ובמילים פשוטות להיות תרופות מרשם. רופאי שיניים ייקחו אחריות על שימוש במוצרים אלה וטיפול בשיניים אחרי חומרי ההלבנה. לדעתנו, ההגבלה אמורה לחול גם על מוצרים שהם בדרך כלל משמשים להלבנה ב-Office.

מוצרי מי חמצן אינם מומלצים לילדים מתחת לגיל 16, היא, בהתחשב בעובדה שבגיל זה בדיכ הלבנה אינה נחוצה וסבירות גבוהה יחסית של תגובת מך השן הגדול והצעיר למי לחמצן.

להערכת תקופה של שנתיים הינה סבירה להתכונן לשינוי בשימוש במוצרי מי חמצן להלבנת שיניים וגם לשינוי תיוג כדי של מוצרים אלה. בסופו של דבר שינויים אלה יגנו על הציבור משימוש בלתי הולם במוצרי הלבנת שיניים על ידי קוסמטיקאיות ואנשים אחרים מחוץ למקצוע לרפואת שיניים. [D](#)


Contact Info
Prof. Laurence J. Walsh is head of the University of Queensland's School of Dentistry in Brisbane, Australia. He can be contacted at l.walsh@uq.edu.au.

www.idem-singapore.com

DENTISTRY - THE FUTURE IS NOW

Submit your abstracts for the poster competition and stand to win attractive cash prizes! Visit the website for more information.

Online registration opens in September 2013



INTERNATIONAL DENTAL EXHIBITION AND MEETING

APRIL 4 - 6, 2014







Suntec Singapore International Convention and Exhibition Centre

Pre-Congress Day: April 3, 2014

IDEM Singapore is a "must-attend" for dental practitioners and professionals in the Asia-Pacific looking for the latest cutting edge technology and innovations in dental solutions and services, showcased by close to 450 international exhibitors from over 35 countries. Attracting top names from across the globe in the largest single networking and knowledge gathering platform, the IDEM Singapore 2014 Scientific Conference will focus on the theme of "Dentistry - The Future Is Now" where future challenges in various fields of dentistry will be addressed.

Planned topics include:
Regenerative Endodontics • Making "Real World" Dentistry Productive and Enjoyable • Future of Dental Implants • Developing your Ideal Practice • Multidisciplinary Approach to Periodontal Therapy • Adult Orthodontics Today



Featured Speakers:

 Gordon J. Christensen Founder and Director of Practical Clinical Courses (PCC) and Chief Executive Officer of Clinicians Report Foundation (CR)	 Ray Williams Professor of Dental Medicine and Dean of the Stony Brook University School of Dental Medicine, USA
 Ken Hargreaves Professor and Chair of Endodontics, University of Texas Health Science Center, USA	 Derrick Setchell Hon. Professor of UCL and Hon. Consultant, Eastman Dental Hospital, UK
 Dean Morton Professor, University of Louisville School of Dentistry, USA	 John O Burgess Professor, Asst. Dean of Clinical Research, University of Alabama at Birmingham, USA

For list of speakers and their topics, visit www.idem-singapore.com

NEW Sessions for Dental Technicians, Oral Health Therapists and Dental Hygienists. Details will be available in September 2013!

Co-organizer

Koelnmesse Pte Ltd
Andrea Berghoff
Tel: +65 6500 6706
a.berghoff@koelnmesse.com.sg

Singapore Dental Association

we energize your business

Предотвращение неудачных результатов в имплантологии

Дов М.Олмог
США

Внутриротные снимки и ортопантограммы представляют собой плоские изображения, позволяющие – в силу присущих им искажений – проводить лишь приблизительные измерения. Кроме того, определенные патологии на них просто неразличимы. Для решения этих проблем была разработана технология получения трехмерных изображений с помощью конуснолучевой компьютерной томографии (КЛКТ). КЛКТ позволяет зарегистрировать определенный объем данных и на их основе реконструировать изображение, лишенное

таких недостатков, как неравномерное увеличение, пространственное искажение и/или наложение друг на друга анатомических структур. В последние годы КЛКТ находит все более широкое применение во всех областях стоматологии, расширяя возможности клинической работы за счет улучшения планирования лечения. Эта современная технология получения трехмерных изображений дает наиболее полную информацию об анатомии полости рта пациента, его лица и челюстей, что позволяет лучше планировать лечение и получать более предсказуемые результаты. Наблюдается изменение парадигмы: измерение соотношений

анатомических структур становится точным и дает клиницисту полное представление об анатомии челюстно-лицевой области пациента. Стоматологи, применяющие данную технологию, сходятся во мнении, что она позволяет работать более эффективно. Что касается имплантологии, то, согласно оценкам компании Kalorama Information [1], спрос на установку ортопедических конструкций на имплантатах должен превзойти спрос на все прочие виды стоматологической помощи. Традиционный метод замещения зубов с помощью мостовидных протезов не лишен сложностей, и потребность в более долговечных решениях сегодня

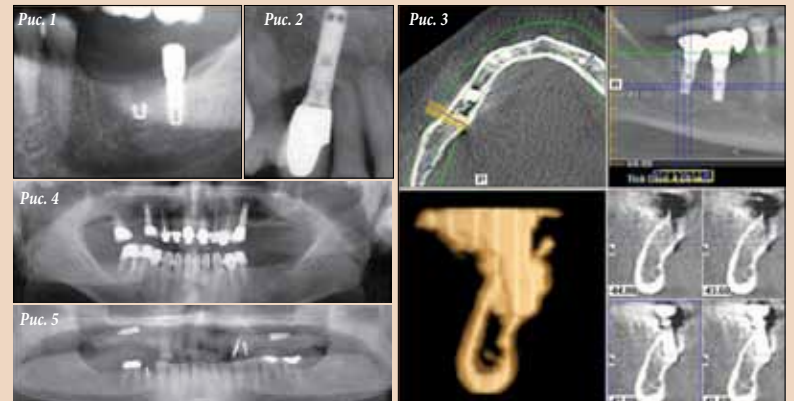


Рис. 1. Позиция имплантата. Рис. 2. Повреждение соседнего зуба. Рис. 3. Перфорация язычной стенки альвеолярного отростка. Рис. 4. Перфорация левой пазухи. Рис. 5. Смещение имплантатов в верхнечелюстную пазуху.

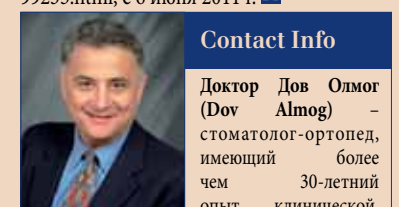актуальна как никогда. В стремительном старении населения развитых стран и связанном с этим высочайшем спросе на установку реставраций многие компании видят возможность для внедрения новых технологий высокого уровня. И действительно, объемы имплантологических процедур, как и предсказывали, в последние годы заметно увеличились. В результате быстро возросло и число выполняющих такие процедуры стоматологов, включая специалистов и врачей общей практики с разным уровнем подготовки. Одновременно увеличилось и число необычных осложнений, связанных с установкой имплантатов. Изучение литературы и Интернета позволяет обнаружить ряд статей о таких осложнениях, включающих поломки имплантатов (рис. 1), повреждение соседних зубов (рис. 2), перфорации язычной стенки альвеолярного отростка (рис. 3), перфорации пазух (рис. 4) и смещение имплантатов в верхнечелюстную пазуху (рис. 5). Устранить такие осложнения временами бывает трудно, и это требует чрезвычайно инвазивных процедур. Поэтому, хотя количественная корреляция между успешностью результатов имплантологического лечения и применением КЛКТ остается неизвестной и требует оценки с помощью крупномасштабных перспективных клинических исследований, автор твердо убежден, что использование КЛКТ и трехмерных изображений становится надежной «мерой безопасности» при имплантологических вмешательствах, о чем свидетельствуют недавно проведенные предварительные клинические исследования и описания клинических случаев. Автор также считает, что получение трехмерных изображений с помощью КЛКТ перед установкой имплантатов позволяет избежать многих из вышеупомянутых осложнений.

От редакции

Доклад доктора Олмога «КЛКТ как средство предотвращения ошибок в имплантологии», сделанный им на симпозиуме Учебного клуба Dental Tribune в рамках Нью-Йоркской стоматологической выставки 2010 г., размещен на сайте www.DTStudyClub.com. Статья впервые опубликована в журнале CAD/CAM №4, 2012.

Литература

1. Kalorama Information. Implant-based dental reconstruction: The worldwide implant and bone graft market". 2007 www.kaloramainformation.com/pub/1099235.html, с 6 июня 2011 г. DT



Contact Info

Доктор Дов Олмог (Dov Almog) – стоматолог-ортопед, имеющий более чем 30-летний опыт клинической, академической и исследовательской работы. Он является автором статей по КЛКТ, имплантологии, облитерации сонной артерии и управлению клиникой. В 2003 г. Американская академия стоматологической и челюстно-лицевой рентгенологии удостоила его премии им. Артура Х. Вюрмана за исследование случаев выявления облитерации сонной артерии на ортопантограммах. В настоящее время доктор Олмог является руководителем стоматологической службы отдела здравоохранения Министерства по делам ветеранов в Нью-Джерси.



DENTAL SALON

Dental-Salon
April 21-24

Dental-Expo
September 29 - October 2

Crocus Expo exhibition grounds



www.dental-expo.com
international@dental-expo.com

In 2014 we expect:
more than 550 exhibitors
more than 30000 visitors
more than 30 countries
more than 500 lectures

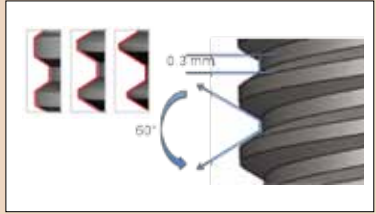


שתל ה-I.C.E.: צעד אחד קדימה בעולם השתלים



tapered screw implants (Misch et al.2008). Clin. Oral Impl. Res. 21, 2010 / 129-136

התבריים



תמונה 2

• צורת שתל Double thread 2 מ"מ. ככל שכמות התבריים גדלה, ה-BIC גדול יותר והלחץ המועבר לעצם קטן יותר. מצד שני, חדירת השתל לעצם איטית בצורה משמעותית יותר. מחקרים מראים כי מרחק התבריים האידיאלי הוא 0.8. לכן, בשתל Double thread בו המרחק הוא 1 מ"מ, מתקיים השילוב האופטימלי בין BIC גבוה וציבות לבין חדירה מהירה אך נשלטת לעצם.

Kong et al. (2006) considered 0.8mm as the optimal thread pitch for achieving primary stability and optimum stress production.

• עומק התבריים (עד 0.5 מ"מ) ורוחב התבריים (0.2-0.4 מ"מ) מהווה את השילוב האופטימלי בין אחיזה ראשונית גבוהה לבין חלוקת העומסים המועברים לעצם.

Results revealed that the optimal thread height (depth) ranged from 0.34 to 0.5mm and thread width between 0.18 and 0.3mm, with thread height being more sensitive to peak stresses than thread widths. (Kong et al. 2006)

'The deeper the threads, the wider the surface area of the implant.' Greater thread depth may be an advantage in areas of softer bone and higher occlusal force because of the higher functional surface area in contact with bone. Clin. Oral Impl. Res. 21, 2010 / 129-136

• צורת התבריים הטרפזית מעניקה לשתל את האחיזה החזקה והמושלמת בעצם, לצד יכולת חדירה מעודנת.

• Variable threads design - גם כאן ניתן לראות את המחשבה החדשנית אחיזת השתל לאורך גוף השתל והתאמת כל איזור בשתל לתפקוד הקליני האופטימלי. החלק הקורונאלי בעל שנתות מרובעות ועדינות הידועות כבעלות יכולת פיזור עומסים. מיקומם בחלק העליון אידיאלי. להקטנת הסיפיה הקרסטלית. החלק האמצעי משלב בין הצורה המרובעת לחדה, על מנת ליצור שיווי משקל בין האחיזה הטובה בעצם וכוחות מינימליים המועברים לעצם.

החלק האפיקאלי חד ועמוק יותר, מאפשר אחיזה אידיאלית באזור בו העצם רכה יחסית ובעלת הגמישות הנדרשת לספיגת הכוחות המועברים אליה. שילוב שלוש הצורות תורם לציבות הראשונית הגבוהה של השתל תוך התחשבות בעומס המועבר לעצם.

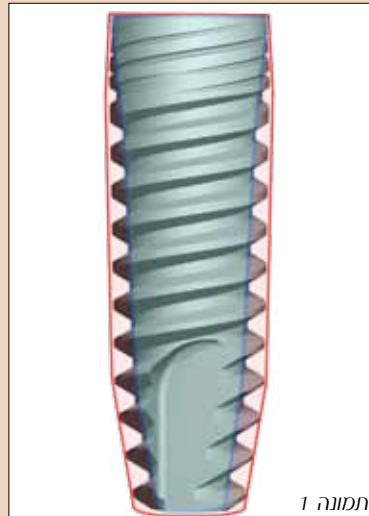
• Other FEA studies also suggested a superiority of the square thread because it had the least stress concentration when compared with other thread shapes (Chun et al.2002).

• Square thread implants were found to have greater BIC and higher re-verse torque when compared with V-shaped and reverse buttress implants (Steingenga et al. 2004).

• There is a implant system which is characterized by progressive threads, this means threads have higher depth in the apical portion and then decreases gradually coronally. This design might increase the load transfer to the more flexible cancellous bone instead of crestal cortical bone. Allegedly, this may contribute to less corticalbone resorption. Clin. Oral Impl. Res. 21, 2010 / 129-136

השתל אינו בנוי מצורה אחידה אלא לכל חלק מותאמת הצורה האידיאלית והמתאימה ביותר למילוי תפקידו (יפורט בהמשך). לגוף השתל התכנסות מתונה הפועלת כאוסטאטום ומעניקה לשתל יכולת משמעותית של דחיסת עצם במהלך ההשתלה.

An ideal implant design should provide a balance between compressive and tensile forces while minimizing shear force generation. For instance, tapered implants have been shown to produce more compressive force than cylindrical implants which have more shear forces (Lemons 1993). This may explain why some authors considered cylindrical implants had a higher implant failure rate than



תמונה 1

ליציבות ראשונית גבוהה, לעדינות הנדרשת לשמירה על יציבות הרקמות הקשות סביב השתל.

פיתוח שתל אשר יפתור את הבעיה המרכזית בעולם ההשתלות המודרני: ספיגת העצם הקרסטלית ועל-ידי כך לספק את התוצאה האסתטית הטובה ביותר לטווח הקצר והארוך.

התכונות שהופכות את שתל ה-I.C.E. למתקדם מסוגו

הצורה החיצונית

שתל מתכנס ב-3 שלבים:

- חלק עליון התכנסות הפוכה
- גוף השתל התכנסות מתונה
- חלק תחתון התכנסות חדה


ד"ר גדי שניידר, D.M.D.

מומחה לפריוזונטיה, רכז אקדמי ומחקרי אלפא-ביו טכ.


מטרות הפיתוח של שתל ה-I.C.E.

פיתוח שתל מודרני וחדשני, המאגד את מיטב התכונות שנסקרו בספרות העדכנית והכחו כמשפרות בצורה משמעותית את היכולת הקלינית, התוצאה האסתטית ויציבות הרקמות התומכות לטווח הארוך.

פיתוח שתל המעניק מענה מיטבי למירב הפרוצדורות הקליניות, הפשוטות והמורכבות. שתל המתאים לפשטות הטיפול הנדרשת מרופא משתל מתחיל ועד לחדשנות ותחכום אותם דורש הרופא המשתל המנוסה ביותר. פיתוח שתל המאזן בין האגרסיביות הנוצרה



ONE ICE FITS ALL



שתל I.C.E. החדשני מבית אלפא-ביו טכ., מגדיר מחדש את מושג הפשטות. I.C.E. מציע נוחות שימוש ייחודית שתהפוך לחלק בלתי נפרד משגרת העבודה שלך.

יתרונות:

- השתלה קלה ותוצאות אסתטיות מצוינות
- התאמה לכל סוגי העצם ולמגוון מקרים קליניים
- הקטנת העומס על העצם הקורטיקלית
- שיפור מגע שתל-עצם (BIC)
- יציבות ראשונית מוגברת

www.alpha-bio.co.il

טלפון: 08-9366355
פקס: 08-9362664
southb@alpha-bio.net

סניף דרום:
רח' הרצל 157
רחובות 76267

טלפון: 03-9291000
פקס: 03-9235055
sales@alpha-bio.net

רח' התנופה 7
קריית אריה, ת.ד. 3936
פתח - תקווה 49510

הולכת וגוברת הדרישה לספק לפצינטיים את המענה הטוב והמהיר ביותר, לצד תוצאה אסתטית מיטבית לטווח ארוך. לרופא המשתל דרוש שתל אחד המסוגל לתת מענה לכל סוגי העצם, למרבית הפרוצדורות הכירורגיות; השתלה מיידית, העמסה מיידית, הרמות סינוס, השתלות עצם) ומעל הכל - לספק תוצאה אסתטית אופטימאלית המשולבת עם יציבות ארוכת טווח של הרקמה הקשה והרכה סביב השתל. הרופא המודרני ימצא בשתל ה-I.C.E. את כל התכונות הנדרשות לצרכיו ולצרכי מטופליו. בכדי לספק את כל אלו נדרשה חשיבה יצירתית ופורצת גבולות:

- השתל בעל מבנה חיצוני מורכב, המשלב יציבות גבוהה וחדירה עדינה ונשלטת אל העצם.
- החלק האפיקלי מאפשר חדירה לקידוח מינמלי, המשולב עם יציבות ראשונית גבוהה בהשתלות מיידיות ובעצם רכה.
- תבירי השתל מאפשרים אחיזה מצוינת בעצם, המשולבת עם התנהגות עדינה ומתחשבת בעומס המופעל על העצם.
- החלק הקורונאלי מאפשר נפח עצם גדול יותר סביב השתל המשולב עם BIC אופטימלי והפחתה משמעותית מהעומס המועבר לעצם מראש השתל. התוצאה מספקת יציבות קרסטלית מרשימה ותוצאה אסתטית מיטבית וארוכת טווח.
- מעבר לתכונות המתקדם, שתל ה-I.C.E. מאגד בתוכו את כלל התכונות העדכניות שנבדקו בעשור האחרון ומצוטטות בספרות המקצועית העדכנית והמוערכת ביותר כמעניקות את: התוצאות הקליניות הטובות ביותר, התוצאות ההיסטולוגיות הטובות ביותר ואת היציבות המקסימלית של הרקמות התומכות.

המבטיחה תוצאה אסתטית מרשימה לטווח הקצר והארוך. תכונות אלו הופכות את שתל ה-I.C.E. לאידיאלי עבור האזורים האסתטיים גם בהשתלות מיידיות והעמסה מיידית (תמונה 6).

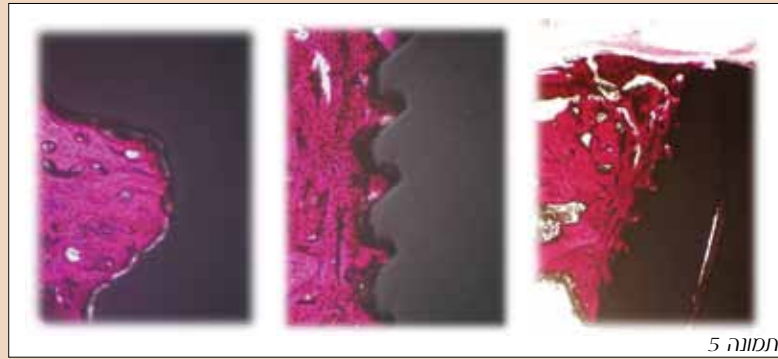
פרוטוקול הקידוח והתאמתו לאינדיקציות הקליניות:

- שתל ה-I.C.E. הינו שתל מתכנס: הגוף מתכנס בצורה מתונה והחלק האפיקלי מתכנס בצורה חדה יותר הודות למבנהו, השתל מגיע ליציבות גבוהה בכל סוגי העצם והפרוצדורות הכירורגיות על מנת לנצל בצורה מירבית את יתרונות השתל להלן מספר המלצות:
- במקרה האחרון בעצם קשה מומלץ לקדוח כ-3 מ"מ פחות מאורך השתל על מנת להגיע ליציבות מירבית.
- בעצם קשה מומלץ לבצע שחרור קורטיקלי בלבד.
- במקרים של עצם קשה במיוחד וצרה, יש לבצע התאמות בפרוטוקול הקידוח לפי תחושת הרופא או לשקול שימוש בשתל ARROW PRESS.
- במקרים של עצם רכה במיוחד, מומלץ לבצע קידוח מינמלי ולסמוך על יכולת השתל לחדור ולהגיע ליציבות מירבית.
- במקרים של השתלות מיידיות יש לבצע קידוח מינמלי לצורך השגת יציבות מירבית.
- כמו בכל מערכות השתלים של אלפא-ביו טכ., פרוטוקול הקידוח מתאים לרוב הפרוצדורות הכירורגיות. ככל שהרופא מנסה יותר ברמה הכירורגית בכלל ובשתל ה-I.C.E. בפרט, מומלץ לבצע התאמות בפרוטוקול הכירורגי ולפעול כל מקרה לגופו.

התאמת שתל ה-I.C.E. לצרכיו של המשתל המודרני

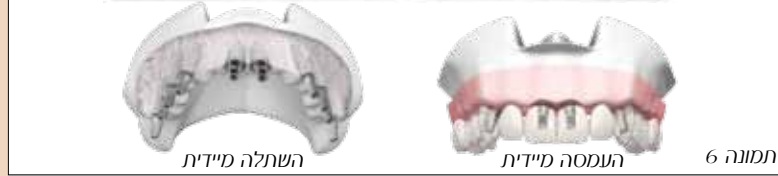
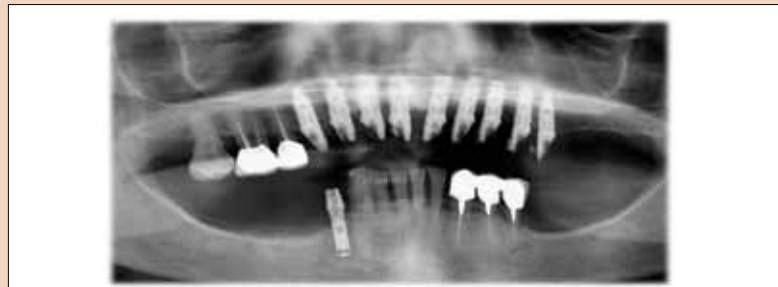שתל ה-I.C.E. תוכנן במטרה לתת מענה למרבית צרכיו של הרופא המודרני. בעידן הנוכחי

בכל תחום בחיים יש את הרגע שאתה שואל את עצמך איך לא חשבו על זה קודם, אז באלפא ביו-טכ. חשבו על זה בשבילך.

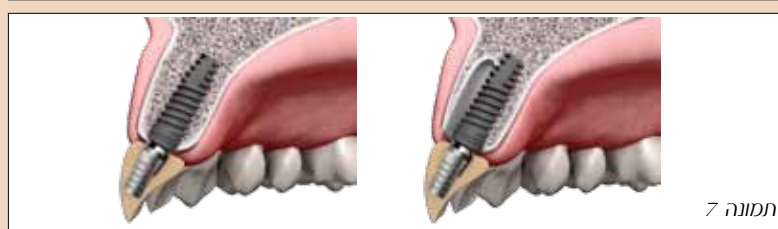


תמונה 5

תמונות היסטולוגיות 6 שבועות לאחר השתלה מדגימות קרחב ל BIC 100% בחלק הקרסטלי.



תמונה 6



תמונה 7

מבטיח יציבות קרסטלית מקסימלית ותוצאה אסתטית מדהימה וארוכת טווח (תמונה 5).

היתרונות הקליניים:

- יכולת דחיסת עצם ויציבות ראשונית גבוהה מאוד
- יכולת חדירה לקידוח מינמלי בעצם מסוג 3 ו-4 ויצירת יציבות גבוהה גם בעצם רכה
- יציבות ארוכת טווח של העצם הקרסטלית
- תוצאה אסתטית מרשימה וארוכת טווח
- יציבות ראשונית גבוהה מאוד בהשתלות מיידיות
- איזון מושלם בין "אגרסיביות" לחלוקת עומסים בעצם, המקנה יכולת אוניברסלית להתמודדות עם מרבית הפרוצדורות הקליניות.

האינדיקציות הקליניות:

ה-I.C.E. הנו שתל קלאסי המתאים לכל סוגי העצם, ומלווה כל רופא משתל לפי רמתו ויכולתו, החל מהמקרים הבסיסיים וועד למורכבים ביותר. (תמונה 8).

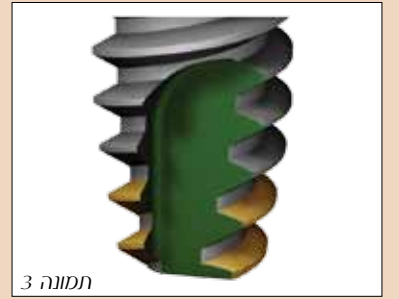


תמונה 8

יציבות ראשונית גבוהה לצד החדרה עדינה ומבוקרת, המתחשבת ביכולת הספיגה של העצם והופכת את השתל למאוזן ולמתאים ביותר עבור השתלות מיידיות והעמסה מיידית. (תמונה 6).

חלקו הקורונאלי המתקדם והחדש של השתל מראה BIC מהגבוהים ביותר ומשמר את הרקמות התומכות בשתל. הודות לכך, נוצרת סביב ראש השתל אחיזה עצם צפופה ויציבה


החלק האפיקלי



תמונה 3

החלק האפיקלי צר מאוד (2.8 מ"מ) ומאפשר יכולת חדירה לקידוח צר ביותר, הודות לכך מגיע ליציבות גבוהה גם בעצם רכה. שנתות החלק האפיקלי חדות ועמוקות (0.5 מ"מ) ומאפשרות אחיזה ראשונית טובה בעצם, חדירה ראשונית טובה ויציבות ראשונית גבוהה מאוד בהשתלות מיידיות. החריץ (Flute) מגיע עד החלק התחתון ומסייע בחיתוך יעיל של העצם וחדירה עדינה ושוטפת.

החלק הקורונאלי



תמונה 4

• התכנסות הפוכה (5°) מותרת נפח עצם גדול יותר סביב החלק הקרסטלי ומורידה את הלחץ בחלק הקורטיקלי, מבלי לפגוע ביציבות הראשונית הגבוהה של השתל.

• מיקור תברגים בחלקו העליון של השתל תורמים להגדלת פני השטח, פיזור עומסים והקטנה משמעותית של ספיגת העצם הקרסטלית. המצאות המיקור תברגים תורמת ליציבות העצם הקרסטלית ול-BIC גבוה מאוד ועל-ידי כך לתוצאה אסתטית יציבה וארוכת טווח.

Many papers seem to suggest that the addition of threads on the neck of the implant may prevent future crestal loss (Clin. Oral Impl. Res. 21, 2010 / 129-156).

The presence of retentive elements at the implant neck will dissipate some forces leading to the maintenance of the crestal bone height according to Wolff's law (Hansson 1999).

Palmer et al demonstrated maintenance of marginal bone levels with an implant that had retentive elements at the neck (Palmer et al. 2000).

Abrahamsson & Berglundh (2006) found increased BIC at 10 months in implants with microthreads in the coronal portion (81.8%) when compare with control non-microthreaded im-plants (72.8%).

A statistically significant lower marginal bone loss was found around the microthreaded implants vs. the non-microthreaded ones (Lee et al. 2007).

המקרו תברגי העליון ביותר מפוצל, על מנת ליצור המשכיות וקישור בין המקרו למיקרו תברגים.

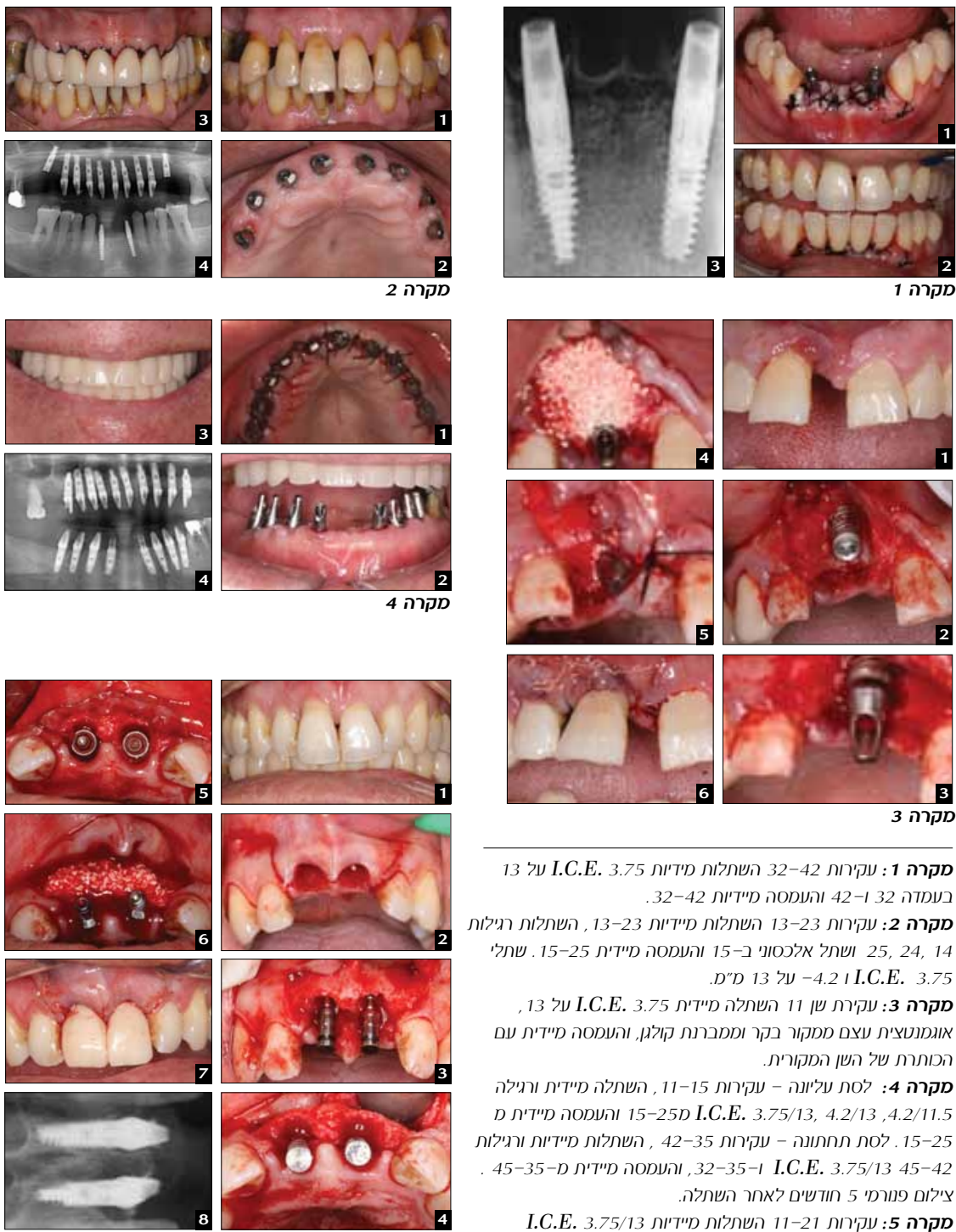
Platform shifting ורחב המקטין משמעותית את ספיגת העצם הקרסטלית.

Platform switching was effective in minimizing crestal bone resorpti compared with matched diameter restorations, irrespective of implant position in relation to the bone crest. The histologic specimens produced from the same experi-ment (Cochran et al. 2009) were subsequently analyzed, and a reduced loss of bone was confirmed.

Even with a mismatch of only 0.25 mm, it was evident that platform switching resulted in less resorption of the alveolar crest compared with the conventionally restored implants when implants were positioned at the level of the alveolar bony crest (Farronato et al. 2011).

החלק הקורונאלי המתקדם מסוגו בעולם נבדק היסטולוגית והגיע ל-BIC מהגבוהים בעולם ההשתלות הדנטליות. שילוב תכונות החלק הקורונאלי יחד עם התוצאות ההיסטולוגיות

מקרים קליניים המבוצעים ע"י ד"ר גדי שניידר וד"ר אלדד אירני, מומחה לשיקום הפה



מקרה 1

מקרה 2

מקרה 3

מקרה 4

מקרה 5

מקרה 6

מקרה 7

מקרה 8

מקרה 1: עקירות 42-32 השתלות מיידיות I.C.E. על 13 בעמדה 32 ו-42 והעמסה מיידיות 42-32.
מקרה 2: עקירות 23-13 השתלות מיידיות 13-23, השתלות רגילות 14, 25, ושתל אלכסוני ב-15 והעמסה מיידית 15-25. שתלי I.C.E. 3.75 / 4.2 - על 13 מ"מ.
מקרה 3: עקירת שן 11 השתלה מיידית I.C.E. 3.75 / 13, אוגמנטציה עצם ממקור בקר וממברנת קולגן, והעמסה מיידית עם הכותרת של השן המקורית.
מקרה 4: לסת עליונה - עקירות 15-11, השתלה מיידית ורגילה I.C.E. 3.75 / 13, 4.2 / 13, 4.2 / 11.5 - על 15-25, לסת תחתונה - עקירות 35-42, השתלות מיידיות ורגילות I.C.E. 3.75 / 13, 4.2 / 13, 4.2 / 11.5 - על 15-25, צילום פנורמי 5 חודשים לאחר השתלה.
מקרה 5: עקירות 21-11 השתלות מיידיות I.C.E. 3.75 / 13 ב-21 ו-11 אוגמנטציה בוקלית והעמסה מיידית

Resin Bonded Bridge – שיקום ידיותי למטופל

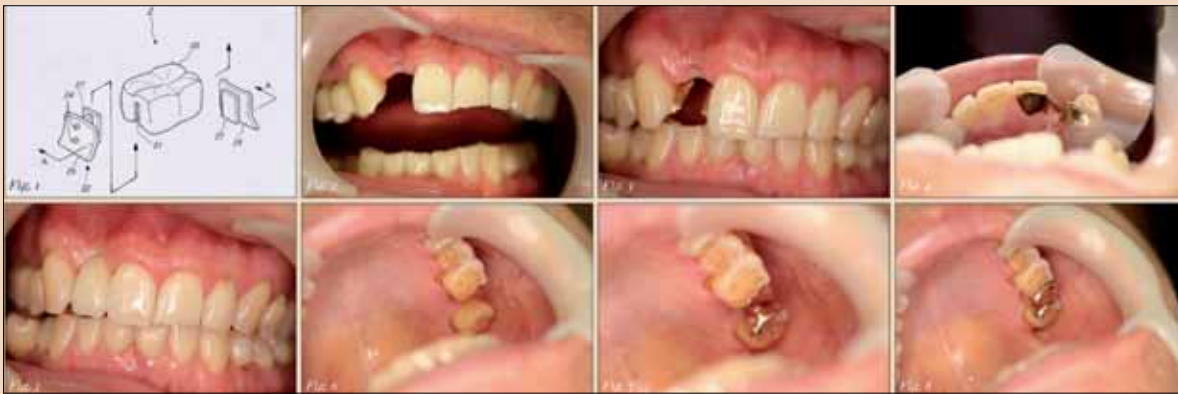

Fig. 1: Illustration of the resin-bonded bridge (US Patent 6,394,810 B1).—Figs. 2-5: Anterior case (DTI/Photos courtesy of 2 keybridge, South Korea).—Figs. 6-8: Posterior case.

באם מתרחש כשל לאחר ההדבקה, ניתן לשחזר את השיניים הטבעיות בקלות. כפי שניתן לראות בתרשים 1, העיצוב מורכב משני מלאכותיות (20) וזוג כנפוני שיבוץ קטנות ממתכת (22) המודבקות לכל שן מאחזת בנפרד. התותבת מורכבת משני מלאכותיות המחליפה את השן או השיניים החסרות, המודבקות בין שתי שיני הבסיס ומוגנת על ידי השן המלאכותית כוללת רכיב צימוד נקי בכל אחד מהצדדים המתחברים לזוג כנפונים עם רכיב זכרי, אשר מודבקים לכל שן מאחזת בנפרד עם צמנט מבוסס רזין. בשיניים מלאכותיות העשויות מחומר מתאים כגון חרסינה מעוכה למתכת או קומפוזיט או חומר אחר המשמש ברפואת שיניים לשחזור שיניים, יצרים חריצי התאמה (21) בקיר של כל אחד מהצדדים המשמשים כרכיב הצימוד הנקי. הרכיבים הללו פתוחים בצד התחתון ומתארכים כלפי מעלה עד שני שלישי של גובה השן המלאכותית כדי להתנגד לכוחות הסגירה. כפי שניתן לראות באיור, השן המלאכותית מאובטחת באופן עצמאי בעזרת זוג רכיבי שיבוץ (22), המודבקים לשן המאחזת. לשני הכנפונים יש פינים המוכנסים לחורים שנקדחו לתוך האמאיל והחיבור הזכרי, אשר נוצקו מיחידה אחת. חתך הצד של כל אחד מכנפוני הצימוד מגלה צורת H (החלק המתאם). המוכנס לתוך החריץ המתאים שבשן המלאכותית. לכל רכיב צימוד יש חלק מתאם (27) וחלק מאבטח (25). החלק המתאם מוכנס לשן המלאכותית (21). הקוטר התקני של הפינים (24) הוא 0.8 מ"מ ואורכם 1.2 מ"מ. יוצקים את הפינים בזווית של כ-45 מעלות כלפי מעלה כלפי משטח הסגירה. רכיבי הצימוד (22) עשויים מאותו חומר של השן המלאכותית (20). עיצוב זה של הפינים משפר את ההתנגדות לכוחות הסגירה לאחר שהשן המלאכותית מאובטחת אל שיני הבסיס. כדי להכין את שיני הבסיס, שני חורי סיכה נקדחים אל תוך שיני הבסיס. במילים אחרות, שני חורי סיכה נקדחים במישורים סמוכים של שיני הבסיס באופן כזה שמורך השן של שן הבסיס אינו נפגע. כל חור סיכה מוכן באופן כזה שהקוטר הפנימי שלו יהיה כ-1.5-1 מ"מ ועומקו כ-1.5 מ"מ. לאחר קדיחת חורי הסיכה בשיני הבסיס מכינים את רכיבי הצימוד בעזרת שיטות מקובלות של לקיחת מטבע עם חומר אלסטי מתאים, ולאחר מכן עושים צפוי שעושה יציקה עם מתכת אצילה או סגסוגת. לאחר היצור של רכיב הצימוד והשן המלאכותית, יש לבדוק את ההתאמה המדויקת של הצימוד זכר-נקבה. לאחר מכן רכיבי הצימוד מודבקים לשן המלאכותית מודבקות בעזרת אותו צמנט. ההליך שלאחר מכן זהה להליך של תותבות רגילות. שיטה זו דומה לשיטה של גשר ללא כתרים (crownless bridge work) (CBW), שבה רכיב הצימוד והשן המלאכותית מוכנים בנפרד. ב-CBW משתמשים ברכיב הצימוד המגיע מוכן מראש (עוגני ה-CBW) במקום השימוש ברכיבים של התבנית המוכנת הנוצקים כל אחד בנפרד. והכיוון של הפין המאבטח הוא במקביל למישור הסגירה במקום כלפי מעלה. עם העיצוב הנוכחי, צורת הזנביון של רכיבי ההתאמה (27) וחריצי ההתאמה (21) מבטיחים שהשן המלאכותית תהיה מאובטחת באופן מכאני בנוסף להדבקה בצמנט.

רשימת ספרות מלאה זמינה מהמוציא לאור. www.ykleedm@gmail.com

בין מתכת לחומר שן. גורמים חיוניים להצלחת שחזורים אלה הם: שיניים מאחזות יציבות. ללא מעורבות פרוי, צורת ההכנה לשיפור האחיזה, בחירת החומרים המתאימים וטכניקת ההדבקה. מאמר זה דן בשחזור בעל עיצוב ייחודי הנקשר לשן ברזין צמנט והומען על ידי פגנט בארה"ב (B1 6,394,810) ובגרמניה (DE 100 55 433). זוהי טכניקה פשוטה השומרת על חומר שן ומתאימה לעיקרון זעיר פולשנות. יתרונות נוספים של שיטה זו כוללים רגישות פוסטאופרטיבית מינימלית אם בכלל, הימנעות מיצירת קו מתכת-חניכיים האופייני לשחזורי חרסינה מאוחה למתכת, והדמיה מציאותית של גוון השן המלאכותית (פונטיק). בנוסף

דר. יונג-קוון לי
דרום קוריאה

עברו כבר יותר משלושים שנה מאז שגשרים המודבקים רזין בצמנט הוצגו לראשונה, אך יש מעט מידע על אורך החיים שלהם. בסקירה ספרותית מקיפה שנעשתה לאחרונה הוערך כי שיעור ההשרדות של כתרים אלו לאחר חמש השנים היא 87.7%, דומה לשיעורי השרדות של גשרים קובנציונליים העומד על כ-90%. עדיין קיים ספק באם גשרים המודבקים ברזין צמנט אמנים מספיק לביצוע שחזורים משקמים. הסיבה לאי הצלחה של טיפול זה הינה כשל קישור

Under the Patronage of
H. H. Sheikh Hamdan Bin Rashid Al Maktoum
Deputy Ruler of Dubai, Minister of Finance
President of the Dubai Health Authority

تحت رعاية
سمو الشيخ حمدان بن راشد آل مكتوم
نائب حاكم دبي، وزير المالية
رئيس هيئة الصحة بدبي

مؤتمر الإمارات الدولي لطب الأسنان ومعرض طب الأسنان العربي
UAE INTERNATIONAL DENTAL CONFERENCE & ARAB DENTAL EXHIBITION

إيكدك®

AEEEDC DUBAI

Delivering Science & Technology

4 - 6 February, 2014

مركز دبي الدولي للمؤتمرات والمعارض
Dubai International Convention & Exhibition Centre

www.aeedc.com

Organised by



In Cooperation with




Strategic Partner



Supported by







INDEX® Conferences & Exhibitions Organisation Est.

Dubai Healthcare City, Ibn Sina Medical Complex #27, Block B, Office 203 | P.O. Box: 13636, Dubai, United Arab Emirates
Tel: +971 4 3624717, Fax: +971 4 3624718 | E-mail: info@aeedc.com, Website: www.index.ae

Contact Info



ד"ר דה. יונג-קוון לי הוא
רופא שיניים מסיאול
שבדרום קוריאה. ניתן ליצור
איתו קשר ב:
ykleedm@gmail.com

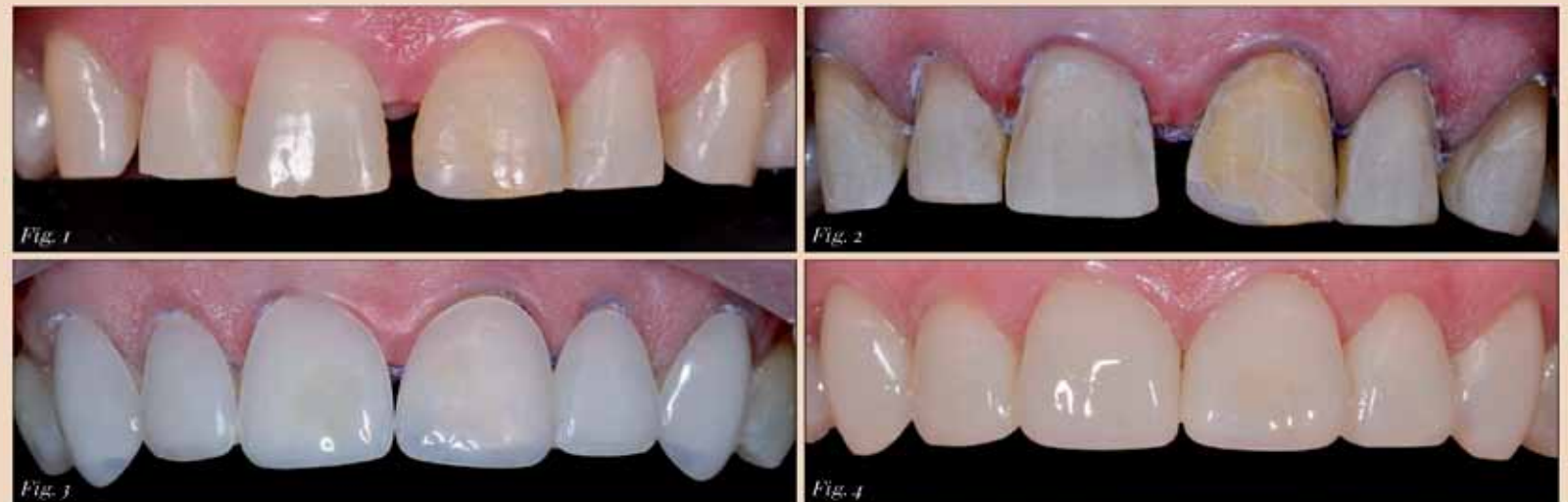Prefabricated veneers: A hybrid technique for easier (and more affordable) aesthetic results

Drs Rafael S. Beolchi
& Wilton Forti
Brazil

Some time ago, the creation of direct composite restorations was a dream still to be achieved. Back then, composites lacked even some basic optical properties of teeth. By the end of the 1990s, this scenario changed as manufacturers of composite resins began to improve the materials' optical properties. Composite resins started to be manufactured in a greater range of shades both for enamel and dentine and with enhanced optical properties.^{1,2}

However, such a wide variety of shades can make it difficult for the dentist to make an accurate shade selection during the restorative procedure. Sadly, achieving lifelike results with a direct layering technique is only mastered by a few owing to its significant learning curve. This is especially true when it comes to the direct veneering of anterior teeth.

The veneering of anterior teeth was first proposed in 1937.³ Almost 40 years later, the technique was revisited, unsuccessfully, owing to the materials' limitations (methylmethacrylate matrix and large glass fillers), which led to rapid loss of surface gloss and surface degradation.⁴ With the advent of bonded porcelain veneers, which also have the advantage of an individual fabrication process, the concept of prefabricated veneers was practically abandoned until now. New materials and advances in technology (dentine bonding, increased resin-filler ratio, and light curing, to name a few) allowed a rebirth of the concept of prefabricated veneering for the anterior teeth.⁵ The aim of



this article is to present a case in which six anterior prefabricated composite veneers were placed to achieve optimum aesthetic results.

Case report

A 38-year-old male patient with several aesthetic discordances in his anterior teeth presented for treatment for aesthetic purposes. **Figure 1** depicts the situation before the treatment, showing large restorations with loss of natural tooth anatomy and colour, and a non-vital, discoloured tooth (maxillary left central incisor) owing to an endodontic procedure years ago.

The patient also wanted to resolve the diastemas. Another request from the patient was that the teeth not have an artificial appearance after treatment, in other words, that the final result blend with the natural dentition to resolve not only shape but also colour. In this case, this was particularly important, since his teeth presented a very rich colour shift: darker and more colourful in the cervical region and much more translucent and less colour in the incisal region. After various treatment options had been discussed, veneering the anterior

teeth with a novel prefabricated composite veneer called Edelweiss (Ultradent) was selected. This system offers the clinician a one-visit alternative to directly placed composite veneers and is a good option compared with ceramic veneers, which were rejected by the patient for financial reasons.

The veneers are made from composite, but they undergo pressure and thermal temporisation during the fabrication process. This allows for very strong and thin veneers (facial surface around 0.5 mm, but thinner on the cervical and thicker on the incisal edge). They also pass through a laser vitrification process, through which a pure, inorganic glass surface, homogenous and smooth like a ceramic surface, is achieved, providing an excellent gloss.

First, the gingival tissues were displaced with a cord (Ultrapak #0, Ultradent). Then, the preparation was done, first with diamond burs, at high speed and cooling. The final preparation was also done using diamond burs, but with a multiplier contra-angle (KaVo). **Figure 2** shows the prepared teeth. As the veneers are relatively thin compared with indirect ones, it is

possible to observe that almost all the preparation took place in the enamel, except for some portions of the cervical region, where it is possible to see some areas of exposed dentine. The preparation was less than 0.8 mm deep, which is more than enough for both the veneer and the composite. The Edelweiss system comes with a clear sizing guide for selecting the ideal veneer size. From the three available options (large, medium and small), small was selected for this case. **Figure 3** shows the veneers above the prepared teeth. From the image, it is possible to see that the selected veneers fitted quite well, but some adjustments with regular composite were needed, especially in the cervical region of the maxillary left central and lateral incisors.

After proper etching and bonding of the tooth surface, the cementation was performed in pairs, beginning with both right and left central incisors, then right and left lateral incisors, and finally right and left canines. Amelogen Plus (Ultradent) was the composite used, and it was placed both directly on the tooth structure (a thin layer of shade A3) and at the back of the Edelweiss veneers. In order to achieve a natural colour transition, shades A4, A5 and A2, and a final translucent shade called Trans Gray were applied to the back of the veneers in waves, beginning with A4 in the cervical region and finishing with Trans Gray in the incisal region.

The whole process proved to be faster and easier than what was initially expected. Composite colour adaptation in the interproximal areas was very good, and it was performed with an enamel colour called Enamel Neutral. The same colour was used in the cervical

regions of the maxillary left central and lateral incisors, and blended very well with the veneers. The final result can be seen in **Figure 4**. **Figure 5** shows a close-up view of the gingival tissue 30 days after the procedure, from which proper healing is evident. **Figures 6a & b and 7a & b** depict the before and after situation, demonstrating the good aesthetic integration of hard and soft tissue with respect to both shape and colour. Using this composite veneer, it was possible to address all of the patient's needs and requests economically and quickly.

Conclusion

The rebirth of the prefabricated veneer concept now offers the clinician a one-visit, cost-effective alternative to directly placed composite veneers and is a good option compared with ceramic veneers. It is a repairable solution, and relatively economical and fast because there are no laboratory fees and no need for temporaries. It also proved to be quick and simple to learn to use the system. New materials and advances in technology now allow for a resistant, vitreous, inorganic glossy surface that handles almost identically to composite. When it comes to veneering the anterior teeth, this solution offers both dentists and patients a new and promising alternative. [□](#)

Editorial note: A complete list of references is available from the publisher

Contact Info

Drs Rafael Beolchi and Wilton Forti both maintain private dental practices in São Paulo in Brazil. Dr Beolchi can be contacted at rafael.beolchi@usp.br.

