

# DENTAL TRIBUNE

The World's Dental Newspaper · Austrian Edition

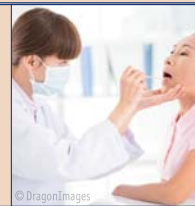

No. 10/2013 · 10. Jahrgang · Wien, 2. Oktober 2013 · Einzelpreis: 3,00 €



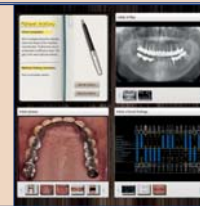## Biologische Nachbildung von Zähnen

Erkenntnisse über die Steuerung von Differenzierungsprozessen in Stammzellen könnten neben der Züchtung bestimmter Gewebearten auch zur biologischen „Kopie“ von Zähnen beitragen. ▶ Seite 3



## Lichen ruber mucosae

Die Ursache der chronisch-entzündlichen, schubartig verlaufenden Erkrankung der Schleimhäute ist weitgehend unbekannt. Betroffene bedürfen einer regelmäßigen Schleimhautkontrolle. ▶ Seite 4f



## Neue E-Learning-Plattform

Dental Campus stellt anhand eines klinischen Fallbeispiels aus der Schweiz seine neue E-Learning-Plattform in der Implantologie vor: praxisorientiert und strukturiert. ▶ Seite 12f

ANZEIGE

**HCH Tiefenfluorid® Junior**  
Zwei Schritte zum Erfolg

**Neu!**  
Mit fruchtigem Geschmack

Besuchen Sie uns auch auf den **Dentalfachmessen**

**HUMANCHEMIE**  
Kompetenz in Forschung und Praxis  
Humanchemie GmbH  
Hinter dem Krug 5 • DE-31061 Alfeld/Leine  
Telefon +49 (0) 51 81 - 2 46 33  
Telefax +49 (0) 51 81 - 8 12 26  
www.humanchemie.de  
E-Mail info@humanchemie.de

## Ab 2015: Kasse soll Zahnspangen, Kronen und Mundhygiene bei Kindern voll übernehmen

Gesundheitsminister Stöger (SPÖ) will dazu 10 Prozent der Tabaksteuer umleiten. Von Jürgen Pischel.

WIEN/KREMS – „Am Gebiss eines Kindes soll man künftig nicht mehr erkennen, wie hoch das Einkommen seiner Eltern ist“, postulierte kurz vor Wahlkampfe Gesundheitsminister Stöger (SPÖ) in einer Pressekonferenz und kündigte an, „schon ab 2015“ sollen alle Kosten für Zahnspangen, Zahnersatz und Mundhygiene bei Kindern und Jugendlichen von der Kasse bezahlt werden. Der SPÖ-Gesundheitsminister rechnet mit Mehrausgaben für die Krankenkassen in Höhe von jährlich 120–130 Millionen Euro und will diese Kosten durch eine Zweckbindung von 10 Prozent der Tabaksteuereinnahmen für die Gesundheitsversorgung umleiten. Die Tabaksteuer bringt dem Staat derzeit jährlich rund 1,6 Mrd. Euro für den allgemeinen Staatshaushalt.

Nach einer im neuen Nationalrat zu beschließenden Zweckwidmung der Tabaksteuer, so Stöger, „müssen



Alois Stöger, Bundesminister für Gesundheit. (Foto: SPÖ)



© ollyy

von der Sozialversicherung und der Zahnärztekammer rasch entsprechende qualitativ hochwertige Verträge über diese Zahnleistungen und deren Abrechnung geschlossen bzw. entsprechende Strukturen in Ambulatorien oder auch Zahnkliniken etabliert werden.“

### Zuschuss der BVA

Laut SPÖ-Stöger lassen sich derzeit mehr als 35.000 Jugendliche (bis zum 19. Lebensjahr) mit abnehmbaren Zahnspangen behandeln. Mehr als 60.000 Jugendliche haben feststehende Versorgungen zur Zahnregulierung. Die Kosten für diese Leistun-

gen werden heute zum Großteil von den Eltern getragen. Stöger: „Diese starke finanzielle Belastung der Familien muss beendet werden.“

Bei 1.500 Euro Belastung pro Jahr für die Behandlung mit einer feststehenden Versorgung bedeutet die

Fortsetzung auf Seite 2 →

## Darmkrebs durch Parodontitis?

Schalter für Tumorzellen werden aktiviert.

BOSTON – Neueste Studien haben einen Zusammenhang von Parodontitis-Bakterien im Mund und dem Auftreten von Darmkrebs festgestellt. Wie amerikanische Wissenschaftler in zwei voneinander unabhängigen Studien herausfanden, regen sogenannte Fusobakterien (*Fusobacterium nucleatum*, kurz *Fn*) das Immunsystem an, bestimmte Zellmechanismen in Gang zu setzen. Dadurch werden aber auch die Schalter für bestimmte Tumorzellen aktiviert.

*Fn* ist ein Bakterium, welches an grampositiven Mikroorganismen im Plaque anhaftet. Es ist allein kein Pathogen, initiiert aber durch sein Anhaften an anderen Pathogenen bestimmte Vorgänge. So produziert es toxische Metaboliten, die wiederum gesunde Zellen des umgebenden Gewebes (Fibroblasten) zerstören können.

Amerikanische Forscher haben nun Fusobakterien im Zusammenhang mit kolorektalen Karzinomen gefunden. *Fn* nutzt das Molekül *Fusobakterium adhesin A (FadA)*, um an E-Cadherin zu binden. Das aktiviert  $\beta$ -Catenin Signale zu senden, welche die Genese von Karzinomen im Darm beschleunigen.

Die Wissenschaftler stellten fest, dass im Gewebe von gesunden Menschen wesentlich weniger *FadA* zu finden ist als bei Personen, die benigne oder maligne Darmtumore haben. *FadA* könnte damit ein Marker für die frühe Entstehung von Darmkarzinomen darstellen. **DT**

Quelle: ZWP online

## Tod nach Zahnoperation: Eltern angeklagt

Vierjährige nach Kariesoperation gestorben. Verfahren gegen Ärzte eingestellt.

GRAZ – Am 10. Juni 2012 mussten dem vierjährigen Kind aus Leoben unter Narkose zehn Milchzähne gezogen werden. Die OP endete mit dem Tod des Mädchens. Am Donnerstag, dem 19. September 2013, bestätigte das Landesgericht Leoben eine Meldung

Verfahren wurde zugleich an die wohnortzuständige Staatsanwaltschaft Leoben weitergeleitet.

Gegen die Ärzte hat die Staatsanwaltschaft Graz die Ermittlungen eingestellt. Anhand zweier Gutachten – der Gerichtsmedizin nach

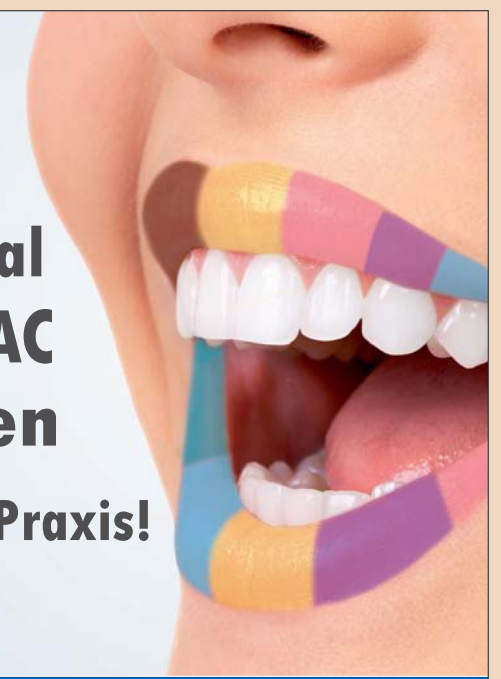

der „Steirerkrone“, wonach gegen die Eltern ein Strafverfahren nach Paragraph 92 Strafgesetzbuch eingeleitet wurde, der das Quälen oder Vernachlässigen unmündiger, jüngerer oder wehrloser Personen ahndet. Das

der Obduktion sowie einer Anästhesieexpertin – gebe es keine Anhaltspunkte, dass ein ärztlicher Kunstfehler unterlaufen ist, erklärt Hansjörg Bacher, Sprecher der Staatsanwaltschaft. **DT**

ANZEIGE

Original  
**MIXPAC**  
Farben  
für die Praxis!



**SULZER**



Sulzer Mixpac AG  
Ruetistrasse 7  
9469 Haag, Schweiz  
Phone: +41 81 772 20 00  
Fax: +41 81 772 20 01  
mixpac@sulzer.com  
www.sulzer.com



## Raucher sollen Zahnspangen finanzieren

Jürgen Pischel spricht Klartext

**E**n dlich glaubte Gesundheitsminister Stöger von der SPÖ, einen Wahlkampfchlag in seinem Ressort zur Mehrheitssicherung seiner Partei gefunden zu haben. So versprach er, gemeinsam mit seinem Parteigeschäftsführer wenige Tage vor dem Wahlkampfende vor der Presse in Wien, die schon lange diskutierten Pläne, mehr in der Zahngesundheitsvorsorge für Kinder und Jugendliche vonseiten der Kassen tun zu wollen. So sollen künftig die Kosten für kieferorthopädische Zahnregulierungen, festsitzend wie herausnehmbar („Zahnspangen“), voll von der Kasse übernommen werden. Ebenso will er vom 13. bis zum 19. Lebensjahr einmal jährlich – er spricht von 70 Euro pro Sitzung – die Kosten der Mundhygiene-Prophylaxe übernehmen, ebenso allfällig notwendigen festsitzenden Zahnersatz. So weit, so gut, fürs erste.

Eine tolle Idee, deren Finanzierung jedoch auf völlig schwankender Grundlage steht. Insgesamt braucht er 120 Millionen Euro jährlich zur Finanzierung dieser Kassen-Wohltaten. Mehr wird es, wenn die bisher zugrunde gelegte Inanspruchnahme der KFO-Leistungen mit bisher 90.000 Fällen noch drastisch steigt. Aus der Kasse der Krankenkassen will Stöger für diese gesundheitsfördernden Leistungen nichts zuschießen, der Hauptverband hält sich völlig bedeckt, und so kam Stöger die Idee, das Tabaksteuer-Aufkommen von 1,6 Mrd. Euro jährlich mit einer Zweckbindung von 10 Prozent für die Zahngesundheit zu belasten. Sofortiger Aufschrei im Finanzministerium, neue Forderungen aus anderen Gesundheitsfeldern – Geld für Krebsvorsorge aus der Tabaksteuer – waren sofort auf dem Tisch. Wie wenig realistisch Stöger

eine Umsetzung seines vermeintlichen Wahlkampfchlagers sieht, lässt sich an seinen Terminplänen ablesen. „Frühestens 2015“ könnte etwas daraus werden, bis dorthin liegt es auf der langen Bank, bedürfe einer Vorabvereinbarung mit Zahnärzten und Kassenambulatorien.

Mehr Geld bringt die Kostenübernahme durch die Kassen nicht in die Praxen, entlastet wird nur der Patient. Dies kann zu einem höheren Versorgungsbedarf führen, dem der Hauptverband mit entsprechenden Vertragskautele und Richtlinien Einhalt zu gebieten suchen wird. Je mehr die Kasse bezahlt, desto mehr bestimmen die Kassen die Leistungserbringung. Zum Beispiel könnten die Indikationsgrenzen zwischen einer medizinisch notwendigen und einer eher kosmetisch-ästhetischen KFO-Behandlung neu gezogen werden, mit Material- und Systemvorgaben die individuelle Therapiefreiheit weiter eingeschränkt, das Honorar auf Jahre begrenzt werden. Und nicht zuletzt, schon gibt es in den Kassen solche Stimmen, könnte die Leistungserbringung an entsprechende Fort- und Weiterbildungsgrundlagen wie diagnostische Gerätevoraussetzungen gebunden werden.

Berufspolitisch gilt es, vorzusorgen, vertraglich für den Zahnarzt und seinen Patienten trotz erweiterter Kostenübernahme so viel Versorgungs-Wahlfreiheit wie nur möglich zu schaffen, dies in einem Kostenersatzsystem statt kollektivem Vertragszwangssystem. Aber noch fließt – siehe abstruse Finanzierungspläne aus Wahlkampfüberlegungen heraus – viel Wasser bis 2015 die Donau hinab,

toi, toi, toi, Ihr J. Pischel



Infos zum Autor

## BDIZ EDI bleibt auf Kurs

Christian Berger aus Kempten im Allgäu ist als Präsident des Bundesverbandes der implantologisch tätigen Zahnärzte in Europa (BDIZ EDI) bestätigt worden.

BONN – Die Mitgliederversammlung des BDIZ EDI sprach Christian Berger, Zahnarzt für Oralchirurgie, und seinem Team am 14. September 2013 in München einstimmig das Vertrauen aus. Damit wird der Kurs fortgesetzt, den Berger in den vergangenen Jahren für den Verband eingeschlagen hat und der geprägt ist vom konstruktiv-kritischen Dialog mit Verbänden, Organisationen und Politik und der Unterstützung der Zahnarztpraxen insbesondere im Bereich der Honorierung.

Die Mitgliederversammlung wählte Berger in München nach 2005 und 2009 für weitere vier Jahre zum Präsidenten des BDIZ EDI. Gegenkandidaten gab es nicht, die Wiederwahl erfolgte einstimmig.

Der Vorstand wird in den nächsten vier Jahren die von der Mitgliederversammlung getragene Drei-Säulen-Politik des BDIZ EDI fortsetzen. Sie besteht aus der Verknüpfung von praxisnaher Fortbildung, Service für die Mitgliederpraxen und der Hilfestellung bei Abrechnung und



Christian Berger, Präsident BDIZ EDI.

Honorierung. Christian Berger: „Mit der GOZ 2012 werden wir uns weiter beschäftigen müssen. Dabei wird der BDIZ EDI auch künftig keine Closed-Shop-Politik machen, sondern sein Fachwissen wie bisher der gesamten deutschen Zahnärzteschaft zur Verfügung stellen und dabei über den Tellerrand hinausschauen, um auch auf europäischer Ebene bei der Weichenstellung für zahnärzt-

liche Belange mitzuwirken.“ Die Mitgliederversammlung fand im Anschluss an die 23. Gutachterkonferenz Implantologie des BDIZ EDI im Auftrag der Konsensuskonferenz Implantologie im Zahnärztheus in München statt. [DU](#)

Foto und Text: BDIZ EDI



Infos zum Unternehmen

## Neue Chiptechnologie für Krebstherapie?

Die Donau-Universität Krems erforscht Möglichkeiten zur Isolation von Tumorzellen aus dem Blut.

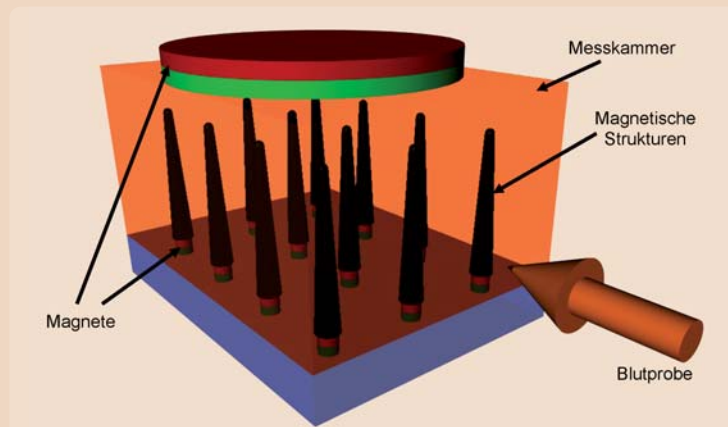
KREMS – Ein Mikrofluidik-Chip zur Isolation von zirkulierenden Tumorzellen aus dem menschlichen Blut wird derzeit von einem niederösterreichischen Projektkonsortium

entwickelt. An dem Projekt aus dem niederösterreichischen „Life Science Call“-Programm ist auch die Donau-Universität Krems beteiligt.

Wenn bei Krebserkrankungen Metastasen entstehen, haben sich zuvor Zellen vom Haupttumor gelöst und sind über den Blutkreislauf in andere Organe gelangt und bilden oft tödliche Metastasen. Um eine optimale Therapie zu ermöglichen, wollen Wissenschaftler diese zirkulierenden Tumorzellen aus dem Blut von Krebspatienten isolieren, um sie anschließend zählen und analysieren zu können.

Im Rahmen des niederösterreichischen „Life Science Call“-Programms wird dazu ein steuerbarer Mikrofluidik-Chip entwickelt, der die zirkulierenden Tumorzellen aus dem Blut filtert. Mithilfe von Strömungssimulationen soll das Design dieses Mikrofluidik-Chips verbessert werden. Ein erster Prototyp zeigt

Fortsetzung auf Seite 3 →



Prinzip des CTC-Chips. (Foto: Donau-Universität)

←Fortsetzung von Seite 1

Belastung für einen alleinerziehenden Elternteil im Durchschnitt bis zu 7 Prozent vom Jahresbruttoeinkommen. Nach seiner Idee könne ein ganzes Monatsgehalt „im Geldbörsel“ der Eltern verbleiben. Übrigens: Die BVA will künftig für Zahnspangen 1.000 Euro statt bisher nur 500 Euro zuschießen.

### Familien und Alleinerziehende sparen

Als weitere Beispiele nannte Stöger: „Eine Jugendliche schlägt sich beim Sport einen Zahn aus und benötigt eine Krone. Die Kosten betragen rund 1.000 Euro, die mit dem neuen Konzept nicht von den Eltern getragen werden müssen. Eine alleinerziehende Mutter, die durchschnittlich als Teilzeitkraft monatlich 1.100 Euro netto verdient, spart sich damit fast ein Monatsnettoeinkommen. Eine Familie mit drei

Kindern erspare sich bei der Mundhygiene-Übernahme (Kostenpunkt: ca. 70 Euro pro Kind), die laut unserem Konzept vom 13. bis zum 19. Lebensjahr präventiv kostenlos angeboten wird, 1.470 Euro.“ Bei Zahnspangen rechnet der Minister mit Mehrausgaben von rund 95 Mio. Euro pro Jahr, für die „Mundhygiene ab 12 Jahren“ mit über 25 Mio. Euro jährlich und für

festsitzenden Zahnersatz mit rund 2 Mio. Euro. Gleichzeitig warb der Gesundheitsminister für seine bereits durchgesetzten Maßnahmen, dass jetzt auch „Zahnspangen und Zahnersatz in Kassen-Ambulatorien angeboten werden können“. Da diese Einrichtungen, so Stöger, nur kostendeckend arbeiten, sei der Preis um etwa die Hälfte gesunken. [DU](#)

### Editorische Notiz

Schreibweise männlich/weiblich

Wir bitten um Verständnis, dass – aus Gründen der Lesbarkeit – auf eine durchgängige Nennung der männlichen und weiblichen Bezeichnungen verzichtet wurde. Selbstverständlich beziehen sich alle Texte in gleicher Weise auf Männer und Frauen.

Die Redaktion



© studio win

### DENTAL TRIBUNE

#### IMPRESSUM

**Verlag**  
OEMUS MEDIA AG, Holbeinstr. 29  
04229 Leipzig, Deutschland  
Tel.: +49 341 48474-0  
Fax: +49 341 48474-290  
kontakt@oemus-media.de  
www.oemus.com

#### Verleger

Torsten R. Oemus

#### Verlagsleitung

Ingolf Döbbecke  
Dipl.-Päd., Jürgen Isbaner  
Dipl.-Betriebsw. Lutz V. Hiller

**Chefredaktion**  
Dipl.-Päd. Jürgen Isbaner (ji)  
V.i.S.d.P.  
isbaner@oemus-media.de

**Redaktionsleitung**  
Jeannette Enders (je), M.A.  
j.enders@oemus-media.de

**Redaktion**  
Marina Schreiber (ms)  
m.schreiber@oemus-media.de

**Korrespondent Gesundheitspolitik**  
Jürgen Pischel (jp)  
info@dp-uni.ac.at

**Projektleitung/Verkauf**  
Nadine Naumann  
n.naumann@oemus-media.de

**Produktionsleitung**  
Gernot Meyer  
meyer@oemus-media.de

**Anzeigendisposition**  
Marius Mezger  
m.mezger@oemus-media.de

Bob Schliebe  
b.schliebe@oemus-media.de

Lysann Reichardt  
l.reichardt@oemus-media.de

**Layout/Satz**  
Matteo Arena, Franziska Dachsel

**Lektorat**  
Hans Motschmann  
h.motschmann@oemus-media.de

#### Erscheinungsweise

Dental Tribune Austrian Edition erscheint 2013 mit 12 Ausgaben (2 Doppelausgaben 1+2 und 7+8), es gilt die Preisliste Nr. 4 vom 1.1.2013. Es gelten die AGB.

#### Druckerei

Dierichs Druck+Media GmbH, Frankfurter Straße 168, 34121 Kassel, Deutschland

#### Verlags- und Urheberrecht

Dental Tribune Austrian Edition ist ein eigenständiges redaktionelles Publikationsorgan der OEMUS MEDIA AG. Die Zeitschrift und die enthaltenen Beiträge und Abbildungen sind urheberrechtlich geschützt. Jede Verwertung ist ohne Zustimmung des Verlages unzulässig und strafbar. Das gilt besonders für Vervielfältigungen, Übersetzungen, Mikroverfilmungen und die Einspeicherung und Bearbeitung in elektronischen Systemen. Nachdruck, auch auszugsweise, nur mit Genehmigung des Verlages. Bei Einsendungen an die Redaktion wird das Einverständnis zur vollen oder auszugsweisen Veröffentlichung vorausgesetzt, sofern nichts anderes vermerkt ist. Mit Einsendung des Manuskriptes geht das Recht zur Veröffentlichung als auch die Rechte zur Übersetzung, zur Vergabe von Nachdruckrechten in deutscher oder fremder Sprache, zur elektronischen Speicherung in Datenbanken zur Herstellung von Sonderdrucken und Fotokopien an den Verlag über. Für unverlangt eingesandte Bücher und Manuskripte kann keine Gewähr übernommen werden. Mit anderen als den redaktionseigenen Signa oder mit Verfasseramen gekennzeichnete Beiträge geben die Auffassung der Verfasser wieder, welche der Meinung der Redaktion nicht zu entsprechen braucht. Der Autor des Beitrages trägt die Verantwortung. Gekennzeichnete Sonderteile und Anzeigen befinden sich außerhalb der Verantwortung der Redaktion. Für Verbands-, Unternehmens- und Marktinformationen kann keine Gewähr übernommen werden. Eine Haftung für Folgen aus unrichtigen oder fehlerhaften Darstellungen wird in jedem Falle ausgeschlossen. Gerichtsstand ist Leipzig, Deutschland.

# Biologische Nachbildung von Zähnen?

**Bmi1-Gen übt regulatorische Funktion aus.**

SAN FRANCISCO – Forscher der University of California in San Francisco haben die Rolle des Gens Bmi1 bei der Zellteilung und Differenzierung von adulten Stammzellen der Schneidezähne von Mäusen untersucht. Dabei wurde deutlich, dass Bmi1 eine entscheidende Rolle bei der Aufrechterhaltung des Teilungszyklus und der Regulation der Differenzierung der Stammzellen spielt. Die Erkenntnisse über die Steuerung von Differentiationsprozessen in

Selbsterneuerung der Stammzellen unterbindet. Ebenso wurde durch die Abwesenheit von Bmi1 die Expression der Hox-Gene verstärkt, welche die Differenzierung von Stammzellen auslösen. Die resultierenden Fehlbildungen der Zervikalschlinge und der Schneidezähne konnten durch das gleichzeitige Ausschalten von Ink4a/Arf und den Hox-Genen vermieden werden.

Die Untersuchungen der Gruppe um Ophir Klein belegen, dass



Stammzellen könnten zur gezielten Züchtung bestimmter Gewebearten ebenso wie zur biologischen Nachbildung von Zähnen beitragen.

Die regulatorische Rolle von Bmi1 bei der Zellteilung adulter Stammzellen anderer Organe ist Stammzellforschern bereits bekannt. Die Forscher der University of California konnten diese Bedeutung des Gens und des darin codierten Proteins Bmi1 auch in Stammzellen der Schneidezähne, lokalisiert in der labialen Zervikalschlinge, nachweisen. Dazu wurden Knockout-Mäuse erzeugt, denen das Bmi1-Gen fehlt. Diese Mäuse entwickelten eine deutlich dünnere Zervikalschlinge verglichen mit Mäusen, deren Bmi1-Gen nicht ausgeschaltet wurde. Die Studie zeigte, dass Bmi1 die Expression des Ink4a/Arf-Gens unterdrückt, welches in Abwesenheit von Bmi1 den Zellzyklus anhält und so die

das Gen Bmi1 eine regulatorische Funktion sowohl im Zellzyklus als auch in der Differenzierung von Stammzellen der Schneidezähne von Mäusen ausübt. Diese Stammzellen sind für das lebenslange Wachstum der Schneidezähne von Mäusen verantwortlich, während ähnliche Zellen im Menschen nach der vollständigen Ausbildung des bleibenden Gebisses in der frühen Kindheit inaktiv werden. Die Kenntnis über die Mechanismen von Erhaltung und Differenzierung von Stammzellkulturen ist ein Schlüssel zur gezielten Züchtung von menschlichem Gewebe im Labor, um den Ersatz geschädigter Organe von Patienten zu ermöglichen. Stammzellen der Zervikalschlinge könnten somit auch für die biologische Nachbildung von Zähnen eingesetzt werden. [DI](#)

Quelle: ZWP online

← Fortsetzung von Seite 2



Test-Set-up des Mikrofluidik-Chip. – Dr. Martin Brandl. (Fotos: Donau-Universität)

bereits das große Potenzial dieser neuen Technologie. An dem Projekt sind Forschungsteams des Austrian Institute of Technology, der Fachhochschule St. Pölten, des Landeskrankenhauses Krems und der Donau-Universität Krems beteiligt. Näheren

Einblick in die spannenden Forschungsarbeiten gibt ein Video, das auch im Rahmen der „European Researchers' Night“ am 27. September in St. Pölten präsentiert wurde. [DI](#)

Quelle: Donau-Universität Krems

ANZEIGE

**DIXI**<sup>®</sup>  
digitales Röntgen

ANTERAY Gruppe  
**RETZL DENTAL**

- digitales OPG
- Folie/ Sensor
- alte Daten
- EDV

info@retzl.at  
Keplerstr. 47 · 8020 Graz · Tel: 0316/ 718245

## IADR mit neuem Präsidenten

**Professor Dr. Gottfried Schmalz unterstützt die zahnmedizinische Forschung in Europa und Israel.**

REGENSBURG – Die International Association for Dental Research ist ein Verbund von Wissenschaftlern der Zahnmedizin, der 1920 gegründet wurde und mit mehr als 12.000 Mitgliedern weltweit die zahnmedizinische Forschung unterstützt. Professor Dr. Gottfried Schmalz, Direktor der Poliklinik für Zahnerhaltung und Parodontologie des Universitätsklinikums Regensburg, wurde nun zum President-elect der paneuropäischen Region (Europa und Israel) gewählt.

„Damit erwartet mich eine spannende Aufgabe und große Herausforderung, denn die zahnmedizinische Forschung ist innerhalb Europas und in Israel in unterschiedlichen Entwicklungsstadien. Hier mehr Fortschritt für die Zahngesundheit zu erreichen ist mein Ziel“, erläutert

Professor Schmalz. Als President-elect und ab September 2014 als Präsident der paneuropäischen Region vertritt er diese im Weltverband



Professor Dr. Gottfried Schmalz. (Foto: UKR)

IADR. Ein weiteres Ziel seiner Arbeit wird es sein, bei der Europäischen Union in Brüssel das Thema Mundgesundheit vermehrt in das Bewusstsein zu rücken.

„Trotz nachweisbarer Erfolge in der Kariesphylaxe gehören Karies und Zahnfleischerkrankungen noch immer zu den häufigsten chronischen Erkrankungen. Auch Tumoren der Mundhöhle stellen uns vor große Herausforderungen. Zum Thema Mundgesundheit gibt es noch sehr viel Forschungsbedarf“, erläutert Professor Schmalz. Vor allem gemeinsame Anstrengungen über Ländergrenzen hinweg seien wichtig, um die verschiedenen Kompetenzen zu bündeln und auch die nötigen finanziellen Mittel zu erhalten. [DI](#)

Quelle: Universitätsklinikum Regensburg (UKR)

ANZEIGE

### Erlernen Sie die Lachgassedierung von Spezialisten

#### Exklusivschulungen - Individuelles Lernen in kleinen Gruppen:

Rosenheim	25. / 26.10. 2013
Stuttgart	08. / 09.11. 2013
Dortmund	22. / 23.11. 2013
<i>Special Event: Lachgaszertifizierung mit Live Demo by Dr. Wilhelm Schwepppe</i>	
Wiesbaden	06. / 07.12. 2013
<b>Wien</b>	<b>07. / 08.02. 2014</b>
Stuttgart	21. / 22.02. 2014
<i>Das perfekte Paar - Lachgas und Hypnose bei Dr. Albrecht Schmierer</i>	
Rottweil	11. / 12.04. 2014
<i>bei Fa. dental EGGERT</i>	

Aktuelle Termine unter: [www.ifzl.de](http://www.ifzl.de)

#### Teamschulungen vor Ort in Ihrer Praxis:

Das rundum Sorglospaket - Wir kommen mit unseren Referenten in Ihre Praxis und schulen Ihr gesamtes Team inklusive Supervision!

#### Messe-Special: Österreichischer Zahnärztekongress in Graz

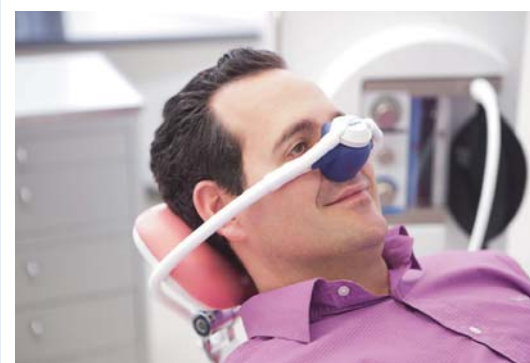Wir begrüßen Sie auf der Dentalen Fachausstellung vom 03. bis 05. Oktober 2013



Institut für zahnärztliche Lachgassedierung  
Stefanie Lohmeier

#### Kontakt:

IfzL – Stefanie Lohmeier  
Bad Trißl Straße 39  
D-83080 Oberaudorf  
Tel: +49 (0) 8033-9799620  
E-Mail: info@ifzl.de  
Internet: www.ifzl.de



Beide Fortbildungsmöglichkeiten werden mit Fortbildungspunkten gemäß BZÄK und DGZMK validiert

#### Referenten:

**Wolfgang Lüder**, Zahnarzt, Lachgastrainer & Buchautor:  
Lachgassedierung in der Zahnarztpraxis  
**Andreas Martin**, Facharzt für Anästhesie  
**Dr. Isabell von Gymnich**, Kinderzahnärztin:  
N<sub>2</sub>O in der Kinderzahnheilkunde  
**Malte Voth**: Notfalltrainer für Zahnärzte



Bezugsquelle TECNOGAZ  
Lachgasgeräte - TLS med  
sedation GmbH  
Tel: +49 (0) 8035-9847510  
Vorteilpreise bei Buchung  
eines Seminars bei  
IfzL Stefanie Lohmeier!

# Lichen ruber mucosae: harmlos bis gefährlich?

Die Ursache der Erkrankung ist noch weitgehend unbekannt. Von Priv.-Doz. Dr. med. Dr. med. dent. Astrid Kruse Gujer und Priv.-Doz. Dr. med. Dr. med. dent. Heinz-Theo Lübbers, Zürich, Schweiz.

Lichen ruber planus – auch Knötchenflechte genannt – ist eine nicht ansteckende, chronisch entzündliche, schubartig verlaufende Erkrankung der Haut und/oder Nägel und der Schleimhäute. Im Bereich der Haut ist sie gekennzeichnet durch juckende rötlich-livide, matt-glänzende Papeln, die sich häufig im Bereich der Knöchelinnenseite befinden. Im Bereich der Schleimhäute kann sie unterteilt werden in genital, ösophageal, konjunktival und oral.

## Lichen ruber mucosae

Die Ursache dieser Erkrankung ist weitgehend unbekannt, eine medikamentöse Ursache wird diskutiert und eine T-Zell-vermittelte Autoimmunerkrankung wird vermutet. Bei ca. 30 Prozent der Patienten, die einen Hautbefall aufweisen, ist auch die Mundschleimhaut betroffen. Diese kann jedoch



© Dragon Images

auftritt. Zunge und Gingiva sind seltener betroffen. Zu den Differenzialdiagnosen gehören Morsicatio buccarum und Leukoplakie.

Die papuläre Form wird durch knötchenförmige Veränderungen charakterisiert, die einzeln oder in Gruppen formiert auftreten können. Differenzialdiagnostisch kommt die pseudomembranöse Candidiasis in Betracht.

Bei der plaqueartigen Form sind häufig pflastersteinartige Veränderungen auf dem Zungenrücken oder Planum buccale und seltener an den Zungenrändern zu finden. Diese pflastersteinartigen Modifikationen präsentieren sich meist flächenartig als fleckförmige Weißfärbung, differenzialdiagnostisch muss sicherlich auch der weiße Schleimhautnävus, Leukoplakie und Verätzungen der Mundschleimhaut in Betracht gezogen werden.

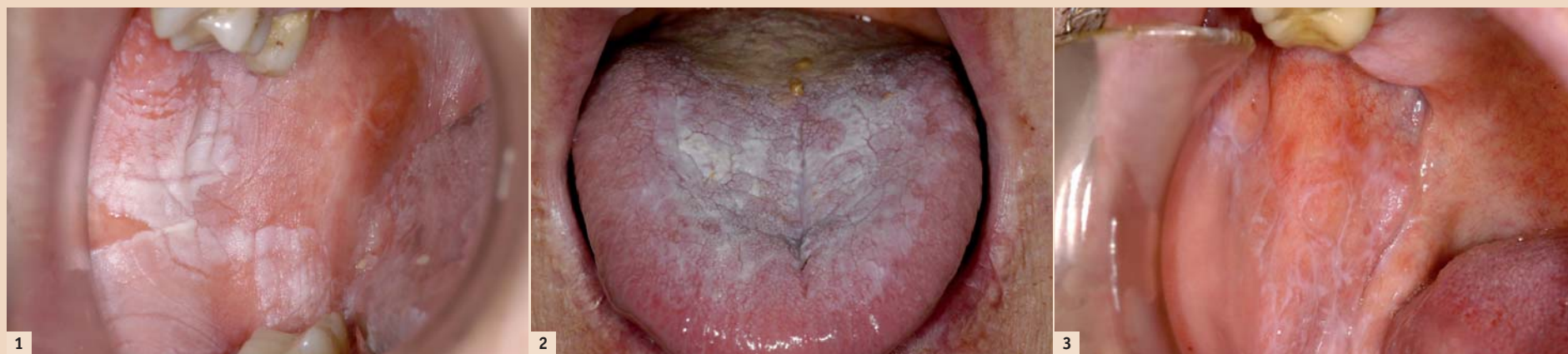

Abb. 1: Plaqueartige Form. – Abb. 2: Pflastersteinartige Veränderungen auf dem Zungenrücken. – Abb. 3: Retikuläre Form im Sinne der Wickhamschen Streifung.

ANZEIGE

Referent | Dr. Andreas Britz/Hamburg

## Unterspritzungskurse

Für Einsteiger, Fortgeschrittene und Profis

<b>1</b>	<b>Grundlagenkurs Unterspritzungstechniken</b>	● ● ●
	Basisseminar mit Live- und Videodemonstration	
	05. Oktober 2013   9.00 – 15.00 Uhr   Berlin	
		Hotel Palace Berlin
<b>2</b>	<b>Kursreihe – Anti-Aging mit Injektionen</b>	● ● ●
	Unterspritzungstechniken: Grundlagen, Live-Demonstrationen, Behandlung von Probanden	
	18./19. Oktober 2013   10.00 – 17.00 Uhr   München	
	29./30. November 2013   10.00 – 17.00 Uhr   Basel (CH)	
	04./05. April 2014   10.00 – 17.00 Uhr   Wien (AT)	
	16./17. Mai 2014   10.00 – 17.00 Uhr   Hamburg	
	26./27. September 2014   10.00 – 17.00 Uhr   Düsseldorf	
<b>3</b>	<b>Die Masterclass – Das schöne Gesicht</b>	● ● ●
	Aufbaukurs für Fortgeschrittene	
	02. November 2013   10.00 – 17.00 Uhr   Hamburg, Praxis Dr. Britz	

**Programme**  
Unterspritzungskurse

Nähere Informationen zu den Kursinhalten und den Allgemeinen Geschäftsbedingungen erhalten Sie unter [www.oemus.com](http://www.oemus.com)

**Hinweis:** Die Ausübung von Faltenbehandlungen setzt die medizinische Qualifikation entsprechend dem Heilkundengesetz voraus. Aufgrund unterschiedlicher rechtlicher Auffassungen kann es zu verschiedenen Statements z.B. im Hinblick auf die Behandlung mit Fillern im Lippenbereich durch Zahnärzte kommen. Klären Sie bitte eigenverantwortlich das Therapiespektrum mit den zuständigen Stellen ab bzw. informieren Sie sich über weiterführende Ausbildungen, z.B. zum Heilpraktiker.

häufig auch alleine befallen sein. Patienten mit einem genitalen Lichen planus weisen in ca. 20 Prozent der Fälle eine Mundschleimhautmanifestation auf.<sup>1</sup> Diese Patienten klagen meist über brennende rötliche Veränderungen der Mundschleimhaut, häufig mit einer weißlichen Streifung, der sogenannten Wickham-Striae, welche durch eine streifenförmige Verbreiterung des Epithels hervorgerufen wird und nach dem französischen Pathologen Louis F. Wickham (1861–1919) benannt wurde. Die häufigste Lokalisation ist das Planum buccale.

Die Prävalenz der oralen Form liegt bei ca. ein bis zwei Prozent. Frauen scheinen häufiger befallen zu sein, das typische Alter liegt zwischen 30 und 60 Jahren. Es gibt in der Literatur mehrere Klassifikationen und Scores,<sup>2–4</sup> jedoch wird der orale Lichen ruber am häufigsten in sechs Formen unterteilt:

1. retikulär
2. papulär
3. plaqueartig
4. atrophisch
5. ulzerativ/erosiv
6. bullös

Die retikuläre Form ist gekennzeichnet durch die Wickhamsche Streifung, welche meist symmetrisch im Planum buccale beidseits

Bei der atrophischen Form finden sich häufig im Bereich der Zunge erythematöse, schmerzhaft bis brennende Veränderung der Mundschleimhaut; diese blasse bis hochrote Abnormitäten können auf dem Zungenrücken zu Papillenverlust führen. Es können Kombinationen mit der retikulären und ulzerativen/erosiven Form auftreten. Zur Differenzialdiagnose zählt die Leukoplakie/Erythroplakie.

Bei der ulzerativen/erosiven Form liegen Ulzerationen vor, welche meist von einer Fibrinschicht bedeckt sind und umgeben von einer hochroten Schleimhaut. Diese Form entartet am häufigsten und bedarf einer gehäuften regelmäßigen Kontrolle während der Therapie. Zu den Differenzialdiagnosen zählen das Plattenepithelkarzinom und die orale Manifestation des Morbus Crohn.

Bei der bullösen Form finden sich kleine millimetergroße Blasen, die nach der Eröffnung kleine Erosionen bilden. Diese Form findet man am häufigsten im Bereich des Planum buccale und seltener im Bereich der Zunge oder Gingiva. Hierbei zählen zu den Differenzialdiagnosen die blasenbildenden Erkrankungen Pemphigus und Pemphigoid.

Die Einteilung nach Tyldesley<sup>3</sup> ist sicherlich in Hinblick auf die Risikoeinschätzung für eine maligne

Faxantwort | +49 341 48474-390

Bitte senden Sie mir das Programm der Unterspritzungskurse zu.

Titel | Vorname | Name

E-Mail-Adresse (bitte angeben)

Praxisstempel

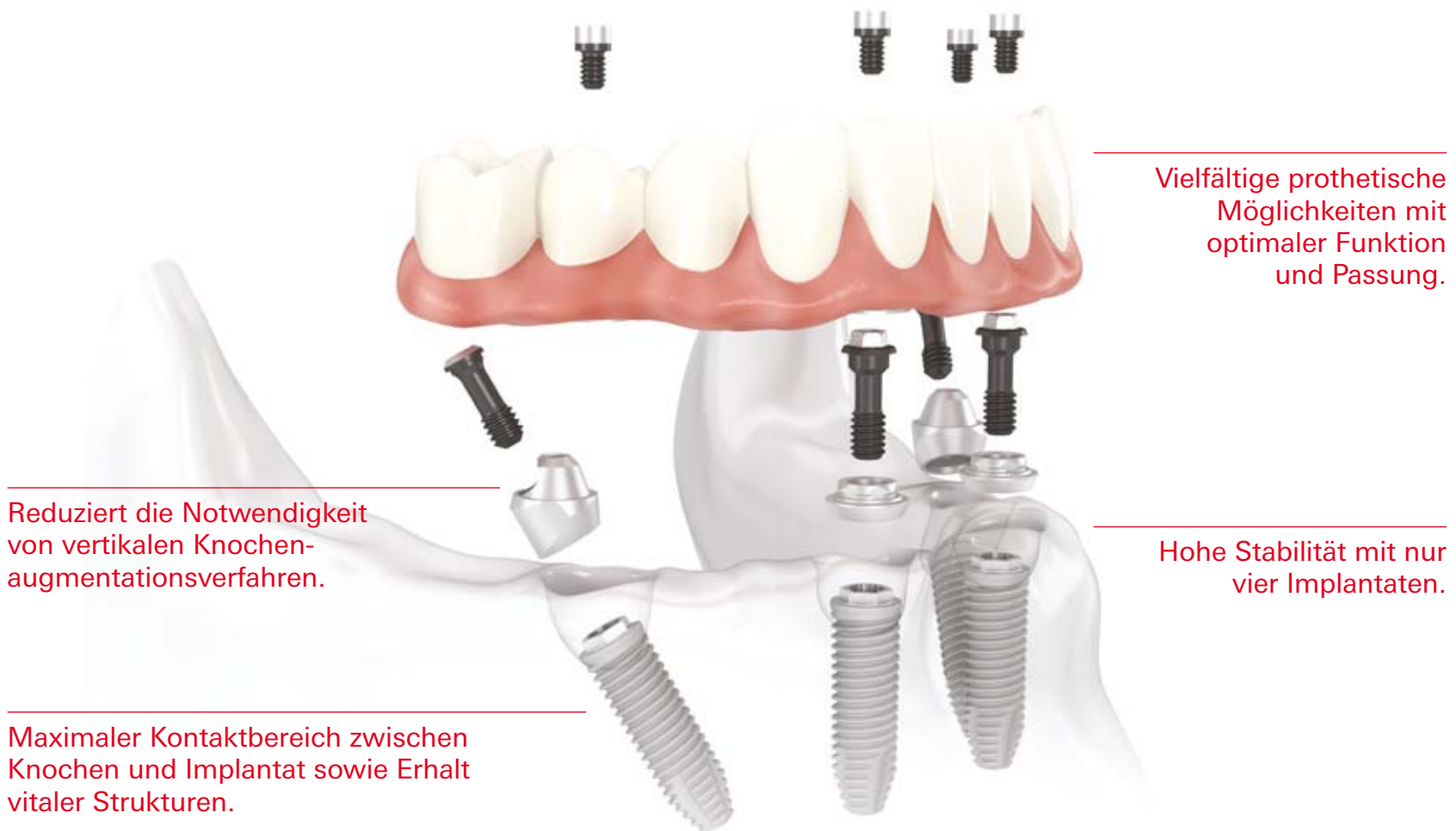
DTAT 10/13

**Veranstalter**  
OEMUS MEDIA AG  
Holbeinstraße 29  
04229 Leipzig  
Deutschland  
Tel.: +49 341 48474-308  
Fax: +49 341 48474-390  
event@oemus-media.de  
www.oemus.com



# All-on-4™

Das effiziente Behandlungskonzept mit Sofortbelastung.



Reduziert die Notwendigkeit von vertikalen Knochen-augmentationsverfahren.

Maximaler Kontaktbereich zwischen Knochen und Implantat sowie Erhalt vitaler Strukturen.

Vielfältige prothetische Möglichkeiten mit optimaler Funktion und Passung.

Hohe Stabilität mit nur vier Implantaten.



Nobel Biocare Symposium 2014  
BMW Welt – München

26. Juni – Vorkongress mit Workshops  
27./28. Juni – Symposium

[www.nobelbiocare.com/events](http://www.nobelbiocare.com/events)

Save the date!

Das All-on-4 Behandlungskonzept wurde entwickelt, um Zahnärzten eine effiziente und wirksame Lösung zu bieten, bei der nur vier Implantate eine sofort belastete zirkuläre Versorgung tragen.\* Zu den endgültigen Lösungen gehören sowohl festsitzende als auch herausnehmbare Prothesen wie die NobelProcera Implantatbrücke aus Titan oder der Implantatsteg. Die schräg gesetzten Implantate im Seitenzahnbereich helfen relevante anatomische Strukturen zu

umgehen; sie werden mit den Implantaten im Frontzahnbereich verblockt und bieten einen maximalen Halt für die Versorgung, indem Extensionen reduziert werden. Zudem verringern sie durch Vergrößerung des Kontaktbereichs zwischen Knochen und Implantat die Notwendigkeit einer Knochenaugmentation. All-on-4 kann mit dem NobelGuide Behandlungskonzept geplant und durchgeführt werden, wodurch eine präzise Diagnose, Planung und Implantatinsertion sichergestellt werden.

Nobel Biocare ist ein weltweit führendes Unternehmen für innovative, wissenschaftlich fundierte Lösungen im Dentalbereich. Weitere Informationen erhalten Sie von Ihrer Nobel Biocare Niederlassung vor Ort (Tel. +49 221 500 85-590) oder im Internet unter:

[www.nobelbiocare.com](http://www.nobelbiocare.com)

\* Falls eine Ein-Schritt-Chirurgie mit Sofortbelastung nicht indiziert ist, werden Deckschrauben zur gedeckten Heilung verwendet.

Haftungsausschluss: Einige Produkte sind unter Umständen nicht in allen Märkten für den Verkauf zugelassen.

Bitte wenden Sie sich an Ihre Nobel Biocare Niederlassung, um aktuelle Informationen zur Produktpalette und Verfügbarkeit zu erhalten.



Transformation sinnvoll: non-erosiv (retikulär, papulär, plaqueartig), minor-erosiv (atrophisch, ulzerativ, bullös) und major-erosiv (ausgedehnt ulzerativ).

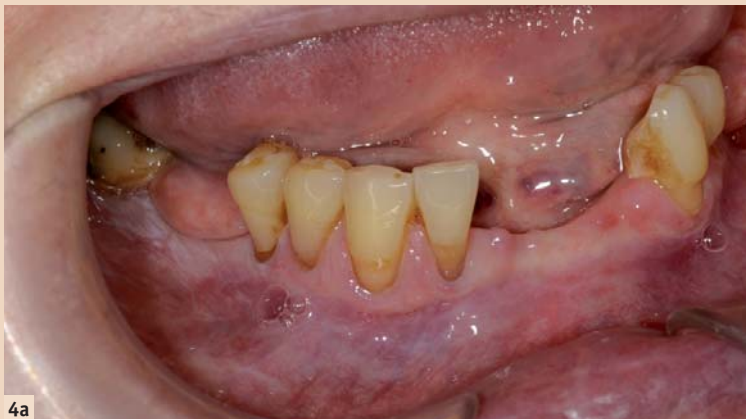In bis zu 17 Prozent der Fälle findet man bei oralem Lichen auch gleichzeitig einen Pilzbefall, was in manchen Fällen die pathohistologische Diagnostik erschwert. In diesen Fällen sollte nach Therapie

buccale am meisten bei oralem Lichen befallen ist, jedoch die häufigste Entartungslokalisation der posteriore Zungenrand ist. Zeichen einer malignen Entartung können sein: Ulzeration, endo-/exophytisches Wachstum mit unklarer Begrenzung, Induration, gelockerte Zähne ohne Vorliegen einer Parodontalerkrankung, vergrößerter Halslymphknoten.

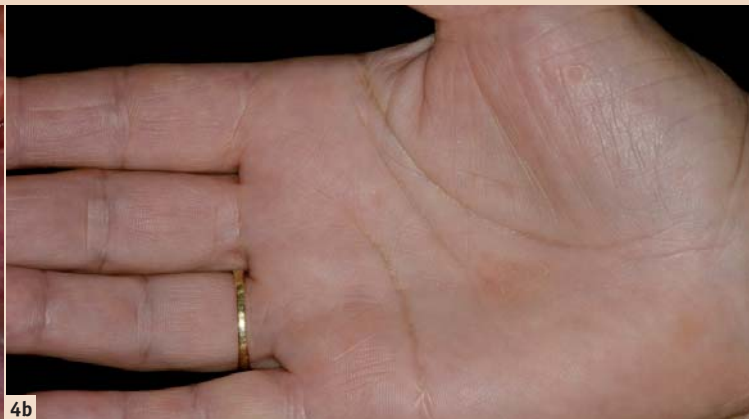Ferner sollten lokale Reize wie beispielsweise scharfe Füllungs- oder Prothesenränder ausgeschaltet und die Mundhygiene optimiert werden.

Sollte es zu einer Verschlechterung des Befundes kommen, muss nochmals eine Biopsie durchgeführt werden, um die Transformation in ein Plattenepithelkarzinom frühzeitig zu erkennen.

sekundäre Candidiasis auftreten. Bei der topischen Applikation wird eine Reduktion der Schmerzsymptomatik von ca. 55 Prozent angegeben.<sup>1</sup> Bei der intraläsionalen Injektion sollte eine Kombination mit einem Lokalanästhetikum in Betracht gezogen werden (z.B. zwei-prozentige Lidocainlösung). Die systemische Applikation ist indiziert bei schweren Formen von ora-



4a



4b

Abb. 4a: Lichen ruber mucosae der Gingiva. – Abb. 4b: Gleiche Patientin mit Veränderungen der Handinnenfläche.

der Pilzkrankung eine erneute Biopsie entnommen werden. Patienten mit einem Lichen ruber mucosae sollten regelmäßig kontrolliert werden, da es zu einer malignen Entartung kommen kann. Das Entartungsrisiko liegt bei ca. 0,4 bis 5,6 Prozent, wobei interessanterweise zwar das Planum

### Therapie

Die Therapie bei oralem Lichen planus basiert auf einer immunsuppressiven und antiinflammatorischen Komponente. Auf Alkohol- und Nikotinkonsum sowie auf den Verzehr von gewürzten Speisen als auch Zitrusfrüchten sollte verzichtet werden.

### Kortikosteroide

Kortikosteroide können topisch, intraläsional oder systemisch verabreicht werden. Neben den bekannten systemischen Nebenwirkungen (diabetische Stoffwechsellage, gastrointestinale Beschwerden, Hypertonie, Cushing-Syndrom ...) kann auch lokal eine

lem Lichen planus und sollte nicht länger als drei Wochen durchgeführt sowie durch den Hausarzt kontrolliert werden. In der Regel wird 40 bis 80 mg Prednison/Tag für fünf bis sieben Tage verabreicht und dann langsam über ca. zwei bis vier Wochen wieder reduziert – um 5 bis 10 mg/d.<sup>5</sup>

Trotz der relativ guten Ansprechbarkeit, kommt es jedoch nicht bei allen Patienten zu einer Abheilung der Läsionen.

### Vit-A-Säure-Derivate (Retinoide)

Retinoide sind Vitamin-A-Analoga und wirken auf die Keratinisierung der Haut und Schleimhaut. Sie können entweder als Mundspüllösung (Retinoral 0,01 Prozent) oder systemisch (Neotigason) verabreicht werden. Bei der Therapie mit Retinoiden sollte eine regelmäßige laborchemische Kontrolle durch den Hausarzt durchgeführt werden. Zu den unerwünschten Nebenwirkungen zählen u.a. erhöhte Blutlipide, Cheilitis, dystopische Nagelveränderungen und Haarausfall.

### Calcineurininhibitoren (Ciclosporin A, Tacrolimus, Pimecrolimus)

Ziel dieser Immunsuppressivtherapie ist die Hemmung der Phosphatase Calcineurin und somit die Synthese von inflammatorischen Zytokinen und die Proliferation aktivierter T-Lymphozyten zu blockieren.

Eine lokale Applikation von 0,1 Prozent Tacrolimus 3/d für vier bis acht Wochen scheint in einigen Studien einen besseren Effekt im Vergleich zur lokalen Kortikoidbehandlung zu haben.<sup>6</sup> Jedoch wird ein erhöhtes Risiko für die Karzinomentstehung diskutiert und auf dieses Problem auch von der amerikanischen Lebens- und Arzneimittelbehörde FDA hingewiesen.

### Kontrollen

Patienten mit einer oralen Lichenform bedürfen der regelmäßigen Schleimhautkontrolle. Bei schmerzhaften und/oder ulzerierten Formen sollte eine topische, oder in schweren Fällen eine systemische Therapie begonnen und eine engmaschigere Kontrolle durchgeführt werden. Bei Verschlechterung muss eine erneute Biopsie erfolgen. **DT**

### Literatur

- [1] Parashar P: Oral lichen planus. Otolaryngologic clinics of North America 2011; 44(1): 89–107.
- [2] Andreasen JO: Oral lichen planus. 1. A clinical evaluation of 115 cases. Oral surgery, oral medicine, and oral pathology 1968; 25(1): 31–42.
- [3] Tyldesley WR: Oral lichen planus. The British journal of oral surgery 1974; 11(3): 187–206.
- [4] Bethke G, Reichart PA: [Assessment of severity of oral lichen planus using a new clinical index]. Mund-, Kiefer- und Gesichtschirurgie: MKG 2005; 9(3): 152–160.
- [5] Scully C, Carrozzo M: Oral mucosal disease: Lichen planus. The British journal of oral & maxillofacial surgery 2008; 46(1): 15–21.
- [6] Corrocher G, Di Lorenzo G, Martinelli N, Mansueto P, Biasi D, Nocini PF, Lombardo G, Fior A, Corrocher R, Bambara LM, Gelio S, Pacor ML: Comparative effect of tacrolimus 0.1% ointment and clobetasol 0.05% ointment in patients with oral lichen planus. Journal of clinical periodontology 2008; 35(3): 244–249.

### ANZEIGE

M1 SL

## Basis Modernisierung

bereits ab 9800,-- €

second life

Ihr geliebter Klassiker

mit modernster Technik

und gewohnter Bedienung

ANTERAY Gruppe

# RETZL DENTAL

info@retzl.at

Keplerstr. 47 · 8020 Graz · Tel: 0316/ 718245



### Kontakt

Infos zum Autor



**Priv.-Doz. Dr. Dr. Astrid Kruse Gujer**  
Klinik für Mund-, Kiefer- und Gesichtschirurgie, Universitäts-Spital Zürich, und Zentrum für Zahnmedizin, Universität Zürich Frauenklinikstr. 24  
8091 Zürich, Schweiz  
Tel.: +41 44 255-1111  
Fax: +41 44 255-4179  
info@mkg-chirurg.ch



Infos zum Autor



**Priv.-Doz. Dr. Dr. med. Heinz-Theo Lübbers**  
Tel.: +41 44 255-1111  
Fax: +41 44 255-4179  
Heinz-Theo.Luebbers@usz.ch

# simply smarter

## Innovation & Qualität mit echtem Mehrwert!

Implant Direct

100% Fairer Preis 100% Qualität  
100% Service 100% Mehrwert



**Spectra® System**  
Sechs applikationsspezifische Implantate



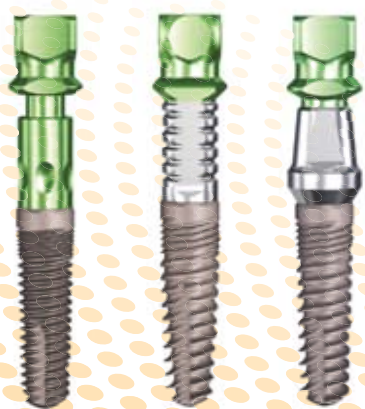
**Sechskant**



**Tri-Lobe**

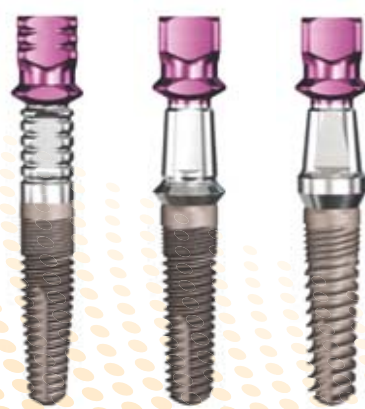


**Achtkant**



**Zimmer® Dental\***

Legacy™1 Line  
Legacy™2 Line  
Legacy™3 Line



**Nobel Biocare™\***

RePlant® Line  
RePlus® Line  
ReActive™ Line



**Straumann®\***

SwishPlus™ Line  
SwishPlant™ Line



\*Registrierte Marken von Zimmer® Dental, Nobel Biocare™ und Institut Straumann AG



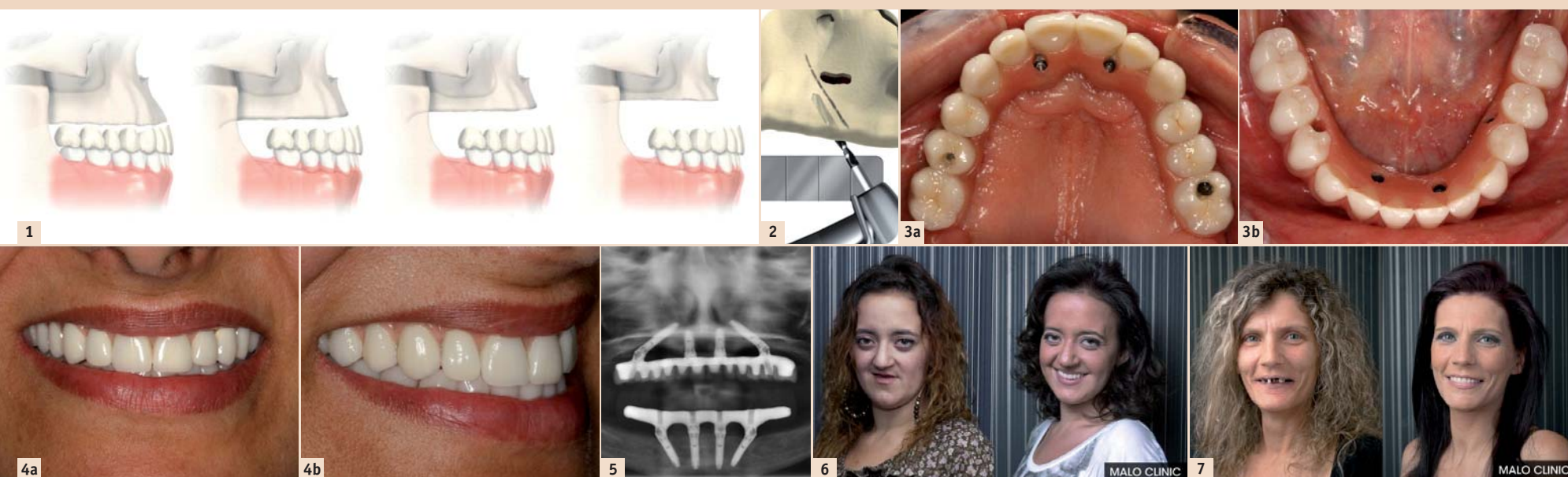
[www.implantdirect.at](http://www.implantdirect.at)  
00800 4030 4030

**BE|ORDER  
SMART|ONLINE**



# „Das Leben der Menschen zu verändern, war immer ein Ziel von mir“

Prof. Dr. Paulo Malo, Lissabon, stellt ein implantatherapeutisches Konzept für die festsitzende und sofortbelastende Versorgung bei Zahnlosigkeit auf nur 4 Implantaten vor.



**Abb. 1:** Verlauf der Knochenresorption nach Zahnentfernung. – **Abb. 2:** Vorbereitung für die Insertion der posterioren angulierten Implantate im Oberkiefer, der Bohrer wird an der anterioren Wand des Sinus vorbeigeführt. – **Abb. 3a:** Die okklusale Ansicht auf die fertige Versorgung mit einer Malo Clinic Keramikbrücke im Oberkiefer ... – **Abb. 3b:** ... und einer Malo Clinic Acrylicbrücke im Unterkiefer. – **Abb. 4a und b:** Das Lächeln der Patientin mit der definitiven Prothetik. – **Abb. 5:** Die abschließende OPT-Aufnahme. – **Abb. 6 und 7:** Zwei Patientinnen, jeweils vor und nach der All-on-4-Behandlung.

Mehr als vier Millionen Menschen, älter als 65 Jahre, sind allein in Deutschland zahnlos. Das zeigt: Das Patientenpotenzial ist groß für die Indikation des unbezahnnten Kiefers. Ein mögliches Konzept ist All-on-4®, mit dem auf nur vier oder mehr Implantaten ein festsitzender implantatgetragener Zahnersatz möglich ist. Die Implantate können selbst in atrophierten Kiefern ohne vorherige augmentative Maßnahme inseriert und bei entsprechender Primärstabilität sofort versorgt werden. Prof. Paulo Malo, Lissabon, hat dieses Konzept entwickelt. Exklusiv berichtet er im Interview über die wissenschaftliche Absicherung von All-on-4 und die Vorgehensweise von der Diagnostik bis zur Nachsorge.

**Herr Prof. Dr. Malo, als Sie in den 1990er-Jahren das All-on-4-Konzept entwickelten, gab es bereits verschiedene implantologische Versorgungsmöglichkeiten für zahnlose Kiefer. Sie sahen trotzdem die Notwendigkeit für einen neuen Lösungsweg – warum?**

Ja, das ist wahr. Es gab bereits mehrere Behandlungsmöglichkeiten für die implantatbasierte Rehabilitation von zahnlosen Patienten. Allerdings konnten die konventionellen OP-Methoden den Patienten nicht sofort zu mehr Lebensqualität verhelfen. Die OP-Techniken waren aufwendig, damit für den Patienten unangenehm, und es war nicht möglich, die Implantate sofort zu versorgen und zu belasten. Anders ist es bei der All-on-4-Versorgung. Dass die Implantate sofort provisorisch versorgt und belastet werden können, stellt für die Patienten den Hauptvorteil dar und macht den Fortschritt des All-on-4-Konzepts deutlich. Das Leben der Menschen zu verändern, war schon immer eines meiner Ziele als Zahnarzt. Ich bin froh und stolz, dass ich dies erreicht habe.

**Nur vier Implantate tragen eine festsitzende Brücke mit bis zu zwölf Gliedern. Welche biomechanische Bedeutung kommt den endständigen, anguliert gesetzten Implantaten zu?**

Indem die distalen Implantate anguliert – in einem Winkel zwischen 30 und 45 Grad – gesetzt werden, können diese Implantate weiter posterior im Kiefer positioniert werden, sodass eine höhere prothetische Abstützung erreicht wird. Es wird sogar eine bessere Verankerung der Implantate erreicht, weil diese durch ihre angulierte Positionierung von dem kortikalen Knochen im anterioren Kieferbereich profitieren. Mit der Reduzierung der Freidbrücke wird – auch aus biologischer Sicht – ein signifikanter Vorteil erreicht; die koronale Belastung der Implantate nimmt ab.

**Es gibt auch Skeptiker des Konzeptes – wie überzeugend sind die Überlebensraten innerhalb des ersten Jahres nach Insertion?**

Die Überlebensraten, die wir im Zeitraum von einem Jahr nach der Implantation erreichen, liegen bei über 98 Prozent.

**Was sagen die Langzeitdaten?**

Die Resultate, die wir in Studien erzielen konnten, erlauben die Feststellung, dass sich das All-on-4-Konzept auch in einem mittleren und langfristigen Zeitraum bewährt. Das zeigen die hohen Überlebensraten, die wir evaluiert haben: 98 Prozent (Fünf-Jahres-Nachbeobachtung)<sup>1</sup> im Oberkiefer und im Unterkiefer 98,1 Prozent (Fünf-Jahres-Nachbeobachtung) sowie 94,8 Prozent (Zehn-Jahres-Nachbeobachtung).<sup>2</sup>

**Wirkt sich der Winkel des Aufbaus auf die Überlebensrate aus?**

Das angulierte Abutment stellt die Basiskomponente für die Rehabilitation dar, gleich es doch die Angulation – zwischen 30 und 45 Grad – der endständig inserierten Implantate aus. Die Resultate unserer Langzeitbeobachtungen hinsichtlich des marginalen Knochenniveaus und der konse-

quent erhobenen Implantatüberlebensraten zeigen keine signifikanten Unterschiede von geraden und angulierten Abutments.

**Welche Implantateigenschaften wirken sich positiv auf die Überlebensrate auf?**

Die hohen Überlebensraten, die das All-on-4-Konzept zeigt, stehen auch in Zusammenhang mit dem verwendeten Implantattyp: NobelSpeedy Groovy™ (Nobel Biocare). Dieses Implantat eignet sich aufgrund seiner Eigenschaften sehr gut für die Sofortbelastung, für schmale Kieferkämme und die Insertion in weichen Knochen. Es besitzt einen schmalen Implantathals, Mikrofurchen entlang des Gewindes (Groovy) und die Ti-Unite® Oberfläche. Mit seiner speziellen Spitze erweitert NobelSpeedy während der Insertion den Knochen wie ein Osteom, anstatt diesen zu durchschneiden – ideal, um eine bikortikale Verankerung des Implantats zu erreichen und damit eine hohe Primärstabilität, die für die Sofortbelastung der Implantate notwendig ist. Dass wir speziell mit diesen Implantaten eine hohe Primärstabilität erreichen können, erklärt mit der hohen Erfolgsquote des All-on-4-Behandlungskonzepts.

**Eine elementare Voraussetzung für All-on-4 ist die genaue Kenntnis der anatomischen Strukturen. Worauf ist zu achten?**

Während des operativen Eingriffs sind vor dem Einbringen der Implantate die sensiblen anatomischen Strukturen darzustellen, die das Insertionsgebiet limitieren. Im Unterkiefer ist auf den N. alveolaris inferior zu achten, und wir müssen den anterioren Loop an der Stelle, an der er das Foramen mentale verlässt, darstellen. Im Oberkiefer ist es bei standardmäßigen All-on-4-Verfahren wichtig, die anteriore Knochenwand der Kieferhöhle zu lokalisieren; man bohrt mit einer kleinen Fräse auf und führt in dieser Höhe eine parodontale Messsonde ein. In

den Extra-Maxilla All-on-4-Fällen sind die Lage des N. infraorbitalis und die posteriore Jochbeinwand zu bestimmen.

**Worauf ist bei der Planung zu achten?**

All-on-4 ist ein chirurgisches Konzept zur Wiederherstellung der funktionellen wie auch ästhetischen Parameter. Das macht es notwendig, bereits in der Planungsphase sämtliche Informationen zu sammeln, die für den chirurgischen Part wie das prothetische Ergebnis notwendig sind. Als erstes geht es um die genaue Analyse der knöchernen Kieferstrukturen. Danach erfolgt die entsprechende Klassifizierung des Falles, entweder als All-on-4 Standard, All-on-4 Hybrid oder All-on-4 Extra-Maxilla. Ebenfalls zu beachten sind die DVO-Aufnahmen, Lachlinie und Lippenunterstützung – gegebenenfalls ist eine Nivellierung des Knochens vor der Implantatinsertion notwendig.

**Empfehlen Sie bei All-on-4 grundsätzlich die schablonengeführte Insertion?**

Wir empfehlen die navigierte Insertion, sobald die notwendigen Voraussetzungen gegeben sind und die Patienten von der Sicherheit wie Vorhersagbarkeit dieses Verfahrens profitieren. Das sind vor allem ältere Menschen und Patienten, die aufgrund allgemeinmedizinischer Erkrankungen zum Beispiel mit Thrombozyten- oder Gerinnungshemmern behandelt werden.

**Für den Langzeiterfolg kommt es auch auf die Nachsorge an. Ist die All-on-4-Versorgung pflegeleicht – auch für die Patienten?**

Die Hygiene ist bei einer All-on-4-Versorgung ausgesprochen einfach, vor allem für die Patienten. Das liegt an mehreren Faktoren, wie der reduzierten Anzahl der Implantate und der konvexen Basisgestaltung der Suprakonstruktion. Während des chirurgischen Eingriffs wird das Knochen-

plateau so reguliert, dass die konvexe Form der Suprakonstruktion möglich ist. Das macht die Mundhygiene wirklich sehr effektiv und einfach. Nichtsdestotrotz ist es wichtig, die Patienten in einen regelmäßigen Recall für die Kontrolle und professionelle Reinigung der Prothese zu bringen – in der Regel alle sechs Monate.

Herr Prof. Malo, vielen Dank für das Gespräch. Wir freuen uns auf Ihre Positionen, die Sie im Rahmen des Spezialpodiums „Das All-on-4-Konzept – praxistauglich und wissenschaftlich basiert?“ auf dem 43. DGZI-Jahreskongress am 5. Oktober in Berlin live mit Ihren Kollegen und dem Publikum diskutieren werden. [DU](#)

Interview: Eva-Maria Hübner, Pulheim.

Erstveröffentlichung: IMPLANTOLOGIE JOURNAL 6/13

## Literatur

- [1] Maló P, de Araújo Nobre M, Lopes A, Francishone C, Rigolizzo M. All-on-4 Immediate-Function Concept for Completely Edentulous Maxillae: A Clinical Report on the Medium (3 Years) and Long-Term (5 Years) Outcomes. Clin Implant Dent Relat Res 2011;1–12.
- [2] Maló P, de Araújo Nobre M, Lopes A, Moss SM, Molina GJ. A longitudinal study of the survival of All-on-4 implants in the mandible with up to 10 years of follow-up. J Am Dent Assoc. 2011 Mar;142(3):310–20.



**Prof. Dr. Paulo Malo**  
Malo Clinic  
Av. dos Combatentes, n°43  
1600-042 Lissabon, Portugal  
[www.maloclinics.com](http://www.maloclinics.com)



# OZONYTRON®

Mit der Natur – für den Menschen. Plasma-Medizin.

THE ORIGINAL.  
MADE IN  
GERMANY.



Die „all inclusive“ Variante für die Therapie mit Plasma:

## OZONYTRON<sup>XP/OZ</sup>

**32 Parodontien** desinfiziert in wenigen Minuten unter einer kontrollierten Schutzatmosphäre!

**Bewährt:** OZONYTRON-XP/OZ das Multitalent, bietet die Behandlung mit den Plasma-Elektroden und **CAP** (cold-atmospheric-plasma) für Aphthen, Herpes, Karies, Zunge etc., die Beflutung mit CAP über eine Düse (Handstück mit aufgesetzter Kapillare) für Zahnfleischtaschen, Wurzelkanäle. Es bietet die Full-Mouth-Disinfection mit CAP über einen doppelseitigen Mund-Applikator (FMT) zur Keimeliminierung aller 32 Parodontien und Zähne in wenigen Minuten. Und das XP/OZ bietet darüber hinaus mit **COP** (cold-oxygen-plasma) biologisches In-Bleaching eines de-vitalen Zahnes über den Wurzelkanal sowie BIO-Bleaching aller 32 Zähne unter der Schutzatmosphäre des weichen Mund-Applikators FMT, ohne Zusätze, ohne Personalbindung, vollautomatisch. „Löffel in den Mund, einschalten, das war's“.

Die preiswerte Variante für die Full-Mouth-Disinfection mit Plasma :

## OZONYTRON<sup>XO</sup>

**32 Parodontien** desinfiziert in wenigen Minuten unter einer kontrollierten Schutzatmosphäre!

**Bewährt** durch Erfahrungen mit dem Multitalent OZONYTRON-XP/OZ, biologisch mit reinem Sauerstoff, leistungsstark, blutstillend, keimeliminierend in Sekunden, effektiv, erfolgreich, nachhaltig, zuverlässig, vollautomatisch, einfach im handling, **preiswert**.

**NEU!**



0-A-ZWP-9-2013

Ozonytron® ist eine Produktmarke von:  
is a product brand of:



**MIO International**  
**OZONYTRON** GmbH

MIO International Ozonytron® GmbH · Maximilianstr. 13 · D-80539 München  
Tel.: +49(0)89 / 24 20 91 89-0 · +49(0)89 / 24 20 91 89-9 · info@ozonytron.com

[www.ozonytron.de](http://www.ozonytron.de)