

# DENTAL TRIBUNE

The World's Dental Newspaper · Turkish Edition

İSTANBUL, TEMMUZ-AĞUSTOS 2014

ISSN: 1304-6098

Fiyatı: 10.00 TL

CİLT: 11

SAYI: 4

## Kısa Kısa

### Ağzından Tam 232 Diş Çekildi

Mumbai'de yaşanan ve dünya diş hekimliği tarihine geçecek olay, 17 yaşındaki Ashik Gavai'nin sağ alt çenesindeki ağrı üzerine ailesi tarafından doktora götürülmesiyle başladı.

Sir Jamsetjee Jeejeebhoy Hastanesi diş hekimlerinden Sunanda Dhivare, gencin sağ alt çenesinde gördükleri büyük şişlik nedeniyle testler

yaptıklarını belirtti.

Dhivare, ameliyata başladıklarında daha önce hiç görmedikleri bir durumla karşılaştıklarını, gencin sağ alt çenedeki öğütücü dişlerinin dibinde "misket boyutunda dişlerle" karşılaştıklarını söyledi. Doktorlar 6 saat süren ameliyatta Ashik Gavai'nin ağzından 232 küçük diş çıkardı.

Gencin dişindeki rahatsızlığın, bir tür kompleks diş tümörü olarak adlandırılan "odontoma" olduğu bildirildi. Bu hastalık kişinin yemekleri öğütmesinde ve yutkunmasında ciddi zorluklara neden oluyor.

### Restoratif Dişhekimliği Derneği 19. Uluslararası Bilimsel Kongresi

Restoratif Dişhekimliği Derneği'nin düzenlediği Uluslararası Bilimsel Kongre'nin 19.su, 27-28 Ekim tarihleri arasında İstanbul'da gerçekleştirilecek. Restoratif dişhekimliği alanında son gelişmeler üzerinde bilgi alışverişinde bulunma fırsatı sunacak olan kongre, Point Barbaros Otel'de yapılacak. 2 gün devam edecek kongrenin bilimsel programında yer alan konuşmacılar ve ele alınacak konular ise kısaca şöyle:

Prof. Dr. Andreas Schulte "Avrupa'da Çürük Müfredatı", Prof. Dr. Osman Hayran "Ağız Diş Sağlığı Araştırmalarında Sık Karşılaşılan İstatistik Yöntem Hataları", Prof. Dr. Ivo Krejci "CAD-CAM Kompozit Restorasyonlar", Prof. Dr. Svante Twetman "ICDAS".

www.dental-tribune.com

## Haber

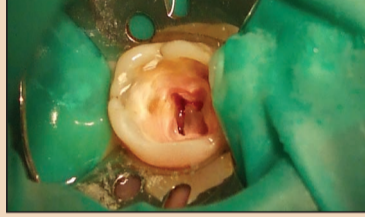

### Günde 5000 Randevu

İzmir Kâtip Çelebi Üniversitesi Diş Hekimliği Fakültesi Hastanesi 80 bini aşan hasta kabul ederek sadece İzmir'e değil Mernis adres kayıt sistemine göre 57 farklı ilden hastanın tedavilerini gerçekleştirdi. Randevu sistemi, web üzerinden günde ortalama 5000 kişi tarafından ziyaret ediliyor.

► Sayfa 3

## Bilim & Araştırma



### Radix Entomolaris

Endodontik başarı, olağan kök/kanal morfolojisinin çok iyi bilinmesine ayrıca karşılaşılabilecek sıra dışı morfolojik özelliklerin de önceden klinik ve radyolojik olarak tanınmasına bağlıdır. Morfolojik bilgi eksiklikleri, çeşitli komplikasyonlara neden olabilmektedir.

► Sayfa 4

## Bilim & Araştırma



### İmplantlar ve İnfeksiyon

Yapılan çalışmalar göstermiştir ki; dental implantlardaki en büyük başarısızlık nedeni enfeksiyonlardır. İyi ağız hijyeni uygulamaları yapıldığında implant stabilitesinin sağlanması için implant çevresi keratinize mukozanın varlığının gerekli olmadığı da görülmüştür.

► Sayfa 7

## Ajanda



### 21. Bilimsel Kongre

Türk Pedodonti Derneği tarafından düzenlenen 8. Uluslararası Akdeniz Ülkeleri Pedodonti Dernekleri ve 21. Türk Pedodonti Derneği Kongresi 13-15 Kasım'da İstanbul Harbiye Askeri Müze ve Kültür Merkezi'nde büyük bir katılımıyla gerçekleştirilecek.

► Sayfa 11

## İmplantoloji Eğitimi'ne Yoğun İstek

VESTA Akademi, "İmplantoloji Temel Eğitimi"nin yenisini 12-14 Eylül tarihleri arasında düzenledi. Prof. Dr. Bahadır Giray ve Prof. Dr. M. Kemal Ünsal tarafından verilen uygulamalı eğitim, Türkiye geneli ve yurt dışından gelen 20 diş hekiminin katılımıyla gerçekleşti.

Dental Tribune Türkiye  
Elif Taman Dilek

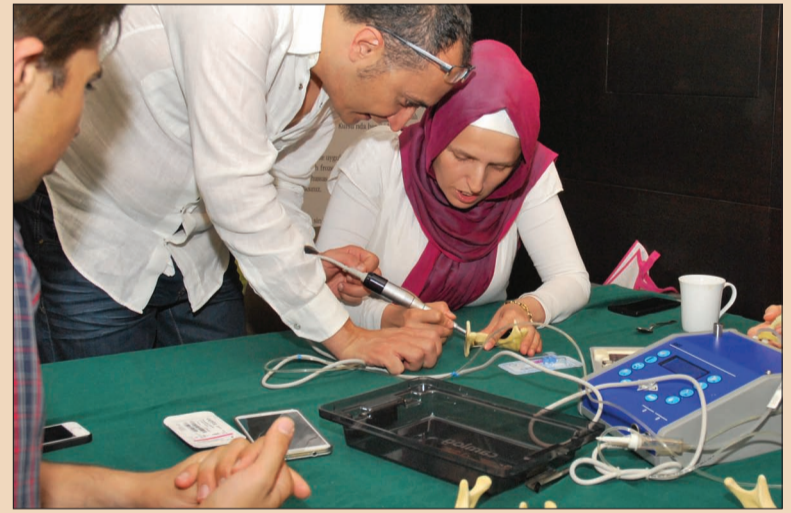İmplant uygulamaya başlamak isteyen dişhekimlerinin bilgilerini tazelemek ve güçlendirmek amacıyla hazırlanmış zengin içerikli eğitim planında hekimler, implant uygulamaya başlamak için yeterli bilgi, özgüven ve cesaret kazandılar.

Katılımcılar, tanı ve tedavi planlamasının ayrıntılı anlatıldığı eğitimin teorik bölümünde implant tedavisinin hastaya ve hekime ne sağladığı, osseointegrasyon, klinik kavramlar, kemik kalitesi ve hacminin önemi, im-

plantın yüzey özellikleri, gövde yapısı ve dayanak-implant bağlantısını; implant yumuşak doku ilişkisini, biyolojik genişlikleri, dayanak-implant bağlantısındaki mikro-aralıkları öğrendiler.

Daha sonra implant tedavisine aday bireyin gereksinimlerinin değerlendirilmesi, ağız boşluğundaki şartların incelenmesi ve tedaviye hazırlanması, endikasyon ve kontrendikasyonlar, protetik planlama, implant üstü protezlerde biyomekanik, protetik planlamadan cerrahi uygulama

→ DT Sayfa 2



## Botulinum Toksin Eğitimine İlgisi Büyük



Dental Tribune Türkiye  
Elif Taman Dilek

VESTA Akademi'nin uzun yıllardan beri düzenlediği Botoks ve Dermal Dolgu eğitiminin bir yenisi 26-28 Eylül tarihleri arasında Dr. Martin Kinsella, Lisa Moore ve Dt. Mustafa Bekereci-oğlu tarafından verildi.

Türkiye genelinden 21 diş hekimi ve tıp doktorunun katıl-

→ DT Sayfa 2

### Kadavra Uygulamalı İmplantoloji ve Cerrahi Kursu

Prof. Dr. Bahadır Giray & Dr. Norbert Fock

Viyana 04 - 08  
Tıp Üniversitesi  
"Anatomy Training Center"  
Aralık 2014,  
Viyana

AYRINTILI BİLGİ İÇİN  
0212 481 02 20

Bu kurs esnasında, bir hastaya gelecekte uygulayacağınız prosedürleri deneme; dokular arasındaki gizli tehlikeleri öğrenme ve hassas anatomik yapılara ne kadar yakın çalıştığımızı saptama fırsatı bulacaksınız. Değişik anatomik yüzeyleri, kasları, sinirleri, arterleri, organları görerek, dokunarak, keşfederek benzersiz bir deneyim yaşayacaksınız.



← DT Sayfa  
1'den: Botulinum Toksin  
Eğitimine İlgili Büyük

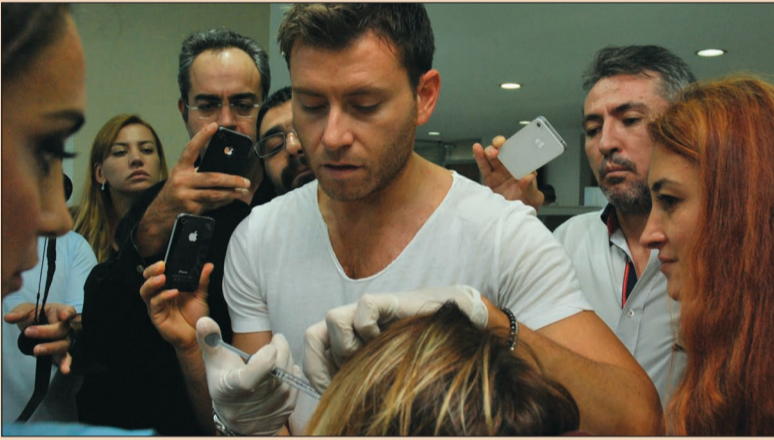diği eğitimin 2 gün süren teorik bölümü botulinum toksin başlangıç ve ileri, dermal dolgu başlangıç ve ileri seviye olarak dört aşamada verildi.

Katılımcılar botulinum toksin temel eğitiminde yüz anatomisini detaylı olarak gördükten sonra, botoxun hazırlanmasını, su-

landırılmasını, glabella, alın, gözler, gözaltı ve burun çevresindeki botox uygulamalarının nasıl olacağını öğrendiler. İleri seviye teorik bölümde ise alt-yüz bölgesi ve boyun bölümü, oral-fasiyal endikasyonlar ve tedaviler anlatıldı.

Teorik eğitimin ikinci günü dermal dolguya ayrıldı. Dr. Martin Kinsella tarafından anlatılan başlangıç ve ileri seviye dermal dolgu bölümlerinde katılımcılar; nasolabial bölge, dudaklar, ağız köşeleri, yanaklar, çene hattı dolguları ve glabella endikasyonlarını detaylarıyla görme fırsatı yakaladılar. İngilizce olan sunumda simultane çeviri yapıldı ve hekimlerin tüm soruları cevaplandırıldı.

Katılımcı hekimler zengin uygulama gününde, hastane ortamında gönüllü modeller üzerinde uygulama fırsatı elde ettiler. Dört farklı bölüm için dört ayrı sertifika alan hekimler, eğitim sonunda memnuniyetlerini dile getirdiler. DT

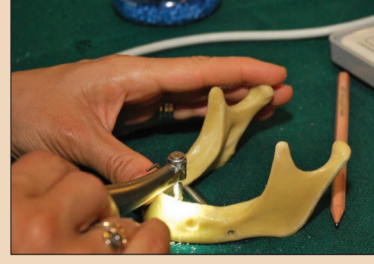

← DT Sayfa  
1'den: İmplantoloji Eğitimi'ne  
Yoğun İstek

maya geçiş, panoramik grafiler ve CT ile planlama konularına değinilerek vaka analizi, tedavi stratejisinin ve hedefin belirlenmesi konuları işlendi.


Cerrahi konuların da teorik bölümde işlendiği temel implantoloji eğitiminde; maksilla ve mandibulada implantoloji yönünden cerrahi anatomi, operasyon odasının hazırlanması, hastanın hazırlanması, asepsi ve antisepsi kavramları, flap tasarımı, insizyon, flap manipülasyonu, standart osteotomi ve implantın yerleştirilmesi, tek safhalı ve çift safhalı implant cerrahisi, sütür işlemleri, cerrahi komplikasyonlar ve implant cerrahisi için kullanılan ilaçlar konuları ayrıntıları ile anlatıldı.

Eğitimde uygulamaya geçilmeden önce protetik konular üzerinde de ayrıntılı bilgiler verildi. Bu bölümde hekimler, bölgelere göre A dan Z ye implant uygulamalarını, implant üstü overdenture yapımını, bar, to-



puz, teleskop, locator kavramlarını, hastanın eski protezi kullanıp kullanamayacağını, yeni protezin yapım aşamalarını, ölçü, provalar, bitim, teslim, okülüzyon aşamalarını, protetik komplikasyonları ve hatalı planlama ile yapılan hatalı cerrahinin protetik sonuçlarını, implant üstü köprü yapımı, tasarımı, destek (di - implant), materyal ve dayanak seçimini, köprü aşamalarını, ölçü ve transfer sistemlerinde ise kapalı kaşık ve açık kaşık ölçü tekniklerini öğrendiler.

Yapılan sunumların sonrasında uygulama kısmına geçildi. Sarp Dental sponsorluğunda Camlog implantları ile model çene üzerinde implant uygulaması yapan hekimler, pratik kazandı.



Uygulama sırasında tam dişsiz alt çenede overdenture protez için planlama ve uygulama, protetik planlama, panoramik, CT incelemesi, cerrahi planlama, implant konumları, cerrahi yerleştirilmesi, bölümlü dişsiz çenelerde implant destekli köprü için protetik ve cerrahi planlama, overdenture protez için implant yerleştirilmiş tam dişsiz alt çene modelinden kapalı kaşık ölçü alınması, implant analoglarının ölçüye yerleştirilmesi konuları işlendi. Katılımcı hekimler uygulamada ayrıca tavukgöğsü üzerinde anlatımla ileri dikiş tekniklerini görme fırsatını buldular. Katılımcılara eğitim sonrası sertifikaları takdim edildi. DT

## Engelli Hastalara Özel Hizmet



Türkiye Kamu Hastaneleri Kurumu Çekmece Bölgesi Genel Sekreterliği'ne bağlı Avcılar Ağız ve Diş Sağlığı Merkezi ve Avcılar Murat Kölük Devlet Hastanesi işbirliğiyle yürütülen proje kapsamında, ağız ve diş problemi

olan ancak tedavi imkanı bulamayan hastalar, evlerinden alınarak hastaneye getiriliyor.

Çekmece Bölgesi Genel Sekreteri Prof. Dr. İhsan Bakır, ağız ve diş sağlığı problemi olmasına rağmen tedavi şansı bulamayan engelli hastalara genel anestezi altında diş tedavisi imkanı sunduklarını belirtti.

### Bakır, şunları kaydetti:

“Çalışma kapsamında tedavi ettiğimiz engelli çocukların gözlerini açıp bize gülümsemesini görmek bizim için büyük bir mutluluk. Bunun gibi pek çok güzel örneğe şahit olmak istiyoruz. Bu hizmet; zihinsel engelliler, kas kontrolü sağlanamayan bedensel özürlü hastalar, aşırı derece fobisi olan çocuklar ve yetişkinler ile lokal anesteziyle karşı alerjisi olanlar düşünülerek özel olarak geliştirildi. Engelli hastalar için bu tedavi büyük önem taşıyor.

Maalesef engelliler yaşadıkları sağlık sorunları sebebiyle ağız ve diş sağlığını ihmal edebiliyorlar. Biz bu yaraya merhem olmak için bu çalışmayı başlattık.”

### Proje nasıl yürütülüyor?

Özel bir sağlık ekibi, engelli hastaları evlerinden alarak hastaneye getirip tedavi ediyor. Program kapsamında genel anestezi altında diş çekimi, dolgu, diş taşı temizliği, flor ve fissür koruyucu gibi diş hekimliği hizmetleri veriliyor.

Çalışma kapsamında ön muayeneden geçirilen hastaların medikal öyküleri, sistemik hastahkları, kullandıkları ilaçlar gibi bilgiler alındıktan sonra, fiziki muayene ve laboratuvar tetkiklerinden geçiriliyor. Aileler operasyon öncesi ve sonrası tüm müdahalelerle ilgili bilgilendiriliyor. DT

## DENTAL TRIBUNE

The World's Dental Newspaper - Turkish Edition

### Dental Tribune International

Yayıncı: Torsten Oemus

Grup Editörü  
Daniel Zimmermann  
newsroom@dental-tribune.com  
Tel.: +49-341/4 84 74-107

Klinik Editörü  
Magda Wojtkiewicz

Online Editör  
Yvonne Bachmann  
Claudia Duschek

Baskı Editörleri  
Sabrina Raaff  
Hans Motschmann

### Uluslararası Yayın Kurulu

Dr. Nasser Barghi, Ceramics, U.S.A.  
Dr. Karl Behr, Endodontics, Germany  
Dr. George Freedman, Esthetics, Canada  
Dr. Howard Glazer, Cariology, U.S.A.  
Prof. Dr. I. Krejci, Conservative Dentistry, Switzerland  
Dr. Edward Lynch, Restorative, Ireland  
Dr. Ziv Mazor, Implantology, Israel  
Prof. Dr. Georg Meyer, Restorative, Germany  
Prof. Dr. Rudolph Slavicek, Function, Austria  
Dr. Marius Steigmann, Implantology, Germany

Yayıncı, CEO  
Torsten Oemus

Finans Direktörü  
Dan Wunderlich

İş Geliştirme Müdürü  
Claudia Salwiczek

Etkinlik Müdürü  
Esther Wodarski

Medya Satış Müdürleri  
Matthias Diessner  
Melissa Brown  
Peter Witteczek  
Maria Kaiser  
Weridiana Mageswki  
Hélène Carpentier

Pazarlama & Satış Servisi  
Nadine Dehmel  
Nicole Andra

Muhasebe  
Karen Hamatschek

Üretim Müdürü  
Gernot Meyer

### Dental Tribune Türkiye

Yayıncı: Vestiyer Yayın Grubu

Sahibi

Bülent Manav

Editör

Prof. Dr. Cem Şener

Yayın Kurulu

Prof. Dr. Ateş Parlar  
Prof. Dr. Ender Kazazoğlu  
Prof. Dr. Faruk Haznedaroğlu  
Doç. Dr. Enis Güray

Kurumsal Satış Müdürü

Derya Arslan

Sorumlu Yazı İşleri  
Müdürü

Rahmi Çelikağ

Yazı İşleri

Elif Taman Dilek

Tercüme

Nilgün Kayhan

Abone Servisi

İlhan Köse, Ergül Kaya

Dental Tribune Grafik

Hakan Zengin

İdare Yeri

Meridyen İş Merk.  
Eski Çırpıcı Yolu No:1/550  
34010 Merter / İstanbul / Türkiye

Telefon

+90 212 481 02 20

Faks

+90 212 481 02 46

internet

www.vyg.com.tr / www.dentiss.com

e-posta

bilgi@vyg.com.tr

Basım Yeri

Elma Basım, İkitelli/İstanbul  
Tel: 0212 697 50 50

### Dental Tribune International

Holbeinstr. 29, 04229 Leipzig, Germany  
Tel.: +49 341 4 84 74 502 | Fax: +49 341 4 84 74 175  
www.dental-tribune.com | info@dental-tribune.com

### Bölge Ofisleri

Asya Pacific  
Dental Tribune Asia Pacific Limited  
Room A, 20/F, Harvard Commercial Building, 111 Thomson Road, Wanchai, Hong Kong  
Tel.: +852 5115 6177 | Fax: +8525115 6199

The Americas  
Tribune America, LLC  
116 West 25rd Street, Ste. 500, New York, N.Y. 10011, USA  
Tel.: +1 212 244 7181 | Fax: +1 212 224 7185

© 2014, Dental Tribune International GmbH • Bütün hakları saklıdır.

Dental Tribune klinik bilgileri ve yapımcıların haberlerini doğru olarak yayınlarsa, fakat ürün talebinin geçerliliğinden ve dizgi hatalarından sorumlu değildir. Ayrıca, yayıncı ürün isimlerinden, isteklerinden ya da reklamverenler tarafından verilen beyanlardan sorumlu değildir. Yazarların görüşleri onlara aittir ve bunlar Dental Tribune International'ı yansıtmaz.

Dergi Adı Dental Tribune Türkiye, Yayın Türü Süreli - Yaygın, Basım Tarihi: 02.10.2014

Abone ücreti: 1 Yıllık (6 Sayı) 60,00 TL

■ Dental Tribune Türkiye, Dişhekimliği Dergisi abonelerine ücretsiz olarak gönderilir.

# Signal'den Türkiye'nin Gülümseme Haritası

Türkiye'nin gülümseyen ve sağlıklı gülümseten markası Signal, 3 Ekim Dünya Gülümseme Günü dolayısıyla Türkiye gülümseme araştırması yaptı.

Estima araştırma şirketi tarafından ülke genelinde 12 şehirde, yaşları 18 ile 65 yaş arasında değişen, farklı sosyo ekonomik gruplardaki kişiler arasında yapılan araştırmaya göre; Türkiye'de her 3 kişiden 1'i gülüşüne güvenmiyor. Her 3 kişiden birinin günde 1 kez dahi dişlerini fırçalamadığı ülkemizde, gülüşüne güvenmeyenlerin %63'ü dişlerini beğenmemesi sebebiyle gülümsemenin kendilerine yakışmadığını düşünüyor.

Türk kadınlarının %70'i erkeklere oranla kendi gülüşlerini daha çok beğeniyor. Türk kadınlarında ilk karşılaşmada kalıcı bir etki bırakmak içten gülümsemekten geçiyor. Kadınlar erkeklerin sağlıklı ve bakımlı dişleriyle sıcak ve içten gülümsemesini samimi buluyor. En çok eşinin ya da sevgilisinin gülüşünü çekici bulanların oranı ise %75.

Araştırmaya göre; günümüzde 80'li ve 90'lı yıllara göre daha az gülümseyip daha az gülümsetiyoruz. Dijital çağa rağmen halen kendimizi aile ve arkadaş ortamlarında daha mutlu hissediyoruz. Türk insanının aileye olan bağlı ve sevgisi %59 oranında "En çok aile arası sohbetlerde gülüyoruz" sonucuyla bir kez daha ortaya çıkıyor.

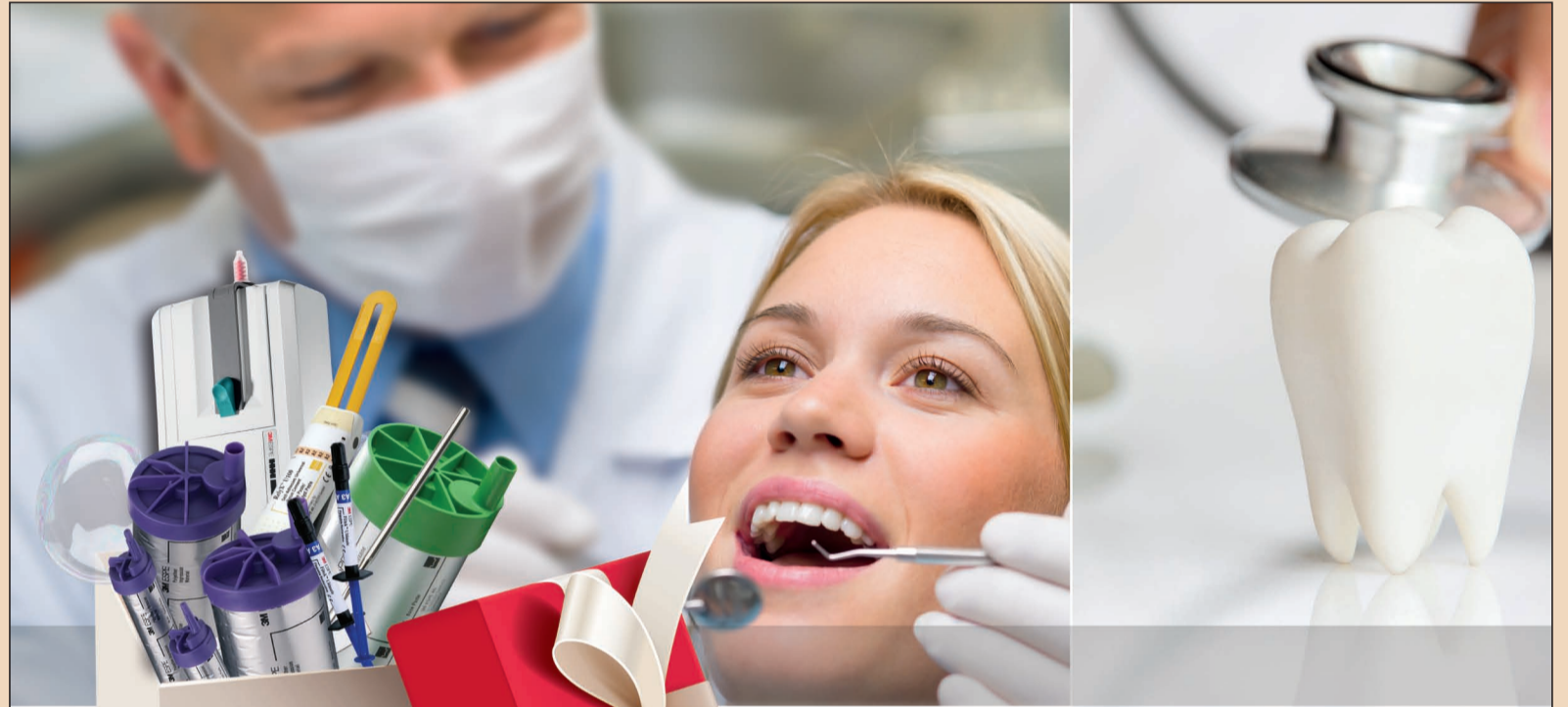Araştırmaya katılanların %61'i daha çok televizyon programlarına güldüğünü söylüyor. Sempatik gülümsemesiyle Türk insanının kalbinde taht kuran Kemal Sunal, her dönemin en çok gülümseten ismi ve gülümsemesi unutulmuyor. Hababam Sınıfı %67 ile hala en çok güldürenler arasında. Kemal Sunal %49 ile hala en çok güldüğümüz

komedyen, onu Cem Yılmaz ve Tolga Çevik takip ediyor.

Türk erkekleri güzelliği ve masum gülümsemesiyle Beren Saat ve kakkahası ile herkesi gülümseten Saba Tümer'in gülüşünden etkileniyor. Kadınlar ise oynadığı sert mizaçlı rollere rağmen tatlı sert gülümsemesiyle Kenan İmirzalıoğlu ve Behlül karakteri ile fenomen olan Kı-

vanç Tatlıtuğ'un gülümsemesini beğeniyor.

Türk insanı gülümsemeyi paylaşıyor, sevdiklerini gülümsetmekten hoşlanıyor. İnternet kullananların %70'i düşündürücü değil, komik videolar, karikatürler ve fotoğraflar gibi güldüren içerikler paylaşarak karşısındakini güldürmeyi sevdiğini söylüyor. [Dİ](#)



## 3M ESPE'den Diş Hekimlerine Hediye Kampanyası

01 Ekim - 31 Aralık 2014

Satın Alınacak Ürün	Adet	Hediye Ürün	Adet
3920 Filtek Ultimate Tek Tüp (Her renk)	10	3920A3.5B Filtek Ultimate Tek Tüp	2
3920P Filtek Ultimate Set (12 Tüp)	1	3920A3.5B Filtek Ultimate Tek Tüp	1
77903 Pentamix Lite	1	31740 Impregum Penta H Duosoft Refill	2
31740 Impregum Penta H Duosoft Refill	3	31740 Impregum Penta H Duosoft Refill	1
31740 Impregum Penta H Duosoft Refill	2	7050A2 Filtek Z550 A2	2
3930 Filtek Ultimate Flowable Tüp	2	4720A3 Filtek P60 Tek Tüp	1
56878 Rely X U200 Refill Pack	2	56944 Astringent Retraction Paste Refill (25'li)	1
36895 Express XT Penta Putty	2	36976 Express XT Light Body Quick Refill (2 Kartuş)	1
36973 Express XT Putty Quick Refill	3	36973 Express XT Putty Quick Refill	1
56944 Retraksiyon Pastası (25'li)	1	3930A3 Filtek Ultimate Flowable	1

### ALIMLARINIZA, 3M ESPE'DEN DİREKT OFİSİNİZE GÖNDERİLECEK HEDİYELER KAZANIN!

DAHA ÇOK ALIN DAHA ÇOK KAZANIN! KAMPANYA DETAYLARI ve HEDİYE KAZANMA KOŞULLARI AŞAĞIDA YER ALMAKTADIR.

- 1- Flowable promosyonu her renk alternatif alımını kapsamaktadır.
- 2- Promosyon kampanya dönemi içinde gerçekleşecek, yetkili 3M ESPE bayilerinden hekimlere olan satışlar için geçerlidir.
- 3- Kampanyadan hekimlerin faydalanabilmesi için bayilerimizin sizden talep edeceği bilgilerin paylaşılması gerekmektedir.
- 4- Hediye gönderimleri 3M tarafından direkt belirteceğiniz adrese yapılmaktadır. Bayilerimizden hediye teslimi olmamaktadır.
- 5- Hediye ürünlerde 3M tarafından renk ya da ürün değişimi yapılmamaktadır.
- 6- 3M hekim gönderimlerini ayda 2 kez yapacaktır.
- 7- 3M ESPE kampanyalarda ekleme ya da değişiklik yapma hakkını saklı tutar.
- 8- Pentamix Lite Paketi detayları için bayilerimize başvurun.
- 9- Pentamix Lite Paketi için 2 adet Penta H Duosoft hediyesi verilmektedir. Bu paket içinde satın alınan Impregum H Duosoft ölçüler için ayrıca 3+1 kampanyasından faydalanılamaz.
- 10- Kampanya stoklarla sınırlıdır.

#### 3M Türkiye

Şehit Sinan Eroğlu Cad. Akel İş Merkezi  
No: 6 A Blok Kavacık - Beykoz / İstanbul

Ücretsiz Müşteri Hattı: 0800 211 70 14



**3M ESPE**

## Günde 5000 Randevu

İzmir Kâtip Çelebi Üniversitesi Diş Hekimliği Fakültesi Hastanesi hizmete açıldığı 2012 yılından bu yana 80 bini aşan hasta kabul ederek sadece İzmir'e değil Mernis adres sistemine göre 57 farklı ilden hastanın tedavilerini gerçekleştirdi.

Ağız Diş ve Çene Radyolojisi, Pedodonti, Restoratif Diş Tedavisi, Endodonti, Protetik Diş Tedavisi, Periodontoloji, Ağız Diş ve Çene Cerrahisi, Ortodonti olmak üzere toplam 8 klinikte 97 hekimin hizmet verdiği hastanenin randevu sistemi, web üzerinden günde ortalama 5000 kişi tarafından ziyaret ediliyor.

İKÇÜ Diş Hekimliği Fakültesi Dekanı Prof. Dr. Tancan Uysal, artık randevulara cevap veremeye yoğunluğa geldiklerini belirterek, bir dakika içinde tüm randevuların bittiğini söyledi.

### "Randevular Bir Dakikada Bitiyor"

Hastaneye başvuranların %11'ini engelli ve 65 yaş üzeri hastalar oluşturduğunu kaydeden Prof. Dr. Uysal, en fazla hasta yoğunluğunun çocuk kliniğinde görüldüğünü ifade etti. Prof. Dr. Uysal, "Yaklaşık 100 koltuk 9 ameliyathaneden oluşan modern kliniklerimizin yer aldığı bir sistemle hastalarımıza hizmet veriyoruz. Bu tevaccühün altında, alanında tecrübeli hekimlere sahip olmamız yatmaktadır" diye konuştu. [Dİ](#)

# ‘Radix Entomolaris’ İçeren Alt Birinci Büyük Azı Dişlerinin Endodontik Tedavisi

Dr. Muzaffer Emir Dinçol, Dt. Turgut Yağmur Yalçın, Doç. Dr. Handan Ersev,  
Dr. Bülent Yılmaz, Doç. Dr. Burak Batur

## Özet

Kök kanalı tedavisinin başarılı bir şekilde yapılabilmesinin ana hedefi, kök kanalı sisteminin apikal darlığa dek hermetik bir şekilde doldurulmasıdır. Bu nedenle, bu hedefe ulaşabilmek için, kök kanalı morfolojisinin iyi bilinmesi bir gerekliliktir. Normalde, alt büyük azı dişlerinde mezialdeki kökte iki adet, distal kökte ise tek bir kök kanalı görülür. Fakat bu dişlerde, lingualde ‘radix entomolaris’; bukkal de ise ‘radix paramolaris’ adında ilave kökler görülebilir. Morfolojik ba-

kımdan bu tip olağan dışı kök ve kök kanalı morfolojisi gösteren yapıların tanınması ve anlaşılması, kök kanalı tedavisindeki başarıyı artırır. Bu olgu raporunda, beyaz ırkta az gözlenen bir yapı olan ‘radix entomolaris’e sahip, üç adet alt birinci büyük azı dişinin kök kanalı tedavisi tartışılmıştır.

## Anahtar kelimeler

Radix entomolaris, radix paramolaris, kök kanalı tedavisi.

## Giriş

Endodontik başarı, olağan kök/kanal morfolojisinin çok iyi bilinmesine ayrıca karşılaşılabilecek sıra dışı morfolojik özelliklerin de önceden klinik ve radyolojik olarak tanınmasına bağlıdır (6, 15 -16, 25, 26, 29, 33). Morfolojik bilgi eksiklikleri, özellikle büyük azı dişlerinde, kök kanalı sisteminin yetersiz temizliği, alet kırılması, çentik veya perforasyon oluşumu ya da kanalların tümünün şekillendirilememesi gibi komplikasyonlara neden olabilmektedir (1, 13, 31).

Alt büyük azılar özellikle birinci büyük azı, morfolojik varyasyonların sık gözlemlendiği dişlerdir (6, 29). Beyaz ırkın çoğunluğunda, alt birinci ve ikinci büyük azılarda, iki ayrı kök ve üç adet kök kanalı görülür (3, 6, 14, 15, 21). C-şekilli kök/kanal yapısı ise, özellikle Asya kökenlilerde öncelikle alt ikinci ve sonra alt birinci büyük azılarda gözlenen bir morfolojik varyasyondur (1, 3, 15, 19, 20, 24). Bundan başka,

distal ile mezial köklerinde üçer ayrı kanal içeren alt birinci büyük azı olguları da bildirilmiştir (2, 5, 17, 18, 28, 32).

Üçüncü, ilave bir kökün varlığı da, alt birinci büyük azılarda seyrek görülmesi nedeniyle olağan dışı kabul edilen morfolojik bir özelliktir (6, 10-12, 14, 16, 19, 21, 22, 29, 30, 33, 34). İlk defa Carabelli (7) tarafından bildirilen bu ilave kök, ‘radix entomolaris’ (RE) olarak adlandırılır (4). RE, dişin lingual yarısında ve genelde distolingualde konumlanır (1, 6, 10, 11, 14, 19, 21, 30, 33, 34). RE, küçük konik bir çıkıntı ya da normal bir kök büyüklüğünde olabilir, pulpa dokusu içerir ve genellikle distobukkal kökten küçük olup, eğimlidir (1, 6, 11, 20, 21, 29, 30). RE’in kanal morfolojisi, çoğunlukla Vertucci Tip-I’e uyar (19, 20, 27).

Alt birinci büyük azılarda, bukkal yarıda ve meziyobukkalde konumlanan, diğer bir ilave kök ise ‘radix paramolaris’ (RP) olarak adlandırılır ve RE’ye göre

çok seyrek gözlenir. RP, alt büyük azıların hepsinde fakat en seyrek birinci büyük azılarda görülür (6, 19).

Bu olgu raporunda, ‘radix entomolaris’ içeren üç adet alt büyük azı dişinin endodontik tedavisi anlatılmış ve tartışılmıştır.

## Birinci Olgu

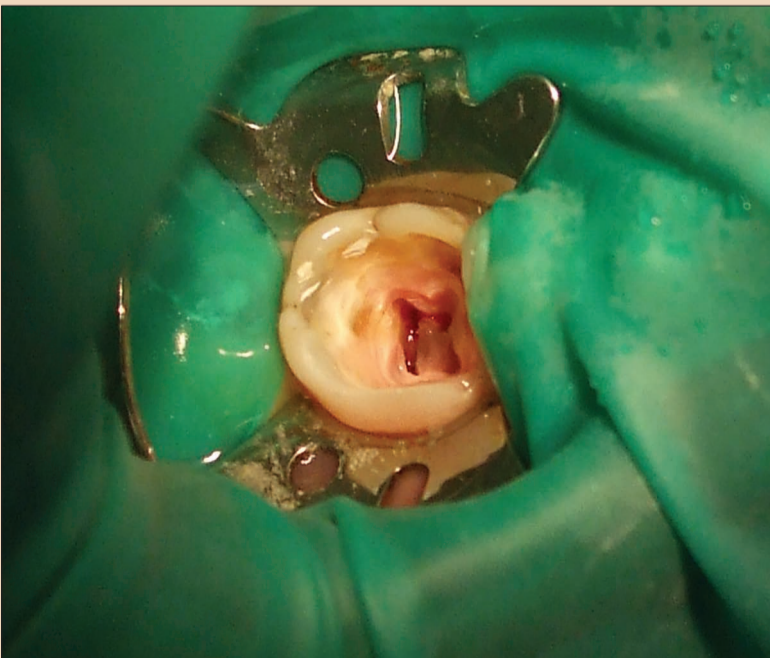Yirmi dört yaşında kadın hasta, 46 nu.lı dişinde çürük temizliği sırasında oluşan perforasyon nedeniyle kliniğimize gönderildi. Anestezi ve endodontik giriş kavitesi açılmasını takiben, pulpa odası tabanında dört ayrı kanal ağzı saptandı (Resim-1). Aletli radyografide, dişin üç köklü ol-

duğu ve distolingual kanalın RE içinde yer aldığı gözlemlendi (Resim-2). Kanallar %5.25’lik NaOCl yıkaması altında, K-tipi çelik el aletleri (Antaeos, VDW GmbH D-81709 Münih/Almanya) kullanılarak, ‘step-back’ yöntemiyle şekillendirildi. AH26 (Dentsply Detry, Konstanz, Almanya) ve gütaperka (Sure-Endo, Seoul, Kore) ile laterale doğru kondanse edilerek dolduruldu (Resim-3). Diş amalgamla restore edildi. İki yıl sonraki kontrolde herhangi bir periapikal patoloji gözlenmedi (Resim-4). Simetrik bölgedeki 36 nu.lı dişte de üç ayrı kök saptandı (Resim-5).

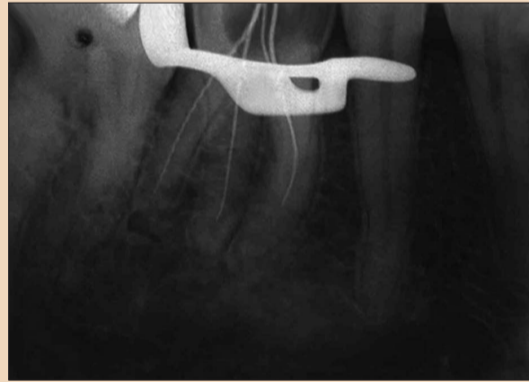## İkinci Olgu

On dört yaşında kadın hasta, 46 nu.lı dişteki endodontik tedavinin bitimi için kliniğimize başvurdu. Tanı radyografisinde, üç ayrı kök ve ilave kökün ucunda radyolüsent bir lezyon saptandı (Resim-6). Simetrik bölgeden alınan radyografide, 36 nu.lı dişte de üçüncü bir kök belirlendi (Resim-7). Giriş kavitesi linguale doğru genişletildi ve distolingual kanalın RE içinde konumlandığı belirlendi. Aletli radyografi alındı (Resim-8). Kanallar ilk olgudaki gibi şekillendirilip, aynı yöntem ve materyallerle dolduruldu (Resim-9).

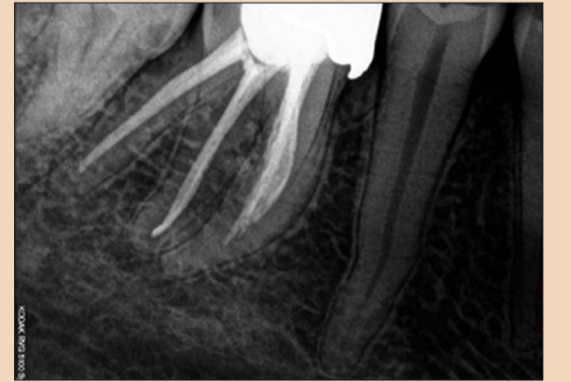→ DT Sayfa 5



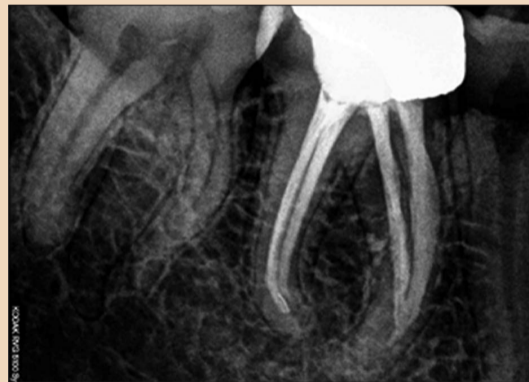Resim 1. 46 nu.lı dişte, pulpa odası tabanında, kök kanalı ağzları. Distalde iki ayrı kanal ağzı olduğuna dikkat ediniz.



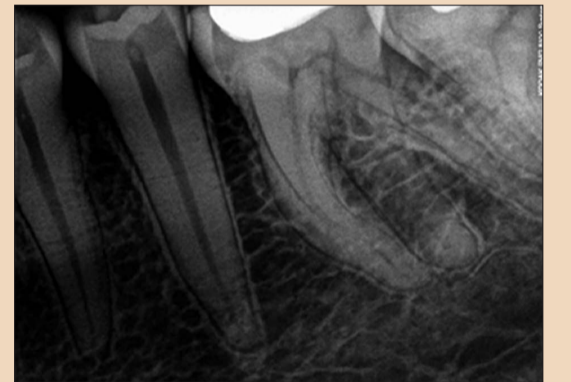
Resim 2. 46 nu.lı dişin aletli radyografisi. Ortadaki ‘radix entomolaris’e dikkat ediniz.



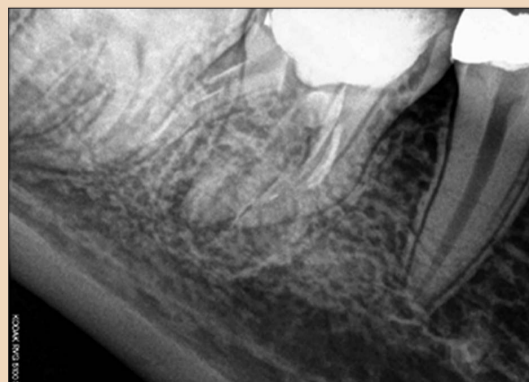Resim 3. Meziyalize açlandırma ile alınan dolmuş radyografisi.



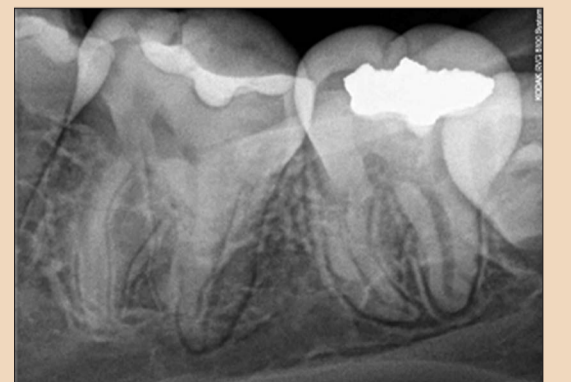Resim 4. Distalize açlandırma ile alınan dolmuş filmi. Ayrıca 47 nu.lı dişin de ilave üçüncü bir kök içerdiğine dikkat ediniz.



Resim 5. Simetrik ya da karşı yan bölgeden alınan, 37 nu.lı dişin de ilave üçüncü bir köke sahip olduğunu gösteren radyografi.



Resim 6. İkinci olgunun tanı radyografisi. Radix entomolaris ucunda lezyon var.



Resim 7. İkinci olguda, simetrik bölgeden alınan radyografide, 36 nu.lı dişin de ilave bir kök içerdiği görülüyor.

← DT Sayfa 4

Diş, kompozit (3M, Espe, St.Paul, ABD) ile restore edildi. On bir ay sonra, periapikal lezyonun küçüldüğü gözlemlendi (Resim-10).

### Üçüncü Olgu

Erişkin kadın hasta, 36 nu.lu dişteki endodontik tedavinin bitimi için kliniğimize gönderildi. Tam radyografisinde, üçüncü bir kökün varlığı ile distal kanalların dolu olduğu gözlemlendi (Resim-11). Simetrik bölgeden alınan radyografide, 46 nu.lu dişte de ilave kök saptandı (Resim-12). Giriş kavitesi linguale doğru genişletildi, pulpa odası tabanı son dalandı ve meziyolingual ile meziyobukkal kanal ağzları bulundu. Aletli radyografide, meziyolingual kanalın RE içinde yer aldığı saptandı (Resim-13). Kök kanalları, %5.25'lik NaOCl ile yıkanarak, ProTaper (Dentsply Maillefer), Ni-Ti esash aletlerle #F3'e kadar şekillendirilip, AHP-lus (Dentsply De Trey, Konstanz, Almanya) ve güta-perka ile laterale doğru kondanse edilerek dolduruldu (Resim-14). Restorasyon kompozit ile tamamlandı.

### Tartışma

Morfolojik bir özelliğin, toplumda çok görülmesi 'ömorfizim'; az gözlenmesi ise 'dismorfizim' olarak adlandırılır (6,33). Alt birinci büyük azılarda RE, Avrupalılarda %3.4-%4.2; Afrikalılarda en çok %3; Avrasyalılar ve Hintlilerde %5 ve altında fakat Mongoloid özellik gösteren toplumlarda ise %5-%40 aralığında görülür (1, 6, 11, 12, 14, 16, 19, 20, 21, 27, 29, 30, 31, 34). Bu nedenle, Mongoloid toplumlar için 'ömorfik' kabul edilen RE, diğer ırklar için olağan dışı ya da 'dismorfik' bir özellik olmaktadır (6, 33). Beyaz ırk özelliği gösteren toplumumuzda ise RE, alt birinci büyük azılarda % 0.7 düzeyinde saptanmıştır (35). Ayrıca toplumumuzda, RE içeren, üç adet alt birinci büyük azı olgusu bildirilmiştir (9, 16, 33).

RE sırasıyla alt birinci, üçüncü ve en az olarak da ikinci büyük azı dişlerinde, çok daha seyrek olarak da, birinci ve ikinci süt büyük azılarında görülür (1, 6, 19, 20, 21, 22). Bilateral veya ünilateral olarak da saptanabilir (6,10,19,20,21,30). Toplumumuzda, iki adet RE içeren alt ikinci büyük azı olgusu bildirilmiştir (16,29). İlk olgunun kontrol radyografisinde, alt ikinci büyük azı dışında de üçüncü bir kök görülmüş ve tüm olgularda RE, bilateral olarak saptanmıştır.

Kuronda, üçüncü kökün varlığını gösteren bazı morfolojik farklılıklar olabilir. Kesin olmasa da, ilave kökü olan alt büyük azılarda, fazladan bir tüberkül ('tuberculum sextum', 'tuberculum paramolare') görülebilir. Ayrıca, kuronun distooklüzal veya distolingual yüzeyi gelişkin ve servikal kısmı da çıkıntılı olabilir (6, 27, 33). Olgularımızda, kuron morfolojisi çürük ve önceki kaviteasyon işlemleri nedeniyle kaybolduğu için, tüberkül sayısı hesaplanamamıştır. Periodontal sonda ile servikalde yapılan incelemeler, ilk iki olguda distal kökün bir olukla ikiye ayrıldığı; üçüncü olguda ise meziyal ve distal köklerin servikalinde böy-

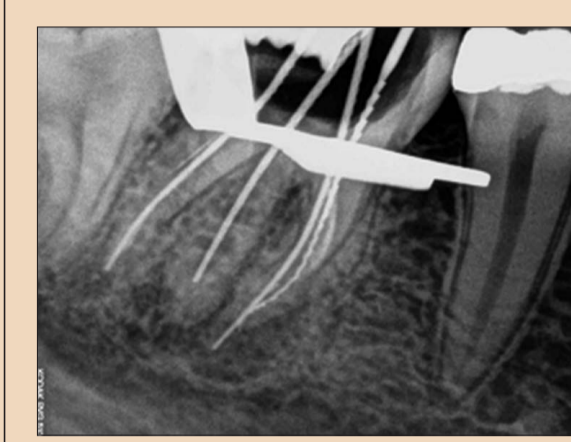
le bir oluşun olmadığını göstermiştir.

RP'in pulpa odası tabanının bukkal yarısında ve kanal ağzının meziyobukkalde; RE'in ise, lingual yarıda ve kanal ağzının ise distolingualde yer aldığı görülür (6, 11, 14, 19, 21, 30, 33). Bu nedenle alt büyük azılardaki üçgen şekilli giriş kavitesi, üç köklülere, ilave kökteki kanal ağzını bulmak amacıyla, linguale ya da bukkale doğru genişletilip, dörtgen veya yamuk şekline dönüştürülür (6, 14, 16, 30, 27, 33). Giriş kaviteleri, her üç olgu-


da RE bulunması nedeniyle linguale doğru genişletilmiştir.

Carlsen ve Alexandersen (8), RE olgularını, servikal kısmının konumuna göre dört ayrı grupta sınıflamışlardır. Tip-A'da, ilave kök distalde ve servikal kısmı distobukkal kökten ayrık; Tip-B'de ise, ilave kök distalde fakat servikal kısmı diğer kökle birleşik olarak konumlanmıştır. Tip-C'de, ilave kökün servikal kısmı meziyalde; Tip-AC'de ise ilave kökün servikal kısmı, meziyal ve

→ DT Sayfa 6



Resim 8. İkinci olgunun aletli radyografisi.





# INSTRUMENTARIUM

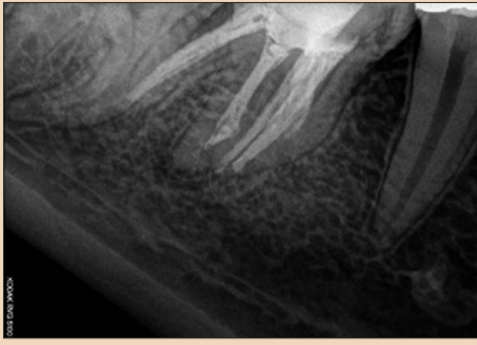## ORTHOPANTOMOGRAPH® OP300 Maxio

*A new member of the legendary product family*

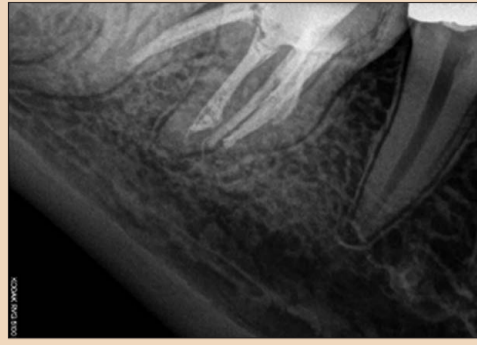- Precise positioning*
- Automatic Dose Control (ADC)*
- Five field-of-views (FOV)*
- Low Dose Technology™ (LDT)*
- Selectable resolution*
- Upgradeable platform*
- Professional software tools*

[www.instrumentariumdental.com](http://www.instrumentariumdental.com)

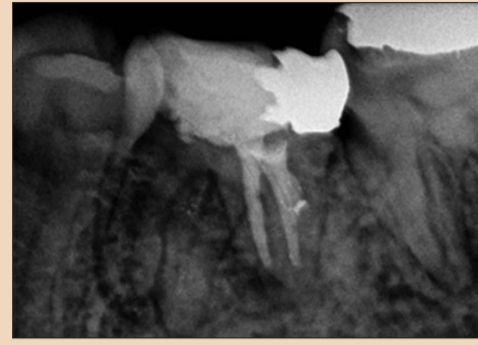





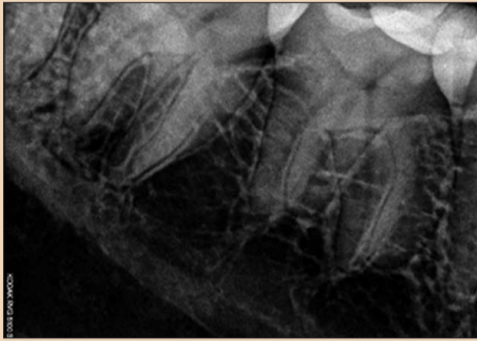
Resim 9. İkinci olgunun dolum radyografisi.



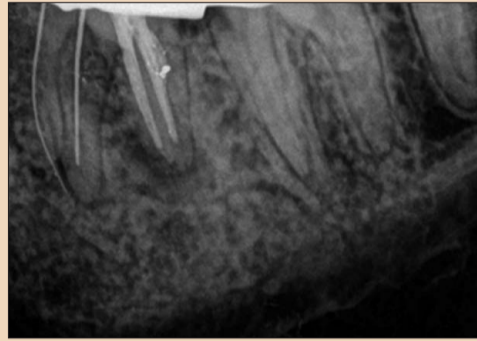Resim 10. İkinci olgunun kontrol radyografisi.



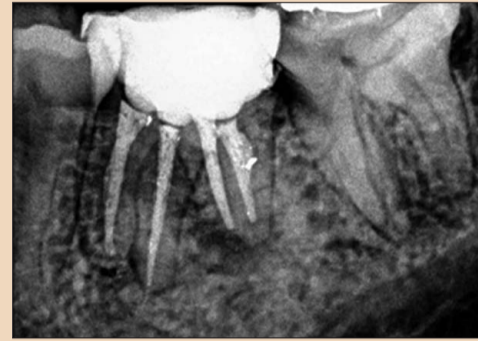
Resim 11. 36 nu.lu dişin tanı radyografisi.



Resim 12. Simetrik 46 nu.lu dişin de ilave üçüncü bir kök içerdiğine dikkat ediniz.



Resim 13. 36 nu.lu dişten alınan aletli radyografi.



Resim 14. Üçüncü olgunun dolum radyografisi.

ve distal yönlerden ilave radyografiler alınmalıdır (6, 14, 21, 22, 30). Tüp, ilk iki olguda RE'in distalde olması nedeniyle, meziyalize; son olguda ise, RE'in meziyalde konumlanması nedeniyle, distalize edilmiştir.

Sonuç olarak, RE içeren alt büyük azılarda giriş kavitesi, bu kökteki kanal ağzının distalden meziyolinguale doğru herhangi bir noktada bulunabilme olasılığı nedeniyle büyüteç ve/veya ağız içi kamera ya da operasyon mikroskobu kullanılarak açılması ve kanal ağzlarına doğru bir giriş sağlanmalıdır (6, 14, 22, 30). Ayrıca, RE'in apikal 1/3'lük kısmındaki eğimin, bukkale doğru 90°'ye varabilmesi (14) ve Tip-III (25) kanal yapısı sunan RE olgularının servikal ve apikal kısımlarındaki kök eğimi nedeniyle, endodontik tedavi sırasında çelik yerine Ni-Ti esash aletler kullanılmalı ve şekillendirme tekniği iyi seçilmelidir (16, 35). Çekim gerekiyorsa, kök eğimine, kırılma olasılığı açısından da dikkat edilmelidir (21, 34). **DT**

## Kaynaklar

Gerektiğinde yazardan temin edilebilir.

← **DT** Sayfa 5

distal köklerin tam ortasında yerleşmiştir. İlk iki olgumuz, RE'in distolingualde konumlanması ve distal kök üzerinde bir oluğun görülmesi nedeniyle, Tip-A sınıfına; üçüncü olgu ise, RE'in kanal ağzının meziyobukkale kanal ağzına yakın olması ve

ayrıca meziyal yönden alınan radyografide, meziyolingualde konumlanması nedeniyle, Tip-C sınıfına sokulmuştur. RE olgularına göre de gruplanmışlardır (25). Tip-I'de, düz; Tip-II'de, başlangıçta eğimli sonra düz; Tip-III'de ise, ilk eğimi kuronal, ikinci eğimi ise orta veya apikal 1/3'de olan kök ve kök kanalı

görülür. RE olgularında ayrıca kökün apikal 2/3'lük kısmında, meziyale veya distale doğru değişen derecede eğimler görülebilir (6). İlk iki olgu, kanal aletinin bukkale yönleneceği nedeniyle, Tip-II; üçüncü olgu ise, bu sapın dik olması nedeniyle, Tip-I sınıfına sokulmuştur. Meziyodistal yönde ise tüm olgulardaki RE'lerin düz olduğu görül-

müştür.

RE, sıklıkla distobukkale kök ile çakışır ve görüntülenmesi bu kökün daha büyük olması ayrıca her ikisinin de aynı bukkolingual planda yer alması nedeniyle maskelenir (6, 11, 21). Bu nedenle, tanı radyografisinde, distal kök kenarlarında kalınlaşma, düzensizlik veya kaybolma görüldüğünde, 30° açıyla meziyal

## Yazışma Adresi

Dr. Muzaffer Emir Dinçol  
İstanbul Üniversitesi Diş Hekimliği  
Fakültesi Endodonti AD.  
Tel: 0555 965 55 92  
e-mail: muzafferemir@gmail.com

# MTA-FILLAPEX

MTA içerikli, rezin bazlı kanal dolgu pastı

Pulpa dokusu kadar biyolojik

### Özellikleri ve faydaları:

- Bio uyumlu - Az enflamasyonla doku iyileşmesi
- 3mm alüminyum ölçeğine göre %77 daha yüksek
- Sertleşme süresi - 2 saat ve 10 dakika
- Akışkanlığı - 27.66 mm
- Film kalınlığı - 39.6 µm
- Genleşme oranı - 0.088%
- Çözünürlüğü - 0.1%

Ref. 826 - MTA Fillapex Tüp - 1 adet 18 g baz pasta, 1 adet 12 g katalizör pasta ve 1 adet karıştırma kağıdı  
Ref. 827 - MTA Fillapex Şırınga - 4g şırınga, 10 adet otomatik uç ve 1 adet karıştırma kağıdı  
Ref. 8288 - MTA Fillapex Tüp - 1 adet 7.2 g baz pasta, 1 adet 4.8 g katalizör pasta ve 1 adet karıştırma kağıdı  
Ref. 158 - Otomatik uç - 10 adet



ÇOK YAKINDA  
AVRUPA PAZARINDA  
**CLARIANT**

Angelus firmasından yenilikçi Dental beyazlatma ürün grubu

**angelus**  
science and technology

www.angelus.ind.br

**gulsa**

**GÜLSA TIBBİ CİHAZLAR VE MALZEME SANAYİ TİCARET A.Ş**

Phone: +90 232 469 00 33 - info@gulsa.com.tr

Fax: +90 232 469 09 00 - www.gulsa.com.tr

# Dental İmplantlar ve İnfeksiyon

Dr. Duygu İlhan, Dr. Havva Hatırnaz Şener, Dr. Gülcan Kabaca, Dr. Emine Güllük,  
Prof. Dr. A. Bülent Katiboğlu

## Giriş

Dental implantlar; travma, neoplazi ve konjenital defektler sonucu kaybolan orofasiyal yapıların ve/veya diş kaybının yerine konması amacı ile alt ve/veya üst çeneye gömülen hareketsiz, alloplastik materyallerdir (1). Ticari olarak dental implantlar en sık saf titanyum veya titanyum alaşımı içermektedir. Ayrıca, aliminyum oksit ve diğer alaşımlar (altın ve nikel-krom-vanadyum) gibi seramikler de alternatif materyaller olarak kullanılmaktadır. Genel olarak, endosseous implantlar erken osseointegrasyonu arttırmak amacı ile bir tabaka hidroksiapatit veya plazma sprey içeren titanyum kapsayan bir kaplama ihtiva etmektedir (2).

'Osseointegrasyon', 1969'da P. I. Branemark'ın tavşan kemiğine gömülmüş bir parça titanyumun kuvvetle tutunması ve kemikle bütünleşmesini gözlemlemesi sonucu tanımlanmıştır (3). Bir yıllık gözlem sonrası, implant çevresi kemikte herhangi bir inflamasyon tespit edilmezken, aynı zamanda yumuşak doku titanyum ve kemiğe doğru bir ataşman oluşturmuştur (4). Dental implantlarda Branemark sistemi ilk kez 1971'de tanıtılmıştır. Günümüzde dünyada her yıl beyan edilen 1 milyon endosseous dental implant uygulanmaktadır ve ~80 farklı üretici firma 220 implant markası ile piyasada bulunmaktadır (5). Dental implantlar, genel olarak lokal anestezi altında yerleştirilmektedir. Bununla beraber operasyon sahası için belirlenmiş herhangi

bir zorunluluk çizelgesi bulunmamaktadır. Ayrıca implantların yerleştirildiği kontamine oral cerrahi alanın varlığına rağmen başarı oranları %90-95 gibi yüksek değerlerde rapor edilmektedir (6). Bu makale; endosseous dental implantlar ve onların kaybı ile ilgili infeksiyonları yeniden değerlendirmektedir.

## Osseointegrasyon

Endosseous implant parçası cerrahi olarak kemiğin içine gömüldükten sonra, osseointegrasyon süreci başlamaktadır. Osseointegrasyonun; implantın stabilitesini sağlayan implant yüzeyi ve canlı kemik arasındaki direk, yapısal ve fonksiyonel birleşme olduğu düşünülmektedir (7). Bunun mümkün olması titanyum yüzey oksit tabakasının biyolojik olarak uyumlu, reaktif ve kendiliğinden kalsiyum-fosfat-apatit oluşturmamasından kaynaklanmaktadır (8).

Ayrıca, implantların titanyum oksit yüzeyi, dişeti ile birleşerek oral mikroorganizmaların girişini sınırlandırmaktadır. Sonuç olarak, implant/yumuşak doku etkileşmesi diş ve dişeti arasındaki birleşime benzemektedir (9).

## Başarı ve Başarısızlık

İmplant başarı kriteri olarak Smith ve Zarb'ın geliştirdiği tanımlama halen güncelliğini korumaktadır (10).

1. Klinik mobilite olmaması
2. Radyografide peri-implant bölgede radyolüsentlik olmaması
3. Birinci yıldan sonra senede 0,2 mm' den fazla dikey kemik kaybı olmaması
4. Ağrı, şikayet veya enfeksiyon olmaması
5. İmplant üst yapısının hem fonksiyon hem de estetik açıdan hasta ve doktor için başarılı sonuç elde edilmesine imkan vermesi
6. 5 yıllık başarı oranının % 85, 10 yıllık başarı oranının %80 kuralına uyması.

Ancak, 5 yıllık ve 10 yıllık başarı oranları bugün için % 94-98 arasında değişmekte, ayrıca ilk yıl için fizyolojik olarak kabul edilen 0.2 mm' lik kemik kaybı günümüz diş hekimliği pratiğinde erken dönem komplikasyonu olarak tanımlanmaktadır. Ayrıca, başarı oranı yükseldikçe estetik ihtiyaçlar daha da artmış, implant lokalizasyonu açısından kemiğin miktarı ile sınırlı kalmak yerine ideal restorasyon konumu göz önüne alınarak implant yerleştirilmesine öncelik verilmeye başlanmıştır (10).

Uzun dönemde implantlar osseointegre olmuş olsa da vakaların az bir yüzdesinde biyolojik, biyomekanik ve estetik komplikasyonlar ortaya çıkabilmektedir (11). İmplant çevresi dokulardaki patolojik değişiklikler genel olarak periimplant hastalık kate-



gorisine konulabilmektedir. Bir implantı çevreleyen yumuşak dokuların kemik kaybı olmaksızın geri dönüşümlü iltihapsal değişikliklerine periimplant mukozitis denir. Periimplantitis ise fonksiyon halindeki osseointegre bir implantı çevreleyen dokuları etkileyen ve destek kemiğin kaybıyla sonuçlanan iltihapsal bir süreç olarak tanımlanmaktadır (12). Kaybı sözkonusu bir implantın tanısı; klinik ve radyografik olarak periodontitisin tanısı ile benzer şekilde konulmaktadır (13). Gingival ataşman kaybı, sondalamada kanama, plak ve gingival indeksler, supurasyon ve mobilite parametrelerini içeren ölçümler uygulanmaktadır. Ayrıca implant çevresi radyografik incelemesi ve mikrobiyolojik tanı bunlara ilave edilmektedir. Peri-implantitis seçilen implant sistemlerinin %5-8'inde rapor edilmiştir (14).

İmplant çevresi kemik kaybının etyolojisi iki ana faktöre bağlıdır. Bu etyolojik faktörlerden birincisi biyomekanik faktörler, ikincisi ise bakteriyel enfeksiyonlardır (15).

## Biyomekanik Faktörler

Klinik ve deneysel bulgular aşırı biyomekanik kuvvetlerin strese veya koronal kısımda kemik-implant temas yerinde mikrofraktürlere neden olabileceğini ve böylece de implant boynu çevresindeki osseointegrasyon

nun kaybına neden olabileceğini göstermiştir (16).

Patogenezleri birbirine çok benzeyen periodontitis ile periimplantitis arasındaki bu açıdan en büyük farklılıklardan biri okluzal travmanın periodontitis gelişiminde sekonder etyolojik faktör olmasına rağmen periimplantitis gelişiminde primer etyolojik faktör olmasıdır. İmplant yüzeyi ile kemik arasındaki doğrudan temas, okluzal travmaya karşı doğal diş ve periodonsiyuma göre çok daha zayıftır. İmplant çevresinde okluzal travmadan dolayı oluşacak mikro çatlaklar rezorpsiyona, bu da implant yüzeyi ile kemik arasında granülasyon dokusu ile dolu olan boşluklara neden olacaktır (10).

Periimplantitise bağlı kemik kaybının nedeni multifaktöriyel olabilir ve hem bakteriyel enfeksiyon hem de biyomekanik faktörler etkili olabilir. Her iki faktör implant sahasının tedavisine başlamadan önce elimine edilmelidir (10).

Diğer etyolojik faktörler; travmatik cerrahi teknikler, sigara içme, yetersiz kemik miktarı, implant yerleştirilirken implant yüzeyinin açılması şeklinde sayılabilir (15).

## Bakteriyel Enfeksiyon

Yapılan çalışmalar göstermiştir ki; dental implantlardaki en büyük başarısızlık nedeni enfeksiyonlardır. Uzun dönem ça-

lışmaları da bize iyi ağız hijyeni olan hastaların implantlarını daha uzun süre kullanmaya eğimli olduklarını göstermiştir. İyi ağız hijyeni uygulamaları yapıldığında implant stabilitesinin sağlanması için implant çevresi keratinize mukoza varlığının gerekli olmadığı da görülmüştür (17).

İmplant yüzeyinde bakteri birikmesinin periimplantitisin etyolojisinde önemli bir rol oynadığı birçok kanıtla gösterilmiştir. Ayrıca iyileşme için bakteri varlığının baskılanması şarttır. Islak bir ortamda bütün durgun sert yüzeylerde biyofilm oluşmaktadır. Bu bakteriyel tehdite karşı konak savunma mekanizmasıyla yanıt verir. Böylece iltihap oluşmaktadır (17).

İmplant yüzeyinde plak birikince, subepitelyal bağ dokusu çok sayıda iltihap hücrelerinin infiltrasyonuna uğramakta ve epitel ülser ve gevşek bağlantılı hale gelmektedir. Plak apikale doğru göç ederse hem dişin hem de implantın çevresindeki doku yıkımı radyografik ve klinik olarak belirti vermektedir. Bununla birlikte yumuşak doku iltihapsal lezyonunun genişliği ve kemik kaybı implantların çevresinde daha fazladır (18). Bunun nedenlerini anlamak için implant çevresi dokuların mikro ve makro yapı olarak periodontal doku-

## Özet

Dental implantlar kısmi ya da tam dişsiz hastaların tedavisinde giderek yaygınlaşan bir yöntemdir. İmplantların etrafında periimplant hastalıklar meydana gelebilmektedir. Periimplant hastalıklar, yalnızca implant çevresinde mukoza etkileyebilen (peri-implant mukozitis) ya da destek kemiğin kaybı ile sonuçlanan (periimplantitis) iltihapsal lezyonlardır. Periimplant hastalıkların tanısı, klinik inflamasyonun belirtileri olan sondalamada kanama ve süpürasyon varlığını teşhis etmek için konvansiyonel sondalamayı gerektirir. Radyografiler destek kemik kaybını belirlemek için gereklidir. Peri-implant hastalıklarının tedavisinde temel amaç, enfeksiyonu kontrol altına almak ve hastalığın ilerlemesini engellemektir. Peri-implant hastalıklar tedavi stratejisi mekanik yüzey temizliği, antiseptikler, antibiyotikler ve cerrahi prosedürden oluşmaktadır. Bu makale periimplant hastalıkların geçişimini, etyolojisini, tanısını ve tedavisini tartışmaktadır.

## Anahtar kelimeler

Dental implant, periimplantitis, periimplant hastalıklar, osseointegrasyon, enfeksiyon.

larla bir karşılaştırmasını yapmak faydalı olacaktır (10).

Dental implantlar epitelyal bariyeri geçerek dış ortama açıldıklarından diğer vücut implantlarından farklılık göstermektedir. İmplant stabilitesi için osseointegrasyon (implantın alveolar kemik yüzeyi ile doğrudan teması) şart olsa da bu yapıyı uzun dönem koruyabilmek için koroner kısımda bir tür epitelyal bağ dokusu atışmanı ya da yumuşak doku tıkacı var olmalıdır. Hayvanlar üzerinde yapılan histolojik çalışmalar implant çevresi diş eti oluşunu oluşturan uzun epitelyal atışmanın, doğal dişlerin etrafındaki ile karşılaştırıldığında daha kısa olduğunu ve kemik yüzeyinden kaynaklanan kollajen liflerin implant yüzeyine paralel seyrettiklerini göstermektedir. Dolayısı ile mukoza-implant arasındaki ataşman, periodontal ligament - doğal diş yüzeyi arasındaki ataşmandan daha zayıftır. Yukarıda tanımlanan yumuşak doku tıkacının önemi birçok çalışmada vurgulanmış olsa da implant çevresinde bu tür bir transgingival yapının oluşum mekanizması ve suprakrestal yumuşak dokunun rolü tam olarak bilinmemektedir. Yine bu açıdan implant çevresinde keratinize dokunun varlığının önemi halen sorgulanmaktadır. Bazı araştırmalara göre epitelyal hücrelerin titanyum yüzeye yapışmaları doğal diş yüzeyine yapışmaları ile benzerlik göstermektedir. Dolayısı ile bazal lamina ve hemidezmozomların oluşumu söz konusudur. Buna karşın bazı araştırmacılar implant yüzeyi ile yumuşak doku arasında yapışık epitelyal ataşman ya da herhangi bir biyolojik tıkaç varlığının tamamen rastlantısal olduğunu savunmuş ve transgingival bölgede implant yüzeyi-yumuşak doku uyumunun epitelyal ataşman oluşumundan çok dokunun tonusu ve yüzeye yakın teması ile ilgili olduğunu bildirmiştir (10).

İyileşme döneminde epitelyal ataşmanın implant yüzeyi boyunca apikal yönde göçünü sınırlayan mekanizma henüz bilinmemektedir. Bazı araştırmacılar pürüzlü implant yüzeyinin varlığı ve bu yüzeyin kemik ile mükemmel teması üzerinde dururken; bir başka grup da transmukozal tıkaçın yıkıma uğraması durumunda implant çevresinde bir cebin oluştuğunu ve periodontal hastalığa benzer bir hastalığın gelişip implant çevresinde kemik kaybına neden olduğunu göstermiştir. Periodontal ligament yokluğunda pürüzlü implant yüzeyi hastalığın apikal yönde doğal dişe kıyasla daha hızlı ilerlemesine neden olmaktadır (19).

Özetle, sağlıklı dental implant çevresinde implantın stabilitesini sağlayan implant yüzeyi-kemik arasındaki temas (osseointegrasyon) kuronal kısımdaki suprakrestal bağ dokusu ve/veya epitelyal ataşmanın oluşturduğu bir tür yumuşak doku tıkacı tarafından korunmaktadır. Sağlık durumunda peri-implanter dokuların periodontal dokularla histolojik olarak karşılaştırılması aşağıdaki şekilde yapılabilir (19):

1. Doğal dişlerde dişin kökünü

çevreleyen sement dokusu bulunurken, implant çevresinde sement bulunmamaktadır.

- Doğal dişler ile alveol kemiği arasında periodontal ligament bulunurken implantlar ile alveol kemiği arasında ankiloz olmuş bir diş anımsatan doğrudan birebir temas söz konusudur.
- Dişler çevresinde damarsal beslenme subperiostal ve periodontal ligamentte bulunan damarlardan kaynaklıdır. Buna karşılık implant çevresindeki yumuşak dokular implantı çevreleyen kemik periostundan beslenmektedir. Bazı araştırmacılar periimplanter yumuşak dokuların periodontal dokulardan daha az vaskularize olduğunu bu nedenle de patolojik yıkımlara daha az dirençli olduklarını bildirmişlerdir.
- Periodontal dokulardaki fibriller diş yüzeyine dik yerleşirken periimplanter dokulardaki bağ dokusu fibril demetlerinin, implant yüzeyine temas etmeden paralel biçimde seyredip, kemik yüzeyine çıktıkları ispatlanmıştır. Periimplant dokuların bu özellikleri periimplantitis gelişmesinde rol oynamakla beraber implantların bazı özellikleri de hastalık oluşumunu etkilemektedir. Farklı implant yüzey özelliklerinin implant çevresi doku yıkımının ve iltihabın miktarını etkilediği, özellikle HA kaplı implantlarda titanyum implantlarla karşılaştırıldığında daha çok kemik kaybı olduğu gözlenmiştir (20).

Bir periimplantitis defekti genellikle fincan tabağı veya krater benzer biçimde görülür ve iyi şekilde demarke olmuştur. İmplantın en dip kısmında mükemmel osseointegrasyon olduğu durumlarda kemik yıkımı osseointegrasyon tamamen kaybolmadan implant mobilitesi işaretleri göstermeden gelişebilmektedir. Yumuşak dokuların iltihabı ucu küt bir aletle yapılan sondalamada kanamayla seyredebilmektedir. Cepten akıntı gelebilir. Sınır dokulardaki şişlik ve kızarıklık da her zaman göze çarpmayabilir ve genellikle periimplantitisle bağlı olarak ağrı gelişmez (21).

Bakterilerin periimplant enfeksiyonlarda oynadığı rol hakkındaki tartışma dental implantolojide henüz erken devrindedir. Bakterilerin periimplant enfeksiyonlarda oynadığı özel rolün ilk göstergeleri farklı dizaynlardaki implantların çevresinden alınan örneklerin mikroskopik incelemeleri sonucunda ortaya çıkmıştır. İleri düzeyde cep oluşumu olan implantların çevresinde yüksek seviyelerde spiroket miktarı görülürken; 5mm'yi aşmayan stabil ceplerin implantların çevrelerindeyse kokların baskın olduğu bir floraya rastlanmaktadır. Mikroskopik incelemede başarısız, düşen implantların çevreleri hareketli çomaklar, fusiform bakteriler ve spiroketlerden zengin; başarılı implantlardan alınan örnekler az miktarda kok bakteri ve çok az da çomak şeklinde bakteri içerir. Ayrıca başarısız implantlardan alınan örneklerin %41'i gram negatif anaerobik çomaklardan

oluşuyordu. Bu organizmalara ek olarak Fusobacterium türleri ve Prevotella intermedia'ya sıklıkla yüksek düzeylerde tespit edilmiştir. Başarılı bir implant ekim sonucu az miktarda bakteri üremesi ve bakterilerin çoğunun gram pozitif kok olmasıyla karakterizedir. Bu sonuçlara bakılarak periimplantitisin aynı kronik periodontitisteki modele uygun olduğu bölgeye özgü bir hastalık gelişimi olduğu sonucuna varılabilir (21).

Başarısız implantların mikroflorası üzerine de birçok araştırma yapılmıştır. Yeni yerleştirilen implantların mikrobiyolojisi üzerine yapılan prospektif bir çalışmada, bir hastada periimplant enfeksiyon gelişimi klinik ve mikrobiyolojik olarak kaydedilmiştir.

Enfeksiyonun klinik işaretleri olan cep oluşumu, akıntı gelmesi implantasyondan 120 gün sonra ortaya çıkmıştır. 21. günden itibaren kok bakterilerin sayısında düşüş ve çomak şeklindeki bakterilerin sayısında ise eş zamanlı bir artış gözlenmiştir. Actinomyces odontolyticus ilk olarak 21. günde saptanırken fusobacteriumlar 42. günden sonra saptanmıştır. 120. gün ilk defa spiroketler bulunmuş, klinik olarak akıntı ve 6 mm'lik cep sondalama derinliği kaydedilmiştir. Bu çalışmada da, periimplantitisin doğal dişteki kronik periodontitis modelindeki gibi bakterilerle birleşik, bulunduğu bölgeye özgü bir hastalık gelişimi olduğu sonucuna varılabilir. Bu P. intermedia, Fusobacterium gibi varsayılan periodontal patojenleri de içermektedir; fakat P. Gingivalisi içermez. Spiroketlerin varlığı da hastalıkla yakından ilişkiliydi (22).

Sonuç olarak, mikroorganizmalar periimplant patolojisinde rol almaktadır. Klinik olarak sağlam implantlarla periimplant patoloji bulunan implantlar arasında çok açık bir mikrobiyolojik fark bulunmaktadır. Hiç şüphe yok ki; gram (-) anaerob bakteriler periimplant bölgedeki patolojik gelişmelerde rol almaktadırlar. Bu organizmalar periodontitis ve ağız enfeksiyonlarından sorumlu olduklarından şüphelenilen patojenlerdir. Kesinlikle başarılı bir implantın fizyolojik florasının özelliklerinden değildir. Antimikrobiyal tedaviler klinik parametreleri iyileştirmek için anaerob bakterileri baskılamayı amaçlamaktadır. Yine de doku kaybı ile özgül patojenler arasında doğrudan bir neden-sonuç ilişkisinin kanıtlandığını iddia etmek için henüz erken görünmektedir. Tekrar belirtmeli ki; birçok faktör implant çevresi dokuların sağlığını etkileyebilmektedir. Bakteriyel enfeksiyonlar osseointegrasyonun sağlanmadığı ya da mikrobiyolojik olmayan nedenlerle kaybedildiği durumlarda ikincil olarak gelişen bir olgu olabilmektedir. Spesifik enfeksiyonları ve bakteriyel nedenden olmayan başarısızlıkları da içeren farklı periimplant hastalık şekillerinin varlığına işaret eden çalışmalar, mikrobiyolojik testlerin osseointegre implantların farklı teşhis sorunlarını çözümede çok değerli araçlar olduklarını göstermişlerdir (22).

Tam dişsiz ve kısmen dişsiz bireyler uygulanan implantların

çevrelerindeki mikrofloralar arasındaki farklar da araştırılmıştır. Yapılan çalışmalarda, implantasyon öncesinde ağız boşluğunda mevcut bulunan mikrofloranın, implant çevresinde oluşan yeni mikrofloranın kompozisyonunu belirlediği sonucuna ulaşılmıştır. Tamamen dişsiz hastalarda implant çevresinde oluşan bakteri kolonileri öncelikle komşu yumuşak dokulardan kaynak alır. Bir çalışmada tam dişsiz ağızlardaki implantlardan alınan örneklerde spiroketlere rastlanmazken, kısmi dişsiz hastalardan alınan örneklerde hem dişlerde hem de implant yüzeylerinde spiroket varlığı tespit edilmiştir. Kısmi dişsiz hastalarda ayrıca daha çok siyah pigmentli gram (-) anaerob bakteriye rastlanmıştır. Kısmi dişsiz hastalarda dental mikroflora bakteriler için önemli bir ek kaynak teşkil etmektedir (21).

Yapılan bir çalışmada kısmi dişsiz hastaların kalan dişlerinin ceplerinde tespit edilen aynı tür bakterilerin implant çevresi oluşturma da yerleştikleri gösterilmiştir. Eğer diyeti ceplerinde periodontal patojenler tespit edilmişse 3 ay sonra aynılarına implant bölgesinde de rastlanmıştır (17).

Retrospektif bir çalışma dişlerini periodontitis nedeniyle kaybeden tam dişsiz hastalarda implant tedavisinin başarısının, periodontitis hikayesi olmayan tam dişsiz hastalara göre daha düşük olduğunu ortaya çıkarmıştır. Periodontitis olan bariz eğimi ve periodontal patojenlerin yayılmaları nedeniyle periodontitis hikayesi olan kısmi dişsiz hastalar periimplantitis gelişmesi açısından yüksek risk grubunda ele alınmalıdır (21).

Yapılan çalışmaların bize gösterdiğine göre; periimplantitise bağlı implant kayıplarının en aza indirgenmesi için hastalık başlangıç evresinde saptanmalı ve uygun şekilde tedavi edilmelidir (25).

### Dental İmplantları Yerleştirme Prensipleri

Dental implantların yerleştirilmesi esnasında enfeksiyon kontrolü açısından yayınlanmış birkaç makale bulunmaktadır. Varolan prensipler cerrahi alanı izole edilmesini ve kontaminasyondan uzak olmasını savunmaktadır (24,25). Ağız kavitesinde bunları gerçekleştirebilmek pek mümkün değildir. Ayrıca; hastanın tükürüğü ile operasyon bölgesinin kontaminasyonunun başarıyı engellemediği açıklanmaktadır (26). Buna ek olarak, kontrol altındaki operasyon sahası ve çevresel olarak daha az kontrol altındaki bir diş hekimliği fakültesi kliniği arasında osseointegrasyon başarısı açısından herhangi bir belirgin fark tespit edilmemiştir (27). Bu da; vücudun diğer bölgelerine yerleştirilen implantlarla dental implantların başarısı karşılaştırıldığında operasyon sahasının o kadar kritik önem taşımadığını ifade edebilmektedir. Cerrahi sırasında ağız florısından kontaminasyonun azatılması için birçok strateji belirlenmiştir (28,29). In-vivo yapılan bir çalışmada, Porphyromonas gingivalis'in uzaklaştırılmasında klorheksidinin süspansiyon olarak kullanılmasının, antibiyotik kullanımına göre daha

etkin olduğu gösterilmiştir (30). Diğer bir çalışmada ise buna benzer sonuçlar elde edilememiştir (31).

İmplant yerleştirilmesi sırasında profilaktik olarak antibiyotik kullanımı ikilem taşımaktadır. Bir Cochrane derlemesi antibiyotik kullanımı hakkında yetersiz ispat olduğunu bulmuştur (32).

Buna karşın aynı derlemenin güncelenmiş halinde; cerrahiden 1 saat önce 2 gr amoksisilin verilmesinin dental implantların erken kaybını azalttığı belirtilmiştir (33).

Günümüzde, peri-implantitis tedavisinde en başarılı yöntem için güvenilir data bulunmamaktadır (34). Enfekte olmuş implantlar için önerilen tedaviler:

- Mekanik temizlik
- Farmakolojik tedavi (klorheksidinle yıkama, lokal antibiyotik ve sistemik antibiyotik kullanımı)
- Cerrahi işlemler (açık flap uygulanması)
- Resektif işlemlere ek olarak rejeneratif tekniklerin kullanılmasıdır (19, 35,36).

### Başarı ve Başarısızlığın Değerlendirilmesi

Birçok ülkede ve Türkiye'de dental implantların başarı ve kaybı hakkında epidemiyolojik data sağlayan sürveyans programları bulunmamaktadır. Tam tersine; Finlandiya'da yerleştirilen ve tedaviye bağlı komplikasyon sonucu çıkarılan tüm implantlar bir implant kayıt sisteminde saklanmaktadır. Bu program hastalara daha güvenilir bir tedavi uygulayabilmek için yaklaşık 20 yıldır kullanılmaktadır (37). Bu veriler ışığında; dental implantların kaybı ve komplikasyonlarını içeren datanın sistematik yöntemle toplanması ve rapor edilmesi tavsiye edilmektedir. Bu sağlanırsa; implant tedavisini etkileyen mikrobiyoloji, tedavi sonuçları ve klinik sistematığının formülasyonu daha ayrıntılı analiz edilebilecektir. DT

#### Kaynaklar

- Pye A.D, Lockhart D.E.A, Dawson M.P, Murray C.A, Smith A.J. A review of dental implants and infection. J of Hospital Infection 2009; 72:104-110.
- Mupparapu M, Beideman R. Imaging for maxillofacial reconstruction and implantology. In: Fonseca RJ, editor. Oral and maxillofacial surgery. Philadelphia:Saunders; 2000.p.17-34.
- Wortington P. Introduction: history of implants. In: Wortington P, Lang BR, Rubenstein JE, editors. Osseointegration in dentistry: an overview. 2nd ed. Illionis: Quintessence;2005.p2.
- Branemark PI. Osseointegrasyon and its experimental background. J Prosthet Dent 1983;50:399-410.
- Jokstad A, Bragger U, Brunski JB, Carr AB, Naert I, Wennerberg A. Quality of Dental implants. Int Dent J 2003; 53: 409-443.
- Jokstad A, Bragger U, Brunski JB, Carr AB, Naert I, Wennerberg A. Quality of dental implants. Int Dent J 2003; 53: 409-443.
- Bränemark PI, Adell R, Breine U, Hansson BO, Lindstrom J, Ohlsson A. Intraosseous anchorage of dental prostheses. I. Experimental studies. Scand J Plast reconstr Surg 1969;5:81-100.
- Hansson HA, Abreksson T, Bräne-



## ← DT Sayfa 8

- mark PI. Structural aspects of the interface between tissue and titanium implants. J Prosthet Dent 1985;50:108-115.
9. Albrektsson T, Bränemark PI, Hansson HA, Lindstrom J. Osseointegrated titanium implants. Requirements for ensuring a long-lasting direct bone-to-implant anchorage in man. Acta Orthop Scand 1981;52: 155-170.
10. Leblebicioğlu B, Bölükbaşı N, Özdemir T. Peri-implant dokularda enfeksiyon tanı ve tedavisi, Quintessence Türkçe, 2005: 2:25-50.
11. Smedberg J, Lothigius E, Bodin L et al: A clinical and radiological two year follow-up study of maxillary overdentures on osseointegrated implants, Clin Oral Impl Res 1995;4:39-42.
12. Mombelli A, Lang NP. The diagnosis and treatment of peri-implantitis. Periodontol 2000 1998;17:65-76.
13. Brägger U, Hugel-Pisoni C, Bürgin WB, Buser D, Lang NP. Correlations between radiographic, clinical and mobility parameters after loading oral implants with fixed partial dentures: a 2-year longitudinal study. Clin Oral Implants Res 1996;7:250-259.
14. Berglundh T, Persson L, Klinge B. A systematic review of the incidence of biological and technical complications in implant dentistry reported in prospective longitudinal studies of at least 5 years. J Clin Periodontol 2002;29:197-212.
15. Jovanovic SA: Diagnosis and treatment of periimplant complications. In: Newman MG, Takei HH, Carranza FA. Carranza's clinical periodontology- 9th ed. Philadelphia: W.B. Saunders Co. 2002; 951-942.
16. In Laney WR, Tolmen DE: Tissue integration in oral, orthopedic and maxillofacial reconstruction. Chicago, Quintessence, 1992:108-124.
17. Lang NP, Wilson TG, Corbet EF. Biological complications with Dental implants: their prevention, diagnosis and treatment. Clin Oral Impl Res 2000;11(Suppl.):146-155.
18. Tolman DE, Laney WR. Tissue-integrated prosthesis complications. Int J Oral Maxillofac Implants 1992;7:477-480.
19. Jovanovic SA: The management of periimplant breakdown around functioning osseointegrated Dental implants. J Periodontol 1995; 64: 1176-1180.
20. Dörtbudak O, Haas R, Bernhart T, Mailath-Pokorny G. Lethal photosensitization for decontamination of implant surfaces in the treatment of periimplantitis. Clin Oral Impl. Res. 12, 2001;104-108.
21. Mombelli A. Microbiology and antimicrobial therapy of peri-implantitis. Periodontol 2000: 28(1), 177-189.
22. Mombelli A, Lang NP. Microbial aspects of implant dentistry. Periodontol 2000, vol4, Issue 1: 74-80.
23. Rutar A, Lang NP, Buser D, Bürgin W, Mombelli A. Retrospective assessment of clinical and microbiological factors affecting periimplant tissue conditions. Clin Oral Impl Res. 12, 2001; 189-195.
24. British Association of Oral and Maxillofacial Surgeons. Guidelines on Standards for the treatment of patients using endosseous implants. British Society for the study of Prosthetic Dentistry. Br Dent J 1995; 178(suppl)
25. Garg AK, Reddi SN, Chacon GE. The importance of asepsis in dental implantology. Implant Soc 1994; 5:8-11.
26. Ivanoff CJ, Sennerby L, Lekholm U. Influence of soft tissue contamination on the integration of titanium implants. An experimental study in rabbits. Clin Oral Implants Res 1996;7: 128-132.
27. Scharf DR, Tarnow DP. The effect of crestal versus mucogingival insi-

- ctions on the success rate of implant osseointegration. Int J Oral maxillofac Implant 1995;8:187-190
28. Dent CD, Olson JW, Farish SE, et al. The influence of preoperative antibiotics on success of endosseous implants up to and including stage II surgery: a study of 2641 implants. J Oral Maxillofac Surg 1997;55:19-24.
29. Veksler AE, Kayrouz GA, Newman MG. Reduction of salivary bacteria by pre-procedural rinse with chlorhexidine 0.12%. J Periodontol 1991; 62: 649-651.
30. Noiri Y, Okami Y, Narimatsu M, Takahashi T, Kawahara T, Ebisk S. Ef-


- fects of chlorhexidine, minocycline, and metronidazole on Porphyromonas gingivalis strain 581 in biofilms. J Periodontol 2005; 74:1647-1651.
31. Furst MM, Salvi GE, Lang NP, Persson GR. Bacterial colonisation immediately after installation on oral titanium implants. Clin Oral Implant Res 2007; 18:501-508.
32. Esposito M, Coulthard P, Oliver R, Thomsen P, Worthington HV. Antibiotics to prevent complications following dental implant treatment. Cochrane Database Syst Rev 2003 (5) CD004152.
33. Esposito M, Grusovin MG, Talati M, Coulthard P, Oliver R, Worthington

- HV. Interventions for replacing missing teeth: antibiotics at dental implant placement to prevent complications. Cochrane Database Syst Rev 2008(5)CD004152.
34. Esposito M, Grusovin MG, Coulthard P, Worthington HV. Interventions for replacing missing teeth: treatment of periimplantitis. Cochrane Database Syst Rev 2006(5) CD004970.
35. Meffert RM. Maintenance and treatment of the ailing and failing implant. J Indiana Dent Assoc 1994; 75: 22-24.
36. Leonhardt A, Dahlen G, Rewwert S. Five year clinical, microbiologi-

- cal, and radiographical outcome following treatment of periimplantitis in man. J Periodontol 2005; 74: 1415-1422.
37. Linden R, Pihakari A, Perälä A, Mäkelä A. The 2002 dental implant yearbook. The Finnish Dental implant register. Helsinki: National Agency for Medicines; 2005.

## Yazışma Adresi

Dr. Emine Güllük  
e-mail: emine0032@yahoo.com


# AÇBİD-BAOMS JOINT CONGRESS

in conjunction with


## 4th Conference of BAMFS (Balkan Association of Maxillofacial Surgeons)

### 5-8 November 2014

### Harbiye Military Museum & Cultural Center İstanbul / Turkey

British Association of Oral and Maxillofacial Surgeons (BAOMS)  
Oral and Maxillofacial Surgery Society, Turkey (AÇBİD)

[www.acbid-baoms2014.org](http://www.acbid-baoms2014.org)



Professional Congress Services

## interium

Profesyonel Kongre Hizmetleri • Etkinlik Yönetimi • Kurumsal Hizmetler & Toplantılar • PR & İletişim Danışmanlığı  
Professional Congress Services • Destination & Event Management • Corporate Meetings & Incentives • PR & Communication Consultancy

+90 212 292 8808 • +90 212 292 8807 • info@interium.com.tr • www.interium.com.tr



Scan this QR Code with your smart phone to download the web site.