DENTAL TRIBUNE

The World's Dental Newspaper · Hungary Edition

BUDAPEST, 2016. DECEMBER www.dental-tribune.com XII. ÉVFOLYAM, 4. SZÁM

IRÁNYVONALAK, ALKALMAZÁSOK

Esetleírás a BOPT (biológiailag vezérelt preparálási technika) és a BTA (biológiai szövetadaptáció) alkalmazásával, ideiglenes kompozitkoronák segítségével

► 8. oldal

RENDEZVÉNY

2016. november 27-én harmadik alkalommal került megrendezésre a Nobel Biocare szervezésében a Long Term Implantology. Az elmúlt évekhez hasonlóan idén is világszínvonalú előadók érkeztek.

► 14. oldal

GYAKORLÓ FOGTECHNIKUS AJÁNLJA

A nagy teljesítményű műanyagok rengeteg előnyt nyújtanak, és az allergiás páciensek számára gyakran a megfelelő alternatívát is jelentik a hagyományos megoldásokhoz képest.

► 15. oldal

Kettős mérce az angol egészségügyben?

Kevin Lewis az egészségügyben tapasztalható visszásságokra és kettős mércékre hívja fel a figyelmet cikkében, melyben két esetet emel ki.

Az egyik történet főszereplője *Pauline Cafferkey*, aki Serra Leonében gyógyította a betegeket az Ebola-járvány idején, majd a Heathrow-i repülőtéren keresztül tért haza Nagy-Britanniába 2014 decemberében. Az ápolónőről kiderült, hogy megfertőződött, ezért vérátömlesztésen esett át, és gyógyultnak nyilvánították, ám a következő év októberében ismét kórházba került, az Ebola-vírus ugyanis másodszor is megtámadta, és súlyos agyhártyagyulladást okozott nála. Pauline-t később megvádolták, hogy eltitkolta lázas állapotát, és ezzel sok ember életét veszélybe sodorta. Az eset számos hiányosságra hívta fel a figyelmet azokkal az egészségügyi dolgozókkal kapcsolatban, akik fertőzött helyekre utaznak gyógyítani, kiderült ugyanis, hogy a reptéri szűrőállomások hiányos felszereltségének és a rendkívül kisszámú személyzetnek a következtében velük kapcsolatban nem mindig történnek meg a megfelelő vizsgálatok, ám utólag mégis rajtuk kérik számon, ha bármilyen probléma lépne fel.

A másik történet *Katrina Percyről* szól, aki az angliai NHS (társadalombiztosító) egyik vezetőjeként került reflektorfénybe, miután egy riport 2015 végén napvilágra hozta, hogy az azt megelőző négy év során 722 halálesetből mindössze 272-nek jártak alaposan utána, és számos egyéb hiányosságot is tapasztaltak a biztosító tevékenységében. A társaság szóvivője, *Tim Smart* nem sokkal később egy televíziós interjú során kibökte, hogy valójában egy teljesen új állást hoztak létre annak idején Katrina Percy számára évi 240 000 fontos (több mint 85 millió forint) fizetéssel. Az állás meg sem volt hirdetve, sőt Percyn kívül senki nem is tudott róla, hogy létezik ez a poszt, ráadásul egyenesen az ő számára találták ki. Később megpróbálták mindenféle módon megmagyarázni az esetet, de az ország lakossága nem volt vevő ezekre a hazugságokra.

Kevin Lewis szerint nagyon veszélyes területre téved az egészségbiztosító azzal, ha egyrészt lelkiismeretes egészségügyi dolgozókat hurcolnak meg a nyilvánosság előtt, akik csak a munkájukat végzik, másrészt pedig nem vizsgálnak ki olyan botrányos ügyeket, amelyektől már a sajtó is visszhangzik.

Forrás: medipress.hu

Húsvétra lesz pénz a karácsonyi rendeletből

Danó Anna

Ígért és lépett a fogorvosok ügyében Ónodi-Szűcs Zoltán egészségügyért felelős államtitkár. A politikus máris hozzálátott az októberi Dental World konferencián tett szakmapolitikai vállalásainak teljesítéséhez, tudtuk meg. Érdeklődésünkre lapunknak elmondta: a kormány karácsony előtti programjában szerepel a rendeletmódosítás, amellyel az alapellátó fogorvosok is megkapják a letelepedési és praxisvásárlási támogatást.

A kormányzat célja, hogy ne legyen különbség az alapellátásban dolgozó házi-, illetve fogorvospraxisok finanszírozásában. Így amit eddig a családorvosi praxisok megkaptak – praxisvásárlási, letelepedési támogatás –, azt megkapják a fogorvosok is.

Ónodi-Szűcs Zoltán

Az Országos Egészségbiztosítási Pénztár (OEP) 2014 óta évente pályázatot ír ki a tartósan üres alapellátási körzetekben letelepedési és – 2015 óta – praxisvásárlási támogatásra. Ebből mindeddig csak a házi- és házi gyermekorvosok részesedhettek. A háziorvosok által elnyerhető praxisvásárlási támogatás összege maximum 4 millió forint, amelyet csak a praxisjog megvásárlására lehet fordítani. A letelepedési támogatás pedig – attól függően, hogy mennyi ideje üres a körzet – 6-10 millió forint. Az összeg adó- és járulékmentes juttatás. Ezért a nyertes pályázónak vállalnia kell, hogy legalább 4 évig az adott körzetben dolgozik. A háziorvosok közül az elmúlt két évben hatvanhárman kaptak letelepedésre és további harminckilencen praxisjogvásárlásra összesen 884,4 millió forintot.

Ha a kormány jóváhagyja a szakállamtitkárság javaslatát, akkor a fogorvosok már a jövő év első hónapjaiban pályázhatnak mindkét támogatásra. A célra 500 millió forintot szánnak.

► 3. oldal

Új fogászati programot szeretne? Elege van régi szoftveréből? Nem megfelelő a kiszolgálás? Nem veszik fel a telefont? Nem oldják meg problémáit? Növelné páciensei számát?

A fogászati szoftver.

Képzejen el egy bárhonnan elérhető szoftvert, ami komplett, testre szabott statisztikákat készít! 5 perc alatt írhat vele árajánlatot, 1 perc alatt rögzíthet kezeléseket számlázással együtt! Az idő pénz, spóroljon velünk! Váltson a megfelelő szoftverre csapatunk támogatásával!

Váltson most!

FLEXIDENT | www.flexi-dent.hu | Bemutató kérés: 06 (1) 792 1234

neō

THE NEXT SENSATION

by Alpha-Bio Tec.

- magas primer stabilitás
- egyszerű használat
- 20%-kal megnövelt felület
- sima, kíméletes menetvágás
- jobb csont prezerváció
- optimális csonttömörítés

KIZÁRÓLAGOS MAGYARORSZÁGI FORGALMAZÓ

alpha implant

Alpha Implant Kft. / 1027 Budapest, Horvát u. 14-24.
+36 1 353 9090 / info@alphaimplant.hu / **www.alphaimplant.hu**

◂1. oldalról

A pénznek biztos helye van, hiszen a közfinanszírozott rendelők több mint nyolc százalékában nincs orvos, országszerte mintegy 260-270 betöltetlen fogorvosi praxis van. A legtöbb ilyen (35) a fővárosban található. Nógrád megyében a szolgálatok harmadában, míg Baranya, Bács-Kiskun, Békés, Borsod megye településein a körzetek ötödében nincs fogorvos.

Hogy ez támogatás elég-e, vonzó-e az üres körzetek feltöltésére, az orvosok megtartására, még nem tudjuk. A borúlátóbbak szerint ez még mindig kevés lehet, mert ha egyébként a fogorvos nem tud megélni és családot alapítani a vállalkozása bevételeiből, akkor inkább elmegy dolgozni a hazai magánpraxisok valamelyikébe vagy külföldre. (Az év első felében 108 fogorvos kért jó hírnévhez fűződő igazolást, amelyre a külföldi munkavállalásához van szükség.) Arra is emlékeztetnek, ha az elmúlt években ugyanazokat az extra kiegészítéseket megkaphatták volna, mint a háziorvosok, akkor mára 17 milliárd forinttal több pénz lenne a fogorvosi kasszában.

Ha az alapellátásban dolgozó fogorvosok pozíciója jövőre némileg javulhat is az említett pályázatokkal, a hazai egészségügy makrogazdasági mutatói kevéssé adnak okot optimizmusra. *Csath Magdolna* közgazdászprofesszor által az IME decemberi konferenciáján az egészségügy és az ország versenyképességének összefüggéseiről szólva, az ENSZ Fejlesztési Intézete

(UNDP) tanulmányának adataival illusztrálta, hogy nincs jó gazdaság jó egészségügy és oktatás nélkül. Az ezen tényezőket vizsgáló HDI-index (az emberi fejlődés indexe) tekintetében Magyarország a vizsgált 188 ország közül, 2003 és 2016 között, a 34.-ről a 46. helyre esett vissza a sorban. A visegrádi országokhoz képest is rosszabbodott a státuszunk. A legjobbak közt szerepeltünk a felsőfokú végzettségű nők arányával (7.) és a cégek nyereségadó-rendszerével (12). A legrosszabb eredményt a 2016-ban vizsgált országok között a társadalom öregedésében (61. hely), a munkavállalók motiváltságában (58. hely), az életminőségben (57. hely), az egészségügyi (55. hely) és az oktatási rendszerben (53. hely) értük el.

Az csak árnyalja a problémát, hogy Magyarország a nemzeti összterméből az OECD-átlagnál két százalékponttal kevesebbet költ az egészségügyre. E kiadás aránya 2011 óta folyamatosan csökken. Az egészségügyi kiadásokat tekintve egy főre jutó 1845 dollárral a V4 országok között a harmadik helyen állunk. Csath Magdolna hozzátette: bár a technika és az orvostudomány fejlődésének köszönhetően nálunk is nő a születéskor várható élettartam, a népességfogyást mégsem tudjuk megállítani, egyebek mellett az öngyilkosságok és a korai halálozások magas száma miatt. A 69 évnél fiatalabbak között 100 ezer magyarra több mint 12 ezer elvesztett életév jut, míg ez az OECD-országok átlagában csak feleennyi. Ami azt jelenti, hogy a hazai gazdasági fejlődés eredménye nem csorog át az emberek mindennapjaiba.

A közgazdász arra figyelmeztetett, hogy amennyiben az egészségügy és a társadalom egészségi állapotának javítására nem történnek hatékony intézkedések, az rövid és hosszú távon egyaránt romboló hatású lesz a gazdaságra. Említette, hogy amennyiben nálunk marad a népességfogyás mostani üteme, Szlovákiában pedig folytatódik fejlődés, akkor a két ország népessége 42 év múlva ugyanakkora, 6,5 millió lesz.

Jó hír viszont, hogy *Szabó László*, a Külgazdasági és Külügyminisztérium (KKM) miniszterhelyettese a *Figyelő* november eleji konferenciáján a nemzetgazdaság egyik legígéretesebb területének az egészségipart nevezte. „Még mindig nem tudja a világ, hogy mi milyen világhírűek vagyunk" – mondta, és utalt az orvostudományi egyetemek keresettségére, és továbbra is kiemelkedő lehetőségeket vélt a fogászati és wellnessturizmusban is.

Mint a miniszterhelyettes mondta, a tárcája segíti a világpiacra kilépni szándékozókat, köztük az egészségipari szereplőket. A tárca eddig 7 stratégiai megállapodást kötött egészségipari cégekkel. Az elmúlt két év eredményeit sorolva azt is elmondta, hogy többek között Vietnamban most épül egy 250 ágyas, 60 millió eurós kórház, de Nigériában, Kazahsztánban is történtek magyar egészségipari beruházások, Indonéziában egy teljes onkológiai ellátórendszer kiépítése zajlik.

Hozzátette: nemcsak a nagy, hanem a kis- és közepes vállalkozások is számíthatnak a tárca teljes apparátusára: „A KKM egy-egy vállalat, vállalkozás, sőt egy-egy termék mögé is odaáll, hogy a külképviseletekhez tartozó, és immár 40 országban kiépült Magyar Nemzeti Kereskedőház ingyenes szolgáltatásaival népszerűsítse azokat." Ezek a kereskedőházak már 150 egészségipari céggel vannak kapcsolatban. és nyitottak a fogászati iparra is.

7 marketingigazság, ha fogorvosokkal dolgoznánk

A sales-esek többségének igen magas elvárásai vannak, amikor fogorvosoknak kíván eladni bármit is, éppen ezért először érdemes lejönni egy kicsit a földre, és realisztikusan szemlélni a dolgokat.

1. A fogorvosok ritkán elérhetők

A fogorvosok megszokták, hogy 15, 30 perces vagy épp egyórás blokkokban dolgoznak, és egész napra előre be van osztva az idejük. Éppen ezért kevés idő marad arra, hogy az előre be nem tervezett kéréseknek eleget tegyenek.

2. Tartsuk tiszteletben a recepciót!

A fogorvosi rendelőkben általában van recepciós, aki a hívásokat fogadja, és a találkozókat rögzíti. Egy jó recepciós nem fogja zavarni a fogorvost csak azért, hogy egy sales-es hívást közvetítsen.

3. Tanuljunk meg együttműködni a recepcióssal!

Biztosítsuk, hogy megértjük, mi a munkája, és tisztában vagyunk azzal, hogy nem beszélhetünk a fogorvossal azonnal. Viszont építsünk vele kapcsolatot, és ő segíteni fog, hogy a megfelelő alkalom létrejöjjön a kapcsolatteremtésre.



4. Nem árt időpontot foglalni

Kicsi az esélye, hogy a beszélgetés a hívás napján létrejön, de a recepciós segíthet abban, hogy időpontot tudjunk foglalni ehhez.

5. Ha már érdeklődött a termék iránt a fogorvos, tudassuk azt a recepcióssal

Ha kért már írásos összefoglalót vagy online demót, érdeklődik az ajánlat iránt. Nem árt, ha ezt a recepciós is tudja.

6. Nem kell mindent elárulni az elején

A túl sok információ a termékkel kapcsolatban sok lehet elsőre, érdemes megválaszolni a felmerülő kérdéseket, de esélyt adni arra, hogy a fogorvos maga is felvegye a kapcsolatot.

7. Érdemes összefogni azokkal, akik dolgoztak már fogorvosokkal

Léteznek olyan online ügynökségek, amelyeknek nagy tapasztalatuk van abban, hogy fogorvosokat érjenek el. A Doctor Distillery http://doctordistillery.com/ például egy 130 ezres hálózattal dolgozik, érdemes velük is összefogni.

Forrás: medipress.hu

IMPRESSZUM

FELELŐS KIADÓ:
Torsten OEMUS

CSOPORTVEZETŐ SZERKESZTŐ:
Daniel ZIMMERMANN
newsroom@dental-tribune.com

SZAKMAI SZERKESZTŐ:
Magda WOJTKIEWICZ

WEBSZERKESZTŐ:
Claudia DUSCHEK

SEGÉDSZERKESZTŐK:
Anne FAULMANN, Kristin HÜBNER

SZERKESZTŐK:
Sabrina RAAFF, Hans MOTSCHMANN

ELNÖK-VEZÉRIGAZGATÓ:
Torsten OEMUS

PÉNZÜGYI VEZETŐ:
Dan WUNDERLICH

HIRDETÉSÉRTÉKESÍTÉSI VEZETŐK:
Matthias DIESSNER
Peter WITTECZEK
Maria KAISER
Melissa BROWN
Weridiana MAGESWKI
Hélène CARPENTIER
Antje KAHNT

ÉRTÉKESÍTÉS:
Nicole ANDRAE

KÖNYVELÉS:
Karen HAMATSCHEK

ÜZLETFEJLESZTÉSI VEZETŐ:
Claudia SALWICZEK

TERMELÉSI ÉS TERJESZTÉSI VEZETŐ:
Gernot MEYER

HIRDETÉSSZERVEZŐ:
Marius MEZGER

ARCULAT:
Josephine RITTER, Franziska DACHSEL

NEMZETKÖZI SZERKESZTŐBIZOTTSÁG:
Dr Nasser Barghi, Ceramics, Egyesült Államok
Dr Karl Behr, Endodontics, Németország
Dr George Freedman, Esthetics, Kanada
Dr Howard Glazer, Cariology, Egyesült Államok
Prof. Dr I. Krejci, Conservative Dentistry, Svájc
Dr Edward Lynch, Restorative, Írország
Dr Ziv Mazor, Implantology, Izrael
Prof. Dr Georg Meyer, Restorative, Németország
Prof. Dr Rudolph Slavicek, Function, Ausztria
Dr Marius Steigmann, Implantology, Németország

Kiadja: Dental Press Hungary Kft.
1012 Budapest, Kuny Domokos u. 9.

FELELŐS KIADÓ: Laczkó Tamás

NYOMDAI KIVITELEZÉS: Print City Europe Zrt.

ADATEGYEZTETÉS, INFORMÁCIÓ: Nagy Erika, telefon: 06-1-202-2994

HIRDETÉSFELVÉTEL: Laczkó Tamás, telefon: 06-1-202-2994

DENTAL TRIBUNE INTERNATIONAL
Holbeinstr. 29, 04229, Leipzig, Germany
Tel.: +49 341 48474-302
Fax: +49 341 48474-173
info@dental-tribune.com
www.dental-tribune.com

Regionális irodák:

DT ASIA PACIFIC LTD.
c/o Yonto Risio Communications Ltd,
20A, Harvard Commercial Building,
105–111 Thomson Road, Wanchai
Hong Kong
Tel.: +852 3113 6177
Fax: +852 3113 6199

UNITED KINGDOM
Baird House, 4th Floor, 15–17 St. Cross Street
London EC1N 8UW
www.dental-tribune.co.uk
info@dental-tribune.com

DENTAL TRIBUNE AMERICA, LLC
116 West 23rd Street, Suite 500, New York,
NY 10001, USA
Tel.: +1 212 244 7181
Fax: +1 212 224 7185

© 2016, Dental Tribune International GmbH

DENTAL TRIBUNE
The World's Dental Newspaper · Hungarian edition

A Dental Tribune International mindent megtesz annak érdekében, hogy a klinikai információkat és a gyártók termékeiről szóló híreket pontosan adja közre, nem vállal azonban felelősséget a termékekről szóló állítások helytállóságáért vagy a nyomdahibákért. A kiadó nem vállal továbbá felelősséget sem a terméknevekért vagy -leírásokért, sem a hirdetők közleményeiért. A szerzők által kifejtett véleményt a sajátjuknak kell tekinteni, és azok semmi módon nem tükrözik a Dental Tribune International véleményét.

ISSN 1786-9889

A gyökércsatorna-fertőtlenítés hatékonysága növelésének legújabb lehetőségei

Dr. Gianluca Plotino, dr. Nicola M Grande, prof. dr. Gianluca Gambarini (Olaszország)

Bevezetés

Már régóta ismert az a tény, hogy a baktériumok szerepelnek fő kóroki tényezőként a fogbélben és a periapikális térben lezajló patológiás folyamatok hátterében. A gyökérkezelés fő célja az egész gyökércsatorna-rendszer fertőtlenítése. Ehhez biztosítanunk kell a mikroorganizmusok és a bakteriális toxinok elpusztítását, valamint meg kell akadályoznunk, hogy a gyökérkezelés alatt vagy azt követően a gyökércsatorna-rendszer újból megfertőződjön. Ezt mechanikus tágítóeszközök és kémiai átöblítőszerek felhasználásával végzett, ún. kemomechanikai megmunkálással tudjuk megfelelően biztosítani.

A hagyományos gyökércsatorna-átöblítési protokoll

Nátrium-hipoklorit
A gyökérkezelések során az antibakteriális és a szerves anyagokat oldó tulajdonságainak köszönhetően a nátrium-hipokloritot (NaOCl) alkalmazzák leggyakrabban átöblítőszerként. A gyökércsatorna mechanikai tágítása során NaOCl-t használunk, hogy a lehető leghosszabb behatási időt biztosítsuk anélkül, hogy más átöblítőszerekkel megváltoztatnánk az anyag kémiai hatásmechanizmusát. Ennek az átöblítőszernek a hatékonyságát az oldat koncentrációja, hőmérséklete, pH-ja és a tárolási körülményei befolyásolják. A magasabb hőmérsékletre felmelegített (45-60 °C), valamint a nagyobb koncentrációjú oldatok (5-6%) jobb szerves anyagot oldó tulajdonsággal rendelkeznek. Ugyanakkor, minél nagyobb az oldat koncentrációja, annál súlyosabb szövődményekkel jár, ha kezelés közben akaratlanul a periapikális térbe préseljük az oldatot. A szövődmények kialakulásának a megelőzése érdekében speciális kialakítású átöblítőtűk használata, valamint az átöblítőszer alacsony nyomással történő alkalmazása javasolt.

EDTA
A NaOCl legnagyobb hátránya, hogy nem rendelkezik smear layer-oldó hatással. Ennek ismeretében a NaOCl és az EDTA (etilén-diamin-tetra-ecetsav) együttes alkalmazása javasolt. Az EDTA feloldja a gyökércsatornában lévő szövettörmelék szervetlenanyag-tartalmát. Általában 17%-os oldat formájában alkalmazzák. Egyes vizsgálatok eredményei arra engednek következtetni, hogy az EDTA rontja a NaOCl antibakteriális és szervesanyag-oldó hatását, ezért nem javasolt, hogy a két anyag egyszerre legyen a gyökércsatornában. A fent leírt tulajdonságok figyelembevételével, a gyökércsatorna mechanikai megmunkálása során folyamatos és gyakori NaOCl-os átöblítéseket végzünk, majd a feltágítás befejezését követően 2 percig EDTA-val töltjük fel a gyökércsatorna-rendszert, hogy feloldjuk a szervetlen szövettörmeléket, és teljes mértékben eltávolítsuk a smear layert a gyökércsatornák faláról.

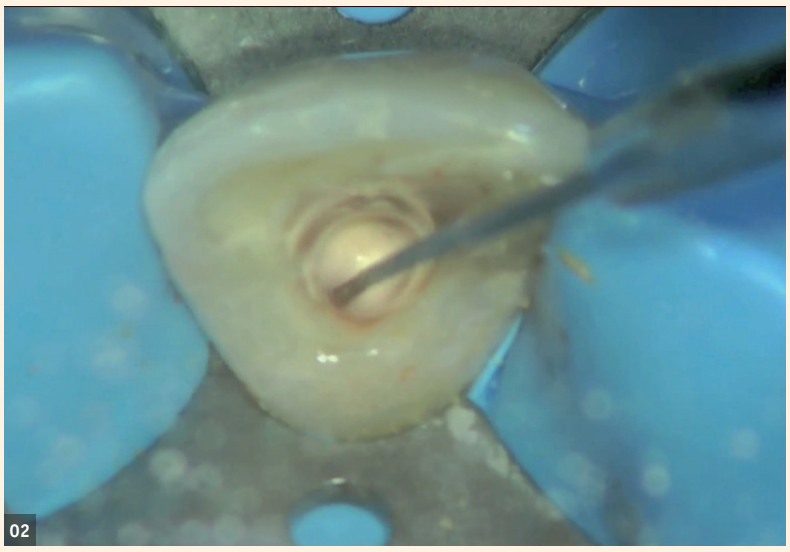

1. és 2. ábra: *Passzív (1. ábra) és aktív (2. ábra) tűkkel végzett ultrahangos aktiválás.*

A NaOCl ultrahangos aktiválása
A kemomechanikai megmunkálás végén végzett ultrahangos aktiválás elengedhetetlen a megfelelő hatásfokú fertőtlenítés biztosításához. Az alkalmazott ultrahangos eszköz frekvenciája általában 25 és 40 kHz között változik. Az ultrahangos aktiválás hatékonyságát a kavitációs hatása, valamint az akusztikus áramlást kiváltó képessége biztosítja. A kavitációs hatás csupán az aktiválás során alkalmazott eszköz csúcsánál jelenik meg, míg az akusztikus áramlás sokkal kifejezettebb mértékben járul hozzá a gyökércsatorna fertőtlenítéséhez.
Az ultrahangos eszköz pozitív és negatív nyomású buborékot hoz létre az átöblítőszerben. Az így kialakult buborékok gyorsan instabillá válnak és összeroskadnak. A fokozott fertőtlenítő hatás az összeroskadás közben leadott energiának köszönhető. Már sikeresen bizonyították, hogy a NaOCl ultrahangos aktiválása szignifikáns mértékben javítja a gyökércsatorna-fertőtlenítés hatékonyságát, mivel az ultrahang alkalmazása jelentősen növeli a folyadékáramlás intenzitását, valamint a NaOCl szövetoldó és antibakteriális hatását. Továbbá a csatornafalhoz tapadt szerves és szervetlen anyagokból álló szövettörmelék eltávolításának hatékonysága is javul.
A NaOCl gyökércsatornánkénti 30-60 másodperces ultrahangos aktiválása (három 10-20 másodperces aktiválási ciklus, ciklusonként friss átöblítőszert a csatornába juttatva) elegendőnek mutatkozik arra, hogy megfelelően előkészített csatornákat kapjunk a kemomechanikai megmunkálás végére **(1. és 2. ábrák)**. Az ultrahangos aktiválás kisebb mértékben növeli az EDTA hatékonyságát, de elősegíti a smear layer nagyobb felületen történő eltávolítását is. A kemomechanikai megmunkálás során alkalmazott ultrahangos aktiválással megelőzhetjük, hogy a mechanikai eszközök által létrehozott dentinforgács felhalmozódjon a kézi műszerekkel elérhetetlen helyeken. A fent leírtak alapján előnyös lehet egy olyan rendszer használata, ami folyamatosan biztosítja az átöblítőszerek ultrahangos aktiválását. Ehhez szükségünk van egy olyan ultrahangos átöblítőtűre, amivel egyszerre biztosítjuk az átöblítőszer gyökércsatornába jutását és ultrahangos aktiválását.

Klórhexidin
A kemomechanikai megmunkálás végén, a NaOCl-os (szervetlen anyagot oldó hatás) és EDTA-s (smear layer-eltávolító hatás) átöblítések után alkalmazott 2%-os klórhexidines (CHX) végső átöblítéssel – régóta fennálló fertőzések esetén is – jó eredményeket érhetünk el a CHX széles antibakteriális spektrumának és tartós hatásának köszönhetően. Ugyanakkor fontos megjegyeznünk, hogy a CHX alkalmazását jelentősen hátráltatja az a tény, hogy a CHX és a NaOCl között kialakuló kémiai reakció eredményeként létrejövő anyagok elszíneződéseket okozhatnak a fogakon. Olyan precipitátumok (kicsapódott anyag, üledék) is létrejöhetnek, amelyek potenciálisan karcinogén hatással bírnak. Ezek alapján nem javasolt a CHX-t a NaOCl-val egyidejűleg, vagy közvetlenül a NaOCl-os átöblítést követően alkalmazni. Azonban egyszerűen elkerülhetjük ezeket a nem kívánt hatásokat, ha köztes átöblítésként tiszta alkoholt, fiziológiás sóoldatot vagy desztillált vizet használunk.

Az átöblítőszerek aktiválása

A gyökércsatorna-átöblítő szerek használata, vagy a gyógyszeres ideiglenes gyökértömések alkalmazása nélkül végzett mechanikai megmunkálás önmagában is képes a gyökércsatorna-rendszerben lévő baktériumok számát jelentős mértékben redukálni. Azonban fontos hangsúlyozni, hogy ennek ellenére a gyökércsatorna hatékony és teljes körű fertőtlenítéséhez nem elegendő csupán a mechanikai megmunkálás alkalmazása! A mechanikai megmunkálás nélkül alkalmazott átöblítőszerek sem képesek a gyökércsatornákban lévő csíraszámot szignifikáns mértékben lecsökkenteni. A fent leírtak miatt a napjainkban folyó kutatások olyan kemomechanikai rendszerek vizsgálatára fokuszálnak, amelyek az átöblítő-szerek (leginkább a NaOCl) mechanikus aktiválása útján próbálják növelni a gyökércsatorna-rendszer fertőtlenítésének a hatékonyságát. Az elmúlt időszakban több, egymástól jelentős mértékben különböző aktiválási módszert és rendszert is alkalmaztak. Ezek hatékonysága eltérőnek mutatkozott.

Manuális aktiválás
Az átöblítőszerek aktiválásának legegyszerűbb módja a kézi aktiválás. Ennek a végrehajtásához több eszköz is alkalmas. A legkönnyebben egy, a gyökércsatornában ellenállás nélkül behelyezhető gyökérkezelő tű tengelyirányú mozgatásával tudjuk ezt a módszert alkalmazni. A gyökérkezelő tű mozgatása elősegíti az átöblítő-szer dentintubulusokba történő erőteljesebb penetrációját, és lehetővé teszi, hogy az átöblítő-szer hatékonyabban tisztítsa meg a mechanikai eszközök által nem érintett csatornafalat, valamint csökkenti a gyökércsatornában lévő légbuborékok számát. Ez azonban nem elegendő ahhoz, hogy a gyökércsatorna fertőtlenítése összességében hatékonyabbá váljon. Egy másik ehhez hasonló módszer, ha az átöblítő-szerrel feltöltött gyökércsatornában egy guttaperchapoént munkahosszon, tengelyirányban mozgatunk. Azonban itt is meg kell jegyeznünk, hogy ez a módszer sem növeli szignifikánsan a gyökércsatorna-fertőtlenítés hatékonyságát. Ennél a módszernél minden esetben hatékonyabbnak bizonyultak a pontosan illeszkedő, nagyobb konicitással rendelkező guttaperchapoénok a standard (0,02) konicitással rendelkező poénoknál. Az átöblítő-szerek áramlásának fokozására gyökércsatornát tisztító kefék és sörtékkel ellátott gyökércsatorna-átöblítő tűk egyaránt alkalmasak. Ezek az eszközök aktívan részt vesznek a smear layer csatornafalról történő eltávolításában, továbbá használatukat az EDTA-val történő átöblítés alatt javasolják. Ez jelentősen növeli hatékonyságukat.

Gépi aktiválás
A kézieszközök fejlődésével megjelentek azok az eszközök, amelyeket az átöblítő-szerrel feltöltött gyökércsatornában – az alacsony fordulatszámon működtetett kézidarabba befogatva – fejtik ki hatásukat. Ezek gépi kefék, amelyek túl nagy átmérővel rendelkeznek ahhoz, hogy teljes munkahosszon alkalmazzuk őket. Tehát csupán a koronális és a középső harmadban tudják teljes mértékben kifejteni a hatásukat. Léteznek még kifejezettebb konicitással és sima felszínnel rendelkező, műanyagból készült poénok, valamint olyan műanyag poénok, amelyek felszínén olyan oldalirányba kiterjesztett toldalékok találhatók, amelyekkel a mechanikai megmunkálást követően teljes munkahosszon dolgozhatunk. Az ezeknek az eszközöknek a hatékonyságát vizsgáló tanulmányok eredményei nem egyértelműek. Általánosságban elmondható, hogy jobb eredményeket lehet elérni, mint a hagyományos módon fecskendővel történő kézi átöblítésnél, de ezek az eredmények elmaradnak a más módszereknél tapasztaltakhoz viszonyítva.

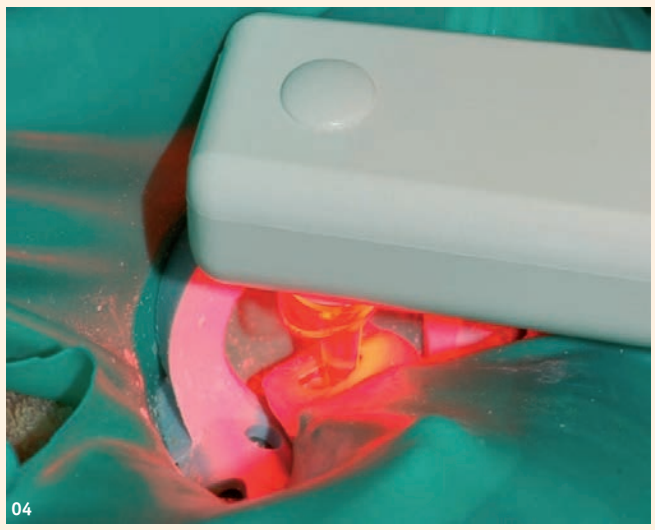

3. ábra: *A szövettörmelék hatékonyabb eltávolítására alkalmazott negatív nyomású eszköz.* — ***4. ábra:*** *A gyökércsatorna-fertőtlenítés hatékonyságának növelése az átöblítőszer lézeres aktiválásával.*

A mechanikai megmunkálással egyidejű folyamatos átöblítés

A közelmúltban egy új gyökércsatorna-megmunkáló rendszer jelent meg a kereskedelmi forgalomban. A rendszer egy olyan eszközön alapul, amely abrazív felülettel rendelkezik, és vibráló mozgással halad a gyökércsatornában. Mozgás közben a felszíne érintkezik a csatornafallal, és az így kialakult súrlódás következtében történik meg a csatornák feltágítása. Működése közben az átöblítő-szer folyamatosan keresztüláramlik az eszköz testén. Ennek a rendszernek a használata során csak nagyon kis mértékben változik meg a gyökércsatorna eredeti lefutása, továbbá összetett gyökércsatorna-rendszereknél is jól alkalmazható. Kifejezett szűkületek, és ovális vagy C alakú csatornák sem jelentenek nehézséget a rendszer alkalmazása során. Az alacsony vágóteljesítménye bizonyos eseteknél némileg korlátozhatja az alkalmazhatóságát, de a rendszer kiválóan alkalmas arra, hogy a gyökércsatorna feltágítását követően kiegészítésképpen alkalmazzuk. Ezzel tovább tudjuk növelni a gyökércsatorna-rendszer tisztításának és fertőtlenítésének a hatékonyságát. A folyamatos átöblítéssel dolgozó rendszerek kifejlesztése során először olyan mechanikai eszközöket használtak, amelyek a csatornafal szonikus vagy ultrahanggal történő feltágításával egyidejűleg képesek volt az átöblítő-szerek folyamatos áramlásának a biztosítására. Ezek az eljárások a gyökércsatorna elégtelen feltágítása miatt nem bizonyultak elég hatékonynak, és a későbbiekben már nem alkalmazták ezeket.

Szonikus aktiváció

A szonikus aktiváció segítségével hatékonyan lehet a gyökércsatorna-rendszert fertőtleníteni. A legújabb rendszerek – kézidarabokba rögzíthető, különböző méretekben kapható, sima felszínű műanyag toldalékok – szonikus frekvencián történő alkalmazásával aktiválják az átöblítő-szereket. A rendszer alkalmas a főcsatorna hatékony megtisztítására, a smear layer eltávolítására és nagyobb számú oldalcsatorna átjárhatóságának az elősegítésére. Egy, a közelmúltban bemutatott rendszer egy szonikus frekvencián vibráló fecskendővel biztosítja egyszerre az átöblítő-szer gyökércsatornába való juttatását és aktiválását. A szonikus és az ultrahanggal (ultraszonikus) történő aktiválás közti különbség az alkalmazott frekvenciában keresendő. A szonikus rendszerek 1–6 kHz közti frekvencián dolgoznak. Az alacsonyabb frekvencia miatt a szonikus rendszerek kevésbé hatékonyan távolítják el a gyökércsatornákban lévő szövettörmeléket, mint az ultrahangos rendszerek.

Negatív nyomással történő átöblítés

Az átöblítő-szerek csak úgy tudják teljes mértékben kifejteni a kívánt hatásukat, ha közvetlen kapcsolatba kerülnek a baktériumokkal és a csatornafallal. Ennek megfelelően biztosítanunk kell, hogy az átöblítő-szerek az egész gyökércsatorna-rendszert – és különösen az apikális harmadot – szabadon átjárják. A negatív nyomással dolgozó átöblítőrendszer egyszerre juttatja be, biztosítja a teljes munkahosszon történő szabad áramlását, valamint eltávolítja a gyökércsatornából az átöblítő-szert. Ehhez a rendszerhez két kanül tartozik. Egy nagyobb átmérőjű koronális vagy középső harmadba helyezendő, és egy kisebb átmérőjű apikális harmadba juttatható kanül. A kanülök a fogászati kezelőegység elszívórendszeréhez csatlakoztathatók **(3. ábra)**. Átöblítés közben a fecskendőből egy keskeny toldalékon keresztül a gyökércsatorna-rendszerbe juttatott átöblítő-szer nem fog túlcsordulni a fogbélkamra szélén, mivel az elszívórendszerhez csatlakoztatott kanül folyamatosan a gyökércsatorna mélyére, majd onnan egy csövön keresztül a szívórendszerbe továbbítja a folyadékot. Ez a rendszer az átöblítő-szer gyökércsúcson való túljutása esélyének csökkentése mellett biztosítja az átöblítő-szerek apikális harmadban történő folyamatos áramlását. A rendszerrel foglalkozó tanulmányok nagy részében leírták, hogy ezzel a módszerrel nagyobb mennyiségű átöblítő-szert juttathatunk az apikális harmadba. Ugyancsak kiválóan alkalmas az apikális harmadban és a gyökércsatorna kézi műszerekkel el nem érhető részeiben felhalmozódott szövettörmelék eltávolítására. A legtöbb esetben az ultrahangos aktiválással elérhető hasonló eredményekhez juthatunk ennek a módszernek az alkalmazásával. A klinikai felhasználás tekintetében a negatív nyomású átöblítést kompromisszumok nélkül kombinálhatjuk az ultrahangos aktiválással, mivel eltérő és egymást nem befolyásoló hatásmechanizmussal rendelkeznek. Szinergista módon tudjuk ezeket az eltérő technikákat alkalmazni a hatékonyabb fertőtlenítés elérése érdekében. Leginkább az apikális harmadban, valamin a kézi műszerekkel elérhetetlen részeken használhatjuk ki a különböző módszerek kombinációja során jelentkező előnyöket.

Lézeres aktiválás

Az endodontiában viszonylag új területnek számít a lézerek és az átöblítő-szerek között létrejött kölcsönhatások kiaknázása a gyökércsatorna-rendszer hatékonyabb fertőtlenítése érdekében. Ezeken a jelenségeken alapul a lézerrel aktivált átöblítés (laser-activated irrigation, LAI) és a fotonindukált fotoakusztikus áramlás (PIPS) is. A létrejövő kölcsönhatások a NaOCl kifejezett lézersugár-elnyelő képességének köszönhetők. A lézersugarak hatására az átöblítő-szer halmazállapot-változáson megy keresztül. Először elkezd párologni, majd ebből a párából buborékok keletkeznek. A buborékok tágulnak, majd egy pontot elérve összeroskadnak. Ennek következtében másodlagos kavitációs hatás alakul ki. A PIPS technológia az Er:YAG lézer azon hatásán alapul, hogy képes fotoakusztikus lökéshullámokat létrehozni a gyökércsatornában lévő átöblítő-szerben. Ha a lézert meghatározott mennyiségű átöblítő-szerben aktiváljuk, akkor a NaOCl kifejezett lézerelnyelő képességének és a rövid idejű impulzus (50 µs) által generált magas csúcsfeszültség hatására fotomechanikus jelenség jön létre. Egy tanulmányban leírták, hogy a lézerrel aktivált NaOCl nem csökkenti nagyobb mértékben a csíraszámot, mint a hagyományos NaOCl oldat. Egy másik tanulmány – a LAI – a gyökércsatornafalon in vitro körülmények között létrehozott biofilm-eltávolító képességét vizsgálta. Itt leírták, hogy a LAI nem képes teljes mértékben eltávolítani az apikális harmadban és a fertőzött dentin csatornák felszínén lévő biofilmet. Ugyanakkor a lézeres aktiválással számos olyan mintát kaptunk, ahol negatív lett a bakteriális tenyésztés eredménye. Továbbá ez az eljárás egyértelműen csökkenti az apikális harmadban lévő baktériumok számát. Ezek – egy nemrég megjelent tanulmányban megerősített – biztató eredmények a módszer hatékony felhasználhatóságának az irányába mutatnak.

Fotoaktivált fertőtlenítés

A fotoaktivált fertőtlenítés (photoactivated disinfection) egy új eljárásnak számít az endodontiában. Ez az eljárás azon a jelenségen alapul, hogy a fotoszenzitív molekulák (photosensitizers, PS) képesek megtapadni a baktériumok membránján. A fotoszenzitív molekulákat egy meghatározott hullámhosszúságú fény aktiválja. A fény hatására oxigén szabadul fel a molekulából. Ennek a jelenségnek köszönhető az eljárás baktericid hatása, mivel a folyamat során felszakad a PS-hez kapcsolódott baktériumok sejtfala. Átfogó vizsgálatok arra az eredményre jutottak, hogy a reakció lejátszódásához szükséges két komponens semmilyen hatást sem fejt ki a fiziológiás szövetekre vagy a baktériumokra, ha egymástól függetlenül alkalmazzuk őket. Csak a megfelelő hullámhosszúságú fény és a PS együttes alkalmazása esetén figyelhetjük meg ezt a számunkra kedvező hatását.

Fotoszenzitív anyagok és egy speciális fényforrás kombinációjából született meg az endodontiai kezelések során alkalmazott fényaktivált fertőtlenítő (light-activated disinfection, LAD) eljárás. A PS megtapad a baktériumok sejtfalán, és energiát vesz fel a fénysugarakból, majd ezt az energiát az oxigén felszabadítására használja fel. Az oxigénből erősen reaktív szabad gyökök keletkeznek, amelyek nagy hatékonysággal pusztítják el a mikroorganizmusokat. A LAD nemcsak a baktériumok, hanem egyéb mikroorganizmusok (vírusok, gombák és protozoonok) ellen is hatásos. A PS-ek sokkal kisebb affinitással kötődnek a test saját sejtjeihez. Ennek köszönhetően rendkívül alacsony toxicitással rendelkeznek, valamint nincs káros mellékhatásuk. A gyakorlati alkalmazásához a feltágítást követően a gyökércsatornába egy keskeny átmérőjű tűt vezetünk le a munkahossz végéig, majd deponáljuk a PS-t tartalmazó oldatot. Ezt követően 60 másodpercig várunk. Ez idő alatt a PS kapcsolatba kerül a baktériumokkal, és a gyökércsatorna falán lévő biofilmet is penetrálja. Ezután egy speciális endodontiai toldalékkal ellátott fényvezető szárat juttatunk a gyökércsatorna maximálisan elérhető mélységéig, majd 30 másodperces megvilágítást végzünk. Ezt csatornánként megismételjük **(4. ábra).** Ez a módszer laboratóriumi körülmények között hatásosnak bizonyult a nagy mennyiségű baktériummal mesterségesen megfertőzött gyökércsatornák fertőtlenítése során is. Gondoskodnunk kell arról, hogy a PS a gyökércsatornában található szerves és szervetlen anyagokat a lehető legteljesebb mértékben penetrálja, mivel a PS csak azokat a baktériumokat pusztítja el, amelyekkel közvetlen kapcsolatba került. Egyes vizsgálatok eredményei szerint a LAD nemcsak a gyökércsatornában lévő folyadékban található, hanem a biofilmben szervült baktériumok ellen is hatásos. A most folyó kutatások arra irányulnak, hogy meghatározzák, hogyan lehetne tovább fokozni a LAD biofilm elleni hatékonyságát. A kutatások során a fotodinámiás terápiát azokkal a bioaktív üvegekkel és nanorészecskékkel próbálták kombinálni, amelyek a továbbiakban kerülnek majd ismertetésre. Jelenleg a LAD nem alternatívája a napjainkban alkalmazott gyökércsatorna-fertőtlenítő protokolloknak. Jelenleg inkább kiegészítő kezelésként történő alkalmazását javasolják.

Lézer

Az endodontiában a gyökércsatorna fokozottabb fertőtlenítésének elérésére többfajta lézert is alkalmaznak. Ezek a következők: dióda lézer, szén-dioxid-lézer, Er:YAG lézer, Nd:YAG lézer. A lézerek baktericid hatása a hullámhossz és a leadott energia karakterisztikájától függ. A baktériumszám-csökkentő képességük a legtöbb esetben a lézerek által kiváltott hőhatásnak köszönhető. Ez termikus hatásváltozásokat hoz létre a baktériumok sejtfalában, és megváltoztatja a baktériumok ozmotikus grádiensét. Ez a változás a sejt széteséséhez vezet. Néhány tanulmányban arra a következtetésre jutottak, hogy a lézeres besugárzás nem alkalmas a jelenleg alkalmazott gyökércsatorna-fertőtlenítő protokollok helyettesítésére, de ezeket hatékonyan kiegészítheti. A fényvezető szál végén kilépő lézersugárzásból származó energia a csatorna fala mentén, a szállal megegyező irányba halad. Nem feltétlenül rendelkezik oldalirányú, a csatorna fala felé mutató komponenssel. Azért, hogy kiküszöböljék a lézer ezen a téren mutatkozó korlátozottságát, egy új besugárzási rendszert fejlesztettek ki. A rendszerhez egy olyan végződés tartozik, ami az eddigi gyakorlattal szemben lehetővé teszi, hogy a szál végén lévő egyetlen nyílás helyett a lézersugárzás oldalirányba is kilépjen a fényvezető szálból. Ennek a módosításnak az volt a célja, hogy azáltal növelje a lézer antibakteriális hatását, lehetővé teszi, hogy a lézersugarak a csatornafalban és a dentin csatornákban lévő baktériumokat is penetrálják, elpusztítsák. Mindezek ellenére jelenleg nem lehetséges ezzel az eljárással a biofilmet és a baktériumokat teljes mértékben elpusztítani. A lézeres eljárások je-

▸ 6. oldal

◂ 5. oldalról

lenleg kevésbé hatásosak, mint a hagyományos protokoll szerinti NaOCl-tal végzett kezelések. Következtetésképpen jelenleg nem állnak rendelkezésre olyan jól alátámasztott eredmények, amelyek alapján a nagy energiájú lézerek alkalmazását javasolnák a gyökércsatorna fertőtlenítésére.

Ózon
Az ózon egy három oxigénatomból álló instabil, magas energiaszinten lévő molekula. Vízzel érintkezve gyorsan disszociál, és a reakció végtermékeként reaktív oxigén-szabadgyökök keletkeznek, amelyek képesek a sejteket oxidálni. Azt feltételezik, hogy ózon antibakteriális hatásával szemben a mikroorganizmusoknál nem alakul ki rezisztencia. Az ózon endodontiában történő alkalmazásának hátterében ez áll. Mindazonáltal a rendelkezésre álló vizsgálatok eredményei eddig még nem erősítették meg, hogy az ózon egyértelműen hatásos a gyökércsatornában található patogénekkel és biofilmmel szemben. Az ózon a NaOCl-nál kisebb antibakteriális hatással rendelkezik.

Egyéb antibakteriális anyagok

Nanorészecskék
A nanorészecskék olyan 1 és 100 nm közti mérettartományban található részecskék, amelyek antibakteriális hatással rendelkeznek, továbbá velük szemben sokkal kisebb mértékben alakul ki rezisztencia, mint ami a hagyományos antibiotikumok alkalmazása során megfigyelhető. A magnézium-oxid, kalcium-oxid és cink-oxid nanorészecskék egyszerre rendelkeznek bakteriosztatikus és baktericid hatással. Az antibakteriális hatásért a negatív töltésű baktériumok és a pozitív töltésű nanorészecskék közt lévő elektrosztatikus kölcsönhatás a felelős. A köcsönhatás miatt a nanorészecskék egyre nagyobb számban tapadnak meg a bakteriális sejtfalon, ami fokozott permeabilitással, és ezáltal a fiziológiás funkciók elvesztésével jár. Jelenleg – az antibakteriális hatásuk miatt – az ezüst, cink-oxid és réz-oxid porból készített nanorészecskéket alkalmazzák. A nanorészecskék megváltoztatják a dentin fizikai és kémiai tulajdonságait, és csökkentik a baktériumok dentinhez való adhézióját, valamint korlátozzák a rekolonizáció és a biofilm kialakulásának a mértékét. A nanorészecskék sikeres endodontiai felhasználhatósága elsősorban attól függ, hogy sikerül-e egy olyan módszert kifejleszteni, amivel még a legkomplexebb anatómiával rendelkező gyökércsatornákba is megbízható módon juttathatjuk el ezeket.

Bioaktív üveg
Újabban egyes tanulmányokban a bioaktív üveg és a bioaktív üvegkerámiák endodontiai felhasználhatóságát is vizsgálták. Ezek az anyagok az antibakteriális tulajdonságaik miatt alkalmasak lehetnek a gyökércsatorna-rendszer fertőtlenítésére, de az eddigi eredmények még elég ellentmondásosak.

Természetes növényi kivonatok
Napjainkban egy új trend figyelhető meg az endodontiában. A természetes növényi kivonatokban megtalálható, hagyományosan az étel tartósítására szolgáló, polifenolos vegyületek antibakteriális tulajdonságait használják ki a gyökércsatorna fertőtlenítése céljából. Különböző vizsgálatok során ezeket az antibakteriális hatásokat elenyészőnek találták, de több vegyületnél megfigyelték, hogy jelentős mértékben csökkentik a biofilm kialakulásának a mértékét. Jelenleg még nem tisztázott ennek a jelenségnek a hatásmechanizmusa.

Mechanikai megmunkálás nélküli technikák
Legelőször *Lussi* és munkatársai foglalkoztak a mechanikai megmunkálás nélküli gyökércsatorna fertőtlenítése lehetőségeinek a vizsgálatával. Ennél a módszernél nem valósul meg a gyökércsatornák feltágítása, mivel az alkalmazott protokollnak nem része a gyökércsatornafal mechanikus megmunkálása. A gyökércsatorna fertőtlenítésére alacsony koncentrációjú NaOCl-oldatot juttattak be egy negatív nyomású eszköz segítségével. Az aktiválására egy elektromos meghajtású dugattyúval rendelkező berendezést használtak, ami változó nyomásúhullámokat hozott létre az átöblítő-szerben. Ez buborékok képződéséhez vezetett, amelyek összeroskadása után kialakult hidrodinamikai turbulencia segítségével, a NaOCl a gyökércsatorna-rendszer távoli elágazódásaiba is eljutott. Az eljárás végén a gyökércsatornákat ugyanezen negatív nyomású eszköz segítségével, cementtel töltötték fel. Jelenleg még nem sikerült megalapozottan bizonyítani ennek az eljárásnak a hatékonyságát, továbbá eddig kereskedelmi forgalomba sem helyezték.
Újabban egy olyan eljárás vált elérhetővé, amely az átöblítő-szerbe vezetett széles spektrumú hanghullámok segítségével távolítja el a gyökércsatorna-rendszerben található pulpát, szövettörmeléket és baktériumokat. Egy vizsgálatban sikerült bebizonyítani, hogy ezzel a technikával a hagyományos átöblítéshez képest sokkal gyorsabban lehetséges a szöveteket feloldani. Azonban még további vizsgálatok szükségesek ahhoz, hogy megállapítsák, hogy ez az eljárás megfelelően alkalmazható-e a gyökércsatorna minimálinvazív módon történő vagy feltágítás nélküli fertőtlenítéséhez.

Összefoglalás

A jelenleg elérhető szakirodalmi adatok szerint a baktériumok és a biofilm okozta fertőzések állnak a patológiás endodontális elváltozások hátterében. Biológiai szempontból a gyökérkezelés célja a gyökércsatornában lévő mikroorganizmusok elpusztítása, és a csatornarendszer újrafertőződésének a megakadályozása. Sajnálatos módon a rendkívül komplex anatómiával rendelkező gyökércsatorna-rendszerekben továbbra is nagy kihívást jelent a baktériumok és a csatornafalhoz tapadó biofilm hatékony eltávolítása. A kemomechanikai megmunkálás magában foglalja a gyökércsatorna mechanikus feltágítását, valamint az antibakteriális hatású átöblítő-szerekkel történő megtisztítást is. Az endodontális tér fertőtlenítése során ez a fázis a legfontosabb. A csatornamegmunkáló eszközök fejlődése jelentős mértékben segítette a csatornafeltágítás hatékonyságát, és ezzel egyidejűleg nagyban csökkentette a lehetséges szövődmények kialakulásának az esélyét. A fertőzött gyökércsatorna-rendszerek fertőtlenítésére több különböző antibakteriális szert alkalmaznak. Néhány gyakorlati tanács megfogadásával – mint az apikális harmad kifejezettebb feltágítása, az átöblítő-szerek hatékonyabb áramlását biztosító rendszerek használata, az átöblítő-szerek aktiválása –, sokkal jobban és megbízhatóbb módon tudjuk a gyökércsatorna-rendszerben lévő baktériumok számát csökkenteni. Ez különösen igaz a komplex anatómiával és mechanikai úton megmunkálhatatlan részekkel rendelkező gyökércsatornáknál is.

Forrás: Roots 2016/2



Vegyük komolyan a fogvesztést!

Evdokia Chasioti elmagyarázza nekünk, miért a megelőzés mindennek az alapja. A mindennapos fogmosás és fogtisztítás a megelőző fogorvoslás formája, mely megakadályozza a fogzománc kopását, a fogszuvasodást, az ínybetegségeket és a fogvesztést. Mindezeket figyelembe véve fenntarthatjuk szánk egészségét és a gyönyörű mosolyt.

1. ábra: Páciens felső nagymetszőfog előretöréssel.

2. ábra: Eltávolított felső nagy metszőfog implantátum koronával pótolva.

3. ábra: Hiányzó moláris implantátum korona protézissel pótolva arcüreg emeléses eljárást követően.

A fogvesztést nem szabad egy vállrándítással elintézni. Amikor egy fog kiesik, a csontot érő stimuláció, mely fenntartja a csontremodellációt, megszűnik. A csont adja az ajkak és az arc alakját, így a csontban bekövetkező térfogatcsökkenés a megjelenésben is változást okozhat. A hiányzó részen beesik az arc, ráncokat okozva, így a beteg több évvel idősebbnek is tűnhet. Egyértelmű, hogy a fiatalos kinézet elengedhetetlen kulcseleme a szájhigiéné, melyet a megfelelő szájápolással érhetünk el otthonunkban.

Meg kell értetnünk a betegekkel, hogy a száj egészsége az egész szervezet számára fontos. Több kutatásból is kiderült, hogy a periodontális betegségek összefüggésben állnak különféle szívbetegségekkel, cukorbetegséggel, csontritkulással, tüdőbetegséggel és daganattal.

A megfelelően tájékoztatott beteg nagyobb valószínűséggel tartja fenn a megfelelő szájhigiénét, és veti alá magát rendszeres fogászati ellenőrzésnek. Mindennek az alapja, hogy felhívjuk a betegek figyelmét a szájápolás fontosságára és annak megfelelő kivitelezésére. Én a helyes fogmosást és fogselyemhasználatot fogmodellek és animált videók segítségével mutatom be. Először megmutatom a modellen a megfelelő technikát, majd hogy megbizonyosodjak arról, hogy a beteg mindent megértett, megkérem, hogy mutassa meg ő is a tanultakat.

A szájegészség fenntartása érdekében én a napi kétszeri fogmosást ajánlom elektromos fogkefe segítségével. Szenzitív fogkefét javasolok azoknak, akiknek fogérzékenysége vagy ínysorvadása van, például az Oral-B Sensitive-et a további kár megelőzése érdekében.

Az általam ajánlott fogkrém véd a fogszuvasodás, plakkok, ínyproblémák, fogérzékenység, rossz lehelet esetén. Rengeteg márka van a piacon, éppen ezért a betegeimnek személyre szabottan szoktam kiválasztani a legmegfelelőbbet. A szájvízzel való öblögetés éppen olyan fontos a plakk megelőzésében és a baktériumok elpusztításában. A fogselymet napi egyszer ajánlatos használni, hogy megszabaduljunk a fogak közé ragadt ételtől.

A legfontosabb számomra a betegek jóléte és elégedettsége. A gyakorlat során arra törekszem, hogy a betegek a legjobb kezelést kapják egy nyugodt, stresszmentes környezetben, ahol a cél a gyönyörű mosoly.

Forrás: medipress.hu

TOR VM

Univerzális matricarendszer
kompromisszumok nélkül – verhetetlen áron

TOR Kombi kit

A készlet tartalma:
- Szekcionált matrica, 3 méret, két típus
- Átlátszó szekcionált domborított matrica 2 típus
- Szorítóhüvelyes domborított fémmatrica mindkét típus, minden méret
- Félkörös, domborított fémmatrica, minden méret
- Rögzítőgyűrű a zöld tappancshoz, szekcionált matricához
- Zöld tappancs – Interproximális szilikonmatrica-adaptáló
- Villásgyűrű matricarögzítéshez
- Elasztikus ékek, mindkét típus
- Faék – 4 típus
- Polírozókorong, 4 szemcseméret
- Teljes felületen polírozó korong, 4 szemcseméret
- Mandrell mindkét típushoz
- Polírozócsík, 4 típus

- **Legjobb ár/érték arány a piacon**
- **Szívós anyag: a matrica nem gyűrődik össze, mint egy rongy**

Mintadarabok a teljes palettáról egyetlen készletben. Próbálja ki!
Ára: 9220 Ft

Utántöltők rendelhetők pl.: szekcionált matrica:
2198 Ft/10 db; 7197 Ft/50 db

dr.volom DENTAL

Dr. Volom Dental – 1055 Budapest, Nyugati tér 9. I/3.
Tel.: +36 1 311 65 84, +36 30 520 2000

www.drvolomdental.hu

Az ínykontúr kialakítása a fogak által megtámasztott pótlások esetében

Esetleírás a BOPT (biológiailag vezérelt preparálási technika) és a BTA (biológiai szövetadaptáció) alkalmazásával, ideiglenes kompozitkoronák segítségével

Dr. Feng Liu (Kína)

Az implantátum behelyezése után, a lágyszöveti kontúr kialakítása – az implantátumok körüli ideiglenes kompozitkoronákkal – egy gyakran használt technika az implantációs fogászatban. A legtöbb implantátummegtámasztású fogpótlásnál 3-4 mm-es transzmukozális tapadás található, mind az implantátum, mind a pótlás körül. Ezért az implantációs fogászatban általános gyakorlattá vált az esztétikai végeredmény optimalizálásához: az emergenciaprofil ideiglenes koronákkal történő megváltoztatásával a lágyrészkontúr beállítása.

Figyelembe véve a természetes fogak körüli egészséges periodontális szövetet, a koronaszél elhelyezése előnyösebb szupragingiválisan vagy egy szintben a gingivális széllel úgy, hogy a későbbiekben a pótlás kontúrja ne befolyásolja az íny kontúrját. Abban az esetben, ha el akarjuk fedni a csonkfog eredeti színét, a ferrule-t akarjuk megformálni, és/vagy javítani akarunk a tartási és ellenállási formán, akkor a korona szélét elhelyezhetjük szubgingiválisan is. Mivel az egészséges, természetes fogak körüli szulkuszmélység 1 mm körüli, a koronák nyaki szélét általában 0,5 mm-rel helyezzük a szabad ínyszél alá. Ez, ellentétben az implantátummegtámasztású koronák esetével, a fogmegtámasztású koronánál alig befolyásolja az ínykontúrt.

Amikor a szulkusz mélysége a csonk körül megfelelő mélységű, és vastag gingivális biotípussal párosul, meg lehet formálni az ínykontúrt a csonkfog körül ideiglenes kompozitkoronák használatával. Ebben a cikkben bemutatjuk a kezelési folyamatot egy tipikus eseten, 7 évre visszatekintő vizsgálattal.

Esetbemutatás

Egy 48 éves, jó általános egészségi állapotú nő pácienst 2008-ban utaltak a Pekingi Egyetemi Sztomatológiai Kórházba. A páciens fő kérése a felső frontfogainak a helyreállítása volt, amelyek súlyosan szuvasak és gyökérkezeltek voltak. A betegnek nem volt diszkomfortérzete, és nemcsak a sérült frontfogak helyreállítását kívánta, hanem esztétikus végeredményt is. Anyagi korlátai miatt azonban az összes fogászati problémáját nem tudtuk kezelni.

A fogászati vizsgálat megállapította, hogy a #22-es foga hiányzik és a #23-as foga meziálisan eltolódott. Továbbá látható károsodás volt a # 21, 11-es és 12-es fogakon. A #21 és 12-es fogak gyökerei és koronái is feltűnően palatinális irányba dőltek, a #11-es fog és koronája csak enyhén dőlt palatinálisan. Az okklúzió vizsgálata során a frontfogak mélyharapása és nagy overjetje nyilvánvalóvá vált. Ezen kívül, a beteg ínyvonalának a kontúrja diszharmonikus volt. Az ajak szöge mosolygáskor aszimmetrikus **(1–4. ábrák)**.

Kezelési terv

Az ilyen malokklúziós és ferde fogazatú páciensek esetében a fogpótlási kezelés csak a primer fogszabályozási kezelés befejezése után kivitelezhető. Azonban a kezelési idő hosszát és anyagi korlátait figyelembe véve a páciens visszautasította a fogszabályozási kezelést, és csak a helyreállító terápiát kérte. Mivel a páciens diszharmonikus fogínyvonala zavarta volna az esztétikai végeredményt, bizonyos ínykontúrt javító metódusokat kellett megfontolni a fogak előkészítése előtt. A koronahosszabbítást széles körben használják az ínvonal kontúrjának javítására. Azonban, még ha parodontális sebészettel meg is tudjuk változtatni az ínyvonal kontúrját vertikális dimenzióba, az a palatinálisan ferde felső frontfogak szagittális irányba történő dőlését okozná a hosszanti tengelyen. Ebből adódóan, az ideális esztétikai eredményt nehéz lenne elérni **(5. ábra)**. Ebben az esetben a pótlások labiális felszínét labiális irányba kell eltolni, így a gingivális kontúr magassága javítható **(6. ábra)**. Ezért több megfelelő kezelési opciót fontoltunk meg.

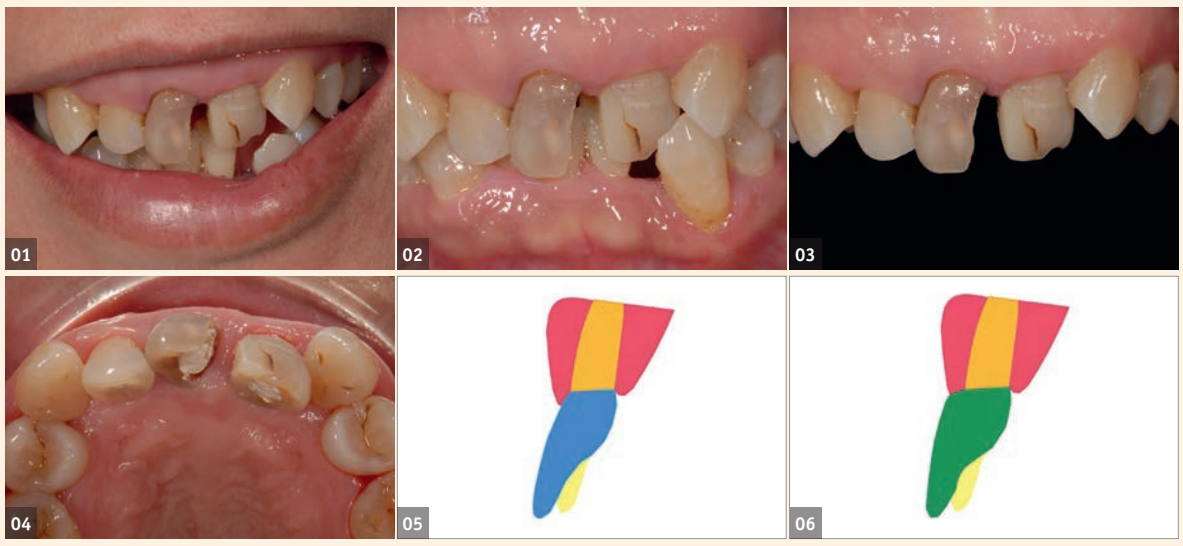

1. ábra: A beteg mosolya szemből. — 2. ábra: A kiindulási fénykép a front fogak okklúziós viszonyát mutatja. — 3. ábra: A felső frontfogak kiindulási fotója. — 4. ábra: A felső fogív kiindulási fotója. — 5. ábra: A fog ferde tengelye egy kedvezőtlen esztétikai végeredményhez vezetett volna. — 6. ábra: A pótlások labiális felét labiális irányba toltuk.

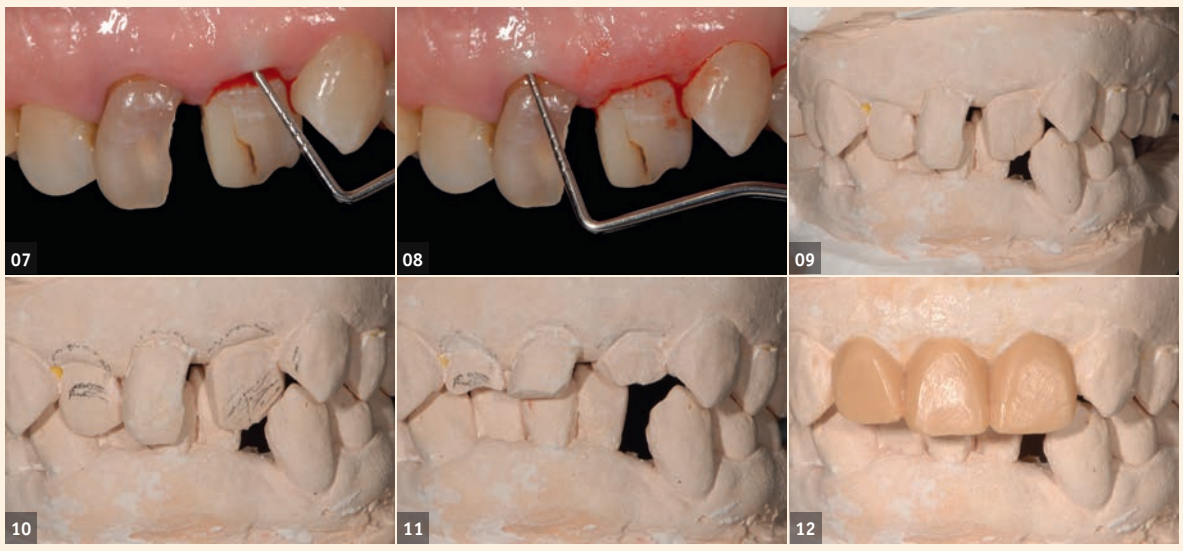

7. ábra: 3 mm a szondázási mélysége a bal felső nagymetsző ínybarázdájának. — 8. ábra: 1 mm a szondázási mélysége a jobb felső nagymetsző ínybarázdájának. — 9. ábra: A tanulmányi minta. 10. ábra: A gingivális kontúr, jelölve a mintán. 11. ábra: Az íny körvonalát megváltoztattuk a mintán. 12. ábra: A diagnosztikus wax-up mutatja a feljebb tolt ínykontúrt.

A további vizsgálat során megállapítottuk, hogy a páciens vastag gingivális biotípusú, a szulkusz mélysége a jobb oldali felső kismetsző és a bal nagymetsző körül 3 mm, továbbá 1 mm a jobb nagymetsző körül **(7. és 8. ábrák)**. Az implantációs fogászatban bebizonyosodott, hogy abban az esetben, ha az implantátumok körüli lágyszövet vastag biotípusú, a lágyszövetek kontúrjának megváltoztatására a transzmukozális lágyszövetek ideiglenes kompozitkoronákkal történő formázása hatékony módszer az esztétikai végeredmény javítására. Azonban a természetes fogak hibáinak helyreállítására elégtelen bizonyíték áll még rendelkezésre, hogy az ideiglenes kompozitkoronák képesek az ínykontúr átalakítására. Az ilyen kezelési protokollt érdemesnek találtuk ebben az esetben kipróbálni.

Diagnosztikus wax-up

Annak érdekében, hogy a várható végeredményt előre lássuk és irányítsuk a kezelést, diagnosztikus wax-upot készítettünk. A modellen mindkét nagymetsző incizális éle az alsó ajakpír vonalától palatinális irányba helyezkedett el (nedves-száraz határ); ezért a metszőéleket 2 mm-rel labiális irányba toltuk el. Továbbá, annak érdekében, hogy javítsuk a páciens mélyharapását és nagymértékű overjetjét, úgy döntöttünk, hogy a felső nagymetszőfogak incizális élét 2 mm-rel eltoltjuk függőleges irányba, ahol az ajak-fog viszonya még tolerálni tudja a palatinális változásokat. A változatos szulkusz mélységének megfelelően, annak érdekében, hogy a gingivális szulkusz kötőszöveti epitheliumát megvédjük, a felső jobb oldali kismetsző, a felső jobb és bal nagymetsző ínyvonalának a tetejét eltoltuk egyenként 2,5, 0,7 és 2,5 mm-rel apikális irányba. A kész fogpótlás a labiális irányba dőlne 1,5-2 mm-rel, úgy, hogy a palatinálisan dőlt gyökerek nem zavarnák az esztétikus végeredményt **(9–14. ábrák)**.

Fogak előkészítése és ideiglenes pótlások

A diagnosztikus wax-upnak megfelelően két szilikonkulcsot készítettünk. Egy blokkot labiolingvális irányban elvágtunk, hogy irányítsa a csonkfogak preparációját. A fogpótlás szélét 0,5 mm-rel szubgingiválisan terveztük elhelyezni **(15–17. ábra)**. Az ideiglenes pótlásokat a másik szilikonindex alapján készítettük el, amellyel az esztétikai végeredmény javulását világosan meg tudtuk figyelni. Azonban az ideiglenes pótlásokat nem úgy terveztük, hogy kövessék az előreálló természetes fogak alakját, a pótlá-

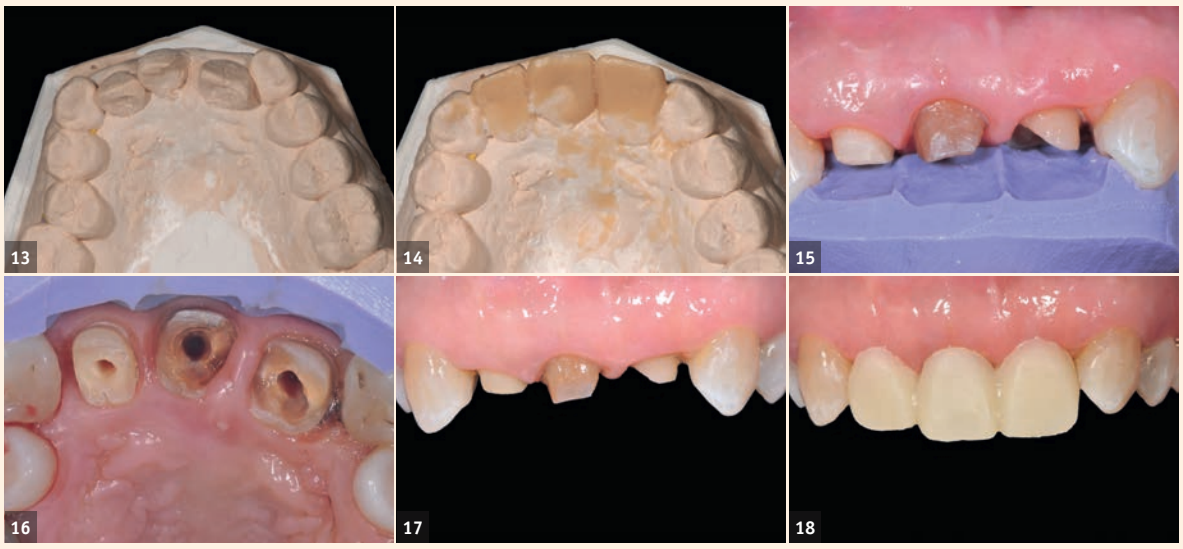

13. ábra: A diagnosztikus minta okkluzális nézetből. — 14. ábra: A diagnosztikus wax-up megmutatja a labiálisan eltolt pótlásokat. — 15–16. ábrák: A fog előkészítését a szilikonkulcs irányította. — 17. ábra: A kész fogpreparálás. — 18. ábra: Az ideiglenes fogpótlások, amelyeket a diagnosztikus wax-upról másoltunk.

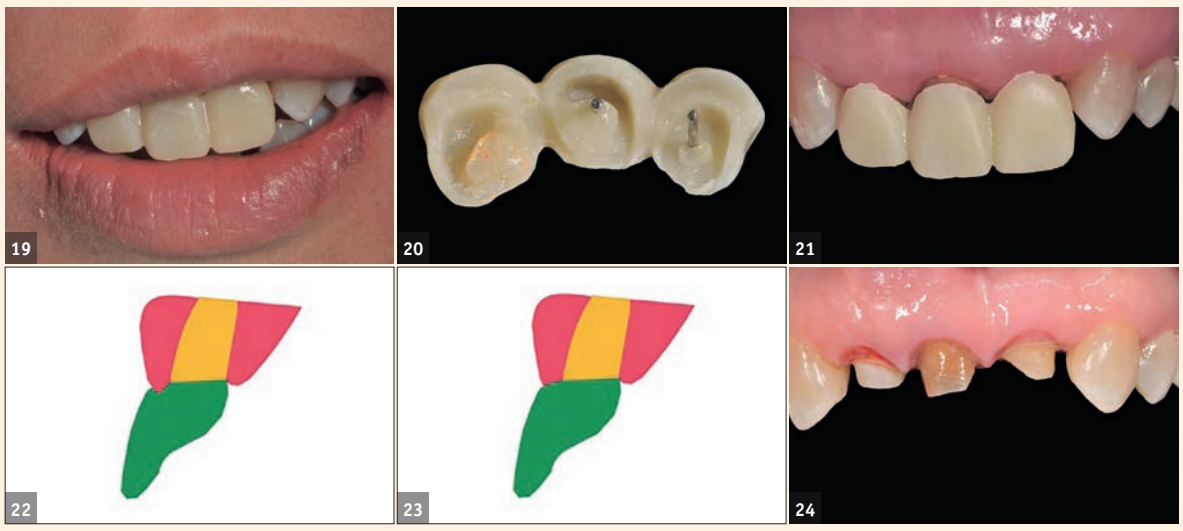

19. ábra: Az ideiglenes pótlások a szájban. — 20–21. ábra: Az ínyt a labiális oldalon az ideiglenes pótlásokkal befedtük. — 22. ábra: Az ideiglenes pótlás labiálisan fedi az ínyt (vázlatos rajz). — 23. ábra: Az ideiglenes pótlások úgy tűnnek, mintha az ínyből törnének elő (vázlatos rajz). — 24. ábra: Két héttel az ideiglenes pótlások behelyezése után az ínykontúr kezdett előzetesen újraformálódni, és a csonkfog széle szabaddá vált.

25. ábra: Aranyötvözetű csapos műcsonk. — 26–27. ábrák: A második ideiglenes pótlás az előrehaladottabb ínykontúr-átalakulással.

28. ábra: Két héttel a második ideiglenes pótlások behelyezése után, jelentős változással. — 29. ábra: Négy héttel a második ideiglenes pótlás behelyezése után. Az ínykontúr és a koronák formája kielégítő. — 30. ábra: Amint a második ideiglenes fogpótlást eltávolítottuk, az ideális ínykontúr láthatóvá vált. — 31. ábra: Az ínygallérok a csonkfogak körül. — 32. ábra: A #11-es és 12-es fogak körül nem a megszokott vállakat alakítottunk ki. — 33. ábra: A pótlások feltűnő transzgingivális konvexitást mutatnak.

43. ábra: A páciens mosolya jobb oldalról, egy héttel a kezelés után. — 44. ábra: A #21-es, 11-es és 12-es fogak körül az ín egészségesebb, mint a többi fog körül. Az alábbi felvételek hét évvel a helyreállító kezelés után készültek. — 45–46. ábrák: A hétéves követés egészségesnek mutatja a felső frontfogak körüli ínyt. — 47. a–b ábrák: Ha összehasonlítjuk a beavatkozás után hét évvel készült felvételt (balról) a beavatkozás után azonnal elkészült felvétellel (jobbról), akkor azt látjuk, hogy az ínykontúr és -helyzet a #21-es és 12-es fogak körül bizonyítottan stabil.

sok nyaki része fedi a labiális gingivát. A hosszú, újramodellálódás és újraformálódás időszaka után létrehoztuk a természetes fogak formáját **(22–23. ábrák)**. A lenyomatot a csapcsonkokhoz egy időben vettük. A pótlások labiális irányba történő dőlése miatt a csapcsonkokhoz aranyötvözetet választottunk.

Az ínykontúr kialakítása

A páciens az ideiglenes pótlások behelyezése után két hét múlva vett részt kontrollon. Ez idő alatt az intraorális vizsgálat során a #21-es és a #12-es fogak labiális oldalán láthatóvá vált az ín visszahúzódása és a vállak szabaddá válása **(24. ábra)**. A #11-es fog szélénél is megfigyelhető volt az egészséges ín. Ekkor történt a csapcsonkok behelyezése, és további fogpreparálást végeztünk, hogy a széleket apikális irányba toljuk. Új ideiglenes pótlásokat készítettünk, hogy növeljük a nyaki rész konvexitását, annak érdekében, hogy az ínykontúr formázását elősegítsük. A páciens kérésének megfelelően a koronák incizális élét enyhén meghosszabbítottuk körülbelül 1 mm-rel **(25–27. ábra)**.

34. ábra: A pótlások transzgingivális kontúrja szorosan illeszkedik az ínygallérhoz a mintán. — 35. ábra: A pótlás feltűnő transzgingivális konvexitást mutat. — 36. ábra: A pótlások transzgingivális kontúrja szorosan illeszkedik az ínygallérhoz a mintán.

37. ábra: A végső fogpótlás a felső front fogívébe helyezve. — 38. ábra: A páciens mosolya bal oldalról, a fogpótlás behelyezése után. — 39. ábra: A páciens mosolya jobb oldalról, a fogpótlás behelyezése után. — 40. ábra: A felső frontfogak fényképe egy héttel a beavatkozás után. — 41. ábra: A páciens mosolya szemből, a kezelés után. — 42. ábra: A páciens mosolya bal oldalról, egy héttel a kezelés után.

További 2 hét múlva a beteg visszatért a klinikánkra, és megállapítottuk, hogy az ínykontúr észrevehetően megváltozott, valamint a transzmukozális ínykontúr rekonstrukciója is majdnem teljesen befejeződött. Az ín a pótlás körül egészséges **(28. ábra)**. A pótlások transzgingivális része megváltozott, és az incizális éleket a páciens kívánsága szerint megrövidítettük.

Az új ideiglenes koronák behelyezése után két héttel a beteg visszatért a klinikánkra további kezelésekre. Ekkor a páciens elégedett volt mind az ín kontúrjával, mind az incizális élek helyzetével **(29. ábra)**. Az ideiglenes koronák eltávolításakor az ínykontúr a csonkfogak körül hasonló volt a fogászati implantátumok nyaka körüli lágyszövethez. Végső lenyomatot vettünk a mesterminta elkészítéséhez, hogy pontosan lemásoljuk az ínykontúrt **(30–32. ábra)**. A végső, teljeskerámia pótlásokat a mesterminta alapján készítettük el.

A végső pótlások készre vitele

Amikor a végleges pótlások elkészültek, a koronáknak egy tiszta, transzgingivális kontúrja volt látható, ami összhangban volt a mestermintán a csonkfogak nyaka körüli ínnyel **(33–35. ábrák)**. A bepróbálási eljárás során a széli záródást, az alakot és a kontaktpontokat, a pótlás transzgingivális kontúrjainak lefutását, valamint a csonkfogak körüli gingivális gallért alaposan megvizsgáltuk. A pótlás transzgingivális kontúrjai fogják az ín alakját fenntartani, de nem gyakorolhatnak rá nyomást, ami lehetővé teszi, hogy az ín egészséges maradjon, és hosszú távon fennmaradjon a kontúr **(36–39. ábra)**.

Visszarendelések

Egy héttel a végleges pótlás behelyezése után az ínyt egészségesnek és

▸ 10. oldal