



ΕΝΤΥΠΟ ΚΛΕΙΣΤΟ ΑΡ. ΑΔΕΙΑΣ 2054/2006 ΚΕΜΠ.ΑΘ.

# DENTAL TRIBUNE

The World's Dental Newspaper | Greek Edition

ΕΛΛΑΔΑ, ΙΑΝΟΥΑΡΙΟΣ - ΦΕΒΡΟΥΑΡΙΟΣ - ΜΑΡΤΙΟΣ 2013

[www.dental-tribune.gr](http://www.dental-tribune.gr)



ΤΟΜΟΣ 9, ΤΕΥΧΟΣ 44

## Εν Συντομία

### Θα επιθυμούσατε ένα μασάζ όσο περιμένετε στο χώρο αναμονής ενός οδοντιατρείου;

Οδοντίατρος στη Φλόριντα προσπαθεί να εξαλείψει το στρες των ασθενών του

F. Michmershuizen

Ας το παραδεχθούμε: για πολλούς ασθενείς, η επίσκεψη στον οδοντίατρο προκαλεί άγχος. Ακόμη και αν πρόκειται για αισθητική οδοντιατρική θεραπεία, όπως όψεις ή λεύκανση δοντιών, πολλοί ασθενείς ανησυχούν για τον πιθανό πόνο, πραγματικό ή φανταστικό. Έχοντας αυτό υπόψη, ο Dr. H.Nassery στο Μαϊάμι προσφέρει μασάζ στους ασθενείς του. Δηλώνει πως το μασάζ αποτελεί έναν εξαιρετικό τρόπο για χαλάρωση των ασθενών, βελτίωση της θεραπευτικής διαδικασίας και θεραπεία διαταραχών της ΚΓΔ. Η επίσκεψη στον οδοντίατρο θα πρέπει να αποτελεί χαλαρωτική εμπειρία που κάνει τους ανθρώπους να αισθάνονται καλά με τα δόντια τους, το σώμα και τη συνολική τους υγεία, όπως δηλώνει ο Nassery, που παρέχει το μασάζ σε συνεργασία με ένα σπα της πε-

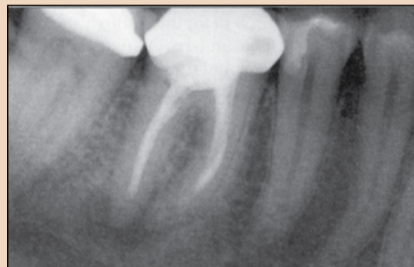→ DT σελίδα 34

[www.dental-tribune.gr](http://www.dental-tribune.gr)

## ΕΠΕΙΓΟΥΣΑ ΑΝΑΚΟΙΝΩΣΗ

Η Omnipress ενημερώνει τους οδοντιάτρους ότι το διήμερο συνέδριο «1ο Συνέδριο Οδοντιατρικού Marketing & Επανορθωτικής Αισθητικής» που ανακοινώθηκε με ημερομηνία διεξαγωγής 13-14 Απριλίου 2013, ΔΙΑΦΟΡΟΠΟΙΕΙΤΑΙ ως εξής:  
- Το Σάββατο 13-04-2013 θα πραγματοποιηθεί Ημερίδα με θέμα «Marketing & Διαχείριση Οδοντιατρείου» με εισηγητή τον Dr. Pascal Steichen  
- Η εισήγηση με θέμα «Επανορθωτικές Αισθητικές Αποκαταστάσεις» δεν θα πραγματοποιηθεί, λόγω εκτάκτου κωλύματος του Dr. Myles Holt και αδυναμίας άφιξης στην Αθήνα, στην προκαθορισμένη ημερομηνία  
- Επίσης, το διήμερο σεμινάριο Botox με θέμα «Ενέσιμα συστατικά για πρόσωπο, δερματικά fillers(ενθέματα), πραγματική ανάπτυξη χαμόγελου, όχι μόνο δοντιών» μετατίθεται στις 20-21 Μαΐου 2013, για τον ίδιο λόγο.  
Η Omnipress ευχαριστεί όλους σας για την ανταπόκριση και τη διάθεση συμμετοχής στο συνέδριο μας και προσβλέπει στην κατανόηση σας.

## Ενδοδοντία

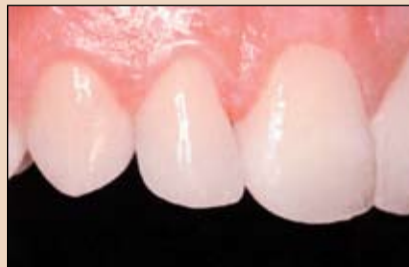

Επανάληψη ενδοδοντικής θεραπείας

Όταν αναφερόμαστε στην θεραπεία ενός δοντιού που δεν έχει επουλωθεί με επιτυχία μετά την ενδοδοντική θεραπεία, υπάρχουν σημαντικές προκλήσεις να αντιμετωπιστούν για να πραγματοποιηθεί πλήρης επούλωση.

⇒ σελίδα 4

## Τάσεις & Εφαρμογές

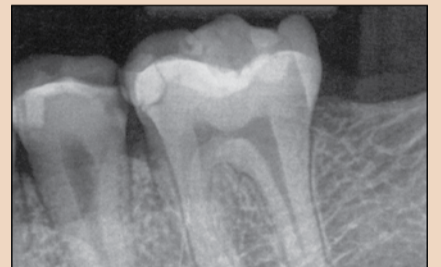

Ελάχιστη επεμβατική μέθοδος αποκατάστασης δοντιών με αποτριβή

Τα σύγχρονα υλικά επιτρέπουν τη δημιουργία αισθητικών αποκαταστάσεων με ελάχιστη απώλεια οδοντικών ιστών.

⇒ σελίδα 8

## Κλινικά Θέματα



Ο τελευταίος σκεπτικός του χειρουργικού μικροσκοπίου

Το πιο αξιοσημείωτο είναι η ευκολία χρήσης ενός μικροσκοπίου στην Ενδοδοντία. Πίστευα πως τα μικροσκόπια θα ήταν ογκώδη και δύσκολα στη χρήση, αλλά ισχύει ακριβώς το αντίθετο.

⇒ σελίδα 30

## Τα υπέρ και τα κατά μιας ανάπτυξης χαμόγελου με όψεις πορσελάνης

Παρουσίαση κλινικού περιστατικού σύγκλεισης πολλαπλών διαστημάτων σε μία 37χρονη ασθενή



E. Mahn



V. Brosch

Για αρκετό καιρό, γνωρίζαμε τις ελάχιστες επεμβατικές τεχνικές για την αισθητική αποκατάσταση της στοματικής κοιλότητας. Είτε ο ασθενής επιθυμεί αφαίρεση δυσχρωμιών, λεύκανση δοντιών ή βελτίωση της μορφολογίας και της συνολικής εμφάνισης των δοντιών, το εύρος των θεραπευτικών επιλογών είναι σχεδόν απεριόριστο. Οι επεμβάσεις περιλαμβάνουν τη λεύκανση δοντιών, τη μικροαποτριβή της αδαμαντίνης, τις άμεσες αποκαταστάσεις ρητίνης και το συνολικό φάσμα των όψεων πορσελάνης, από ολι-

κές όψεις, που απαιτούν πιο εκτεταμένες οδοντικές παρασκευές και τους διάφορους τύπους λεπτών ή μικρο-όψεων έως όψεις χωρίς παρασκευή των δοντιών. Σε περιπτώσεις όπου επιθυμούμε σημαντική βελτίωση στο χρώμα και τη μορφολογία των δοντιών, οι έμμεσες όψεις αποτελούν ξεκάθαρα την πρώτη επιλογή του οδοντίατρου. Λόγω της ανώτερης αισθητικής τους και των μηχανικών ιδιοτήτων, οι έμμεσες όψεις είναι ιδανικές όταν επιθυμούμε εκτεταμένη αισθητική βελτίωση.

→ DT σελίδα 2

**S**  
SOUTHERNIMPLANTS

The **Brightest Ideas**  
In Dental Implants



ΑΠΟ € 95 + Φ.Π.Α.



[www.southernimplants.gr](http://www.southernimplants.gr)

Μεταξά 33, Γλυφάδα 166 74, Τηλ. 210 8982817  
[info@southernimplants.gr](mailto:info@southernimplants.gr)

← DT σελίδα 1

Πριν την επιλογή ενός υλικού, ο οδοντίατρος θα πρέπει να γνωρίζει τις δύο σημαντικότερες προκλήσεις των αισθητικών στοματικών αποκαταστάσεων: την επιλογή του σωστού χρώματος και αδιαφάνειας του υλικού και τον προσδιορισμό της έκτασης των οδοντικών ιστών που θα χρειαστεί να αφαιρεθούν για να επιτευχθεί το επιθυμητό αποτέλεσμα. Για παράδειγμα, σε περιπτώσεις όπου τα δόντια εμφανίζουν μέτριο έως προχωρημένο ορθοδοντικό πρόβλημα και δεν είναι δυνατή η ορθοδοντική

θεραπεία, θα χρειαστούν εκτεταμένες οδοντικές παρασκευές. Το ίδιο ισχύει για δόντι με έντονες δυσχρωμίες λόγω φθορίασης ή τετρακυκλίνης.

Πολλαπλά διαστήματα μπορεί να υπάρχουν όταν τα δόντια είναι πολύ μικρά για την άνω και κάτω γνάθο ή μετά από ορθοδοντική θεραπεία για επίτευξη ικανοποιητικής σχέσης κυνοδόντων I τάξης. Αυτή είναι μία ιδανική κατάσταση για ελάχιστη επεμβατική θεραπεία με λεπτές, χωρίς οδοντικές παρασκευές όψεις, ειδικά αν δεν υπάρχει σημαντική δυσχρωμία και τα δόντια είναι τετράγωνα κι επίπεδα. Παρά τη

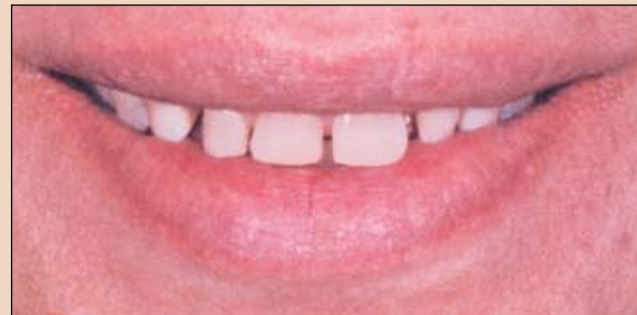συνήθη αντίληψη για το αντίθετο, οι όψεις χωρίς παρασκευή των δοντιών μπορεί να αποτελούν μία κλινική πρόκληση από πολλές πλευρές.

Ένα διαγνωστικό κέρωμα έχει μεγάλη σημασία για την αξιολόγηση και τις δυνατότητες της θεραπείας. Μόλις το κέρωμα δημιουργηθεί, χρειάζεται να μεταφερθεί στο στόμα για να επιδειχθεί το επιθυμητό τελικό αποτέλεσμα στον ασθενή. Το ομοίωμα στηρίζεται σε ένα αποτύπωμα του κερώματος και συνήθως με αυτόν τον τρόπο πραγματοποιείται η μεταφορά στο στόμα.

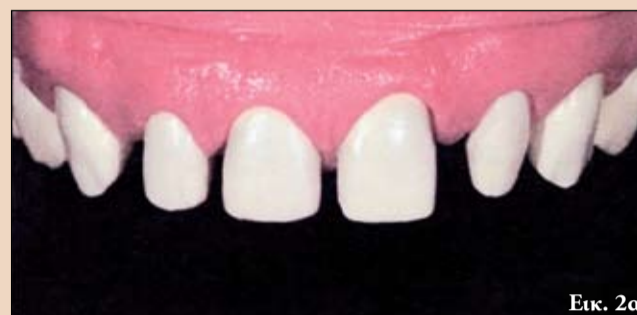Ακολουθώντας παρα-

δοσιακά πρωτόκολλα, ο οδοντίατρος θα μπορεί να πραγματοποιήσει μικρές ρυθμίσεις στο ομοίωμα και να τις συζητήσει με τον ασθενή μετά την παρασκευή των δοντιών και την τοποθέτηση των προσωρινών αποκαταστάσεων. Αυτές οι ρυθμίσεις μεταφέρονται στη συνέχεια στον οδοντοτεχνίτη πριν την κατασκευή των τελικών αποκαταστάσεων.

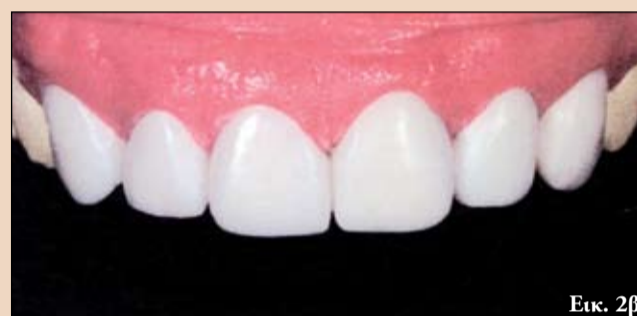Στην περίπτωση των όψεων χωρίς οδοντικές παρασκευές, μπορεί να αποτελεί πρόκληση η κατασκευή ενός άμεσου ομοιώματος και η σπτικοποίηση του τελικού αποτελέσματος λόγω του



Εικ. 1 Αρχική κατάσταση: Πολλαπλά διαστήματα. Η ασθενής επιθυμούσε τη σύγκλεισή τους.

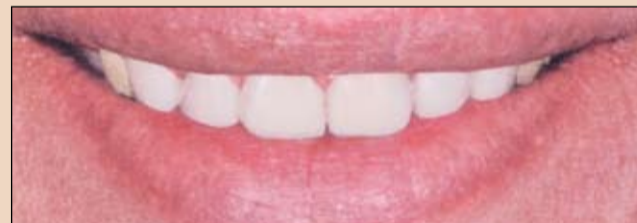

Εικ. 2α

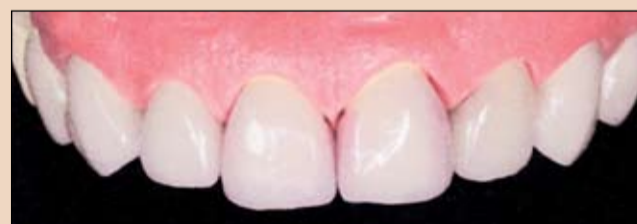

Εικ. 2β

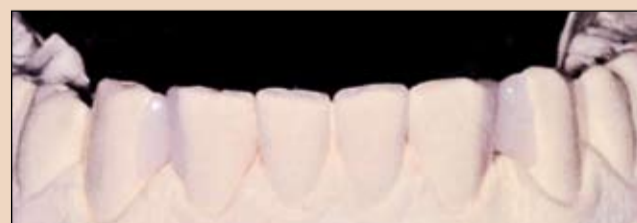Εικ. 2Α-Β Το κέρωμα στο εκμαγείο με την ουλική επικάλυψη έδιναν μία εικόνα του τελικού αποτελέσματος.



Εικ. 3 Μία ψηφιακή εικόνα του κερώματος αλληλεπιτέθηκε σε μία φωτογραφία της αρχικής κατάστασης. Με αυτόν τον τρόπο, δημιουργήθηκε ένα ψηφιακό ομοίωμα.



Εικ. 4 Οι όψεις προσαρμόστηκαν με διπυριτιούχο λίθιο (πάχος στρώματος 200-300nm).



Εικ. 5 Στην κάτω γνάθο, τα διαστήματα έκλεισαν με όψεις μερικής επικάλυψης.

ελάχιστου πάχους των τελικών αποκαταστάσεων και των διαφορών μεταξύ της ρητίνης (που χρησιμοποιείται για το ομοίωμα) και του κεραμικού υλικού (που χρησιμοποιείται για τις τελικές όψεις).

Τα προγράμματα λογισμικού παρουσίασης και απεικόνισης (που είναι προσιτά για όλους) παρουσιάζουν μία νέα επιλογή για την προσομοίωση

του τελικού αποτελέσματος, καθώς επιτρέπουν την ψηφιακή δημιουργία ομοιωμάτων στην οθόνη του υπολογιστή. Αυτή η μέθοδος είναι εξαιρετικά εύκολη, ακριβής και αξιόπιστη.

Ενώ ένα κλασικό ομοίωμα απαιτεί χρόνο εργασίας 15-20', το ψηφιακό ομοίωμα μπορεί να δημι-

### International Imprint

Licensing by Dental Tribune International

Publisher Torsten Oemus

#### Group Editor

Daniel Zimmermann  
newsroom@dental-tribune.com  
+4934148474107

#### Editorial Assistant

Yvonne Bachmann

#### Editors

Claudia Salwiczek

#### Copy editors

Sabrina Raaff  
Hans Motschmann

### International Editorial Board

Dr Nasser Barghi, USA – Ceramics  
Dr Karl Behr, Germany – Endodontics  
Dr George Freedman, Canada – Aesthetics  
Dr Howard Glazer, USA – Cariology  
Prof Dr I. Krejci, Switzerland – Conservative Dentistry  
Dr Edward Lynch, Ireland – Restorative  
Dr Ziv Mazor, Israel – Implantology  
Prof Dr Georg Meyer, Germany – Restorative  
Prof Dr Rudolph Slavicek, Austria – Function  
Dr Marius Steigmann, Germany – Implantology

Publisher/President/CEO Torsten Oemus  
Sales & Marketing Peter Witteczek, Matthias Diessner, Vera Baptist  
Director of Finance & Controlling Dan Wunderlich  
Marketing & Sales Services Esther Wodarski  
License Inquiries Jörg Warschat  
Accounting Manuela Hunger  
Business Development Manager Bernhard Moldenhauer  
Executive Producer Gernot Meyer

#### Dental Tribune International

Holbeinstr. 29, 04229 Leipzig, Germany  
Tel.: +49 341 4 84 74 302 | Fax: +49 341 4 84 74 173  
Internet: www.dental-tribune.com | E-mail: info@dental-tribune.com

### Regional Offices

#### Asia Pacific

Dental Tribune Asia Pacific Limited  
Room A, 20/F, Harvard Commercial Building, 111 Thomson Road,  
Wanchai, Hong Kong Tel.: +852 3113 6177 | Fax: +8523113 6199

#### The Americas

Dental Tribune America  
116 West 23rd Street, Ste. 500, New York, NY 10011, USA  
Tel.: +1 212 244 7181 | Fax: +1 212 224 7185

© 2010, Dental Tribune International GmbH. All rights reserved.  
Απαγορεύεται η αναδημοσίευση όλου ή μέρους της ύλης του περιοδικού χωρίς την γραπτή άδεια του εκδότη.  
Το Dental Tribune καταβάλει κάθε δυνατή προσπάθεια για να παρουσιάσει με ακρίβεια τα κλινικά δεδομένα και τα στοιχεία για τα νέα προϊόντα των διαφόρων κατασκευαστών, αλλά δεν αναλαμβάνει την ευθύνη για την αξιοπιστία αυτών των στοιχείων ή για τυχόν τυπογραφικά λάθη. Επίσης, οι εκδότες δεν φέρουν καμία ευθύνη όσον αφορά τις ονομασίες των προϊόντων ή τις δυνατότητες τους ή αυτά που αναφέρονται από τις διαφημιστικές εταιρείες. Οι απόψεις που εκφράζονται από τους συγγραφείς των διαφόρων άρθρων αντιπροσωπεύουν μόνον τους ίδιους και δεν εκφράζουν απαραίτητα και τις απόψεις του Dental Tribune International

### Ελληνική έκδοση

#### Ιδιοκτήτης

Δημήτρης Γ. Ρούσσης  
Νεάπολη Αργινίου, Τ.Κ. 30100

#### Τηλέφωνο

+30 210 2222637 - +30 6972036900

#### E-mail

info@omnipress.gr

#### Internet

www.dental-tribune.gr

#### Κωδικός

01-7656

#### Εμβάσμα συνδρομών

ΕΘΝΙΚΗ ΤΡΑΠΕΖΑ 179/44015225  
ALPHA BANK 218/00-2002-000-260

#### Εκδότης-Διευθυντής

Δημήτρης Γ. Ρούσσης  
Διεύθυνση - Σύνταξη  
Επιμέλεια ύλης  
Ειδικό Συνεργάτες

#### Διαφημίσεις

Art Director

Υπεύθυνη,

Επιμέλεια τεύχους  
Εκτύπωση

Δημήτρης Γ. Ρούσσης  
Δημήτρης Αρ. Αλεξόπουλος  
Ευάγγελος Καινούργιος  
Κατερίνα Σπυροπούλου  
Αριστείδης Αλεξόπουλος  
Δημήτρης Ρούσσης  
Μαρία Σιδερή

Αναγνωστάκη Κωνσταντίνα  
Ariagraf & ΣΙΑ ΕΕ, Γραφικές Τέχνες  
Ανθέων 72, 124 61 Χαϊδάρι,  
τηλ: 210 5822130

επισκευθείτε μας : [www.dental-tribune.gr](http://www.dental-tribune.gr)

# Ανοιξιιάτικη προσφορά

ivoclar  
vivadent®

Με την αγορά των παρακάτω υλικών αξίας **825€\***

Ισχύς προσφοράς μέχρι 30 Ιουνίου



- 1 Evetric (8x3,5 γρ.): Κασέτινα συνθέτων ρητινών με 8 σύριγγες.
- 1 Multilink System Pack: Η ρητινώδης κονία για όλες τις έμμεσες αποκαταστάσεις, με εύκολη απομάκρυνση της περίσσειας, ιδανική για το IPS e.max, με δοκιμαστικά ζελέ γλυκερίνης, primer για όλες τις επιφάνειες, δεν χρειάζεται ψυγείο.
- 1 Virtual Putty: Ζυμώδες αποτυπωτικό πολυβινιλ-σιλοξάνης.
- 1 Virtual Light Body (2x50ml): Λεπτόρρευστο αποτυπωτικό πολυβινιλ-σιλοξάνης.
- 1 Total Etch Jumbo: Αδροποίηση ορθοφωσφορικού οξέος.
- 1 Telio CS Inlay Universal (3x2,5 γρ.): Ρητινώδες, ελαστικό προσωρινό εμφρακτικό.
- 1 Excite F (2x5γρ.): Συγκολλητικός παράγοντας μονοφασικός, ολικής αδροποίησης, απελευθερώνει φθόριο.

## Παίρνετε **ΔΩΡΟ** την πολυβραβευμένη, πολυκυματική **LED, ασύρματη συσκευή φωτοπολυμερισμού Bluephase G2**

με 1.200 mW/cm<sup>2</sup> με **3 χρόνια εγγύηση** (μπαταρία ένα έτος).

Για να μπορείτε να φωτοπολυμερίζετε:

- όλες τις σύνθετες ρητίνες (polywave – πολυκυματική 380-515 nm),
- κάθε φορά (click & cure – ασύρματη και ενσύρματη δυνατότητα),
- σε κάθε ένδειξη (αθόρυβη συνεχόμενη ψύξη, μπαταρία lithium polymer διάρκειας 60 λεπτών)



[www.ivoclarvivadent.com](http://www.ivoclarvivadent.com)

Ivoclar Vivadent AG

Bendererstr. 2 | FL-9494 Schaan | Liechtenstein | Tel.: +423 / 235 35 35 | Fax: +423 / 235 33 60

Dental Vision ΕΠΕ

Μιχαλακοπούλου 125 | 115 27 Αθήνα | τηλ: 210 77 55 900 | Τσιμισκή 34 | 546 23 Θεσσαλονίκη | τηλ: 2310 253 800 | [www.dentalvision.gr](http://www.dentalvision.gr)

SADENT AEBE

1η/2η Λεωφ. Μαρκοπούλου, 190 02 | τηλ: 211 10 22 900 | Τετραπόλεως 4 | 115 27 Γουδή | τηλ: 210 77 77 608

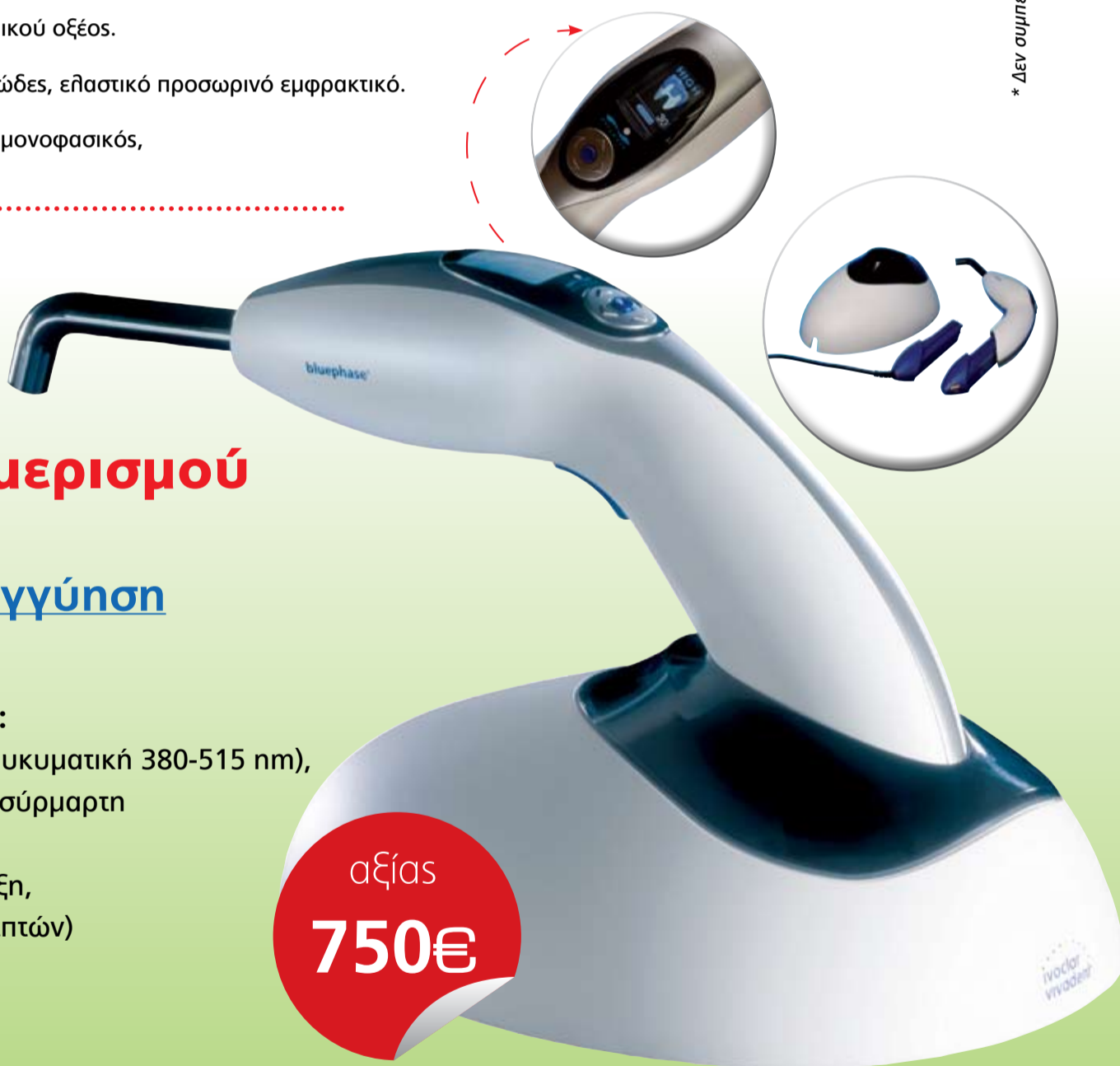N. Τέλλογλου 7 | 546 36 Θεσσαλονίκη | τηλ: 2310 968 799 | Θεσσαλία | τηλ: 2410 549 168 | [www.sadent.com](http://www.sadent.com)

Κύπρου: [dentalcon trading ltd.](http://dentalcon.trading.ltd)

Λ. Λάρνακα 57, PO Box 27245 | 1643 Λευκωσία | τηλ: 22 466 000 | [www.dentalcon.com.cy](http://www.dentalcon.com.cy)

ivoclar  
vivadent®  
passion vision innovation

\* Δεν συμπεριλαμβάνεται ο Φ.Π.Α



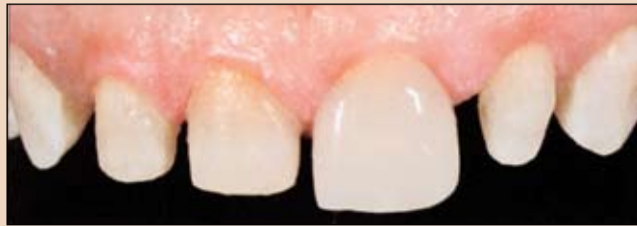← DT σελίδα 2

ουρηθεί σε λιγότερο από ένα λεπτό από το βοηθό ή τον οδοντίατρο, αν διατίθενται κλινικές και τεχνικές εικόνες. Με την αλληλεπίθεση μίας εικόνας του κερώματος στην αρχική φωτογραφία, μπορεί να ληφθεί μία εικόνα του τελικού αποτελέσματος. Η μόνη απαίτηση είναι ο συνδυασμός των διαστάσεων, της κλίσης και της προοπτικής. Η σύγκλιση πολλαπλών διαστημάτων με όψεις χωρίς οδοντικές παρασκευές αποτελούν μία πρόκληση. Στις περισσότερες περιπτώσεις, οι όψεις θα είναι εξαιρετικά λεπτές χειλικά αλλά με μεγάλο πάχος εγγύς και άπω. Ενώ απαιτείται υψηλή ημιδιαφάνεια για τη σύλληψη χρώματος από τους υποκείμενους οδοντικούς ιστούς και την εξασφάλιση μίας φυσικής εμφάνισης, το υλικό απαιτεί επίσης λογική αδιαφάνεια για να καλύπτει το σκούρο χρώμα της στοματικής κοιλότητας που φεγγίζουν μέσα από τα διαστήματα. Τα κεραμικά σκόνης/υγρού είναι ευρέως γνωστά για τις φανταστικές αισθητικές τους ιδιότητες. Ωστόσο, εμφανίζουν αδυναμίες. Ενώ μπορεί να ικανοποιούν τις απαιτήσεις για ένα κλασικό περιστατικό, οι συγκλεισιακές δυνάμεις μπορεί να είναι προβληματικές αν υπάρχουν ευρεία διαστήματα (1.5χιλ. και περισσότερο).

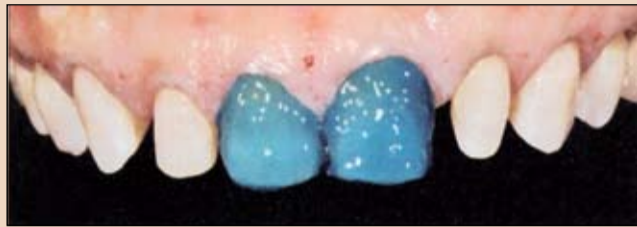Τα τελευταία χρόνια, οι αισθητικές ιδιότητες του υαλοκεραμικού υλικού IPS e.max Lithium Disilicate έχουν βελτιωθεί σημαντικά χάρη στην εισαγωγή διαφορετικών διαβαθμίσεων ημιδιαφάνειας. Σήμερα, τα κεραμικά υλικά διπυριτιούχου λιθίου μπορούν να επεξεργαστούν με συστήματα CAD/CAM ή τεχνικές πρεσαρίσματος. Αυτά τα υλικά διατίθενται σε έως και 5 διαφορετικά επίπεδα ημιδιαφάνειας και εμφανίζουν ελαστική αντοχή από 360-400 MPa. Για την περίπτωση που περιγράφεται σε αυτό το άρθρο, χρησιμοποιήθηκε IPS e.max Press HT.

### Κλινική περίπτωση

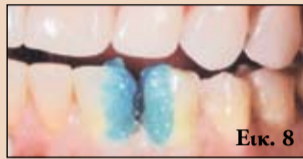Μία γυναίκα 37 ετών προσήλθε στο ιατρείο μας, δυσαρεστημένη με την εμφάνιση των δοντιών της. Δεν



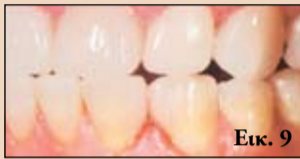Εικ. 6 Δοκιμή των όψεων για να προσδιοριστεί το χρώμα της ρητινώδους κονιάς.



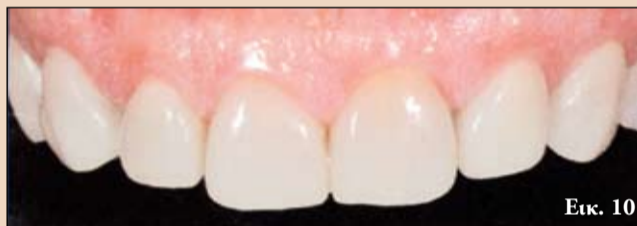Εικ. 7 Συγκόλληση των όψεων με συγκολλητικό παράγοντα χωρίς διαλύτη.



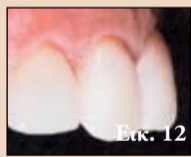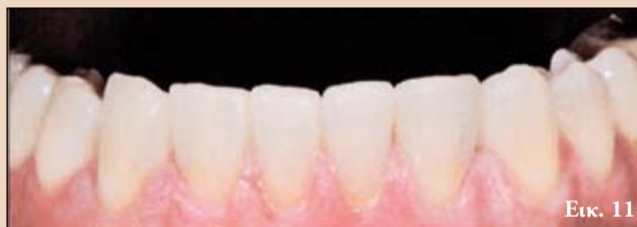Εικ. 8 Σε συνδυασμό με ρητινώδη κονία, μία φωτοπολυμεριζόμενη κονία.



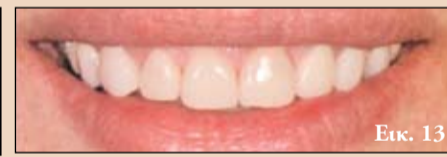Εικ. 9 Η λειτουργικότητα των όψεων ελέγχθηκε αμέσως μετά την τοποθέτηση. Τα ούλα ήταν ακόμη ελαφρώς τραυματισμένα σε αυτό το σημείο.



Εικ. 10, 11 Η κατάσταση μία εβδομάδα μετά την τοποθέτηση των όψεων. Τα κάτω δόντια υποβλήθηκαν σε μία λεύκανση σε μία συνεδρία.



Εικ. 12 Μετά από 4 εβδομάδες, τα ούλα είχαν επουλωθεί πλήρως.



Εικ. 13 Το τελικό αποτέλεσμα μετά από δύο μήνες.

της άρεσαν τα πολλαπλά διαστήματα που φαινόταν όταν χαμογελούσε (Εικ. 1) κι επιθυμούσε μακροπρόθεσμες και προβλέψιμες θεραπευτικές επιλογές που δεν περιελάμβαναν οδοντικές παρασκευές και θα μπορούσαν να πραγματοποιηθούν με λογικό κόστος. Η ασθενής είχε υποβληθεί σε ορθοδοντική θεραπεία και οι 11 και 21 είχαν αποκατασταθεί άπω με σύνθετη ρητίνη. Αρχικά, αφαιρέθηκαν οι παλιές εμφράξεις ρητίνης.

Σε περιπτώσεις όψεων χωρίς παρασκευή των δοντιών, είναι σημαντικό για τον οδοντοτεχνίτη να έχει λεπτομερή γνώση του βάθους της ουλοδοντικής σχισμής. Επομένως, το-

ποθετήθηκαν δύο νήματα απώθησης ούλων, το πρώτο εκ των οποίων διατηρήθηκε κατά τη λήψη του αποτυπώματος και αφαιρέθηκαν μετά την αποτύπωση.

Κατασκευάστηκε ένα κέρωμα (Εικ. 2a, b), ψηφιοποιήθηκε και αλληλεπιτέθηκε στην κλινική εικόνα για τη δημιουργία ενός ψηφιακού ομοιώματος, που συζητήθηκε στη συνέχεια με την ασθενή (Εικ. 3). Στο εργαστήριο, κατασκευάστηκαν λεπτές όψεις στη βάση των κερωμάτων και στη συνέχεια χρωματίστηκαν και γλασαρίστηκαν (Εικ. 4). Το πάχος τους ήταν περίπου όσο ένα νύχι.

Στην κάτω γνάθο, αντι-

μετωπίσαμε μία διαφορετική πρόκληση, καθώς τα διαστήματα μεταξύ των πλαγίων τομέων και των κυνοδόντων ήταν εμφανή και στις δύο πλευρές. Ενώ η ασθενής δεν περίμενε δραματική μεταβολή στο χρώμα των δοντιών της, οι κύριοι προβληματισμοί της ήταν το κόστος και η αποφυγή της παρασκευής των δοντιών. Για να ικανοποιηθεί η επιθυμία της, αποφασίσαμε να αποκαταστήσουμε τα δόντια της με όψεις μερικής επικάλυψης (Εικ. 5). Οι κλασικές όψεις χωρίς οδοντικές παρασκευές θα αύξαναν το πάχος των πλαγίων τομέων και των κυνοδόντων ώστε δεν θα συνδυάζονταν αρμονικά με τους κεντρικούς τομείς. Αυτό θα δημιουργούσε την ανάγκη για δύο ή τρεις επιπρόσθετες όψεις.

Σε αυτήν την περίπτωση, η ρητινώδης κονία παρείχε βοήθεια. Χρησιμοποιώντας διαφορετικές αποχρώσεις της κονιάς μπορούμε να πραγματοποιήσουμε ελαφρές ρυθμίσεις στο χρώμα των αποκαταστάσεων. Για την τελική συγκόλληση, χρησιμοποιήθηκε ένας συγκολλητικός παράγοντας χωρίς διαλύτη και μία φωτοπολυμεριζόμενη ρητινώδης κονία (Εικ. 6-9).

### Συμπεράσματα

Οι φωτογραφίες που λήφθηκαν μία εβδομάδα μετά την τοποθέτηση των όψεων έδειξαν την αόρατη ενσωμάτωσή τους με την περιβάλλουσα οδοντοφυΐα (Εικ. 10 και 11). Δύο μειονεκτήματα των όψεων χωρίς οδοντικές παρασκευές ήταν η ογκώδης εμφάνισή τους και η αυχενική μετάβαση μεταξύ της όψης και των οδοντικών ιστών, που μπορεί να οδηγήσει σε περιοδοντικά προβλήματα μακροπρόθεσμα. Όπως φαίνεται στην Εικ. 12 και τα δύο προβλήματα μπορούν να ελεγχθούν αν το πάχος του κεραμικού στρώματος είναι ελάχιστο και πραγματοποιηθεί σωστή τελείωση και στίλβωση. Στην Εικ. 13 φαίνεται το τελικό αποτέλεσμα μετά από δύο μήνες.

# Επανάληψη ενδοδοντικής Θεραπείας

## Επιτυχία με τη δεύτερη προσπάθεια



B. E. Gilbert

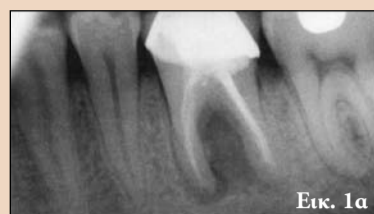Η ενδοδοντική θεραπεία έχει ποσοστό επιτυχίας 92%. Ωστόσο, καθώς οι ερευνητικές μεθοδολογίες εξελίσσονται, οι οδοντίατροι θα πρέπει να στηρίζονται στα καλύτερα διαθέσιμα επιστημονικά δεδομένα για να κατανοήσουν το αναμενόμενο αποτέλεσμα της θεραπείας. Το υψηλότερο επίπεδο και τα καλύτερα επιστημονικά δεδομένα που διαθέτουμε σχετικά με την κλινική επιτυχία της ενδοδοντικής θεραπείας προέρχονται από μία μετά-ανάλυση της βιβλιογραφίας.

Μία μετά-ανάλυση του 2007 από τους Ng et al. παρέχει μία πλήρη ανασκόπηση των ποσοστών επιτυχίας της ενδοδοντικής θεραπείας από διάφορες κλασικές μελέτες. Το συνολικό ποσοστό επιτυχίας ήταν 68-85%, με επανέλεγχο τουλάχιστον ένα χρόνο μετά. Σε αυτήν την ανασκόπηση αξιολογήθηκαν τα αυστηρότερα κριτήρια για τον προσδιορισμό της επούλωσης ενός δοντιού και περιλαμβάνει πολλές μελέτες που ολοκληρώθηκαν πριν την κλινική χρήση μικροσκοπίων και άλλων εξελιγμένων εξοπλισμών.

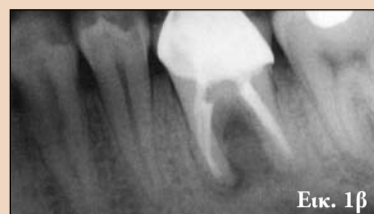Όταν αναφερόμαστε στην θεραπεία ενός δοντιού που δεν έχει επουλωθεί με επιτυχία μετά την ενδοδοντική θεραπεία, υπάρχουν σημαντικές προκλήσεις να αντιμετωπιστούν για να πραγματοποιηθεί πλήρης επούλωση. Ο σύγχρονος εξοπλισμός και οι τεχνικές που διατίθενται σήμερα επιτρέπουν την απολύμανση του συστήματος των ριζικών

σωλήνων αφού η αρχική θεραπεία έχει οδηγήσει σε δευτερογενή επιμόλυνση. Το ποσοστό επιτυχίας για την επανάληψη της ενδοδοντικής θεραπείας είναι περίπου 80%. Οι φάσεις III και IV της μελέτης του Τορόντο έδειξαν τέτοιο ποσοστό επούλωσης για 4-6 χρόνια μετά από μη χειρουργική επανάληψη της θεραπείας. Σε μία συστηματική ανασκόπηση όπου συγκρίθηκε η μη χειρουργική με τη χειρουργική επανάληψη ενδοδοντικής θεραπείας, βρέθηκε πως η μη χειρουργική επανάληψη εμφάνιζε ποσοστό επιτυχίας 83% έναντι 71.8% για τη χειρουργική ενδοδοντική θεραπεία μετά από 4-6 χρόνια. Η ύπαρξη περιακρορριζικής αλλοίωσης αποτελεί έναν παράγοντα που έχει αποδειχθεί πως μειώνει το ποσοστό επιτυχίας. Χωρίς ακρορριζική αλλοίωση, το ποσοστό επιτυχίας στα 10 χρόνια είναι 92-98% τόσο για την αρχική όσο και για την επανάληψη της ενδοδοντικής θεραπείας. Αν υπάρχει αλλοίωση, το ποσοστό μειώνεται σε 74-86% στα 10 χρόνια. Από αυτό το στοιχείο είναι εμφανές πως η ενδοδοντική επούλωση επιτυγχάνεται μέσω της επανάληψης της θεραπείας, επιτρέποντας τη διατήρηση των φυσικών δοντιών (Εικ. 1a-c). Παρόλο που η εναλλακτική θεραπευτική επιλογή της τοποθέτησης εμφυτεύματος μπορεί να αποτελεί μία αποτελεσματική μέθοδο αντικατάστασης ενός δοντιού, η διατήρηση των φυσικών δοντιών θα πρέπει να αποτελεί το

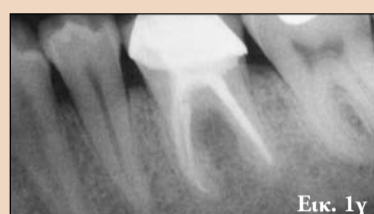← DT σελίδα 4



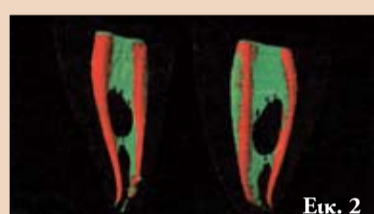Εικ. 1α



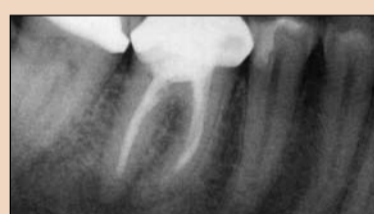Εικ. 1β



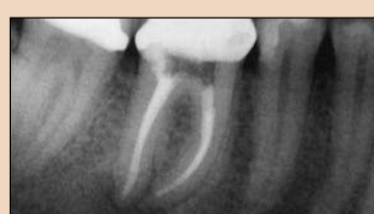Εικ. 1γ



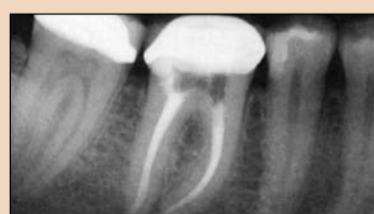Εικ. 2



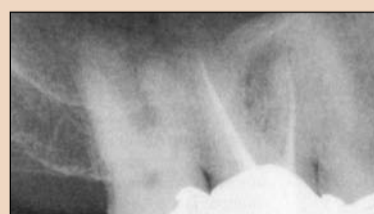Εικ. 3α



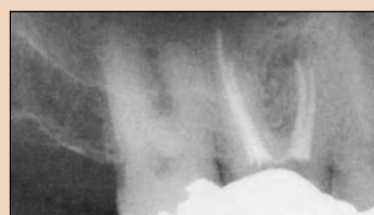Εικ. 3β



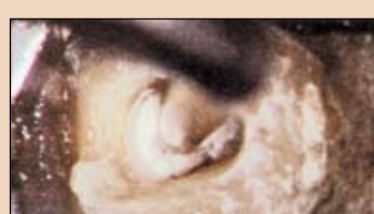Εικ. 3γ



Εικ. 4α



Εικ. 4β



Εικ. 5

συνολικό στόχο. Η δευτερογενής επιμόλυνση είναι αναπόφευκτα ένα αποτέλεσμα των βακτηρίων και της απόκρισης του ξενιστή σε αυτά. Αυτοί οι μικροοργανισμοί αποτελούν την πιο σημαντική αιτιολογία της δευτερογενούς νόσου, καθώς υπάρχουν μέσα στο σύστημα των ριζικών σωλήνων ενός προηγουμένως ενδοδοντικά θεραπευμένου δοντιού λόγω συνδυασμού κακών τεχνικών, ιατρογενών προβλημάτων και

επανορθωτικής αποτυχίας.

Τα ενδοριζικά βακτήρια αποτελούν την κύρια αιτιολογία δευτερογενούς νόσου και η εξάλειψή τους αποτελεί τον κύριο στόχο της επανάληψης της θεραπείας. Τα ενδοριζικά βακτήρια που υπάρχουν σε ενδοδοντικά θεραπευμένα δόντια είναι επίμονα και ανθίστανται στις μεθόδους αφαίρεσής τους. Μπορούν να κρυφτούν και να επιβιώσουν σε διάφορα σημεία του συστήμα-

τος των ριζικών σωλήνων και των οδοντινοσωληναρίων. Στην Εικ. 2 φαίνεται η σύνθετη ανατομία του συστήματος των ριζικών σωλήνων αρχικά (πράσινες περιοχές) και η ελάχιστη έκταση καθαρισμού των τοιχωμάτων των ριζικών σωλήνων που επετεύχθη κατά τη χημικομηχανική επεξεργασία (κόκκινες περιοχές). Οι εναπομείνουσες πράσινες περιοχές δείχνουν το χώρο που μπορεί να έχει παραμείνει μη επεξεργα-

σμένος, παρέχοντας μία πηγή βακτηρίων και υποστηρίζοντας το υπόστρωμα για ενδοριζική μόλυνση. Τα πιθανά υποστρώματα που συναντώνται στο εσωτερικό του ριζικού σωλήνα και βοηθούν στην επιβίωση των βακτηρίων μπορεί να περιλαμβάνουν μη καθαρισμένο πολφικό ιστό, την ύπαρξη βιοϋμενίου και ιστικού υγρού. Αυτό μπορεί

→ DT σελίδα 6



Το πρώτο Outlet της Οδοντιατρικής

Ο καλύτερος εξοπλισμός σε τιμές αχτύπητες; Τον έχουμε εμείς!

Μπές στο site [www.fordent.it](http://www.fordent.it) ή αναζήτησε μας στο App Store

Η Fordent εδώ και 19 χρόνια ξεχωρίζει στον Οδοντιατρικό κλάδο για την εξειδίκευση της στην οργάνωση και την μελέτη του εξοπλισμού με συσκευές και υλικό για το οδοντιατρικό ιατρείο.

Χάρη στην εμπειρία των στελεχών της, η Fordent δημιούργησε το πρώτο Outlet της Οδοντιατρικής, απευθυνόμενο στους επαγγελματίες του κλάδου που επιθυμούν τον καλύτερο εξοπλισμό για το ιατρείο τους σε τιμές αξεπέραστες.

### Επαφές επικοινωνίας:

Fordent S.r.l.  
Οδός Atene, 5/7/9  
00043 - Ciampino (RM)-Italy  
Τηλ.: 0039 06 793508  
Email: [fordentsrl@fordentsrl.it](mailto:fordentsrl@fordentsrl.it)

Για να είσαι πάντα ενημερωμένος για τις καινούργιες προσφορές επισκέψου το δικό μας site ή κατέβασε την δική μας app απο το App Store!

Είμαστε και στο App Store



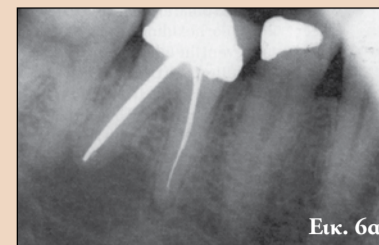
← DT σελίδα 5

να παραμείνει στο ριζικό σωλήνα λόγω κακής μυλικής ή ενδορριζικής έμφραξης και μικροβιακού πολλαπλασιασμού. Η ύπαρξη κακής έμφραξης, βακτηρίων και υποστρώματος για την ανάπτυξη τους οδηγεί σε ιδανικές συνθήκες για επίμονη φλεγμονή και νόσο. Τα βακτήρια κατά την αρχική μόλυνση ενός ριζικού σωλήνα διαφέρουν από τα βακτήρια που

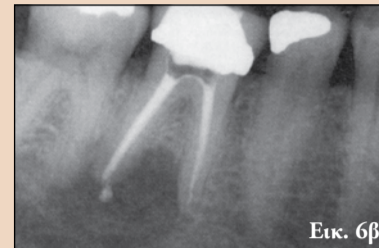μολύνουν ένα θεραπευμένο δόντι. Η αρχική μικροβιακή χλωρίδα είναι πολυδιάστατη με ίσο αριθμό Gram αρνητικών και θετικών βακτηρίων. Μετά την θεραπεία τα εναπομείναντα βακτήρια είναι κυρίως Gram αρνητικά και έχει αποδειχθεί πως επιβιώνουν σε αντίξοες συνθήκες και ανθίστανται σε πολλές θεραπευτικές μεθόδους. Υπάρχουν μεγάλοι αριθμοί ειδών *Enterococcus*. Ο *E. faecalis*, για παράδειγμα, έχει βρεθεί πως αποτελεί ένα σύνθη

βακτήριο στο 27-77% των δοντιών με δευτερογενή επιμόλυνση. Ένας μολυσμένος σωλήνας μπορεί να προκύψει από ατελή καθαρισμό αρχικά ή επακόλουθη διαρροή μετά την ενδοδοντική θεραπεία. Το συγκεκριμένο βακτήριο διαθέτει αρκετά χαρακτηριστικά που επιτρέπουν την αποτυχία των καλύτερων προσπαθειών μας για εξάλειψή του από το σύστημα των ριζικών σωλήνων, συμπεριλαμβανομένης της δυνατότητας διείσδυσης

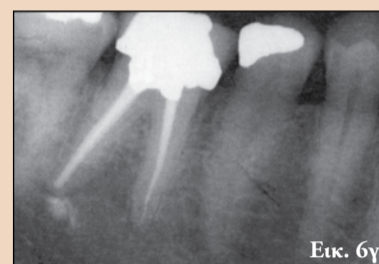στα οδοντινοσωληνάρια και προσκόλλησης στο κολλαγόνο. Είναι επίσης ανθεκτικό στο υδροξείδιο του ασβεστίου ενδορριζικά, που αποτελεί μία θεραπευτική τεχνική που εφαρμόζεται για την αφαίρεση μικροοργανισμών και των παραπροϊόντων τους, όπως λιποπολυσακχαρίτες από το χώρο του ριζικού σωλήνα. Η αντοχή του στο υδροξείδιο του ασβεστίου προκύπτει από τη δυνατότητά του να απελευθερώνει ιόντα υδρογόνου από μία αντλία



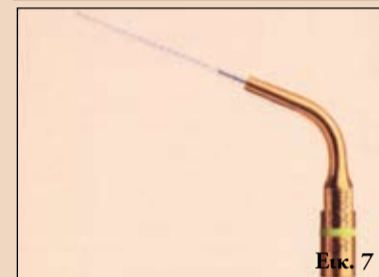Εικ. 6α



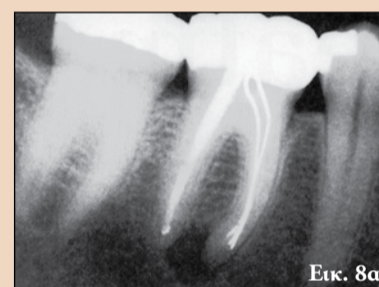Εικ. 6β



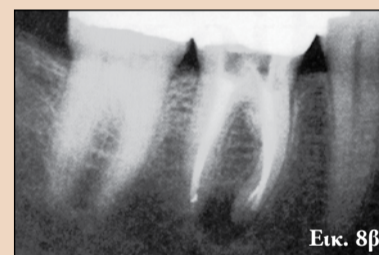
Εικ. 6γ



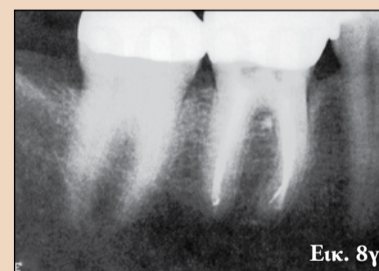Εικ. 7



Εικ. 8α



Εικ. 8β



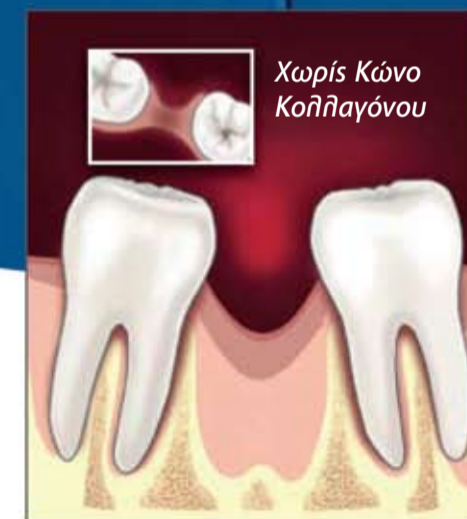Εικ. 8γ

### Χτίστε σε σταθερό θεμέλιο

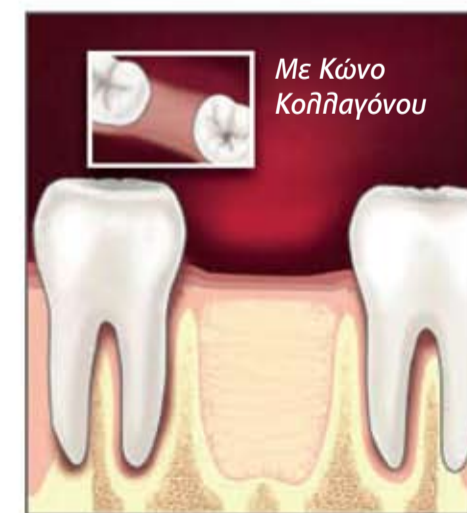Μετά από κάθε εξαγωγή υπάρχει κίνδυνος απώλειας οστού και υποχώρησης των φατνιακών τοιχωμάτων. Για μια επιτυχημένη θεραπεία με εμφυτεύματα, είναι καλύτερο να διατηρήσουμε το φατνίο τώρα, αντί να επιζητούμε την οστική αναγέννηση στο μέλλον. Η λύση είναι απλή – τοποθέτηση ενός κώνου κολληγόνου **PARASORB® RESORBA**.

Οι κώνοι κολληγόνου **PARASORB® RESORBA** εξασφαλίζουν δομική σταθερότητα, αγγειοεπαγωγή και οστεοεπαγωγή, σταθεροποίηση του θρόμβου, δυνατότητα παροχής αντιβιοτικής προστασίας σε ασθενείς υψηλού κινδύνου, ταχεία δημιουργία σταθερής βάσης για το εμφύτευμα.

Η **RESORBA** είναι μια γερμανική εταιρεία με μεγάλη εξειδίκευση και εμπειρία στον τομέα του κολληγόνου και των χειρουργικών υλικών, με προϊόντα όπως απορροφήσιμες μεμβράνες κολληγόνου για Κατευθυνόμενη Οστική Αναγέννηση, απορροφήσιμα – και μη ράμματα



Χωρίς Κώνο  
Κολληγόνου



Με Κώνο  
Κολληγόνου

**RESORBA®**  
REPARIEREN UND REGENERIEREN

**Λ. ΠΑΝΤΕΛΙΔΗΣ & ΣΙΑ Ε.Π.Ε.**

Χαλκοκονδύλη 19 Αθήνα 104 32, τηλ.: 210 5232609, 210 5222301, fax: 210 5237155, e-mail: info@pantelides-dental.gr

πρωτονίων. Το υδρογόνο συνδέεται με τα ιόντα υδροξυλίου του υδροξειδίου του ασβεστίου και αδρανοποιεί το υψηλό του pH. Το συγκεκριμένο βακτήριο μπορεί επίσης να αντισταθεί στο υδροξείδιο του ασβεστίου αποτελώντας τμήμα του βιομινερίου. Η προστασία των βακτηρίων μέσα σε ένα βιοϊμμένο εμποδίζει την επαφή τους με υγρά διακλυσμών και φάρμακα και επιτρέπει την επικοινωνία μεταξύ των βακτηρίων για την επιβίωσή τους. Η ύπαρξη *E. faecalis* είναι καλά καταγεγραμμένη στη βιβλιογραφία. Ωστόσο, ο ρόλος της στη δευτερογενή νόσο δεν έχει αποδειχθεί. Οι μηχανισμοί επιβίωσής του, ωστόσο, ρίχνουν φως στις ιδιότητες αυτών των

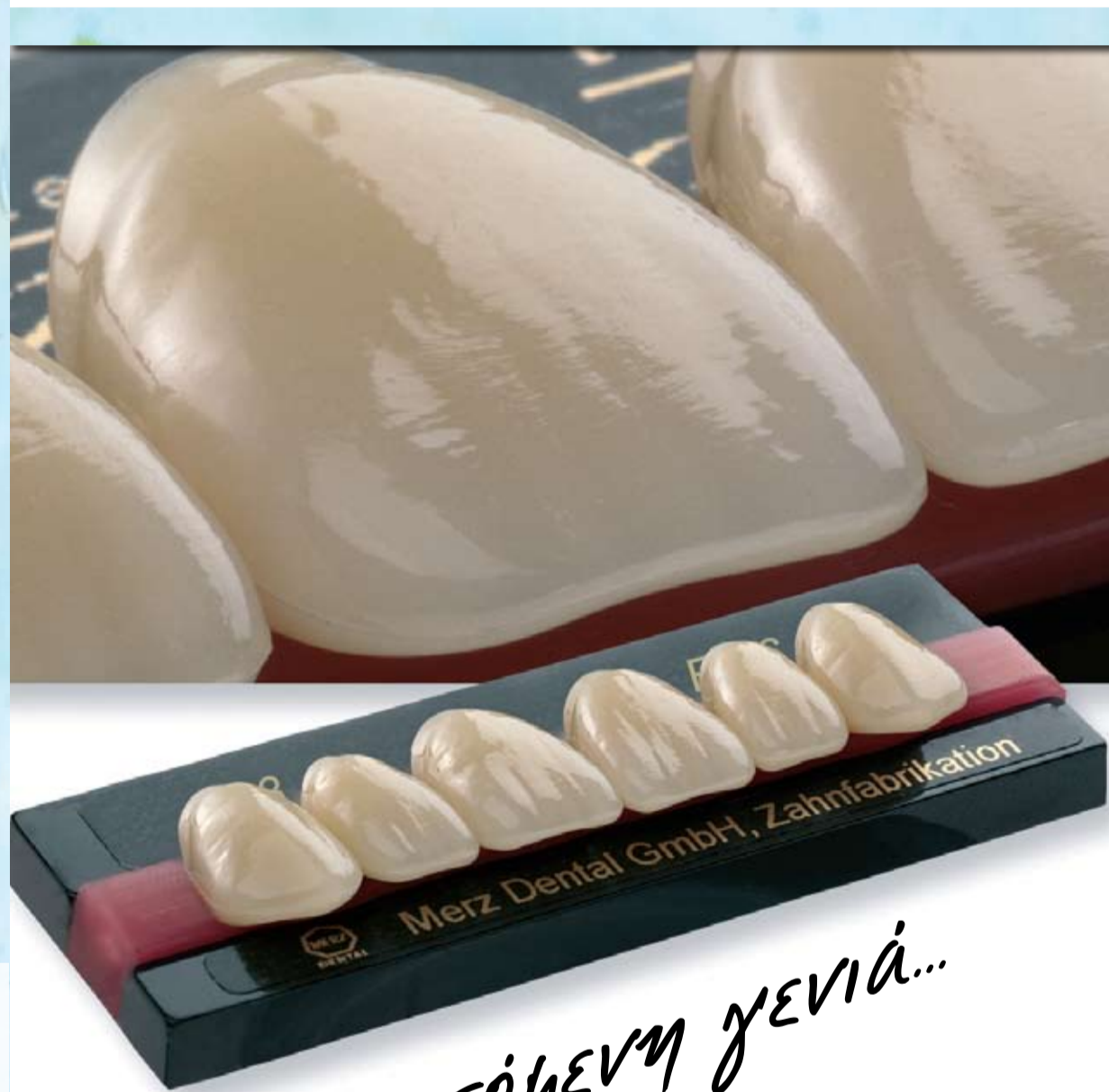


# artegral®

**Δόντια υψηλής αισθητικής, 5 στρωμάτων.**  
Ιδανικά για επιεμφυτευματικές εργασίες.

Polystar®  
*Selection*

**Δόντια 4 στρωμάτων.**  
Σχεδιασμένα για εύκολη και γρήγορη σύνταξη.



*Η ΕΠΟΜΕΝΗ ΓΕΝΙΑ...*

- ✓ στην αισθητική
- ✓ στην αντοχή
- ✓ στην ποιότητα

Κατασκευάζονται από OMP-N  
(σύμπλεγμα οργανικά τροποποιημένου  
πολυμερούς) που τους προσδίδει:

- ✓ Αντίσταση στην αποτριβή
- ✓ Αντίσταση στη συσσώρευση πλάκας
- ✓ Χημική & χρωματική σταθερότητα
- ✓ Ευκολία στην επεξεργασία και τη στίλβωση



## Μιλτιάδης Βιτσαρόπουλος Α.Ε.

Μεσογείων 348, 153 41 Αγ. Παρασκευή • Τηλ.: 210 6541340 • Fax: 210 6541618  
www.vitsaropoulos.gr • e-mail: info@vitsaropoulos.gr

# Ελάχιστα επεμβατική μέθοδος αποκατάστασης δοντιών με αποτριβή



J. M. L. Sixto

Οι σύνθετες ρητίνες χρησιμοποιήθηκαν ως επανορθωτικά υλικά τη δεκαετία του '60 για πρώτη φορά. Έκτοτε τα πεδία εφαρμογής τους έχουν διευρυνθεί σημαντικά με εφαρμογές τόσο σε πρόσθια όσο και σε οπίσθια δόντια.

Τα σύγχρονα υλικά επι-

τρέπουν τη δημιουργία αισθητικών αποκαταστάσεων με ελάχιστη απώλεια οδοντικών ιστών. Αυτό αποτελεί ένα ξεκάθαρο πλεονέκτημα των ρητινών, αφού σήμερα όσο ποτέ άλλοτε υπάρχει η ανάγκη διατήρησης του κόστους των επανορθωτικών αποκαταστάσεων σε χαμηλά

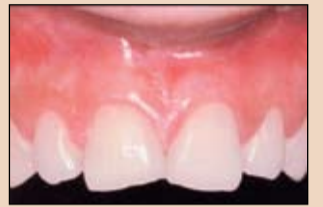επίπεδα. Οι σύνθετες ρητίνες χρησιμοποιούνται με επιτυχία για πρόσθιες αποκαταστάσεις όπου υπάρχει απώλεια οδοντικών ιστών λόγω τερηδόνας, καταγμάτων ή αποτριβής. Είναι, επίσης, κατάλληλες για σύνθετες αποκαταστάσεις που θα πρέπει να ικανοποιούν ακριβείς αισθητικές απαιτήσεις, όπως τη σύγκλιση διαστημάτων ή την ορθοδοντική διευθέτηση των δοντιών.

Σήμερα, οι οδοντίατροι μπορούν να επιλέξουν με-

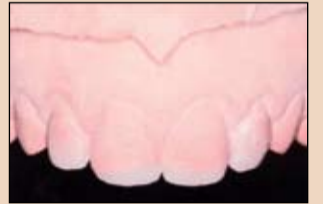ταξύ πολλών συστημάτων συνθέτων ρητινών που παρέχουν διάφοροι κατασκευαστές. Ιδανικά, οι φυσικοχημικές ιδιότητες του υλικού θα πρέπει να εξασφαλίζουν ευκολία χειρισμού και άριστα οπτικά χαρακτηριστικά που επιτρέπουν την ακριβή μίμηση των φυσικών δοντιών. Η λεπτομερής γνώση των ιδιοτήτων του υλικού και η αυστηρή προσκόλληση στις οδηγίες χρήσης και το πρωτόκολλο συγκόλλησης είναι σημαντικά για

την επίτευξη προβλέψιμων και μακροπρόθεσμων αποτελεσμάτων που ικανοποιούν τόσο τον ασθενή όσο και τον οδοντίατρο.

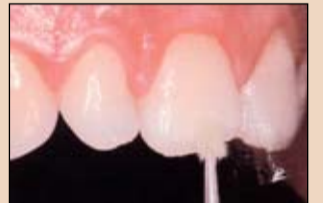Η οδοντική αποτριβή, δηλαδή η προοδευτική απώλεια οδοντικών ιστών, αποτελεί ένα σύνθετο πρόβλημα στον πληθυσμό. Τα αίτια ποικίλλουν. Ένα αίτιο είναι ο βρουξισμός και είναι δύσκολο να προσδιοριστεί η συχνότητά του στον πληθυσμό. Οι οδοντίατροι, ωστόσο, αντιμετωπίζουν συχνά την πρόκληση ανεύρεσης μίας ελάχιστα επεμβατικής θεραπείας για ασθενείς που εμφανίζουν βρουξισμό.



Εικ. 1 Αρχική κατάσταση: έντονη αποτριβή των άνω προσθίων δοντιών λόγω βρουξισμού.



Εικ. 2 Διαγνωστικό κέρωμα.



Εικ. 3 Τοποθέτηση συγκολλητικού παράγοντα στα λοξοτόμημένα άκρα.

επέτρεψε στην ασθενή να παρατηρήσει τα αισθητικά και λειτουργικά χαρακτηριστικά πριν την έναρξη της θεραπείας. Τα κλειδιά σιλικόνης είναι γενικά χρήσιμα ως σημεία αναφοράς για αναδημιουργία της οδοντικής μορφολογίας όπως καθορίζεται κατά την έναρξη της θεραπείας.

Αρχικά, δημιουργήθηκε ελαφρά λοξοτόμηση στο κοπτικό άκρο. Δόθηκε προσοχή να αφαιρεθεί ελάχιστη ποσότητα οδοντικών ιστών και να επιτευχθεί βέλτιστη συγκράτηση και ακριβής εφαρμογή των αποκαταστάσεων. Στη συνέχεια, αδροποιήθηκε η αδαμαντίνη με φωσφορικό οξύ και τοποθετήθηκε συγκολλητικός παράγοντας (Εικ. 3).

Σε αυτήν την περίπτωση, αποφασίσαμε να χρησιμοποιήσουμε τη ρητίνη IPS Empress Direct. Τα υλικά τοποθετήθηκαν διαστρωματικά με το κλειδί σιλικόνης. Το κλειδί σιλικόνης μας έδωσε τη δυνατότητα να αναπαράγουμε τα ανατομικά χαρακτηριστικά του δοντιού όσο το δυνατόν πιο φυσικά (Εικ. 4). Για τη δημιουργία του επιθυμητού χρώματος,

## Αναφορά περιστατικού

Μία γυναίκα 27 ετών προσήλθε στο ιατρείο με έντονη αποτριβή στα άνω πρόσθια δόντια. (Εικ. 1) Μας ανέφερε πως οι κεντρικοί τομείς είχαν μικρύνει σε μέγεθος τα τελευταία δύο χρόνια και το σχήμα τους έχει μεταβληθεί. Καταλήξαμε στο συμπέρασμα πως τα δόντια είχαν αποτριβεί λόγω νυκτερινού βρουξισμού. Η ασθενής επιθυμούσε την εξάλειψη της προοδευτικής αποτριβής των δοντιών και την αποκατάσταση της αρχικής μορφολογίας. Στην αρχή, πραγματοποιήθηκε κλινικός κι ακτινογραφικός έλεγχος και καταγράφηκε η αρχική κατάσταση με φωτογραφίες. Στη συνέχεια, κατασκευάστηκαν εκμαγεία μελέτης και αναρτήθηκαν σε ημιπροσαρμοζόμενο αρθρωτήρα. Η κυνοδοντική προστασία ήταν άριστη και η ασθενής ήταν σχετικά νέα, έτσι επιλέγη μία ελάχιστα επεμβατική θεραπεία.

Μόνο το κοπτικό τριτημόριο των άνω προσθίων δοντιών θα έπρεπε να αποκατασταθεί με ρητίνη. Η λειτουργία κι η ανατομία των δοντιών αξιολογήθηκαν με διαγνωστικό κέρωμα (Εικ. 2). Το τελικό αποτέλεσμα προσομοιώθηκε στη στοματική κοιλότητα με κλειδί σιλικόνης, που

## Εντατικό 4ήμερο Προσθετικής

● Προσθετική επι εμφυτευμάτων

● Αντιμετώπιση οδοντικών φραγμών με αποτριβές & διαβρώσεις

Συντονιστής Προγράμματος:



Σταύρος Πελεκάνος  
Dr. Med. Dent



D. Edelhoff  
CDT, DMD, PhD



Δημήτρης Παπαδημητρίου, DDS

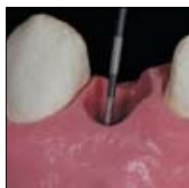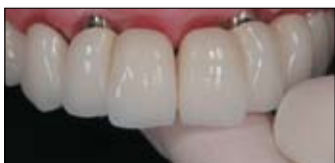17 - 20 Μαΐου 2013, Αθήνα

θεωρία  
πρακτικά  
σεμινάρια  
ζωντανές επεμβάσεις  
σε ασθενή

### Στόχοι:

- Σχέδιο θεραπείας (μονήρεις αποκαταστάσεις, αποκατάσεις μερικής νωδότητας και πλήρους φραγμού-full mouth με εμφυτεύματα)
- Προσθετικά καθοδηγούμενη τοποθέτηση εμφυτευμάτων με την χρήση χειρουργικού νάρθηκα
- Επιλογή διαβλενογόνιου στηρίγματος (abutment)
- Πότε και πού μπορούμε να κάνουμε άμεση εμφύτευση-φόρτιση?
- Αύξηση κάθετης διάστασης σύγκλεισης με συντηρητικούς τύπους παρασκευών (καθοδηγούμενη από το διαγνωστικό κέρωμα)
- Η χρήση του νάρθηκα στα περιστατικά αύξησης της κάθετης διάστασης σύγκλεισης
- Η χρήση των CAD-CAM στην προσθετική
- Παρουσίαση νέων αποκαταστατικών υλικών και τεχνικές συγκόλλησης

Κατά τη διάρκεια αυτού του 4-ήμερου σεμιναρίου, θα πραγματοποιηθούν πρακτικά σεμινάρια καθώς και ζωντανές επεμβάσεις σε ασθενή.



Excellence in Dental Education

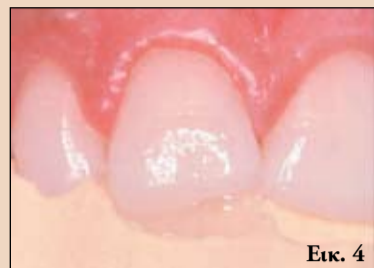Διοργάνωση: OMNICONGRESSES Χορηγός: Ivoclar Vivadent

Για περισσότερες πληροφορίες: Αφοι Ρούσσος & Σία Ο.Ε.

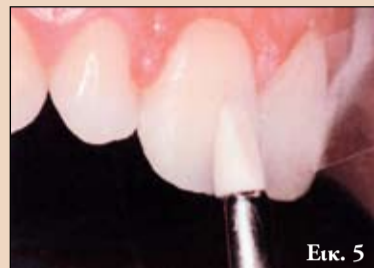Ανδριτσάινος 48, 11146 Τηλ.: +30210 22.22.637 Κιν.: 6972 036.900 e-mail: info@omnicongresses.gr website: www.omnicongresses.gr



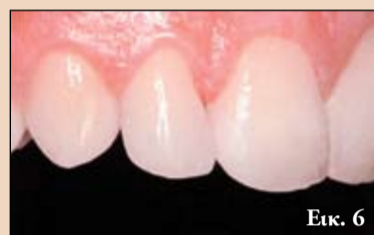← DT σελίδα 8



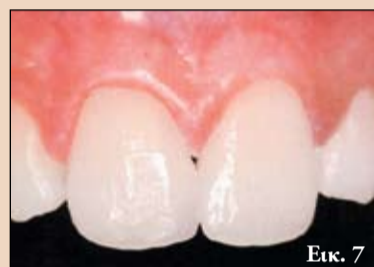Εικ. 4



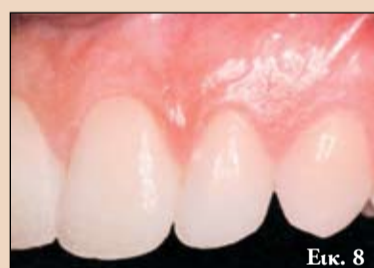Εικ. 5



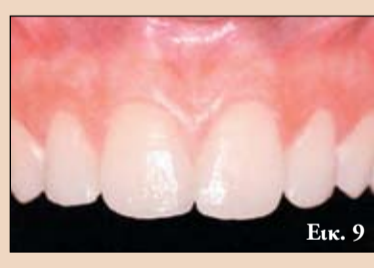Εικ. 6



Εικ. 7



Εικ. 8



Εικ. 9



Εικ. 10

Εικ. 4 Τοποθετήθηκε ρητίνη διαστρωματικά με το κλειδί σιλικόνης.

Εικ. 5 Διαμορφώθηκαν τα επιφανειακά χαρακτηριστικά πριν τον πολυμερισμό της ρητίνης.

Εικ. 6 Οι αποκαταστάσεις στους 11 και 21 δε διακρίνονται πρακτικά από τους φυσικούς οδοντικούς ιστούς.

Εικ. 7, 8 Οι πλάγιοι τομείς αποκαταστάθηκαν με την ίδια διαδικασία.

Εικ. 9, 10 Ένας νάρθηκας βρυσμού αυξάνει τη διάρκεια ζωής και τη μακροπρόθεσμη πρόγνωση των αποκαταστάσεων.

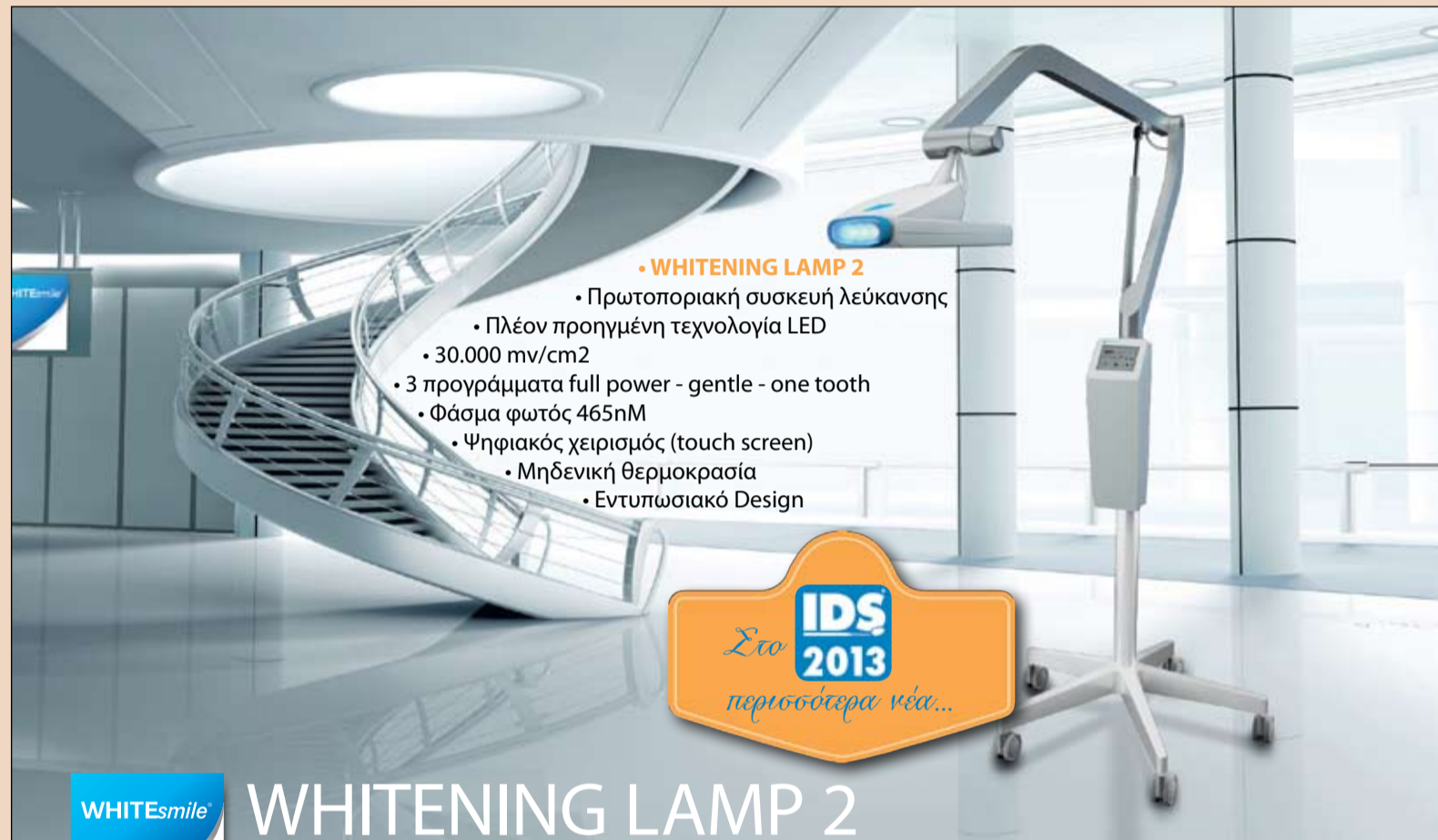χρησιμοποιήθηκε χρώμα αδαμαντίνης A1 για αυξημένη φωτεινότητα και δημιουργία χρωματικής άλω στο κοπτικό τριτημόριο και τη δημιουργία περιοχών με έντονη ημιδιαφάνεια. Επελέγησαν χρώματα οδοντίνης A2 και A1 για την προσομοίωση των ανατομικών χαρακτηριστικών. Ορισμένη ποσότητα υλικού επεκτάθηκε στα λοξοτομημένα άκρα της αδαμαντίνης για κάλυψη της μετάβασης μεταξύ του δοντιού και της αποκατάστασης. Οι

αύλακες μεταξύ των ιδιαίτερων ανατομικών χαρακτηριστικών καλύφθηκαν με Trans Oral. Τέλος, η αποκατάσταση καλύφθηκε με ένα λεπτό στρώμα Trans 30. Αυτό το στρώμα επεκτάθηκε επίσης στην περιοχή της λοξοτόμησης (Εικ. 5). Κάθε στρώμα ρητίνης πολυμερίστηκε με λυχνία για 10". Κατά την ολοκλήρωση της διαστρωματικής τεχνικής η αποκατάσταση τελειώθηκε με φρέζες και δίσκους οξειδίου του αργιλίου. Τέλος, στιλβώθηκε με

δίσκους και πάστα οξειδίου του αργιλίου μέχρι να επιτευχθεί η επιθυμητή επιφανειακή υφή (Εικ. 6). Το κοπτικό τριτημόριον άνω πλάγιων τομέων κτίστηκε με την ίδια μέθοδο για να επιτευχθούν τα ίδια ανατομικά και λειτουργικά χαρακτηριστικά (Εικ. 7 και 8). Παρόλο που επαναδιαμορφώθηκε ο πρόσθιος τομικός οδηγός, η παραλειπτική έξη μπορεί να διατηρηθεί. Για το λόγο αυτό κατασκευάστηκε ένας νάρθηκας βρυσμού. Ο βρυσ-

μός μπορεί να υποβαθμίσει το αποτέλεσμα και τη διάρκεια της αποκατάστασης, άσχετα από το πόσο καλά σχεδιασμένη είναι. Η λεπτομερής γνώση του χρησιμοποιούμενου υλικού, της οδοντικής ανατομίας, των χρωμάτων και της σύγκλεισης, μεταξύ άλλων, είναι σημαντικά για την επίτευξη του βέλτιστου τελικού αποτελέσματος (Εικ. 9 και 10).

Αναδημοσίευση από το περιοδικό DT Asia Pacific, Νο1&2, vol.10



• WHITENING LAMP 2

- Πρωτοποριακή συσκευή λεύκανσης
- Πλέον προηγμένη τεχνολογία LED
- 30.000 mv/cm2
- 3 προγράμματα full power - gentle - one tooth
- Φάσμα φωτός 465nm
- Ψηφιακός χειρισμός (touch screen)
- Μηδενική θερμοκρασία
- Εντυπωσιακό Design



WHITENING LAMP 2  
High-tech in tooth whitening



• Για Το Σπίτι

Προηγμένης σύστασης παχύρρευστης υφής gel με απευαισθητοποιητικές ιδιότητες. Εντυπωσιακό και σταθερό αποτέλεσμα. 10% - 16% - 22% - 35% carbamide peroxide. Χρόνος ζωής 36 μήνες.

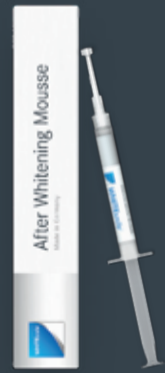Χημικά ενεργοποιούμενο διάλυμα 38% H2O2 κόκκινου χρώματος σε μορφή gel, σε πρακτικές σύριγγες διπλού θαλάμου (Dual Chamber Technology). Δεν απαιτείται ειδική πηγή φωτός. Χρόνος ζωής 18 μήνες.

• Για Το Ιατρείο LIGHT 32%

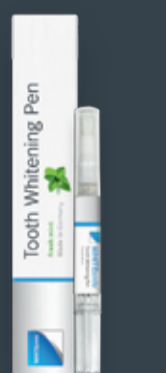Φωτοκαταλυτικά ενεργοποιούμενο διάλυμα 32% H2O2 πορτοκαλί χρώματος σε μορφή gel, σε πρακτικές σύριγγες διπλού θαλάμου (Dual Chamber Technology). Συμβατό με όλες τις λάμπες λεύκανσης. Χρόνος ζωής 18 μήνες.



**Whitening Toothpaste**  
Απευαισθητοποιεί, προστατεύει, συντηρεί τη λεύκανση.  
75 ml, με 30 % ξυλιτόλη, 4,2 % νιτρικό κάλιο και 1450 ppm φθόριο (RDA 60)



**After Whitening Mousse**  
Απευαισθητοποιεί, προστατεύει.  
3X1,2 ml, με 30 % ξυλιτόλη, νιτρικό κάλιο και 1450 ppm φθόριο.  
Γεύση φρούτων



**Whitening Pen**  
Λευκαντικό σε μορφή στυλό για απ' ευθείας τοποθέτηση στα δόντια  
2,5 ml, 16 % carbamide peroxide, υπερβωρικό νάτριο. Γεύση μέντας.



**Whitening Pen**  
Λευκαντικό σε μορφή στυλό για απ' ευθείας τοποθέτηση στα δόντια  
2,5 ml, 16 % carbamide peroxide, υπερβωρικό νάτριο. Γεύση φράουλας.

**ΜΩΡΙΣ ΦΑΡΑΤΖΗ Α.Ε.**  
ΑΠΟ ΤΟ 1894  
ΟΔΟΝΤΙΑΤΡΙΚΑ - ΟΔΟΝΤΟΤΕΧΝΙΚΑ  
Φειδιππίδου 43, 115 27 Αθήνα  
Τηλ.: 210 7489 031, Fax: 210 7489 032  
E-mail: info@faratzi.gr Web: www.faratzi.gr

**NewDent E.P.E.**  
ΟΔΟΝΤΙΑΤΡΙΚΑ - ΟΔΟΝΤΟΤΕΧΝΙΚΑ  
Εγνατία 88, 546 23 Θεσσαλονίκη  
Τηλ.: (2310) 270 550, 270 850  
Fax: (2310) 270 850 e-mail: newdent@otenet.gr