


DENTAL TRIBUNE

The World's Dental Newspaper · German Edition 

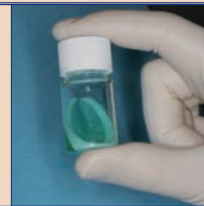
No. 5/2014 · 11. Jahrgang · Leipzig, 7. Mai 2014 · PVSt. 64494 · Einzelpreis: 3,00 €

Siehe auch Seite 24
www.humanchemie.de



Multibracketbehandlung

Die Vorteile festsitzender Multibracket-apparaturen sind unbestritten. Ihre Anwendung hat aber auch Nebenwirkungen. Der Demineralisation des Schmelzes kann entgegengewirkt werden. ▶ Seite 4f



Perio Green überzeugt

Mit dem neuen, einfach und sicher anzuwendenden photodynamischen Wirkstoff bringt die ellexion AG Farbe in die laserunterstützte Parodontitis- und Periimplantitistherapie. ▶ Seite 8f



Einfachste Handhabung

Dentalfotografie soll einfach und im Praxisablauf integrierbar sein. Kompaktkameras der gehobenen Klasse entsprechen den Ansprüchen und besitzen eine ausgewogene Kosten-Nutzen-Balance. ▶ Seite 15

ANZEIGE

Calciumhydroxid-Creme Portionsblister



Cal de Luxe®

R-dental Dentalerzeugnisse GmbH
Informationen unter Tel. 0 40 - 22757617
Fax 0 800 - 733 68 25 gebührenfrei
E-mail: info@r-dental.com
r-dental.com

Amalgam muss erhalten bleiben

Amalgamverbot hätte spürbare Auswirkungen auf Gesundheitskosten.

BONN/KREMS (jp) – Die Bundeszahnärztekammer (BZÄK) fordert, Amalgam als anerkanntes Füllungsmaterial in der Zahnmedizin zu erhalten. Amalgam sei ein langlebiges, kostengünstiges und leicht zu verarbeitendes Füllungsmaterial. Ein generelles Amalgamverbot hätte spürbare Auswirkungen auf die Gesundheitskosten in vielen EU-Mitgliedsstaaten, da die Verarbeitung aller verfügbaren Alternativmaterialien erheblich teurer wäre. Die Folge wäre zwangsläufig

eine Zunahme von Zahnerkrankungen in Teilen der Bevölkerung. Weltweit gebe es zudem kein Füllungsmaterial, das so oft und intensiv auf eine mögliche Gesundheitsgefährdung hin untersucht wurde, wie es bei Amalgam der Fall sei. Keine Studie konnte bisher den Nachweis für die These erbringen, dass das Vorhandensein von Amalgamfüllungen in einem ursächlichen Zusammenhang für Krankheiten steht, so die BZÄK.

Fortsetzung auf S. 2 unten →

ANZEIGE




SO GEHT SERVICE HEUTE

[Hochwertiger Zahnersatz zu günstigen Preisen]  **dentaltrade®**
...faire Leistung, faire Preise

freecall: (0800) 247 147-1 · www.dentaltrade.de

Aufweichung des Datenschutzes

Pseudonymisierung von Zahnarzt-daten rechtswidrig.

MÜNCHEN – Das Bundessozialgericht (BSG) hat entschieden, dass die Verschlüsselung der Zahnarzt-nummer bei der Übersendung der Abrechnungsdaten an die Krankenkassen nicht zulässig ist. Auslöser war ein Rechtsstreit zwischen der AOK Bayern und der Kassenzahnärztlichen Vereinigung Bayerns (KZVB). Die KZVB hatte argumentiert, dass sie laut Bundesmantelvertrag den Krankenkassen bei der Übermittlung der Abrechnungsdaten die Identität des Zahnarztes nicht mitteilen muss. Zwei Jahrzehnte lang wurden die Zahnarzt-nummern deshalb an die Kassen nur verschlüsselt übertragen. Dagegen hatte die AOK Bayern geklagt, war aber in den Vorinstanzen unterlegen. Das BSG gab der Klägerin nun Recht. Eine Pseudonymisierung der Zahnarzt-nummer ist demnach nicht mit dem Sozialgesetzbuch vereinbar. Nachdem die KZVB an die Einhaltung der Regelungen des Bundesmantelvertrags gebunden ist, bleibt abzuwarten, wie sich die Vertragspartner auf Bundesebene neu verständigen. 

Quelle: Kassenzahnärztliche Vereinigung Bayerns

BONN/KREMS (jp) – Im Mai 2014 sind die Bürger Europas dazu aufgerufen, das Europäische Parlament für weitere fünf Jahre neu zu wählen. Diese Wahl steht unter besonderen Vorzeichen: Erstmals treten die Parteien mit europaweiten Spitzenkandidaten an.

Vor allem aber wird es aus zahnärztlicher Sicht zu wichtigen Weichenstellungen in der nächsten Legislaturperiode des EU-Parlamentes kommen. So geht es vor allem um eine Aufhebung des Zwangs, als Zahnarzt Mitglied einer Zahnärztekammer werden zu müssen, und eine deutliche Beschneidung der Rechte der Kammer zum Beschluss autonomer berufsrechtlicher Regelungen wie deren Aufsicht. Die Erbringung von Gesundheitsdienstleistungen soll europaweit normiert und eine Verschärfung der Regelungen zum Inverkehrbringen von Medizinprodukten erlassen werden.

Kernforderungen der BZÄK an die EU-Parlamentarier sind eine weitgehende Sicherstellung der „freien Berufsausübung im Patienteninteresse (Charta der freien



Berufe in Europa)“. Der BZÄK geht es um den Erhalt der alten Strukturen der Selbstverwaltung (Kammerprivilegien), eine „Gewährleistung einer hohen Qualität der zahnmedizinischen Ausbildung“ und „Amalgam ist als notwendiges zahnmedizinisches Füllungsmaterial zu erhalten“.

Die BZÄK fordert das Europäische Parlament auf, sich für die Verabschiedung einer europäischen Charta der freien Berufe einzusetzen, die in Anlehnung an den Small Business Act eine Standortbestimmung der Freiberuflichkeit auf europäischer Ebene vorsieht. Dabei soll die Arbeit des Council of European

Dentists und anderer freiberuflichen Dachverbände genutzt werden.

Die BZÄK sieht die Gefahr, dass „bewährte Strukturen beruflicher Selbstverwaltung zugunsten einmaliger Beschäftigungseffekte infrage gestellt und voreilig aufgegeben werden, ohne die Folgekosten zu kalkulieren“. Dazu gehören auch die

ANZEIGE

„RKI-konforme und (Rechts-)Sichere Wasserhygiene“

Informieren Sie sich vor Ort auf der info dental OST in Berlin am 21.06.14



SAFEWATER

Einziges erfolgreich klinisch validiertes Wasserhygiene-Technologie-Konzept

Kostenfreie Beratung 0800 - 25 83 72 33

Erfahrungsberichte www.bluesafety.com



EUROPA ernst nehmen

Jürgen Pischel spricht Klartext



Die zahnärztlichen Körperschaften und Verbände aus den europäischen Ländern geben viel Geld aus, um in Brüssel und Straßburg mit Organisationen und Büros repräsentativ vertreten zu sein. Regelmäßig bewegen sich Kohorten von zahnärztlichen Funktionären und Kammerbürokraten der verschiedenen Fachbereiche aus ihren Heimatländern zu „Ausschüssen“ oder „Parlamentartreffen“ nach Brüssel und Straßburg, um zu tagen, sich abzustimmen. Bislang waren sie auch ziemlich erfolgreich, nicht weil sie groß mit eigenen Initiativen vorangekommen wären, sondern weil sie vieles an Vorhaben, forsch aus der EU-Kommission vorgeschlagen, im parlamentarischen Kleinklein aus vielen nationalen Interessen heraus verhindern oder auf die lange Bank des Zerredens schieben konnten. Aber EU-Bürokraten kennen dieses Spiel schon und sind beharrlich, unter neuen Headlines alte Vorhaben immer wieder zur Vorlage parlamentarischer Initiativen zu nutzen. Und jedesmal kommen sie ein Stück weiter, schaffen Boden für eine Realisierung.

So gibt es auch im zahnärztlichen Interessensfeld einige Themen, seit Jahren in Diskussion ohne bisher echten Fortschritt, die aber nun, zum x-ten Mal auf dem Tisch liegend, sich immer konkreter auf eine Realisation zubewegen. Die Lage für die zahnärztlichen EU-Interessenvertretungen wird ernster, das merkt man an der zunehmend kritischen Tonlage von Stellungnahmen und deren Intensität. So auch die seitenlang ausgebreiteten Forderungen der Bundeszahnärztekammer (BZÄK) zur Europawahl in wenigen Tagen. Da merkt man richtig, wo der Hut brennt und man in Berlin längst weiß, dass der Zug fast unaufhaltbar auf die Schiene gesetzt, sich voranbewegt.

Das Kernthema der BZÄK: Erhalt der (durch Zwangsbeiträge der Zahnärzte finanzierten) Selbstverwaltung, sprich der

Kammerstatus darf nicht fallen. Natürlich geht es dabei vornehmlich um Postensicherung und Einfluss, aber die Mitstreiter werden auf zahnärztlicher europäischer Verbandsebene immer lustloser, für Kammer-Sonderinteressen weniger Länder zu kämpfen, und so die national bestimmten Argumentationen mit angeblich wichtigen Sonderpositionen immer eindringlicher.

Nicht die unmittelbare berufliche Interessenswahrung steht im Vordergrund der BZÄK-Argumente, sondern die funktionierende Rolle in der dualen Ausbildung der Assistenzkräfte muss erhalten. Die größte Gefahr, dass der Kammer-Status mit Zwangsmitgliedschaft fällt, droht nicht so sehr aus der Unmutssituation unter Heilberuflern, sondern in den Wirtschafts- und Handelskammern, wo ja auch Verfassungsgerichtsverfahren laufen.

Ein anderes Thema ist die Öffnung zur europaweiten Erbringung von Gesundheitsleistungen. Darf in einem EU-Land ein Zahntechniker mit Prothetikerausbildung eine 28er herstellen und eingliedern, soll er es auch in Deutschland können. Gleiches gilt für den Status und den Leistungserbringungsumfang für die akademisierte Bachelor Dentalhygienikerin (DH). Ähnliches wird passieren in der Bachelor-Master-Assimilation der Zahnmedizin in Europa, wie beim freien Zugang zur zahnmedizinischen Versorgung in ganz Europa. Eine sehr eingeschränkte Freiberuflichkeit – oder andersherum gesagt – sehr weitgehende unternehmerisch gewerbliche Organisationsfähigkeit zahnärztlicher Leistungserbringung wird kommen.

Eine Liberalisierung, dass überall in Europa gleiche Rechte und Chancen wahrgenommen werden können, wird sich durchsetzen, schon deshalb, weil es in Wahrheit der kleinste gemeinsame Nenner ist.

Stellen wir uns langsam darauf ein,

toi, toi, toi, Ihr J. Pischel

Qualifikation von GKV-Gutachtern soll besser werden

Das Gutachterverfahren in der GKV wurde zum 1. April 2014 neu geordnet und einheitlich geregelt.

BONN/KREMS (jp) – Künftig können auch die Gesetzlichen Krankenkassen Vertragszahnärzte als Gutachter für die vertraglich vereinbarten Gutachten vorschlagen, nicht nur die Vertragszahnärzte.

Der Neuordnung zugrunde gelegt wurde der Ersatzkassenvertrag Zahnärzte. Die Gutachter werden künftig alle für vier Jahre bestellt, ein Widerruf der Bestellung ist nur einvernehmlich möglich. Wer erstmals als Gutachter bestellt wird, bekommt ein Jahr „Einarbeitungszeit“, in der er fachlich begleitet wird und in dem er seine Gutachten dem zuständigen Referenten der KZV vorlegen muss.

Es werden auch Qualifikationskriterien genannt, die der Gutachter erfüllen muss. Demnach sollen die Gutachter zum Bestellzeitpunkt über eine mindestens vierjährige, ununterbrochen bestehende vertragszahnärztliche Zulassung sowie über ausreichende Erfahrung auf dem Gebiet, für das sie bestellt werden sollen, verfügen. Dabei wird auch der Nachweis einer angemessenen Zahl an Behandlungsfällen gefordert. Gutachter und Obergutachter sind verpflichtet, an den Gutachter beziehungsweise Obergutachtertugungen der sie bestellenden KZV/KZBV teilzunehmen und dieser gegenüber die jährliche Teilnahme an fachbezogenen Fortbildungsmaßnahmen im jeweiligen Leistungsbereich nachzuweisen. Außerdem haben die angehenden Gutachter zu versichern, dass sie ihre Tätigkeit weisungsgebunden und fachlich unabhängig ausüben werden.

Für alle zu begutachtenden Leistungen in der gesetzlichen Krankenversicherung – Zahnersatz, kiefer-

orthopädische Behandlungen, parodontologische Leistungen und implantologische Leistungen für Ausnahmeindikationen – müssen die Gutachter ihre Gutachten innerhalb von vier Wochen vorlegen, Ausnahmen müssen begründet und der Kasse rechtzeitig angezeigt werden. Die Einspruchsfrist beträgt einheitlich einen Monat nach Zugang der Stellungnahme beim Zahnarzt, der Antrag auf Obergutachten ist schriftlich bei der KZBV zu stellen. Bleibt der Einspruch erfolglos, trägt der Zahnarzt die Kosten des Obergutachters anteilig beziehungsweise vollständig. Die Höhe der Kosten wird im Einzelfall von den jeweiligen Fachgutachtern der KZBV im Einvernehmen mit dem GKV-Spitzenverband festgestellt. Bei kieferorthopädischen Leistungen müssen Kieferorthopäden ab 1. April 2014 der Krankenkasse Leistungen anzeigen, die ohne Therapieänderung über die ursprünglich geplanten Leistungen

hinausgehen. Die Kasse kann diese Leistungen dann gutachterlich prüfen lassen. Bei PAR-Leistungen entfallen im Primärkassenbereich die Begutachtung eines Nachbefunds und im Ersatzkassenbereich die Begutachtung einzelner Behandlungspositionen. Bei den Prothetik-Gutachten sind die unterschiedlichen Verfahren „Obergutachter“ oder „Prothetik-Einigungsausschuss“ jetzt für alle Kassenarten frei. KZVen und Kassen ist überlassen, auf welches Verfahren sie sich einigen. Neu ist, dass die Kassen bereits ausgeführte prothetische Leistungen innerhalb von 24 Monaten nach definitiver Eingliederung begutachten lassen können, wenn sie Planungs- oder Ausführungsmängel vermuten. Bei Mängelgutachten trägt grundsätzlich die Kasse die Kosten. Die geänderten Bundesmantelverträge sind ab dem 1. April 2014 auf der Internetseite der KZBV unter www.kzbv.de/verträge abzurufen. **DT**



←Fortsetzung von S. 1 Leitartikel „Europawahl“ Selbstverwaltungsstrukturen der freien Berufe. Diese werden vom Berufsstand getragen und finanziert, basieren auf demokratischen Prinzipien und entlasten mit der Erfüllung ihrer Aufgaben ganz unmittelbar die Staatsverwaltung. Das Beispiel der dualen Ausbildung zeige, welche wichtige Aufgabe die freiberufliche Selbstverwaltung in Deutschland übernimmt.

„Die BZÄK fordert, dass sich das Europäische Parlament grundsätzlich gegen Normierungen von Dienstleistungen im Gesundheitsbereich ausspricht. Die Prinzipien der Normung von Produkten können nicht auf

Dienstleistungen im Gesundheitsbereich übertragen werden.“

Die Einführung von Bachelor- und Masterstrukturen im zahnärztlichen Bereich sieht die BZÄK vor allem aus Gründen der Patientensicherheit sehr kritisch. Die BZÄK unterstreicht mit Blick auf die Anerkennung ausländischer Abschlüsse, dass aus Gründen des Patientenschutzes bei allen Angehörigen der Heilberufe ausreichende Sprachkenntnisse vorhanden sein müssen. Der Nachweis sollte im Wege spezieller Sprachtests geführt werden.

Der Rechtsrahmen für Medizinprodukte soll, wie von der EU-Kommission vorgesehen, so auch die

BZÄK, verschärft werden, „um für sichere, wirksame und innovative Medizinprodukte in Europa zu sorgen“. Die neuen Vorschläge beinhalten strengere Vorgaben für das Inverkehrbringen von Medizinprodukten, gekoppelt mit einer besseren Marktüberwachung und Rückverfolgbarkeit. So sollen Medizinprodukte künftig mithilfe einer Medizinproduktnummer unverkennbar zuzuordnen sein. Ein spezieller Ausweis soll ferner für alle Implantate ausgehändigt werden. Medizinprodukte, die absichtlich Nanomaterialien zu therapeutischen Zwecken freisetzen, sollen automatisch in die höchste Risikoklasse III fallen. **DT**

←Fortsetzung von S. 1 oben „Amalgam“

Erst Mitte März 2014 hat der wissenschaftliche Beratungsausschuss für Gesundheits- und Umweltrisiken der Europäischen Kommission, das Scientific Committee on Health and Environmental Risks (SCHER), eine „finale Stellungnahme zu den Gesundheits- und Umweltauswirkungen

von Amalgam veröffentlicht“, wo es heißt, „... dass die Gesundheits- und Umweltgefährdung durch das in zahnärztlichem Amalgam enthaltene Quecksilber vergleichsweise gering ist. Nur unter außergewöhnlichen Umständen (‚Worst-Case-Szenario‘), d.h. im Falle einer hohen Zahnrztdichte, verbunden mit einem hohen Grad der

Amalgamnutzung bei gleichzeitigem Fehlen von Amalgamabscheidern, könne nicht ausgeschlossen werden, dass auf lokaler Ebene Risiken für Gesundheit und Umwelt bestünden.“ Dieses Szenario ist für Deutschland ausgeschlossen, da in Deutschland Amalgamabscheider für Zahnarztpraxen vorgeschrieben sind. **DT**

DENTAL TRIBUNE

IMPRESSUM

Verlag
OEMUS MEDIA AG
Holbeinstraße 29, 04229 Leipzig
Tel.: 0341 48474-0
Fax: 0341 48474-290
kontakt@oemus-media.de
www.oemus.com

Verleger
Torsten R. Oemus

Verlagsleitung
Ingolf Döbbecke
Dipl.-Päd., Jürgen Isbaner
Dipl.-Betriebsw. Lutz V. Hiller

Chefredaktion
Dipl.-Päd. Jürgen Isbaner (ji), V.i.S.d.P.
isbaner@oemus-media.de

Redaktionsleitung
Majang Hartwig-Kramer (mhk)
m.hartwig-kramer@oemus-media.de

Korrespondent Gesundheitspolitik
Jürgen Pischel (jp)
info@dp-uni.ac.at

**Anzeigenverkauf
Verkaufsleitung**
Dipl.-Betriebsw. Lutz V. Hiller
hiller@oemus-media.de

Verkauf
Nadine Naumann
n.naumann@oemus-media.de

Produktionsleitung
Gernot Meyer
meyer@oemus-media.de

Anzeigendisposition
Marius Mezger
m.mezger@oemus-media.de

Bob Schliebe
b.schliebe@oemus-media.de
Lysann Reichardt
l.reichardt@oemus-media.de

Layout/Satz
Franziska Dachsels

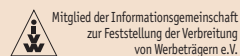
Lektorat
Hans Motschmann
h.motschmann@oemus-media.de

Erscheinungsweise

Dental Tribune German Edition erscheint 2014 mit 12 Ausgaben, es gilt die Preisliste Nr. 5 vom 1.1.2014. Es gelten die AGB.

Druckerei

Vogel Druck und Medienservice GmbH, Leibnizstraße 5, 97204 Höchberg



Verlags- und Urheberrecht

Dental Tribune German Edition ist ein eigenständiges redaktionelles Publikationsorgan der OEMUS MEDIA AG. Die Zeitschrift und die enthaltenen Beiträge und Abbildungen sind urheberrechtlich geschützt. Jede Verwertung ist ohne Zustimmung des Verlages unzulässig und strafbar. Das gilt besonders für Vervielfältigungen, Übersetzungen, Mikroverfilmungen und die Einspeicherung und Bearbeitung in elektronischen Systemen. Nachdruck, auch auszugsweise, nur mit Genehmigung des Verlages. Bei Einsendungen an die Redaktion wird das Einverständnis zur vollen oder auszugsweisen Veröffentlichung vorausgesetzt, sofern nichts anderes vermerkt ist. Mit Einsendung des Manuskriptes geht das Recht zur Veröffentlichung als auch die Rechte zur Übersetzung, zur Vergabe von Nachdruckrechten in deutscher oder fremder Sprache, zur elektronischen Speicherung in Datenbanken zur Herstellung von Sonderdrucken und Fotokopien an den Verlag über. Für unverlangt eingesandte Bücher und Manuskripte kann keine Gewähr übernommen werden. Mit anderen als den redaktionseigenen Signa oder mit Verfassernamen gekennzeichnete Beiträge geben die Auffassung der Verfasser wieder, welche der Meinung der Redaktion nicht zu entsprechen braucht. Der Autor des Beitrages trägt die Verantwortung. Gekennzeichnete Sonderteile und Anzeigen befinden sich außerhalb der Verantwortung der Redaktion. Für Verbands-, Unternehmens- und Marktinformationen kann keine Gewähr übernommen werden. Eine Haftung für Folgen aus unrichtigen oder fehlerhaften Darstellungen wird in jedem Falle ausgeschlossen. Gerichtsstand ist Leipzig.

Protein-Gel für schnelle Osseointegration

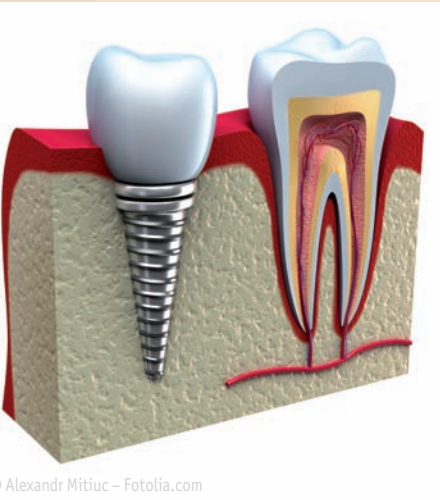Einheilung und Stabilität von Implantaten soll unterstützt werden.

UPPSALA – Die Forschung sucht ständig nach Mechanismen, um die Einheilungsphasen und die Stabilität von Implantaten zu verbessern. Wissenschaftler der Universität

Uppsala arbeiten derzeit an einer Methode, in der ein bestimmtes Protein mithilfe eines Gels auf die Implantatoberfläche aufgetragen wird und so die Einheilung fördert.

Das Protein BMP-2 (Bone Morphogenetic Protein 2) ist bekannt dafür, dass es das Wachstum von Knochengewebe anregt. Die schwedischen Forscher brachten dieses Protein in ein Gel aus modifizierter Hyaluronsäure ein. Eine wenige Nanometer starke Schicht dieses Gels soll als Ummantelung ein Implantat besser einwachsen lassen. Wenn ein Implantat eingesetzt wurde, kann durch Zugabe einer mit Kalzium angereicherten Lösung das Protein freigelassen und so das Knochenwachstum am Implantat stimuliert werden. [DT](#)

Quelle: ZWP online



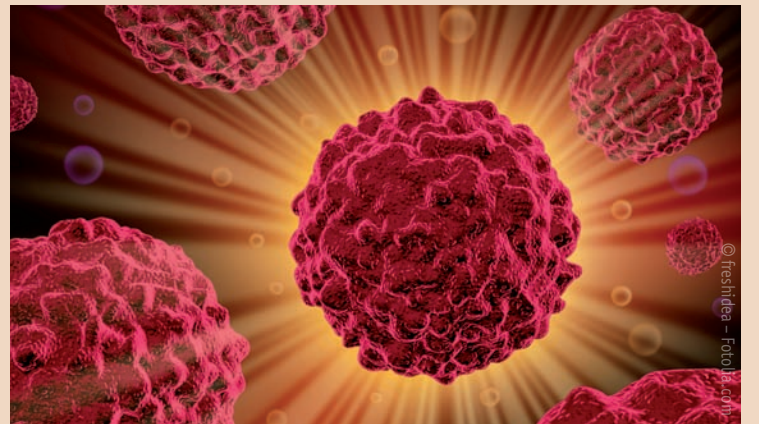
© Alexandr Mitic - Fotolia.com

Parodontitis beschleunigt Tumorwachstum im Mund

Früherkennungstests sollen helfen, Bakterien zu entlarven, bevor sie Krebs verursachen.

OHIO – Patienten mit Parodontitis tragen ein höheres Risiko für Tumorerkrankungen im Mundraum. Den Zusammenhang zwischen parodontalen Bakterien und dem Wachstum von Krebszellen haben Forscher aus Ohio untersucht. Dabei stellten sie fest, dass die Nebenprodukte der Bakterien *Porphyromonas gingivalis* und *Fusobacterium nucleatum* die Tumorbildung anstiften.

Die Forscher beschäftigten sich dabei mit dem Kaposi-Sarkom, einer Krebserkrankung, die häufig bei AIDS-Patienten im Mundraum auftritt und wahrscheinlich durch Humane Herpesviren (HHV-8) verursacht wird. Bei den meisten Menschen tritt solch eine Erkrankung nicht auf. Deshalb untersuchten sie, welche Parodontitisbakterien bei Menschen mit stark ausgeprägten Krankheitssymptomen im Mundraum vorkommen und diese Art von Karzinom auslösen. Aus Speichelproben dieser Patienten entnahmen sie



Nebenprodukte (kurzkettige Fettsäuren) von *Porphyromonas gingivalis* und *Fusobacterium nucleatum*. Diese Fettsäuren gaben sie zu Zellen mit ruhenden Kaposi-Herpesviren. Es zeigte sich, dass die Viren sich umgehend vermehren. Außerdem wurden verschiedene Mechanismen angeregt, durch die das Immunsystem gleichzeitig das Viruswachstum nicht mehr verhindert.

Diese Erkenntnisse lassen Rückschlüsse auf die mikrobiellen Bedingungen im Mundraum zu, die zur Bildung von Tumoren führen. Dadurch lassen sich möglicherweise Früherkennungstests entwickeln, die Bakterien entlarven, bevor sie Krebs verursachen. [DT](#)

Quelle: ZWP online

Messung mittels Synchrotronstrahlung

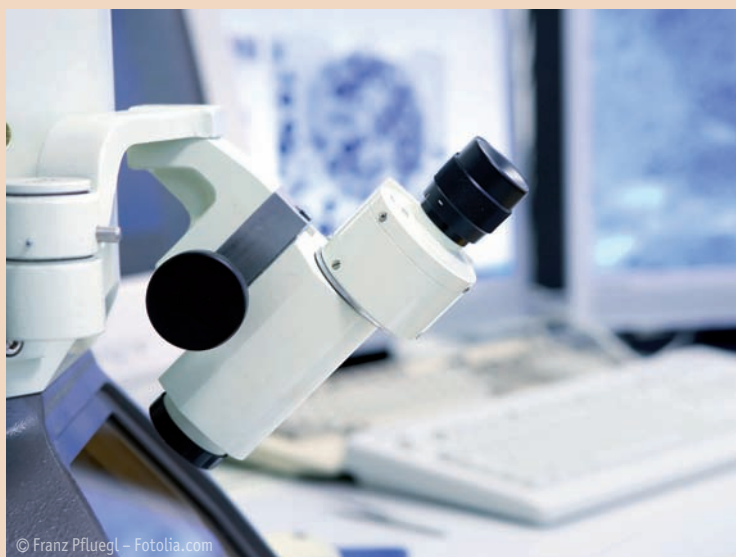Wissenschaftler untersuchen Zähne, bevor sie wachsen.

SASKATCHEWAN – Moderne bildgebende Verfahren können Zusammenhänge und Strukturen im menschlichen Körper darstellen, die mit herkömmlicher Röntgenstrahlung nicht annähernd sichtbar sind. Eine Methode, sehr hochauflösende Bilder von Weichgewebestrukturen zu erstellen, bietet die Messung mittels Synchrotronstrahlung. Bisher gibt es etwa 30 Labore weltweit, die sich mit dieser Messtechnik beschäftigen.

In Synchrotrons werden geladene Teilchen wie Elektronen in einer Röhre auf nahezu Lichtgeschwindigkeit beschleunigt. Bei der magnetischen Ablenkung der Elektronen auf ringförmige Bahnen entsteht sehr intensive Bremsstrahlung, die den spektralen Bereich von der Röntgenstrahlung bis zum ultravioletten Licht abdeckt. Eine Röntgenaufnahme mit Synchrotronstrahlung ist eine Milliarde Mal intensiver als

herkömmliches Röntgen. Genau diese Eigenschaft nahmen Julia Boughner und ihre Kollegen der Universität von Saskatchewan, Kanada, zu Hilfe, um in embryonalem Zahngewebe zu untersuchen, wie Zähne sich formen, und so bereits, bevor sie wachsen, festzustellen, wie sie später einmal im Kiefer stehen werden – also eine Diagnose zum frühestmöglichen Moment der Zahnentwicklung. Das Wissen über Zusammenhänge von Zahnentwicklung in diesem Stadium und späterer Stellung der Zähne könnte viele temporäre Behandlungen unnötig machen. Kritikpunkt der Untersuchungsmethode ist die intensivere Strahlungsbelastung. Auch wenn der Synchrotronstrahl gebündelter ist als ein Röntgenstrahl und einen gezielteren Gewebsabschnitt untersucht, bleibt die Strahlung mehrfach intensiver. [DT](#)

Quelle: ZWP online



© Franz Pfluegl - Fotolia.com

ANZEIGE

els
extra low shrinkage®

WIR WAREN NOCH NIE SO NAHE AN DER NATUR.

- verbesserte Modellierbarkeit
- frei von TEGDMA und HEMA – ideal für Patienten und Anwender mit einer Allergie auf diese Substanzen
- sehr niedrige Schrumpfspannung

Schweizer Qualitätsprodukt 

www.saremco.ch

SAREMCO
DENTAL

White-Spot-Läsionen während Multibracketbehandlungen

Obwohl die Vorteile festsitzender Multibracketapparaturen unbestritten sind, geht ihre Anwendung auch mit Nebenwirkungen einher.

Den entstehenden Demineralisationen des Schmelzes kann durch Prophylaxestrategien und Camouflage durch mikroinvasive Infiltration entgegengewirkt werden.

Von Prof. Dr. Michael Knösel, Universitätsmedizin Göttingen.

Ein hoher Anteil der kieferorthopädischen Behandlungen in Deutschland wird mit modernen festsitzenden Apparaturen durchgeführt. Zu den unbestrittenen Vorteilen der festsitzenden kieferorthopädischen Behandlung mit Multibracketapparaturen (MB) gesellen sich jedoch auch Nebenwirkungen: Neben den Wurzelresorptionen gehört hierzu vor allem die häufig zu beobachtende Entstehung von Demineralisationen, den sogenannten White-Spot-Läsionen (WSL) des Schmelzes während der Multibracketbehandlung.

Ätiologisch spielen dabei neben der vorübergehend erschwerten Pflegbarkeit der Bracketzwischenräume (Abb. 1) bei der häuslichen Mundhygiene und dem eingeschränkten Selbstreinigungseffekt der Zähne während der kieferorthopädischen Behandlung auch das individuelle Kariesrisiko (Säurepufferkapazität und Fließrate des Speichels) und das Unterschreiten eines Mindestmaßes von lokalen Fluoridierungsmaßnahmen (Zahncreme, Mundspüllösungen, Bracketumfeldversiegelungen) eine Rolle. Daher gehört neben der Aufklärung über das WSL-Risiko während einer MB-Behandlung und dem Anbieten von fluoridfreisetzen Bracketumfeldversiegelungen vor allem das regelmäßige Kontrollieren der Mundhygiene, das Aufzeigen von Pflegedefiziten sowie das Mundhygiene-Remotivieren zu den Aufgaben des behandelnden Kieferorthopäden.

Dennoch lässt sich in vielen Fällen die Entstehung von WSL nicht zuver-



verantwortliche Arbeiten mit Multibracketapparaturen erfordert somit vonseiten des Behandlers über Kontroll- und Prophylaxemaßnahmen hinaus auch die Handlungsfähigkeit bei trotz Präventionsmaßnahmen auftretenden WSL, was in einigen Fällen den vorzeitigen Abbruch der MB-Behandlung bedeuten kann.

Obwohl aktive WSL als opak erscheinende Schmelzveränderungen eine initialkariöse Läsion darstellen

ten und Vertiefen der Läsion, allerdings bleiben auch inaktive WSL, insbesondere im ästhetisch relevanten Frontzahnbereich, als deutlich sichtbare, opake Schmelzflecken zurück. Die klinische Sichtbarkeit dieser Flecken erklärt sich durch das veränderte Lichtbrechungsverhalten: Einfallendes Licht wird in White-Spot-Läsionen diffus gestreut, statt wie von gesundem Schmelz reflektiert zu werden.

gende Anteil der MB-Behandlungen mit bukkal befestigten Apparaturen durchgeführt. Daher gehört es zu den einfachsten und zugleich elementarsten Maßnahmen der WSL-Prophylaxe, entsprechende Risikopatienten anhand von Plaquekontrollen vorab zu selektieren und eine Multibracketbehandlung erst bei Erreichen eines adäquaten Mundhygieneniveaus zu initiieren. Bei anhaltend schlechter Mundhygiene bereits im Vorfeld einer festsitzenden

flächen über das Areal der Bracketbasis hinaus zu vermeiden, um das Entstehen von WSL nicht iatrogen zu triggern oder zu begünstigen. Dies gilt ganz besonders in Fällen, in denen keine Bracketumfeldversiegelung durchgeführt werden kann (Knösel et al., 2012).

Nach Beginn einer MB-Behandlung sind zur WSL-Prophylaxe das Aufrechterhalten einer guten Mundhygiene und die Verwendung fluoridierter Zahncreme grundlegend und unabdingbar. Insbesondere beim größten Anteil der mit festsitzenden Apparaturen behandelten Patienten, der Altersgruppe der 12–16-Jährigen, kommt durch die häufig schnell nachlassende Motivation den regelmäßigen Kontrollen der Mundhygiene im Rahmen der Serviceintervalle durch den Kieferorthopäden eine besondere Rolle zu. Als zusätzliche wirkungsvolle Maßnahme kann das tägliche Mundspülen mit niedrigkonzentrierten Fluoridlösungen (200–450 ppm) zur Reduzierung des WSL-Risikos empfohlen werden, was systematischen Übersichtsarbeiten zufolge die WSL-Formation erheblich reduzieren kann (Benson et al., 2013). Leider ist trotz des Spektrums der Prophylaxemaßnahmen die WSL-Entstehung ein alltägliches Problem in der kieferorthopädischen Praxis: Fast die Hälfte aller mit bukkalen MB-Apparaturen behandelten Patienten entwickelt eine neue WSL während der ersten zwölf Behandlungsmonate, wobei insbesondere die ersten sechs Monate einer aktuellen Studie zufolge als kritisch angesehen

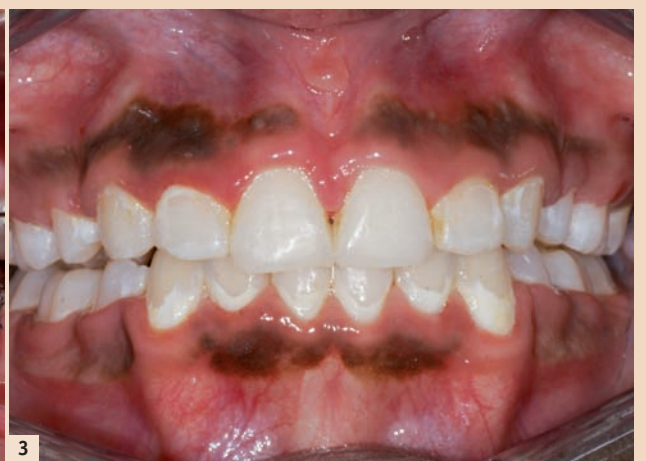
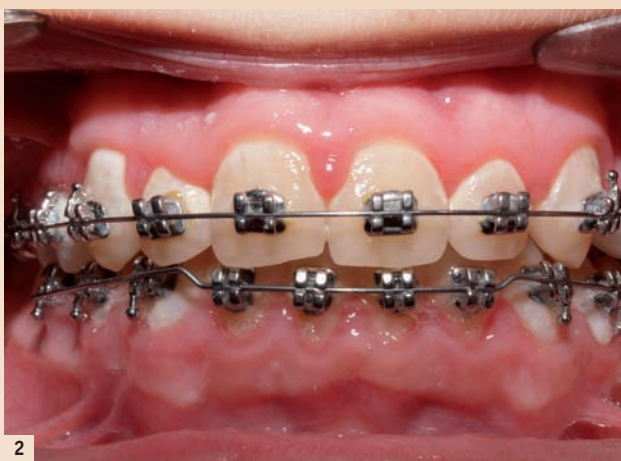
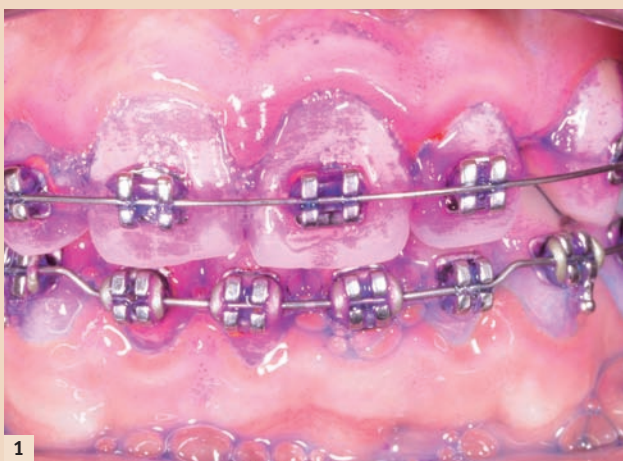Abb. 1: Multibracketapparaturen stellen Hygienehindernisse dar und begünstigen eine vermehrte Plaqueakkumulation. – Abb. 2: Unzureichende Pflege- und Fluoridierungsmaßnahmen erhöhen das Schmelz-Demineralisationsrisiko und führen rasch zu White-Spot-Läsionen. – Abb. 3: White-Spot-Läsionen werden von vielen Patienten oftmals erst nach Entfernung der Brackets als ästhetisch störend wahrgenommen.

lässig vermeiden, was mit der Dynamik der WSL-Formation zusammenhängt: Obwohl es erwiesen ist, dass besonders lang andauernde Bracketbehandlungen die Entstehung von WSL signifikant begünstigen, können initiale Schmelzdemineralsationen bereits nach sehr kurzen Behandlungszeiträumen von nur wenigen Wochen oder Monaten auftreten.

Folglich entwickelt ein bestimmter Prozentsatz festsitzend behandelter Patienten White-Spot-Läsionen, die jedoch oft erst nach Entfernen der Brackets als ästhetisch störend wahrgenommen werden (Abb. 2, 3). Das

(ICD-10/K02.0), werden diese nach dem Debonding durch eine bessere Pflegbarkeit oft in einen inaktiven Zustand mit glatter, pseudointakter Schmelzoberfläche überführt. Damit geht oft eine geringe optische Verbesserung der WSL einher, was neben einer Glättung und Härtung der Läsionsoberfläche durch lokale Fluoridierungsmaßnahmen vor allem auf den mechanischen Schmelzabrieb durch Bürstabrasion bei entsprechend guter Zugänglichkeit der betroffenen Schmelzbereiche nach Entfernen der Brackets zurückzuführen ist. Es erfolgt also nicht zwangsläufig ein Fortschrei-

Ein Ansatz zur Vermeidung von WSL trotz festsitzender kieferorthopädischer Behandlung bietet sich in der Befestigung der Brackets auf den lingualen Schmelzflächen. Obwohl auch hier Brackets Pflegehindernisse darstellen, ist durch das verbesserte Umspülen der gefährdeten Bereiche mit Speichel im Vergleich zur bukkalen Bracketbefestigung die Inzidenz von WSL erniedrigt (v. d. Veen et al., 2010) und eine ästhetische Beeinträchtigung nicht gegeben. Aufgrund der Komplexität und den damit verbundenen Kosten dieser Behandlungstechnik wird jedoch der bei Weitem überwie-

Behandlung ist vom Eingliedern von Multibracketapparaturen abzuraten und lingualen oder abnehmbaren Apparaturen der Vorzug zu geben, bis ein adäquates Pflegeniveau vom Patienten zuverlässig eingehalten werden kann. Die Anwendung von Bracketumfeldversiegelungen und fluoridfreisetzenden Adhäsiven und Zementen zum Befestigen von Brackets und Bändern ist bei festsitzenden kieferorthopädischen Behandlungen grundsätzlich zu empfehlen. Beim Befestigen der MB-Apparatur sind Schmelz-Ätzintervalle von mehr als 15 Sekunden und das Vergrößern der anzurauenden Schmelz-

werden; drei Viertel der betroffenen Patienten sind männlich (Tufekci et al., 2011).

Bewährte und neue Therapieansätze

Geringgradig ausgeprägte WSL werden meist noninvasiv therapiert, was durch lokale Fluoridierungsmaßnahmen das Remineralisieren des Schmelzes und das Inaktivieren der WSL zum Ziel hat. Die optische Erkennbarkeit dieser inaktiven Läsionen verringert sich dabei geringfügig, dennoch stellen die meist trotzdem noch



19. und 20. September 2014 · Sofitel Munich Bayerpost



Implantologie 3.0 – heute, morgen, übermorgen

25 Jahre BDIZ EDI · 18. Jahressymposium des Bundesverbandes der implantologisch tätigen Zahnärzte in Europa e.V. (BDIZ EDI)

Programm und Anmeldung online unter: www.bdizedi-jahressymposium.de

Freitag, 19. September 2014

PROGRAMMPUNKTE

- 11.00 – 13.00 Uhr Mitgliederversammlung BDIZ EDI
- 13.00 – 14.00 Uhr Lunchbuffet/Besuch der Dentalausstellung
- 14.00 – 18.00 Uhr Berufspolitisches Programm
- 14.00 – 17.00 Uhr Workshops der Industriepartner
- 14.00 – 17.00 Uhr Workshop iCAMPUS
- ab 20.00 Uhr Get-together am Vorabend des Oktoberfestes

BERUFSPOLITISCHES PROGRAMM – vorläufiges Programm Implantologie im Wandel – 25 Jahre BDIZ EDI

- 14.00 – 14.15 Uhr Begrüßung und Einführung
Christian Berger/Kempton,
Prof. Dr. Dr. Joachim E. Zöller/Köln
- 14.15 – 14.45 Uhr GKV, PKV, Selbstzahler – wer bezahlt künftig was?
Prof. Dr. Günter Neubauer/München
- 14.45 – 15.15 Uhr Die private Krankenkasse der Zukunft und ihre Leistungen
Dr. Volker Leienbach/Köln
- 15.15 – 16.00 Uhr Podiumsdiskussion mit den Referenten
RA Peter Knüpper/München
- 16.00 – 16.30 Uhr Kaffeepause/Besuch der Dentalausstellung
- 16.30 – 17.00 Uhr Der Staatsanwalt ermittelt
StA Markus Koppenleitner/München
- 17.00 – 17.30 Uhr Recht und Irrtum – Gedanken zur Strafbarkeit zahnärztlichen Handelns
Prof. Dr. Thomas Ratajczak/Sindelfingen
- 17.30 – 18.00 Uhr Podiumsdiskussion mit den Referenten
Christian Berger/Kempton
- 18.00 – 18.30 Uhr Sie fragen, wir antworten
Christian Berger/Kempton,
Prof. Dr. Dr. Joachim E. Zöller/Köln,
Prof. Dr. Thomas Ratajczak/Sindelfingen

Samstag, 20. September 2014

WISSENSCHAFTLICHES PROGRAMM – vorläufiges Programm Implantologie 3.0 – heute, morgen, übermorgen

- 08.30 – 08.45 Uhr Begrüßung und Einführung
Christian Berger/Kempton,
Prof. Dr. Dr. Joachim E. Zöller/Köln
- 08.45 – 09.30 Uhr Braucht man in Zukunft noch Implantate?
Prof. Dr. Dr. h.c. Jürgen Hescheler/Köln
- 09.30 – 10.15 Uhr Von der Kieler Wurst über GBR zum Beckenknochen und zur Distraction
Prof. Dr. Dr. Bodo Hoffmeister/Berlin
- 10.15 – 10.30 Uhr Diskussion
- 10.30 – 11.00 Uhr Kaffeepause/Besuch der Dentalausstellung
- 11.00 – 11.30 Uhr Einfach – ohne Kompromisse. Perfekte Ästhetik und Funktion – sicher und vorhersagbar
Priv.-Doz. Dr. Robert Nölken/Lindau
- 11.30 – 12.00 Uhr Wie erreicht man ästhetische Ergebnisse?
Dr. Martin Gollner/Bayreuth
- 12.00 – 12.30 Uhr Kurze und durchmesserreduzierte Implantate – was können sie?
Dr. Dr. Stefan Kanehl/Hamburg

Samstag, 20. September 2014

- 12.30 – 12.45 Uhr Diskussion
- 12.45 – 13.45 Uhr Mittagspause/Besuch der Dentalausstellung
- 13.45 – 14.30 Uhr Diagnostik vom Zahnfilm über OPG zum DVT
Prof. Dr. Stefan Wolfart/Aachen
- 14.30 – 15.15 Uhr The edentulous maxilla – fixed vs. removable for esthetic outcomes
Prof. Dr. Nicola Zitzmann/Zürich
- 15.15 – 15.30 Uhr Diskussion
- 15.30 – 16.00 Uhr Kaffeepause/Besuch der Dentalausstellung
- 16.00 – 16.30 Uhr Schienen und Schablonen – richtig anwenden, korrekt abrechnen
Priv. Doz. Dr. Hans-Joachim Nickenig/Köln
- 16.30 – 17.00 Uhr Prothetische Versorgungskonzepte über angulierte Implantate
Priv.-Doz. Dr. Jörg Neugebauer/Landsberg
- 17.00 – 17.45 Uhr Augmentationsmaterialien und Defektklassifikation
Priv.-Doz. Dr. Dr. Daniel Rothamel/Köln
- 17.45 – 18.15 Uhr Abschlussdiskussion und Verabschiedung
Christian Berger/Kempton,
Prof. Dr. Dr. Joachim E. Zöller/Köln

PROGRAMM FÜR ZAHNMEDIZINISCHE ASSISTENZBERUFE

- 09.00 – 09.15 Uhr Begrüßung
Dr. Stefan Liepe/Hannover
- 09.15 – 10.15 Uhr Praxishygiene und fachgerechte Aufbereitung von Medizinprodukten in der chirurgischen Praxis
Marina Nörr-Müller/München
- 10.15 – 10.30 Uhr Diskussion
- 10.30 – 11.00 Uhr Kaffeepause/Besuch der Dentalausstellung
- 11.00 – 12.30 Uhr Qualitätsmanagement in der chirurgischen Praxis – Pflichterfüllung oder Chance
Dora M. Tarnoki/München
- 12.30 – 12.45 Uhr Diskussion
- 12.45 – 13.45 Uhr Mittagspause/Besuch der Dentalausstellung
- 13.45 – 14.15 Uhr OP-Assistenz in der Implantologie Praxis-hygiene und fachgerechte Aufbereitung von Medizinprodukten in der chirurgischen Praxis
Marina Nörr-Müller/München
- 14.15 – 14.30 Uhr Diskussion

Samstag, 20. September 2014

- 14.30 – 15.00 Uhr Kaffeepause/Besuch der Dentalausstellung
- 15.00 – 16.00 Uhr Wie rechne ich chirurgische Leistungen richtig ab?
Dr. Stefan Liepe/Hannover
- 16.00 – 17.00 Uhr Die Versicherung will nicht zahlen – was tun?
Prof. Dr. Thomas Ratajczak/Sindelfingen
- 17.00 – 17.30 Uhr Abschlussdiskussion
Dr. Stefan Liepe/Hannover,
Prof. Dr. Thomas Ratajczak/Sindelfingen

Organisatorisches

KONGRESSGEBÜHREN (19. und 20. September 2014)

	Buchung bis 14.07.	Buchung ab 15.07.
Zahnarzt Mitglied (BDIZ EDI)	350,- €	420,- €
Zahnarzt Nichtmitglied	450,- €	520,- €
Assistenten Mitglied (BDIZ EDI)	250,- €	290,- €
Assistenten Nichtmitglied	340,- €	380,- €
Studenten Mitglied (BDIZ EDI)	180,- €	200,- €
Studenten Nichtmitglied	250,- €	290,- €
ZMA Mitglied (BDIZ EDI)	120,- €	150,- €
ZMA Nichtmitglied	150,- €	180,- €

Auf die Kongressgebühr wird keine MwSt. erhoben.

VERANSTALTER

BDIZ EDI – Bundesverband der implantologisch tätigen Zahnärzte in Europa e.V.
Geschäftsstelle Bonn
An der Esche 2, 53111 Bonn
Tel.: 0228 93592-44, Fax: 0228 93592-46
office-bonn@bdizedi.org, www.bdizedi.org

ORGANISATION/ANMELDUNG

OEMUS MEDIA AG
Holbeinstraße 29, 04229 Leipzig
Tel.: 0341 48474-308, Fax: 0341 48474-290
event@oemus-media.de, www.oemus.com

FORTBILDUNGSBEWERTUNG

Die Veranstaltung entspricht den Leitsätzen zur zahnärztlichen Fortbildung der Bundeszahnärztekammer (BZÄK) und wird nach der Bewertungstabelle der BZÄK/DGZMK mit 12 Punkten bewertet.

VERANSTALTUNGSORT

Hotel Sofitel Munich Bayerpost
Bayerstraße 12, 80335 München
www.sofitel.com

Zimmer in unterschiedlichen Kategorien bzw. auf Anfrage zum Tagespreis:
PRIMECON GmbH, Frau Katrin Schröder, Tel.: 0211 49767-20, Fax: 0211 49767-29



Faxantwort
0341 48474-290

Für das 18. Jahressymposium des BDIZ EDI am 19. und 20. September 2014 in München melde ich folgende Personen verbindlich an (bitte Zutreffendes ausfüllen bzw. ankreuzen):

Name, Vorname, Tätigkeit	Mitglied: <input type="checkbox"/> BDIZ EDI <input type="checkbox"/> Nichtmitglied	Name, Vorname, Tätigkeit	Mitglied: <input type="checkbox"/> BDIZ EDI <input type="checkbox"/> Nichtmitglied
--------------------------	--	--------------------------	--

Get-together (Freitag, ab 20.00 Uhr): (Bitte Personenzahl eintragen) Bitte senden Sie mir das Programm zur Veranstaltung des BDIZ EDI am 19. und 20. September 2014 in München zu.

Die Allgemeinen Geschäftsbedingungen zur Veranstaltung des BDIZ EDI erkenne ich an.

Datum/Unterschrift

E-Mail (Bitte angeben!)

Praxisstempel

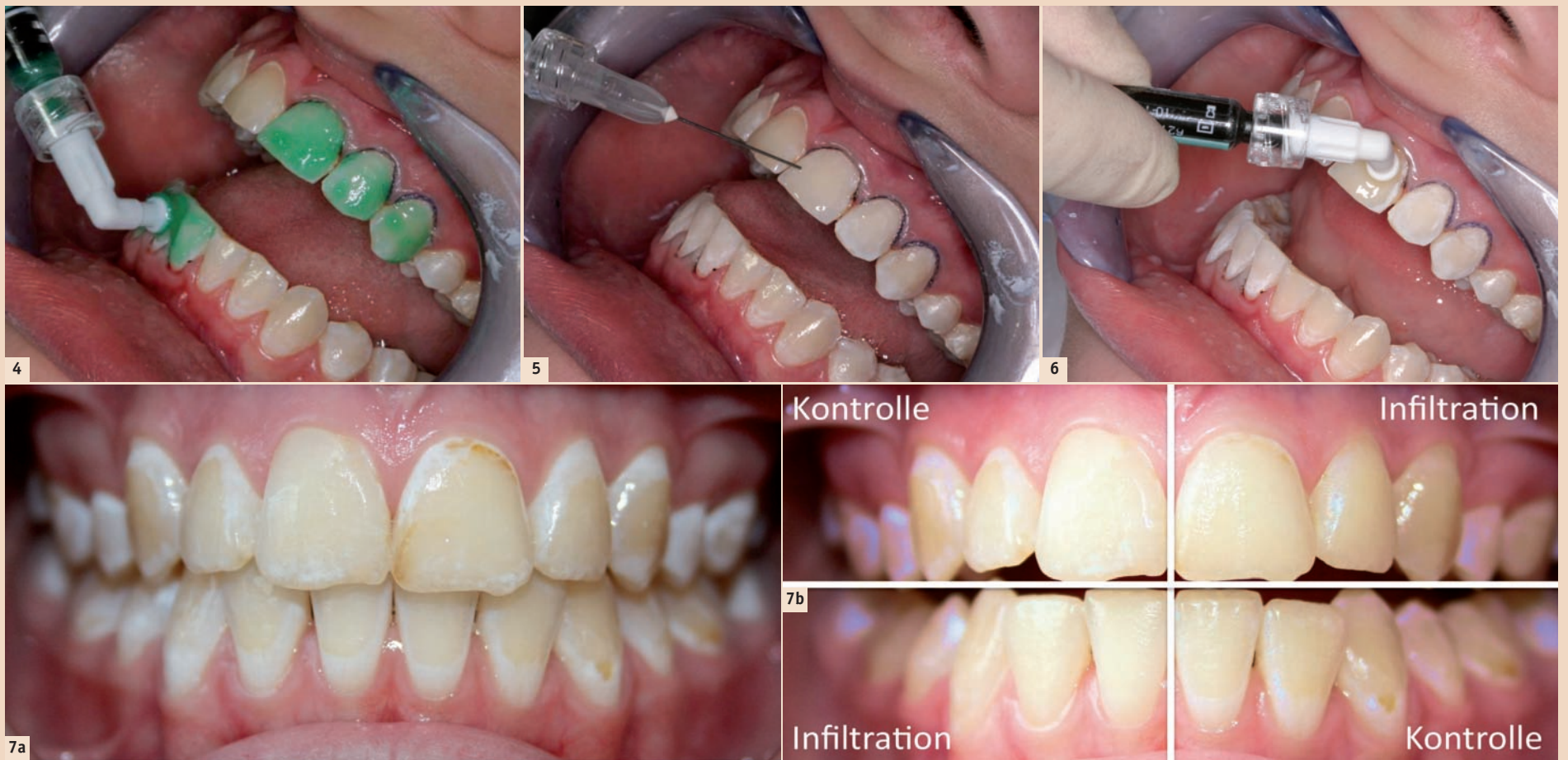

Abb. 4–6: Konditionieren der oberflächlichen WSL-Schicht mit Icon-Etch (15%iges HCl-Gel), Trocknen mit Icon-Dry und Infiltration der konditionierten WSL. Die Anzahl der Konditionierungsintervalle ist an die Tiefe und Oberflächenstruktur der WSL anzupassen, die Notwendigkeit weiterer Ätzwgänge ergibt sich bei visueller Kontrolle nach Auftragen des Icon-Dry. – Abb. 7a und b: Typische White-Spot-Läsionen nach Multibracketbehandlung (a). Nach Infiltration glichen sich die Läsionen dem gesunden Schmelz optisch an. Ein halbes Jahr nach Icon-Behandlung im 2. und 4. Quadranten sind die infiltrierten WSL noch immer farbstabil, während die WSL der unbehandelten Kontrollzähne im 1. und 3. Quadranten trotz häuslicher lokaler Fluoridierungsmaßnahmen und guter Pflege sichtbar blieben.

gut sichtbaren WSL im Frontzahnbereich in vielen Fällen einen ästhetischen Makel dar (Abb. 2, 3). Schwere ausgeprägte Fälle mit eingebrochenen Schmelzoberflächen verlangen invasive Maßnahmen in Form von Composite-Füllungen oder Veneers, um das Fortschreiten der Karies zu stoppen und die dentofaziale Ästhetik wiederherzustellen.

Der Behandlungsbedarf liegt jedoch in den meisten Fällen bei postorthodontischen WSL zwischen den beiden Extremen der von lokaler Fluoridierung bis zum invasiven Eingriff reichenden Indikationsskala: Oft liegt eine mittlere Läsionstiefe bei zugleich hohem ästhetischen Anspruch vonseiten des Patienten vor. Für diese Situation existiert seit einigen Jahren mit der Methode der WSL-Infiltration (Icon, DMG, Hamburg) ein mikroinvasiver Therapieweg, der sowohl der Ästhetik als auch dem Erhalt von Zahnschmelz Rechnung trägt. Ergebnisse klinischer Studien zur Infiltrationstechnik belegen ein Aufhalten der Progression initialer, oberflächlich nicht eingebrochener Läsionen nach Behandlung mit dem sehr niedrigviskosen Icon-Infiltrant im Vergleich zu nicht behandelten Läsionen (Paris et al., 2010). Darüber hinaus ergibt sich durch das Lichtbrechungsverhalten des Materials, das dem Lichtreflexionsverhalten gesunden Schmelzes ähnelt, der positive Nebeneffekt der ästhetischen Angleichung von White-Spot-Läsionen an angrenzende gesunde Schmelzareale, ohne die Notwendigkeit des rotierenden Abtrags von Zahnhartsubstanz.

Praxis der Infiltrationstechnik

Das Prinzip der White-Spot-Infiltration beruht dabei auf einem initialen Konditionieren der pseudointakten oberflächlichen Läsionsschicht durch Einwirken des im Icon-Set enthaltenen 15%igen HCl-Gels. Anschließend wird die Läsion mit der ebenfalls enthaltenen Icon-Dry- (99%ige Ethanol-)Lösung getrocknet. Das Trocknen ist zum einen

die Grundvoraussetzung für das Penetrieren des Infiltranten in die Tiefe der Läsion, das über Kapillareffekte erfolgt.

Darüber hinaus ermöglicht es dem Behandler eine erste Einschätzung des ästhetischen Resultats: Sind zu diesem Zeitpunkt noch opak erscheinende Reste der Läsion sichtbar, empfiehlt sich die Wiederholung des HCl-Konditionierens jeweils im 2-Minuten-Intervall, um die pseudointakte Oberfläche der Läsionen sicher zu entfernen und somit ein Penetrieren des Infiltranten bis in die Tiefe der Läsion zu ermöglichen. Auf diese Weise lässt sich das Konditionieren der verhärteten pseudointakten Schmelzoberfläche an die Tiefe der Läsion anpassen. Erst anschließend wird der Infiltrant aufgetragen und nach einer dreiminütigen Einwirkzeit lichtgehärtet (Abb. 4–6).

Wie dauerhaft sind die optischen Verbesserungen nach Infiltration?

Der Camouflage-Effekt, also das optische Angleichen der infiltrierten Läsion an angrenzende Schmelzareale, konnte in letzter Zeit anhand zahlreicher Fallberichte dokumentiert werden.

Darüber hinaus wird in einer aktuellen Langzeitstudie (Knösel et al., 2013) die Farbbeständigkeit des Infiltranten und die Beständigkeit des Camouflage-Effekts an zwanzig Patienten im Vergleich zu nichtinfiltrierten WSL untersucht. Es erfolgte ein optisches Angleichen der infiltrierten WSL mit den angrenzenden gesunden Schmelzarealen; das Ausmaß des Angleichungseffektes hängt dabei vor allem von den Faktoren Läsionstiefe (je kleiner und flacher die Ausmaße der Läsion, umso besser der ästhetische Effekt) und Oberflächenhärte ab: Je länger nach Entfernen der Brackets die Oberfläche der Läsion durch Bürstabrasion und Fluoridierung geglättet und verhärtet wird, je länger also die Zeitspanne zwischen „Debonding“ und Infiltration durch Warten verlängert wird, umso schwieriger stellt sich die Ausgangslage für die WSL-Infiltration

dar, da sich die Anzahl der notwendigen Ätzintervalle erhöht. Die HCl-Konditionierungsintervalle wurden im Fall tiefer, älterer Läsionen bis zu vier Mal durchgeführt.

Die Farbbeständigkeit des Infiltranten unter In-vivo-Bedingungen und der damit verbundene Effekt der ästhetischen WSL-Camouflage blieb im bisherigen Beobachtungszeitraum von zwölf Monaten farbstabil ohne statistisch signifikante oder klinisch wahrnehmbare Veränderungen.

Weitere Anwendungsbereiche

Über den Anwendungsbereich der White-Spot-Läsionen und der frühen (Approximal-)Karies hinaus konnte in klinischen Studien und Fallberichten eine ähnliche Effizienz der Infiltrationstechnik mit ästhetisch ansprechenden Ergebnissen in Fällen von Zahnschmelzfluorosen oder auch Schmelzhyperminalisationen (Molar-Inzisiven-Hypomineralisation, MIH) dokumentiert werden, sodass zu erwarten ist, dass sich dieser Behandlungsansatz auch in den genannten Anwendungsbereichen als mikroinvasive Alternative etablieren wird (Munoz et al., 2013; Crombie et al., 2013).

Implementierung der Infiltrationstechnik in der täglichen kieferorthopädischen Praxis

Wie in den meisten Bereichen der modernen Zahnheilkunde sind auch bei der Infiltrationsbehandlung von WSL eine gute interdisziplinäre Zusammenarbeit und Kommunikation zwischen Patient, Generalist und Facharzt von hohem Stellenwert. Das Entstehen von MB-induzierten White-Spots wird typischerweise nicht vom Hauszahnarzt, sondern zunächst bei den Kontrollterminen in der kieferorthopädischen Praxis bemerkt und von den minderjährigen Patienten selbst bis zu diesem Zeitpunkt gar nicht wahrgenommen.

Da das Infiltrieren „frischer“, kleinerer und oberflächlich lokalisierter

Läsionen aus ästhetischer Sicht effektiver und mit einer geringen Anzahl von HCl-Konditionierungen durchzuführen ist als jenes älterer, tiefer Läsionen mit glatter, pseudointakter Oberfläche, liegt es im Verantwortungsbereich des Kieferorthopäden, betroffene Patienten und ggf. deren Eltern frühzeitig über die Situation und die Dynamik der WSL-Vertiefung aufzuklären und die festsitzende Apparatur ggf. vorzeitig zu entfernen. Die Praxiserfahrung zeigt, dass durch eine zu langsame und mittelbare Kommunikation mit den Eltern, die häufig über die allein zur Behandlung erscheinenden minderjährigen Patienten erfolgt, viel wertvolle Zeit verloren geht.

Falls eine Infiltrationsbehandlung geplant ist, sollte neben der Kostenfrage zeitnah und direkt mit den Kostenträgern abgeklärt werden, ob die Behandlung beim Hauszahnarzt oder in der kieferorthopädischen Praxis durchgeführt werden soll, um Verzögerungen im Ablauf nach Entfernung der Brackets zu vermeiden: Die abrasionsbedingte Verhärtung der Oberfläche beginnt meist bei guter (Bürst-)Zugänglichkeit der Läsion nach Entfernen der Brackets. Die Zeitspanne zwischen Entbänderung und Infiltration muss so kurz wie möglich gehalten werden, um eine Remineralisierung und vor allem die Oberflächenveränderungen durch tägliches Zähneputzen zu verhindern. Je weniger Zeit den porösen WSL-Oberflächen vor der Infiltration zum Remineralisieren gegeben wird, umso einfacher lassen sich ästhetisch ansprechende Ergebnisse erzielen.


Fazit

Durch die Infiltrationsbehandlung verbessert sich das Erscheinungsbild demineralisierter Zähne erheblich, und der Icon-Infiltrant zeigt eine adäquate Langzeit-Farbstabilität.

Ergebnisse aktueller klinischer Studien deuten darüber hinaus auf eine Erweiterung des Anwendungsbereiches auf die Indikationen fluorotischer Schmelzveränderungen und des hypo-

mineralisierten Schmelzes hin. Die White-Spot-Infiltration kann daher als ein praxistaugliches, mikroinvasives Konzept zur langfristigen Verbesserung der Ästhetik demineralisierter Frontzahnflächen empfohlen werden. Der ästhetische Behandlungserfolg ist abhängig von Alter, Oberflächenstruktur und Tiefe der WSL: Je kleiner die Läsion und je früher nach Entfernung der Brackets infiltriert wird, umso weniger Konditionierungsintervalle werden benötigt und umso ästhetischer stellt sich das Behandlungsergebnis dar. Ältere WSL erfordern ggf. eine mehrfache Wiederholung des Ätzworgangs, um eine optische Verbesserung zu erzielen. White-Spot-Infiltrationen sollten daher möglichst zeitnah nach Entfernung der Multibracket-Apparatur durchgeführt werden. Eine frühzeitige Aufklärung des Patienten und ggf. der Eltern minderjähriger Patienten noch während der festsitzenden Bracketbehandlung, sowie – falls die Behandlung nicht durch den Kieferorthopäden selbst ausgeführt wird – eine rasche Kommunikation mit dem Hauszahnarzt können als grundlegende Elemente einer erfolgreichen WSL-Infiltrationsbehandlung gelten. [DT](#)

Literaturliste



Prof. Dr. Michael Knösel
Universitätsmedizin Göttingen
Georg-August-Universität
Zentrum Zahn-, Mund-
und Kieferheilkunde
Abt. Kieferorthopädie
Robert-Koch-Str. 40
37075 Göttingen, Deutschland
Tel.: +49 551 39-8344
mknoesel@yahoo.de

Dynamisches Geschäftsumfeld führt zu personellen Veränderungen

GC passt Organisationsstruktur den Wachstumszielen an.

LEUVEN – Der Dentalspezialist GC gibt zum Start des neuen Geschäftsjahres zwei wichtige Personalentscheidungen auf europäischer Leitungsebene bekannt. Die neuen Personalien tragen einem dynamischen Geschäftsumfeld Rechnung und richten sich am Ziel der GC Corporation aus, ein weltweit führendes Unternehmen im Bereich der Zahnheilkunde zu werden.

Eckhard Maedel übernimmt nach zweijähriger Tätigkeit als Präsident von GC Europe die Position des Präsidenten von GC Orthodontics Europe sowie GC Tech. Europe. Den Blick in die Zukunft gerichtet, widmet Maedel sein Know-how ab sofort der Entwicklung der beiden neuen Geschäftseinheiten, um deren operatives Geschäft und Umsatz auf die nächste Ebene zu bringen. Maedels langjährige Erfahrung in diesen wichtigen



Eckhard Maedel

Michele Puttini

Schlüsselbereichen wird für das Erreichen der Wachstumsziele von unschätzbarem Wert für das gesamte Unternehmen sein.

Gleichzeitig tritt Michele Puttini, zurzeit General Manager Sales and Marketing Europe, die Nachfolge Maedels an und nimmt ab sofort die Funktion als Präsident von GC Europe wahr. Daneben wird

er seinen Verantwortungsbereich Marketing und Vertrieb vorerst beibehalten. Puttinis Kompetenzen und seine weitreichende internationale Managementenerfahrung in der Dentalbranche werden dazu beitragen, GC Europe auf der soliden Grundlage von Maedels erfolgreicher Arbeit weiterzuentwickeln.

Die GC-Führungsebene begrüßt die Personalberufungen als weiteren Schritt auf dem Weg zu einem nachhaltigen Wachstum im weltweiten Dentalsektor. Bereits im September 2013 setzte GC mit der Eröffnung seines internationalen Hauptsitzes in der Schweiz einen richtungweisenden Trend für die multinationale Agenda des gesamten Unternehmens. 

Quelle: GC Europe N.V.



145 Jahre Erfahrung in Endodontie

VDW steht für Qualität, schnelle Verfügbarkeit und herausragenden Service.



MÜNCHEN – Die 1869 in München gegründete Firma C.W. Zipperer begann mit der Herstellung feinmechanischer Teile für Uhrmacher und wurde bald darauf der erste europäische Hersteller von Instrumenten für die Wurzelkanalbehandlung. Zipperer ist der älteste Teil des heutigen Unternehmens VDW GmbH. Der Zahnarzt J. Beutelrock gründete 1885 seine „Spezialfabrik für eigene Erfindungen“, hauptsächlich Instrumente zur „Ausschachtung des Wurzelkanals“. Beide Unternehmen haben ihre Produkte schon zur Jahrhundertwende auf den Weltmärkten vertrieben. 1919 schließlich starteten die ANTEOS-Werke.

Diese drei Münchner Unternehmen waren lange Konkurrenten. Sie haben ihr Instrumentarium stetig erweitert und verbessert. ANTEOS hat später die Konkurren-


ten ZIPPERER und BEUTELROCK übernommen und 1972 zu „Vereinigte Dentalwerke“ fusioniert, jetzt kurz VDW GmbH. Die drei Marken werden bis heute zur Fortführung jahrzehntelanger Vertriebspartnerschaften beibehalten.

Endo in der DNA

An der rasanten Entwicklung der Endodontie in den letzten 15 Jahren ist VDW maßgeblich beteiligt. Investitionen in Forschung und Entwicklung sowie enge Zusammenarbeit mit Wissenschaft und Praxis wurden in neue Konzepte umgesetzt, die die Arbeit des Zahnarztes vereinfachen, verbessern und angenehmer gestalten. Aktuell besonders erfolgreich ist RECIPROC als innovatives NiTi-System zur Kanalaufbereitung mit nur einem Instrument.

Modernste Produktionsanlagen in München und Pistoia/Toskana, Italien, sowie stetige Investitionen

sichern Qualität, schnelle Verfügbarkeit und herausragenden Service.

Auch das Informationsangebot im Internet wird mit Videos und Webinaren ständig ausgebaut. Die VDW Fortbildungsprogramme haben 2013 fast 28.000 Zahnärzte in 1.600 Kursen in über 80 Ländern besucht. Darüber hinaus haben 145 Jahre Erfahrung und konsequente Spezialisierung auf Endodontie dem Unternehmen ein starkes Wachstum ermöglicht. Diese Stärke wird konsequent zur Weiterentwicklung endodontischer Konzepte nach dem Motto „Endo Einfach Erfolgreich“ genutzt. 

VDW GmbH

Tel.: +49 89 62734-0
www.vdw-dental.com



pola office+

SCHONEND UND SCHNELLES IN-OFFICE BLEACHING SYSTEM

NEUE KONZENTRATION

- 6% Wasserstoffperoxid
- In-Office Zahnaufhellung
- Keine Lichtquelle erforderlich
- Auto-Mix-Spritze – zur Anwendung direkt auf dem Zahn
- Extra beruhigende Formel für maximalen Komfort
- Enthält Kaliumnitrat, um Sensibilisierungen zu verhindern
- Klebriges Gel – Formel maximiert die Haftung
- Schnell und einfach im Gebrauch: 3 x Minuten-Anwendung
- 1- und 3-Patienten-Kits



6%

WASSERSTOFFPEROXYD JETZT ERHÄLTlich

SDI

Your Smile. Our Vision.
www.sdi.com.au
www.polawhite.com.au

SDI Germany GmbH
Dieselstraße 14, D-50859 Köln
Free phone: 0800 100 5759
Telefon: 02234 933 46 0
Fax: 02234 933 46 46
Email: Germany@sdi.com.au

Stark gegen Bakterien – sanft zu Zähnen und Zahnfleisch

Parodontitis- und Periimplantitistherapie mittels Perio Green von elexxion. Dr. Gordon John, wissenschaftlicher Mitarbeiter der Poliklinik für Zahnärztliche Chirurgie und Aufnahme des Universitätsklinikums Düsseldorf, im Interview mit Majang Hartwig-Kramer, *Dental Tribune*.

DÜSSELDORF – Mit dem neuen photodynamischen Wirkstoff Perio Green bringt die elexxion AG mit Firmensitz in Radolfzell Farbe in die laserunterstützte PA- und Periimplantitistherapie. Erste Erfahrungen besagen: Die Anwendung ist sehr einfach, sicher und effektiv.

Dental Tribune: Dr. John, neue Technologien und Materialien findet oder erfindet man nicht über Nacht. Wie viel Zeit ist von der ersten Idee bis zur Marktreife von Perio Green vergangen und worauf basiert dieses neue Medizinprodukt?

Dr. Gordon John: Prinzipiell muss man sagen, dass es ein langwieriger und mühsamer Weg von der Idee bis zur endgültigen Marktzulassung eines Medizinproduktes ist. Natürlich müssen neue Produkte genauestens auf Wirkung und vor allem auch unerwünschte Nebenwirkungen sowie Wechselwirkungen mit anderen Medizinprodukten oder Medikamenten untersucht werden. Dies ist zum Schutze unserer Patienten absolut nötig. Im Falle von Perio Green sind nun ziemlich genau zehn Jahre seit der ersten Idee zur Anwendung für die Parodontitistherapie vergangen, worauf meines Wissens nach fünf Jahre auf die Zertifizierungsprozedur entfielen.

Wie funktioniert die photodynamische Keimreduktion mit Indocyaningrün und mit welchen Belastungen muss der Patient bei der Behandlung rechnen? Findet die Behandlung unter Lokalanästhesie oder Narkose statt?

Das Wirkungsprinzip der photodynamischen Keimreduktion oder photodynamischen Therapie beruht auf Einbringung eines Farbstoffes in parodontale Taschen, der dann mittels einer Lichtquelle aktiviert wird und somit seine bakterizide Wirkung entfalten kann. Das Indocyaningrün (Perio Green)

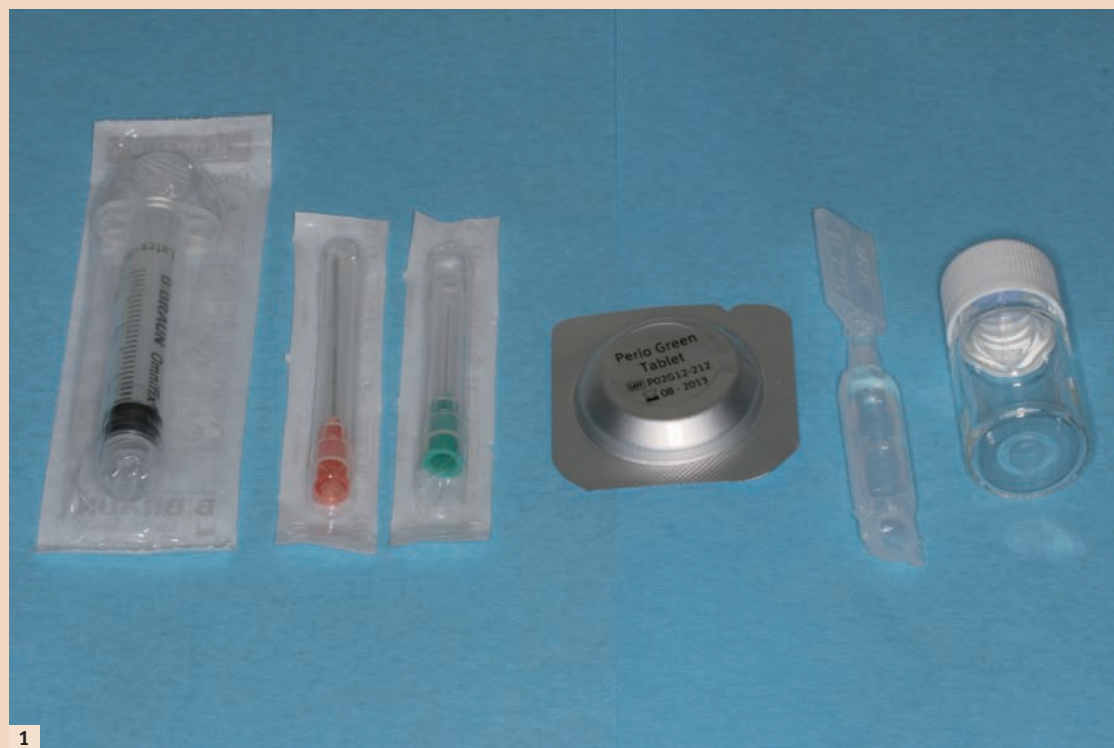

Abb. 1: Packungsinhalt mit Applikationsspritze, Aspirationskanüle, Applikationskanüle, Perio Green-Tablette, sterilem Wasser sowie Mischbehältnis.

dringt nach dem Einbringen in parodontale oder periimplantäre Taschen aufgrund seiner niedrigen Viskosität sehr gut bis in den

Green erfolgt bei einer Wellenlänge von 810 nm und einer Leistung von lediglich 300 mW. Die Hauptwirkung des Perio Green

somit eine bakterizide Wirkung entfaltet wird. Diese Hitzespitzen sind sehr kurz und lokal so stark begrenzt, dass diese von den

„Nebenwirkungen für Zahnhartsubstanz oder die umgebenden Weichgewebe sind aufgrund der geringen eingesetzten Laserleistung ebenso nicht zu erwarten wie Folgen für Restaurationen oder Implantate.“

Taschenfundus und kleinste Retentionsnischen vor und färbt selektiv Bakterienzellwände an. Körpereigene Zellbestandteile werden unterdessen nicht angefärbt. Die Aktivierung des Perio

beruht hierbei auf einer sehr hohen Energieabsorption von Licht der eingesetzten Wellenlänge, die sich in lokalen kurzen Hitzespitzen äußert, wodurch die Zellwand der Bakterien zerstört und

Patienten nicht wahrgenommen werden und auch keine Wirkung auf das umliegende gesunde Gewebe haben.

Bezüglich der Wirkungsweise ist der Begriff photodynamische

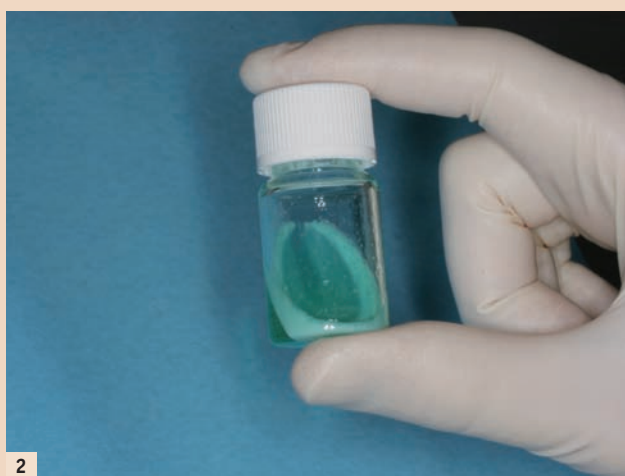Therapie, die auf einer Eigenwirkung des Photosensitizers setzt, meist in Form von Freisetzung von Sauerstoffradikalen, im Zusammenhang mit Perio Green nicht ganz richtig und sollte eher durch den Begriff der photothermischen Therapie ersetzt werden.

Eine Allgemeinanästhesie oder Narkose ist für die Durchführung der Keimreduktion mittels Perio Green auf keinen Fall erforderlich. In den allermeisten Fällen ist nicht einmal das Setzen einer Lokalanästhesie vonnöten. Vereinzelt wird das Einführen der Applikationskanüle oder der Laserspitze von den Patienten als unangenehm wahrgenommen. In diesen Fällen kann unter Lokalanästhesie behandelt werden.


Perio Green ermöglicht also eine hochwirksame und schmerzfreie adjuvante Parodontitis- und Periimplantitisbehandlung. Welche Risiken für Zahnhart- und Weichgewebe bestehen und mit welchen Nebenwirkungen ist gegebenenfalls zu rechnen?

Nebenwirkungen für Zahnhartsubstanz oder die umgebenden Weichgewebe sind aufgrund der geringen eingesetzten Laserleistung ebenso nicht zu erwarten wie Folgen für Restaurationen oder Implantate.

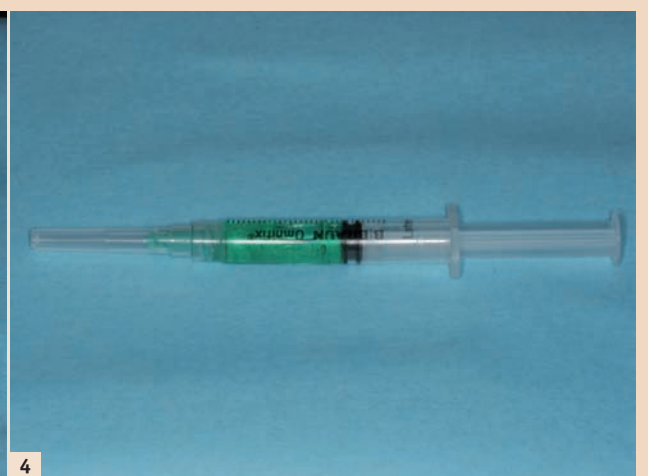
Indocyaningrün wird beispielsweise in der Ophthalmologie, Viszeralchirurgie oder Kardiologie intravasal appliziert. Bei intravasaler Applikation hat Indocyaningrün eine sehr geringe Halbwertszeit von drei bis vier Minuten, weist eine geringe Toxizität auf und gilt bei intraoraler, topischer Anwendung als bedenkenlos. Da Perio Green nicht über die Darmschleimhaut resorbiert wird, gehen von diesem Stoff selbst bei Verschlucken größerer Mengen keine Gefahren für den Patienten aus. Systemische Nebenwirkungen sind bisher nicht bekannt. Allergische Reaktionen wurden nur



2

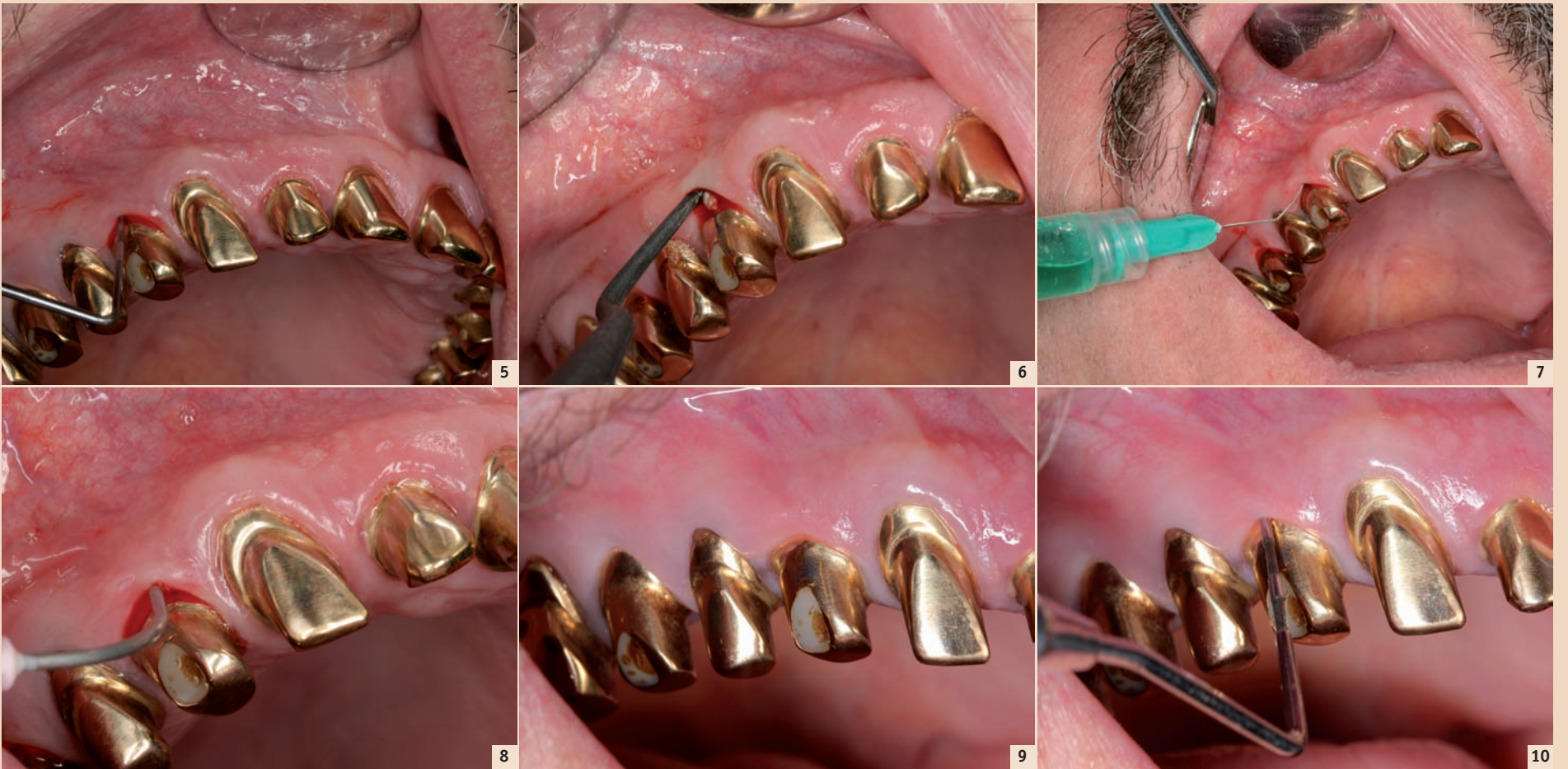


3



4

Abb. 2: Mischbehältnis mit aufgelöster Perio Green-Tablette. – Abb. 3: Überführen des Farbstoffes in die Applikationsspritze mittels der Aspirationskanüle (rot, 0,9 mm Durchmesser). – Abb. 4: Fertige Spritze mit Applikationskanüle (grün, 0,3 mm Durchmesser)



Patientenfall – Abb. 5: Implantat 14 mit Periimplantitis, Sondierungstiefe bis zu 5 mm, geschwollene Gingiva, rötliches Colorit, positives Bleeding on Probing. – **Abb. 6:** Geschlossene Kürettage, Entfernung der subgingivalen Konkreme. – **Abb. 7:** Applikation der Perio Green-Lösung. – **Abb. 8:** Aktivierung des Indocyaningrüns mittels Laser nach Ausspülen des überflüssigen Farbstoffes. – **Abb. 9:** Situation nach zweimaliger Behandlung im Abstand von vier Wochen, drei Monate nach der zweiten Behandlung. Es zeigt sich eine physiologische Gingiva von normalem Colorit und ohne Schwellung. – **Abb. 10:** Situation wie in Abb. 9, kein positives BOP.

sehr wenige beschrieben. Trotzdem ist ein Einsatz bei bekannter Jodallergie aufgrund des jodhaltigen Indocyaningrün eher zurückhaltend zu betrachten.

Perio Green wird in Tablettenform vertrieben. Wie gestaltet sich die Anwendung und muss mit Farbrückständen des Photosensitizers auf Wurzel- und Implantatoberflächen gerechnet werden?

Es ist richtig, dass Perio Green in Tablettenform vertrieben wird. Dies ist erforderlich, da es in einsatzbereiter, gelöster Form nur circa zwei Stunden seine Aktivität behält. Der Photosensitizer wird direkt am Behandlungsstuhl frisch für den Patienten hergestellt.

Dieser Prozess ist denkbar einfach. Alle benötigten Materialien werden steril verpackt mitgeliefert. Es wird lediglich eine Tablette in ein Mischgefäß gegeben, welches mit 2 ml sterilem Wasser befüllt wird. Nach einer Minute Wartezeit ist die Lösung homogen. Diese wird dann mit einer Aspirationskanüle (rote Kennzeichnung) aufgezogen, anschließend wird diese durch eine dünnere Applikationskanüle (grüne Kennzeichnung) getauscht und mit der Perio Green in die parodontalen oder periimplantären Taschen eingebracht.

Nach einer Einwirkzeit von zwei Minuten wird der überflüssige Farbstoff abgespült. Hierbei wurden in keinem der behandelten Fälle Farbrückstände auf Zahnhartsubstanz, Weichgewebe oder Implantatstrukturen beobachtet. Im Anschluss an die Einwirkphase folgt die Aktivierung des Perio Green für eine Minute mittels eines Lasers (810 nm Wellenlänge, 300 mW). Anschließend werden die Taschen nochmals durchgespült und die Behandlung damit beendet.

Entfernt der photodynamische Wirkstoff auch die mineralisierten Beläge oder sind dafür gesonderte Maßnahmen erforderlich?

Perio Green entfernt keine mineralisierten Beläge. Dafür ist es allerdings auch nicht vorgesehen. Der mineralisierte Biofilm sollte mechanisch, gründlich und

Für eine Full-Mouth-Anwendung sollte man mit einem zeitlichen Aufwand von etwa einer Stunde rechnen. Bei einer höheren Anzahl an zu dekontaminierenden Implantaten müsste aufgrund der im Vergleich zu parodontalen Taschen schwierigeren Sondierbarkeit etwas mehr Zeit eingeplant werden. Regeln für eine Thera-

Umgang mit den Geräten geschult ist. Der Zahnarzt muss die Behandlungsindikation stellen und die Anweisung zur Therapiedurchführung geben. Der Patient muss über die Delegation aufgeklärt sein und der Eingriff durch den Zahnarzt überwacht werden. Der Zahnarzt haftet für sämtliche Folgen der Behandlung.

Die Anwendung von Perio Green ist sehr einfach, sicher und effektiv. Man muss sich natürlich über die Grenzen der Behandlungsmethode bewusst sein. Beispielsweise ist kein regenerativer Effekt nach der Therapie zu erwarten. Allerdings kann gerade durch die effektive Dekontamination von Zahn- und Implantatoberflächen vor operativ-regenerativen Therapien die Defektsituation besser vorbereitet werden.

Weiterhin können durch den Einsatz von Perio Green auch schwierige Situationen zur Stagnation gebracht und somit auch bei fortgeschrittenen Periimplantitiden der Implantaterhalt verlängert werden, wenn der Patient beispielsweise kein operatives Vorgehen wünscht. Die photothermische Therapie mit Perio Green kann den sehr stark verbreiteten Einsatz von Antibiotika in der Zahnmedizin mit sämtlichen Nebenwirkungen deutlich reduzieren.

Wir danken Ihnen für dieses interessante Gespräch! ☒

„Die photothermische Therapie mit Perio Green kann den sehr stark verbreiteten Einsatz von Antibiotika in der Zahnmedizin mit sämtlichen Nebenwirkungen deutlich reduzieren.“

weitestgehend entfernt werden, beispielsweise mit entsprechenden Küretten. Nach Oberflächendekontamination von rauen Implantatoberflächen kann sich der residuale Biofilmanteil auf bis zu 60 Prozent, beispielsweise nach Behandlung mit Kunststoffküretten, belaufen. In diesem ausgedünnten, reduzierten Biofilmanteil kann die photodynamische/photothermische Therapie ihre Wirkung viel besser entfalten und „übrig gebliebene“ pathogene Keime abtöten.

Wie lange dauert die eigentliche Perio Green-Therapie und wie oft muss sie im Recall wiederholt werden? Und hier auch anschließend eine zweite Frage: Ist die Anwendung zwingend notwendig von einem Zahnarzt durchzuführen oder kann sie auch auf eine fortgebildete Helferin übertragen werden?

wiederholung können nicht pauschal aufgestellt werden.

Die Patienten sollten zwei bis drei Wochen nach erfolgter Therapie einbestellt und klinisch untersucht werden. Anhand der Befunde sollte eine individuelle Abwägung über das weitere Vorgehen getroffen werden. Aus unserem Patientenkollektiv wurden stark putride oder therapierefraktäre Periimplantitiden mit Perio Green behandelt, die nach zwei bis dreimaliger Anwendung in eine stabile, stagnierende Situation überführt werden konnten.

Bezüglich Ihrer zweiten Frage, die Delegation betreffend, bewegen wir uns momentan noch in einer nicht eindeutig geregelten Grauzone. Das heißt: Eine nicht-invasive Anwendung kann auf Helferinnen übertragen werden. Allerdings trägt der Zahnarzt dafür Sorge, dass das Personal entsprechend ausgebildet und im


Die neuen elexxion-Lasersysteme beinhalten bereits die notwendige Software für die Anwendung von Perio Green. Können ältere Geräte umgerüstet werden?

Auch ältere elexxion-Lasersysteme können problemlos umgerüstet werden. Hierzu wird lediglich eine neue Software auf die Geräte aufgespielt. Dies kann im Rahmen einer üblichen sicherheitstechnischen Überprüfung erfolgen. Die elexxion AG bietet darüber hinaus einen interessanten Service an: Bei regelmäßiger Bestellung von Perio Green wird das Lasersystem elexxion pico lite kostengünstig zur Verfügung gestellt.

Welche Erfahrungen haben Sie bei der Anwendung von Perio Green gemacht und können Sie diese Behandlungsmethode uneingeschränkt empfehlen?



Infos zum Autor



Kontakt

Infos zum Interviewpartner

Dr. med. dent. Gordon John
 Fachzahnarzt für Oralchirurgie
 Poliklinik für Zahnärztliche
 Chirurgie und Aufnahme
 Universitätsklinikum Düsseldorf
 Moorenstraße 5
 40225 Düsseldorf, Deutschland
 Tel.: +49 211 81-18155
 Fax: +49 211 81-04474
 gordon.john@med.uni-duesseldorf.de