

# DENTAL TRIBUNE

The World's Dental Newspaper · Swiss Edition

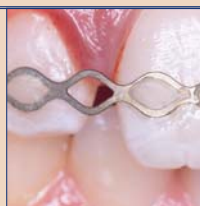No. 3/2012 · 9. Jahrgang · St. Gallen, 2. März 2012 · PVSt. 64494 · Einzelpreis: 6,50 CHF



### Kolumne

Krisen sind dazu da, gemeistert zu werden. Unsere Kolumne gibt Denkanstösse, um das Beste aus jeder Situation für Ihre Praxis machen zu können.


► Seite 6



### Update Traumatologie

Notfallsituation Zahnunfall – was ist wann zu tun? Umfassende Antworten zum komplexen Therapiefeld gibt der Beitrag von Dr. Bendicht Scheidegger auf den

► Seiten 25–27



### SSE Student Prize

Noemi Kaderli heisst die Gewinnerin des SSE Student Prize 2012. Überzeugen konnte sie mit einem eindrucksvoll präsentierten Fall – vorgestellt auf

► Seite 29

ANZEIGE

## Erfolgreiches 3. Nationales Osteology Symposium in Zürich

Extraktionsalveolen und Weichgewebe-Management standen am 20. und 21. Januar in Zürich im Blickpunkt.



Insgesamt 300 Teilnehmer besuchten am Freitag und Samstag das Schweizer Osteology Symposium im WTC Zürich-Oerlikon.

Während am ersten Tag in den Workshops vor allem praktisch gearbeitet wurde, zeigten die Referenten am zweiten Tag vor rund 300 Zuhörern wissenschaftliche Daten und Therapiekonzepte auf.

Die Schrumpfung des Alveolar-kamms nach Zahnextraktion stellt ein grosses Problem für die nachfolgende implantologische und prothetische Behandlung dar. Deshalb bemühen sich Oralchirurgen und Pa-

rodontologen wie Prof. Mariano Sanz, Universidad Complutense Facultad de Odontologia, Madrid, die biologischen Prozesse, die in der Extraktionsalveole ablaufen, zu verstehen.

### Dicke der bukkalen Lamelle ist entscheidend

Inzwischen deuten viele Daten darauf hin, dass die Dicke der bukkalen Knochenlamelle einer der Parameter ist, die darüber entscheiden, wie stark der Alveolarkamm nach einer Zahnextraktion schrumpft. Bei vielen Patienten ist die bukkale Knochenlamelle dünner als ein Millimeter oder fehlt. Teilweise besteht sie nur aus Bündelknochen und resorbiert deshalb nach der Zahnextraktion vollständig.

Eine mögliche Massnahme zur Aufrechterhaltung der Kammkontur ist die Ridge Preservation. Dabei wird ein langsam resorbierendes, osteoinduktives Knochenersatzmaterial in die Extraktionsalveole eingebracht. „Die Ridge Preservation kann die vertikale und horizontale Schrumpfung des Kieferkamms vermindern“, fasste Prof. Sanz das Ergebnis eines Reviews aus seiner Gruppe zusammen (Vignoletti F et al., COIR Suppl 2012). Welches Biomaterial und welches chirurgische Vorgehen am besten geeignet sind und ob sich durch eine Ridge Preservation der Langzeiterfolg der Implantation verbessert, lässt sich aufgrund fehlender Studien aber noch nicht sagen.

Fortsetzung auf Seite 2 ►

Bewährtes Know-how im neuen Glanz ...

Neugierig?

Infos finden Sie auf der Seite 5!

### Editorial



### Eine Scheibe Lyoner

... für die Kleinen gab es früher beim Metzger. Ein Hochgenuss! Und wenn man freundlich Danke sagte, auch eine zweite Scheibe.

CRM oder Customer-Relationship-Management war damals noch keine „Wissenschaft“, sondern gesunder Geschäftssinn. Den Zahnarztpatienten genügte eine gute medizinische Leistung, man ging ja nur zur Behandlung, wenn's wehtat. Oder die Dritten anstanden.

Das hat sich geändert. Ein guter Zahnarzt zu sein reicht heute nicht mehr. Patienten erwarten Empathie und wollen „umworben“ sein. Ehrlich, glaubwürdig und sympathisch. Eben dem Berufsstand adäquat. Wie man Patienten/Kunden animiert, gerne zu „ihrem“ Zahnarzt zu gehen, lässt sich erlernen. Basis ist aber immer noch das Gespür für deren Bedürfnisse. Dazu gehören die kleinen Gesten der Freundlichkeit.

Ihr Johannes Eschmann  
Chefredaktor

### Über die Osteology Foundation

„Linking Science with Practice“ lautet das Motto der Osteology Foundation. Die 2003 von Dr. Peter Geistlich und der Geistlich Pharma AG gegründete Stiftung zielt darauf ab, die universitäre und industrielle Forschung zu vernetzen sowie aktuelles Wissen über orale Geweberegeneration für den praktizierenden Zahnarzt verfügbar zu machen.

Hierzu organisiert die Stiftung nationale und internationale Kongresse, publiziert Forschungsempfehlungen, fördert Forschungsprojekte im Bereich der oralen Geweberegeneration und bietet jungen Wissenschaft-

lern in einem einwöchigen Intensivkurs die Möglichkeit, ihr wissenschaftliches Arbeiten gezielt zu verbessern.

Ein Stiftungsrat, bestehend aus international renommierten Experten aus den Bereichen Parodontologie und Oralchirurgie, begleitet alle Aktivitäten und Projekte der Osteology Foundation.

### Osteology Foundation

Tel.: +41 41 368 44 47  
www.osteology.org



Diese Ausgabe enthält Beilagen der Firmen

**Coltène/Whaledent AG**  
(Teilaufgabe),

**Flexident AG** (Teilaufgabe) und

**Healthco-Breitschmid AG**  
(Teilaufgabe).

Wir bitten unsere Leserinnen und Leser um freundliche Beachtung. Vielen Dank.

ANZEIGE

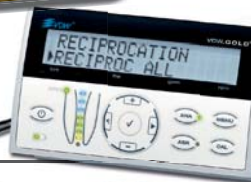
## VDW.GOLD® RECIPROC®

Endomotor mit integriertem Apexlocator

- ⊕ Einstellungen für die reziproken Feilensysteme WaveOne™ und RECIPROC®
- ⊕ Für klassische NiTi-Systeme wie unter anderem ProTaper, Mtwo, Hero, Race, etc
- ⊕ Integrierter Apexlocator simultane Längenkontrolle während der Aufbereitung

VDW.GOLD® RECIPROC®  
inkl. 6:1 Winkelstück  
jetzt nur: CHF 2'999,-  
solange Vorrat

solange Vorrat



⊕ BDS Dental AG · 8308 Illnau  
Ihr VDW Partner in der Schweiz

TEL: 052 397 30 20 www.bds-dental.ch

bds dental ag



Prof. Mariano Sanz, Universität Complutense, Madrid.



Dr. Daniel S. Thoma, ZMZ Zürich.



Dr. Vivianne Chappuis, ZMK Bern.



Dr. Christian Ramel, ZMZ Zürich und Privatpraxis.



Dr. Sofia Aroca, ZMK Bern, Privatpraxis Paris.



Prof. Dr. Urs Belser, SMD, Genf.



Dr. Beat Wallkamm, ZMK Bern und Privatpraxis.



Prof. Nicola Zitzmann, UZM Basel.



Dr. Bruno Schmid, Privatpraxis Bern.

← Fortsetzung von Seite 1

Eine weitere Massnahme, von der früher erwartet wurde, dass sie den Knochenabbau bremst, ist die Sofortimplantation. Die Daten hierzu sind

jedoch gemäss Prof. Sanz inhomogen: Einerseits beeinträchtigt die Sofortimplantation die Osseointegration nicht, und die biologische Breite ist sogar grösser als nach Spätimplantation.

Andererseits zeigen mittlerweile viele Studien, dass es nach Sofortimplantationen zu starken Knochenresorptionen und Rezessionen kommen kann. Einen Einfluss haben die Position der

Implantatschulter (mehr Resorption bei bukkaler Position), der Implantattyp (konische vs. zylindrische Implantate) und die ursprüngliche Dicke der bukkalen Knochenlamelle. Möglicherweise kann die Kammresorption nach Sofortimplantation reduziert werden, wenn die Lücke zwischen Implantat und bukkaler Lamelle mit einem Biomaterial gefüllt wird.

Zellkultur eine osteoinduktive Wirkung. Die Kombination aus solchen Knochenchips und osteokonduktiven Knochenersatzmaterialien („deproteinized bone mineral“, DBM; oder „biphasic calcium phosphate“, BCP) zusammen mit einer Kollagenmembran hat sich für die Konturaugmentation nach Extraktion bewährt.

Der Zeitpunkt der Implantation nach der Zahnextraktion beeinflusst zusätzlich die periimplantäre Defektmorphologie. Weil die Sofortimplantation ein gewisses Risiko für faciale Rezession birgt, ist die Frühimplantation das bevorzugte Vorgehen. Vorteile sind die intakte Weichgewebdecke und das fast abgeschlossene „bone modeling“, bedingt durch die Resorption des Bündelknochens.

Trotz aller Fortschritte stellt sich gemäss Dr. Chappuis die Frage nach den Grenzen der Regeneration. In seltenen Fällen beobachtet man, dass die aufgebaute Kontur nicht erhalten bleibt. Eine präklinische Studie gibt Hinweise darauf, dass die Mikroumgebung das Resorptionsverhalten des DBM beeinflussen kann. In einer beweglichen, bindegewebigen Umgebung kann es zu Resorptionen des

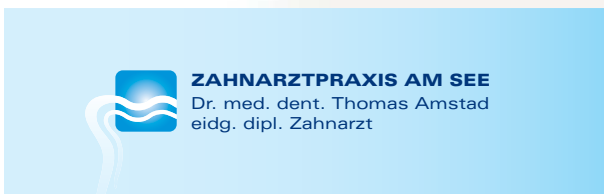
**Je nach Defektgrösse behandeln**

Ob sich der Knochenkollaps der Extraktionsalveole verhindern und wie sich verlorenes Volumen ersetzen lässt, diskutierte auch Dr. Vivianne Chappuis, ZMK Bern. Studien haben gezeigt, dass weder ein chirurgisches Vorgehen ohne Aufklappung noch eine Sofortimplantation oder Ridge Preservation den Knochenumbau nach Zahnextraktion vollständig verhindern können.

Deshalb steht der Praktiker häufig vor dem Problem, dieses Knochendefizit wieder ausgleichen zu müssen. Dr. Chappuis erläuterte, welche Biomaterialien hierfür am besten geeignet sind. Autologe Knochenchips, gewonnen mit der Knochenmühle oder einem Knochenschaber, haben in der

ANZEIGE

Das Logo – Ihre Handschrift.  
**Facelifting total.**



Wir unterstützen Sie bei der Gestaltung Ihres ganz persönlichen Markenzeichens.

**healthco-breitschmid**

Healthco-Breitschmid AG | Riedstrasse 12 | 8953 Dietikon  
T 0800 55 06 10 | F 0800 55 07 10 | www.breitschmid.ch | info@breitschmid.ch  
KRIENS DIETIKON BASEL CRISSIER

DBM kommen, in einer stabilen knöchernen Umgebung hingegen kaum.

### Wie Weichgewebe augmentieren?

Neue Techniken zur Verbreiterung der keratinisierten Mukosa und zum dreidimensionalen Weichgewebeaufbau stellte Dr. Daniel Thoma, ZZM Zürich, vor. Autologe Transplantate sind für diese Indikationen nach wie vor der Goldstandard. An der „Spendestelle“ treten jedoch Schmerzen und Schwellungen auf. Sie ist insgesamt verantwortlich für ca. 50% der Komplikationen nach Weichgewebeaugmentation. Deshalb lohnt sich die Suche nach einem Ersatzmaterial.

Kollagenmatrizen wie Muco-graft® haben in zahlreichen präklinischen und klinischen Studien gezeigt, dass sie für die Verbreiterung der keratinisierten Gingiva autologen Transplantaten wie dem freien Schleimhauttransplantat ebenbürtig sind. Zudem machen sie eine „Spendestelle“ unnötig. Ein weiterer wichtiger Vorteil der Kollagenmatrix gegenüber dem autologen Graft ist die bessere Farb- und Texturadaptation der neu gebildeten keratinisierten Mukosa an das Nachbargewebe.

Für einen dreidimensionalen Weichgewebeaufbau ist eine normale

Kollagenmembran nicht geeignet. Hierfür bräuchte man eher ein dreidimensionales, volumenstabiles Material. Die Klinik für Kronen- und Brückenprothetik der Universität Zürich hat zusammen mit Partneruniversitäten an der Entwicklung einer solchen 3-D-Matrix mitgewirkt und sie in verschiedenen präklinischen Studien getestet. In Kieferkammdefekten führten das Bindegewebestransplantat (bislang Goldstandard) und die 3-D-Kollagenmatrix zu einem vergleichbaren Volumengewinn. Würde hinge-

gen kein Transplantat eingebracht, ging Kammvolumen verloren. Das Konzept muss sich nun in klinischen Studien beweisen.

### Schöneres Weichgewebe dank provisorischer Versorgung

Wie bringt man Weichgewebe vor der prothetischen Versorgung optimal in Form? Für die Formung des

*Fortsetzung auf Seite 4 →*

*Dr. Andreas Rée, Pfäffikon, Dr. Andreas Grimm, CEO Karr Dental AG, und Dr. Urs Zellweger, Zug.*



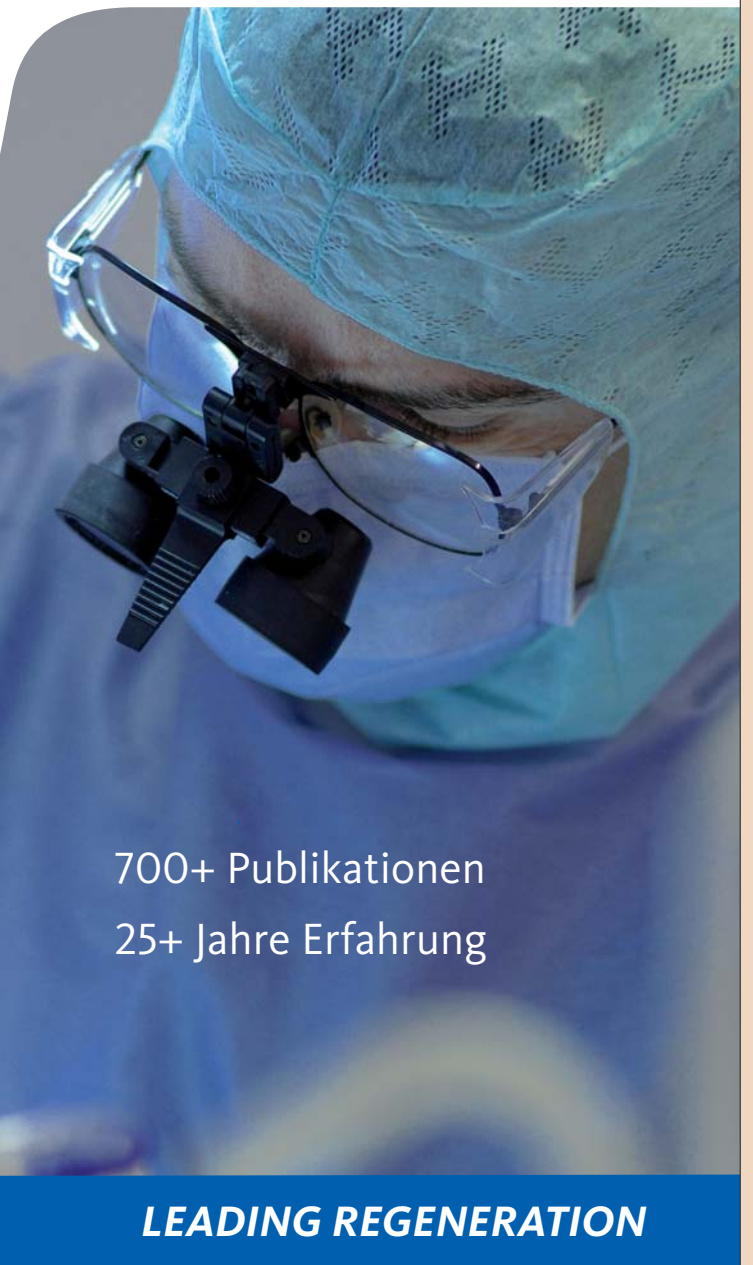ANZEIGE

**karrdental**  
www.karrdental.ch

Geistlich  
**Bio-Gide®**

Geistlich  
**Bio-Oss®**

## The Master's Choice



700+ Publikationen  
25+ Jahre Erfahrung

**LEADING REGENERATION**

### DENTAL TRIBUNE

#### IMPRESSUM

Erscheint im Verlag  
**Eschmann Medien AG**  
Wiesentalstrasse 20/PF  
CH-9242 Oberuzwil  
Tel.: +41 71 951 99 04  
Fax: +41 71 951 99 06  
www.dental-tribune.ch

**Verlagsleitung/Koordination**  
Susanne Eschmann  
s.eschmann@eschmann-medien.ch

**Abonnements**  
Claire Joss  
c.joss@eschmann-medien.ch

**Chefredaktion**  
Johannes Eschmann  
j.eschmann@eschmann-medien.ch

**Redaktion**  
Kristin Urban  
k.urban@eschmann-medien.ch

**Layout**  
Matthias Abicht  
m.abicht@dental-tribune.com

**Fachkorrektur**  
Ingrid und Hans Motschmann  
motschmann@oemus-media.de

Dental Tribune Swiss Edition erscheint in Lizenz und mit Genehmigung der Dental Tribune International GmbH. Dental Tribune ist eine Marke der Dental Tribune International GmbH. Die Zeitung und die enthaltenen Beiträge und Abbildungen sind urheberrechtlich geschützt. Jede Verwertung ist ohne Zustimmung des Verlages und der Dental Tribune International GmbH unzulässig und strafbar.

**Copyright**  
Dental Tribune International GmbH

**Jahresabonnement**  
51,- CHF  
inkl. MwSt. und Versandkosten

**Freie Mitarbeit**  
Dr. med. dent. Frederic Hermann,  
Geprüfter Experte der Implantologie DGOI,  
Diplomate des ICOI  
Dr. med. dent. SSO  
Bendicht Scheidegger-Ziörjen  
med. dent. Roman Wieland

**Medizinischer Berater:**  
Dr. med. H. U. Jelitto

Über unverlangt eingesandte Manuskripte und Leserbriefe, Fotos und Zeichnungen freuen wir uns, können dafür aber dennoch keine Haftung übernehmen. Einsender erklären sich damit einverstanden, dass die Redaktion Leserbriefe kürzen darf, wenn dadurch deren Sinn nicht entstellt wird.

Die Beiträge in der Rubrik „Industry News“ basieren auf den Angaben der Hersteller. Für deren Inhalt kann keine Gewähr oder Haftung übernommen werden. Die Inhalte von Anzeigen oder gekennzeichneten Sonderteilen befinden sich ausserhalb der Verantwortung der Redaktion.



Verena Vermeulen und Dr. Kay Horsch, Osteology Foundation.



Dr. Jakob Müller aus Zürich gewann eine Canon EOS 550D beim Wettbewerb der Karr Dental AG, COO Daniel Gander (l.) überreichte den Preis an den glücklichen Gewinner.

← Fortsetzung von Seite 3

periimplantären Weichgewebes spielt vor allem das Emergenzprofil der provisorischen Versorgungen eine Rolle.

Prof. Dr. Urs Belser, SMD Genf, achtet bei den Provisorien auf ein flaches und leicht konvexes Emergenzprofil – vor allem auf den ersten 2 mm. Interproximal hält er das Provisorium meistens sehr schlank, damit das Gewebe noch Zeit hat, sich dort einzulagern und sich natürliche

Papillen bilden. „Oft wird überkonturiert, um auch kleinste schwarze Dreiecke zwischen den Zähnen zu vermeiden“, sagte der Experte. Er stellte zwei Studien vor, die die Langzeitstabilität des ästhetischen Ergebnisses bei früher Implantation und simultaner Konturaugmentation zeigen (Buser D et al. J Periodontol 2011; Gallucci et al. J Clin Periodontol 2011).

Ob das Platform-Switching-Konzept zu einer Verbesserung der

Weichgewebeästhetik beiträgt, wird diskutiert. Bei Implantaten mit Platform Switching ist die Implantat-Abutment-Schnittstelle nach zentral verlagert und deshalb weiter vom Knochen entfernt. Dadurch soll die Knochenresorption verringert sein. Prof. Belser zeigte erste Daten einer präklinischen Studie, an der er derzeit mitwirkt. Die vorläufigen Ergebnisse stützen das Konzept des Platform Switching. Die histologischen Untersuchungen neun Monate nach Im-

plantatsetzung zeigen, dass es bei Implantaten ohne peripheren Randspalt (z.B. Implantate mit Platform Switching oder einteilige Implantate) zu weniger Knochenresorptionen kommt.

**Weichgewebe schützt auch vor Knochenresorption**

Zu wenig keratinisierte Mukosa, zu wenig Weichgewebenvolumen und ein „dünner Biotyp“ – das kann gemäss Dr. Sofia Aroca, Bern und Paris, zu erhöhter Mobilität und Ablösung des Weichgewebes rund um das Implantat, zu Rezessionen der periimplantären Mukosa und letztlich zu einem ästhetisch unbefriedigenden Resultat führen.

Die periimplantäre Ästhetik kann aber durch Gewinnung keratinisierter Mukosa vor oder nach der Implantation verbessert werden. Verwendet werden dafür ein freies Schleimhauttransplantat, ein Bindegewebstransplantat oder eine Kollagenmatrix. Die Stabilität des Grafts ist entscheidend und muss durch die richtige Nahttechnik sichergestellt sein. „Das Transplantat darf auf keinen Fall unfixiert bleiben“, betonte Dr. Aroca.

Dass die Weichgewebeaugmentation mit einem Bindegewebstransplantat sowohl vor Rezessionen als auch vor Knochenresorption schützt, illustrierte Dr. Aroca anhand des Falls einer 64-jährigen Patientin. Im rechten posterioren Bereich wurden vier

Implantate ohne zusätzliche Weichgewebeaugmentation gesetzt, im linken posterioren Bereich hingegen wurde mit einem Bindegewebstransplantat rund um die Implantate augmentiert. Im Verlauf der nächsten Jahre war sowohl die Weich- als auch die Hartgewebesituation auf der augmentierten Seite stabiler. Präklinische Studien deuten ebenfalls darauf hin, dass ausreichend marginales Weichgewebe vor Knochenresorption und Rezessionen schützt (Berglundh T, Lindhe J, J Clin Periodontol 1996). Hinsichtlich des Stellenwerts der Weichgewebeaugmentation bei Kieferkammdefekten betonte Dr. Aroca aber: „Ein Bindegewebstransplantat kann nur kleinere Kieferkammdefekte ausgleichen. Bei grösseren Defekten ist eine GBR indiziert.“

**Interaktives Forum mit Falldiskussionen**

Im Anschluss an die wissenschaftlichen Vorträge präsentierten die beiden Kongressvorsitzenden Prof. Daniel Buser, Bern, und Prof. Christoph Hämmerle, Zürich, Patientenfälle aus ihrer Klinik und diskutierten diese mit vier Experten: Dr. Christian Ramel, Zürich, Dr. Bruno Schmid, Bern, Dr. Beat Wallkamm, ZMK Bern, und Prof. Nicola Zitzmann, Basel. Die 300 Teilnehmer konnten ihre Fragen an die Moderatoren resp. Experten per SMS senden.

Von einer eher komplikationslosen Einzelzahnücke über einen nahezu zahnlosen atrophierten Unterkiefer mit Mangel an keratinisierter Mukosa bis hin zu komplexen Fällen mit Paro- und Endoläsionen waren alle Schwierigkeitsgrade vertreten. Die Diskussionen machten deutlich, wie viele Faktoren für die Behandlungsplanung berücksichtigt werden müssen.

Lesen Sie in der Ausgabe 4/2012 mehr zu den im Rahmen dieser Veranstaltung stattgefundenen Workshops. **DT**

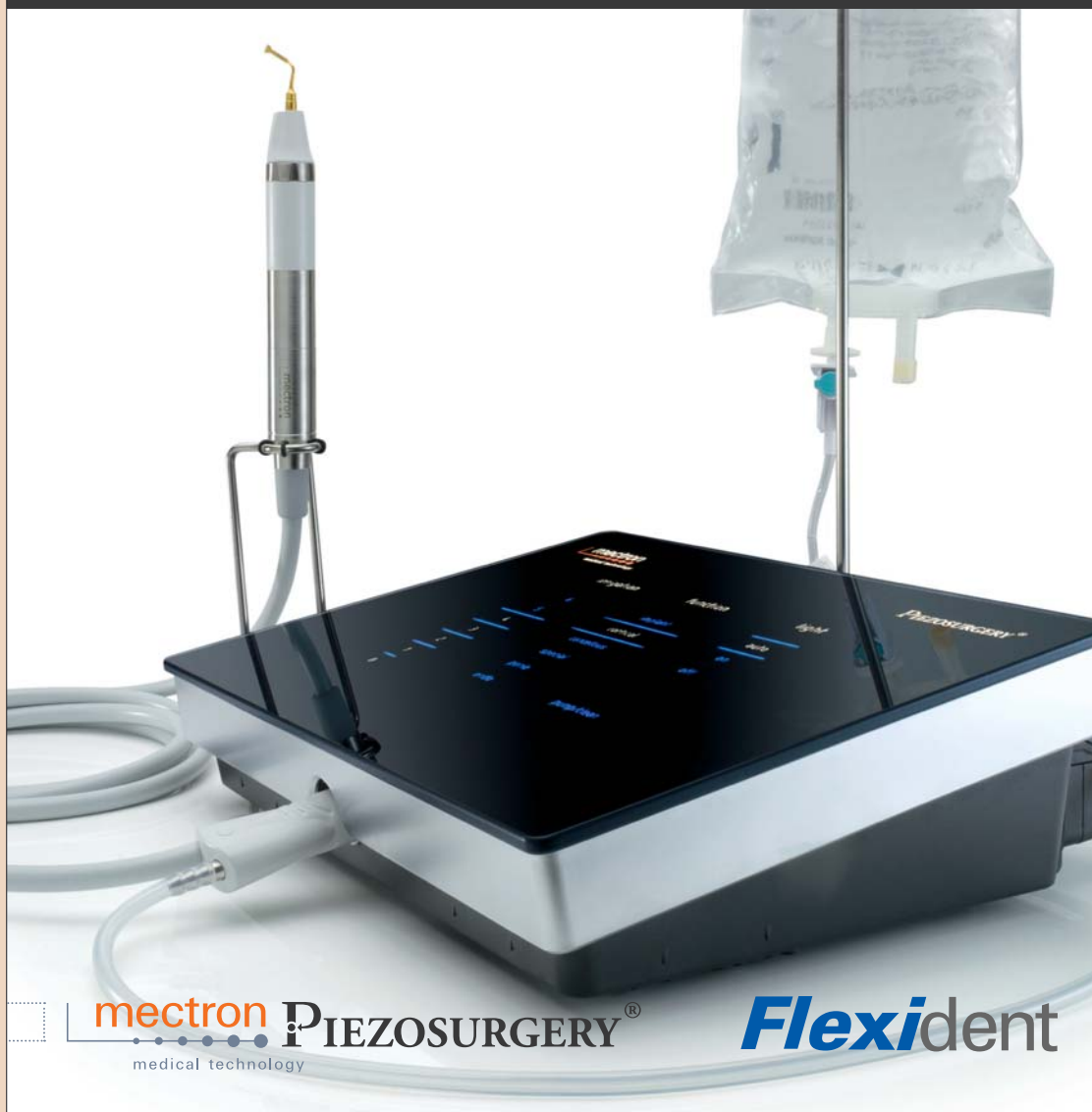Text: Verena Vermeulen, Osteology Foundation  
Fotos: Johannes Eschmann, Dental Tribune

ANZEIGE

1997 HABEN WIR DIE PIEZOELEKTRISCHE KNOCHENCHIRURGIE ERFUNDEN. 2011 HABEN WIR ES ERNEUT GETAN. DAS NEUE MECTRON PIEZOSURGERY® touch

VERTRIEB IN DER SCHWEIZ UND LIECHTENSTEIN DURCH:

Flexident AG, Schützenmatte B 11, Postfach 453, 6362 Stansstad, tel +41 41 3104020, fax +41 41 3104025, info@flexident.ch, www.flexident.ch



**Gut besuchte Workshops am Schweizer Osteology Symposium in Zürich**



Konzentriertes Arbeiten im Workshop der Flexident AG mit den Referenten Dr. Jakob Zafran und Dr. Klaus Rieber.

Geübt wurden OP-Techniken mit dem Piezosurgery von mectron, der Cytoplast Membran, dem KEM Fortoss Vital, Neoss Implantaten und abschliessende Implantat-Stabilitätsmessungen mit dem Osstell ISQ.

Über die Workshops berichten wir in der April-Ausgabe von Dental Tribune Schweiz.

# Prof. Christoph Hämmerle und Prof. Daniel Buser im Interview

Die beiden Kongressvorsitzenden ziehen Bilanz nach dem 3. Nationalen Osteology Symposium in Zürich.

**Herr Prof. Hämmerle, was waren die Highlights des Symposiums aus Ihrer Sicht?**

**Prof. Hämmerle:** Die interaktive Falldiskussion am Nachmittag war auf jeden Fall ein Höhepunkt. Die eingeladenen Experten hatten eine sehr klare und fundierte Meinung zu den von Daniel Buser und mir präsentierten Fällen. Sie haben sich nicht für spektakuläre und riskante Vorgehensweisen ausgesprochen, sondern jede Situation sehr genau und mit der nötigen Zurückhaltung analysiert.

Behandlungsplanung eine Rolle spielen.

**Ein Schwerpunkt lag auf dem Thema „Extraktionsalveolen“. Haben sich die Behandlungskonzepte in diesem Bereich stark verändert?**

**Prof. Hämmerle:** Im Prinzip nicht. Viele gültige Behandlungskonzepte gibt es schon seit einigen Jahren. Das Wissen in diesem Bereich hat natürlich zugenommen, und man versucht immer mehr, das Volumen des Kieferkammes zu erhalten. Viele der gezeigten Verfahren befinden sich in

**Herr Prof. Buser, worauf sollte der Zahnarzt heute achten, nachdem er einen Zahn extrahiert hat?**

**Prof. Buser:** Wenn der Zahn später durch ein Implantat ersetzt werden soll, muss der Zahnarzt vor der Extraktion planen, wie er vorgehen möchte. Die lokalen anatomischen Risiken sind für die Entscheidung massgeblich, ob eine Sofort-, Früh- oder Spätimplantation durchgeführt werden soll. Im ästhetischen Bereich wird heute kaum noch eine Sofortimplantation gemacht – es sei denn, der Patient hat keinerlei Risikofaktoren. Falls eine Spätimplantation geplant ist, ist ein Socket Grafting zur Aufrechterhaltung des Kammvolumens gut geeignet.

**Auch das Weichgewebe-Management war ein wichtiges Thema. Geht es dabei nur um den Wunsch der Patienten nach einer schönen Rot-Weiss-Ästhetik?**

**Prof. Hämmerle:** In einigen Fällen steht die Ästhetik im Vordergrund, etwa bei der Rezessionsdeckung im Frontzahnggebiet. Es gibt aber auch funktionelle Indikationen. Am Symposium wurde zum Beispiel viel über die Verbreiterung der angewachsenen Mukosa bei Zähnen und Implantaten gesprochen.



Prof. Daniel Buser (links) und Prof. Christoph Hämmerle

Foto: M. Feger/Karr Dental

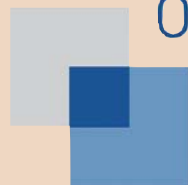
**Wird das Weichgewebe-Management die Zahnärzte in Zukunft immer mehr beschäftigen?**

**Prof. Buser:** In der Implantologie eher nicht, denke ich. Dort ist im Routinefall keine Weichgewebsaugmentation notwendig, sondern nur dann, wenn entsprechende Defekte bestehen. Das Wichtigste ist, dass man den Knochendefekt regenerieren kann, denn dann reicht in der Re-

gel das vorhandene Weichgewebe für ein ästhetisches Ergebnis aus. Die verbesserten Möglichkeiten zur Knochenregeneration haben jedenfalls an der Universität Bern eher zu einer Abnahme der Weichgewebsaugmentationen geführt. [\[1\]](#)

Das Gespräch führte Verena Vermeulen, Osteology Foundation.

## Osteology Foundation



Diese Diskussion hat aus meiner Sicht die Vorträge am Vormittag ideal ergänzt: Vormittags wurden die wissenschaftlichen Grundlagen der Kammerhaltung und des Weichgewebemanagements gezeigt, und am Nachmittag konnte man dann anhand der Expertendiskussion verfolgen, welche weiteren Kriterien bei der

der Entwicklungsphase und können noch nicht allgemein empfohlen werden. Zeitweise war die Sofort-Implantation stark in den Blickpunkt gerückt, weil man sich erhoffte, dass sie dem Knochenabbau nach der Zahnextraktion vorbeugt. Aber von diesem Vorgehen ist man in vielen Fällen wieder abgekommen.

ANZEIGE

**DEMA DENT**  
praxisnah

hier staunen

hier reinschauen:  
[www.demadent.ch](http://www.demadent.ch)

Bewährtes Know-how im neuen Glanz ...

Fairness, Verlässlichkeit und Flexibilität: nur drei von vielen Argumenten, die für uns sprechen..



Dema Dent AG, Grindelstrasse 6, 8303 Bassersdorf  
Telefonnummer 044 838 65 65, [www.demadent.ch](http://www.demadent.ch)



Kein Zweifel. Es ist Krise. Und wenn Krise ist, sind die Retter am Zug. Wenn Griechenland und weitere Schuldensünder in Richtung Staatsbankrott abdriften, spannt die EU-Kommission Rettungsschirme auf. Wenn Uncle Sams Steuereintreiber die Schweizer Banken unter Druck setzen, wird der Ruf nach rettendem Einschreiten durch den Bund laut. Wenn der starke Schweizer Franken unserer Exportindustrie aufs Gemüt und die Erträge schlägt, hofft man auf rettende Interventionen der Nationalbank. Erlitte

der private Konsum in der Schweiz aufgrund der serbelnden Konjunktur dramatische Einbussen, trafe es auch die Zahnarztpraxen. Was läge in diesem Fall näher, als einen Rettungsschirm für notleidende Zahnärztinnen und Zahnärzte zu fordern?

Zum Glück gibt es auch andere Optionen. Krise könnte auch Denkanstoss sein. Anlass zur Reflexion. Zur Besinnung auf das, was man tut, weshalb man es tut und wie man es tut. Fredmund Malik, Wirtschaftswissenschaftler und Leiter des renommierten

Beratungsunternehmens Malik Management in St. Gallen, spricht in diesem Zusammenhang von „Central Performance Control“. Gemeint ist ein vernetztes System von sechs Schlüsselgrössen, die den Gesundheitszustand und damit auch die Krisenresistenz eines Unternehmens definieren. Ohne dass die Reihenfolge von Belang wäre, sind dies im Wesentlichen Marktstellung, Innovationsleistung, Produktivität, Profitabilität, Liquidität und Cashflow sowie Attraktivität für gute Leute.

Wie jeder wirtschaftstheoretische Ansatz ist auch Maliks CPS nur so gut, wie er sich im wirklichen Wirtschaftsleben umsetzen lässt. Was kann eine Zahnarztpraxis damit anfangen? Zum Beispiel kann sie sich fragen, wie sie sich im Markt positionieren soll, um auch in schwierigen Zeiten Honorarerträge zu generieren. Eher mit Routinebehandlungen oder eher mit Spezialbehandlungen? Oder ob es im zahnmedizinischen Bereich innovative Entwicklungen gibt, die sie zur Verbesserung ihrer Marktposition nutzen kann. Des Weiteren kann sie sich fragen, ob das Team tatsächlich produktiv und wirkungsorientiert arbeitet und ob die Praxis eine ausreichende Profitabilität erzeugt. Also wie viel Gewinn sie einfahren muss, um auch in Zukunft noch erfolgreich zu sein. Ein Punkt, der besondere Aufmerksamkeit verdient, ist zweifellos die Liquidität: Fliessen die Honorareinnahmen im erforderlichen Mass, um die Existenz der Zahnarztpraxis nachhaltig abzusichern? Ist sie vor Debitorenverlusten wirksam geschützt? Und wenn nicht: Wer soll sich darum kümmern?

Eine Zahnarztpraxis, die sich diesen Fragen stellt und die richtigen Antworten findet, kann der Krisenstimmung zum Trotz zuversichtlich in die Zukunft schauen. Es geht hier nicht darum, die Krise in Europa und ihre möglichen Auswirkungen auf die Schweizer Wirtschaft zu bagatellisieren. Aber die Welt wurde in der Vergangenheit immer wieder von Krisen

„Mit dieser Kolumne nimmt Thomas Kast, Geschäftsführer der Zahnärztekasse AG, regelmässige Stellung zu aktuellen Wirtschaftsthemen, die auch die Zahnarztpraxen betreffen. Wir freuen uns, mit Thomas Kast einen profunden Kenner betriebswirtschaftlicher Themen als Kommentator gewonnen zu haben.“

*Johannes Eschmann, Chefredaktor*

**Kontakt:**  
**Thomas Kast**  
 Geschäftsführer  
 der Zahnärztekasse AG  
 Tel.: +41 43 477 66 66  
 kast@zakag.ch  
 www.zakag.ch

aller Art heimgesucht. Und noch jedes Mal sind diejenigen gestärkt daraus hervorgegangen, die flexibel auf die Herausforderung reagiert und ihre strategischen Erfolgspositionen gezielt entwickelt haben. Ganz ohne irgendwelche rettenden Engel. **DT**

## Corporate Identity für Zahnarztpraxen?

Healthco-Breitschmid hilft Ihnen, Kunden bzw. Patienten zu gewinnen.

Begriffe wie Neukundengewinnung und Kundenbindung haben in der Dentalbranche längst Einzug gehalten. Mitbewerber und Kostendruck zwingen Zahnarztpraxen, aktiv um Kunden zu werben. Corporate Identity (CI) ist ein erster Schritt zu einem erfolgreichen Marktauftritt. Hier bietet Healthco-Breitschmid Unterstützung. Das Programm „Facelifting“ entspricht einem Kundenbedürfnis – nicht nur für Praxisgründer.

### Facelifting – Erster Schritt zum starken Erscheinungsbild

Das klare und einheitliche Erscheinungsbild ist für den Erfolg einer

Praxis mitentscheidend. Die Art und Weise, wie sich Praxen nach aussen präsentieren, lässt Patienten auf Zuverlässigkeit, Sicherheit und Stabilität schliessen. Da ist „Facelifting“ eine willkommene Unterstützung. Die Grafikabteilung von Healthco-Breitschmid entwickelt gemeinsam mit Kunden ein überzeugendes Erscheinungsbild und setzt dieses in die gewünschten Werbemittel um – von der Visitenkarte bis zum Internetauftritt.

### Das Logo – erkennbar, klar, überzeugend

Die Kunden werden bei der Gestaltung ihres persönlichen Marken-

zeichens unterstützt. Es wird das zentrale Element des Marktauftrittes, nämlich der visuelle Ausdruck einer Praxis-Philosophie erarbeitet und umgesetzt. Das Logo wird zum Symbol der Wiedererkennung und dient als Orientierungshilfe für Patienten und Mitarbeiter.

### Drucksachen für die Praxis – von A bis Z

Kommunikation ist ein wichtiger Erfolgsfaktor im Geschäftsleben. Dabei spielt die Qualität des Werbeträgers eine wichtige Rolle. Drucksachen repräsentieren ein Unternehmen bzw. eine Praxis und spiegeln

Arbeitsweise und Qualitätsbewusstsein wider. Von Briefpapier, Briefumschlägen bis Visiten- oder Recallkarten erhalten Kunden bei Healthco-Breitschmid gestalterische und produktionstechnische Unterstützung.

### Beschriftung – Wegweiser und Orientierung

Innen- und Aussenbeschriftungen dienen der schnellen Identifikation und Orientierung. Die einzelnen Elemente einer Praxisbeschriftung sollen ein einheitliches Bild vermitteln – von der Hausbeschriftung bis zum Türschild. Hier profitieren Kunden von der jahrelangen Erfahrung der Spezialisten von Healthco-Breitschmid.

### Multimedia – die „Google-Generation“

Die Patienten von morgen informieren sich im Internet über Angebote und Dienstleistungen. Die „Google-Generation“ findet ihren Zahnarzt via Suchdienst im Internet oder gar aus Empfehlungen auf Facebook und anderen Kommunikations-Plattformen heraus. Auch hier bieten die Fachleute von Healthco-Breitschmid Unterstützung. Sie konzipieren und gestalten Multimediaauftritte nach Kundenwunsch und helfen beim Eintritt in die Welt der „new media“.

### Weitere Informationen

Weitere Informationen über „Facelifting“ finden Sie auf [www.breitschmid.ch](http://www.breitschmid.ch) unter dem Menüpunkt Services. **DT**



Ihr überzeugender Marktauftritt – vom Logo bis zur Website.

### Healthco-Breitschmid AG

Eliane Portmann  
 Riedstrasse 12  
 CH-8953 Dietikon  
 Tel.: +41 44 744 46 42  
[eliane.portmann@breitschmid.ch](mailto:eliane.portmann@breitschmid.ch)  
[www.breitschmid.ch](http://www.breitschmid.ch)

ANZEIGE

## Die Drucksachen – Ihre Art. Facelifting total.



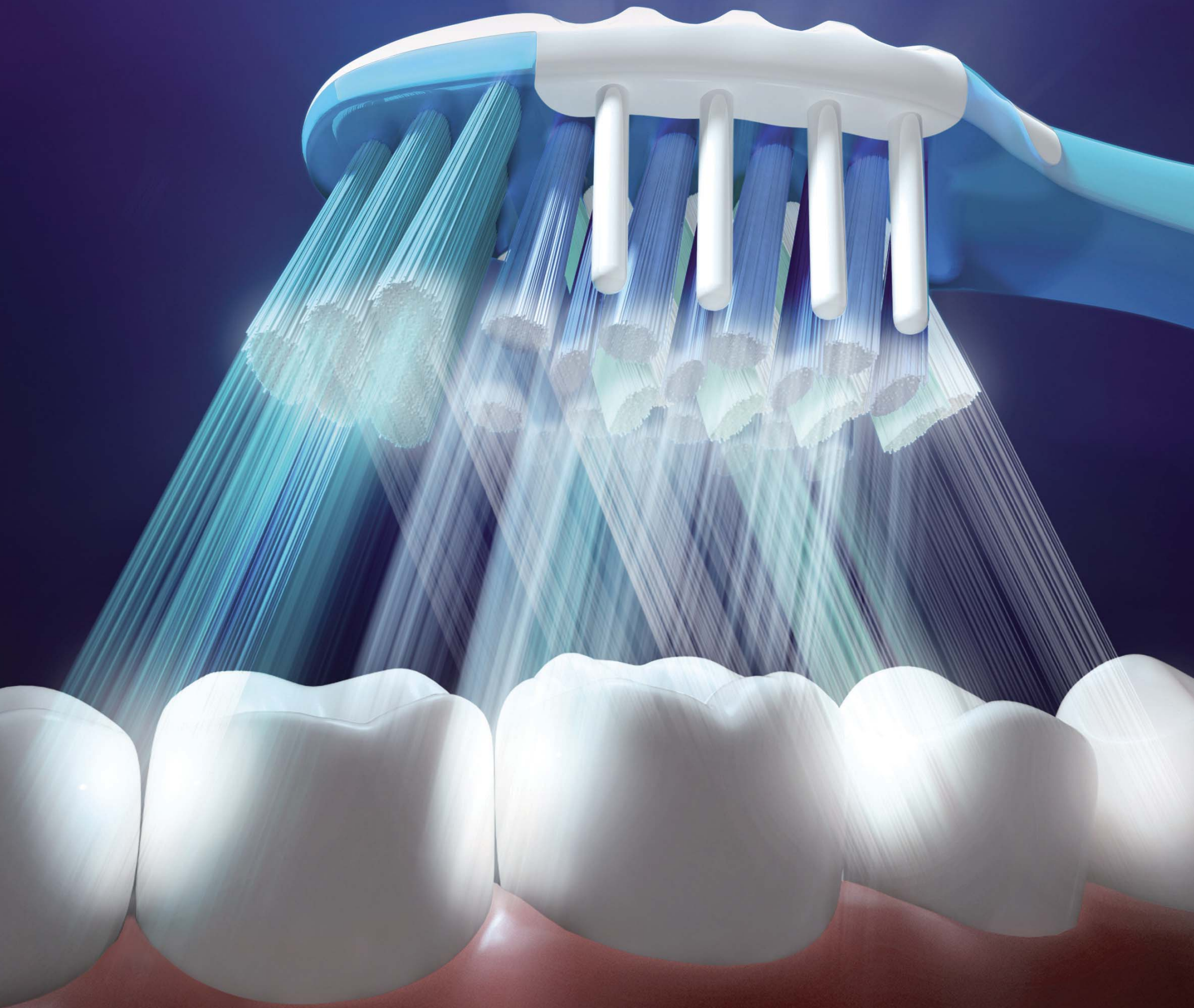Regelmässige und klare Kommunikation ist ein wichtiger Erfolgsfaktor im Geschäftsleben.

**healthco-breitschmid**

Healthco-Breitschmid AG | Riedstrasse 12 | 8953 Dietikon  
 T 0800 55 06 10 | F 0800 55 07 10 | [www.breitschmid.ch](http://www.breitschmid.ch) | [info@breitschmid.ch](mailto:info@breitschmid.ch)  
 KRIENS DIETIKON BASEL CRISSIER

# Kein Versteck mehr

... für Plaque



## Die effizienten Borsten im 16° Winkel der Oral-B® PRO-EXPERT® Handzahnbürste

- Dringen um bis zu 31% tiefer in den Approximalbereich ein\*<sup>1</sup>
- Entfernen bis zu 99% des Plaques im Approximalbereich<sup>†</sup>
- Deutliche Reduktion von Zahnfleischbluten nach nur 4 Wochen!<sup>†</sup>

\*Im Vergleich zu einer herkömmlichen Bürste mit planem Borstenfeld. † Sharma et al., J Clin Dent 2010; accepted for publication. 1 Data on file, P&G. © 2010 P&G

**Oral-B®**

**PRO-EXPERT**  
**CROSSACTION®**

Die perfekte Fortsetzung Ihrer Prophylaxe

**Oral-B®**

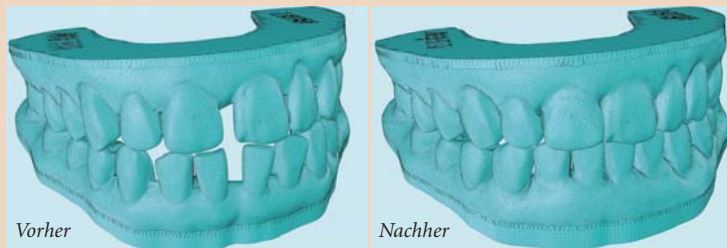# Sichtbar schönere Zähne dank unsichtbarer Schienen

Das Schienensystem eClinger setzt bei der Korrektur von Zahnfehlstellungen auf eine neue Technik.

Alignersysteme (Begradigungssysteme) setzten sich für Zahnkorrekturen bereits in den 90er-Jahren als Alternativen zu herkömmlichen Spangen durch. Die neu entwickelte Technologie eClinger setzt nun die Reihe an Vorteilen, die mit Schienensystemen verbunden sind, fort.

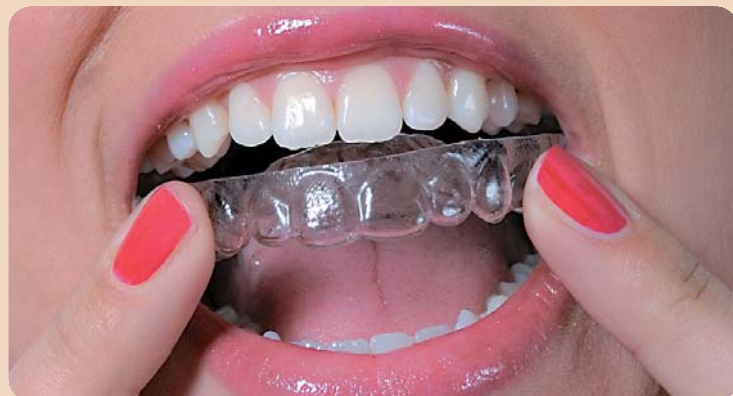## Höchste Passgenauigkeit

In einem ersten Schritt fertigt der Zahnarzt in seiner Praxis einen Kieferabdruck seines Patienten an, um daraus ein Gipsmodell herzustellen. Je nach Notwendigkeit werden diese Modelle durch Röntgenaufnahmen



ergänzt. Daraufhin digitalisiert eClinger in der Schweiz oder Deutschland mittels Scan die Zahnmodelle und allfällige Bildaufnahmen, um daraus von einem Kieferorthopäden einen detaillierten Behandlungsplan inkl. digitaler Be-

handlungssimulation erstellen zu lassen, den der Zahnarzt über die Website von eClinger abrufen kann. Dies ermöglicht ihm, das Ergebnis der Behandlung bereits im Vorfeld mit seinem Patienten in der Praxis zu besprechen und je nach dessen Wünschen anzupassen.



## Schnelle Resultate

Ist der Behandlungsplan einmal festgelegt, stellt eClinger in Seoul die notwendigen Schienensätze à je drei Schienen her, wobei die vollständige Digitalisierung aller Daten höchste Passgenauigkeit gewährleistet, und liefert sie an den Zahnarzt. Dies erfolgt ungefähr vier bis sechs Wochen nach dem Einsenden der Daten an eClinger. Im Schnitt benötigt ein Patient sieben Sätze, wobei die individuelle Anzahl von der Art der ge-

wünschten Korrektur abhängig ist. Als weltweite Innovation besteht bei eClinger jeder Satz aus einer weichen, einer mittelharten und einer harten Schiene, die in dieser Reihenfolge je eine Woche getragen werden. Der Beginn mit einer weichen Schiene gewöhnt Kiefer und Zähne sanft und mit nur geringem Druck an die Korrektur, die mit den beiden härteren Schienen weiter fortgesetzt wird. Am Schluss der Behandlung, deren kor-

rekter Ablauf mit regelmässigen Kontrollterminen sichergestellt wird, erfolgt eine Stabilisierung mit einer Retainer-Schiene. [www.eclinger.ch](http://www.eclinger.ch)

**eClinger suisse AG**  
PO Box 310  
CH-3000 Bern 7  
info@eclinger-suisse.ch  
www.eclinger.ch

## Kleinanzeigen in Dental Tribune

### Zahnarztpraxis zu verkaufen

#### In Agglomeration Zürich

Kleinere, in ruhiger Umgebung gelegene, langjährig bestehende Zahnarztpraxis zu verkaufen.

Renovierte, helle, freundliche Räume, voll ausgerüstet, Behandlungsstühle Siemens M1 (älter). Grosszügige Parkiermöglichkeiten, sehr gut ÖV erschlossen.

Angebote richten Sie bitte an:

Chiffre CH 10.07  
Eschmann Medien AG  
Postfach 157  
9242 Oberuzwil

### Zur Übernahme in Vermietung oder Verkauf

#### Top moderne digitalisierte Zahnarztpraxis in Biel / Kt. Bern

Neueinrichtung im Jahr 2010/2011, drei Behandlungszimmer, digitales Röntgen Schick Wireless CDR / kabelgebunden und wireless Xray Sensoren, grosser fester Kundenstamm im Recallsystem, 2'500 – 3'000 Patienten im Archiv digital erfasst mit EDV-Praxisadministration. Zurzeit konkurrenzfreie Quartierslage in bestem Aussenquartier von Biel.

Solvente Interessenten melden sich unter Chiffre bei:

Chiffre CH 10.08  
Eschmann Medien AG  
Postfach 157  
CH-9242 Oberuzwil

## Kompromisslos in Qualität und Leistung

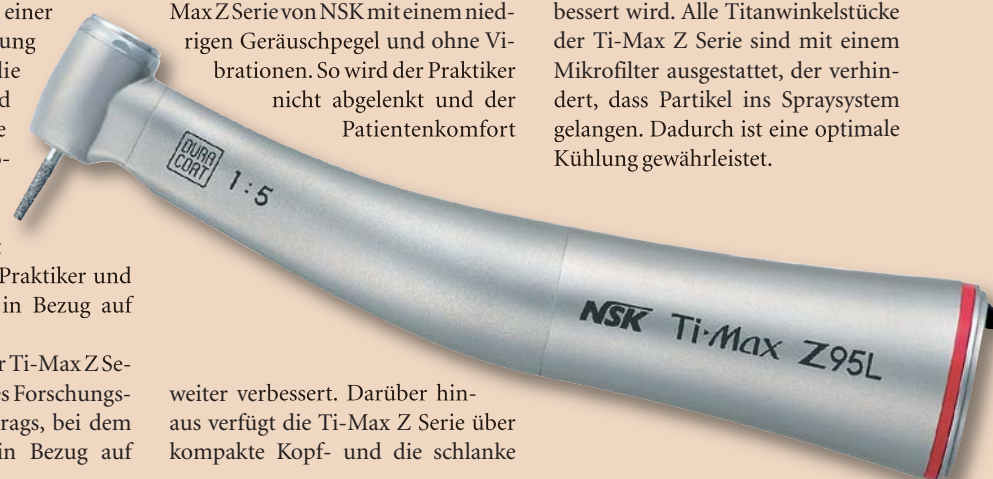Neue Winkelstückserie von NSK folgt den Vorgaben der Praktiker.

Langlebigkeit, Anwenderfreundlichkeit und komfortable Handhabung: dies sind gemäss einer repräsentativen Befragung unter Anwendern die entscheidenden und wichtigsten Merkmale eines Winkelstückprogramms. Mit der neuen Winkelstückserie Ti-Max Z folgt NSK der Vorgabe der Praktiker und setzt neue Standards in Bezug auf Qualität und Leistung.

Die Einführung der Ti-Max Z Serie ist das Ergebnis eines Forschungs- und Entwicklungsauftrags, bei dem keine Kompromisse in Bezug auf

Produktion und Kosten eingegangen wurden. In der Praxis arbeitet die Ti-Max Z Serie von NSK mit einem niedrigen Geräuschpegel und ohne Vibrationen. So wird der Praktiker nicht abgelenkt und der Patientenkomfort

Halsdimension, wodurch auch die Sicht auf die Präparationsstelle verbessert wird. Alle Titanwinkelstücke der Ti-Max Z Serie sind mit einem Mikrofilter ausgestattet, der verhindert, dass Partikel ins Spraysystem gelangen. Dadurch ist eine optimale Kühlung gewährleistet.



Ti-Max Z: langlebig, anwenderfreundlich und komfortabel.

### Zahntechnik - Dentaltechnik

Hier kaufen Sie günstiger und zu besseren Preisen - sprechen Sie mit uns!

Dies bei Top-Qualität nach ISO-Normen und EU Kompatibilität mit zusätzlicher Garantieverpflichtung auf jeden Auftrag.

Alle zahntechnischen Arbeiten werden durch diplomierte Schweizer Zahntechniker mit Qualitäts-Managementssystem kontrolliert, vorbereitet, geprüft und endgefertigt.

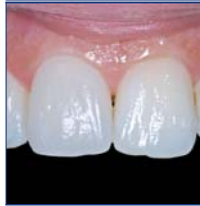**Kreativ-Dental-Marketing**  
Hintergasse 4a  
2504 Biel/Bienne  
Tel. 032 342 77 55  
corona-dent@swissonline.ch

NSK unterstreicht die besonderen Eigenschaften in Bezug auf die Lebensdauer der Instrumente mit einer dreijährigen Garantie für die roten Winkelstücke Z95L und Z85L. Die Getriebe dieser Schnelllauf-Winkelstücke wurden unter Verwendung einer 3-D-Simulationssoftware entwickelt, um in Bezug auf Langlebigkeit und Minimierung des Geräuschpegels optimale Ergebnisse zu erzielen. Darüber hinaus wird auf den Getriebeteilen eine spezielle DLC-Beschichtung („Diamond-Like Carbon“) angebracht, welche die Haltbarkeit erhöht.

**Oraltek AG**  
CH-6010 Kriens  
Tel.: +41 41 311 02 71  
info@oraltek.ch  
www.oraltek.ch



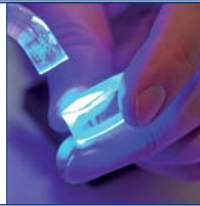# Esthetic Special



## Ästhetische Front

Dr. Mario Besek, Zürich, stellt ein Behandlungskonzept für eine ästhetische Frontzahnssituation vor, bei dem Patient und Behandler gleichermaßen profitieren.

► Seiten 12–13



## Battle of the Bonds

Davos war Mitte Februar Austragungsort für das erste „Battle of the Bonds“, das 3M ESPE in diesem Jahr veranstaltete. Mehr dazu auf

► Seite 15



## Workshop Veneers

Das Aufbringen von Veneers in Theorie und Praxis vermittelte Experte Prof. Giovanni Maria Gaeta aus Neapel. Lesen Sie mehr auf

► Seite 16

## Orale Modetrends und ihre Folgen: Eine multidisziplinäre Herausforderung

Mit der gesellschaftlichen Akzeptanz von Piercings im Mund- und Gesichtsbereich steigen auch die Anforderungen bezüglich Informationsvermittlung und spezieller Mundhygieneinstruktionen durch das zahnärztliche Team. Bei Komplikationen ist ein multidisziplinäres Wissen des Teams gefordert. Von Dr. Brigitte Zimmerli.

Der Wunsch nach Verschönerungsmassnahmen im Mundbereich findet sich in der frühesten Menschheitsgeschichte. So wurden zum Beispiel bei den Inkas die Zähne mit Lapislazuli-Steinchen im Sinne der heutigen Skyces verschönert oder es finden sich mit der Pfählung der Unterlippe bei gewissen lateinamerikanischen Urstämmen Vorläufer der heutigen Piercings. Auch rituelle Perforationen, wie sie in Asien angetroffen werden, oder Lip-penteller in Afrika, stehen der heutigen Piercingkultur sehr nahe. Es finden sich Formen von oralen Tätowie-

kaum einen Mundschmuck, der keine Verwandtschaft zu einer frühen menschlichen Kultur hat. Vielleicht einzige Neuentwicklung im Bereich Mundschmuck ist das Einbringen von Leuchtkörpern in die Mundhöhle. Diese Zierde ist vor allem bei Discobesuchern gefragt.

Der vorliegende Artikel versucht einen aktuellen Überblick über Mundschmuckarten zu vermitteln. Zudem werden mögliche Risiken und Komplikationen, die durch das Tragen von Mundschmuck erfolgen, aufgezeigt.



Jose AS Reyes/Sutterstock.com

rungen in menschlichen Urkulturen, so zum Beispiel in Afrika, wo sich gewisse Volksgruppen das Zahnfleisch dunkel einfärben. Sogar der Wunsch nach „Dracula-Eckzähnen“ ist nicht so modern, wie das weitläufig angenommen wird. Auch hier finden sich Kulturen, die mit primitivsten Methoden die Frontzähne zuspitzen, um ihrem Gesicht einen kriegerischen Ausdruck zu verleihen. Es gibt demzufolge in der modernen Gesellschaft

### Motivation für Mundschmuck

Die Motivation zur Eingliederung von Mundschmuck ist sehr vielfältig. Während früher gewisse Körperveränderungen im Mundbereich für die Status- und Gruppenzugehörigkeit wichtig waren, will man heute mit der Mundzierde entweder die eigene Schönheit betonen oder aber provozierend auf andere Menschen wirken. Nicht selten wird Mundschmuck in der späten Pubertät eingesetzt, um den Schmuck als Abgrenzung zu den Eltern zu tragen. Es gibt zahlreiche Untersuchungen, die versuchen, den Zusammenhang von psychischen Eigenschaften und Piercings zu analysieren. Es zeigt sich, dass Piercingträger eher eine Tendenz zur Extrovertiertheit, zu Genuss- und Suchtmittelabusus haben und im Allgemeinen risikofreudiger sind, z.B. was die Ausübung von Risikosportarten betrifft. Die Auswahl von Mundschmuck ist heute vielfältiger denn je. Eine Übersicht bezüglich aktuellen Mundschmuckarten und deren Risiken findet sich in **Tabelle 1**.

Mundschmuck	Lokale Komplikationen	Systemische Komplikationen*
Skyce	Debonding, Verfärbung Randbereich	Aspiration, Verschlucken
Dazzler & Twinkles	Debonding, Verfärbung Randbereich, erhöhte Plaqueakkumulation um Schmuckstück	Aspiration, Verschlucken
Echter Edelstein	Debonding, Verfärbung Randbereich, Verletzung Zahnoberfläche durch Präparation	Aspiration, Verschlucken
Zahntattoo	Löst sich selbst sehr rasch ab	Verschlucken, Aspiration unwahrscheinlich
Piercing	Schmerzen, Blutung, Infektionen, Zahnfrakturen, Gingivarezessionen, Narbenbildung	Endokarditis, Tetanus, Artikulationsbehinderung, Schluckbeschwerden, Infektionskrankheiten (HIV, Hepatitis etc.), Aspiration, Verschlucken
Tätowierung	Schmerzen, Schwellung, Infektionen	Infektionskrankheiten
Permanent-Make-up	Schmerzen, Schwellung, Infektionen	Infektionskrankheiten, allergische Reaktionen
Lip-Stickers	Sehr limitierte Haltbarkeit, eingeschränkte Lippensensibilität	
Caps & Grillz	Entzündungen Gingiva, Zahnfrakturen, Rezessionen	Aspiration, Verschlucken
Leuchtkörper	Zahnfrakturen, Rezessionen Gingiva (nur bei längerem Tragen)	Allergische Reaktionen, Verletzungen durch Bestandteile Tray
Dracula-Zähne aus Komposit	Verletzungen Lippe, Abfrakturen Komposit, Verfärbungen	

\* Eine allergische Reaktion ist grundsätzlich auf alle Fremdmaterialien in der Mundhöhle möglich und wurde deshalb in der Tabelle nicht spezifisch aufgeführt.

Tabelle 1: Mundschmuckarten und ihre Risiken (eine Auswahl).

### Allgemein rechtliche Informationen zu Mundschmuck

Jeder Mundschmuck, sofern er festsitzend eingegliedert wird, stellt einen Eingriff in die körperliche Integrität dar. Deshalb braucht es bei minderjährigen Personen für die Eingliederung von Mundschmuck, sei es die adhäsive Befestigung von künstlichen Diamäntchen (Skyces) beim Zahnarzt oder sei es das Setzen eines Piercings im Tattoo- und Piercingstudio, die Einwilligung des Erziehungsberechtigten.

Tattoo- und Piercingstudios unterliegen in der Regel der nationalen

Gesetzgebung. Darin werden die Richtlinien für die Hygienepläne der Studios und auch Qualitätsstandards für Tätowierfarben festgehalten. Die Kontrolle dieser Richtlinien stellt sich als schwierig heraus. Im Oktober 2011 wurde erneut eine Stichprobenkontrolle von Tätowier- und Permanent-Make-up-(PMU-)Farben in der Schweiz vorgenommen. Dabei mussten zahlreiche Farben als mangelhaft bis gesundheitsschädigend eingestuft werden (**Tabelle 2**).

Der Piercer sollte einen Gesundheitsfragebogen haben und spezifisch

nach möglichen Risikoerkrankungen wie Herzfehler fragen. Da der Piercer nicht über eine medizinische Ausbildung verfügt, ist es ihm in der Schweiz untersagt, Lokalanästhetika zu verwenden. Deshalb wird bei der Piercingsetzung höchstens mit Eis gekühlt, wobei die meisten Patienten berichten, dass z.B. das Zungenpiercing ohne Verwendung von Anästhetika gesetzt wurde und der Vorgang relativ schmerzfrei sei. Offensichtlich reicht der „Adrenalinschub“ aus, dass die Schmerzen kurzzeitig nicht sehr inten-

Fortsetzung auf Seite 10 →

ANZEIGE

## Technology in motion. NSK total.



TI MAX 295L  
Licht-Winkelstück  
1:5 Übersetzung  
CHF 1648.00



TI MAX 285L  
Mini Licht-Winkelstück, nur Kurzschaftbohrer, 1:5 Übersetzung  
CHF 1648.00



TI MAX 225L  
Licht-Winkelstück  
1:1 Übertragung  
CHF 1055.00



TI MAX 215L  
Licht-Winkelstück  
4:1 Untersetzung  
CHF 1221.00

**NSK**

ab 5 Stück assortiert  
GRATIS 1 iPad2  
16GB, Wifi, 3G im Wert von CHF 616.00



ORALTEK

Oraltek AG | Schachenstrasse 57 | 6010 Kriens  
T 041 311 02 71 | F 041 311 02 73 | www.oraltek.ch | info@oraltek.ch

Angebot gültig bis 30.04.2012

Jetzt Tickets bestellen!  
unter [www.dental2012.ch](http://www.dental2012.ch)

DENTAL 2012



BERN JUNI 14 | 15 | 16