



**Was – wann – wie**  
Übersichtliche Darstellung aktueller Konzepte der postendodontischen Versorgung von wurzelkanalbehandelten Zähnen – eine Entscheidungshilfe. Von Dr. Brigitte Zimmerli. **▶ Seite 4f**



**Blickrichtung Zukunft**  
Die TSpro GmbH beschäftigt sich u. a. mit der Entwicklung und Herstellung von Mundhygiene- und Konsumgüterprodukten. Geschäftsführer Matthias Georgi im Interview. **▶ Seite 8**



**D-A-CH-Zahn 2016**  
„Minimal invasiv – maximal wirksam!“ lautet das Motto der Veranstaltung, die vom 26. bis 28. Mai 2016 als Dreiländer-Dental-Kongress in Bad Ischl, Österreich, stattfindet. **▶ Seite 12**

ANZEIGE

**STARK IM POLIEREN!**



**KENDA DENTAL POLISHERS**



www.kenda-dental.com  
Phone +423 388 23 11  
KENDA AG  
LI - 9490 VADUZ  
PRINCIPALITY OF LIECHTENSTEIN

## Blue is beautiful

Die beliebteste Zahnbürstenfarbe.

AMSTERDAM – Blau ist omnipräsent. Regelmässig belegen Studien, dass Blau die Lieblingsfarbe von Menschen ist. Das gilt auch bei der Wahl der Zahnbürste.

Doch was hat es mit der Faszination fürs Blaue auf sich? Wissenschaftler vermuten dahinter die beruhigende Wirkung der Farbe. Weiter entfernte Objekte und Flächen werden von unserem optischen System als blauer empfunden. Unseren Vorfahren ermög-

lichte der weite Blick über die Savanne, gefährliche Tiere rechtzeitig zu sehen. Ebenso verspricht ein blauer Himmel gutes Wetter. Die Farbe Blau weckt bei uns bis heute viele positive Assoziationen. Beliebt ist auch die Farbe Rot beim Kauf von Zahnbürsten, allerdings mehrheitlich bei Frauen. Ob diese Farbpräferenz ebenfalls evolutionär bedingt ist, darüber können Wissenschaftler nur spekulieren. **DT**

Quelle: ZWP online

## Kritiker schlagen Alarm

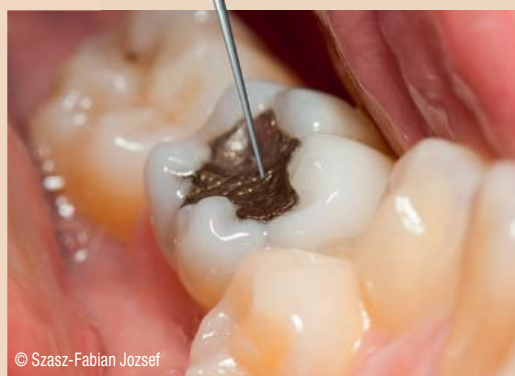Rund 10'000 Kilo Amalgam in Schweizer Mündern.

ZÜRICH – Trotz harscher Kritik befinden sich noch immer Unmengen von Amalgam in den Mündern der Schweizer Bevölkerung. Ein generelles Verbot nach dem Vorbild von Schweden wurde 2009 abgelehnt. Schweden setzte damals ein Zeichen und verbot die Verwendung von Quecksilber und somit auch den Gebrauch von Amalgam. Grund waren die gesundheitlichen Beeinträchtigungen, die man dem Füllungsmaterial nachsagt. Im selben Jahr wollte die Schweiz nachziehen, allerdings wurde dies vom Bundesrat abgelehnt, da es „aus Gründen des Gesundheitsschutzes nicht zu rechtfertigen“ sei. Amalgamkritiker sehen das natürlich anders und fordern aufgrund



© Jiri Flogel

der toxischen Stoffe, die zu gesundheitlichen Schäden unter



© Szasz-Fabian Jozsef

anderem in den Nieren und im Nervensystem führen können, ein generelles Verbot. Von der Weltgesundheitsorganisation (WHO) gibt es vorsichtige Entwarnung.

Sie stuft Amalgam als ungefährlich ein. Die Menge an Quecksilber, die durch Nahrung, Atmung oder eben solche Füllungen aufgenommen wird, sei zu gering, um wirklichen Schaden im menschlichen Körper anrichten zu können. Insgesamt verringert sich die Menge an Amalgamfüllungen in der Schweiz jedes Jahr aber dennoch um bis zu 350 Kilogramm, da sich immer mehr Patienten für die optisch ansprechenderen Kunststofflösungen entscheiden. Da das von Schweden angekurbelte EU-weite Amalgam-Verbot noch keinen Anklang gefunden hat, wird sich auch in der Schweiz erst einmal nichts Konkretes hinsichtlich der Verwendung des Füllungsmaterials ändern. **DT**

Quelle: ZWP online

## Frauenanteil geringer als in „Resteuropa“

In der Schweiz sind Frauen in der Wissenschaft stärker untervertreten als in Europa.

NEUCHÂTEL – Schweizerinnen sind in Wissenschaft und Technologie, insbesondere in akademischen Laufbahnen, in der Minderheit. Nur 18 Prozent der Hochschulen werden von Frauen geführt. Der Frauenanteil in der öffentlichen und privaten Forschung liegt meist unter dem europäischen Durchschnitt. Gemäss den Daten des Bundesamtes für Statistik (BFS), die im Bericht der Europäischen Kommission „She Figures 2015“ zu Frauen in der Wissenschaft veröffentlicht wurden, verbessert sich diese Situation jedoch langsam.

Eine akademische Laufbahn beginnt mit dem Erwerb eines Dokortitels. Mit einem Frauenanteil von

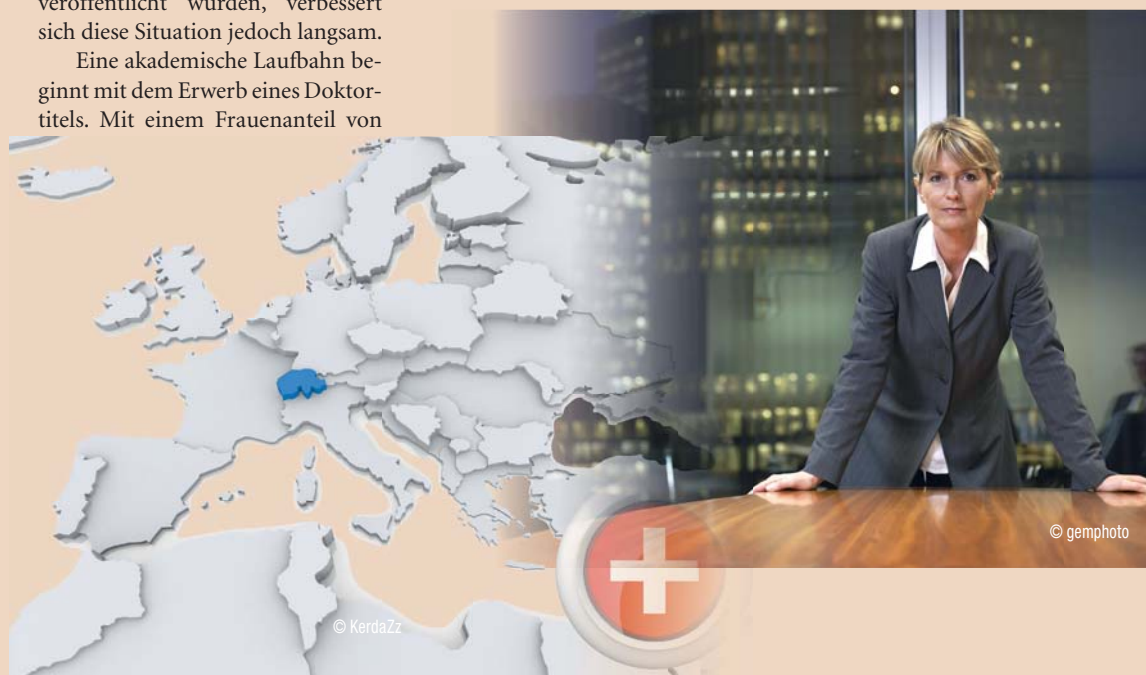43 Prozent der Promovierten 2012 lag die Schweiz europaweit auf dem letzten Rang (europäischer Durchschnitt 47 Prozent). Es sind auf dieser Stufe jedoch Fortschritte bei der Gleichstellung von Mann und Frau zu beobachten: 2004 betrug der Anteil der Frauen lediglich 37 Prozent. Je nach Fachbereich bestehen allerdings grosse Unterschiede. Männer und Frauen konzentrieren sich jeweils auf ganz spezifische Fachrichtungen. 2012 entfielen im Inge-

nieurwesen 24 Prozent der Dokortitel auf Frauen, im Bildungsbereich waren es hingegen 57 Prozent.

### Kaum Frauen auf Karriereleiter

Wie überall in Europa nimmt der Frauenanteil auch in der Schweiz ab, je höher man die Stufen der akademischen Karriereleiter hinaufsteigt. 2013 lag der Frauenanteil im unteren akademischen Mittelbau (wissenschaftlich Mitarbeitende) bei

Fortsetzung auf Seite 2 →



© KerdaZZ

© gemphoto

ANZEIGE

**Streuli**  
pharma



Wenn Alltägliches unerträglich wird ...

## Stiftungsprofessur

Orale Gesundheit der Bevölkerung fördern.

BERN – Die gemeinnützige Lutz Zurrer Stiftung zur Förderung der präventiven Zahnmedizin stiftet den Zahnmedizinischen Kliniken der Universität Bern eine neue Professur für Präventivzahnmedizin und Orale Epidemiologie. Die ausserordentliche Professur ist auf zehn Jahre angelegt und wird mit vier Millionen Franken ausgestattet.

Das Ziel der Präventivzahnmedizin ist es, die orale Gesundheit der gesamten Bevölkerung zu erhalten und zu verbessern. Dafür bezieht sie die Patienten ein, aber auch die Gesund-

der Verbesserung der oralen Gesundheit von Betagten oder bei der Mundhygiene-Schulung von Migranten, bei denen die tägliche Prophylaxe noch keine Routine ist.

Die neue Stiftungsprofessur für Präventivmedizin und Orale Epidemiologie wird künftig an der Klinik für Zahnerhaltung, Präventiv- und Kinderzahnmedizin angesiedelt sein. „Klinik und Forschung sind zentrale Elemente der Präventivzahnmedizin“, sagt Prof. Imfeld. „Wir unterstützen die Universität Bern dabei, den hohen Standard der zahnmedizinischen Prävention in Lehre, Klinik und Forschung zum Nut-



heitspolitik, die Zahnärzte sowie das zahnmedizinische Personal.

„In den vergangenen Jahrzehnten konnte die orale Gesundheit der Bevölkerung durch die erfolgreiche Prophylaxe immens verbessert werden“, sagt Stiftungsratspräsident Prof. Dr. Thomas Imfeld. So sei die Mundhygiene heute selbstverständlich geworden, wodurch die Zähne länger gesund bleiben. Die orale Epidemiologie, die sich mit der Verbreitung von Zahn-, Mund- und Kieferkrankheiten in der Bevölkerung beschäftigt, liefert wichtige Erkenntnisse, um mit strategischen Massnahmen die orale Gesundheit weiter zu steigern. Dennoch sehen Zahnmediziner Handlungsbedarf, etwa bei

zen der Bevölkerung weiter auszubauen.“

„Wir freuen uns sehr, dass die Lutz Zurrer Stiftung die Präventivzahnmedizin an der Universität Bern fördert und so hilft, den guten Ruf der Zahnmedizinischen Kliniken zu stärken. Die Stiftungsprofessur gibt einer Nachwuchsperson die Möglichkeit, die Forschung in diesem Bereich weiter voranzutreiben und zur Zahnerhaltung in der Bevölkerung beizutragen“, sagt Rektor Prof. Dr. Martin Täuber. „Und nicht zuletzt stärkt die Professur den Medizinstandort Bern, dessen weitere Profilierung zu den strategischen Zielen der Universität Bern für die nächsten Jahre gehört.“ **DT**

Quelle: Uni Bern

## Weichenstellung für die Zukunft

Zimmer Biomet konzentriert D-A-CH-Team in München und Winterthur.

MÜNCHEN/WINTERTHUR – Nach der Akquisition von Biomet Inc. durch die Zimmer Holdings Inc. im Juni 2015 wurden sukzessive einige Standorte in den Ländergesellschaften neu bestimmt. Die Konzernleitung von Zimmer Biomet hat sich in Deutschland für den Standort München entschieden. In der Schweiz hat das Unternehmen bereits im Januar seine Teams in Winterthur zusammengezogen.

Krista Strauss, Geschäftsführerin des Dentalbereichs in Deutschland, Österreich und der Schweiz, erläutert die Vorteile, die ein gemeinsamer Standort für den Geschäftserfolg des Unternehmens bringen wird: „Es ist wichtig, dass wir künftig in den Ländern als starkes Team unter einem Dach agieren können. München bietet uns als internationales Drehkreuz die perfekte Infrastruktur für unsere Ländergesellschaft in Deutschland. In der Schweiz haben wir uns aus guten Gründen für Winterthur entschieden. Am Sitz des renommierten Zimmer Biomet



Institutes haben wir nicht nur eine hochmoderne und international stark frequentierte dentale Fortbildungseinrichtung, sondern auch genug Platz für unsere zusammengeführten Schweizer Teams.“

Zimmer Biomet sieht sich nicht nur als Hersteller von hochwertigen Implantaten und regenerativen Materialien, sondern auch als Anbieter von einzigartigen Fortbildungsver-

staltungen. Oralchirurgen und Implantologen können das Unternehmen und sein umfassendes Angebot vom 29. bis 30. April 2016 in Stuttgart auf den ersten gemeinsamen Zimmer Biomet Implantologie Tagen erleben. Mehr Informationen und das Anmeldeformular zu dieser Veranstaltung finden Interessierte unter: [www.zimmerdental.de/events](http://www.zimmerdental.de/events). **DT**

Quelle: Zimmer Biomet

## Nachwuchswettbewerb ausgeschrieben

SSOS erwartet Einreichungen zum Jahreskongress am 25. Juni 2016.

BERN – Anlässlich der Jahrestagung der Schweizerischen Gesellschaft für Oralchirurgie und Stomatologie (SSOS) zum Thema „Komplikationen in der Oralchirurgie“ im Seepark Thun Congress Hotel wird Nachwuchsleuten die Möglichkeit

für einen wissenschaftlichen Kurzvortrag geboten. Zugelassen sind Studierende und Kollegen, die aktuell in strukturierter oralchirurgischer Aus- oder Weiterbildung stehen oder das Programm vor maximal zwölf Monaten abgeschlossen

haben. Der Vortrag ist auf zehn Minuten begrenzt und sollte aus dem Gebiet der Oralchirurgie oder Stomatologie stammen.

Der Beitrag wird direkt im Anschluss diskutiert. Das Abstract sollte im IADR-Format (objective, materials and methods, results, conclusion) in digitaler Form via E-Mail bis zum 31. Mai 2016 im SSOS-Sekretariat eingereicht werden. Der Nachwuchspreis der SSOS ist mit insgesamt CHF 2'250 dotiert. Alle zum Nachwuchswettbewerb zugelassenen Teilnehmer werden zudem zur Tagung eingeladen und erhalten eine Spesenpauschale.

Anfragen richten Sie an Dr. Vivianne Chappuis, [info@ssos.ch](mailto:info@ssos.ch), Betreff: „Nachwuchswettbewerb Thun2016“. **DT**

Quelle: SSOS



← Fortsetzung von Seite 1 „Frauenanteil...“ 38 Prozent (EU 45 Prozent). Bei den leitenden Forschenden, dem höchsten akademischen Grad, betrug er 19 Prozent (EU 21 Prozent).

### Männer an der Spitze

Eine wissenschaftliche Laufbahn kann mit der Wahl an die Spitze einer Hochschule oder in den Hochschulrat fortgesetzt werden. 2014 wurden 18 Prozent der Hochschulen von

Frauen geleitet (EU 20 Prozent). Sie stellten 23 Prozent der Hochschulratsmitglieder (EU 41 Prozent).

### Vielversprechende Zuwachsraten

Verglichen mit den früheren Publikationen von „She Figures“ zeigen die im Bericht 2015 veröffentlichten Prozentzahlen eine gewisse Zunahme des Frauenanteils in der Wissenschaft. In der Schweiz zum Beispiel betrug die durchschnittliche

jährliche Zuwachsraten zwischen 2002 und 2012 bei den Frauen mit neu erworbenem Dokortitel fünf Prozent und bei den Männern mit neu erworbenem Dokortitel ein Prozent (EU zwei Prozent). Trotz dieser sehr vielversprechenden Zahlen wird es aber noch einige Zeit dauern, bis in diesem Bereich ein Geschlechtergleichgewicht erreicht wird. **DT**

Quelle: Bundesamt für Statistik

### Editorische Notiz (Schreibweise männlich/weiblich)

Wir bitten um Verständnis, dass – aus Gründen der Lesbarkeit – auf eine durchgängige Nennung der männlichen und weiblichen Bezeichnungen verzichtet wurde. Selbstverständlich beziehen sich alle Texte in gleicher Weise auf Männer und Frauen.

#### DENTAL TRIBUNE

#### IMPRESSUM

**Verlag**  
Oemus Media AG  
Holbeinstrasse 29  
04229 Leipzig  
Tel.: +49 341 48474-0  
Fax: +49 341 48474-290  
[kontakt@oemus-media.de](mailto:kontakt@oemus-media.de)  
[www.oemus.com](http://www.oemus.com)

**Verleger**  
Torsten R. Oemus

**Verlagsleitung**  
Ingolf Döbbecke  
Dipl.-Päd. Jürgen Isbaner  
Dipl.-Betriebsw. Lutz V. Hiller

#### Erscheinungsweise

Dental Tribune Swiss Edition erscheint 2016 mit 12 Ausgaben, es gilt die Preisliste Nr. 7 vom 1.1.2016. Es gelten die AGB.

#### Druckerei

Dierichs Druck+Media GmbH, Frankfurter Str. 168, 34121 Kassel, Deutschland

#### Verlags- und Urheberrecht

Dental Tribune Swiss Edition ist ein eigenständiges redaktionelles Publikationsorgan der OEMUS MEDIA AG. Die Zeitschrift und die enthaltenen Beiträge und Abbildungen sind urheberrechtlich geschützt. Jede Verwertung ist ohne Zustimmung des Verlages unzulässig und strafbar. Das gilt besonders für Vervielfältigungen, Übersetzungen, Mikroverfilmungen und die Einspeicherung und Bearbeitung in elektronischen Systemen. Nachdruck, auch auszugsweise, nur mit Genehmigung des Verlages. Bei Einsendungen an die Redaktion wird das Einverständnis zur vollen oder auszugsweisen Veröffentlichung vorausgesetzt, sofern nichts anderes vermerkt ist. Mit Einsendung des Manuskriptes geht das Recht zur Veröffentlichung als auch die Rechte zur Übersetzung, zur Vergabe von Nachdruckrechten in deutscher oder fremder Sprache, zur elektronischen Speicherung in Datenbanken zur Herstellung von Sonderdrucken und Fotokopien an den Verlag über. Für unverlangt eingesandte Bücher und Manuskripte kann keine Gewähr übernommen werden. Mit anderen als den redaktionseigenen Signa oder mit Verfassernamen gekennzeichnete Beiträge geben die Auffassung der Verfasser wieder, welche der Meinung der Redaktion nicht zu entsprechen braucht. Der Autor des Beitrages trägt die Verantwortung. Gekennzeichnete Sonderteile und Anzeigen befinden sich ausserhalb der Verantwortung der Redaktion. Für Verbands-, Unternehmens- und Marktinformationen kann keine Gewähr übernommen werden. Eine Haftung für Folgen aus unrichtigen oder fehlerhaften Darstellungen wird in jedem Falle ausgeschlossen. Gerichtsstand ist Leipzig, Deutschland.

**Chefredaktion**  
Dipl.-Päd. Jürgen Isbaner (ji)  
V.i.S.d.P.  
[isbaner@oemus-media.de](mailto:isbaner@oemus-media.de)

**Redaktionsleitung**  
Majang Hartwig-Kramer (mhk)  
[m.hartwig-kramer@oemus-media.de](mailto:m.hartwig-kramer@oemus-media.de)

**Redaktion**  
Marina Schreiber (ms)  
[m.schreiber@oemus-media.de](mailto:m.schreiber@oemus-media.de)

**Anzeigenverkauf  
Verkaufsleitung**  
Dipl.-Betriebsw. Lutz V. Hiller  
[hiller@oemus-media.de](mailto:hiller@oemus-media.de)

**Projektmanagement/Vertrieb**  
Nadine Naumann  
[n.naumann@oemus-media.de](mailto:n.naumann@oemus-media.de)

**Produktionsleitung**  
Gernot Meyer  
[meyer@oemus-media.de](mailto:meyer@oemus-media.de)

**Anzeigen disposition**  
Marius Mezger  
[m.mezger@oemus-media.de](mailto:m.mezger@oemus-media.de)

Lysann Reichardt  
[l.reichardt@oemus-media.de](mailto:l.reichardt@oemus-media.de)

Bob Schliebe  
[b.schliebe@oemus-media.de](mailto:b.schliebe@oemus-media.de)

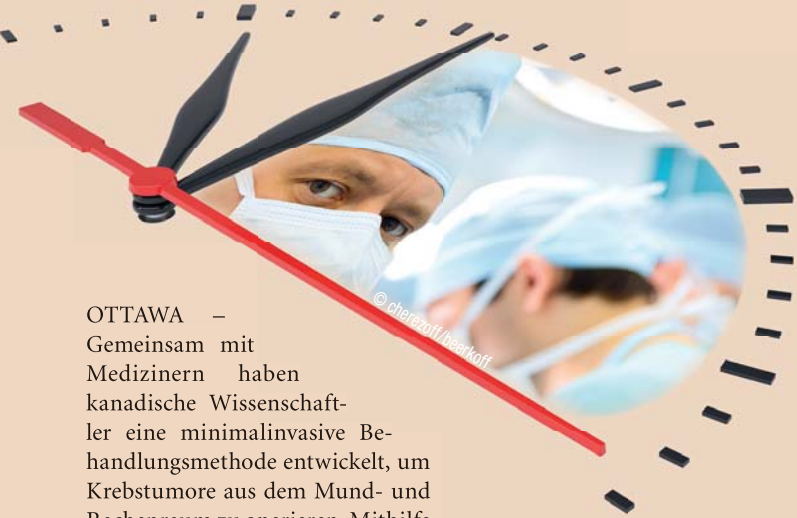**Layout/Satz**  
Matthias Abicht  
[abicht@oemus-media.de](mailto:abicht@oemus-media.de)

**Lektorat**  
Hans Motschmann  
[h.motschmann@oemus-media.de](mailto:h.motschmann@oemus-media.de)

© Mopic/ Mirko Sobotta

## Schnellere Heilung

Neue Methode der Mundkrebsbehandlung verkürzt Genesungszeit.



OTTAWA – Gemeinsam mit Medizinern haben kanadische Wissenschaftler eine minimalinvasive Behandlungsmethode entwickelt, um Krebstumore aus dem Mund- und Rachenraum zu operieren. Mithilfe eines Mikroskops und Operationslasers wird das Krebsgeschwür mit kleinen Schnitten entfernt und somit eine schnellere Erholung des Patienten ermöglicht.

Bislang verursachte die chirurgische Entfernung des Tumors häufig massive Verletzungen des Kiefers. Ist der Tumor aufgrund seiner Lage inoperabel, stellen Bestrahlung und Chemotherapie noch immer die gängigen Behandlungsmethoden dar. Die Patienten sind bei diesen Therapieformen jedoch starken Nebenwirkungen wie Übelkeit und Schleimhautentzündungen ausgesetzt. Die neuartige Methode wird in Kanada bereits seit 2002 erprobt und etabliert sich zunehmend als Therapieform.

Jedes Jahr erkranken weltweit mehr als 450.000 Menschen neu an Mund- und Kehlkopfkrebs. Insbesondere die Zahl der Krebserkrankungen des Mund- und Rachenraumes, die durch Humane Papillomviren (HPV) ausgelöst werden,

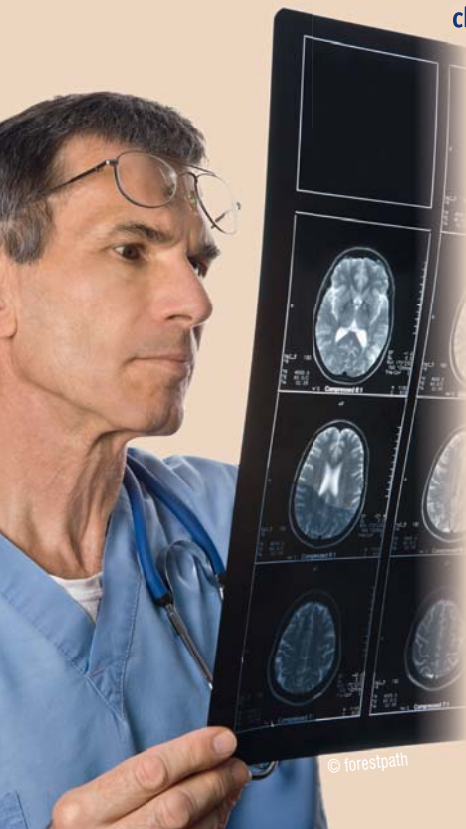ist deutlich angestiegen. Die HPV-Infektion ist eine der häufigsten durch Geschlechtsverkehr übertragenen Infektionen. Durch Oralverkehr können die Viren auf die Mundschleimhaut übertragen werden und ein tumorartiges Wachsen der infizierten Zellen auslösen. Es besteht jedoch auch bei geschütztem Sexualverkehr ein Ansteckungsrisiko.

Die Wissenschaftler gehen davon aus, dass 15 von derzeit 150 bekannten HPV-Typen Krebs verursachen. HPV produzieren ein Protein, das die Selbstheilungskräfte der Zellen ausschaltet und somit bösartige Zellveränderungen hervorrufen kann. Oft bleibt die Infektion bei den Betroffenen lange Zeit unbemerkt, teilweise auch, weil ihr körpereigenes Immunsystem die Viren zerstört, bevor es zur Tumorbildung kommt. [1]

Quelle: ZWP online

## Hirnblutungen und Schlaganfall

Karieserreger können schwerwiegende Erkrankungen verursachen.



OSAKA – Der Karieserreger *Streptococcus mutans* macht nicht nur den Zahnschmelz mürbe, sondern auch die Hirnarterien. Dadurch könnten Blutungen im Gehirn ausgelöst werden, die im schlimmsten Fall einen Schlaganfall auslösen, berichten Wissenschaftler der Universität Osaka im Scientific Reports (2016; doi: 10.1038/srep20074).

Der Speichel von untersuchten Schlaganfallpatienten wies laut den Forschern relativ häufig eine Form des Karieserregers *Streptococcus mutans* auf. Wie im Fachmagazin zu lesen ist, produzieren diese Bakterien ein bestimmtes Protein, welches sich an den Wänden von Blutgefäßen festsetzt und so Entzündungen auslöst. Gelangen diese Keime vom Mund in den Blutkreislauf, erhöhe sich das Risiko eines Schlaganfalls. [1]

Quelle: ZWP online

## Lebensrettende Milchzähne

Stammzellen aus Kinderzähnen für die Zukunft einlagern.

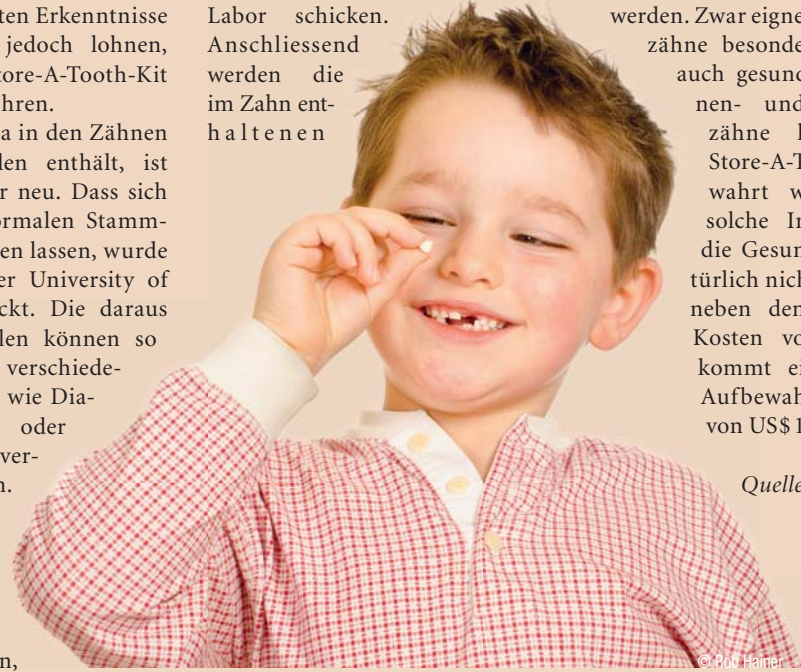OAKLAND – In den seltensten Fällen werden verlorene Milchzähne von Kindern aufgehoben. Anhand der neusten Erkenntnisse könnte es sich jedoch lohnen, Zähne mit dem Store-A-Tooth-Kit länger aufzubewahren.

Dass die Pulpa in den Zähnen Nervenstammzellen enthält, ist längst nicht mehr neu. Dass sich diese aber zu normalen Stammzellen zurückbilden lassen, wurde erst 2014 von der University of California entdeckt. Die daraus gewonnenen Zellen können so zur Behandlung verschiedener Krankheiten, wie Diabetes, Arthritis oder sogar Parkinson, verwendet werden. Diese Möglichkeiten bietet jetzt die „dentale Stammzellenbank“ Store-A-Tooth. Eltern,

deren Kinder einen Zahn verloren haben, können diesen in einer speziellen Box an das Labor schicken. Anschliessend werden die im Zahn enthaltenen

Stammzellen entnommen und so lange gelagert, bis diese im Falle einer Krankheit benötigt werden. Zwar eignen sich Milchzähne besonders gut, aber auch gesunde Erwachsenen- und Weisheitszähne können mit Store-A-Tooth aufbewahrt werden. Eine solche Investition in die Gesundheit ist natürlich nicht ganz billig: neben den einmaligen Kosten von US\$ 1.749 kommt eine jährliche Aufbewahrungsgebühr von US\$ 120 hinzu. [1]

Quelle: ZWP online



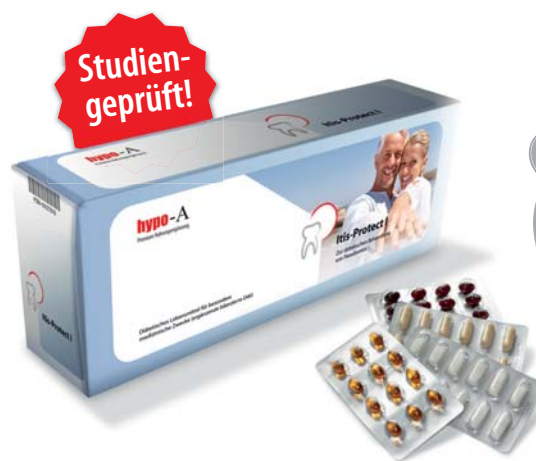ANZEIGE

hypo-A  
Premium Orthomolekularia

## Optimieren Sie Ihre Parodontitis-Therapie!

55% Reduktion der Entzündungsaktivität in 4 Wochen!

60% entzündungsfrei in 4 Monaten durch ergänzende bilanzierte Diät

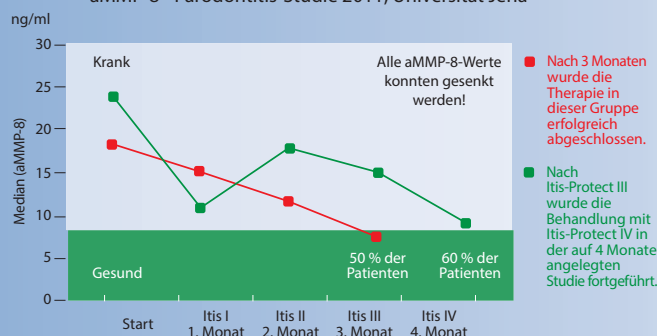


### Itis-Protect I-IV

Zur diätetischen Behandlung von Parodontitis

- Stabilisiert orale Schleimhäute!
- Beschleunigt die Wundheilung!
- Schützt vor Implantatverlust!

aMMP-8 - Parodontitis-Studie 2011, Universität Jena



### Info-Anforderung für Fachkreise

Fax: 0049 451 - 304 179 oder E-Mail: info@hypo-a.de

- Studienergebnisse und Therapieschema
- hypo-A Produktprogramm

Name / Vorname \_\_\_\_\_

Str. / Nr. \_\_\_\_\_

PLZ / Ort \_\_\_\_\_

Tel. \_\_\_\_\_

E-Mail \_\_\_\_\_ IT-DTS 4.2016

hypo-A GmbH, Kücknitzer Hauptstr. 53, 23569 Lübeck  
Hypoallergene Nahrungsergänzung ohne Zusatzstoffe  
www.hypo-a.de | info@hypo-a.de | Tel: 0049 451 / 307 21 21

shop.hypo-a.de

# Die Qualität entscheidet über den Erfolg

Aktuelle Konzepte der postendodontischen Versorgung von wurzelkanalbehandelten Zähnen – eine Entscheidungshilfe. Von Dr. Brigitte Zimmerli, Burgdorf, Schweiz.

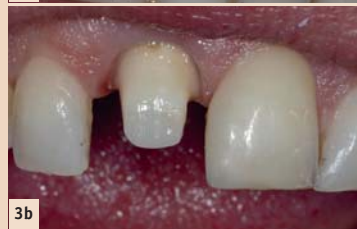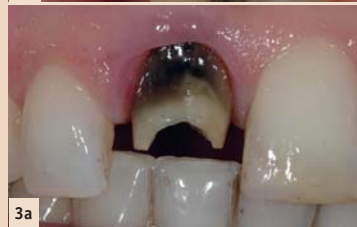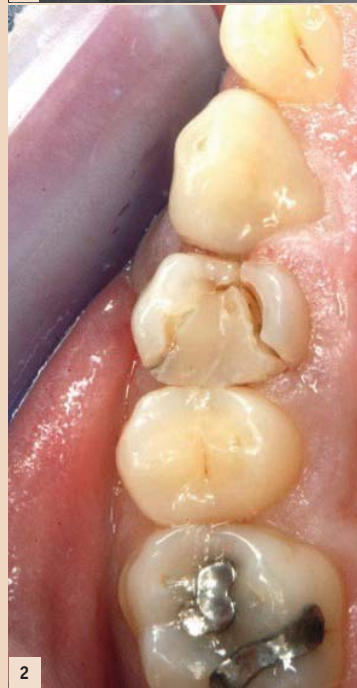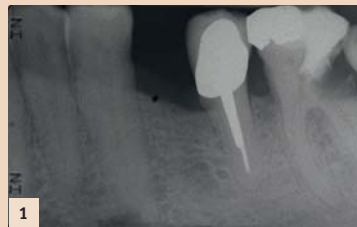Bevor eine Wurzelkanalbehandlung durchgeführt wird, muss entschieden werden, ob der Zahn mit sinnvollem Aufwand restauriert und erhalten werden kann oder ob der Defekt bereits so fortgeschritten ist, dass ein Zahnerhalt langfristig nicht möglich ist (Abb. 1). Eine Entscheidung, ob die Wurzelkanalbehandlung in der Privatpraxis erfolgen kann oder ob ein Spezialist beigezogen werden muss, sollte relativ früh erfolgen. Bei mehrwurzeligen Zähnen muss geprüft werden, ob ein Teilerhalt des Zahnes mittels Wurzelamputation oder Hemisektion sinnvoll ist. Der Patient sollte in die Therapieentscheidung einbezogen und über die Kosten und die vermutete Prognose informiert werden. Grundsätzlich hat die Wurzelkanalbehandlung, sofern diese nach den gängigen Qualitätsleitlinien durchgeführt wird, eine gute Prognose (85 bis 95 Prozent Erfolg).

Wird die Wurzelkanalbehandlung bei einem Zahn mit periapikalem Befund durchgeführt, muss nicht erst die Ausheilung dieser Läsion abgewartet werden, bevor die definitive Versorgung des Zahnes erfolgt, da ein dichter koronaler Verschluss wesentlich für eine gute Prognose des endodontisch behandelten Zahnes ist.

Eine Undichtigkeit der koronalen Füllung (sog. „coronal leakage“) oder ein Freiliegen der Wurzelkanalfüllung (z.B. nach einer Fraktur) begünstigt den Misserfolg der Wurzelkanalbehandlung. Ist ein „coronal leakage“ vorhanden, muss entschieden werden, ob bei einer erneuten Versorgung des Zahnes nicht auch die Wurzelkanalfüllung neu gelegt werden sollte. Dies ist abhängig von der Dauer der Exposition der Wurzelkanalfüllung und deren Dichtigkeit. Wichtig ist auch, ob eine periapikale Pathologie vorliegt, ob der Patient Beschwerden hat und mit welcher Technik der Zahn rekonstruiert wird. Bei einer indirekten Arbeit ist es eher indiziert, zu revidieren, als bei einer Versorgung mit einer Kompositfüllung, bei welcher man relativ einfach durch die Füllung hindurch die Revision der Wurzelkanalfüllung machen kann.

Wurzelkanalbehandelte Zähne sind anfälliger für Frakturen. Dies liegt zwar nicht daran, dass die Zähne spröder werden oder „dehydrieren“, aber durch den hohen Substanzverlust sind die bestehenden Zahnwände meistens stark ausgedünnt. Zudem ist die Propriozeption des wurzelkanalbehandelten Zahnes vermindert. Das bedeutet, dass das Druckgefühl bei diesem Zahn um das Doppelte bis Dreifache erniedrigt ist im Vergleich zum vitalen Zahn.

Dank der Adhäsivtechnik muss nicht jeder Höcker im Seitenzahnbereich bei einem wurzelkanalbehandelten Zahn eingekürzt werden. Es ist aber wichtig, dass genügend Restzahnsubstanzen vorhanden sind, denn spätere Zahnfrakturen sind oftmals fatal, da sie dünn aus-



rationsmaterialien. Damit später die Ästhetik nicht beeinträchtigt ist, scheint es besonders im Frontzahngebiet angezeigt, verfärbte wurzelkanalbehandelte Zähne vor der Restauration zu bleichen (Abb. 3a und b). Dies ist auch dann angezeigt, wenn grundsätzlich das verfärbte Dentin durch die Restauration abgedeckt wird, da das Behandlungsergebnis durch spätere Rezessionen der Gingiva verschlechtert werden kann. Beim Bleichen von devitalen Zähnen sind unbedingt Bleichtechniken ohne Hitzeapplikation anzuwenden, um das Risiko von Wurzelresorptionen zu reduzieren.

## Entscheidungsfindung

Für die Entscheidung der Restaura-tionsart sind Defektgrösse, Lokalisation des Zahnes und die prothetische Bedeutung wichtig. Das Diagramm (Abb. 4) versucht, eine Entscheidungshilfe für die Praxis zu liefern.

Bei kleineren oder mittelgrossen Defekten ist eine Kompositrestauration sicherlich die Therapie der Wahl. Diese wird in der Regel in einer zusätzlichen Sitzung nach erfolgter Wurzelkanalbehandlung gelegt. Dies hat den Vorteil, dass der Wurzelkanalsealer vollständig abge-bunden hat und die Dentinflächen von Sealerresten sauber gereinigt werden können: Voraussetzungen für eine erfolgreiche Adhäsionstechnik. Ein weiterer Vorteil bei einer Versorgung in der zweiten Sitzung liegt darin, dass das Wurzelkanalfüllmaterial problemlos auf Höhe des Kanaleingangs entfernt werden kann. Die Verwendung von parapulpären Schrauben bei Kompositfüllungen ist heute obsolet.

Bei grösseren Substanzdefekten muss entschieden werden, ob eine Stiftinsertion für die Aufbaufüllung notwendig ist. Allgemein gilt, dass alle Stiftsysteme die Zahnwurzel schwächen und einzig der Retention der Aufbaufüllung dienen. Deshalb genügt es, nur einen Stift pro Zahn zu verwenden (nicht mehrere Stifte bei mehrwurzeligen Zähnen). Die Indikation für eine Stiftinsertion ist heute dank der Adhäsivtechnik wesentlich geringer (Tabelle 1).

Die Verwendung von intrakanalären Schrauben ist heute nicht mehr angezeigt. Beim Einbringen von Schrauben werden hohe Kräfte auf die Wurzel ausgeübt und dies erhöht das Risiko für Wurzelrisse und -frakturen wesentlich (Abb. 5a und b).

Wenn immer möglich, sollte einer stiftfreien Versorgung der Vorzug gegeben werden. Dabei ist heute der Übergang von Onlay zu

Krone fließend. Kompositfüllungen sind kostengünstig und können in einer Sitzung gelegt werden. Bei sehr grossflächigen Defekten kann die Gestaltung der Approximalkontakte schwierig und die Anfertigung einer indirekten bzw. semidirekten Arbeit diskutiert werden. Gerade für wurzelkanalbehandelte Zähne sind chairside angefertigte CAD/CAM-Füllungen eine gute Wahl, da auf eine provisorische Versorgung verzichtet werden kann. Im Seitenzahnbereich gut bewährt haben sich sogenannte Endokronen. Diese Keramikfüllungen weisen eine zirkuläre Fassung auf, wobei sich der Präparationsrand am Substanz-

was das Risiko für Frakturen reduziert.

Inzwischen positiv dokumentiert ist die Technik der proximalen Box-Elevation (Abb. 7). Bei dieser Technik wird die proximale Stufe mit einer Kompositfüllung nach koronal verschoben, eine Kronenverlängerung unnötig und die (digitale) Abformung sowie die nachfolgende adhäsive Zementierung wesentlich vereinfacht. Wichtig ist dabei, dass diese proximale Kompositfüllung unter besten Bedingungen (Trockenlegung) gelegt wird, da bei einem Misserfolg die gesamte Rekonstruktion neu angefertigt werden muss. Zudem spielt

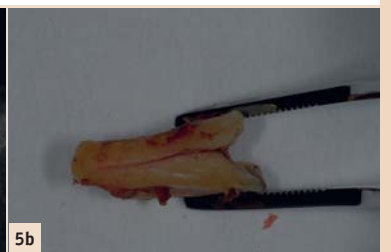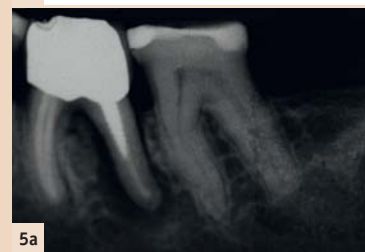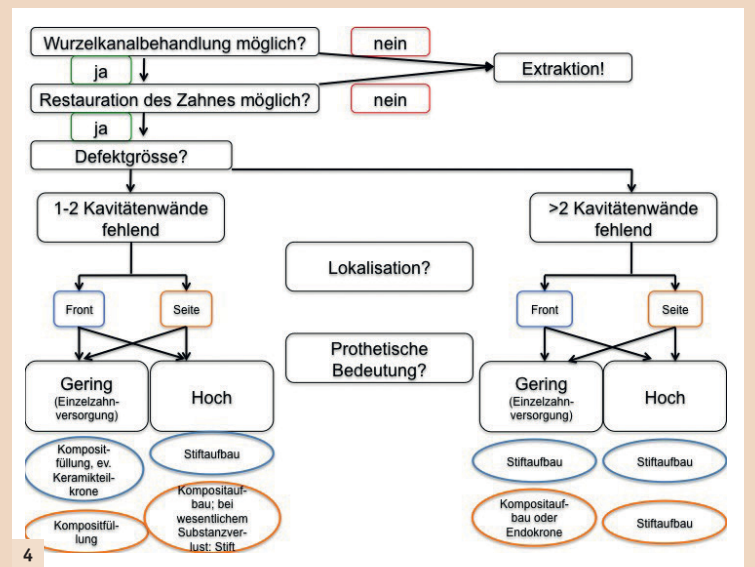


Abb. 1: Zahn 36 wurde alio loco mit einer Wurzelkanaleinlage und einer provisorischen (deutlich insuffizienten) Füllung versorgt. Eine sinnvolle Rekonstruktion scheint nicht möglich, da Zahn 38 nach mesial in den Defekt gekippt ist und bei einer vollständigen Exkavation wahrscheinlich eine Perforation in den interradikulären Raum erfolgt. Eine Extraktion des Zahnes scheint indiziert. Interessant ist, dass bei 36 die mesiale Wurzel vor einigen Jahren entfernt wurde und die distale Wurzel mit einer VMK-Krone mit Goldkernverankerung versorgt wurde. – Abb. 2: Zahn 14 wurde alio loco wurzelkanalbehandelt. Die Aufbaufüllung wurde in der gleichen Sitzung wie die Wurzelkanalfüllung gelegt. Die Patientin hat die Zahnarztrechnung noch nicht beglichen, als sie sich mit Schmerzen im Notfalldienst meldet. Die Fraktur des palatinalen Höckers zieht weit nach apikal, sodass der Zahn nicht sinnvoll erhalten werden konnte. – Abb. 3a: Zahn 12 nach Entfernen VMK-Krone und Stiftaufbau. – Abb. 3b: Zahn 12 nach Bleichen und Stumpfaufbau mit Faserstift und Komposit. – Abb. 4: Entscheidungshilfe für die postendodontische Versorgung: In Blau ist die Versorgung für den Frontzahnbereich und in Orange für den Seitenzahnbereich dargestellt. Je nach klinischer Situation muss vom Schema abgewichen werden. – Abb. 5a: Verdacht auf Rissbildung in distaler Wurzel: transluzente Zone um die ganze distale Wurzel. – Abb. 5b: Extrahierte Zahnwurzel 25 mit Längsriß.

defekt orientiert und nicht zwingend bis auf Höhe Gingiva gelegt wird. Eine zusätzliche Klebefläche wird durch eine inlayförmige Fassung des Pulpakavums erreicht (Abb. 6a und b). Die Langzeitdaten sind positiv, und durch das Wegfallen einer Stiftaufbaufüllung ist die Keramikschnittstärke höher,

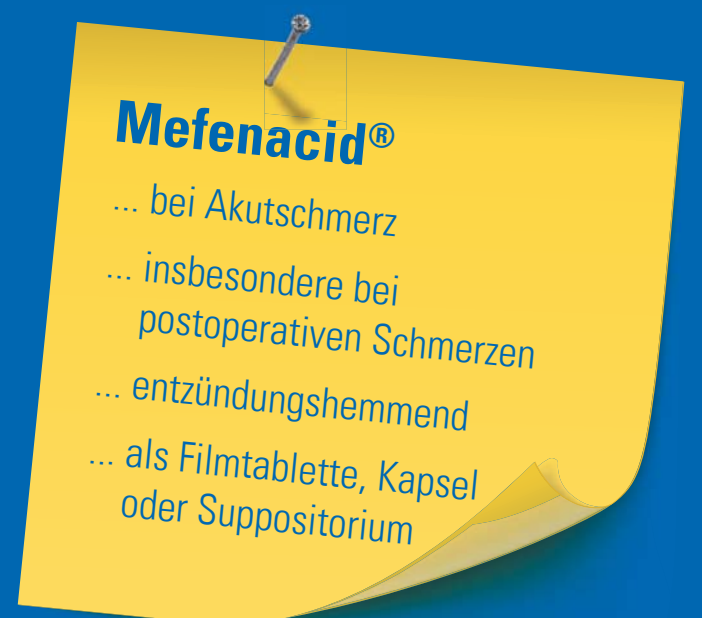
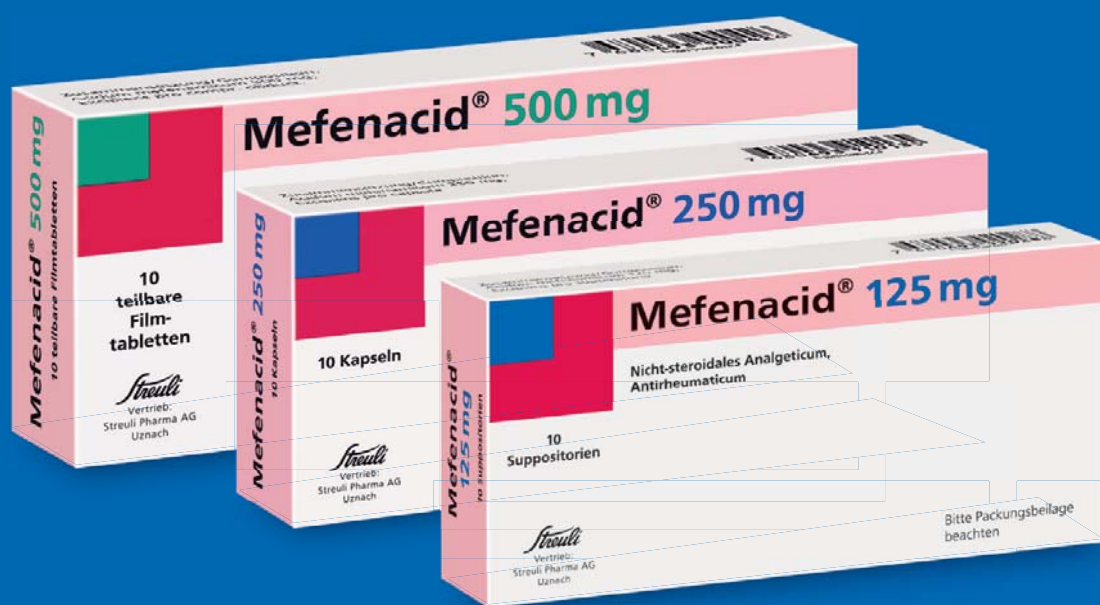die Zementwahl eine wichtige Rolle: die Verwendung von Kompositzementen mit einem Adhäsivsystem (Mehrschrittssysteme) lieferten in Studien die besseren Rand-schlüsse als selbstadhäsive Zemente (Einkomponentenzemente). Die proximale Box-Elevation sollte nur dort, wo es wirklich notwendig ist, angewendet werden. Der dichteste Randabschluss wird nach wie vor bei der direkten Zementierung der Keramik auf den frisch präparierten Zahn erreicht.

Wenn ein Stiftaufbau aufgrund der klinischen Situation notwendig ist, stellt sich die Frage nach dem Material. Aktuell vorwiegend zur Verwendung kommen der indirekte

Kriterium	Stift eher „ja“	Stift eher „nein“
Zahntyp	Frontzahn	Prämolar, Molar
Zahnrestsubstanzen	deutlich minimiert: > 2 fehlende Kavitätenwände	1–2 fehlende Kavitätenwände
Prothetische Bedeutung	Brückenpfeiler, Prothesenverankerung	Einzelzahnversorgung



# Wenn Alltägliches unerträglich wird ...



Streuli Pharma AG steht für moderne Produkte und erstklassige Dienstleistungen.  
Bewährte Medikamente des Schweizer Pharmaunternehmens, die seit Generationen wirken.

**Mefenacid® 500 mg, teilbare Filmtabl.; Mefenacid® 250 mg, Kaps.; Mefenacid® 125 / 250 mg, Supp.:** Z: Acidum mefenamicum (125 mg bzw. 250 mg bzw. 500 mg). I: Schmerzen und Entzündungen des Bewegungs- und Stützapparates; posttraumatische und postoperative Schmerzen; Dysmenorrhoe; Hypermenorrhoe (auch durch Intrauterinspiralen verursacht); Schmerzen; Fieber. D: Erwachsene und Jugendliche >14 J: 3mal tgl. 500 mg. Max. Tagesdosis: 2'000 mg. Kinder: nur kurzfristig behandeln, ausser bei M. Still. Kinder 9–12 J: 2(–3)mal tgl. 1 Kaps. 250 mg. Kinder 12–14 J: 3mal tgl. 1 Kaps. 250 mg. KI: Allergie auf andere NSAIDs in der Anamnese (Asthma-Anfälle, Urtikaria, akute Rhinitis); Ulcus ventriculi et duodeni; gastrointestinale Blutungen; entzündliche Darmerkrankungen wie M. Crohn oder Colitis ulcerosa; schwere Leberfunktionsstörungen; schwere Niereninsuffizienz (Kreatinin-Clearance <30 ml/min); schwere Herzinsuffizienz (NYHA III oder IV); nach koronarer Bypass-Operation resp. Einsatz einer Herz-Lungen-Maschine; Schwangerschaft 3. Trimenon; Stillzeit. VM: Ulzerationen; gastrointestinale Blutungen; gastrointestinale Entzündungen; andere NSAID's; Leberinsuffizienz; Nierenerkrankung; zerebrovaskuläre Erkrankungen; periphere arterielle Verschlusskrankheit; Patienten mit erheblichen Risikofaktoren (z.B. Bluthochdruck, Hyperlipidämie, Diabetes mellitus, Rauchen); beeinträchtigte Herzfunktion; Diuretika; ACE-Hemmer; Risiko einer Hypovolämie; Epilepsie. IA: Orale Antidiabetika; Insulin; Warfarin; Diuretika; Antihypertensiva; ACE-Hemmer; Angiotensin-II-Antagonisten; Corticosteroide; Cyclosporin; Lithium; Methotrexat; Tacrolimus. UAW: Magenschmerzen; Übelkeit; Erbrechen. Swissmedic: B. \*Kassenzulässig, ausgenommen: Mefenacid® 500 mg, 500 Filmtabletten. Vertrieb: Streuli Pharma AG, 8730 Uznach. Ausführliche Angaben entnehmen Sie bitte [www.swissmedicinfo.ch](http://www.swissmedicinfo.ch).

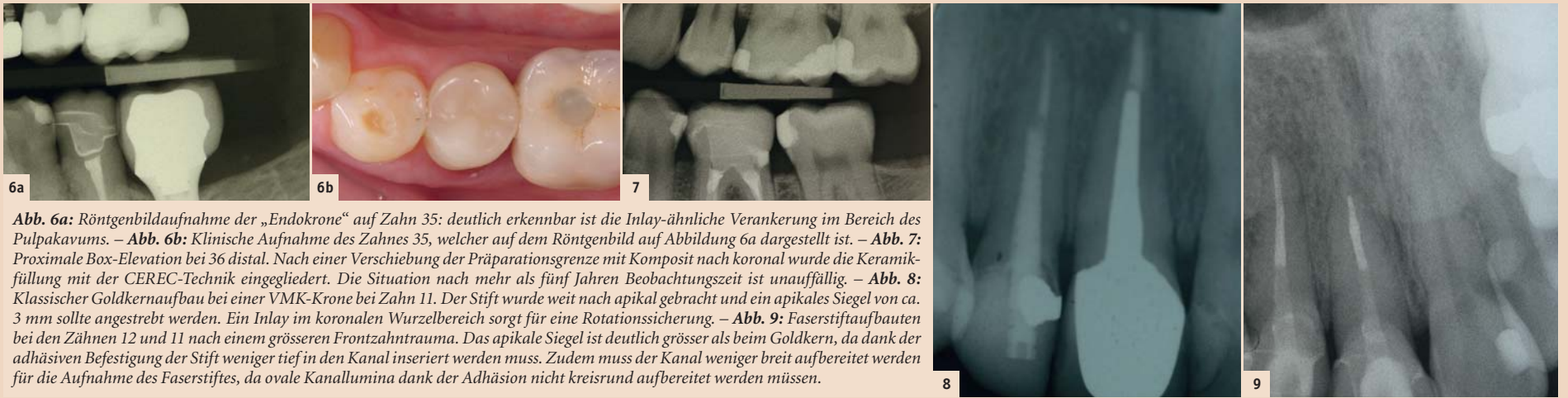

Abb. 6a: Röntgenbildaufnahme der „Endokrone“ auf Zahn 35: deutlich erkennbar ist die Inlay-ähnliche Verankerung im Bereich des Pulpakavums. – Abb. 6b: Klinische Aufnahme des Zahnes 35, welcher auf dem Röntgenbild auf Abbildung 6a dargestellt ist. – Abb. 7: Proximale Box-Elevation bei 36 distal. Nach einer Verschiebung der Präparationsgrenze mit Komposit nach koronal wurde die Keramikfüllung mit der CEREC-Technik eingegliedert. Die Situation nach mehr als fünf Jahren Beobachtungszeit ist unauffällig. – Abb. 8: Klassischer Goldkernaufbau bei einer VMK-Krone bei Zahn 11. Der Stift wurde weit nach apikal gebracht und ein apikales Siegel von ca. 3 mm sollte angestrebt werden. Ein Inlay im koronalen Wurzelbereich sorgt für eine Rotationssicherung. – Abb. 9: Faserstiftaufbauten bei den Zähnen 12 und 11 nach einem grösseren Frontzahntrauma. Das apikale Siegel ist deutlich grösser als beim Goldkern, da dank der adhäsiven Befestigung der Stift weniger tief in den Kanal inseriert werden muss. Zudem muss der Kanal weniger breit aufbereitet werden für die Aufnahme des Faserstiftes, da ovale Kanallumina dank der Adhäsion nicht kreisrund aufbereitet werden müssen.

Goldkernaufbau oder die direkten Stiftstechniken mit Faser-, Titan- oder Zirkonstiften, wobei Letztere wegen der nicht korrigierbaren Misserfolgsrisiken besser nicht mehr angewendet werden.

Eine kurze Gegenüberstellung findet sich in **Tabelle 2**.

### Goldkernaufbau

Dieser ist in der Literatur bestens dokumentiert und hat sich viele Jahre bewährt (**Abb. 8**). Dennoch wird er allmählich durch die Faserstifte verdrängt. Ein grösseres Risiko stellen bei der Goldkern-technik die Stiftprovisorien dar, da durch die ungenaue Passung des provisorischen Stiftes Wurzelfrakturen begünstigt werden. Zudem weisen Stiftprovisorien oft nur eine

ungenügende Abdichtung des Wurzelkanals auf. Wenn immer möglich, sollte deshalb auf ein Stiftprovisorium verzichtet werden.

### Faserstifte

Faserstifte verfügen über zahlreiche Vorteile gegenüber den anderen Stifttypen: dank der einzeitigen Anfertigung des Stiftaufbaus kann ein koronales Leakage vermieden und dadurch ein Reinfekt des Wurzelkanalsystems ausgeschlossen werden. Zudem muss der Wurzelkanal dank der adhäsiven Befestigung nicht wesentlich aufbereitet werden, was die Gefahr von Perforationen oder Wurzelrisen senkt. Es zeigt sich, dass eine Insertion des Stiftes in das obere Wurzel Drittel bis maximal zur Hälfte des Wurzelkanals

ausreichend ist. Dadurch verbleibt ein apikales Siegel von mindestens 4–6 mm Guttapercha (**Abb. 9**).

Nachteilig ist die anspruchsvolle Adhäsion im Wurzelkanal. Dies ist zum einen der schlechten Kontrollierbarkeit geschuldet: Ohne Dentalmikroskop kann nicht geprüft werden, ob Sealerreste die Haftkraft vermindern. Zudem kann die Applikation von Haftvermittlern ebenfalls schlecht kontrolliert werden. Die Dentinbeschaffenheit des Wurzelkanals (Fibrodentin) erschwert die Penetration des Haftvermittlers in die Zahnhartsubstanz. Neben dem ungünstigen C-Faktor (Konfigurationsfaktor: Menge freier Oberfläche zu gebundener Oberfläche, was ein Mass für den Stress auf den Haftverbund bei der Polymerisation dar-

stellt), ist die Lichtpolymerisation erschwert. Es müssen zwingend dualhärtende Kompositzemente verwendet werden, da das Polymerisationslicht nur ungenügend in den Wurzelkanal hineingelangt. Die Forschungsdaten bezüglich des optimalen Zementierprotokolls im Wurzelkanal sind nicht eindeutig. Es scheint, dass Kompositzemente mit einem selbststützenden Haftvermittler oder allenfalls auch selbstadhäsive Kompositzemente gegenüber den Kompositzementen mit einer Phosphorsäureapplikation und anschließender Applikation des Haftvermittlers von Vorteil sein könnten. Zudem erhält man die homogenste Zementfuge, wenn der Zement mittels feiner Applikationsspritze direkt in den Kanal eingebracht wird.

Beim alleinigen Bestreichen der Stiftoberfläche mit Zement finden sich sehr viele Lufteinschlüsse. Das ideale Protokoll zur Vorbereitung des Faserstiftes ist nicht klar. Eine Silanisierung der Stiftoberfläche ist sicherlich nicht falsch. Ein zu langes Abstrahlen der Oberfläche kann aber die Stiftstabilität beeinträchtigen. Allgemein gilt es, eine Kontamination der Stiftoberfläche mit Fremdmaterial (z.B. Dentinabrieb bei einer Einprobe oder Latexpuder von den Handschuhen) zu vermeiden, da dies den dauerhaften Verbund des Stiftes mit der Zahnoberfläche reduziert. Am besten hält man sich bei der Insertion der Faserstifte an die Herstelleranweisungen! Die Verwendung von individualisierbaren Faserstiften (z.B. everStick POST) hat sich bislang aufgrund der anspruchsvollen Handhabung in der Klinik nicht bewährt.

**Tabelle 2: Vergleich der gängigen Stiftstechniken**

Kriterium	Goldkern	Titanstift	Zirkonstift	Faserstift
Adhäsion	· nicht notwendig · konventionelles Zementieren · adhäsives Zementieren mittels Abstrahlen und Silanisieren mässig erfolgreich	· nicht notwendig · konventionelles Zementieren · adhäsives Zementieren mittels Abstrahlen und Silanisieren mässig erfolgreich	· nicht notwendig · konventionelles Zementieren · adhäsives Zementieren mittels Silanisieren nur wenig erfolgreich	· notwendig · evtl. Silanisieren oder andere Vorbehandlung (Herstellerinformation!)
Ästhetik	· schlecht · bei dünnem Gingivatyp: Durchscheinen dunkel verfärbter Wurzel möglich · Metallfarbe muss maskiert werden (Opaker)	· schlecht · bei dünnem Gingivatyp: Durchscheinen dunkel verfärbter Wurzel möglich · Metallfarbe muss maskiert werden (Opaker)	· gut	· gut
E-Modul	· sehr steif: Frakturgefahr Wurzel	· sehr steif: Frakturgefahr Wurzel	· sehr steif: Frakturgefahr Wurzel	· E-Modul ähnlich Dentin
Erfahrung Behandler	· anspruchsvolle Technik: Retention Stift, Inlay-Präparation, Abformung, Provisorium	· mittlerer Anspruch: Retention Stift schwierig, Aufbaufüllung Komposit direkt	· Zementieren ist anspruchsvoll · Aufbaufüllung mit Komposit relativ einfach	· Zementieren ist anspruchsvoll · Aufbaufüllung mit Komposit relativ einfach
Misserfolge	· Wurzelfraktur (nicht korrigierbar) · Retentionsverlust (teilweise korrigierbar)	· Wurzelfraktur (nicht korrigierbar) · Verbund Komposit-Stift? (korrigierbar)	· Stiftbruch (nicht korrigierbar) · Wurzelfraktur (nicht korrigierbar)	· Dezementierung Stift (korrigierbar) · Stiftbruch (korrigierbar)
Preis	· teuer, Zahntechnik notwendig	· deutlich günstiger als Goldkern	· deutlich günstiger als Goldkern	· deutlich günstiger als Goldkern
Provisorium	· notwendig: im Frontzahnbereich Stiftprovisorium (Gefahr Fraktur); im Seitenzahnbereich reicht oft eine Abdeckung des Wurzelkanals	· für Stiftaufbau nicht notwendig · Wurzelkanal immer dicht verschlossen	· für Stiftaufbau nicht notwendig · Wurzelkanal immer dicht verschlossen	· für Stiftaufbau nicht notwendig · Wurzelkanal immer dicht verschlossen
Revidierbarkeit	· Metallstifte können grundsätzlich entfernt werden (Cave: Ausdünnung Wurzel, weit apikal gesetzter Stift) · Risiko Wurzelfraktur beim Entfernen	· Metallstifte können grundsätzlich entfernt werden (Cave: Ausdünnung Wurzel, weit apikal gesetzter Stift, adhäsiver Zement) · Risiko Wurzelfraktur beim Entfernen	· Die Stifte lassen sich nicht entfernen. · Es kann versucht werden, durch den Stift hindurch mit Diamanten zu bohren: sehr schwierig und mit hohem Risiko für Perforation verbunden	· Revisionen sind relativ einfach möglich
Röntgenopazität	· sehr gut	· sehr gut	· sehr gut	· oftmals schlecht · Kontrast zum Sealer oft zu gering
Zeitbedarf	· hoch · Nach der Präparation des Goldkerns: Abformung und Herstellung beim Zahntechniker. In der zweiten Sitzung wird der Goldkern zementiert und mit einer weiteren Abformung wird dann die Krone beim Zahntechniker hergestellt.	· mittlerer Zeitaufwand · Der Stiftaufbau kann in einer Sitzung gefertigt werden. Entweder wird nur eine Kompositaufbaufüllung gelegt oder es wird im Anschluss eine Abformung für die Herstellung einer Krone genommen.	· mittlerer Zeitaufwand · Der Stiftaufbau kann in einer Sitzung gefertigt werden. Entweder wird nur eine Kompositaufbaufüllung gelegt oder es wird im Anschluss eine Abformung für die Herstellung einer Krone genommen.	· mittlerer Zeitaufwand · Der Stiftaufbau kann in einer Sitzung gefertigt werden. Entweder wird nur eine Kompositaufbaufüllung gelegt oder es wird im Anschluss eine Abformung für die Herstellung einer Krone genommen.

### Zusammenfassung

- Erfolg von wurzelkanalbehandelten Zähnen ist abhängig von einer suffizienten endodontischen Behandlung und einem dichten okklusalen Verschluss
- Nicht jeder wurzelkanalbehandelte Zahn muss mit einem Stift versorgt werden
- Kompositaufbaufüllungen und Endokronen sind substanzschonend
- Stiftprovisorien vermeiden
- Faserstifte weisen in der Regel korrigierbare Misserfolge auf
- Perfekte Adhäsion im Wurzelkanal ist schwierig zu erreichen, Zementierprotokoll genau einhalten (Trockenlegung!)
- Zirkuläre Fassung von mind. 1,5mm für eine günstige Langzeitprognose des Stiftaufbaus notwendig [D](#)

**Save the date:** Jahrestagung SSPRE am 20.10.2017 in Bern zum Thema „Postendodontische Behandlung“.



**Dr. Brigitte Zimmerli**  
Präsidentin SSPRE

Bahnhofstr. 18a  
3400 Burgdorf  
Schweiz  
Tel.: +41 34 4230188  
brigitte.zimmerli@bz dental.ch

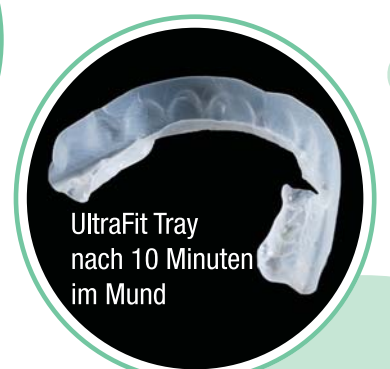We   
Opalescence®

SCHNELL  
EINFACH  
EFFEKTIV



## FÜR EIN STRAHLENDES, WEISSES LACHEN!

- Kosmetische Zahnaufhellung für zu Hause
- Ausgezeichnete Adaption des UltraFit Trays (mit 6% H<sub>2</sub>O<sub>2</sub>) an die Zahnanatomie
- Geringer Aufwand für die Praxis, preisgünstig für den Patienten
- 2 Geschmacksrichtungen (Mint und Melone)
- PF-Formel stärkt den Zahnschmelz



Besuchen Sie uns auf [www.opalescence.com/de](http://www.opalescence.com/de)  
und [www.facebook.com/OpalescenceDE](https://www.facebook.com/OpalescenceDE).

 **ULTRADENT**  
PRODUCTS, INC.

Tel.: 02203-35 92 15 • [ultradent.com](http://ultradent.com)

# Eine erfolgreiche Mischung aus Kreativität und Risikobereitschaft

Entwickeln, Herstellen und Vermarkten – alles in einer Hand. Der Geschäftsführer der TSpro GmbH, Matthias Georgi, im Gespräch mit Majang Hartwig-Kramer, Redaktionsleitung *Dental Tribune D-A-CH*.



Abb. 1: Matthias Georgi, Geschäftsführer der TSpro GmbH.

Die TSpro GmbH ist ein junges Unternehmen mit Sitz in Königswinter/Karlsruhe, das sich mit der Entwicklung, Herstellung und Vermarktung von Mundhygiene- und Konsumgüterprodukten beschäftigt.

**Dental Tribune:** Herr Georgi, Ihr Unternehmen wurde erst im Sommer 2015 gegründet. Wie kam es dazu und mit wie vielen Mitarbeitern sind Sie gestartet?

**Matthias Georgi:** Die TSpro GmbH ist eine hundertprozentige Tochtergesellschaft der MediNova AG, welche wir im Juli 2012 gegründet haben. Die MediNova beschäftigt sich mit der Entwicklung von Ideen bis zur Marktreife. Wir sind vier Personen aus unterschiedlichen Fachgebieten, die alle seit Jahrzehnten vorrangig im Bereich der Mundhygiene erfolgreich arbeiten. Ich zum Beispiel beschäftige mich hier seit mehr als 20 Jahren mit dem Thema „Innovationen in der Produkt- und Verpackungsentwicklung“. Darüber hinaus arbeiten wir mit vielen Experten aus unserem Netzwerk.

Die TSpro haben wir dann im Juli 2015 gegründet, um den TSI Zungensauger und weitere, in der Entwicklung befindliche, Produkte für die Prophylaxe zu vermarkten.

**Sie haben sich die Entwicklung neuer Produkte zur Aufgabe gemacht. Woher kommen die Ideen für Innovationen und wer sind die kreativen Köpfe Ihres Unternehmens?**

Die guten Ideen entstehen meistens aus einer Anwendung, einer Problemstellung oder einer besonderen Situation heraus. Wir sind alle seit vielen Jahren in international verantwortlichen Positionen mit der Herausforderung der Innovationen beschäftigt. Jeder von uns hat einen anderen fachlichen Hintergrund, durch unsere holistische Arbeitsweise kommt dies dem Projekt immer zugute. Unser Team verfolgt einen iterativen Ansatz, bei dem wir

im Entwicklungsprozess kontinuierlich jede Stufe aus verschiedenen Perspektiven infrage stellen und intensiv durchleuchten.

**Mundhygiene ist auch Zungenreinigung. Im Rahmen der PZR wird die Zunge in den Zahnarztpraxen eher vernachlässigt. Wie sind Sie auf die Idee gekommen, Ihre Aufmerksamkeit auf diese „Schwachstelle“ zu richten?**

Die Idee zum TSI Zungensauger wurde geboren, als wir, meine Dentalhygienikerin und ich, bei meiner PZR über die Mankos einer effektiven und sanften Zungenreinigung diskutiert haben. Nach der Beendigung der PZR spürte ich noch Beläge auf der Zunge, meine DH hat sich dann alternativ mit Zungenschaber und Polierbürsten beholfen, was sehr unangenehm und teilweise schmerzhaft war. Über diese Problemstellung in der Praxis haben wir neue, alternative Ansätze diskutiert und evaluiert und sind am Ende zur Idee eines Zungensaugers gekommen. Bereits kurze Zeit später wurden erste Prototypen getestet. Über

Einsatz kommt. Natürlich ist auch der Bereich „Home-care“ von grosser Bedeutung, und auch hier werden wir in Kürze eine weitere Neuheit dem Markt vorstellen können.

**Erste Anwenderstudien wurden bereits durchgeführt – mit welchem Ergebnis?**

Wir haben bereits mehrere Anwenderstudien durchgeführt, alle durchweg mit positivem Feedback, wie zum Beispiel:

- endlich eine Lösung für die sanfte aber gründliche Zungenreinigung
- einfache und schnelle Handhabung mit überzeugendem Reinigungsergebnis
- Aufwertung der PZR durch den Zusatz der Zungenreinigung zur PZR+
- Resonanz der Patienten: kaum Würgereiz und Motivation zur häuslichen Zungenreinigung.

Darüber hinaus erhalten wir hervorragende Unterstützung von führenden Zahnmedizinern, wie z.B. kürzlich auf dem 5. Halitosis-Tag in Berlin am 12. März, wo

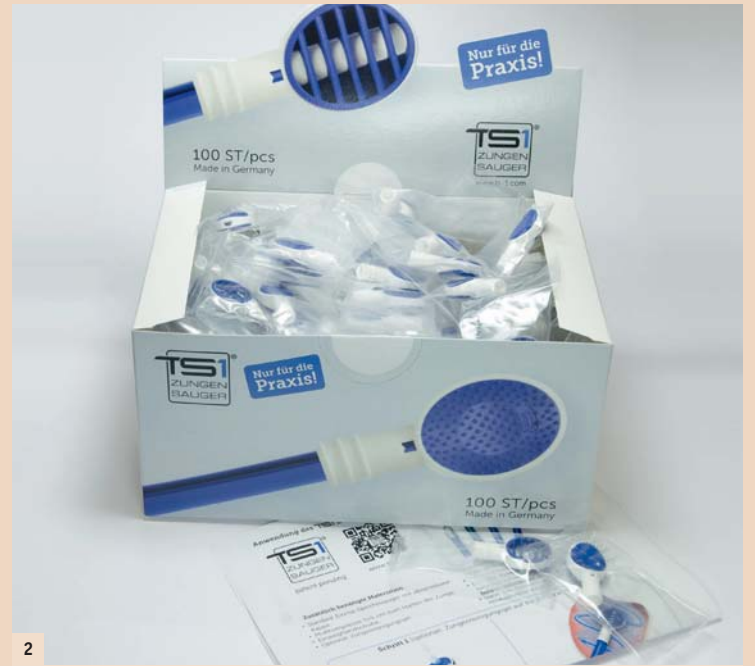

Abb. 2: TSI Zungensauger Praxis-Set.

für die Anwendung des Zungensaugers entwickelt wurde. Des Weiteren haben wir eine einfache und sinnvolle Ergänzung für den Bereich „Home care“ entwickelt, welche der

nahmslos über die PZR+ sprechen! Es ist unser Ziel, einen positiven Beitrag zur besseren Mundhygiene zu leisten, der am Ende allen zugutekommt, die sich der Bedeutung

„Es ist unser Ziel, einen positiven Beitrag zur besseren Mundhygiene zu leisten, der am Ende allen zugutekommt, die sich der Bedeutung einer gesunden Mundflora bewusst sind.“

einen Zeitraum von 20 Monaten haben wir den TSI kontinuierlich, gestützt durch Praxisanwendungen von einigen Dentalhygienikerinnen, weiterentwickelt. Auch meine Zunge hat während dieser Zeit häufig für Anwendungstests zur Verfügung gestanden. Der intensive und direkte Kontakt mit dem neuen Produkt ist für mich persönlich bei jeder Entwicklung sehr wichtig. Man kann Dinge immer besser beurteilen, wenn man sie selbst erlebt hat.

**Der TSI Zungensauger ist seit September des vergangenen Jahres auf dem Markt – welche Resonanz erfahren Sie?**

Die Resonanz vom Markt, ob Anrufe von Zahnarztpraxen bei uns im Büro, Diskussionen an unserem Stand bei Messen – national und international –, bis hin zu E-Mails an uns, ist überwältigend. Mit dem TSI haben wir eine grosse Lücke in der PZR geschlossen, bzw. wir bieten eine Lösung für ein Problem an, welches bisher nicht ausreichend berücksichtigt wurde. Wir sprechen heute von PZR+, das Plus steht für die abschliessende Zungenreinigung. Wichtig ist nun, dass diese Anwendung bei jeder PZR, Full-Mouth-Desinfektion oder Halitosis-Behandlung konsequent zum

Frau Dr. Andrea Zürcher von der Universitätsklinik für Zahnmedizin in Basel den TSI als neue Lösung für die professionelle Zahnreinigung vorgestellt und empfohlen hat. Auch Prof. Dr. Andreas Filippi, Prof. Dr. Rainer Seemann (MBA) oder Prof. Dr. Christoph Benz haben das Thema „Zungenreinigung“ mit dem TSI in ihren Vorträgen erwähnt und unterstützt.

**Planen Sie einen Vertrieb über den deutschen Markt hinaus?**

Selbstverständlich, in Italien und im Mittleren Osten ist der TSI kurz vor der Markteinführung. Darüber hinaus befinden wir uns in detaillierten Gesprächen mit weiteren potenziellen Vertriebspartnern in anderen Ländern. Der TSI ist eine innovative Lösung zu einer Problemstellung, nicht nur national, auch international. Wir werden von sehr vielen Distributions- und Vertriebsgesellschaften angesprochen, die an einer Vermarktung des TSI interessiert sind.

**Herr Georgi, der TSI Zungensauger ist schon (fast) in aller Munde. Welche weiteren Produkte gehören zu Ihrem Portfolio?**

Wir werden in Kürze ein TSI Zungen-Gel anbieten, welches gezielt

Patient, instruiert durch das Fachpersonal in der Praxis, erhalten wird.

**Welche Pläne und Visionen haben Sie für die nächsten fünf Jahre?**

In bereits drei Jahren wird der Zungensauger ein fester Bestandteil jeder PZR sein und wir werden aus-

einer gesunden Mundflora bewusst sind. Der Mund ist der Eingang zum Körper und bedarf einer sorgfältigen Pflege, in der Praxis und zu Hause.

**Vielen Dank, Herr Georgi, für das aufschlussreiche Gespräch. ☺**

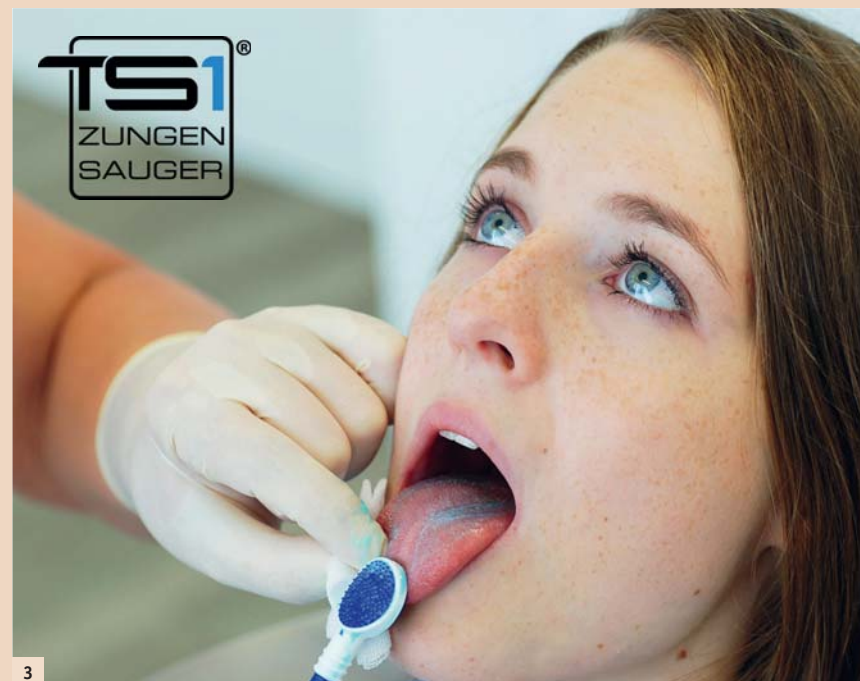

Abb. 3: Einfach in der Anwendung: aufstecken, auftragen, absaugen.



# Produkte ändern sich, Werte bleiben

90 Jahre Dental Technology: SCHEU-DENTAL feiert ein besonderes Jubiläum.

1926 legte Firmengründer und Zahnarzt Rudolf Scheu den Grundstein für SCHEU-DENTAL. Ein Familienunternehmen made in Germany, das heute in der dritten Generation geführt wird. Von Beginn an wird auf eine hohe Produktqualität und Liebe zum Detail Wert gelegt. Für die feinmechanischen Arbeiten von komplexen Konstruktionen braucht es Fingerspitzengefühl und Erfahrung. Viele Teile werden daher bei SCHEU-DENTAL nach wie vor in Handarbeit gefertigt.



Christian Scheu

Durch kontinuierliche und konsequente Forschungs- und Entwicklungsarbeit gestaltet SCHEU-DENTAL weltweit die Dentaltechnik massgeblich mit. Schon Firmengründer Rudolf Scheu war es in den 1950er-Jahren ein Anliegen, durch Reisen ins In- und Ausland sowie durch zahlreiche Kontakte sein dentaltechnisches Wissen zu erweitern und stets auf dem aktuellen Stand zu halten, um neue Entwicklungen und Trends in die eigenen Produkte einfließen zu lassen.

## Zusammenarbeit

Die Iserlohner sind stolz auf das weltweite Vertrauen in ihre wegweisenden Produktideen, die den wachsenden Anforderungen in der Behandlung gerecht werden. In enger

Zusammenarbeit mit anerkannten Forschungseinrichtungen und Universitäten entstehen durchdachte Qualitätsprodukte, von der Erforschung verbesserter Kunststoffe, der Entwicklung von Produkten zur Therapie von schlafbezogenen Atmungsstörungen, über das Schienensystem CA® CLEAR ALIGNER und dem Druckformgerät BIOSTAR® bis zum 3-D-Drucker IMPRIMO® 90.

Scannen, 3-D-Planung und Drucken von Arbeitsmodellen, Schienen oder individuellen Abformlöffeln beschreiben den digitalen Workflow in der Kieferorthopädie, der mehr und mehr Einzug in die Praxen und Labore nimmt. „Wir gehören zu den Pionieren dieser Digitalisierung und sind bestens gerüstet für die künftigen Entwicklungen. Unser Ziel ist es, neue Technologien in Form effizienter Arbeitsprozesse nutzbar zu machen“, so Geschäftsführer Christian Scheu. Als Gründungsmitglied der Initiative OrthoAlliance® engagiert sich SCHEU-DENTAL für die gezielte Weiterentwicklung digitaler Prozesse und Produkte für eine moderne Kieferorthopädie.

## Weiterbildung

Mit der SCHEU-ACADEMY bietet das Unternehmen eine Plattform




Abb. 1: Unternehmensgründung in Hagen (Westf.). – Abb. 2: Die Zahnarztpraxis von Rudolf Scheu. – Abb. 3: SCHEU-DENTAL Iserlohn.

für regelmässige Weiterbildungen und Schulungen für Zahnmediziner und -techniker, von CA® CLEAR ALIGNER und TAP®-Zertifizierungskursen bis hin zu Tiefzieh-Workshops sowie Kurse, die in die digitale Prozesskette der Kieferorthopädie einführen.

Seit einigen Jahren gehören mit der SMILE DENTAL GmbH ein Spezialist für Produkte der festsitzenden Kieferorthopädie und mit der CA DIGITAL GmbH ein CAD/CAM-Experte zum Unternehmensnetzwerk. Inzwischen zählen rund 150 Mitarbeiter zur SCHEU-Gruppe.

SCHEU-DENTAL ist eines der wenigen Unternehmen, die noch auf eine aktive Familientradition made in Germany zurückblicken. Mitarbeiter schätzen SCHEU-DENTAL als attraktiven Arbeitgeber in der Region. „Ein hoher Anteil der Belegschaft ist uns seit Jahren treu, teilweise in dritter Generation. Das freut mich sehr und zeigt mir, dass traditionelle Werte nach wie vor Bestand haben und auch Wegbereiter sind für die Anforderungen, die die Zukunft für uns bereithält“, schliesst Christian Scheu. [DT](#)

Quelle: SCHEU-DENTAL GmbH

ANZEIGE

## PLANMECA Panoramabildgebung und Behandlungseinheit



ab **59'900.<sup>CHF\*</sup>**

Der **Topseller**

ab sofort **5 Jahre Garantie\*\***

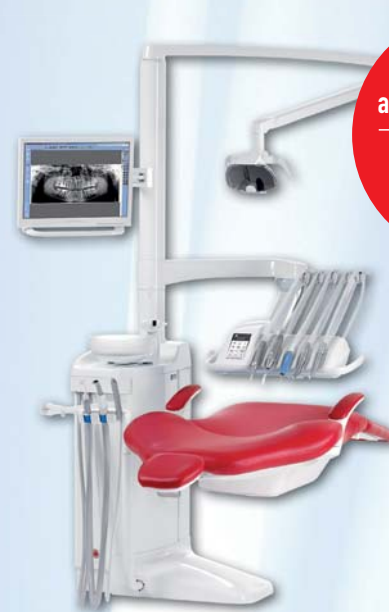### PLANMECA ProMax 3D

Das Multifunktionsgerät

- Überragende Aufnahmequalität
- Erhältlich in fünf verschiedenen Volumengrössen
- Minimale indikationsbezogene Strahlendosis
- Intuitives Bedienkonzept mit Touchscreen
- Wahlweise mit Fernröntgen ausrüstbar (Scan oder One-Shot)

ab **CHF 59'900.-\***

Für Fragen stehen wir Ihnen gerne zur Verfügung: Tibor Tschap unter der Tel.-Nr. 044 736 61 85 oder kontaktieren Sie Ihren KALADENT-Kundenberater.



ab **24'400.<sup>CHF\*</sup>**

Die günstige Wahl für den Zahnarzt

ab sofort **3 Jahre Garantie\*\***

### PLANMECA Compact i Touch

Die kompakte digitale Behandlungseinheit

- Exzellente Ergonomie
- Ausstattung persönlich individualisierbar
- Touchscreen-Display für mehrere Behandler
- Frei wählbar zwischen Schwingbügel- oder Hängeschlauchkonzept

ab **CHF 24'400.-\***

\* Alle Preise in CHF, exkl. VRG/MwSt. und Dienstleistungen.  
\*\* Es gelten die PLANMECA-Garantiebedingungen.

**PLANMECA**

