

# DENTAL TRIBUNE

The World's Dental Newspaper • Bulgarian Edition

България

Март 2010

№ 2, Vol. 8

## Накратко

### DTI пуска на пазара списание, посветено на CAD/CAM

Клаудия Салвичек, DTI

CAD/CAM заболяването е един от най-бързо развиващите се пазарни сегменти в стоматологията. Международното списание по дигитална гентална медицина (CAD/CAM) - новото специализирано издание на Dental Tribune - ще представя на зъболекари и браншови лидери от целия свят най-важните международни постижения и опит в областта на дигиталната стоматология, с цел да осигури изчерпателна информация за най-новите технологии, които могат да се интегрират в лечебни концепции.

## CAD/CAM

International magazine of digital dentistry

Списаниемто ще се изпраща на специалисти от целия свят и ще се разпространява на всички основни международни конгреси и изложения, както и на много специализирани събития.

Темите, които ще бъдат разглеждани в списанието, включват CAD/CAM, дигитално образно изследване, виртуално артикулиране, гентални материали, снемане на отпечатък, радиография, софтуерна обработка, и нововъведения в дигиталната гентална медицина. Съдържанието ще съчетава научни статии, клинични случаи, браншови новини, прегледи (на събития, продукти), новини, статии за мениджмънт на практиката и лайфстайл статии. DTI

[www.dental-tribune.com](http://www.dental-tribune.com)

ПОСЕТЕТЕ  
ЩАНДА НА  
DENTAL TRIBUNE

Продент

25-27 март 2010 г.,  
Специализирана  
изложба „Продент“,  
к.к. Златни пясъци,  
х-л „Мелиа Гранд  
Ермитаж“,  
щанд А2.

## Интервю

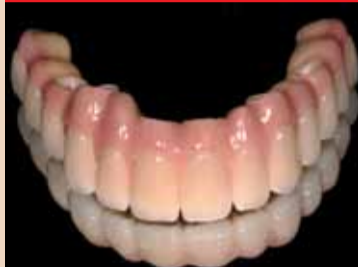

### „Тестове за HIV трябва да се предлагат във всяка гентална практика“

Dental Tribune Asia Pacific се среща с г-р Камриз Остин, която има гентална клиника в Ню Йорк, за да поговори за HIV тестовете в нейната практика и как това тестване спомага за повишаване на съзнанието на пациентите относно заболяването.

► стр. 5

## Практика

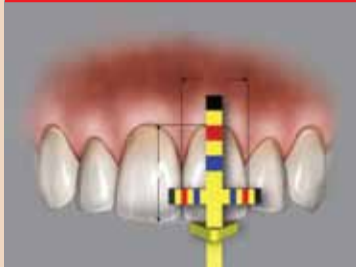

### Цялостна ортопедична имплантатна рехабилитация на горна челюст с фиксирана протетична CAD/CAM конструкция

Статията описва функционалното повлияване на обеззъбена горна челюст, посредством цяло керамична максиларна протетична конструкция с имплантатна поддръжка.

► стр. 6

## Техники

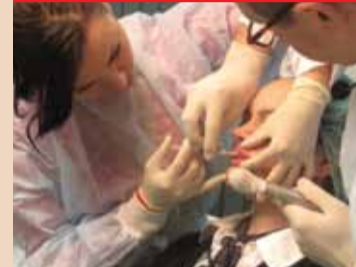

### Инструмент на Чу за определяне на зъбни пропорции

В света на естетичната гентална медицина определянето на пропорциите на зъбите е от особена важност. Авторът представя технологията на работа с инструмента на г-р Чу.

► стр. 8

## Събития



### Естетична медицина за зъболекари

От 12 до 14 февруари за първи път в България се състоя теоретично-практически курс на тема: „Естетична медицина за зъболекари“. Събитието бе организирано от г-р Галина Долапчиева и фирма „Медикал Дено“. Гости-лектори бяха световноизвестните италиански професори: Ецио Коста и Алесию Пегаели – основатели на школата Medical Aesthetic.

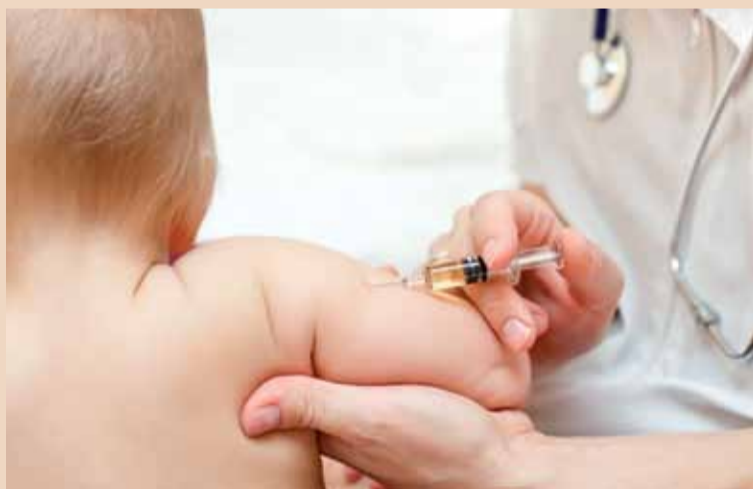► стр. 10

## Първата ваксина за повлияване на венечни заболявания е факт

Даниел Цимерман, DTI

Учени от Университета в Мелбърн, Австралия, съобщиха, че си партнират с CSL Limited и Sanofi Pasteur, най-големите биофармацевтични компании в страната, за по-нататъшно разработване и комерсиализиране на ваксина за повлияване на венечни заболявания. Програмата, която е в ход от десет години, включва ваксина с бактериални пептиди и протеини, които унищожават имунна реакция към пародонталното възпаление. Понастоящем тя се тества върху мишки, като се очаква скоро да се премине към клинични тестове, казват изследователите.

Новият ваксиниращ подход е насочен към „водача“ на група от патогенни бактерии, P. Gingivalis, който причинява пародонтит. Според Американския консорциум за изследване на P. Gingivalis, повишени нива на микроорганизма са били откривани при повечето пародонтални лезии, дока-



то при здрава гингива нивата му са били ниски. Освен това, микроорганизмът произвежда регулаторни ензими, за които е доказано, че въздействат върху протеини на гостоприемника и ги разрушават.

Въпреки че бактерията може да бъде елиминирана посред-

ством пародонтална терапия, тя често бива откривана при рецидивиращи инфекции.

„Пародонтитът е сериозно заболяване, като зъболекарите са изправени пред голямо предизвикателство при лечението му, тъй като повечето хора не знаят, че имат пародонтит, преди

да е станало твърде късно и заболяването да е навлязло в напреднал етап“, казва проф. Ерик Рейнолдс, ръководител на Кооперативния изследователски център за орално здраве и декан на Денталния факултет в Мелбърн. „Този нов подход ще осигури на зъболекарите и пациентите специфично лечение“.

Традиционната пародонтална терапия включва ръчно кюретиране и почистване, хирургични интервенции с инструменти или гентални лазери, с цел овладяване на възпалението. Рейнолдс съобщава, че тяхната нова гама от ваксиниращи продукти ще предотвратява прогресирането на заболяването, а няма да повлиява симптомите и убреждащите последици.

Sanofi Pasteur има ексклузивен лиценз за цял свят за комерсиализиране на интелектуалната собственост върху тези продукти. DTI

## Д-р Йосиф Петков е зъболекар на 2009 г.



Д-р Йосиф Петков от Козлодуй е избран за зъболекар на 2009 година от Сдружението на българските зъболекари. Наградата „Света Аполония“ бе обявена официално на пресконференция на Сдружението на 21 февруари. Д-р Петков получи преходната стъклена статуетка от миналогодишния ѝ носител - г-р Мария Джорова, председател на Сдружението. → DTI стр. 3

**УСМИХНИ СЕ!  
ДАЙ ПРЕДИМСТВО!**

съвместна инициатива на:

списание **my smile** **Bulvaria** **Близко до Вас** **ТРОЙКА НА РАЗСЪМВАНЕ**

Списание My Smile, съвместно с „Булвария“, стартира инициативата „Усмихни се! Дай предимство!“, целяща да усмихне и да призове към толерантност водачите на МПС. Социалната кампания, която ще продължи от 1 до 12 март, е подкрепена от сутрешното шоу на радио „Витоша“ – „Тройка на разсъмване“. *Подробности на стр. 2*

РЕДАКЦИОННО

Скъпи читатели,  
Като вземем предвид ефекта от работа ви като зъболекари и нивото на компетентност, което очакват пациентите от вас, е ясно, че пътят е еднопосочен и, движейки се по него, трябва да продължавате да отхвърляте лецебните модалности, които биха ви накарали да действате срещу природата. Вместо това, добре е да се стремите да усвоите нови методи и технологии, с помощта на които да увеличавате арсенала си от професионални умения.

Това е основната тенденция в денталната медицина, която към днешна дата тя генерира. И тъй като Dental Tribune е издание, което както обикновено е в крак с новостите – отразява ги, обяснява ги, интервюира ги, споделя ги – нормално е на страниците му да ви бъде представян цялостният антураж на новите тенденции и

схващания.  
CAD/CAM, дигитално образно изследване, виртуално артикулиране, нови дентални материали, радиография, софтуерна обработка и нововъведения в дигиталната дентална медицина - всичко това асоциираме с думите: ново, модерно и предизвикателно.

Затова в броя ще намерите статия, която описва функционалното повлияване на обеззъбена горна челюст, посредством изцяло керамична максиларна протетична CAD/CAM конструкция с имплантатна поддръжка (стр. 6).

Съгласни сме с две ръце с г-р Катрин Остин от VIP Smiles, Ню Йорк, която в интервю споделя, че текстовете за HIV трябва да се предлагат във всяка дентална практика. Според последни данни от UNAIDS на Организацията на обединените нации, над 34 милиона души по света живеят с HIV вируса. Тъй

като може да минат 10 години преди той да прогресира до СПИН, ранното тестване може да се окаже животоспасяващо (стр. 5).

Съгласни сме и с г-р Галина Долапчиева – българската зъболекарка, която покани в България двама италиански професори, които говориха 3 дни за „Естетична медицина за зъболекари“, и според която няма нищо по-логично от това зъболекаря да създаде екстраоралната естетика, след като се е погрижил за създаването на интраоралната такава. Взимайки предвид и факта, че ботоксът революционно повлиява бруксизма и гингивалната усмивка, няма нужда от притеснения за денталната медицина, че навлиза в чужда територия (стр. 10-11).

Естетичната дентална медицина значително еволюира през последните 20 години. Предсказуемите и естествено изглеждащи

резултати са все по-често факт. Във връзка с тези подобрени резултати, цялостното разбиране на компонентите, които влияят върху естетиката, накарало клиницистите да се стремят към по-прецизно анатомично, функционално и биологично интегриране на възстановяванията като предпоставка за успех. И тъй като в света на естетичната дентална медицина определянето на пропорциите на зъбите е от особена важност, в броя публикуваме статия на г-р Н. Николов, в която ни представя инструмента на световноизвестния г-р Чу за определяне на зъбни пропорции (стр. 8).

Приятно четене на новия ни брой!

От Редакцията

International Imprint

Licensing by Dental Tribune International  
 Publisher  
 Torsten Oemus  
 Group Editor/Managing Editor DT Asia Pacific  
 Daniel Zimmermann  
 newsroom@dental-tribune.com  
 + 49 341 48 474 107  
 Editorial Assistants  
 Claudia Salwiczek  
 c.salwiczek@dental-tribune.com  
 Copy Editors  
 Sabrina Raaff  
 Hans Motschmann  
 Publisher/President/CEO  
 Torsten Oemus  
 VP Sales & Marketing  
 Peter Witteczek  
 Director of Finance and Controlling  
 Dan Wunderlich  
 Marketing & Sales Services  
 Nadine Parczyk  
 License Inquiries  
 Jorg Warschat  
 Accounting  
 Manuela Hunger  
 Business Development Manager  
 Bernhard Moldenhauer  
 Executive Producer  
 Gernot Meyer  
 Production & Ad Disposition  
 Jens Lindenhain  
 Project Manager Online  
 Alexander Witteczek  
 Designer  
 Franziska Dachsler  
 International Editorial Board  
 Dr Nasser Barghi, USA – Ceramics  
 Dr Karl Behr, Germany – Endodontics  
 Dr George Freedman, Canada – Aesthetics  
 Dr Howard Glazer, USA – Cariology  
 Prof Dr I. Krejci, Switzerland – Conservative Dentistry  
 Dr Edward Lynch, Ireland – Restorative  
 Dr Ziv Mazor, Israel – Implantology  
 Prof Dr Georg Meyer, Germany – Restorative  
 Prof Dr Rudolph Slavicek, Austria – Function  
 Dr Marius Steigmann, Germany – Implantology

© 2010, Dental Tribune International GmbH. All rights reserved.

Dental Tribune makes every effort to report clinical information and manufacturer's product news accurately, but cannot assume responsibility for the validity of product claims, or for typographical errors. The publishers also do not assume responsibility for product names or claims, or statements made by advertisers. Opinions expressed by authors are their own and may not reflect those of Dental Tribune International.

Dental Tribune International  
 Holbeinstr. 29, 04229, Leipzig, Germany  
 Tel.: + 49 341 4 84 74 302  
 Fax: + 49 341 4 84 74 173  
 Internet: www.dental-tribune.com | E-mail: info@dental-tribune.com

Regional Offices  
**Asia Pacific**  
 Dental Tribune Asia Pacific Limited  
 Room A, 26/F, 389 King's Road  
 North Point, Hong Kong  
 Tel.: + 852 3118 7508  
 Fax: + 852 3118 7509  
**The Americas**  
 Dental Tribune America, LLC  
 213 West 35th Street, Suite 801, New York, NY 10001, USA  
 Phone: + 1 212 244 7181, Fax: + 1 212 224 7185

Офис България

Издава Dental Tribune България ЕООД  
 София 1421, ж.к. Лозенец,  
 ул. Luna 2, ет. 1, ап. А  
 мейл./факс: + 359 2/ 963 000 9  
 office@dental-tribune.net  
 www.dental-tribune.net  
 www.dental-tribune.com  
 Управител  
 Уляна Вичева  
 Отговорен редактор  
 г-р Надежда Куломджиева  
 Редактори  
 г-р Ивелин Аманасов  
 Таня Досева  
 Консултанти  
 г-р Красимир Недевски  
 г-р Дора Кишкова  
 Дизайн и предпечат  
 Стояна Борисова  
 Превог  
 г-р Надежда Куломджиева  
 г-р Светослав Пенков  
 Коректор  
 Михаела Иванова  
 Маркетинг и реклама  
 Пролет Николова  
 Автори в броя  
 Клаудия Салвичек, Даниел Цимерман, г-р Нео Тее-Кун, г-р Ансгар Ц. Ченг, г-р Хелена Лее, Бен Лум, г-р Никололай Николов, г-р Павлина Христова  
 Печат: Спектър АД  
 Българското издание на Dental Tribune е част от групата Dental Tribune International – международно издание на 20 езика, разпространявано в над 55 държави. Съдържанието, преведено и публикувано в този брой от Dental Tribune International, Германия, е с авторското право на Dental Tribune International GmbH. Всички права запазени. Публикувано с разрешение на Dental Tribune International GmbH, Holbeinstr. 29, 04229, Лаипциг, Германия. Възпроизвеждането по какъвто и да било начин и на какъвто и да е език, изцяло или частично, без изрично писмено разрешение на Dental Tribune International GmbH и Dental Tribune България ЕООД е абсолютно забранено. Dental Tribune е запазена марка на Dental Tribune International GmbH.

# Списание My Smile стартира нестандартна социална кампания, съвместно с „Булвария“ и сутрешното шоу на радио „Витоша“ - „Тройка на разсъмване“

На 1 март стартира инициативата „Усмихни се! Дај прегимство!“, целяща да усмихне

и да призове към толерантност водачите на МПС. Кампанията „Усмихни се!

Дај прегимство!“ е съвместен проект на списание My Smile, „Булвария“ - официален вно-

сител на Opel и Chevrolet за България, и сутрешното шоу на радио „Витоша“ - „Тройка на разсъмване“.

Кампанията, която ще продължи през целия месец март, има за цел по интересен и забавен начин да събуди отгавна пренебрежнатото хуманно чувство у всеки един за волана. С усмивка и позитивизъм да предизвика толерантността на българския шофьор към пресичащ зебрата пешеходец или сбъркал правилната лента водач от съседния град.

От 1 до 12 март, по възлови кръстовища в столицата, ще се впуснат в приключение група мимове, раздаващи на шофьорите на МПС стикери с логото на кампанията, които всеки ще е приканен да залепи на автомобила си. Без да пречат на движението по улиците, с различни етюди, позитивно настроение и много усмивки, мимовите ще приканват хората да отворят сърцата си за толерантност.

Всеки един от участниците в движението, който стане съпричастен към инициативата, зеленвайки стикера на автомобила си, ще има възможност да спечели награда от организаторите - сп. My Smile и „Булвария“ - официален вносител на Opel и Chevrolet за България.

А всеки, който обича да се събужда рано сутрин в компанията на уникалните водещи на сутрешното шоу по радио „Витоша“ - „Тройка на разсъмване“, ще може да се включва директно с коментари и впечатления от събитието. **DT**

Пълна информация за инициативата, подаръците и томболата може да откриете в интернет страниците на организаторите:  
[www.mysmile.bg](http://www.mysmile.bg)  
[www.bulvaria.bg](http://www.bulvaria.bg)

## ДЕНТАЛЕН КОМПЛЕКС „SURF TWIN“ от италианската фирма „ЧЕМ Дентал“



Дентална изложба на АДДБ  
к.к. Златни пясъци, гр. Варна  
Хотел „МЕДИА ГРАНД ЕРМИТРАЖ“  
25-27 март 2010 г.

**Базова окомплектовка:**

- Докторски модул  
Midwest модул със светлина - 1 бр.  
Електрически четков микромотор  
60+40 000 об./мин.  
Трипътна ръкохватка "Luzzani"
- Сестрински модул - с две гнезда
- Електромеханичен пациентски стол с подемни мотори 24 V - Linak, Дания
- Осветително тяло G. Comt - Италия

**Допълнителна окомплектовка:**

- Електрически безчетков микромотор
- Турбина без/със светлина
- Прав и ъглов наконечник 1:1, 1:5
- Ултразвук пиезоскалер
- Фотополимерна LED лампа
- Интраорална камера
- Сестрински модул с четири гнезда
- Въздушна аспирация
- Амалгамосъбирател
- Универсален апарат за ендодонтия, имплантология и препарация "Dentomax" - България

Промоционални пакети  
с отстъпки

**Оригинална италианска конструкция за работа както с дясна, така и с лява ръка.**



Surf twin

Версия "Trend"

**Дистрибутор:**



Българската марка

**МИКРОМОТОР ООД**  
 1784 София, бул. Цариградско шосе 133  
 БИЦ-ИЗОТ, ет. 5, офис 529  
 Тел. (02) 971 83 36, тел./факс (02) 971 85 02  
 GSM (+359) 888 72 99 35  
 e-mail: micromotor@tea.bg  
 www.micromotor-bg.com

**Производител:**



# Сдружението на българските зъболекари настоява за нова регулация в професията и за обществен натиск за прилагането на европейските стандарти

Това стана ясно на специална пресконференция, организирана от Сдружението на българските зъболекари на 21 февруари. Официалният повод за прессъбитието бе връчването на наградата „Света Аполония“ и официалното анонсиране на зъболекаря на 2009 година – д-р Йосиф Петков от Козлодуй. Д-р

Петков получи преходната стъклена статуетка от миналогодияния ѝ носител – д-р Мария Джорова, председател на Сдружението. Управителният съвет на организацията използва тържествения повод, за да алармира за редица наболели проблеми на зъболекарското съсловие в България.



Водещите на пресконференцията, организирана от Сдружението на българските зъболекари (от ляво на дясно): д-р Светлана Спасова – член на УС на СВЗ, д-р Йосиф Петков – зъболекар на 2009 година, д-р Мария Джорова – председател на УС на СВЗ, Анелия Бъклова от „Акта Консултантс“ – организатор на пресконференцията, и д-р Георги Коновски – член на УС на СВЗ.

← ДТ стр. 1 По данни от 2009 г., България е на едно от първите места в Европа по брой зъболекари на глава от населението и спори за лидерската позиция само с Исландия. 8000 зъболекари обслужват българското население. В Румъния рабо-

тят същият брой специалисти, но населението в северната ни съседка е госта по-многобройно. „Този брой специалисти обаче е твърде неравномерно разпределен в страната и е концентриран в по-голямата си част в столицата и → ДТ стр. 4

## Революционна четка за зъби почиства и избелва без паста

*Soladey-eco* - йонната четка за зъби от Япония е една научно доказана революция в грижата за зъбите и венците

Титаний - металът, който се използва за направа на реактивни двигатели в космическата индустрия го рамки за очила, изиграва своята решителна роля и като компонент от четка за зъби, която разбива света на геналната медицина вече и в България.

Четката, която можете да намерите на [www.soladey.bg](http://www.soladey.bg), разчита на свойствата на титаниевия диоксид, което означава, че под въздействието на светлина се инициират химични реакции. Когато е изложена на какъвто и да е светлинен източник, фоточувствителната титаниева пръчица вътре в четката *Soladey-eco* превръща светлината в отрицателно заредени йони. Пръчицата освобождава тези йони, които, влизайки в контакт с вода (слюнка), привличат позитивните (водородни) йони от киселината в плаката. Така киселината се неутрализира, а плаката се отстранява, намалявайки риска от пародонтални заболявания и кървене на венците.

**По-чисти зъбни повърхности – по-бели зъби**

Клинично доказано отстранява пигментни оцветявания на зъбите от кафе, чай, вино, тютюн и др. *Soladey-eco* – четката, която предлага едно единствено решение без алтернатива, показва отлични резултати при почистване на брекетите, скоби, апарати, при лечение на зъбно-челюстни деформации, при

лицево-челюстни травми, при неспецифични заболявания в лицево-челюстната област – невралгия, гингивит, стоматит и др., научно и експериментално доказано неутрализира основния причинител на кариеса – *Streptococcus mutans*, безпроблемно се използва при домашни любимци.

Научните изследвания доказват, че четката *Soladey-eco* има бактерициден ефект и химически редуцира нивото на бактериите в устната

кухина. Последните клинични проучвания в Канада, Япония и САЩ показват, че 4 мин. след почистване със *Soladey-eco*, нивото на pH се покачва с две нива, което гарантира защитата на зъбите от кариес. По-ефективна е в отстраняване на плаката и профилактиката, от която и да е друга четка и паста за зъби на пазара. Титаниево диоксидното ядро никога не загубва своята ефективност, т.е. четката е вечна.

*Soladey-eco* е икономична и щадява околната среда. Почиства зъбите по естествен път и премахва нуждата от паста за зъби, като по този начин намалява употребата на вредни химикали и абразиви, които се откриват в много от днешните пасты.

Използването на зъбната четка *Soladey-eco* изисква по-малко вода, тъй като не се използва паста. Без нужда от батерии, без излишни части и в по-малка опаковка, потреби-

телите щадят околната среда и спестяват пари.

*Soladey-eco* – с удобна гръбжа, стилни цветове и стандартни заменяеми глави е ваш надежден спътник, където и да сте.

Всичко, което ви интересува, може да откриете като пишете на [info@soladey.bg](mailto:info@soladey.bg). Специални отстъпки и възможности за дистрибуция ще намерите на [www.soladey.bg](http://www.soladey.bg). ДТ

**Много голям избор, но само едно решение!**

**Soladey-eco**

**РЕВОЛЮЦИОННА СВЕТЛИННО АКТИВИРАЩА СЕ ЙОННА ЧЕТКА ЗА ЗЪБИ**

- Отстранява напълно плаката и патогенната микрофлора.
- Не е необходима употребата на паста за зъби.
- Щадя околната среда.

**ИЗПОЛЗВА СЕ ЕЖЕДНЕВНО ОТ МИЛИОНИ ХОРА В ЦЯЛ СВЯТ**

**Soladey Bulgaria Ltd.**  
Тел./Факс: +359 32 63 88 28  
Моб.: +359 884 31 02 76  
+359 884 31 02 77  
E-mail: [info@soladey.bg](mailto:info@soladey.bg)  
[www.soladey.bg](http://www.soladey.bg)

## За Зъболекаря на 2009 година



г-р Йосиф Петков

Д-р Йосиф Петков е на 45 години. Роден е в Лом. Завършва Стоматологичния факултет на Медицинска академия през 1989 г. и е разпределен в Козлодуй, където започва работа като цехов стоматолог в АЕЦ. През 1991 г. става завеждащ отделение, а година по-късно – и дирек-

тор на Стоматологичната поликлиника в Козлоуй. От 1994 г. има собствена практика. Семейн. Съпругата му – Веси Богданова – също е зъболекар. Голямата им дъщеря учи дентална медицина в Мюнхен, а по-малката – икономика в Ню Йорк. Хобитата му са ловът и риболовът.

← DT стр. 3 големите градове“, обяви г-р Мария Джорова. В София работят около половината от всички зъболекари в страната. Това лишава голяма част от българските пациенти от гостъп до качествено зъбелечение. В малките населени места един зъболекар обслужва по няколко хиляди пациенти, което прави невъзможно качествено им лечение.

„В старите членки на Европейския съюз има ясна регулация за разкриване на практику“, обясни членът на УС

на Сдружението - г-р Георги Коновски. Там броят на зъболекарските кабинети е точно регламентиран и нов зъболекар може да започне да практикува само ако купи бизнеса на свой колега или наследя практиката. „У нас е достатъчно да платиш членския си внос в Зъболекарския съюз, за да започнеш работа“, обясни г-р Светлана Спасова, член на УС на Сдружението. „В големите градове угват хора от цялата страна, наемат апартаменти, работят, не декларират доходи. Губи гържавата, а пациентите не получават качествена услуга“, обясниха участниците в пресконференцията.

Всичко това води до сериозно влошаване на денталното здраве на населението в България. Според изследване, през 2005 г. децата до 12 години са имали по 2,5 развалени зъба, през 2008 г. - те вече имат по 3 зъба с проблеми. Ако през 2005 г. 25% от децата до 12 г. са били със здрави зъби, то през 2008 г. напълно здрави са 19%. И ако през 2005 г. показателите в България и Чехия са били съизмерими, през 2008 г. в Чехия се отчита значително подобрение, за разлика от спада, отчетен у нас.

Една от причините, според Сдружението на българските зъболекари, е, че гържавата не се занимава с денталното здраве - липсват здравна карта, национални програми за профилактика, стимули за професионалистите. В Германия зъболекарите получават ганъчни облекчения, ако на всеки 5 години обновяват апаратурата си. „В България, напротив, за да сложиш рентген в кабинета си, трябва да извървиш път, все едно откриваш ядрена централа, тъй като наредбите не са променливи в близките 50 години“, коментира г-р Коновски. Носителят на тазгодишната награда - г-р Йосиф Петков - обясни, че за да бъде узаконен малък рентген в кабинет, са необходими 6-7 месеца, не по-малко от 4000 лв., съгласието на всички живущи в сградата, където е кабинетът. Резултатът - у нас само в 1% от кабинетите имат рентгенови апарати, които са жизнено важни за провеждането на лечението, а в старите страни членки на ЕС процентът е 95. „Трябва да е ясно едно: без диагностика, няма качествено лечение“, подчерта г-р Петков.

„Ние не веднъж сме поставяли тези въпроси пред заинтересованите институции. Гражданското общество обаче е това, което трябва да настоява всички те да вземат мерки, за да осигурят равен гостъп до качествено зъбно лечение. Обществото трябва да се интересува къде отиват парите, отпуснати от гържавата по различни програми за профилактика, защото това са парите на данъкоплатците“, призова г-р Джорова. DT

Е-МОДУЛ

ИЗНОСВАНЕ

КОНСИСТЕНЦИЯ

## ОТЛИЧНИЯТ КОМПОЗИТ

Grandio® – успешен по целия свят! Композитът е използван и тестван милион пъти и има модул на еластичност сравним с този на дентина, изключителна абразионна устойчивост за стабилни и дълготрайни възстановявания. Със своята гладка, нелепнеща консистенция, Grandio® позволява колкото приятна, толкова и икономична работа при всички класове кавитети. **Направете справка с нашата научна информация за Grandio®.**



Официален консултант за България  
 - Росалина Георгиева - София - Тел.: +359 88 76 46 564  
 - Тихомира Бонева - Варна - Тел.: +359 89 66 81 438  
**VOCO Service in Macedonia**  
 A DENT d.o.o. - Skopje - Тел.: +389 2 322 7753 - E-Mail: adent@mt.net.mk

Grandio

VOCO  
THE DENTALISTS

# „Тестове за HIV трябва да се предлагат във всяка дентална практика“

Интервю с д-р Катриз Остин, VIP Smiles, Ню Йорк



д-р Катриз Остин

Според последни данни от UNAIDS на Организацията на обединените нации, над 34 милиона души по света живеят с HIV вируса. Тъй като може да минат 10 години преди той да прогресира до СПИН, ранното тестване може да се окаже животоспасяващо. Наскоро бяха разработени нови тестове за HIV за денталните практики. Dental Tribune Asia Pacific се срещна с д-р Катриз Остин, която има дентална практика на 57-ма улица в Ню Йорк, за да поговори за HIV тестовете в нейната практика и как това тестване спомага за повишаване на съзнанието на пациентите относно заболяването.

Dental Tribune Asia Pacific: Д-р Остин, може ли да обясните на нашите читатели защо решихте да предлагате безплатни HIV тестове на вашите пациенти?

„Време е да признаем, че трябва да се интересуваме от цялостното здравословно състояние на пациента, не само от оралното.“

Д-р Катриз Остин: Идеята да предлагам безплатно тестване за HIV на моите пациенти възникна порано тази година, когато научих, че вече и други лекари, не само тези по медицина, могат да предлагат HIV тестване в практиките си. Казах си: „Защо да не добавя нова услуга и да дам възможност на пациентите да разберат своя статус в друга обстановка?“ За мен това бе уникална възможност като зъболекар - да открия HIV в ранните му стадии.

За съжаление, честота на вируса все още е много голяма. Само в Ню Йорк има 94 000 потвърдени случаи и броят на инфектираните не намалява през 2009/2010 г.

Защо денталните кабинети трябва да тестват за инфекциозни заболявания като HIV/СПИН или туберкулоза?

Според мен HIV тестване трябва да се предлагат във всяка практика, тъй като устната кухина е една от първите изяви на HIV инфекцията. В устата може да откриете симптоми на херпес и други сексуално предавани заболявания, и ние търсим лезии и други симптоми на заболяването.

Не знам да има други тестове, освен тези за HIV/СПИН; би било фантастично, ако всичко може да се диагностицира през устата.

Как работи тестът?

Тестът се нарича OraSure Quick и тества за антитела в кръвната система. Използва се напруква от устата, която се взема от горната и долната устна, и се поставя в проявяващ разтвор, директно в началото на денталното посещение. Резултатът е готов след 20 минути и след теста можем веднага да пристъпим към нормално лечение.

За съжаление, често се натъквам на скептичност от някои мои колеги, относно комфорта и начина да се предложат теста на пациента в дентална обстановка. Всеки път казвам, че тестът е много лесен за прилагане и по-никакъв начин не пречи на комфорта на пациента. Предполагам, че както повечето нови идеи,

трябва време за свикване, но ще имаме успех, защото спасяваме човешки животи. Надяваме се повече зъболекари по света да предлагат теста, тъй като е лесен за пациента и отнема съвсем малко време.

Тестът по желание ли е?

Тестът е напълно по желание и го предлагаме на всичките ни пациенти – от сексуално активните тийнейджъри в гимназията до хора на 60 години. Ние не дискриминираме, защото и вирусът не дискриминира.



Пациентите попълват информирано съгласие, преди да се подложат на теста.

Откакто започнахме тестването през август, сме го предложили на 150 пациента и 60% са се съгласили. За щастие, досега нямаме позитивен тест.

Какво ще направите при позитивен тест на пациент?

Напълно сме обучени и подготвени, в случай на позитивен

тест. Тогава ние съветваме пациента да се свърже с общия си лекар за назначаване на потвърдителен тест. Важно е да се отбележи, че предлаганият от нас тест е скринингов и не е абсолютно сигурен. Ако пациентът няма лекар, обикновено го препращаме към някой от клиниките в Ню Йорк, с които си партнираме.

Хиляди хора в САЩ и още повече по света не знаят, че са инфектирани с HIV/СПИН.

Смятате ли, че редовни тестове в денталните кабинети ще повишат съзнанието към болестта?

Точно това искам да видя, след като повече зъболекари предлагат теста. Време е да признаем, че трябва да се интересуваме от цялостното здравословно състояние на пациента, не само от оралното.

Аз съм първият зъболекар в Ню Йорк, който предлага теста, и бих желала да поставя началото и да наложя това като стандарт за денталните практики по света. Най-голямото ми щастие е, когато пациент ми каже, че не би се подложил на тест, ако не бях аз.

Благодаря ви за интервюто. DT



98.1% научно доказана успеваемост

- Отлична естетика - bone level импланти
- Многообразие от протетични решения
- Студено спояване между надстройката и импланта
- Опростен хирургичен протокол
- 1 имплантологичен сет - 2 системи

---

**При покупка на**



10 импланта получавате  
2 импланта безплатно



20 импланта получавате  
имплантологичен кит



25 импланта получавате  
обучение в Zimmer институт,  
Швейцария



50 импланта получавате  
имплантологичен мотор



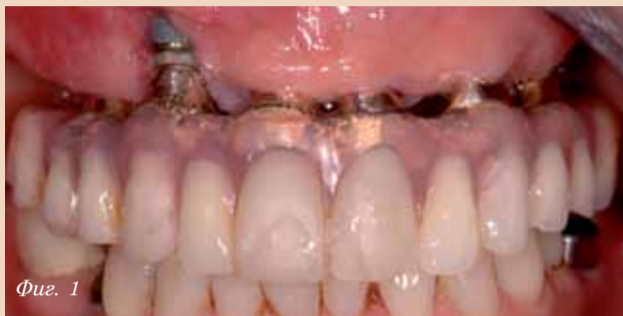Промоцията важи до изчерпване на количествата



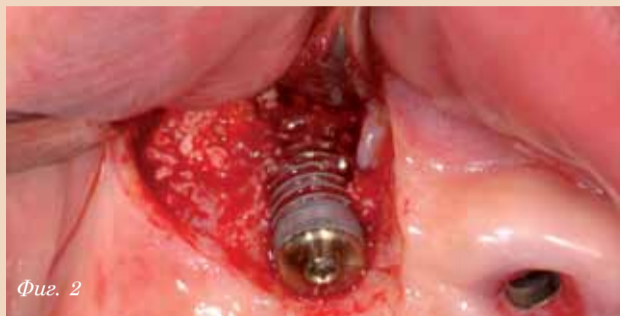Вилем ООД адрес: София, ул. "Крум Попов"62, тел: 02/ 865 70 31, 0884 27 84 84

# Цялостна ортопедична надимплантатна рехабилитация на горна челюст с фиксирана протетична CAD/CAM конструкция

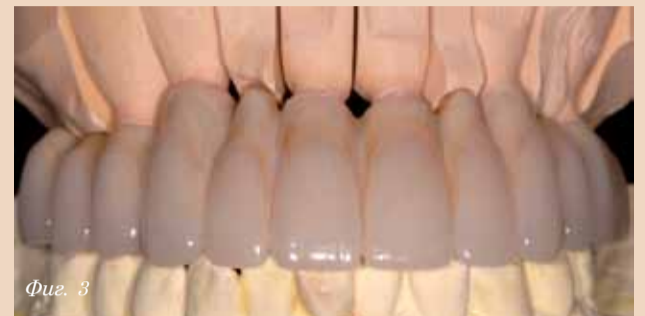д-р Нео Тее-Кин, д-р Ансгар Ц. Ченг, д-р Хелена Лее и Бен Лим, Сингапур



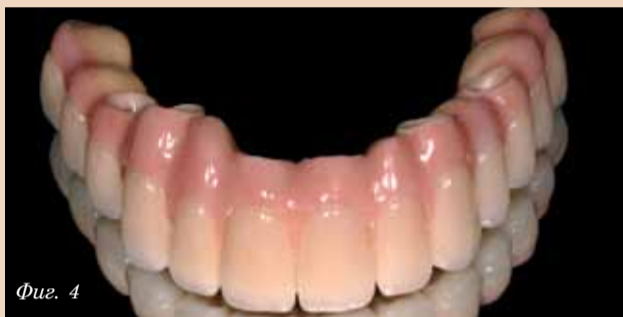Фиг. 1: Интраорален фронтален изглед на състоянието преди лечението: забеляза се голямо пространство между вътрешната повърхност на протезата и максиларната гингивална тъкан, като имаше значителна резорбция по либиалната повърхност на импланта в областта на горния десен канин. Пациентката нямаше симптоматика.



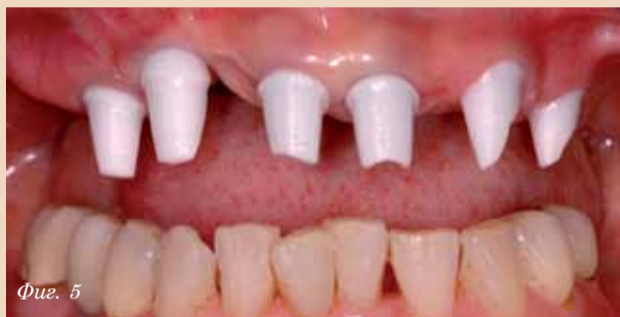Фиг. 2: Ламбо в пълна дебелина разкри напреднала костна загуба по либиалната повърхност на импланта. Въпреки увреждането на тъканите около него, имплантът беше неподвижен клинично.



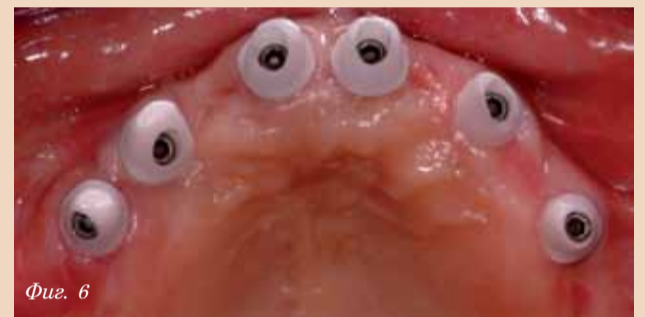Фиг. 3: Максиларната протетична конструкция, преди аплицирането на керамиката с цвят на зъбите: на този етап отчетохме прекомерната дължина на короните.



Фиг. 4: Завършената максиларна протетична конструкция с керамика, наподобяваща гингивална тъкан и осигуряваща адекватна опора за горната устна: прекалената дължина на короните беше редуцирана.



Фиг. 5: Фронтален изглед, показващ изработени посредством CAD/CAM технологията изцяло керамични надимплантатни надстройки по вертикалната оклузална ос.



Фиг. 6: Оклузален изглед на максиларната дъга, преди поставянето на горночелюстната протетична конструкция: благоприятният предно-заднен релеф позволи заместването на задните зъби с дистални висящи тела.

Имплантатното лечение на обеззъбени челюсти се докладва в голям брой научни изследвания като изключително предсказуема лечебна модалност, с малък процент на клинични усложнения. Разумната клинична оценка и внимателната преценка на рисковете и предимствата на различните лечебни варианти са от основна важност за лечебното планиране и за дългосрочния успех на протетичното лечение.<sup>1</sup>

Традиционните надимплантатни протези най-често се изработват със зъби от акрилова пластмаса и поддръжка от метален скелет. Остава се значително пространство под тъканната повърхност на протезата, така че да се улесни поддръжането на оралната хигиена. Прилагането на тази протетична конструкция в горна челюст обаче понякога е естетичес-

ки неадекватно, като може да бъде компрометиран и горният.

Конвенционалните метало-керамични възстановявания изискват позиционирането на либиалните граници под гингивалния ръб, така че да се скрие цветовият преход между субгингивалните имплантатни субструктури и супрагингивалните коронкови възстановявания. От пародонтологична гледна точка, субгингивалното поставяне на границите на възстановяванията е свързано с остра реакция на пародонталните тъкани.<sup>2-5</sup> Затова тези граници е най-добре да бъдат позиционирани коронарно от гингивалния ръб.

Металокерамичните възстановявания се използват често при задни зъби, поради добре документирания им дългосрочен клиничен живот.<sup>6-13</sup> CAD/CAM керамичните материали също се препоръчват в наши дни, поради

гемонстрираните им обещаващи физически качества<sup>14,15</sup> и клинична дълготрайност.<sup>16</sup>

Тази статия описва клиничното приложение на изключително здравите възстановявания с основа циркониев оксид, при протетичното повливяне на обеззъбена горна челюст с неуспешна надимплантатна протеза.

## Доклад на клиничен случай

Групата от гентални специалисти в Сингапур направи оценяване на клиничната ситуация при пациентка на 62 години с надимплантатна горна протеза. Тя гоиде при нас с фиксирана горна тотална протеза, поддръжана от шест вътрекостни импланта (NobelReplace, Tapered Groovy, Nobel Biocare). Протезата беше с пластмасови зъби и метален скелет от златна сплав. Имплантът в областта на горния десен канин беше разкрит.

Пациентката не събщи за симптоматика (Фиг. 1).

Прегледът на оклузията показа стабилна максимална интеркуспидна позиция с незначителна централна релация и плъзгане по зъбите до максималната интеркуспидация. Отчето се оклузална схема с водене при канините. Нямахме анамнестични данни за парадантофункционални навици. Забеляза се опора на горната устна под оптималната. Имаше значително празно пространство между вътрешната повърхност на протезата и меките тъкани на горната челюст.

След свалянето на максиларната протеза се установи, че всички импланта в горна челюст са остеоинтегрирани. Пациентката искаше да се коригира неуспешния имплант, да се възстанови опората за устната, гъвкавостта на функцията и естетиката на лицето.

Цялостният лечебен план включваше отстраняване на импланта в областта на десния максиларен канин, заместването му с нов имплант в същата област и изработването на керамично възстановяване на цялата горна зъбна редица с основа от циркониев оксид.

Под местна анестезия беше отстранен хирургично имплантът в областта на горния десен канин (Фиг. 2) и се постави нов имплант с дължина 13 мм и стандартна платформа (NobelReplace, Tapered Groovy). Новият имплант беше покрит, като се постигна първично затваряне на раната. Съществуващата ѝ протеза беше поставена отново за периода на заздравяване, служейки като провизорна конструкция. Постигна се остеоинтеграция за ня-

колко месеца и имплантът беше разкрит, като горната челюст беше готова за протетична рехабилитация, след няколко седмици на заздравяване на меките тъкани.

Върху максиларните импланти бяха поставени шест отпечатъчни кепета на нивото на имплантите (NobelReplace). Върху всичките отпечатъчни кепета беше инжектиран внимателно винил полусилоксанов материал с голям вискозитет (Aquasil Ultra Heavy, DENTSPLY DeTrey). За взимането на окончателния отпечатък, върху цялата максиларна дъга беше поставена опорна лъжица с тесовидно отпечатъчна маса (Aquasil Putty, DENTSPLY DeTrey). Навраби се регистрация на челюстните съотношения във вертикална посока с винил полусилоксанов материал (Regisil PB, DENTSPLY DeTrey). Дефинициите модела на горна и долна челюст бяха включени в полурегулируем артикулятор (Hanaui Wide-vue, Teledyne Waterpik), с използването на средни стойности.<sup>17,18</sup> Индивидуалните надстройки от циркониев оксид, с прилягащи повърхности от златна сплав, бяха изработени по CAD/CAM системата, според протетичния гизайн.

Разработването на планираното дефинитивно максиларно възстановяване беше осъществено с използването на CAD/CAM технологията. Дефинитивният модел на горната челюст с индивидуалните изцяло керамични надстройки беше сканиран (Zeno Scan, WIELAND Dental + Technik) и се конструира протетичният скелет, с помощта на софтуерна програма (D700, 3Shape). Скелетът беше фрезозан от материал на циркониева основа (Zeno Zr Bridge,

**Лесно е да откриете предимствата на**

## CAPTEK™

ПОРЪЧАЙТЕ ВАШАТА CAPTEK™ КОНСТРУКЦИЯ ОТ ЗЪБОТЕХНИЧЕСКА ЛАБОРАТОРИЯ „БИСТРЕВ ГРУП“ ДНЕС!

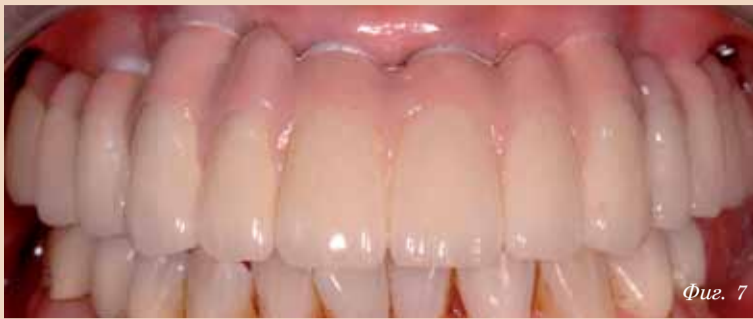♦ **Естетични:**  
Нашата най-витадна, натурално-естествено изглеждаща реставрация. Без тъмни линии по границите, които обикновено се формират при традиционните златнокерамични корони.

♦ **Биологични:**  
Клинично доказано редуциране на плаката и бактериите в сулуса. Единственият коронков материал, който спомага активно за поддръжане на дългосрочното пародонтално здраве.

♦ **Доказано здрави:**  
Изследванията доказват, че CAPTEK™ е поне толкова здрав злато-композит, колкото сплавите с ниско или нулево съдържание на злато.



Бул. „България“ 60, 8х. В. ет. 6  
София 1680  
тел.: +359 2 8585 468



Фиг. 7

Фиг. 7: Завършената максиларна протетична конструкция с имплантатна поддръжка; забележете позиционирането на супрагингивалните граници.

WIELAND Dental + Technik) с фрезоваща машина (Zeno 4030 M1, WIELAND Dental + Technik). Протетичният скелет беше синтерован според препоръките на производителя. След това, ръчно, по външната страна беше нанесен покривен, нискомодулен керамичен материал (IPS e.max, Ivoclar Vivadent) с цвят на зъбите, за да се създаде подходящата анатомична форма (Фиг. 3). За необходимата опора на устната се аплицира нискомодулен керамичен материал (IPS e.max) с гингивални контури (Фиг. 4).

По време на клиничното посещение за поставяне на конструкцията, старата протеза беше свалена и се поставиха новите индивидуални нагстройки, с торк на забинтването до 32 Ncm (Фиг. 5). Изпробва се новата протеза, за да се проверят цветът, оклузията, опората на горната устна, формата на зъбите и комфортът. След потвърждаване на приемането от страна на пациентка, имплантатните нагстройки бяха запечатани с гутаперка (Фиг. 6) и протезата беше циментирана с подсилен с композит глас-йономерен цимент (Relux Unicem, 3M ESPE).

Пациентката беше проследена две седмици след това. Провериха се интраорално артикулационните контакти при плъзгане във фронта, преди и след циментирането на протезата (Фиг. 7). Пациентката не съобщи за дискомфорт, като функционирането ѝ с новите възстановявания е било добро. Не се отчетоха клинични симптоми извън нормата.

#### Резюме

Остеоинтеграцията е добре документирана и предсказуема клинична лечебна опция. От друга страна, повлияването на имплантатни неуспехи също е клинична реалност. При този клиничен случай провалицията се един имплант на ключово място наложи повторното изработване на цялата надимплантатна протеза.

Тъй като пациентката искаше да се постигне много добра естетика, бяха избрани изцяло керамични възстановявания. С прилагането на керамични нагстройки с цвят на зъбите и изцяло керамични възстановявания, протетичните граници бяха позиционирани на нивото на гингивата, като отпадна нуждата от ретрахиране на гингивата при взимането на отпечатъка и поставянето на протетичната конструкция.

Протетичната рехабилитация на цели зъбни редци, с помощта на фиксирани протетични конструкции, обик-

новено изисква по-дългосрочни провизорни възстановявания, за да се улесни постигането на предсказуем лечебен резултат. При тази пациен-

тка, съществуващата горночелюстна протеза послужи като дългосрочно провизорно възстановяване, така че да може да се провери нейната адаптируемост, като не се наложило множество клинични ажустирания на провизорни възстановявания. Тази лечебна последователност увеличи сигурността при изпълнението на окончателното изцяло керамично възстановяване. Проверката в устата на новата оклузална схема и детайлните клинични ажустирания in situ на възстановяванията, в деня на поставянето на протетичната конструкция, допълниха добре поста-

вената основа за правилно осъществяване на лечебния план. При всяко голямо протетично лечение, пациентката трябва да бъде информирана за възможните финансови и времеви разходи, ако възникне нужда от преработване на възстановяванията.

#### Заключение

В статията описваме функционалното повлияване на обеззъбена горна челюст, посредством изцяло керамична максиларна протетична конструкция с имплантатна поддръжка. При повлияване на случая бяха използвани нови възстановителни материали и

CAD/CAM технологията. Прилагането на изцяло керамични възстановявания с голяма здравина улеснява цялостната естетическа предсказуемост и дългосрочния функционален резултат. **DT**

Бележка на редактора: Пълният списък на референциите можете да намерите при издателя.

#### Информация за автора

Може да се свържете с г-р Ангар Ц. Ченг на e-mail: drcheng@specialistdentalgroup.com.

## Антисептика на Устната Кухина и Пост-Оперативни Грижи

# Eludril

Chlorhexidine 0,10% - Chlorobutanol 0,50%

- ⊙ Широк Спектър на Действие
- ⊙ В сърцето на Бактериалната Плака
- ⊙ Редуцира Микробното Число
- ⊙ Намалва Плаковия и Гингивален-Индекс
- ⊙ Премахва Възпалението, Отока и Кървене
- ⊙ Болкоуспокояващ ефект

# Elugel

Chlorhexidine 0,20%

### Локална антисептика при :

- ⊙ Гингивити и Пародонтити
- ⊙ След почистване на зъбен камък, кюретаж (scaling & root planing)
- ⊙ Пародонтална хирургия
- ⊙ Преди и след екстракция
- ⊙ Преди и след имплантиране
- ⊙ Топикално третиране на възпаления на оралната лигавица и инфекции в устната кухина

За възрастни и деца над 6 г.

ЕКСПЕРТ В ДЕНТАЛНИТЕ ГРИЖИ

# Инструмент на Чу за определяне на зъбни пропорции

д-р Николай Николов

*Кой е д-р Стивън Чу?  
Дипломира се през 1984 г. Професор е в Департамента по имплантология, директор е на СДЕ програма по естетична стоматология към Нюйоркски университет, и е част от протетичната секция на списание PPAD.*

*Д-р Чу поддържа частна практика съвместно с д-р Търноу в Ню Йорк - „Ню Йорк център за специализирана стоматология“.*

*Д-р Чу е съавтор, заедно с небезизвестния д-р Галил Гюрел, в бестселъра „Наука и изкуство на порцелановите фасети“. Участва в ав-*

*торския екип и на „Основи на естетичната имплантология“ и „Съвременна естетична стоматология“, както и в една от най-добрите книги за теория на цветовете - „Основи на цвета - цветово определяне и комуникация в естетичната стоматология“. Два-*

*мата с Търноу са автори на „Естетична възстановителна стоматология - принципи и практика“.*

*Д-р Чу е световноизвестен лектор в областта на естетичната стоматология и безспорен капацитет в областта на цветоопределянето.*

средностатистически изследвания и, поради тази причина, се счита за най-гостоверно.

Постоянното измерване на височина и широчина и тяхното изчисляване е доста трудоемко, особено когато това се извършва за няколко зъба, и превръща зъболекаря в математик.

Това дава основание на Чу да разработи метода и инструмент за определяне на зъбните пропорции (Фиг. 1). Уредът за определяне на пропорции е част от комплекта на Чу, включващ в себе си и уред

тически ганни - това са множество студиа, в които има измерени съотношенията на зъбите. Различните автори дават различни пропорции, които не се различават значително една от друга. Такива са изследвания на Shillingburg (8,5-10,4) за зъбни пропорции, на Woelfel (8,6-11,2) - описани в неговата монография „Дентална анатомия“, на Bjornald и колеги (9,0-11,2), на Lombardi, Moores, Garn, Goose, Sanin, Woodhead и др.

Пропорциите могат да бъдат определени и по формата на лицето. Тази теория е развита от Hall още през 1887 г. По-късно методът на Berry за биометрично съотношение се използва в денталното изкуство. Много автори впоследствие работят за създаването на теории за този вид пропорции. Такива са Fisher, Williams и др. Установено е, че формата на лицето не е прецизна детерминанта за определяне на зъбната пропорция.


Пропорциите на зъбите могат да бъдат определени и по предпочитанията на пациента и зъболекаря. Това е м.нар. индивидуална красота и тя може да варира в широки граници и въобще да не съвпада със средностатистическите методи и граници.

Пропорциите могат да бъдат определени и по анатомически характеристики. Lavalle

например намира връзка между височината в ръст, черепа, денталната гъга и зъбните пропорции. Тези методи не

са доказали своята гостоверност в практиката.

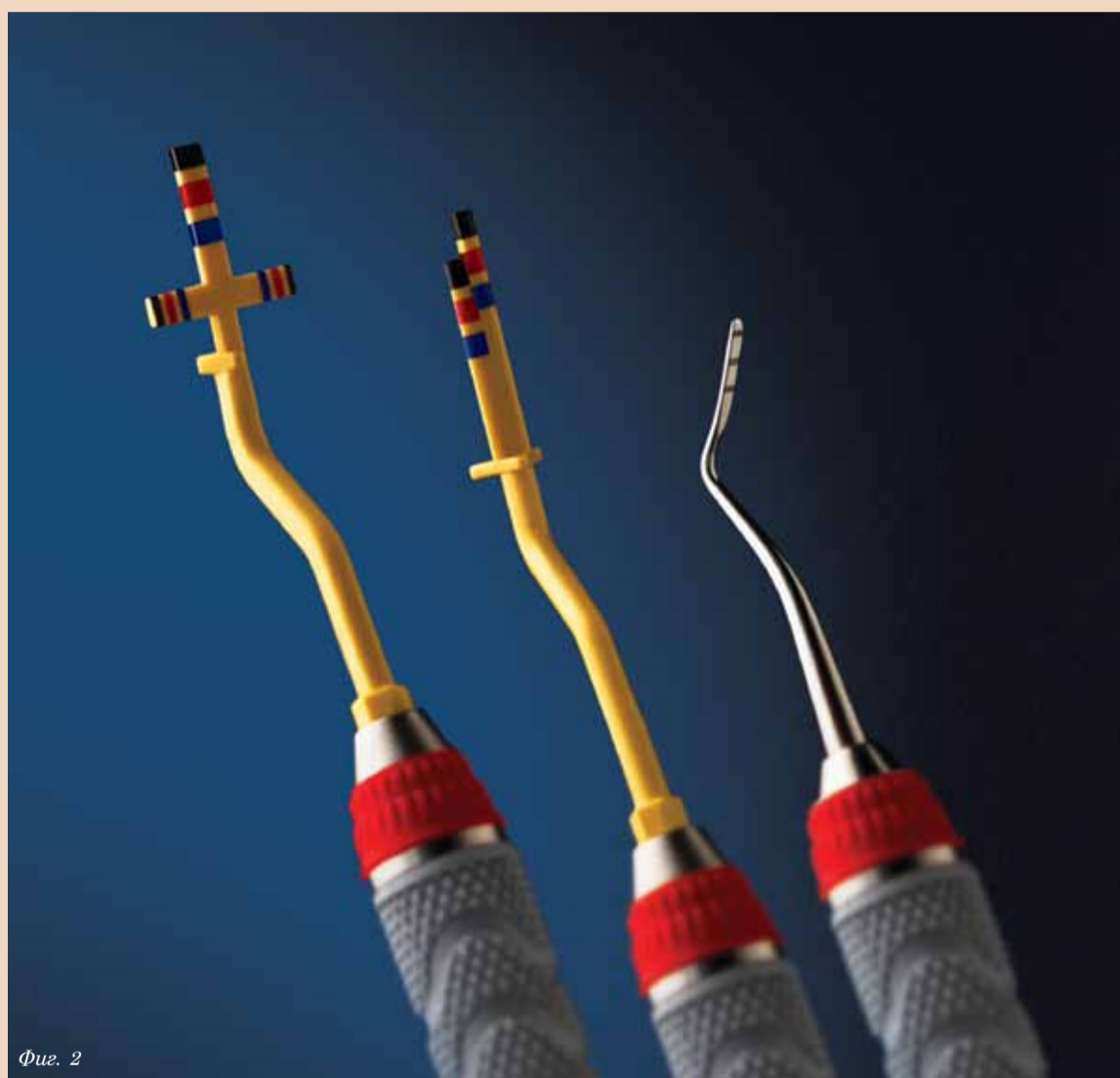
Става ясно, че оптималното измерване е резултат от




Фиг. 1

В света на естетичната дентална медицина определянето на пропорциите на зъбите е от особена важност. Има множество фактори, които трябва да се взимат под внимание при гизайна на усмивката. Съотношението на височина към ширина на фронтални зъби е от особена важност за красивата усмивка. Този вид пропорция като правило има съотношение широчина към височина за централни горни резци между 75 и 80%. Пропорциите могат да бъдат определени по няколко показателя.

На първо място - по статус-



Фиг. 2



Фиг. 2а

за парогонтално сондиране, и уред за определяне на угължаване на клинична коронка (Фиг. 2, 2а). Въз основа на средностатистически ганни, той разработва инструмент, който е цветово кодиран, и чрез поставянето му върху вестибуларната повърхност на зъба, може да определи автоматично височина/ширина на зъба (Фиг. 3). Уредът за пропорция има Т-образен вид и се състои от вертикална права, хоризонтална права и инцизална площадка за детерминиране на началото на измерване, чрез опирането ѝ в инцизалната част на зъбите (Фиг. 4). Инструментът се използва за измерване на съотношения височина/широчина на горни фронтални зъби при фикси-



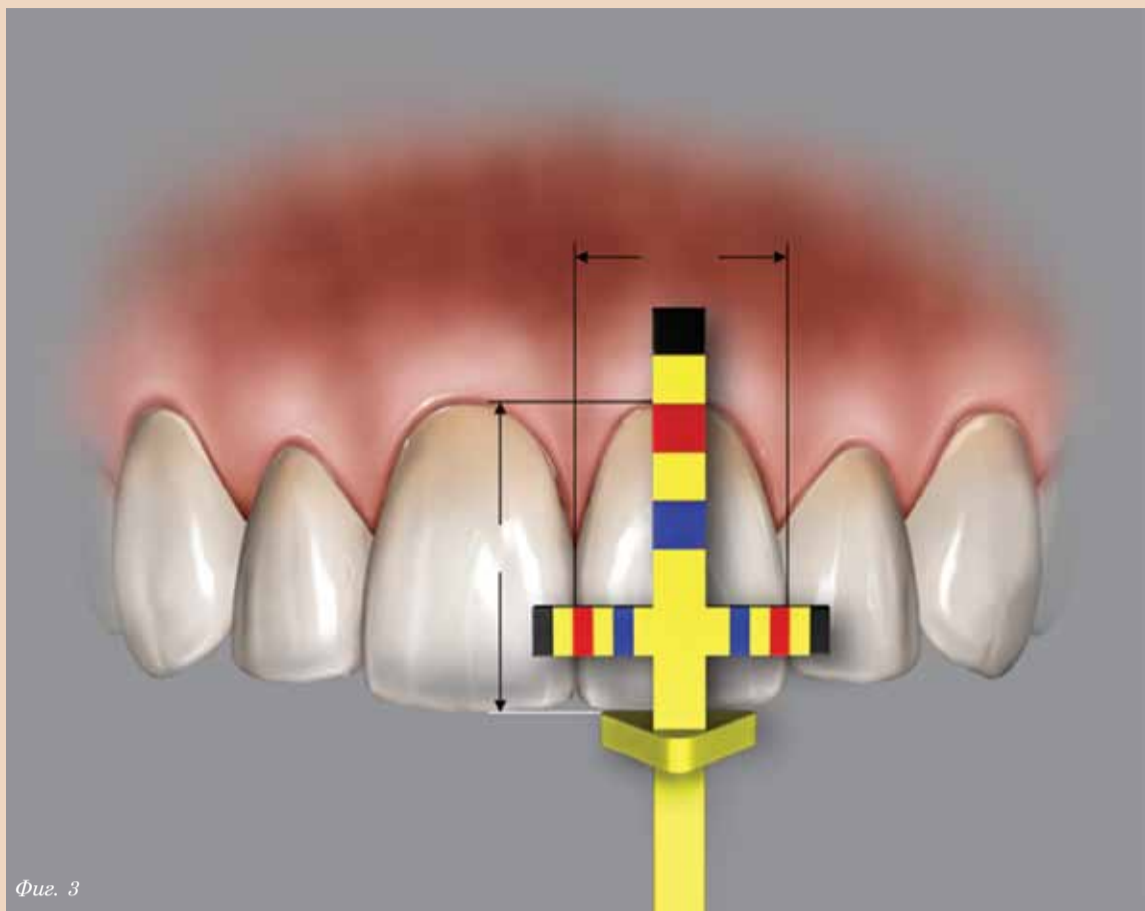

## Продент

**25 - 27 Март 2010г.**  
хотел Мелия Гранд Ермитаж,  
к.к. Златни Пясъци, Варна

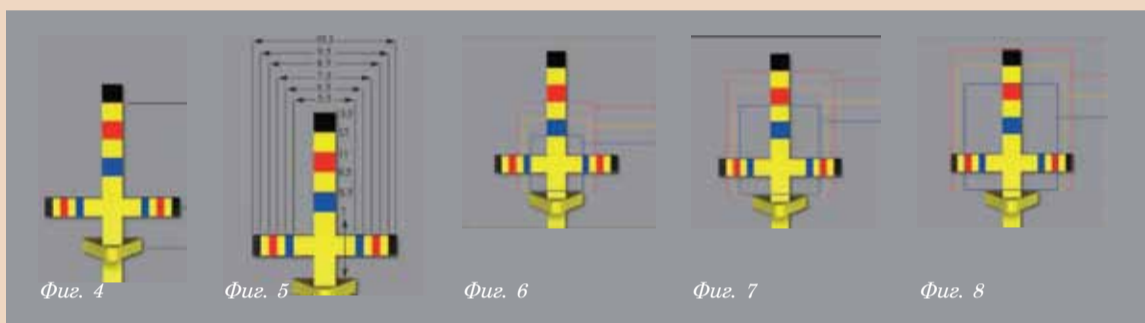
Асоциацията на денталните дилъри в България и Фернет България Ви канят да посетите изложението **Продент 2010** и да вземете участие в конференцията на тема **"Дентален туризъм в България"**, която се организира с любезното съдействие на Асоциацията за здравен туризъм и Съюза на инвеститорите в туризма

Програмата за конференцията и формуляр за участие може да намерите на [www.addb.bg](http://www.addb.bg) и [www.fairnetBG.com](http://www.fairnetBG.com)





Фиг. 3



Фиг. 4

Фиг. 5

Фиг. 6

Фиг. 7

Фиг. 8

рано съотношение около 78%, базирано на множество ступица по този въпрос. Инструментът е цветово кодиран - това означава, че централните резци са представени с червена кодировка и отношение 8,5/11 мм, страничните резци са със синя кодировка и отношение 6,5/8,5, и канините - с жълта кодировка и отношение 7,5/9,5 (Фиг. 5). Измерването става много лесно, като инструментът се допира до избрания зъб, като инцизалната площадка се опира в режещия ръб на зъба. По външната граница на цветната кодировка се определят съответно височината и съответстващата на това широчина. Цветът и линията във височината съответстват на цвета в широчина. Чрез движение нагоре и надолу може да се определят автоматично различни

пропорции при всички зъби. Различните вариации за къси и дълги зъби са съответно за къси зъби, централ, канин и латерал, съответстващи на вътрешен ръб на цветовата кодировка за червено, жълто и синьо (Фиг. 6). При дълги зъби съответно са вътрешна линия на черно, външна на червено и вътрешна на червено за централ, канини и латерали (Фиг. 7). При свързани зъби се движат в границите на външна линия на черно, вътрешна на черно и външна на червено, съответно за централ, канини и латерали (Фиг. 8). Измерванията и клиничните случаи, решени с помощта на този уред, дават основание да смятаме (БАЕС), че уредът е изключително полезен и може да намери място в практиката на всеки дентален лекар-

естет, в търсене на перфектния дизайн на усмивката на нашите пациенти. Уредът се

### Информация за автора

Д-р Николай Николов завършва дентална медицина през 1996 г. в гр. Пловдив, специалист протетична стоматология. Той е съосновател и заместник-председател на Българската академия по естетична стоматология; член на Международната федерация по естетична стоматология в Женева, Швейцария; редовен член на Международна колегия на зъбопротезистите.

E-mail: doktorniki@abv.bg.

произвежда от компанията Hu-Frieday. Статията е разработена като част от образователна програма на Българска академия по естетична стоматология - „Наука и бъдеще в стоматологията“.

DI

Carestream HEALTH  
Exclusive Manufacturer of Kodak Dental Systems

Ортопантомограф  
Kodak 8000  
Kodak 8000C

100 %  
Дигитален  
Практичен  
Икономичен

Кодак 2100  
Кодак 2200

Интраорални високочестотни кугели с два режима на работа - сензор и филм

Нова серия ортопантомографи и с 3D  
С малък, среден и голям обем на реконструкция

Kodak 9000, Kodak 9000C,  
Kodak 9000 3D, Kodak 9000C 3D,  
Kodak 9500 Cone Beam 3D System

Интраорална камера  
Kodak 1000

Кодак RVG 5100  
Кодак RVG 6100

Дигитални сензори

Триизмерна образна диагностика

Новата ILUMA Ultra  
Cone Beam CT  
Scanner  
вече е в България!

Представител за България: АЛБА ТМ  
1233-София, ул. Клокотница 35-37  
Тел./Факс: 02-9315434, 02-9314805,  
02-9314719, 02-8317052, 02-8320067  
e-mail: kodak\_albatm@abv.bg  
www.albatm-carestreamhealth.com

Kodak Dental Systems

IFZI България  
Международен учебен център  
по дентална имплантология

гр. София, бул. Джекъмс Баучер № 114  
телефон: 02/963 07 37  
факс: 02/963 07 88

Д-р Б. Кирилов

**ПРОГРАМА ЗА КУРСА ПО ИМПАНТОЛОГИЯ  
ЗА ПЪРВОТО ПОЛУГОДИЕ НА 2010 г.**

27, 28	февруари	I и II ниво
27, 28	март	III и IV ниво
17, 18	април	I и II ниво
29, 30	май	III и IV ниво
5, 6	юни	I и II ниво

**ЦЕНАТА НА ФАНТОМНИЯ КУРС  
ЗА ЧЕТИРИТЕ НИВА Е 1 260 EUR.**

**НОВО!!!** ОТ 2010 г. IFZI БЪЛГАРИЯ, ЗАПОЧВА ПРОВЕЖДАНЕТО НА СЕМИНАРИ, ЗА ЛЕКАРИ ПО ДЕНТАЛНА МЕДИЦИНА НА ТЕМА:

- ▶ ИМПАНТОЛОГИЯТА - ЧАСТ ОТ НАШАТА ЕЖЕДНЕВНА ПРАКТИКА 10.04.2010 г.
- ▶ РАЗКРИВАНЕ НА ИМПАНТИ, ПРОТЕТИЧЕН ПРОТОКОЛ 13.03.2010 г. и 15.05.2010 г.

МАКСИМАЛЕН БРОЙ УЧАСТНИЦИ - 15 ДУШИ  
ТАКСА УЧАСТИЕ - 100 лв. без ДДС

**ПРОГРАМА ЗА ФАНТОМЕН КУРС  
ПО ОРАЛНА ИМПАНТОЛОГИЯ**

▶ **ПРОГРАМА - МОДУЛ I**  
09.30 - 11.00 Интродукция „Работа с фантом“  
11.00 - 12.30 Видове разрези и техники на шиене  
12.30 - 13.00 Демонстрация на фантом  
14.00 - 15.30 Имплантиране в долна челюст - фронтален участък  
15.30 - 16.30 Имплантиране в горна челюст - фронтален участък  
16.30 - 17.00 Демонстрация на методи за разкриване на имплантите

▶ **ПРОГРАМА - МОДУЛ II**  
09.30 - 13.00 Имплантиране в долна челюст - дистален участък  
14.00 - 17.00 Имплантиране в горна челюст - дистален участък

▶ **ПРОГРАМА - МОДУЛ III**  
09.30 - 11.00 Интродукция за принципите на хирургичния синус лифт  
11.00 - 13.00 Операция за синус лифт (на живо или video запис)  
14.00 - 17.00 Синус лифт с използване на Sinus-Implant-Stabilizer (SIS) (1 час за всеки участник)

▶ **ПРОГРАМА - МОДУЛ IV**  
9.30 - 11.00 Представяне на философията "KISS".  
Индикации за поставяне на различни видове протезни конструкции върху импланти - различни клинични решения  
11.00 - 13.00 Отпечатък от горна и долна челюст и поставяне на лабораторни аналози  
14.00 - 17.00 Wax-up на фантом  
Определяне на правилните протетични надстройки с помощта на силиконов ключ  
Поставяне на протетичните конструкции  
Демонстрация на фиксиране на тотални протези върху импланти

**РАЗШИРЕТЕ СВОЯТА ПРАКТИКА**

**MEDICAL DENT**

Център по имплантология и естетична стоматология MEDICAL DENT предоставя възможност на всички лекари по дентална медицина в България да разширят практиката си в областта на имплантологията.

ПРЕДЛАГАМЕ ВИ:

- ДОГОВОР ЗА ПАРТНЬОРСТВО
- ГАРАНЦИЯ ЗА КОРЕКТНОСТ
- БОГАТ КЛИНИЧЕН ОПИТ
- РАЗНООБРАЗИЕ ОТ ИМПАНТНИ СИСТЕМИ
- ОБУЧЕНИЕ ЗА ПРОТЕЗИРАНЕ ВЪРХУ ИМПАНТИ

**ЗА ПОВЕЧЕ ИНФОРМАЦИЯ**  
тел.: 02/ 963 07 37, 963 07 88,  
моб. 0897/ 883 559, www.c-mdc.com