

# DENTAL TRIBUNE

The World's Dental Newspaper · Austrian Edition

No. 12/2012 · 9. Jahrgang · Wien, 5. Dezember 2012 · Einzelpreis: 3,00 €



## CAD/CAM in der Implantologie

Der Einsatz computergestützter Fertigungstechnologien zur Herstellung von implantatgetragenen Zahnersatz ist für Praxis und Labor zur Realität geworden. Von Dr. Peter Gehrke et al., Ludwigshafen. ▶ Seite 4



## Familienunternehmen mit Zukunft

Seit genau 50 Jahren gibt es das innovative Dentalunternehmen Dr. Ihde Dental. Wir trafen Prof. Dr. med. dent. Stefan Ihde, Leiter der Unternehmensgruppe, für ein Interview. ▶ Seite 8



## Hot Spots in der Implantologie

Am 21. und 22. Juni 2013 veranstaltet das International Team for Implantology (ITI) seinen ersten nationalen Kongress in Salzburg. Die Teilnehmer erwarten viele „heiße Themen“ der Implantologie. ▶ Seite 12

### ANZEIGE

## Hämostatikum Al-Cu

Stoppt die Blutung,  
reduziert die Keime

- für ein sauberes, unblutiges Scalen
- ermöglicht eine schnelle und gründliche Zahnsteinentfernung
- stoppt nachhaltig Kapillarblutungen der Gingiva, Haut und Pulpa
- keimreduzierende Wirkung
- minimiert die Gefahr einer Bakteriämie

siehe auch S. 23



**HUMANCHEMIE**  
Kompetenz in Forschung und Praxis

Humanchemie GmbH  
Hinter dem Krug 5 • D-31061 Alfeld/Leine  
Telefon +49 (0) 51 81 - 2 46 33  
Telefax +49 (0) 51 81 - 8 12 26  
www.humanchemie.de  
eMail info@humanchemie.de

## Diabetes

In Österreich rund 800.000  
Betroffene der „Zuckerkrankheit“.

WIEN – Diabetes mellitus lässt sich bereits gut therapieren. Tödlich sind viel mehr die Spätfolgen, die zumeist die Blutgefäße betreffen und Herz-Kreislauf-Erkrankungen hervorrufen. Auf diese Bedrohung machte der Diabetes-Experte Michael Resl, Medizinische Universität (MedUni) Wien, angesichts des Welt-Diabetes-Tags am 14. November 2012 aufmerksam.

Für Patienten mit Diabetes und krankhaftem Übergewicht (Adipositas) wurde deshalb ein Therapiekonzept entwickelt. Präoperativ wird analysiert, wo die Ursachen für die morbide Adipositas liegen, damit der Betroffene nach der Operation keine Mangelzustände erleidet. Auch der Eingriff selbst ist individuell auf die Bedürfnisse der Patienten abgestimmt: Neben dem Magenbypass gibt es die Möglichkeit eines Magenbands, die Sleeve-Gastrektomie oder die sogenannte biliopankreatische Diversion, durch die der Magen verkleinert wird. Ein ganz wichtiger Teil der postoperativen Betreuung ist ein persönliches „Trainingsprogramm“, das Empfehlungen für ein geändertes Essverhalten und für körperliche Bewegung beinhaltet.

Das Risiko, an einer Parodontitis zu erkranken, ist bei Diabetikern im Vergleich zu Nicht-Diabetikern dreimal so hoch. Deshalb sollten Diabetiker besonders gute Mundhygiene betreiben, regelmäßig ihren Zahnarzt aufsuchen und neben der Kontrolle der Zähne auch den Zahnhalteapparat untersuchen lassen, rät die Bundeszahnärztekammer (BZÄK). [DI](#)

Quelle: MedUni Wien; BZÄK

## Vertragsloser Zustand – ja oder nein?

Kassenambulatorien werden aufgerüstet – Kammerspitze muss entscheiden – machen die Praxen mehrheitlich mit? Von Jürgen Pischel.

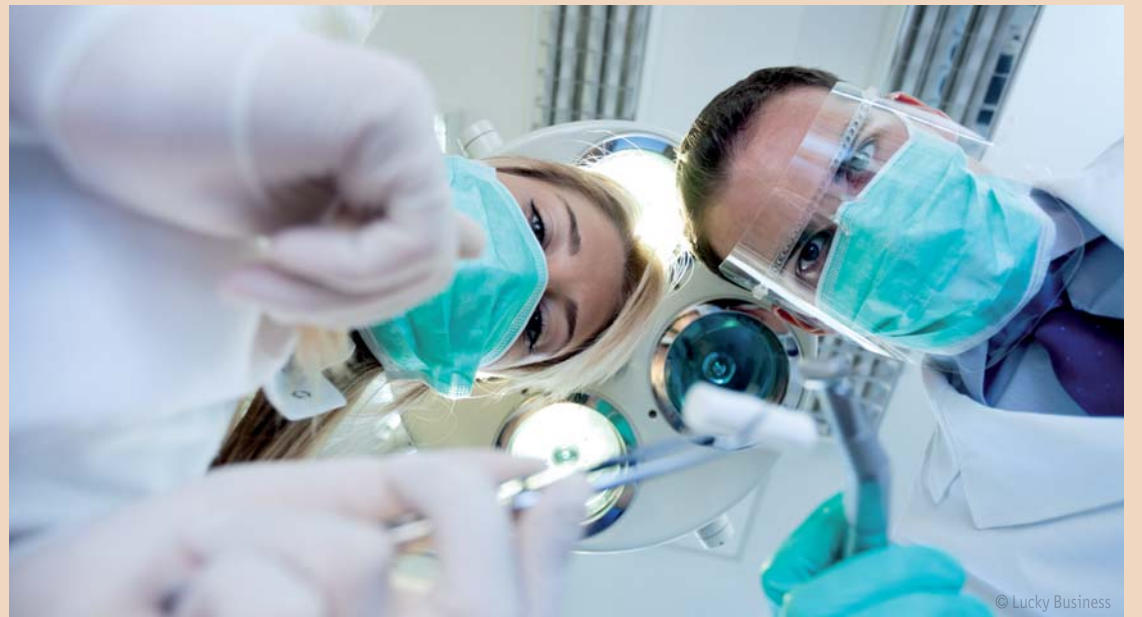KREMS – Seit Mitte November warten die Landes Zahnärztekammern mit ihren Zahnarztpraxen auf die Entscheidung der Bundesspitze, ob nun nach dem Beharren von Bundesgesundheitsminister Alois Stöger auf der Erweiterung des Behandlungsspektrums der Kassenambulatorien der vertragslose Zustand ausgerufen werden soll oder nicht. Das heißt, ob die Vertragszahnärzte aufgefordert werden sollen, ihre Kassenverträge ruhen zu lassen bzw. zurückzulegen.

### Vorschlag für Privatleistungen

Zur Sanierung der defizitären Kassenambulatorien hat das BMG vor wenigen Wochen dem Minister rat den Vorschlag vorgelegt, dass diese auch „Privatleistungen“, also z. B. Implantatversorgungen, Brücken etc. erbringen und mit dem Versicherten privat abrechnen können. Ausgenommen sollen nur „Luxusversorgungen“ sein, ohne dass diese gesondert definiert sind, sodass jedem Ambulatoriumschef die Festlegung von „Luxus“ überlassen bleibt.



Bundesgesundheitsminister Alois Stöger.



© Lucky Business

Der bisher für die Ambulatorien noch eingeschränkte Katalog der Erbringung von Leistungen, die den Vertragsfachärzten für Zahn-Mund-Kieferheilkunde zur Kassenpatienten-Versorgung zur Verfügung stehen, soll künftig auch voll in den Kassen-einrichtungen erbracht werden können. Dies soll auch für die Tarife für Zusatzpositionen für Sonderleistungspatienten gelten. Darin sind z. B. auch Inlays/Onlays, Composite/Metall, Stiftverankerungen, Augmentationen, Anker-/Geschiebe-/Teleskopkronenversorgungen enthalten wie natürlich auch Implantationen.

### Können sich Praxen vertragslosen Zustand leisten?

Nachgegeben hat Minister Stöger scheinbar in der Frage, ob die Kassen auch Ambulatorien nach Belieben eröffnen können, wofür den Zahnärztekammern ein „Mitanhörungsrecht“ eingeräumt werden soll.

Zwei wichtige offene Fragen beschäftigen nun die Zahnärzteschaft und ihre Kammerfunktionäre. Erstens natürlich, wie wird die Bundesspitze entscheiden, geht man durch die Ausrufung des vertragslosen Zustandes in die Konfrontation mit Minister Stöger und den Krankenkassen wie dem Hauptverband oder belässt man es bei Protestaktionen mit scharfen Ankündigungen.

### Österreich zweigeteilt

Die zweite Frage ist für die Haltung der Zahnärzteschaft von noch größerer Bedeutung, nämlich nach der Beteiligungsquote unter den Praxisinhabern bei der Aufforderung, die Verträge zurückzulegen. In einzelnen Landeskammern glaubt man dies nicht ohne eine entsprechende Urabstimmung vollziehen zu können und fürchtet, dass viele Zahnarztpraxen „es sich gar nicht leisten können, mit den Kassen zu

brechen“. Insgesamt scheint Österreich in der Frage „vertragsloser Zustand Ja/Nein“ zweigeteilt zu sein. Für Wien, Burgenland, Niederösterreich und Oberösterreich bezweifeln viele, ob eine Mehrheit der Praxen offen ist für die Vertragsniederlegung oder ob viele es sich aus der Abhängigkeit gegenüber den Banken, die die Praxisfinanzierung nur gegen eine Abtretung der Kassenumsätze bekommen haben, überhaupt leisten können. Besonders Kassenpraxen, die erst 10 oder 15 Jahre „offen haben, sollen oft noch unter besonderem Bankendruck stehen“.

Große Bereitschaft, den Kassen und Stöger durch Ausrufung des vertragslosen Zustandes Druck zu machen, zu zeigen, „dass man mit den Zahnärzten nicht alles machen kann“, bestehe im Salzburger Land, in Vorarlberg, Kärnten, Teilen Tirols und der Steiermark. [DI](#)

## Burgenland: Auszeichnung für Kieferchirurg

Zu den Verdiensten von Prim. Univ.-Prof. DDr. Kurt Vinzenz zählen vor allem die Entwicklung der Vorfertigungstechnik knöcherner Transplantate und der orofazialen Distraktionsosteogenese.

WIEN/EISENSTADT (jp) – Prim. Univ.-Prof. DDr. Kurt Vinzenz, Vorstand der Abteilung für Mund-Kiefer-Gesichtschirurgie am Evangelischen Krankenhaus Wien, wurde Mitte November 2012 im Rahmen eines Festaktes im Kulturzentrum Eisenstadt mit dem Großen Ehrenzeichen des Landes Burgenland ausgezeichnet. Mit der von Landeshauptmann Hans Niessl persönlich

überreichten Urkunde bedankte sich das Land Burgenland für einen 20-jährigen, engagierten und vielfach ehrenamtlichen Einsatz von DDr. Vinzenz. Zu den Verdiensten für die Bevölkerung zählt, so heißt es in der Würdigung zur Verleihung, u. a. die Entwicklung der Vorfertigungstechnik knöcherner Transplantate und der orofazialen Distraktionsosteogenese von DDr. Vinzenz ge-

meinsam mit niedergelassenen Kollegen.

Univ.-Prof. DDr. Kurt Vinzenz zählt zu den weltweit anerkanntesten Kieferchirurgen für rekonstruktive Chirurgie im Kopf- und Halsbereich nach Unfällen oder Tumoroperationen. Weiters ist DDr. Vinzenz Initiator und Leiter des Lehrgangs „Esthetic Face Surgery“ an der Donau-Universität Krems. [DI](#)



Prim. Univ.-Prof. DDr. Kurt Vinzenz (links) erhält die von Landeshauptmann Hans Niessl überreichte Urkunde.



## Nachdenken über neue Kassenanteile

Jürgen Pischel spricht Klartext



Klagen über die Zustände im Gesundheitssystem gehört zum Credo der Berufsfunktionäre, jegliche politische Initiative hin zu einer Reform wird als Schritt in die Zweiklassenmedizin angeprangert. Gegen die neuesten Pläne von Rot/Schwarz gemeinsam mit den Sozialversicherungen machen gerade die Ärzte mobil, bis hin zu Streikdrohungen. Durchsetzen möchten die Ärzte damit, dass mindestens weitere 2.000 Kassenarztsitze in Österreich geöffnet werden, damit die Patienten verstärkt vom stationären in den niedergelassenen Bereich umgeleitet werden. Die Zahnärzte halten sich raus aus der Diskussion zwischen Ärzten, Politik und Kostenträgern, stöhnen allemal über die den modernen Stand der Zahnmedizin längst nicht mehr widerspiegelnden Honorarrichtlinien und die geradezu lächerlichen Leistungsbewertungen. Revolten werden allemal angekündigt, wenn Kassenambulatorien neue Leistungsbereiche bis hin zu von den Kassen sonst als „Luxusversorgungen“ diffamierte Leistungen zur Defizitabwendung zugeordnet bekommen.

Mit Statistiken ist es so eine Sache, aber internationale Vergleiche offenbaren doch einiges, was zum Nachdenken hin zu einem Wandel der Positionen anstößt. Die Schweiz, sicher ein reiches Land – hat mit 55 Zahnärzten pro 100.000 Einwohner (Zahlen aus den OECD-Statistiken) ebenso viele wie Österreich – ebenfalls 55 –, es werden aber für die Zahnversorgung 320 Euro pro Kopf und Jahr ausgegeben, in Österreich nur 175 Euro. Das heißt, jeder Schweizer bringt 45 Prozent mehr an Geld zu seinem Zahnarzt – rein statistisch. In der Schweiz bringen die öffentlichen Kassen nur knapp 5 % der Ausgaben für Zahnarztpraxen auf, 95 % werden privat geleistet. In Deutschland sind es übrigens 270 Euro an Pro-Kopf-Ausgaben für die Zahngesundheit, es

kommen jedoch 85 Zahnärzte auf 100.000 Einwohner. Das heißt, pro Zahnarzt steht sich der Deutsche nicht besser als der in Österreich. Den Nachholbedarf an zu tätigenen Zahngesundheitsausgaben in Österreich zeigen zwei andere Vergleiche. Sowohl in Deutschland wie in der Schweiz liegt der Anteil für Leistungen in Zahnarztpraxen am Bruttoinlandsprodukt (BIP) bei 0,7 Prozent, in Österreich nur bei 0,5 Prozent, das heißt 25 Prozent weniger. Die Anteile an den Kassenaufwendungen, die von deren Gesamtausgaben in Zahnarztpraxen fließen, liegen in Deutschland bei 7 %, in Österreich hingegen bei nur 4,7 %. Das sind also 30 Prozent weniger, was von den Sozialkassen für die Zahnmedizin zur Verfügung gestellt wird.

Was könnte man daraus ableiten? Nun einmal, die Zahnärzte müssen schauen, ein größeres Kuchenstück von den Sozialkassenausgaben für die Zahnheilkunde gegenüber Ärzten, Krankenkassen, Heil- und Hilfsmitteln etc. zu sichern. Vielleicht könnte man über ein neues Honorierungssystem nachdenken, das auf der Basis von Festzuschüssen für einen zahnmedizinischen Gesundheitskatalog Erstattungen vorsieht. Der Versicherte bekommt also die Grundversorgung „erstattet“, oder der Zahnarzt bekommt es direkt von der Kasse, „obendrauf“ ist er nach einem Heil- und Kostenplan frei, höherwertige, z.B. ästhetisch besonders herausfordernde Leistungen oder Implantat- und Teleskopversorgungen statt Modellguss zu vereinbaren. Also Öffnung des Kassensystems hin zu mehr Therapiefreiheit. Im zweiten Teil, der höheren Ausgabenbereitschaft pro Kopf der Bevölkerung – siehe Schweiz und Deutschland –, kann nur eines helfen: eine breite Kommunikation über die Bedeutung von gesunden und schönen Zähnen – medizinisch und psychologisch – für jeden Einzelnen. Da ist jeder Zahnarzt gefordert,

toi, toi, toi, Ihr J. Pischel

## „Der Schädelspalter“

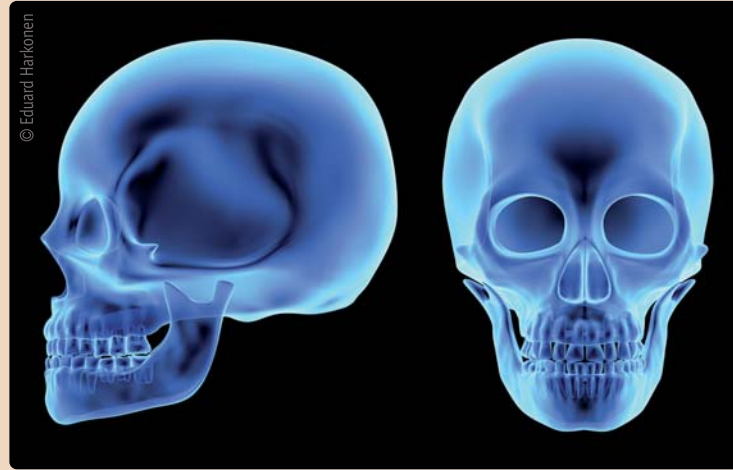Möglichkeiten der Gesichtschirurgie durch Distraction von Schädelknochen.

WIEN/KREMS (jp) – Zwei Wochen waren Redakteure und Fotografen des international renommierten und europaweit verbreiteten deutschen Nachrichtenmagazins „DER SPIEGEL“ im

gabe 47/2012 zeigt DER SPIEGEL den in der „European Surgery publizierten Letztstand“ der interdisziplinären MKG-Chirurgie auf. Wie vonseiten Prof. Dr. Dr. Kurt Vinzenz zu

Ausgabe“ vom 19.11.2012 heißt es zu dem Beitrag:

„DER SPIEGEL durfte Zuschauer sein im OP-Saal des ‚Rudolfinerhauses‘ in Wien, eine Schönheitsoperation stand auf dem Plan – mit Mikrosäge und Meißel trennte der Chirurg Kurt Vinzenz den Oberkiefer seiner Patientin auf, schnitt senkrechte Fugen hinein. So kann er winzige „Dehngestelle“ in die Knochen montieren, so vermag der Mediziner in zwei bis drei Wochen ein Gesicht neu zu modellieren: Schöne Wangen, ebenmäßige Proportionen, ein George-Clooney-Kinn, alles sei machbar, sagt Vinzenz. SPIEGEL-Redakteur Manfred Dworschak konnte sich von Vinzenz' Routine überzeugen: Nach wenigen Minuten waren alle Wunden vernäht, die Patientin durfte noch am selben Abend nach Hause. „Vinzenz kümmert sich nicht darum, ob er den Schönheitswahn anheizt“, sagt Dworschak, „sein Ehrgeiz ist simpel, er will einfach nur die beste Technik, das schönste Gesicht.“ [DT](#)



Rudolfinerkrankenhaus in Wien, um die Möglichkeiten der Gesichtschirurgie durch Distraction von Schädelknochen zu erfahren. In einem 4-seitigen Bericht in der Aus-

erfahren ist, wollen der ORF und 3sat wie das ZDF im kommenden Jahr einige Patienten unter der „Vinzenz-Therapie“ begleitend filmen. In der „Hausmitteilung“ zur „SPIEGEL-

## Blick unter die Haut

Neue Lasertechnologie ermöglicht schnellere Diagnose und Therapie von Hautkrebs.


WIEN – Rund 20.000 neue Hautkrebsfälle werden laut Statistik Austria jährlich in Österreich entdeckt. 1.500 Österreicher erkranken jährlich an einem bösartigen Hautkrebs, rund 300 sterben daran. Die Zahl der Neuerkrankungen ist steigend. Derzeit ist für die Hautanalyse ein Eingriff mittels Biopsie nötig. Das könnte sich bald ändern. Ein Team unter der Leitung von Rainer Leitgeb vom Zentrum für Medizinische Physik und Biomedizinische Technik der Medizinischen Universität (Med-Uni) Wien hat gezeigt, dass mit einer neuen Technologie der optischen Kohärenztomografie (OCT) ein „Blick unter die Haut“ möglich ist. Dadurch eröffnen sich ganz neue Diagnose- und Therapieoptionen. Erste Ergebnisse der Studie wurden im Fachjournal Biomedical Optics Express publiziert.

### Weltweit erstmals gelungen

OCT wird bereits länger in der Augenheilkunde bei Netzhautuntersuchungen und auch in der Dermatologie eingesetzt. Jedoch war es bisher nicht möglich, so detailliert unter die Haut zu „schauen“, dass man Krebsvorstufen bzw. den Verlauf von Hautkrebskrankungen erkennen kann. Das ist jetzt mit einer neuen Laser-

technologie, die gemeinsam mit der Ludwig-Maximilians-Universität in München entwickelt wurde, gelun-

eindringen zu können. „Weltweit ist es damit erstmalig gelungen, derartig detaillierte Bilder des Gefäßsystems



gen. Zudem wurde ein innovatives Beleuchtungsverfahren entwickelt, mit dem man besser in die Haut „eindringen“ kann.

Diese Technologie besitzt mit 1.300 Nanometern eine um 500 Nanometer höhere Wellenlänge und ermöglicht es, 440.000 Tiefenprofile in der Sekunde aufzunehmen, im Gegensatz zu 20.000 bis 60.000 bei der normalen optischen Kohärenztomografie. Die höhere Wellenlänge ist nötig, um tiefer ins Hautgewebe

von Hautkarzinomen beim Menschen zu bekommen“, so Leitgeb.

### Den Tumor besser verstehen

Damit lässt sich auch erkennen, wie ein bereits bestehender Tumor ernährt wird. Außerdem können Vorstufen von Tumoren in der Haut sichtbar gemacht werden, und zwar ohne einen schmerzhaften Eingriff (Biopsie).

Leitgeb: „Die Hoffnung ist, dass wir einen Scan entwickeln können, mit dessen Hilfe die Hautärzte am ganzen Körper Hautkrebs und seine Vorstufen frühzeitig entdecken und damit auch frühzeitig behandeln können.“ [DT](#)

Originalliteratur: „In situ structural and microangiographic assessment of human skin lesions with high-speed OCT.“ Cedric Blatter, Jessika Weingast, Aneesh Alex, Branislav Grajciar, Wolfgang Wieser, Wolfgang Drexler, Robert Huber, Rainer A. Leitgeb. Biomedical Optics Express, Vol. 3, Issue 10, pp. 2636-2646 (2012). <http://dx.doi.org/10.1364/BOE.3.002636>.

Quelle: MedUni Wien



DENTAL TRIBUNE

### IMPRESSUM

Verlag  
Oemus Media AG, Holbeinstraße 29  
04229 Leipzig, Deutschland  
Tel.: +49 341 48474-0  
Fax: +49 341 48474-290  
kontakt@oemus-media.de  
www.oemus.com

Verleger  
Torsten R. Oemus

Verlagsleitung  
Ingolf Döbbecke  
Dipl.-Päd. Jürgen Isbaner  
Dipl.-Betriebsw. Lutz V. Hiller

Chefredaktion  
Dipl.-Päd. Jürgen Isbaner (ji)  
V.i.S.d.P.  
isbaner@oemus-media.de

Redaktionsleitung  
Jeannette Enders (je), M.A.  
j.enders@oemus-media.de

Redaktion  
Marina Schreiber (ms)  
m.schreiber@oemus-media.de

Korrespondent Gesundheitspolitik  
Jürgen Pischel (jp)  
info@dp-uni.ac.at

Projektleitung/Verkauf  
Nadine Naumann  
n.naumann@oemus-media.de

Produktionsleitung  
Gernot Meyer  
meyer@oemus-media.de

Anzeigendisposition  
Marius Mezger  
m.mezger@oemus-media.de

Bob Schliebe  
b.schliebe@oemus-media.de

Lysann Reichardt  
l.reichardt@oemus-media.de

Layout/Satz  
Matteo Arena, Franziska Dachsel

Lektorat  
Hans Motschmann  
h.motschmann@oemus-media.de

### Erscheinungsweise

Dental Tribune Austrian Edition erscheint 2012 mit 12 Ausgaben, es gilt die Preisliste Nr. 3 vom 1.1.2012. Es gelten die AGB.

### Druckerei

Dierichs Druck + Media GmbH, Frankfurter Straße 168, 34121 Kassel, Deutschland

### Verlags- und Urheberrecht

Dental Tribune Austrian Edition ist ein eigenständiges redaktionelles Publikationsorgan der Oemus Media AG. Die Zeitschrift und die enthaltenen Beiträge und Abbildungen sind urheberrechtlich geschützt. Jede Verwertung ist ohne Zustimmung des Verlages unzulässig und strafbar. Das gilt besonders für Vervielfältigungen, Übersetzungen, Mikroverfilmungen und die Einspeicherung und Bearbeitung in elektronischen Systemen. Nachdruck, auch auszugsweise, nur mit Genehmigung des Verlages. Bei Einsendungen an die Redaktion wird das Einverständnis zur vollen oder auszugsweisen Veröffentlichung vorausgesetzt, sofern nichts anderes vermerkt ist. Mit Einsendung des Manuskriptes geht das Recht zur Veröffentlichung als auch die Rechte zur Übersetzung, zur Vergabe von Nachdruckrechten in deutscher oder fremder Sprache, zur elektronischen Speicherung in Datenbanken zur Herstellung von Sonderdrucken und Fotokopien an den Verlag über. Für unverlangt eingesandte Bücher und Manuskripte kann keine Gewähr übernommen werden. Mit anderen als den redaktionseigenen Signa oder mit Verfasseramen gekennzeichnete Beiträge geben die Auffassung der Verfasser wieder, welche der Meinung der Redaktion nicht zu entsprechen braucht. Der Autor des Beitrages trägt die Verantwortung. Gekennzeichnete Sonderteile und Anzeigen befinden sich außerhalb der Verantwortung der Redaktion. Für Verbands-, Unternehmens- und Marktinformationen kann keine Gewähr übernommen werden. Eine Haftung für Folgen aus unrichtigen oder fehlerhaften Darstellungen wird in jedem Falle ausgeschlossen. Gerichtsstand ist Leipzig.

Alle mit Symbolen gekennzeichneten Beiträge sind in der E-Paper-Version der jeweiligen Publikation auf [www.zwp-online.info](http://www.zwp-online.info) mit weiterführenden Informationen vernetzt.



# Evolutionärer Ursprung unserer Zähne geklärt

Ein Urzeitfisch war laut einer Studie vermutlich das erste mit Zähnen ausgestattete Wirbeltier. Die Kauorgane gelten als Schlüssel zum evolutionären Erfolg.

VILLIGEN – Bislang war umstritten, ob die frühesten Wirbeltiere, die Kiefer hatten, schon Zähne besaßen oder nicht. Ein international zusammengesetztes Forschungsteam hat herausgefunden, dass der urzeitliche Fisch *Compagopiscis* bereits Zähne hatte. Das deutet darauf hin, dass Zähne in der Evolution gemeinsam mit den Kiefern entstanden sind – oder zumindest kurz danach.

Federführend bei dem Projekt waren Forscher der Universität Bristol; die entscheidenden Untersuchungen,

die Einblicke in die Fossilien ermöglicht haben, sind an der Synchrotron Lichtquelle Schweiz des Paul Scherrer Instituts in Villigen, Schweiz, durchgeführt worden. Die Forscher präsentieren ihre Ergebnisse in der Zeitschrift *Nature*.

## Zähne als Schlüssel für evolutionären Erfolg

Alle heute lebenden Wirbeltiere – also solche mit einer Wirbelsäule –, die Kiefer haben, besitzen auch Zähne. Lange Zeit nahm man an, dass es frühe Wirbeltiere gab, die zwar schon Kiefer

hatten, aber eben noch keine Zähne. Man stellte sich vor, dass sie ihre Beute mit kräftigen scherenartigen Kiefern fingen. Paläontologen der Universität Bristol, des Natural History Museum (London) und der Curtin University (Perth, Australien) haben gemeinsam mit Physikern des Paul Scherrer Instituts PSI die Kiefer des urzeitlichen Fisches *Compagopiscis* untersucht. Das Team hat Versteinerungen von *Compagopiscis* mithilfe von hochenergetischem Röntgenlicht aus der Synchrotron Lichtquelle Schweiz des PSI untersucht und dabei Aufbau und Entwicklung von Zähnen und Kiefern sichtbar gemacht.

Der Erstautor des *Nature*-Artikels Martin Rücklin von der Universität Bristol sagt: „Wir konnten alle Strukturen innerhalb der knöchernen Kiefer sichtbar machen: Gewebe, Zellen, Wachstumslinien, was uns ermöglichte, die Entwicklung von Kiefern und Zähnen zu studieren. Wir haben dann Vergleiche mit der Embryo-



Links: Rekonstruktion des fossilen Fisches *Dunkleosteus*. – Rechts: Vorderansicht des virtuellen Modells des Placoderms *Dunkleosteus*. CT-Scan mit höflicher Genehmigung von Phil Anderson, University of Massachusetts Amherst; Michael Ryan, Eric Snively, Cleveland Museum of Natural History, Modell, und Martin Rücklin, Universität Bristol.

entwicklung heutiger Wirbeltiere angestellt. So konnten wir zeigen, dass Panzerfische, zu denen der untersuchte Fisch gehört, Zähne hatten.“ Mitautor Philipp Donoghue von der Fakultät für Erdwissenschaften der Universität Bristol sagt: „Das sind eindeutige Beweise, dass diese frühen kiefertragenden Wirbeltiere Zähne besaßen. Die-

se Ergebnisse entscheiden die Debatte über den Ursprung von Zähnen.“ [DT](#)

Quelle: Paul Scherrer Institut, Schweiz, Universität Bristol. Originalveröffentlichung: *Development of teeth and jaws in the earliest jawed vertebrates*, Martin Rücklin, Philip C. J. Donoghue, Zerina Johanson, Kate Trinajstić, Federica Marone, Marco Stampanoni *Nature*, Advance Online Publication 17 October 2012; DOI: <http://dx.doi.org/10.1038/nature11555>

## Starker genetischer Einfluss auf Lippen-Kiefer-Gaumenspalten

Hochdosiertes Vitamin B verringert Wahrscheinlichkeit.



Dr. Elisabeth Mangold (links) und Dr. Kerstin Ludwig.

BONN/LEIPZIG – Studien der Universität Bonn zeigen, dass das Auftreten von Lippen-Kiefer-Gaumenspalten (LKG-Spalten) stärker an Erbinformationen gebunden ist als bislang bekannt. Die Ergebnisse der Metaanalyse erschienen in der Augustausgabe der Fachzeitschrift *Nature Genetics*. Auch Patienten der Klinik für Mund-, Kiefer- und Plastische Gesichtschirurgie des Universitätsklinikums Leipzig, die an den Studien teilgenommen hatten, ist es zu verdanken, dass das Entstehen von LKG-Spalten immer besser verstanden wird. Prof. Dr. Dr. Alexander Hemprich, Direktor der Leipziger Universitätsklinik für Mund-, Kiefer- und Plastische Gesichtschirurgie, betont die Wichtigkeit, weiter an der Identifizierung von äußeren Einflüssen und genetischen Faktoren von Lippen-Kiefer-Gaumenspalten zu forschen.

Die Humangenetiker unter der Federführung von Dr. Elisabeth Mangold vom Institut für Humangenetik der Universität Bonn entdeckten, dass bestimmte Genregionen auf den Chromosomen 1, 2, 3, 8, 13 und 15 mit der Ausbildung von Lippen-Kiefer-Gaumenspalten direkt zusammenhängen. Damit ist die Forschung einen großen Schritt vorangekommen, den Zusammenhang zwischen Lippen-Kiefer-Gaumenspalte, Erbgut

und Umwelt besser zu verstehen.

„Die Ursache der Spaltbildungen war bisher in den meisten Fällen nicht exakt bekannt“, so der Leipziger Experte Prof. Dr. Dr. Alexander Hemprich. „Neben genetischen wurden auch Umwelteinflüsse vermutet. Doch der genetische Einfluss scheint größer zu sein, als bisher angenommen wurde. Immerhin kann man fast die Hälfte aller Lippen-Kiefer-Gaumenspalten, die nicht im Rahmen anderer Syndrome auftreten, auf genetische Veränderungen auf dem Chromosom 8 zurückführen. Das sind wirklich sehr hilfreiche Hinweise. Denn wenn zwei Menschen zusammenkommen, die beide diese Veränderungen auf dem 8. Chromosom haben, wissen die beiden, dass der Weg zur Spaltbildung bei dem daraus entstehendem Kind etwas stärker gebahnt ist“, so Prof. Hemprich.

Die Erkenntnisse aus diesen Studien können langfristig dazu beitragen, zum Beispiel die Wirkung von Vitamin-B-Komplexen bei der Spaltbildung zu manifestieren: „Wir wissen, dass Vitamin B, hochdosiert vom Beginn des Kinderwunsches bis hin zum Ende des dritten Schwangerschaftsmonats verabreicht, die Wahrscheinlichkeit einer Spaltbildung deutlich absenken lässt.“

Lippen-Kiefer-Gaumenspalten treten in Europa bei etwa einem von 500 Neugeborenen auf und gehören damit zu den häufigsten angeborenen Erkrankungen. Die genaue Ursache einer Spaltbildung ist bisher noch nicht hinreichend erklärbar. [DT](#)

Quellen: Rheinische Friedrich-Wilhelms-Universität Bonn, Uni-Klinik Leipzig. Originalliteratur: \*Genome-wide meta-analysis of nonsyndromic cleft lip with or without cleft palate identify six new risk loci, *Nature Genetics*, 2012 Aug 5; 44(9):968-71.



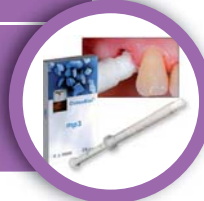Prof. Dr. Dr. Alexander Hemprich

– Anzeige –

## BIOLOGISCH ZUR AUGMENTATION UND REGENERATION

### OSTEOBIOL MP3 UND PUTTY

- Xenogenes Knochenersatzmaterial
- Zu 100% schrittweise Resorption
- Kortikal-spongiös, porciner Herkunft
- Gebrauchsfertig aus steriler Spritze



### OSTEOBIOL MEMBRANEN

- Evolution für GBR- und GTR-Technik
- Derma zur Weichgewebsverdickung



### OSTEOBIOL BARRIERS

- Soft Cortical Lamina für Double-Layer-Technik
- Dual-Block, kortikal-spongiöse Knochenblocks



### PTFE-NAHTMATERIAL

- Exzellente Verträglichkeit
- Resorbiert nicht, biologisch inert
- Chemisch rückwirkungsfrei
- Extreme Fadenstabilität



### MAMADENT-INSTRUMENTE

- Sehr griffige Instrumente
- Exakte Schnittführung
- Sicheres Fassen und Knoten
- Minimalinvasive Präparation



[www.ADSsystems.de](http://www.ADSsystems.de)

BESTELLUNG UND BERATUNG:

**AMERICAN**  
Dental Systems

Telefon 08106/300-300 · [info@adsystems.de](mailto:info@adsystems.de)

# Einen Standpunkt haben und dennoch beweglich sein

Die dreidimensionale Bildgebung bietet für die Implantologie zahlreiche Möglichkeiten und erleichtert Planung und Durchführung des Behandlungsalltags. Doch wie viel CAD/CAM-Technologie braucht Implantatfunktion und -ästhetik wirklich? Von Dr. med. dent. Peter Gehrke, ZA Octavio Weinhold, ZTM Oliver Fackler und ZTM Helmut Storck, Ludwigshafen.

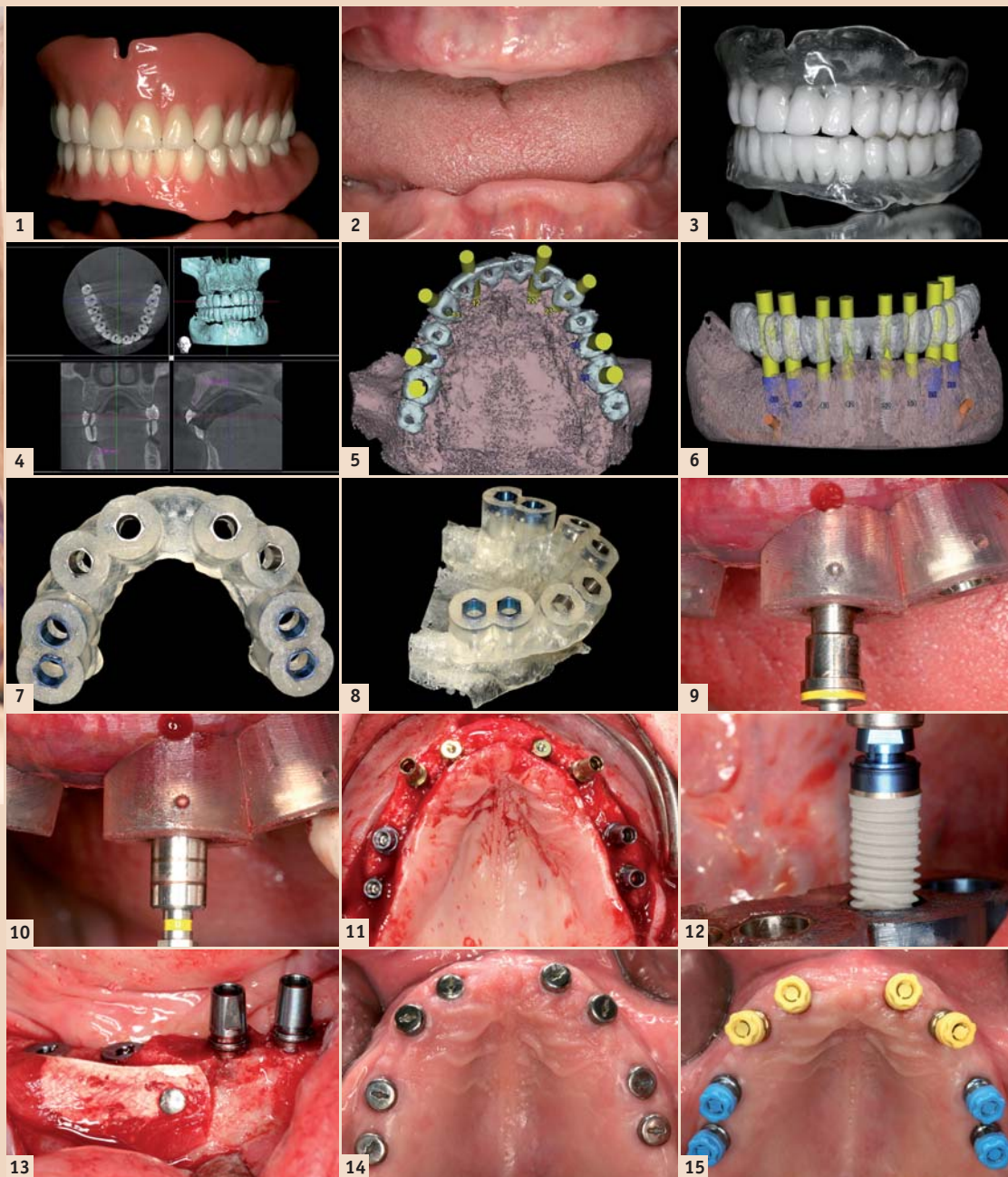
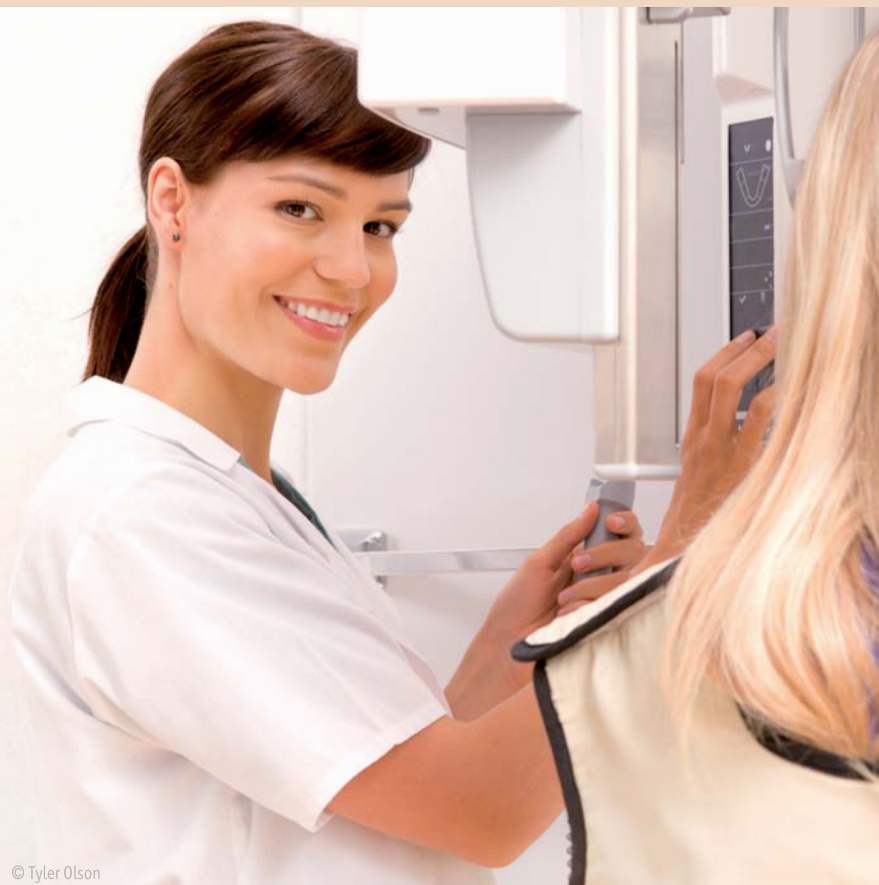

Abb. 1: Funktionelle OK- und UK-Totalprothese als Ausgangsideal für die spätere virtuelle Implantatplanung. – Abb. 2: Unbezahnte Patientin. – Abb. 3: Scan-Prothesen für DVT-Aufnahmen mit bariumsulfathaltigem Kunststoff im Bereich der geplanten prothetischen Suprakonstruktion. – Abb. 4: Digitale Volumentomografie: 3-D-Darstellung OK und UK. – Abb. 5: Virtuelle Computer-Implantatplanung im Oberkiefer. Okklusale Ansicht (ExpertEase®, DENTSPLY Friadent). – Abb. 6: Virtuelle Computer-Implantatplanung im Unterkiefer. Laterale Ansicht. – Abb. 7: Knochengelagerte Bohr- und Implantatinsertionsschablone für den Oberkiefer. – Abb. 8: Oberkiefer-Stereolithografiemodell mit knochen gelagerter Bohrschablone (ExpertEase®, DENTSPLY Friadent). – Abb. 9: Chirurgische Implantatbettaußbereitung mit knochen gelagerter Bohrschablone in situ. – Abb. 10: Gewindeschneiden, Krestalbohren und schablonengeführte Implantatinsertion (XiVE® Ø 3,8mm, DENTSPLY Friadent). – Abb. 11: Zustand nach Implantatinsertion im Oberkiefer, Implantate in situ. – Abb. 12: Schablonengeführte Implantatinsertion im Unterkiefer (XiVE® Ø 4,5mm, DENTSPLY Friadent). – Abb. 13: Knochenaugmentation und Fixierung des Augmentates mit resorbierbarer Membran und Membrannägeln (Bio-Oss®, Geistlich). – Abb. 14: Versorgung der Implantate mit Gingivaformern nach Osseointegration und Freilegung. – Abb. 15: Geschlossene Implantatabformung im Ober- und Unterkiefer.

Die digitale Volumentomografie (DVT) kann mittlerweile die Computertomografie (CT) im zahnärztlichen Indikationsspektrum weitgehend ersetzen und ermöglicht damit häufig die Vermeidung entscheidender Nachteile der CT; wie z.B. die schwierige Verfügbarkeit und die erhöhte Strahlenbelastung. Bei einem CT ist die Strahlendosis bis zu 40-fach höher als bei einer modernen DVT-Aufnahme.

Eine Röntgenquelle, die zur Reduzierung der Strahlenbelastung mit einem Röntgenkegel arbeitet, erstellt beim DVT in nur wenigen Sekunden 200 Einzelbilder vom Kopf, den Zähnen oder den Kiefergelenken. Diese Schnittbilder können per Computer zu einem dreidimensionalen Digital-Datensatz verarbeitet werden und erlauben eine 3-D-Rekonstruktion und Ansicht der Kiefer in jeder beliebigen Ebene.

Um den therapeutischen Umfang bei einer implantologischen Therapie zur Wiederherstellung der Kaufunktion genau zu bestimmen,

ist es wichtig, das vorhandene Knochenangebot unter quantitativen und qualitativen Aspekten zu evaluieren. Obwohl man über viele Jahre für die Implantatplanung die Anfertigung einer Panoramaschichtaufnahme für ausreichend hielt, tritt diese Ansicht mit zunehmender klinischer Erfahrung mit der DVT immer mehr in den Hintergrund.

Einige unveröffentlichte Ergebnisse einer quantitativen Auswertung von Volumentomografien, bei ausreichendem vertikalen Knochenangebot in der Panoramaschichtaufnahme zeigten, dass in ca. 20 Prozent der Fälle überraschende Nebenfunde im Hinblick auf die Implantatplanung gefunden werden.

Der Einsatz zur Diagnostik vor operativen Eingriffen kann zur Reduktion der Invasivität und folglich zur Senkung des Komplikationsrisikos und der postoperativen Beschwerden für den Patienten führen. Daher lautet die aktuelle Empfehlung der DGZMK, dass

eine computergestützte Implantatplanung auf der Basis dreidimensionaler Röntgenverfahren mithilfe der DVT durchgeführt werden sollte.

## Das prothetische Ziel bestimmt die Wege der Chirurgie

Die dentale Implantologie hat sich in den letzten Jahren nachhaltig zur funktionellen und ästhetischen oralen Rehabilitation durchgesetzt. Zur optimalen Versorgung stehen unterschiedliche diagnostische und therapeutische Verfahren zur Verfügung.<sup>2</sup>

Eine Technik, die präoperative Planung zu verbessern, stellt die Einbeziehung von dreidimensionalen DVT-Aufnahmen als Implantatplanungsgrundlage dar. Die genaue Kenntnis der anatomischen Situation erlaubt es, vorhandenes Knochenangebot auszunutzen, notwendige Augmentationen vorherzusehen und anatomische Strukturen sicher zu schonen.<sup>11</sup>

Auf ein großflächiges Aufklappen zur Darstellung aller anatomischen Strukturen kann oftmals im Sinne eines minimalinvasiven Behandlungskonzeptes verzichtet

werden.<sup>1,3,8,10</sup> Zur korrekten Übertragung der dreidimensional orientierten präimplantologischen Planung haben sich verschiedene Verfahren etabliert.<sup>14,17</sup>

Man unterscheidet dabei dynamische von statischen Verfahren. Dynamische Verfahren zeichnen sich durch die Möglichkeit einer intraoperativen Navigation aus. Diese erlauben dem Behandler, den Implantatbohrer räumlich frei zu führen, während dessen Position auf einem Bildschirm in Echtzeit und räumlich korrekter Relation, zu den im Vorfeld der OP angefertigten Bilddaten des Patienten, dargestellt wird.<sup>6</sup> Bei statischen Verfahren werden präoperativ hergestellte Bohrschablonen mithilfe von computergestützter Technik (CAS) angewendet.<sup>4,7,13,15,18</sup>

Grundlage der statischen Navigation ist eine dreidimensionale Bildgebung in Form einer digitalen

ANZEIGE



We care for healthy smiles



# Gemeinsam stark

Professionelle Prophylaxe in der Praxis und für zu Hause

**TePe – zusammen wird Zahnpflege leicht:**

- ✓ Spürbar gründlich – gibt ein sauberes Gefühl
- ✓ Fühlbar schonend – sanft zu Zahn und Zahnfleisch
- ✓ Besonders hochwertig – überzeugende Qualität
- ✓ Perfekte Pflege – für ein befreites Gewissen



[www.tepe.com](http://www.tepe.com)

Volumentomografie (DVT). Im Rahmen des Prinzips des „Backward Planings“ legen Implantologe, Prothetiker und Zahntechniker zunächst über ein Wax-up die aus ästhetischer und funktioneller Sicht optimale zukünftige prothetische Versorgung fest.

Diese Situation wird über eine röntgenopake Schiene festgehalten, die der Patient während einer DVT-Aufnahme trägt. Zur räumlichen Registrierung der Bilddaten mit der realen Situation werden die Schablonen entweder mit einem system-spezifischen Referenzkörper versehen oder direkt in Stereolithografie-Technik anhand der Bilddaten hergestellt.

Die gewonnenen Bilddaten werden in der Regel im DICOM-Format in die Planungssoftware der entsprechenden Systeme übertragen. Diese Software erlaubt es, Implantate unter Berücksichtigung der prothetisch vorgegebenen Situation und des vorhandenen Knochenangebotes optimal virtuell zu platzieren. Dabei kann auf die Ansicht der Bilddaten in drei orthogonalen Schichten axial, koronal und sagittal sowie in einer dreidimen-

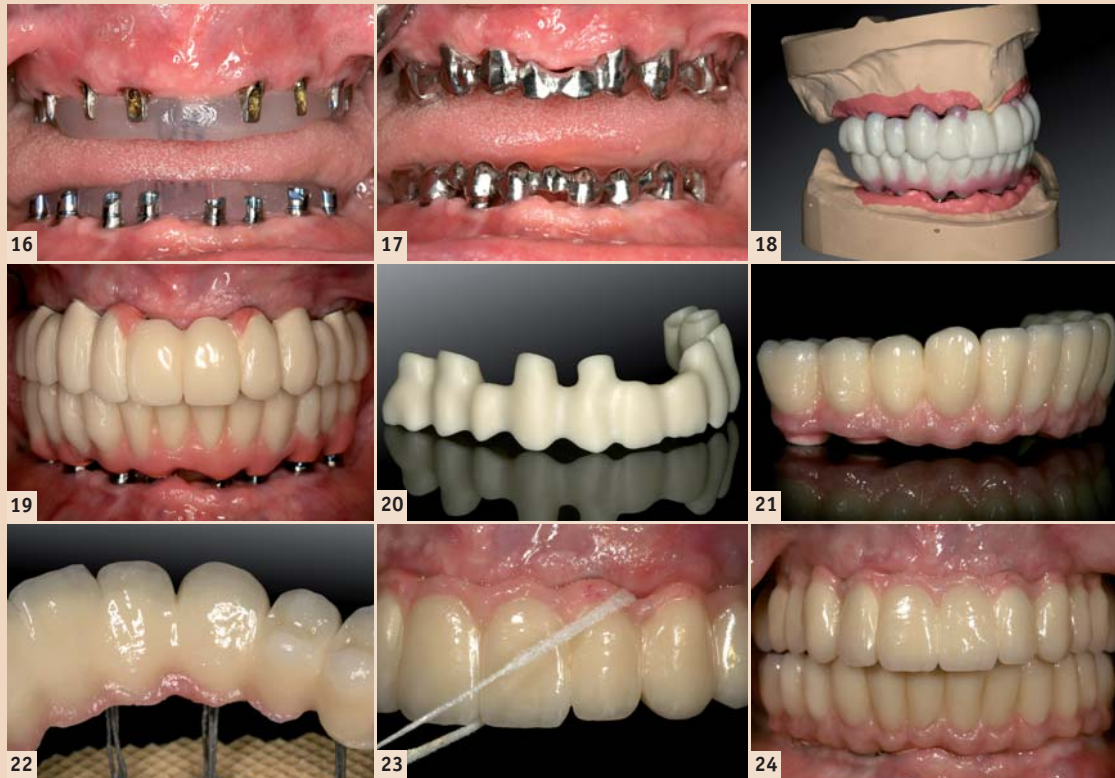

Abb. 16: Implantatabutmenteinprobe für Langzeitprovisorium (Therapeutikum). – Abb. 17: Gerüststeinprobe für Langzeitprovisorium (Therapeutikum). – Abb. 18: Wachsaufrichtung der Ober- und Unterkieferzähne für die Ästhetikeinprobe. – Abb. 19: Kunststoffverblendete Langzeitprovisorien (LZP) auf Metallbasen zur muskulären Kiefergelenkadaptation, vor der Herstellung des definitiven implantatgetragenen Zahnersatzes. – Abb. 20: CAD/CAM-generiertes Zirkon-Brückengerüst aus demselben virtuellen Datensatz wie das LZP. – Abb. 21 und 22: Verblendete, vollkeramische Zirkonbrücken nach Fertigstellung im Labor. – Abb. 23 und 24: Vollkeramische OK- und UK-Brücken zementiert in situ.

Implantatbettbohrung deutlich verbessert werden kann. In weiteren Studien bleibt zu klären, ob neben der hülsengeführten Implantatbettaufbereitung eine zusätzliche hülsengeführte Insertion des Implantates zu einer Erhöhung der Übertragungsgenauigkeit führen würde. Grundsätzlich gilt jedoch, dass trotz moderner virtueller Navigationsverfahren weiterhin eine entsprechende chirurgische Ausbildung und operative Routine unabdingbar für den therapeutischen Implantatlangzeiterfolg sind.

Während heute standardmäßig von der periimplantären Integration der Hartgewebe ausgegangen werden kann, stellt die ästhetische Integration des implantatgestützten Zahnersatzes sowie der umgebenden Weichgewebe häufig eine Herausforderung dar.

**Fazit**

Der Einsatz computergestützter Fertigungstechnologien zur Herstellung von implantatgetragenen Zahnersatz oder Teilen davon ist dabei für viele Anwender in Labor und Praxis zur Realität geworden. Neue CAD/CAM-Techniken setzen voraus, dass alle anerkannten werkstoffkundlichen sowie klinischen Präzisions- und Qualitätsanforderungen erfüllt und, wenn möglich, sogar verbessert werden.

Erfolg und Aufwand sollten für den Anwender eine marktgerechte Wertschöpfung erbringen. Im Gegensatz zu vorgefertigten Implantataufbauten, die per Hand zeitaufwendig individualisiert werden müssen, ermöglichen ein- oder zweiteilige anatomische CAD/CAM-Aufbauten aus Titan oder Zirkonium eine natürliche Ausformung der periimplantären Weichgewebe unter Berücksichtigung der natürlichen Mukosapogografie und zukünftigen Kronenorientierung.

Digitale Techniken ermöglichen ebenfalls die computergestützte Konstruktion und Fertigung von Brückengerüsten und Stegen mittels Frästechnik. Implantatversorgungen für sechs und mehr Implantate sind dadurch ohne Segmentierung möglich. Durch höchste Präzision in der Herstellungstechnik sollen aufwendige Nachbearbeitungsschritte, wie bei herkömmlichen Gussverfahren, entfallen.

Der auf den Abbildungen dargestellte klinische Fall dokumentiert die Implantatbehandlung einer unbezahnten Patientin. Von der Implantatnavigation bis zu der CAD/CAM-Suprakonstruktion werden alle verfahrensrelevanten Schritte und Entscheidungskriterien beschrieben. DT

Erstveröffentlichung: Implantologie Journal 2/12

ANZEIGE

# Digitale Dentale Technologien

Metalle im digitalen dentalen Workflow 12

11./12. FEBRUAR 2013 HAGEN DENTALES FORTBILDUNGSZENTRUM HAGEN

HAUPTSPONSOR

**E-Paper Digitale Dental Technologien**  
QR-Code einfach mit dem Smartphone scannen (z. B. mithilfe des Readers Quick Scan)

**Referenten u.a.**  
Prof. Dr. rer. nat. Jürgen Geis-Gerstorfer, Priv.-Doz. Dr. Florian Beuer, Dr. Urs Brodbeck, Dipl.-ZT Olaf van Iperen, Dipl.-Ing. (FH) Falko Noack, Dr. Frank Schäfer, ZTM Sören Holbein, ZTM Jürgen Sieger, ZTM Hans Jürgen Lange, ZT Hans Raapke, ZTM Ralph Riquier, Enrico Steger, Antonio Pedrazzini, Klaus Köhler

**Veranstalter**  
  
OEMUS MEDIA AG  
Holbeinstraße 29, 04229 Leipzig, Deutschland  
Tel.: +49 341 48474-308, Fax: +49 341 48474-390  
event@oemus-media.de, www.oemus.com

**Wissenschaftliche Leitung**  
  
Dentales Fortbildungszentrum Hagen GmbH  
Handwerkerstraße 11, 58135 Hagen  
Tel.: +49 2331 6246812, Fax: +49 2331 6246866  
www.d-f-h.com

**FAXANTWORT +49 341 48474-390**      STEMPEL

Bitte senden Sie mir das Programm zum Symposium **DIGITALE DENTALE TECHNOLOGIEN** am 1./2. Februar 2013 in Hagen zu.

E-MAIL DTAT 12/12

sionalen Darstellung zurückgegriffen werden. Die Positionen der virtuell inserierten Implantate können dann entsprechend der computergestützten Planung auf Bohrschablonen übertragen werden.

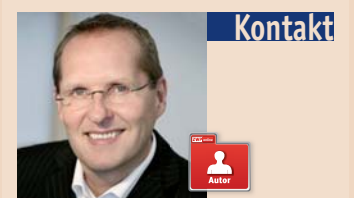**Funktionelle und ästhetische Integration durch Präzision**

In der oralen Implantologie ist eine präzise präoperative Planung zur Realisierung der Implantatposition aus chirurgischer und prothetischer Sicht unabdingbar. Statische, computergestützte Implantatplanungsprogramme ermöglichen die Einbeziehung der prothetisch angestrebten Suprakonstruktion bereits in der prächirurgischen Planungsphase. Von zentraler klinischer Bedeutung ist dabei die Übertragungspräzision von der virtuellen Behandlungsplanung am Computer auf die klinisch zu erreichende Implantatposition.

In der Literatur wird die Genauigkeit statischer und dynamischer Navigationsverfahren mit 1 bis 2 mm angegeben. Diese Ergebnisse beziehen sich jedoch ausschließlich auf In-vitro-Versuche mit standardisierten Modellen aus Kunststoff.<sup>12,17</sup> Gehrke und Kalt bestätigten in ihren Studien, dass eine präzise Übertragung der virtuellen Implantatplanung auf den OP-Situs möglich ist.<sup>19</sup>

Dennoch waren auch nennenswerte Abweichungen erkennbar. Zu berücksichtigen sind dabei maximale Abweichungen in der Vertikalen von bis zu 2 mm und maximale Winkelabweichungen von bis zu 16 Grad. Um Gefährdungen anatomischer Strukturen zu vermeiden, sollten daher Übertragungsabweichungen von 2 mm in alle Richtungen in Betracht gezogen werden. Insbesondere die lokale Knochenqualität und -quantität scheinen die Abweichung von der geplanten Implantatposition zu beeinflussen.

Es zeigte sich ebenfalls, dass die Übertragungsgenauigkeit über eine zweite, schablonengeführte



**Dr. Peter Gehrke**  
Bismarckstraße 27  
67059 Ludwigshafen, Deutschland  
dr-gehrke@prof-dhom.de

# 1 + 1 = 3

## DER NEUE AIR-FLOW MASTER PIEZON – AIR-POLISHING SUB- UND SUPRAGINGIVAL PLUS SCALING VON DER PROPHYLAXE NO 1

Air-Polishing sub- und supragingival wie mit dem Air-Flow Master, Scaling wie mit dem Piezon Master 700 – macht drei Anwendungen mit dem neuen Air-Flow Master Piezon, der jüngsten Entwicklung des Erfinders der Original Methoden.

### PIEZON NO PAIN

Praktisch keine Schmerzen für den Patienten und maximale Schonung des oralen Epitheliums – grösster Patientenkomfort ist das überzeugende Plus der Original Methode Piezon, neuester Stand. Zudem punktet sie mit einzigartig glatten Zahnoberflächen. Alles zusammen ist das Ergebnis von linearen, parallel zum Zahn verlaufenden Schwingungen der Original EMS Swiss Instruments in harmonischer Abstimmung mit dem neuen Original Piezon Handstück LED.



> Original Piezon Handstück LED mit EMS Swiss Instrument PS

Sprichwörtliche Schweizer Präzision und intelligente Piezon No Pain Technologie bringt's!

### AIR-FLOW KILLS BIOFILM

Weg mit dem bösen Biofilm bis zum Taschenboden – mit diesem Argu-



ment punktet die Original Methode Air-Flow Perio. Subgingivales Reduzieren von Bakterien wirkt Zahnausfall (Parodontitis!) oder dem Verlust des Implantats (Periimplantitis!) entgegen. Gleichmässiges Verwirbeln des Pulver-Luft-Gemischs und des Wassers vermeidet Emphyse – auch beim Überschreiten alter Grenzen in der Prophylaxe. Die Perio-Flow Düse kann's!

Und wenn es um das klassische supragingivale Air-Polishing geht,



> Original Handstücke Air-Flow und Perio-Flow

zählt nach wie vor die unschlagbare Effektivität der Original Methode Air-Flow: Erfolgreiches und dabei schnelles, zuverlässiges sowie stressfreies Behandeln ohne Verletzung des Bindegewebes, keine Kratzer am Zahn. Sanftes Applizieren biokinetischer Energie macht's!

Mit dem Air-Flow Master Piezon geht die Rechnung auf – von der Diagnose über die Initialbehandlung bis zum Recall.

Prophylaxeprofis überzeugen sich am besten selbst.

**"I FEEL GOOD"**

# „Es gibt keine allein gültige Lehrmeinung, es gibt lediglich konkurrierende Behandlungskonzepte“

Die Gruppe Ihde Dental gehört heute zu einem der innovativsten Implantatunternehmen weltweit. Prof. Dr. med. dent. Stefan Ihde, Leiter des Familienunternehmens, über die Veränderungen der dentalen Implantologie für die Zahnmedizin und über Möglichkeiten der implantologischen Behandlung.

Das Familienunternehmen Dr. Ihde Dental GmbH wurde 1954 von dem Zahntechniker Klaus Ihde als kleines Depot in Berlin-Hermsdorf gegründet und ist damit das älteste deutsche Versandhaus für zahnmedizinische Verbrauchsmaterialien. Seit 1962 hat das Unternehmen seinen Sitz in Bayern. 1989 übernahm Dr. Stefan Ihde, Sohn des Firmengründers, die Leitung des Familienunternehmens, welches mittlerweile über zwei Standorte verfügt: Die Dr. Ihde Dental GmbH in Eching bei München sowie die Dr. Ihde Dental AG im schweizerischen Gommiswald. In den Neunziger Jahren wurde das Sortiment um den Produktbereich Implantatsysteme erweitert. Anlässlich seines 50. Geburtstages sprach *Dental Tribune* mit Prof. Dr. med. dent. Stefan Ihde.



Prof. Dr. Stefan Ihde

Im Bereich der dentalen Implantologie war das praktisch nirgendwo so, denn Implantologie ist sehr stark mit der realen Praxiserfahrung verbunden.

## Doch was ist „neu“ in der dentalen Implantologie im Weltmaßstab?

Da Patienten die Knochenaugmentation konsequent ablehnen, nehmen Ärzte, die moderne Technologien ohne Augmen-

tation verwenden, die führenden Positionen in vielen Ländern ein. Während vieler Jahre wurden in den Ländern des Westens vorwiegend „wurzelförmige“ Implantate verwendet. Der Nachteil dieser Implantate liegt darin, dass eine große Menge von Knochen erforderlich war. Viele Chirurgen begannen mit

In vielen Kliniken müssen vor allem technische Probleme gelöst werden, Einrichtungen optimiert, und die Zusammenarbeit mit Zahn Technikern muss dringend ausgebaut werden. Viele Kollegen haben Schwierigkeiten damit. Das Konzept ist leider auch nicht kassengängig. Dennoch profitieren einige Versicherte mit Festzuschüssen.

Bezüglich eines konkreten klinischen Falls ist es oft schwer, den Patienten zu verdeutlichen, welche Behandlungen in den verschiedenen Bereichen des Kiefers notwendig sind, um alle Funktionen der Mundhöhle wiederherzustellen. Viele Patienten unterschätzen die Vielzahl an vorhandenen Problemen und machen sich zu viel Hoffnung im Hinblick auf die Haltbarkeit der gebliebenen Zähne.

## Dennoch ist bekannt, dass diese Technologie durchaus mit Problemen verbunden sein kann.



die Situation stark verbessern. Sogar bei einer allgemein ungünstigen Prognose und vorhandenen parodontalen Erkrankungen wurde der Zahn „gerettet“ und wieder und wieder behandelt.

Um Zähne mit verschiedenen Erkrankungen zu erhalten, wurden in der Stomatologie zwei selbstständige Bereiche entwickelt: Endodontie für Behandlung der geschädigten Wurzelkanäle und Parodontologie für Verluste von Knochen, das Hineinwachsen der Weichteile und der Bildung der parodontalen Taschen. Die Möglichkeiten sowohl der endodontischen als auch der parodontalen Behandlung sollen heute in gewissen Maßen infrage gestellt werden, weil moderne Implantate in vielen Fällen eine gute Alternative bieten. Warum? Erstens: Erfahrene Parodontologen müssen zu-

begrenzen die Lebensdauer anderer Konstruktionen. Deshalb empfehlen wir die endodontische Behandlung heutzutage nur in dem Fall, wenn es daneben keine Implantate gibt. Die dentale Implantologie ist heute erfolgreicher als noch vor 10 oder 20 Jahren. Die Lebensdauer der Implantate übertrifft die Zahnerhaltungsdauer. Deshalb schließt ein qualifizierter Behandlungsplan häufig die Extraktion der Zähne mit bereits behandelten Wurzelkanälen ein.

Das dritte Problem, das meist zu wenig beachtet wird, sind die elongierten Zähne. Schöne, kariesfreie Zähne, jedoch leider am falschen Platz. Dank der modernen Implantologie können wir uns von diesen Zähnen verabschieden, die Bissebenen vernünftig rekonstruieren und die normale, stabile Kaufunktion wieder herstellen.

## Prof. Dr. Ihde, welche Veränderungen haben sich in den letzten Jahren in der dentalen Implantologie vollzogen?

Vor allem möchte ich betonen, dass die alte Vorstellung, dass es fortschrittliche und weniger fortschrittliche Länder im Bereich der Stomatologie gäbe, heute nicht mehr stimmt. Vor 10 bis 15 Jahren verfügten westliche Länder über eine modernere Medizin, mit besserer Diagnostik, modernen Operationsräumen und fachkundiger Bedienung. Jetzt ist alles im Wandel, die Welt kehrt sich gerade um. Geblieben ist nur der Fakt, dass diese früher fortschrittlichen Länder heute höhere Kosten haben.

## Bedeutet das, dass zahlungswillige Patienten heute keine deutschen, schweizerischen oder russischen Universitäten mehr besuchen müssen, um eine bessere Behandlung zu bekommen?

Patienten in aller Welt können heute ihren Arzt selbst wählen und das Internet ist dabei sehr hilfreich. Außerdem bekommen behandelnde Ärzte qualifizierte Informationen über Technologien via Internet, und sie wählen selbst, welche Technologiesie studieren und anwenden möchten. Und die Patienten begreifen: Es gibt keine allein gültige Lehrmeinung, es gibt lediglich konkurrierende Behandlungskonzepte.

Die Veränderungen, die ich erwähnt habe, betreffen nicht nur das Länder-Ranking, sondern auch eine Wissensverschiebung innerhalb eines Landes. Früher waren Universitäten die wichtigste Quelle des Wissens auf vielen Gebieten.

## „In vielen Kliniken müssen technische Probleme gelöst und die Zusammenarbeit mit Zahn Technikern ausgebaut werden.“

großen traumatischen Eingriffen, indem sie Knochen aus der Hüfte, dem Schädel oder von verstorbenen Tieren und Menschen transplantierten. Viele Patienten hatten enorme Beschwerden, gerade auch an der Entnahmestelle. Als Resultat entstand ein neuer Arbeitsbereich – der sogenannte „Knochenaufbau“.

Die basalen Implantate, die vor etwa 10 Jahren auf dem Markt erschienen, veränderten rasch diesen Bereich: Man benötigte Sinuslifting, Transplantationen und andere Arten des Knochenaufbaus nicht mehr. Patienten der Risikogruppen, wie z.B. Diabetiker oder Kettenraucher, können nun behandelt werden. Ein wichtiger Aspekt ist, dass sich die Behandlung auf die Möglichkeit der Sofortbelastbarkeit stützt, d.h. ohne lange Einheilzeiten. Patienten, die auf den Knochenaufbau verzichten, sparen nicht nur 30 Prozent der Behandlungskosten, sondern auch 98 Prozent der üblichen Behandlungszeit. Ich erwarte, dass diese Technologie in vielen Kliniken zugänglich wird.

## Verfolgt man die wissenschaftliche Literatur zum Thema sofortbelastbare Implantate, steht nicht selten die Frage der Sicherheit einer solchen Behandlung im Mittelpunkt. Wie schätzen Sie diese ein?

Es gibt definitiv viel weniger Komplikationen bei der Verwendung der sofort belastbaren Implantate. Betrachten wir die orthopädische Chirurgie und Traumatologie, also Gebiete, bei denen sich mit Knochenbrüchen und Arthroplastik beschäftigt wird. Der Arzt wählt in diesem Bereich einen Behandlungsplan, der bei der Sofortbelastbarkeit funktioniert. Alles andere gilt als unvorhersehbar und gefährlich. Gewöhnlich werden gebrochene Gliedmaßen bei Erwachsenen fixiert und es können sofort bestimmte Funktionen wieder erfüllt werden. Dies ist auch in der Implantologie mithilfe von BOI/BCS-Implantaten, welche wir schon seit vielen Jahren verwenden, möglich. Wir bedienen uns der gleichen chirurgischen Prinzipien. Anstatt Metallplatten wie bei Knochenbrüchen setzen wir einfach Brücken zur Schienung ein.

Einen Nachteil hat das Ganze: Wenn die Versorgung fehlschlägt, muss die Brücke natürlich auch neu angefertigt werden, und diesbezüglich sollten mit dem Labor klare Vereinbarungen getroffen werden, z.B.: „Meine Garantie ist auch Deine Garantie.“

## Wie verändert die dentale Implantologie Ihrer Meinung nach die zahnmedizinische Behandlung?

Ich habe viele Antworten auf diese Frage. Bis die dentale Implantologie in unserem Beruf erschien, wurden Zahnärzte gezwungen, so lange wie es nur möglich war, für jeden Zahn zu kämpfen. Auch wenn die Zähne als eine Stütze für Zahnkronen und Brücken nicht mehr dienten, konnten sie dennoch für die Fixierung der herausnehmbaren Zahnprothesen gebraucht werden. Besonders schwer war es, im Unterkiefer eine gute Retention für herausnehmbare Totalprothesen zu bekommen, und jede vereinzelt erhaltene Zahnwurzel konnte

gestehen, dass ihre Behandlung die Verschlechterung oft verzögert, Kosten und Anstrengungen dabei jedoch extrem hoch sind. Letzten Endes schließen die wiederholten parodontologischen Behandlungsprozeduren mit der Zahnextraktion ab, und sehr oft besteht der Nachteil darin, dass zu viel Knochen in dieser Zeit verloren geht, was zumindest die konventionelle implantologische Behandlung erschwert und oft kostenintensiver gestaltet. Während wir als Implantologen mit harten Fakten über die mittel- und langfristigen Ergebnisse unserer Arbeit aufwarten müssen, fehlt es im Bereich der Parodontologie an Kosten-Nutzen-Bestimmungen mit praktischem Bezug.

Ein weiterer Nachteil der parodontalen Behandlung erweist sich in der Notwendigkeit, Hygieneregeln genau zu beachten, die für die Niedrigerhaltung von Bakterien in der Mundhöhle wichtig sind. Leider sind gewöhnliche zweiteilige Implantate für Infektionen äußerst empfindlich. Deshalb empfehlen wir, parodontale Erkrankungen konsequent behandeln zu lassen oder alle befallenen Zähne vor dem Einsetzen von Implantaten komplett zu entfernen. Herkömmliche 2-Stage-Implantate in der großen Patienten-

gruppe der „Nichtputzer“ zu verwenden, ist in meinen Augen mehr als fraglich. Zweitens: Die Behandlung der Wurzelkanäle hat oftmals keinen hundertprozentigen Erfolg, auch wenn der Zahn nicht schmerzt und es keine klinischen Symptome gibt. Die Infektion bleibt unmittelbar im Knochen und in dem Teil des Wurzelkanals, der nicht gereinigt und gefüllt werden kann. Solche Zähne sind für dentale Implantate gefährlich,

## Bedeutet das, dass es in der Zukunft keine Brücken an den Zähnen geben wird?

Brücken an den Zähnen werden immer notwendig sein. In vielen Fällen ist das eine ästhetischere Lösung im Vergleich mit der Verwendung eines Implantats und oft auch weniger gefährlich.

## Wie verändert Ihrer Meinung nach die basale Implantologie die Möglichkeiten der implantologischen Behandlung?

Solange es nur gewöhnliche zweiteilige Schraubenimplantate gab, hing die Implantation vom Vorhandensein des Knochens ab, vor allem am prothetisch gewünschten Ort. Heute ist das nicht mehr notwendig, wenn es um die Verankerung der Implantate geht. In manchen Fällen ist die Knochenaugmentation wegen ästhetischer Indikationen wohl vonnöten, jedoch eher selten. Deshalb ist die implantologische Behandlung nach der Entwicklung von basalen Implantaten günstiger und schneller geworden, und das Knochenangebot muss nicht so hoch sein. Das wichtigste Problem ist gelöst: So gut wie jeder Patient kann heute feste Zähne haben, unabhängig von der Menge des vorhandenen Knochens.

## Danke für das Gespräch! ☑

Anmerkung der Redaktion: Dental Tribune möchte die gesamte fachliche Meinung und Bandbreite an Behandlungsansätzen neutral abbilden. Dazu gehören neben bewährten auch wissenschaftlich umstrittene Systeme.



Dr. Ihde Dental AG in Gommiswald, Schweiz.

• Prof. Dr. Stefan Ihde: Jahrgang 1962. Studium Universität Würzburg. Seit 1993 in der Schweiz in eigener Praxis tätig. Mitglied BDIZ. Lehrtätigkeit für basale Implantologie an verschiedenen Universitäten. Gutachter BVFS für Implantologie. Fellow und Diplomate ICOI. Mehr als 50 internationale Publikationen und Patente. Autor von zwei Lehrbüchern im Bereich der dentalen Implantologie.

• Kursinformationen: [www.boi.ch](http://www.boi.ch)  
• Weitere Informationen: [www.ihde.com](http://www.ihde.com)  
[www.implant.com](http://www.implant.com)



## 3Shape baut Repräsentanz rund um den Globus aus

Verbesserte Dienstleistungen von 3Shape für wachsenden Kundenstamm in Kalifornien.



Neues Büro von 3Shape, Rancho Cucamonga, bei Los Angeles, Kalifornien.

NEW JERSEY – 3Shape baut seine Präsenz rund um den Globus durch Eröffnung eines neuen Büros in Kalifornien weiter aus. Das Büro, das sich in Rancho Cucamonga bei Los Angeles befindet, wird den 3Shape-Partnern und Endbenutzern Training, technischen Support, Produktdemonstrationen sowie Business Support anbieten.

Die neueste Erweiterung von 3Shape wird die steigende Nachfrage nach CAD/CAM-Lösungen im Gebiet befriedigen und die Grundlagen für zunehmende Aktivität um die bevorstehende Veröffentlichung von 3Shape TRIOS® – der digitalen Abdrucklösung für Zahnärzte – schaffen. Durch die Eröffnung des neuen Büros bekundet 3Shape das Engagement, die höchsten Marktstandards für Dienstleistungen aufrechtzuerhalten. Kunden und Partner in dem ganzen Westküstengebiet werden

nun einen schnellen lokalen Zugang zum technischen Support und zur Vertriebsunterstützung durch 3Shape während ihrer üblichen Geschäftszeiten erhalten. Darüber hinaus können Interessenten u.a. von den praxisorientierten Kursen in digitalen 3Shape-Technologien für Labore, Praxen und Kliniken profitieren.

Henrik Vestermark, VP of Operations in Nordamerika und neuer Leiter des Büros, sagt: „Wir erleben eine stark wachsende Nachfrage nach unseren modernsten CAD/CAM-Lösungen, und das neue Büro ermöglicht es uns, unseren Markt weiter auszubauen, indem wir die Vorteile der digitalen Zahnmedizin hervorheben und maximale Betriebszeit und Wettbewerbsfähigkeit unserer Kunden gewährleisten.“ [www.3shape.com](http://www.3shape.com)

[www.3shape.com](http://www.3shape.com)

## Back to the roots

Das Dentalunternehmen Dentaforum eröffnet neue Niederlassung in der Heimat des Firmengründers.

HÄGENDORF – Als der Schweizer Zahn-techniker Arnold Biber im Oktober 1886 mit einer Anzeige die Eröffnung seines Laboratoriums in Pforzheim bekannt gab, ahnte zu dieser Zeit noch niemand, dass aus dieser Gründung ein weltweit agierendes, führendes Dentalunternehmen werden würde.

Heute, 126 Jahre später, gründet das internationale Familienunternehmen mit Schweizer Wurzeln eine eigene Niederlassung in Hägendorf im Bezirk Olten des Kantons Solothurn.

Die Dentaforum-Gruppe ist bereits seit vielen Jahren ein kompetenter Ansprechpartner für Kieferorthopä-



Ute Lehrer

den und Zahn-techniker in der Schweiz, die bisher durch freie Handelsvertreter betreut wurden. Neben Geschäftsführer Mark S. Pace freut sich Verkaufsdirektorin Ute Lehrer über die direkte Präsenz in der Schweiz. Frau Lehrer hat zuvor Dentaforum schon über viele Jahre in der Schweiz erfolgreich vertreten.

Durch die noch größere Kundennähe und die weitere Intensivierung des Serviceangebotes soll die Position der Dentaforum-Gruppe in der Schweiz nachhaltig gefestigt und vor allem zielgerichtet ausgebaut werden. [www.dentaforum.de](http://www.dentaforum.de)

[www.dentaforum.de](http://www.dentaforum.de)

## Mehr Platz – größere Chancen

Internationales Dentalunternehmen Sirona expandiert in Salzburg-Wals.

SALZBURG-WALS – Vor fünf Jahren ist Sirona, der globale Technologieführer der Dentalindustrie, nach Salzburg gekommen. Seitdem hat sich die Mitarbeiterzahl vervierfacht, internationale Vertriebs- und Servicestrukturen sowie Gruppenfunktionen des Managements wurden auf- und ausgebaut. Am 29. Oktober 2012 wurde das 3.600 Quadratmeter große, neu bezogene Bürogebäude in Salzburg-Wals offiziell eröffnet und eine eigene Straße auf den Firmennamen getauft.

„Sirona in Salzburg, das ist eine Erfolgsgeschichte und bestätigt, dass es die richtige Entscheidung war, sich hier niederzulassen“, freut sich CEO Jost Fischer über die erfolgreiche Entwicklung am Standort. Mit knapp 30 Mitarbeitern ist Sirona 2007 gestartet und hat seither Schritt für Schritt zentrale Gruppen-Managementfunktionen wie Vertrieb, Marketing, Finanzen und Personalmanagement in Salzburg angesiedelt. Fünf Jahre später sind knapp 120 Mitarbeiter am Standort tätig, wo auch drei der vier Vorstandsmitglieder ansässig sind.

Die Sirona-Gruppe als globaler Technologie- und Marktführer ist in diesem Zeitraum international ebenfalls stark gewachsen mit zuletzt 914 Millionen US-Dollar Jahresumsatz in 2011 und 3.000 Mitarbeitern weltweit. Den Grundstein dieses Erfolges sieht Vorstandsvorsitzender Jost Fischer insbesondere in der konsequenten Förderung von Forschung und Entwicklung: „Wir haben in den vergangenen sechs Jahren über 250 Millionen US-Dollar in die For-



1



2

3

Abb. 1: Das neue Firmengebäude des Dentalunternehmens Sirona in Wals bietet auf 3.600 Quadratmetern ausreichend Platz für die wachsende Belegschaft. – Abb. 2: CEO Jost Fischer freut sich über die erfolgreiche Entwicklung am Standort in Salzburg. – Abb. 3 (v.l.): Die Ehrengäste Gudrun Mosler-Törnström, zweite Landtagspräsidentin, und Irene Schulte, IV-Geschäftsführerin, verschafften sich einen Einblick in die Dentalwelt.

schung investiert, um auch zukünftig immer den entscheidenden Schritt voraus zu sein und unseren Kunden die innovativsten Produkte anbieten zu können.“ [www.sirona.com](http://www.sirona.com)

### Sirona Dental GmbH

Sirona Straße 1  
5071 Wals bei Salzburg, Tel.: 0662 2450-0  
contact@sirona.com, www.sirona.com

## Volldigitale Lehrumgebungen

Planmeca bietet individuelle Lösungen für saudi-arabische und finnische Zahnmedizininstitute.



BIELEFELD – Der finnische Dentalgerätehersteller Planmeca liefert drei volldigitale Lehrumgebungen an das King Saud University College of Dentistry und das National Guard Health Affairs in Saudi-Arabien, wo der Auftrag im Rahmen des umfassenden Ausbaus lokaler Gesundheitseinrichtungen und Bildungsinvestitionen erteilt wurde. Der umfangreiche Liefervertrag umfasst eine schlüsselfertige Lösung mit mehr als 1.000 Behandlungseinheiten, Simulationseinheiten sowie 2-D- und 3-D-Röntgensystemen in Kombination mit einer innovativen Software-Plattform, die die Geräte und Partnerlösungen zu einem attraktiven Hightech-Lernkonzept inte-

griert. Eine ähnliche Lösung mit 127 Behandlungseinheiten und einem kompletten Bildgebungs- und Lehrsystem wird auch an die University of Eastern Finland in Kuopio geliefert.

Die individuelle Lösung von Planmeca für zahlreiche Hochschulen wird von zahlreichen führenden Zahnmedizininstituten auf der ganzen Welt verwendet.

Der Erfolg der Hochschullösung von Planmeca liegt in ihrer Fähigkeit, digitale zahnmedizinische Geräte und Software miteinander zu vernetzen. Das erschließt völlig neue Möglichkeiten für Lehre, Forschung und Klinikbetrieb. Die vernetzten digitalen Behandlungseinheiten, Röntengeräte

und Softwareanwendungen sind optimal integriert und registrieren automatisch alle Benutzeraktivitäten. Das ermöglicht interaktive Methoden in der klinischen Lehre und schafft ein inspirierendes Lernumfeld mit digitalem Lehrplan für die Studierenden. Das Konzept der Behandlungseinheiten unterstützt den nahtlosen Übergang von der Simulation in der vorklinischen Ausbildung zur klinischen Ausbildung und der Behandlung echter Patienten.

### Innovatives Clean-Tech-System zur Infektionskontrolle

Einer der wichtigsten Wettbewerbsvorteile der Universitätslösung ist das moderne System zur zentralisierten Infektionskontrolle. Die Lösung automatisiert die Verfahren zur Infektionskontrolle und gewährleistet dank Qualitätssicherung die Patientensicherheit. Das Wassersystem arbeitet ohne Chemikalien und spart Kosten, Arbeit und Energie. Diese Clean-Tech-Lösung ist ein Ergebnis jahrzehntelanger Forschungszusammenarbeit zwischen Planmeca und führenden Wissenschaftlern im Bereich der Infektionskontrolle und Biofilamentfernung. [www.planmeca.com](http://www.planmeca.com)

[www.planmeca.com](http://www.planmeca.com)