

DENTAL TRIBUNE

The World's Dental Newspaper · Turkish Edition



İSTANBUL, MAYIS 2015

ISSN: 1304-6098

Fiyatı: 10.00 TL

CİLT: 12

SAYI: 3

Kısa Kısa

Diş Fırçasıyla Hastalık Teşhisi Yapılacak

Çalışmalarını Kaliforniya Üniversitesi'nde (UCLA) sürdüren Prof. Dr. Aydoğan Özcan, Gediz Üniversitesi tarafından düzenlenen Uluslararası Yarı İletken Teknolojileri Konferansı'nda yaptığı konuşmada çok yakında evler ve kişisel eşyaların akıllı hale geleceğini belirtti.

Hastalıkların teşhisi için yönelik teknolojiler hakkında da bilgi veren Prof. Özcan: "Mesela banyolarımız, laboratuvar gibi çalışacak. Dişimizi her

fırçaladığımızda, diş fırçamızda bıraktığımız hücre parçaları ile biyomoleküller seviyedeki izler analiz edilecek. Akıllı diş fırçamız, doktorumuzla iletişim halinde olacak. Olumsuz bir durumda erken teşhis sağlayacak. Kıyafetlerimize de biyosensörler yerleştirilerek vücudumuzdaki farklı biyoizler izlenecek. Cep telefonu içine yerleştirilecek çiplerle DNA moleküllerini tespit edip genetik testleri kendimiz yapabilir hale geleceğiz." dedi.

Otizmliler Çocuklara Diş Tedavisi

Gaziantep Büyükşehir Belediyesi'nin sponsor olduğu 'Otizmliler Çocuklar Sağlıklı Güllü' projesi çerçevesinde, 780 otizmliler çocuğunun diş tedavisi yapıldı. İl Sağlık Müdürlüğü, İl Millî Eğitim Müdürlüğü'nün katkıları ve Prof. Dr. Ertuğrul Sabah başkanlığında Ege Ağız Diş Sağlığı ve Diş Hekimleri Derneği'nden oluşan bir ekip, Gaziantep'te millî eğitime bağlı rehabilitasyon merkezlerinde eğitim gören çocuklara diş ve ağız sağlığı tedavisi uyguladı.

Proje kapsamında, eğitim kurumlarında ve rehabilitasyon merkezlerinde eğitim gören otizmliler bireylerin aile ve eğitimcilerine, bireylerin ağız bakımı ve beslenmeleri hakkında bilinçlendirme yapıldı. Velilerden gereken izinlerin alınması sonrasında tedaviye müsaade edenlere gereken tedavileri yapıldı.

www.dental-tribune.com

Haber

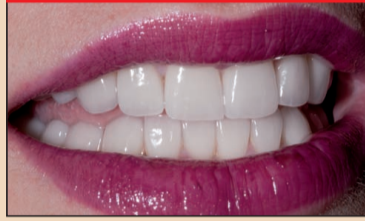

Diş Diş Araştırma Günü

Çukurova Üniversitesi (ÇÜ) Diş Hekimliği Fakültesi Öğrenci Araştırma Kulübü'nce "1. Geleneksel Diş Diş Araştırma Günü" etkinliği düzenlendi. Etkinlikte kulüp üyesi öğrenciler yıl boyunca diş hekimliği alanında yaptıkları araştırma ve inceleme konularını katılımcılara sundu.

► Sayfa 10

Yenilik & Uygulama

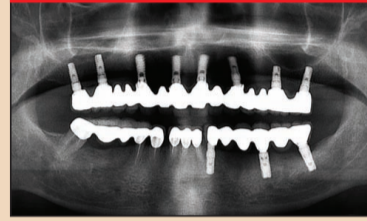

Estetik Diş Hekimliği

Günümüz diş hekimliğinde, estetik odaklı hastalara en kapsamlı dental hizmetin verilebilmesi için paradigma, bir klinik koordinatör yönetiminde birlikte çalışan uzmanlardan oluşan disiplinlerarası bir ekibe doğru kaymıştır. Bu da tedavi sekanslarını düzenlemektedir.

► Sayfa 3

Bilim & Araştırma



Gövde Kırıkları Tedavileri

CpTi ve Ti-6Al-4V alaşımı, dental implantlarda en çok kullanılan materyallerdir. Bunun başlıca nedeni biyoyumlu ve kemikle osseointegrasyonunun yüksek olmasıdır. Bu yazıda implant body kırıklarının sebepleri değerlendirilmiş ve çözüm önerilerinde bulunulmuştur.

► Sayfa 8

Ajanda



Tema: Estetik ve Ortodonti

Türk Ortodonti Derneği'nin 14. Uluslararası Sempozyumu 1-3 Kasım 2015 tarihlerinde Eskişehir'de gerçekleştirilecek. Ana teması "Estetik ve Ortodonti" olarak belirlenen sempozyumun bu seneki başkanlığını Prof. Dr. Ali Osman Bengi yapacak. Program çok geniş kapsamlı olacak.

► Sayfa 10

İmplantoloji'yi Basitleştirmek Görevimiz

Dental Tribune (DT), MIS İmplant Teknolojileri Merkezi'nin İsrail'deki ana üretim tesisini ziyaret etti. Firmanın CEO'su Idan Kleifeld, aile işletmesi olarak başlayan firmanın, dental implant potansiyelinin henüz anlaşılmadığı bir dönemde, kurulduğu söyledi.

Dental Tribune International
MIS Implant Technologies

Dental Tribune (DT), MIS İmplant Teknolojileri merkezini ve İsrail'deki ana üretim tesisini ziyaret etti. Firmanın CEO'su Idan Kleifeld ile yapılan görüşmede Kleifeld, 1995 yılında aile işletmesi olarak başlayan firmanın, dental implant potansiyelinin birçok kişi tarafından henüz anlaşılmadığı bir dönemde, kurulduğu söyledi.

Başlangıcından bu yana, özellikle son on yıl içinde, önemli bir büyüme gösteren MIS İmplant Teknolojileri, şu anda ileri

dental implantoloji ürünlerinin ve çözümlerinin geliştirilmesinde ve üretiminde dünya çapında bir uzman durumuna gelmiştir. Kleifeld, DT ile yaptığı görüşmede "Firma, bugün pazarda tanınan bir dünya markası yaratmayı başarmış ve küresel ölçekte faaliyet gösteren tek non-premium firma olmuştur" açıklamasında bulundu. İsrail merkezli olan MIS, şu anda iyi kurulmuş bir yerel distribütör ağı üzerinden, dünya çapında, ABD, Çin ve Almanya gibi büyük dış pazarla-

→ DT Sayfa 2



Viyana'da VESTA'ya Tam Puan



Dental Tribune Türkiye
Elif Taman

VESTA | Vestiyer Akademi'nin eğitimlerinden birisi olan 'Kadavra Uygulamalı İmplantoloji ve Cerrahi Eğitimi', Viyana Tıp Üniversitesi Bünyesindeki Anatomy Training Center'da yapıldı.

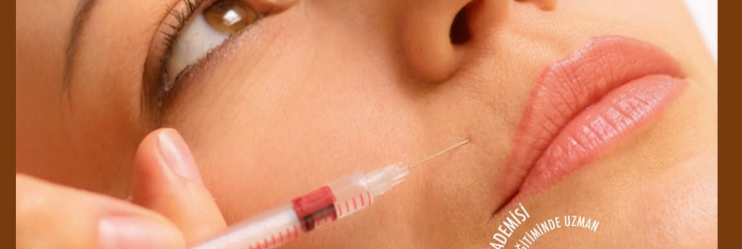Viyana Üniversitesi Tıp Fakültesi'ne bağlı olarak 2008 yılında bütünüyle yenilenip açılışı yapılan "Anatomy Training Cen-

→ DT Sayfa 2

Dr. Martin Kinsella, Lady Lisa Moore, Dt. Mustafa Bekercioğlu

Botoks & Dermal Dolgu Eğitimi

08-09-10 Ekim 2015, Kıbrıs



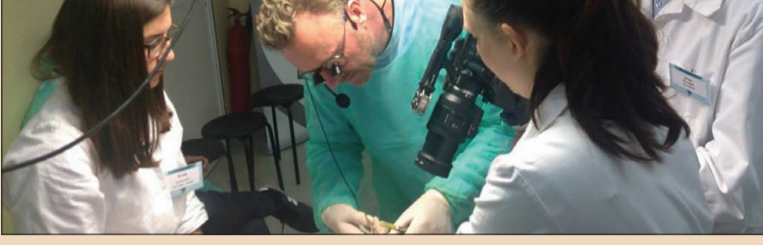AYRINTILI BİLGİ İÇİN
0212 481 02 20

4 Gece
Konaklama
Eğitim Fiyatına
Dahil

MEZUNİYET SONRASI SÜRÜKLÜ EĞİTİM AKADEMİSİ
DİS İNTERNA
vesta
ESTETİK VE ORTODONTİ

← DT Sayfa

1'den: Viyana'da VESTA'ya Tam Puan



ter", 29 Mayıs -1 Haziran tarihlerinde, Vestiyer Akademi'nin düzenlendiği 'Kadavra Uygulamalı İmplantoloji ve Cerrahi Eğitimi'ne ev sahipliği yaptı. Çağdaş tıp eğitiminin başyapıtlarından biri olarak tanımlanan Anatomy Training Center'daki eğitim, Dr. Norbert Fock tarafından verildi.

Türkiye'nin çeşitli şehirlerinden diş hekimlerinin katıldığı eğitimde katılımcılar, bir hastaya uygulanacak prosedürleri deneme, dokular arasındaki gizli tehlikeleri öğrenme ve hassas anatomik yapılara ne kadar yakın çalışıldığını saptama fırsatı buldu. Değişik anatomik yüzeyleri, kasları, sinirleri, arterleri, organları görerek, dokunarak inceleme fırsatı bulan katılımcılar eğitim sonrasında ise Vestiyer Akademi'nin organize ettiği sosyal etkinlik programına katıldılar.

Diş Hekimleri İçin Benzersiz Bir Deneyim

BEGO Firması'nın sponsor olduğu ve 3 gün boyunca süren eğitimde, ileri cerrahi uygulaması yapılan hastalarda ensizyon teknikleri ve flep dizaynı,

kemik toplama teknikleri: Çene ucu+ramus, biyomateryal şekillendirme ve sabitleme teknikleri, anatomik olarak riskli bölgelerin diseksiyonu (Mandibula: Lingual sinir+inferior alveolar sinir+mental sinir - Maksilla: Infraorbikuler sinir; palatal sinir + fasiyal sinir + submental arter), ince kretileri genişletme teknikleri, ileri cerrahi yapılan hastada implant uygulaması, damaktan epitelyal bağ dokusu grefti alma teknikleri ile maksiller sinüs yükseltme teknikleri konularına detaylı bir şekilde değinildi. Hekimler, uygulama esnasında BEGO İmplant'ın ürünlerini kullandılar.

Muhteşem Bir Akşam Yemeği

Katılımcı hekimler, eğitimin ilk akşamı düzenlenen sosyal program çerçevesinde hem Viyana'yı gezdiler hem de meşhur üzüm bağlarının yer aldığı Heruriger'de verilen akşam yemeğinde bir araya gelerek eğlenceli vakit geçirdiler.

Eğitim sonrasında memnuniyetlerini dile getiren diş hekimleri sertifikalarını alıp Türkiye'ye döndüler. DT


← DT Sayfa

1'den: İmplantoloji'yi Basitleştirmek Görevimiz

rını da kapsayan 65 ülkede faaliyeti göstermektedir.

Kleifeld konuşmasında, MIS'in faaliyetlerini 2009 yılında Kuzey İsrail'deki yeni bir yüksek teknoloji sanayi parkında bulunan büyük bir üretim kompleksine taşınmasıyla ilgili "Konumuz da benzersizliğimize katkıda bulunmaktadır. İsrail, yüksek inovasyon ülkesidir. Eğitim kalitesinin ve insanların motivasyon seviyesinin yüksek olması nedeniyle üretim için özellikle elverişli koşullar sunmaktadır. Ayrıca, ücretlerin rakip ülkelere göre çok daha düşük olması, üretimi özellikle karlı hale getirmektedir" eklemesinde bulundu.

Bar-Lev Endüstri Parkı içinde yer alan MIS binası yaklaşık 10.000 m2'lik bir alanı kapsamaktadır ve Pazar'dan Cuma'ya, günün 24 saati 50 adet İsviçre menşeli yüksek hassasiyete sahip makinenin çalıştığı iki üretim katı bulunmaktadır. Kleifeld,



"Tesis büyümeye uygun olarak tasarlanmış ve inşa edilmiştir. Yakın gelecekte, şu anda potansiyel toplam alanın sadece yarısını kaplayan otomatik depomuzun boyutu iki katına çıkacaktır" şeklinde bir açıklama yaptı. DTI bu konuşmada ayrıca, ürünlerin iki iş günü içinde yerel distribütörlere gönderilmesi gerektiğinden, MIS'in öncelikle stok için üretim yaptığını da öğrendi. Daha yüksek verimlilik için, kalite kontrol, sterilizasyon, paketlenme ve depolama süreçleri büyük ölçüde otomatikleştirilmiştir. Bu da MIS'in yılda 800.000'nin üzerinde implant üretmesine olanak sağlamaktadır.

İsrail'deki üretim alanında, canlı ameliyatlara için tam donanımlı diş kliniği olan özel bir eğitim merkezi bulunmaktadır. Kleifeld "Eğitimi, özellikle gelişmekte olan pazarlarda, yeni müşteriler kazanmak için önemli bir araç olarak görmekteyiz. Bu, işin önemli itici güçlerinden biridir ve biz de doktorlara MIS ürünleri ve protokolleri ile ilgili hem temel hem de ileri eğitim kursları sunmaktayız." diye belirtti. 2015 yılında, MIS önemli bazı yenilikleri piyasaya sürecektir. Sadece kısa bir süre önce, firma, orta Avrupa'da büyüyen müşteri tabanının ihtiyaçlarını karşılamak amacıyla, Almanya Berlin'de yeni MIS dijital diş hekimliği merkezi MCENTER Avrupa, resmen açıldı.

Merkez, tüm MIS dijital diş hekimliği ürünlerini tek bir yerde toplayarak bölgelerin yerel müşterilere doğrudan hizmet vermesini sağlamaktadır. Bu, kli-



nisyenler için, klinikte harcanan süreyi azaltarak ve sonuçlardaki öngörülebilirliği artırarak hızlı ve doğru cerrahi implant prosedürlerini kolaylaştıran gelişmiş dijital diş hekimliği ve CAD / CAM teknolojileri aracılığıyla, kapsamlı bir hizmet yelpazesi sunmayı amaçlamaktadır. MCENTER Avrupa'nın Müdürü Christian Hebbeker "Yeni MCENTER Avrupa tesisinin açılmasından dolayı son derece heyecanlıyız ve bölge genelinde müşterilerimize, doğru ve verimli rehberli implant yerleştirme prosedürleri ve CAD / CAM çözümleriyle, MIS kalitesini ve sadeliğini sunabiliyor olmaktan özellikle gurur duyuyoruz" dedi.

Firma, yeni MCENTER Avrupa'ya ek olarak, bu yılın sonlarına doğru lansmanı yapılacak olan yeni bir implant sistemi ile dental implant alanında premium segmentte yer alacaktır. Bu sistem, tamamen yenilikçi bir tasarıma ve piyasada tümüyle yeni olan yüksek kalitede implantlara sahiptir ve premium segmente uygundur. MIS, dünya çapında yerel dağıtımının yapılması amacıyla 2015 yılının ikinci çeyreğinin sonunda distribütörlerine, bu yeni implant sistemini sunmayı planlamaktadır. MIS altında "Medikal İmplant Sistemleri" ifadesinin kısaltmasıdır. Ancak, aynı zamanda firmanın ana sloganı olan "Make it Simple (basitleştirin)" ifadesini de yansıtan bir kısaltmadır. Kleifeld "Misyonumuz dental implantolojiyi basitleştirmek olup tüm dünyada diş hekimlerinin tercihi olabilmek için basit, yaratıcı çözümlere dayanan yeni ve yenilikçi ürünler sunmaktayız. Tasarım ve kullanım daha basit hale getirilmiş ve tüm ürünler zaman kazandıran etkin cerrahi prosedürlere olanak sağlayacak şekilde tasarlanmıştır" diyerek "Bu basitleştirilmiş yaklaşım ile dünyadaki en büyük dental implant üreticisi olmaya hazırlanıyoruz" eklemesinde bulundu. Ancak, şirketin sloganı "Make It Simple (basitleştirin)", ürünlerinden çok daha etkili olmuş gibi görünüyor. MIS'in felsefesi işletmenin neredeyse tüm alanlarını (insan kaynaklarından üretime kadar) tanımlamaktadır ve organizasyon yapısı, basit ve düz hiyerarşi ile karakterizedir. "Make it Simple" sloganı, küresel dental implant pazarda en büyüklerden biri haline gelen firmanın hala canlı olan başlangıç zihniyetini şekillendirmektedir. DT

DENTAL TRIBUNE

The World's Dental Newspaper - Turkish Edition

Dental Tribune International

Yayıncı: Torsten Oemus

Grup Editörü
Daniel Zimmermann
newsroom@dental-tribune.com
Tel.: +49-341/4 84 74-107

Klinik Editörü
Magda Wojtkiewicz

Online Editör
Claudia Duschek

Editör Yardımcıları
Anne Faulmann
Kristin Hübner

Baskı Editörleri
Sabrina Raaff
Hans Motschmann

Online Proje Müdürü
Martin Bauer

Uluslararası Yayın Kurulu

Dr. Nasser Barghi, Ceramics, U.S.A.
Dr. Karl Behr, Endodontics, Germany
Dr. George Freedman, Esthetics, Canada
Dr. Howard Glazer, Cariology, U.S.A.
Prof. Dr. I. Krejci, Conservative Dentistry, Switzerland
Dr. Edward Lynch, Restorative, Ireland
Dr. Ziv Mazor, Implantology, Israel
Prof. Dr. Georg Meyer, Restorative, Germany
Prof. Dr. Rudolph Slavicek, Function, Austria
Dr. Marius Steigmann, Implantology, Germany

Dental Tribune International

Holbeinstr. 29, 04229 Leipzig, Germany
Tel.: +49 341 4 84 74 502 | Fax: +49 341 4 84 74 175
www.dental-tribune.com | info@dental-tribune.com

Bölge Ofisleri

Asya Pacific
Dental Tribune Asia Pacific Limited
Room A, 20/F, Harvard Commercial Building, 111 Thomson Road, Wanchai, Hong Kong
Tel.: +852 5115 6177 | Fax: +8525115 6199

The Americas
Tribune America, LLC
116 West 25rd Street, Ste. 500, New York, N.Y. 10011, USA
Tel.: +1 212 244 7181 | Fax: +1 212 224 7185

Dental Tribune Türkiye

Yayıncı: Vestiyer Yayın Grubu

Sahibi

Bülent Manav

Editör

Prof. Dr. Cem Şener

Yayın Kurulu

Prof. Dr. Ateş Parlar
Prof. Dr. Ender Kazazoğlu
Prof. Dr. Faruk Haznedaroğlu
Doç. Dr. Enis Güray

Kurumsal Satış Müdürü

Derya Arslan

Sorumlu Yazı İşleri Müdürü

Rahmi Çelikağ

Yazı İşleri

Elif Taman

Tercüme

Nilgün Kayhan

Abone Servisi

İlhan Köse, Ergül Kaya, Elvan Genç

Dental Tribune Grafik

Hakan Zengin

İdare Yeri

Meridyen İş Merk.
Eski Çırpıcı Yolu No:1/550
34010 Merter / İstanbul / Türkiye

Telefon

+90 212 481 02 20

Faks

+90 212 481 02 46

internet

www.vyg.com.tr / www.dentiss.com

e-posta

bilgi@vyg.com.tr

Basım Yeri

Elma Basım, İkitelli/İstanbul
Tel: 0212 697 50 50

© 2015, Dental Tribune International GmbH • Bütün hakları saklıdır.

Dental Tribune klinik bilgileri ve yapımcıların haberlerini doğru olarak yayınladık, fakat ürün talebinin geçerliliğinden ve dizgi hatalarından sorumlu değildir. Ayrıca, yayıncı ürün isimlerinden, isteklerinden ya da reklamverenler tarafından verilen beyanlardan sorumlu değildir. Yazarların görüşleri onlara aittir ve bunlar Dental Tribune International'a yansımaz.

Dergi Adı Dental Tribune Türkiye, Yayın Türü Süreli - Yaygın, Basım Tarihi: 08.07.2015

Abone ücreti: 1 Yıllık (5 Sayı) 60,00 TL

■ Dental Tribune Türkiye, Dişhekimliği Dergisi abonelerine ücretsiz olarak gönderilir.



Estetik Diş Hekimliğinde Disiplinlerarası Yaklaşım

Dr. Sebastian Ercus, Belçika

Giriş

Günümüz diş hekimliğinde, estetik odaklı hastalara en kapsamlı dental hizmetin verilebilmesi için paradigma, bir klinik koordinatör yönetiminde birlikte çalışan uzmanlardan oluşan disiplinlerarası bir ekibe doğru kaymıştır. Bu kişinin, ya çoklu yetkinliğe sahip bir genel diş hekimi ya da uzmanlık alanı dışındaki bir eğitimi olan bir uzman olması gerekmektedir. Bu, özellikle hastaların yararı ve beklentilerine yönelik özelleştirilmiş tedavi sekanslarının ardından cerrahi, ortodontik, restoratif ve teknik ekiplerin bir bütün olarak bir araya getirilmesini sağlamaktadır.

Buradaki zorlu iş, doğru takımın konulması ve uygun tedavi

rejiminin seçilmesidir. Klinisyenin bunu başarması için, belirli yönergeleri izlemesi ve dişler ile bitişik yapılar arasındaki ilişkileri anlaması gerekmektedir. Maksiller santral kesici bir dişin insizal kenarının alt dudak karşısındaki pozisyonunun doğru bir şekilde oluşturulması, dişin genişliği ve uzunluğu arasındaki oranların doğruluğu ve dişeti marjının gülümseme sırasındaki seviyesi çok güçlü tanısal araçlardır.

Akılda kalması amacıyla, 42,2 kuralı hatırlanabilir:

- (a) Dudaklar hareketsiz rahat durumdayken, maksiller santral kesici bir dişin maksimum 4 mm'si görünür (en az 2 mm, Resim 1);
- (b) Gülümseme sırasında diş etinin maksimum 2 mm'si gö-

rünür;

(c) Gülümseme sırasında, maksiller santral kesici dişin insizal kenarından alt dudağa kadar olan mesafe maksimum 2 mm'dir (Resimler 2 ve 3) ve

(d) Maksiller santral kesici dişin orta üçte biri oklüzal düzleme dik olmalı ve insizal kenar düzleme temas etmelidir ($\pm 0,5$ mm; Resim 4).

Maksiller santral kesici dişin genişliği ve uzunluğu arasındaki doğru oran yüzde 78-80'dir. İnsizal kenar konumu hâlihazırda belirlenmiş olduğundan, dişeti marjının konumunu belirleyebiliriz (Resimler 5 ve 6).

Farklı etiyojileri olan ve tedavi rejimleri uygulanan ağız boşluğundaki altı koşulun anla-

şılması ve dişeti marjı konumlandırmanın buna göre yapılması gerekmektedir:

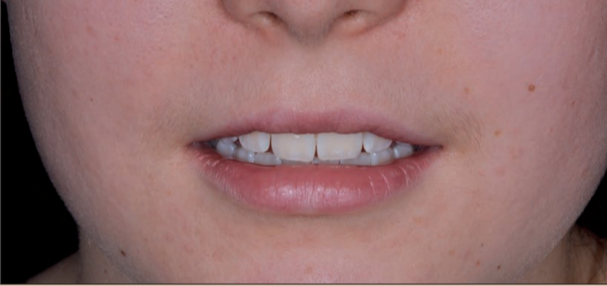1. Dişeti marjı diş çıkarken mine-sement birleşimine (CEJ) yakın bir seviyeye gerilemediğinde değişmiş pasif erüpsiyon oluşmaktadır. Tanısal olarak, dişeti marjı insizal ile CEJ arasında yer almaktadır. Tedavi seçenekleri yapışık dişeti miktarı ve kemiğin CEJ'e göre konumuna bağlıdır (genel kural olarak biyolojik genişlik minimum 2 mm olmalıdır):

- (a) Gingivektomi;
- (b) Flep cerrahisi ile veya flep cerrahisi olmaksızın (bir flep olmadan, yeni dişeti marjı tarafından yönlendirilen kemik konturunu kontrol etmek

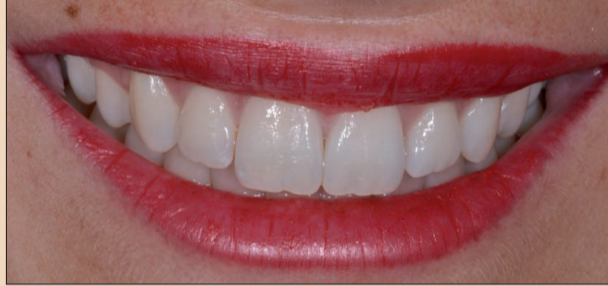zordur) kemik rezeksiyonu (ostektomi);

- (c) Apikal olarak yeniden konumlandırılmış flep.
2. Kemik kreti CEJ'e 2 mm apikal olarak rezorbe etmediğinde değişmiş aktif erüpsiyon oluşmaktadır. Dişeti marjı hala insizal ile CEJ arasında yer almaktadır. Bu kemik rezeksiyonu ile birlikte yapılan periodontal cerrahi ile tedavi edilmektedir.
 3. Fasiyal yükseklikteki azalmanın veya oklüzyon dikey boyutunun etkilenmediği diş yüzeyi kayıpları meydana geldiğinde kompensatuar erüpsiyon oluşmaktadır (kısa diş sendromu). Tedavi, ya

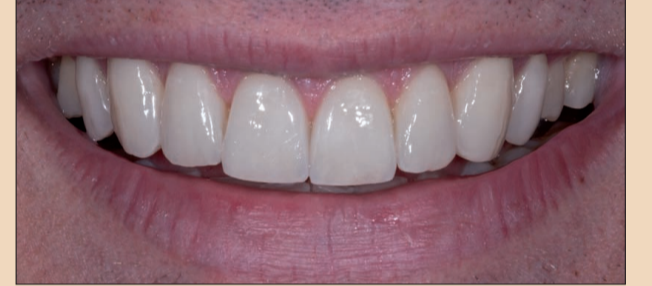→ DT Sayfa 4



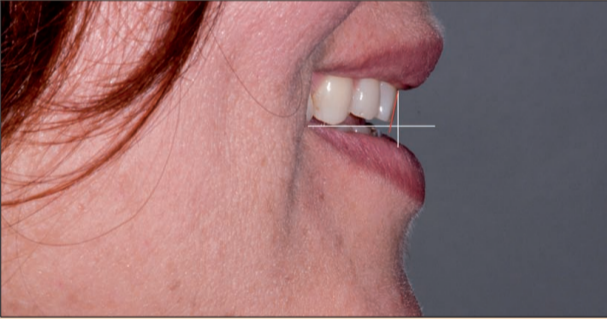Resim 1. Maksiller santral kesici dişlerin rahat pozisyonundaki seviyesi (kadınlarda 2-4 mm ve erkeklerde 1-2 mm).



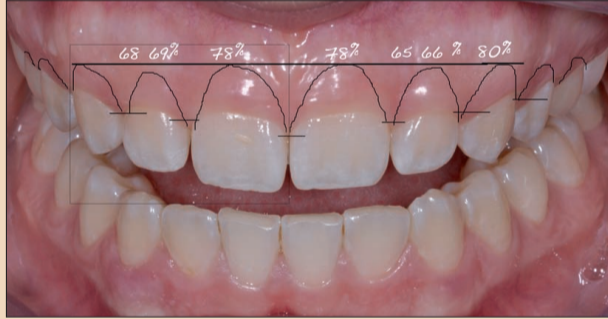
Resim 2. Gülümseme sırasında insizal kenardan alt dudağa maksimum 2 mm'lik mesafe örnek 1.



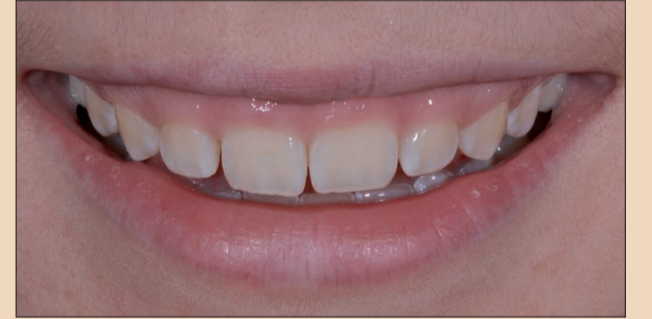Resim 3. Gülümseme sırasında insizal kenardan alt dudağa maksimum 2 mm'lik mesafe örnek 2.



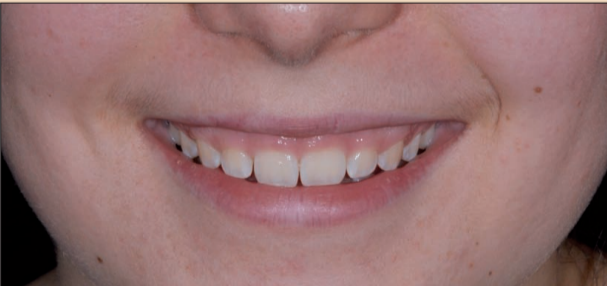Resim 4. Maksiller santral kesici dişin orta üçte biri oklüzal düzleme dik olmalıdır.



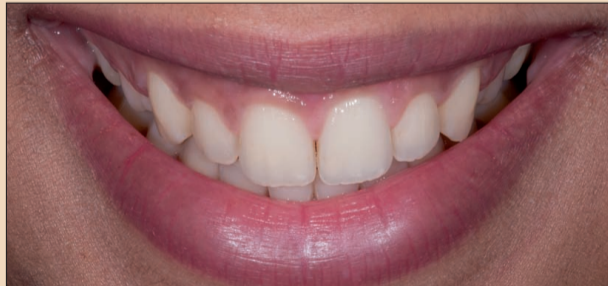Resim 5. Genişlik-uzunluk oranlarının değerlendirilmesi.



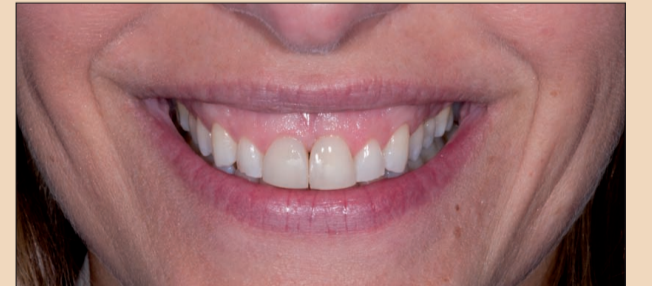Resim 6. Değişmiş pasif erüpsiyon. Sadece bir randevuda gingivektomi ile mine açığa çıkarılabilmektedir.



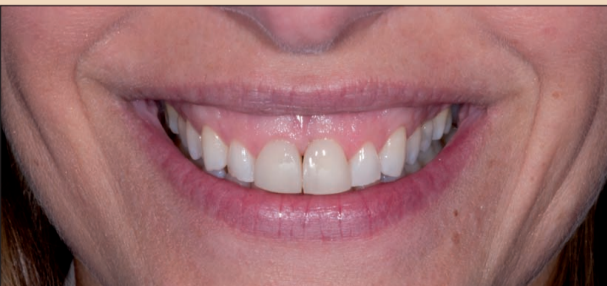Resim 7. Alt üçte bir gülümseme, değişmiş pasif erüpsiyonu göstermektedir.



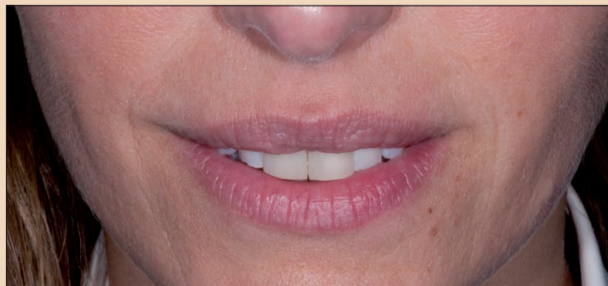Resim 8. Gecikmiş erüpsiyon.



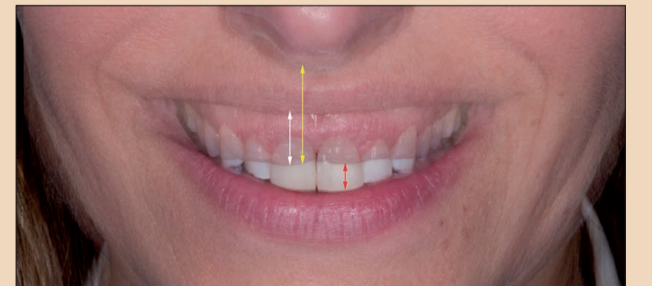
Resim 9. Bir hiper mobil dudak ve çok hafif dikey maksiller fazlalığı.



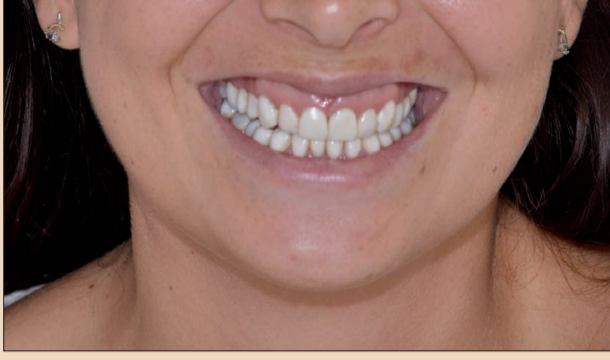Resim 10. Alt üçte bir tam gülümseme tasarımı.



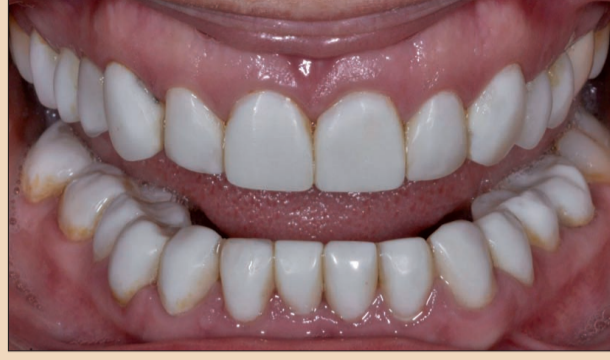Resim 11. Rahat pozisyon (/ m / sesi - ahhh).



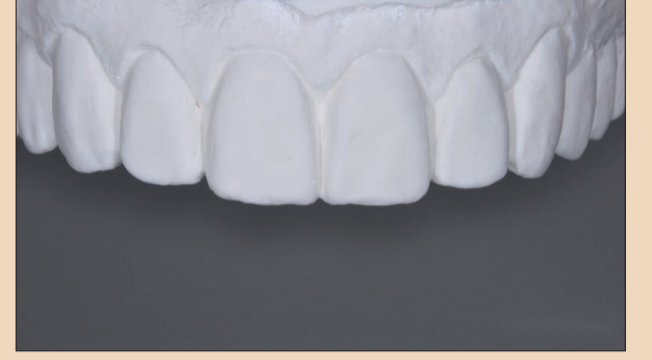
Resim 12. Üst üste bindirilmiş fotoğraflar 10 & 11. Kırmızı ok, rahat pozisyonunda insizal kenardan üst dudağa kadar olan mesafeyi göstermektedir. Sarı ok, üst dudağın rahat pozisyonundaki yüksekliğini (~21 mm) göstermektedir. Beyaz ok, rahat pozisyonundan gülümseme pozisyonuna üst dudağın hareketliliğini göstermektedir.



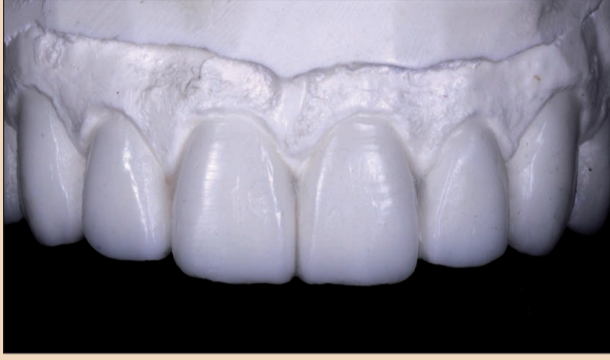Resim 13. Gülümseme sırasında başlangıçtaki alt üçte bir.



Resim 14. Tam gülümseme fotoğrafı üzerinde insizal kenar konumu oluşturulduktan sonra, önem sırasına göre bulgular.



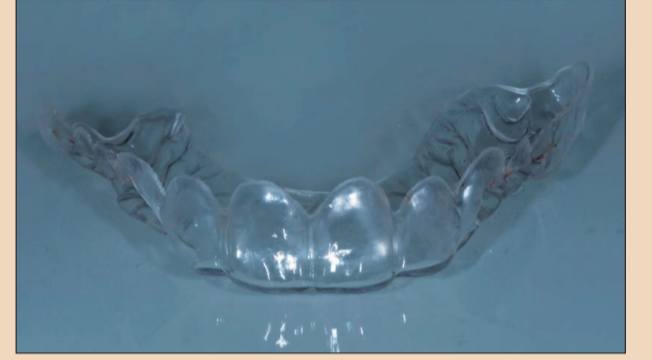Resim 15. Bir alçı modelde çoğaltılan wax-up.



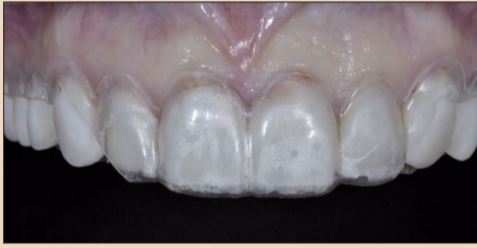Resim 16. Wax ile yapılan yeni tasarım önerisi.



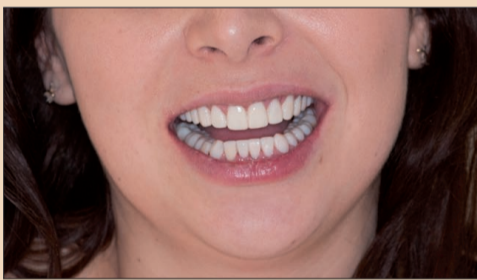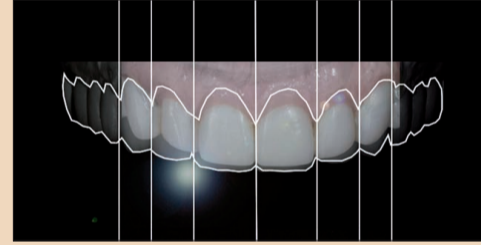
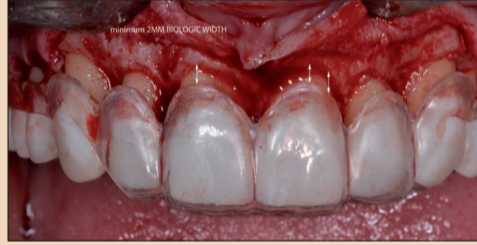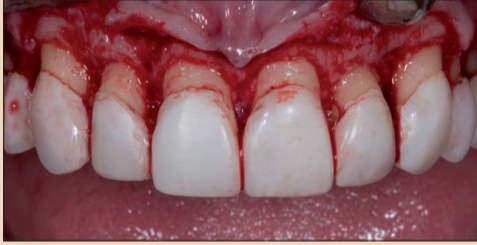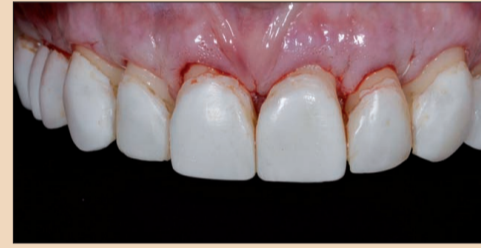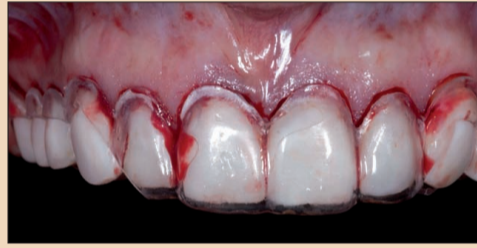Resim 17. Diş laboratuvarı ile kurulan çok iyi iletişim.



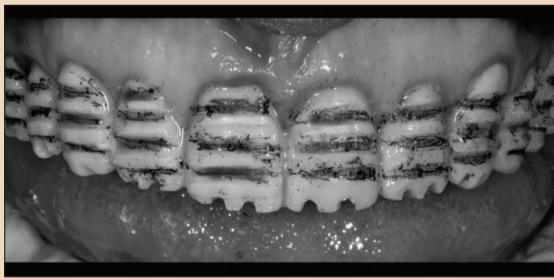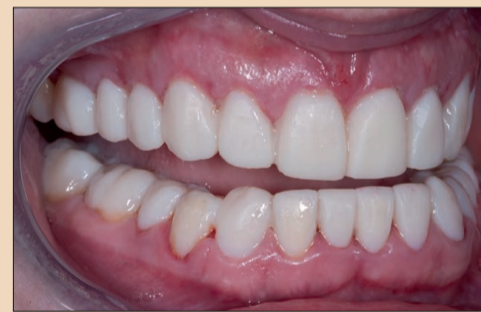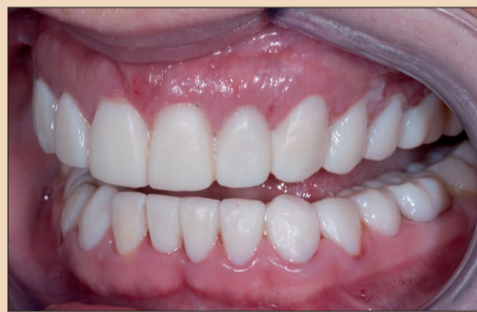Resim 18. Cerrahi kron uzatma kılavuzu.



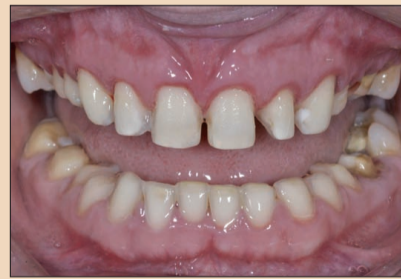Resim 19-24. Kemik şekillendirme ile birlikte yapılan kron uzatma (Cerrahi Dr. Muriel Krisczek, Belçika tarafından gerçekleştirilmiştir.).



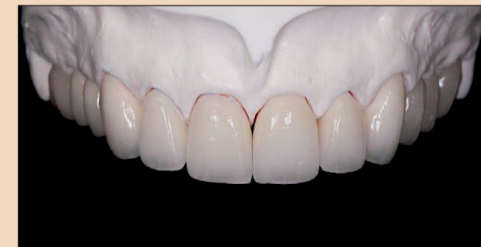Resim 25-27. Bis-akrilik prototip.



Resim 28. Kontrollü diş redüksiyonu.



Resim 29. Diş hazırlama.



Resim 30. Alveoler modeller üzerinde porselen restorasyonlar.

fasiyal alt üçte bir artmıştır ve üç kategoride sınıflandırılan fazla dişeti görüntüsü vardır:

- Kategori 1: 2-4 mm'lik dişeti görüntüsü, sadece ortodontik intrüzyon, ortodonti ve periodonti veya restoratif tedavi ile birlikte yapılan periodonti ile tedavi edilir;
- Kategori 2: Dişeti görüntüsü 4-8 mm, periodonti ve restoratif tedavi veya ortognatik cerrahi (Le Fort tip I) ile tedavi edilir ve
- Kategori 3: Dişeti görüntüsü 8 mm'den fazla, periodontal ve restoratif tedavi ile birlikte yapılan ortognatik cerrahi veya sadece ortognatik cerrahi ile tedavi edilir.

6. Hiper mobil üst dudak - üst dudakın ortalama hareketliliği hareketsiz konumda 6 ila 8 mm'dir. Bunun 8 mm'den fazla olması hiper mobilitiyi temsil etmektedir. Üst dudakın alt kenarı ve burun tabanı arasındaki 21 mm'lik ortalama mesafe göz önüne alındığında, dudak hareketliliği, hastanın hareketsiz konumda ve tam gülümseme sırasında alınan fotoğraflarının üst üste bindirilmesi ve 42,2 kuralının kullanılmasıyla kolaylıkla hesaplanabilir. Genellikle normal diş uzunluğu mevcuttur ve dental dudak estetiği iyi ile ideal arasındadır. Tedavi rejimi, koronal olarak konumlandırılmış mukozal flep, kemik rezeksiyonu ile kron uzatılması veya her ikisinin kombinasyonunu gerektirebilmektedir (Resimler 8 ve 9)

Örnek: Aynı büyütme kullanılarak çekilen fotoğraflar Adobe Photoshop programında açılmıştır:

Resim 10: Tam gülümseme - santral uzunluğunu ortaya çıkaran - tam gülümseme konumundaki üst dudakın insizal kenarından alt sınırına kadar olan mesafeyi dijital olarak piksel cinsinden ölçün.

Resim 11: Dudaklar hareket-

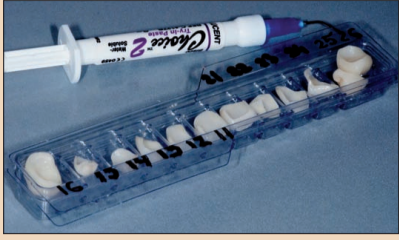restoratif ya da dudakın hiper mobilitesi durumunda koronal olarak yerleştirilmiş mukozal flep ile kombine olacaktır.

rin erken kaybını izleyen gecikmiş erüpsiyon, maksiller daimi kesici dişlerin gecikmiş erüpsiyonu veya mandibular kesici dişlerin aşırı erüpsiyonu. Tanısal özellikler arasında, kısa maksiller kesici dişler, mandibular kesici dişlerin aşırı erüpsiyonu

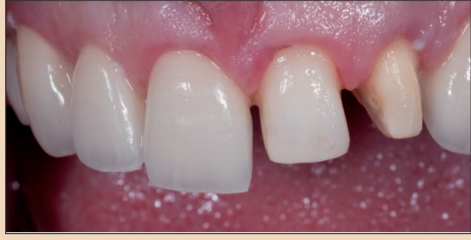veya Sınıf III maksillomandibular ilişki bulunmaktadır. 42,2 kuralını akılda tutarak, tedavi ya sadece kron uzatma ya da mandibular kesici dişlerin ortodontik intrüzyonu ve maksiller dişlerin mümkün olduğunca minimal invaziv restorasyonu ile birleş-

tirilen kron uzatma yoluyla selektif olarak yapılan insizal azaltmayı takip etmelidir.

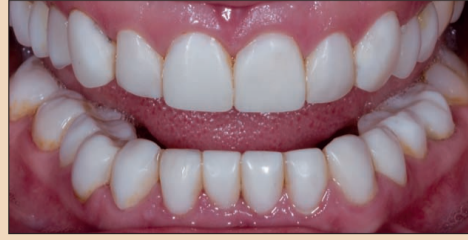- Dikey maksiller fazlalık, maksiller iskelet tabanda bir hiperplastik büyüme olarak tanımlanmaktadır, burada dişler iskelet tabanından daha uzağa konumlandırılmış,



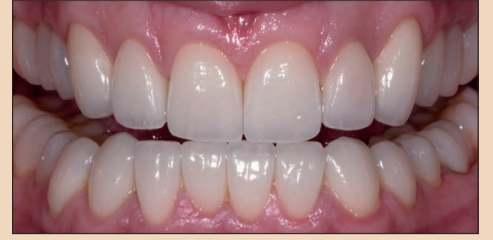Resim 31. Deneme-macunu ve düzenleyici.



Resim 32. Sementasyon.



Resim 33. Öncesindeki durum.



Resim 34. Sonrasındaki durum (Seramikler Edwing Chung, Kanada tarafından yapılmıştır.).

← DT Sayfa 4

siz konumda - santral kesici dişin 2 mm'si + 21 mm'lik alt dudaktan burun tabanına kadar olan mesafe. İnsizal kenardan burun tabanına olan mesafe 25 mm'dir (insizal kenar doğru pozisyonda).

x = Tam gülümseme konumundayken, insizal kenardan üst dudakın alt sınırına kadar olan mesafe.

y = Hareketsiz konumdayken ortaya çıkan santral kesici diş miktarı

25 mm = 1,725 px; x = 900 px; hareketlilik = x - y; = [(25 x 900) / 1,725] - 2 mm; = 12 mm - 2 mm; 10 mm (Resimler 10-12)

Etiyoloji genellikle çok faktörlü olduğundan, klinisyen özellikle yüksek estetik talepleri olan bir hasta için fasiyal, periodontal, ortodontik, endodontik ve restoratif veriler, radyografiler ve tanısal fotoğraflar da dâhil olmak üzere, ilk muayene sırasında toplanan tüm klinik verileri birleştirerek çok detaylı ve kapsamlı bir tedavi planı oluşturabilir.

Dijital olarak tasarlanmış gülümseme konseptinin ardından, dişler ve bitişik yapılar arasındaki ilişkilerin dengelenmesi, klinik koordinatör ve özel ekibine hastaya tedavi planını önerirken çok yardımcı olacaktır. Plan, tedavi kabulünün elde edilmesinde çok güçlü bir iletişim aracı olan Keynote (Apple) veya Microsoft PowerPoint ile sunulabilir.

Olgu sunumu

32 yaşındaki bayan hasta, dişlerinin kısa olması, rahatsız edici bir ısırma, gülümseme sırasında çok fazla dişetin görünmesi, dişlerindeki kahverengi renkli alanlar ve temas noktalarının yetersiz olması şikâyetleri ile dental kliniğine gelmiştir. Hastanın iyi bir periodontal durum ve 2 ila 3 mm'lik problama derinliği ile genel sağlık durumu iyi idi. Dişetin fazla görünmesinin etiyojisi çok faktörlüydü, gecikmiş erüpsiyon, değişmiş pasif erüpsiyon ve üst dudak hiper mobilitasının bir kombinasyonu. Dişlerin, klinik ve tanısal fotoğraflarının her ikisi de değerlendirildiğinde önem sırasına göre Tablo 1'de verilen bulgulara ulaşılmıştır (Resimler 13 ve 14). Önem sırasına göre insizal kenar konumu ilk sıraya yerleştirilmiştir çünkü vakaların çoğu, doğru yerleştirme olmadığında devamında ne yapılırsa yapılsın, doğal olanı taklit etmeye çalışan, ancak tam gülümsemede düzgün bir şekilde ortaya çıkamayan bir diş ile sonuçlanabilmektedir.

Tedavi planı, toplanan verile-

re dayanarak, hastanın mevcut durumu, önerilen tedaviyi ve si-

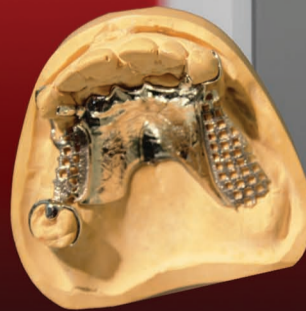
müle edilmiş nihai sonucu anlamasını sağlamak amacıyla arti-

külatöre monte edilmiş modeller üzerinde 3-D olarak ve bir Key-

note sunumu ile 2-D olarak hastaya sunulmuştur.

ProX® 100 Dental Direct Metal 3 Boyutlu Metal Yazıcı

ProX 100 Dental 3D yazıcısı ile tam yoğunlukta metal diş protezini saatler içerisinde üretmeniz mümkündür.

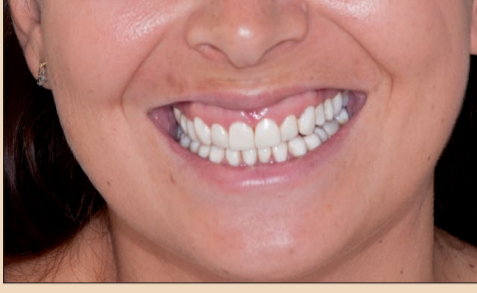

3D mast

www.3dmast.com.tr
03124735151

3DSYSTEMS

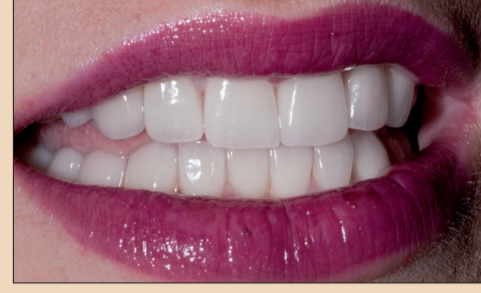→ DT Sayfa 6



Resim 35. İlk durum.



Resim 36. Operasyondan beş ay sonraki durum.



Resim 37. Nihai sonuç.

Yazışma Adresi



Dr. Sebastian Ercus

Romanya Köstence'de bulunan Ovidius Üniversitesi Diş hekimliği Fakültesi'nden mezun olmuştur. Daha sonra 2005 yılında aynı kurumdan Kamu Ağız Sağlığı üzerine Master derecesini almıştır. 2006 yılında Romanya Bükreş'te bulun Tıp ve Eczacılık Okulu Carol Davila Üniversitesi'nde bir yıllık implant diş hekimliği uzmanlık eğitimini tamamlamıştır. 2008 yılında ABD Los Angeles'ta bulunan Global Institute for Dental Education'da İmplant Diş Hekimliğinde bir yıllık Uzman Klinisyen Programı ve 2011 yılında Los Angeles UCLA Diş Hekimliği Okulu'nda iki yıllık tam zamanlı İleri Estetik ve Restoratif Diş Hekimliğinde İleri Klinik Eğitim Programını tamamlamıştır. Dr. Ercus Kozmetik Diş Hekimliği Amerikan Akademisi daimi üyesidir. Brüksel'de özel muayenehanesinde çalışmaktadır. Dental Specialty Center Av. Franklin Roosevelt 82 bte 1 Ixelles 1050 Brüksel Belçika smile@sebastianercus.com www.sebastianercus.com

DT Sayfa 5

Tedavi önerisi ve kabulünü takiben, olgu dental laboratuvara gönderilmiş, orada dental seramik uzmanı tarafından klinisyenin tamsal bulgularına dayanarak bir wax-up ve bir alçı model imal edilmiştir (Resimler 15-17). Cerrahi işlem esnasında

ideal bir kemik şekillendirme için wax-up modelin kopyası üzerinde bir kron uzatma cerrahi kılavuzu (vakumlu Essix cihazı) imal edilmiştir (Resim 18). Gingivektomi, wax-up'taki dişeti marjları tam olarak izlenerek gerçekleştirilmiş ve daha sonra minimum 2 mm'lik biyolojik genişliğin muhafaza edildiği kemik şekillendirme için kullanılmıştır

(Resimler 19-24).

Cerrahi randevu öncesinde ilk değerlendirmenin yapılması amacıyla model yerleştirilmeli ve ardından ideal olarak altı ila sekiz hafta sonra kron uzatma yapılmalıdır. Eğer daha önce yapılsa, çok iyi uyarlanmış indirekt akrilik prototip kullanılması veya bis-akrilik reçinenin adaptasyonu için en üst seviyede özen gösterilmesi önerilmektedir (Resimler 25-27).

Nihai kontrol için ve zaman yönetiminin bir sorun olmadığı özel bir ofiste kemik şekillendirme yapıp flep kapatılmakta, bunu 2-3 ay içinde bir sonraki randevuda, güdümlü gingivektomi ve model yerleştirme takip etmektedir. Bu yaklaşımla, resesyon ya da biyolojik genişlik işgali riski minimuma indirilir.

Kontrollü diş hazırlama, model yoluyla 0,6 mm derinliğinde ölçü-frezeleri kullanılarak yapılmıştır (Resimler 28 ve 29). Restorasyonların tasarımında, baş-

langıçtaki durum tanısı ve alttaki diş yapısı, önerilen yeni tasarım ve hasta beklentileri çok önemli bir rol oynamaktadır. Bu olguda posterior bölgede tercih edilen malzeme, bir refrakter kalıp üzerinde, ön bölgede preslenmiş lityum disilikat (IPS e.max, Ivoclar Vivadent) ile bileşik halde olan feldspatik porselen (VITA ZAHNFABRIK) olmuştur (Resimler 30-33). Feldspatik porselen gibi ışığı alttaki yapıya filtreleyen bir malzeme kullanıldığında pratik bir kural olarak, ton değişikliği başına 0,2-0,5 mm'lik bir boşluğa ihtiyaç duyulur. Restorasyonlar bir total-etch tekniği ile yapıştırılarak semente edilmiş ve ilk olarak yarı saydam bir deneme macunu (CHOICE 2, Bisco, Inc.) ile birlikte denemiştir. Sementasyondan sonra oklüzyon kontrol edilmiş ve operasyondan iki hafta sonra işlenmiş akrilikten bir gece koruması verilmiştir. Sonuç, Resimler 34, 36 ve 37'de gösterilmektedir. DT

İnsizal kenar konumu	Yok
Form	Yok
Değer	Yok
Yüzey dokusu	Yok
Yarı saydamlık	Yok
Renk parlaklığı	Yok
Renk	Var
Gülümseme sırasında dişetinin görünmesinin değerlendirilmesi	Yok
Dişlerin oranları	Yok
Temas noktaları	Yok
Oklüzal interferanslar	Var

Tablo 1. Bulgular.


KOMPLE MTA ÜRÜN GRUBU

Biyoseramik materyaller



GENİŞ ÇAPLI ENDO POST ÜRÜN GRUBU

Paralel, konik ve yardımcı postlar



KALİTEDE, DAYANIKLILIKTA VE LİDERLİKTE 10 YILDAN FAZLA!

angelus[®]
science and technology
www.angelus.ind.br

gulsa 35 yıl
başarılarımız, hedeflerimiz.

GÜLSA TIBBİ CİHAZLAR VE MALZEME SANAYİ TİCARET A.Ş
Phone: +90 232 469 00 33 - info@gulsa.com.tr
Fax: +90 232 469 09 00 - www.gulsa.com.tr

MORE BONE Where it Matters Most...



Find out more about the new V3 Implant at: www.V3-implant.com

V3 By *MIS*

Dental İmplantlarda Görülen Gövde Kırıklarının Olası Sebepleri ve Tedavi Seçenekleri: 3 Olgu Sunumu

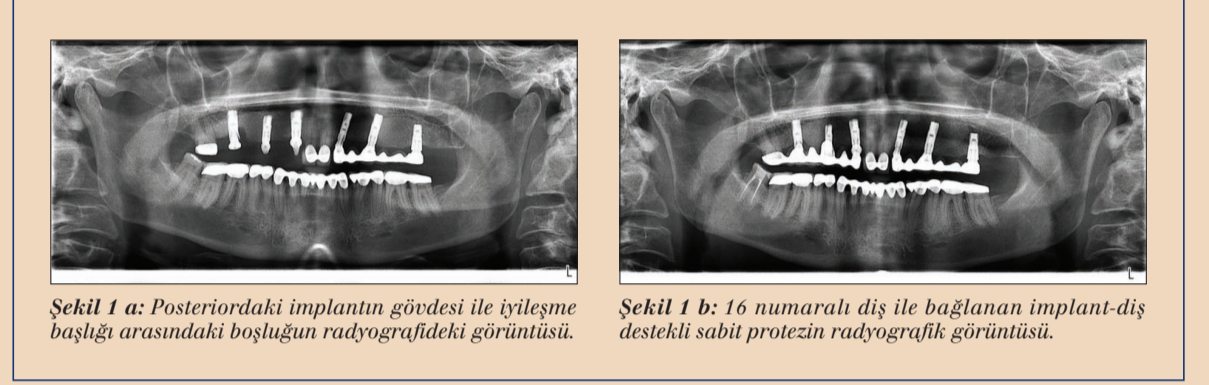
Dr. Özge Özdal, Dr. Gülay Katiboğlu, Dr. Merve Özgül, Prof. Dr. A. Bülent Katiboğlu

Giriş

İlk olarak 1790 yılında Reverend William Gregor tarafından tanımlanmış olan titanyum, günümüzdeki kullanış şekliyle ortalama 40 yıllık geçmişe sahiptir (20). Titanyum reaktif bir elementtir ve saf olarak elde edilmesi oldukça zordur. Saf titanyumun elde edilmesi Dr. Wilhelm Kroll'un 'Kroll process'i' diye adlandırdığı yöntemiyle, titanyum cevherinin karbon ve Chlorine bulunan ortamda ısı ile işlenmesiyle gerçekleştirilmektedir. Bu yöntemle elde edilen titanyum klorür (TiCl₄), titanyum öncülünü elde etmek için eriyik sodyumla indirgenir. Böylece yumuşak haldeki titanyum öncülü, basınç altında eritilip birleştirilerek titanyum indigotları elde edilir (19).

Titanyum, düşük sıcaklıklarda altgen yapılı a fazında bulunan ve 885 °C'nin üstünde kübik yapılı b fazına dönüşen allotropik bir elementtir. Bu yapısal farklılıktan dolayı titanyumun a,a'ya benzer, a/b ve b olmak üzere 4 çeşit fazı meydana gelmiştir (17). Diş hekimliğinde en fazla tercih edilen titanyum alaşımları ise a fazındaki saf titanyum (Commercially Pure Titanium-CpTi) ile a/b fazındaki Ti-6Al-4V alaşımlarıdır (9).

Saf (CpTi) titanyum nitrojen, karbon, hidrojen, demir ve titanyum elementlerinin bileşimiyle oluşmakla birlikte, beyaz, parlak, düşük yoğunluklu, yüksek



Şekil 1 a: Posteriordaki implantın gövdesi ile iyileşme başlığı arasındaki boşluğun radyografideki görüntüsü.

Şekil 1 b: 16 numaralı diş ile bağlanan implant-diş destekli sabit protezin radyografik görüntüsü.

dirençli ve korozyon direnci güçlü olan bir materyaldir (4). İçeriğindeki demir ve oksijen miktarına göre Grade 1-4 şeklinde 4 farklı formda bulunur. Grade 1 formunda; %0,18 oksijen-%0,02 demir, Grade 2 formunda; %0,25 oksijen-%0,03 demir, Grade 3 formunda; %0,35 oksijen-%0,05 demir ve Grade 4 formunda ise %0,40 oksijen-%0,05 demir elementleri bulunmaktadır (21). Oksijen, nitrojen ve karbon a fazında, b fazına oranla daha fazla çözünürlüğe sahip ve a fazının stabilizörleridir. Bu elementler, solid haldeki yapıyı titanyuma dönüştürür. CpTi'nin gerilim özellikleri çoğunlukla oksijen içeriğine bağlıdır. Oksijen içeriğinin artması, esnekliği azaltırken gerilim stresini ve sertliğini arttırmaktadır (5). Molibdenyum, kobalt, nikel, niobiyum, bakır, palladyum ve vanadyum gibi geçiş elementleri ise b fazının stabilizörleridir. b fazdaki titanyum alaşımları, a fazındaki alaşımlara göre daha dirençli fakat daha kırılmandır (11).

Titanyum, farklı elementlerle alaşımlandırılarak mekanik dayanımın artırılması, akma direncinin yükseltilmesi ve dökülebilirlik gibi özelliklerin iyileştirilmesi amaçlanmaktadır. Ti-6Al-4V alaşımı (Grade 5) ise, titanyuma az miktarda alüminyum ve vanadyum ilave edilmesiyle elde edilen, CpTi'ye göre daha dirençli olan alaşımdır. Ti-6Al-4V, a ve b genlerinin iki fazlı yapısına da sahiptir. a fazı daha yumuşak ve esnek iken, b fazı daha sert ve kırılmandır. Kolay ulaşılabilirliği, çalışma şartlarının uygunluğu ve düşük sıcaklıkta yüksek mekanik özelliklere sahip olmasından dolayı diş hekimliği alanında yaygın kullanılmaktadır (12).

CpTi ve Ti-6Al-4V alaşımı, dental implantlarda en çok kullanılan materyallerdir. Bu alaşımların tercih edilmesinin başlıca nedenleri arasında biyouyumlu ve kemikle osseointegrasyonunun yüksek olmasının yanında düşük elastiklik modülü ile kemiğe daha yakın özellik göstermesi, yüksek direnç ve dü-

şük koroziv özellikte olması gelmektedir (13).

Bu yazıdaki amacımız, üç farklı olguda meydana gelen implant body kırığının sebeplerini değerlendirmek ve çözüm sağlayabilecek önerilerinde bulunmaktır.

Olgu Raporları

Olgu-1

60 yaşındaki kadın hasta, 5 yıl önce sağ maksillaya uygulanan 3 adet implant (Astra Tech) destekli 5 üyeli sabit protezinin düşmesi şikayeti ile kliniğimize başvurdu. Yapılan muayenede posteriordaki abutmanın mobil olduğu farkedildi. Mevcut protez revizyona gönderilerek dişetini genişletmek amacıyla mobil abutman çıkartılarak iyileşme başlığı takıldı. Fakat iyileşme başlığı ile implant gövdesi arasında primer bağlantı sağlanamaması üzerine alınan panoramik radyografide iki bağlantı yüzeyi arasında boşluk olduğu tespit edildi (Şekil 1a).

Meydana gelen boşluğun implantın boyun bölgesindeki kırıktan dolayı oluştuğunun farkedilmesi üzerine kırık implantı cerrahi prosedürler ile çıkartma girişimiyle mevcut kemiğe zarar vermemek amacıyla implant kapatma vidası ile kapatılıp kemik içinde bırakıldı. Yeniden planlama yapılarak 11 ve 13 numaralı diş bölgesindeki implantlar, 16 numaralı diş ile bağlanarak 6 üyeli yeni bir sabit protez yapılmasıyla rehabilitasyon sağlandı (Şekil 1b).

Olgu-2

64 yaşındaki erkek hasta, 3 yıl önce maksillaya yapılan 2 adet implant (Astra Tech) destekli lokalize dayanıklı overdenture protezin stabilitesindeki eksiklik nedeniyle kliniğimize başvurdu. Yapılan muayenede sağ lokalize dayanağın mobilize olduğu fark edildi (Şekil 2a).

Mobil olan lokalize dayanağın çıkartılırken implantta gövde kırığının meydana gelmiş olduğu gözlemlendi (Şekil 2b).

Olgu-1'de uyguladığımız pro-

sedürdeki düşünce gibi mevcut implant kapatma vidası ile kapatılarak kemik içinde bırakıldı. Mesiyaline 4,1-10 mm boyutlarında yeni implant (Dental Implant KA) uygulanarak rehabilitasyon sağlandı (Şekil 2c).

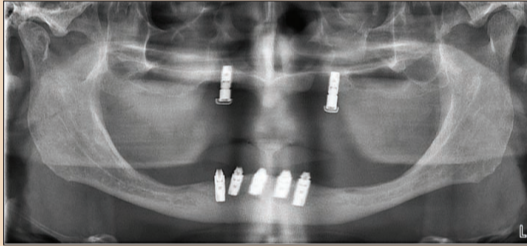
Olgu-5

65 yaşındaki erkek hasta sol mandibular bölgeye 4 yıl önce uygulanan implant üstü sabit protezinin düşmesi şikayeti ile kliniğimize başvurdu. Yapılan oral muayene ve radyolojik incelemede 34, 35, 37 numaralı diş bölgelerine 3 adet (Astra Tech) implant uygulandığı ve 34 numaralı diş bölgesindeki implantta gövde kırığı meydana geldiği tespit edildi (Şekil 3a).

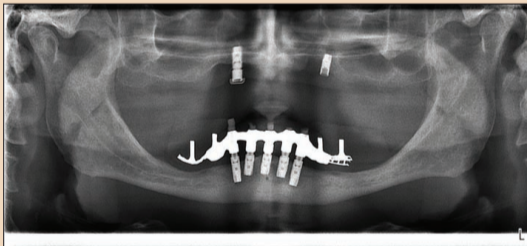
Meydana gelen gövde kırığının, implantın kapatma vidası ile kapatılmasına engel olduğu görüldü. Ayrıca kırık implantın distalinde gelişmiş olan kronik irritasyon nedeniyle, hasta dönem dönem rahatsızlık duyduğunu ifade etmekteydi. İmplant çıkartılarak 32 ve 33 nolu kökler çekildi. İyileşmenin tamamlanmasının ardından 32 nolu bölgeye 4,1-10 mm boyutlarında 1 adet implant (Dental Implant KA) uygulanarak yeni 6 üyeli implant üstü sabit protez yapılarak rehabilitasyon sağlandı (Şekil 3b).

Tartışma

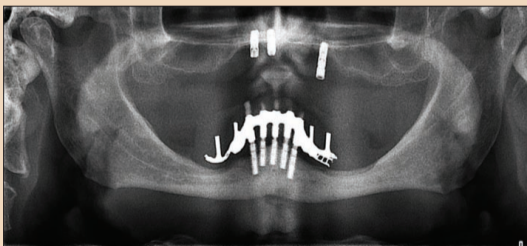
Dental implantolojide implant gövde kırıkları çok sık rastlanan olgular değildir. Kırık nedeni olarak en önemli etkenler, implant materyalinin içeriği ve çiğneme basıncının değişken kuvvetidir. Bu da özellikle hareketli protezlerde, implantların planlanandan çok daha fazla yük taşımaktan kaynaklanır. Ayrıca implant kırıklarına neden olan aşırı basıncın bir nedeni de parafonksiyonel alışkanlıklardır. Rangert ve ark.(15) inceledikleri 39 implant kırığı olgusunun % 56'sının brüksizm ve aşırı okluzal kuvvetler nedeniyle gerçekleştiğini bildirmişlerdir. Balshi ve ark.(2) da yaptıkları bir başka



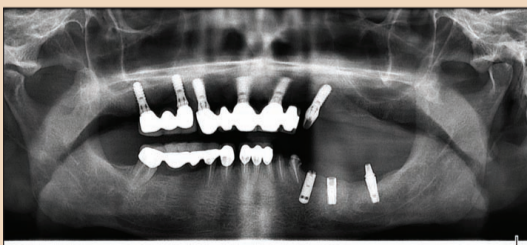
Şekil 2 a: Hastanın mobil olan sağ lokalize dayanağının radyografik görüntüsü.



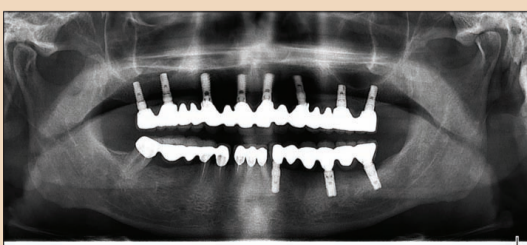
Şekil 2 b: Sağ maksilladaki implantın gövde kırığının radyografik görüntüsü.



Şekil 2 c: Yeni implant ile rehabilitasyonun radyolojik görüntüsü.



Şekil 3 a: 34 numaralı diş bölgesindeki implantın gövde kırığının radyolojik görüntüsü.



Şekil 3 b: Yeni implant uygulandıktan sonra yapılan sabit protezin 2 yıl sonraki radyolojik görüntüsü.

← DT Sayfa 8

çalışmada inceledikleri 8 implanttaki gövde kırığı vakasının %100'ünün parafonksiyonel alışkanlık kaynaklı olduğunu belirtmişlerdir. İmplant kırığı sebepleri arasında en çok dikkati çeken bir başka faktör ise marjinal kemik kaybıdır. Olgumuzda da olduğu üzere lokalize dayanak üzerinde total bir protez taşıyan hastada zaman içerisinde implantta kırık meydana gelmesi, daha çok marjinal kemik rezorpsiyonu nedeni ile dayanaklara gelen aşırı yük olarak da düşünülebilir. Bu durumda yan kuvvetler artacak ve kuvvet dağılımının dengesi olacaktır. Adell ve ark.(1) 15 yıl üzerinde çalıştıkları bir araştırmada yılda ortalama 3 mm gibi hızlı marjinal kemik kaybı olan olgularda implantta gövde veya vida kırığı gibi mekanik komplikasyonların gerçekleşmesinin kaçınılmaz olduğunu ifade etmişlerdir. İmplant kırıklarında etkili olabilecek diğer bir faktör ise dayanağın gevşemesidir. Bu durumda daha çok dayanak kırığı düşünülse de implantta gövde kırığı olma olasılığı da vardır. Özellikle sabit protezlerde dayanak (solid) vidasının gevşemesi implant internal yan duvarlarında aşırı stres oluşturabilir. Doğal olarak sabit protezin kısmen desimante olması da kuvvet dağılımını olumsuz etkileyip dayanak ya da gövde kırığına sebep olabilir. Aslında sabit protezlerde implant gövdesi üzerindeki yükün, hareketli protezlere oranla daha fazla olduğu düşünülmektedir. Ancak protezin balanssız olması, kemik erimelerinin kuvvet dağılımını etkilemesi, kullanılan lokalize dayanağın boyu ve uzun dönem direnç açısından seçilmiş olan matriksin sertlik derecesi bile implant üzerinde farklı kuvvetler oluşmasına sebep olmaktadır. İmplant destekli sabit protezlerde meydana gelen implant kırıklarının sebepleri arasında kantilever uzunluğu da etkilidir. Shackleton ve ark.(18) implant destekli protezlerdeki kantilever uzunluğunun protezin kullanım ömrü ile kıyasladıkları çalışmada, destek implantların güvenliği açısından maksimum 15 mm uzunluğunda kantilever içeren protez yapımını önermektedirler. Rangert ve ark.(16) ise iyi kalitedeki mandibular kemiğin 15-20 mm uzunluğunda distale kantilever içeren implant destekli sabit protezin implantlar açısından güvenilir olduğunu fakat poröz yapıdaki maksiller kemiğin ise implant destekli sabit protezdeki distale kantilever uzunluğunun 10mm den az olması gerektiğini belirtmektedirler. Ayrıca kullanılan implantın çapı kırılma direncinde doğrudan etkilidir. Çiğneme kuvvetlerinin özellikle posterior bölgede yoğun olması nedeniyle bu bölgede kullanılacak implant çapının 3.5 mm veya 3.75 mm den daha dar olması implanta gelen kuvvetleri karşılayamaması nedeniyle meydana gelebilecek implant kırıklarının başlıca sebebi arasında görülmektedir (6,10,14). Bu nedenle Krogh (8), Graves (7) ve Beaty (3) de çalışmalarında maksilla ve mandibula posterior bölgelerde mümkün

olduğunca geniş çapta implant kullanımının gerektiğini ifade etmişlerdir. Bunların yanında dental implantolojide implant materyali olarak sıklıkla saf titanyum tercih edilmektedir. İçeriğindeki oksijen ve demir miktarına göre Grade 1-4 olarak derecelendirilmektedir. Olgularımızdaki kullanılan implant materyali grade 4 saf titanyumdur. Oksijen ve demir içeriği diğer saf titanyum materyallerine göre daha fazla olduğu için sertliği daha fazla, esnekliği daha azdır. Bu nedenle implant kırıklarına ne-

den olabilecek bir diğer faktör de implant materyalidir. Beaty ve ark (3) yaptıkları çalışmada grade 1 saf titanyumun, grade 3 saf titanyumun yarısı kadar çekme direncine sahip olduğunu, Rangert ve ark.(15) ise grade 1 saf titanyumun diğer saf titanyum materyallerine göre yorulma direncinin daha fazla olduğunu bildirmişlerdir.

Sonuç

Sunduğumuz olgular ölçü olmamakla beraber belirttiğimiz konulara vurgu yapmak açısından

dan önemli birer örnektir. Bu örnekler özellikle kullanılan sistemin kalitesi ya da morfolojisi üzerinde tartışmaya gerek olmayacak kadar münferittir. Ancak materyalin niteliği, implantın uygulama endikasyonu, dayanıkların iyi torklanmış olması ve zaman içerisindeki kemik dokusundaki değişikliklerin kırılma üzerindeki etkilerine dikkat çekmek gerekmektedir. Ayrıca olgularımız, implant üstü protezlerin kemik rezorpsiyonu ve dayanak/matriks stabilitesini değerlendirmek açısından belirli peri-

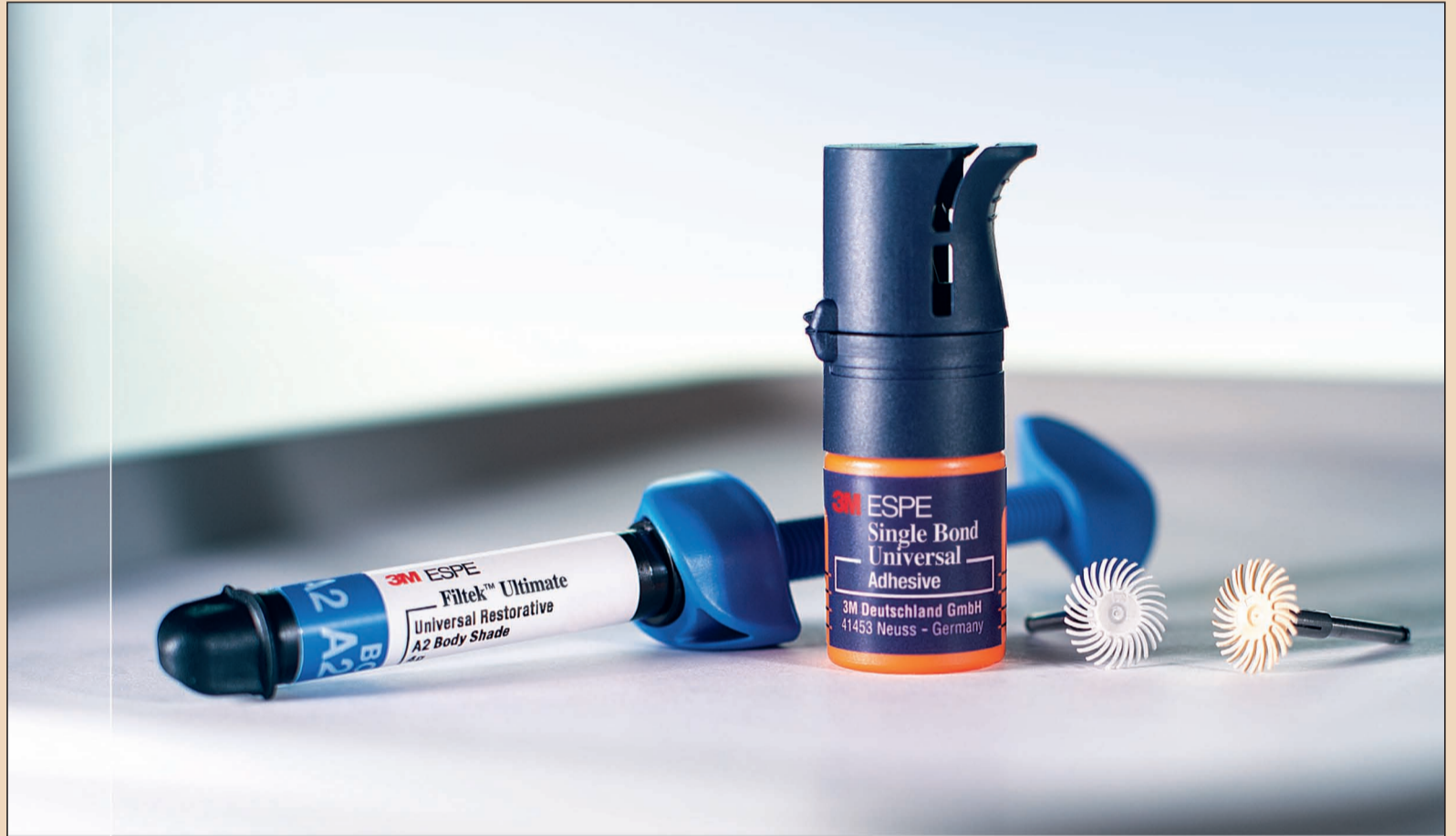Yazışma Adresi

Dr. Özge Özdal

İstanbul Üniversitesi
Diş Hekimliği Fakültesi Ağız, Diş ve Çene Cerrahisi AD. 34095
Çapa - Fatih / İstanbul
Tel: 0212 414 20 20
e-posta: ozgeozdal88@hotmail.com

yonlarla takibinin gerekliliğini önemle vurgulamaktadır. DT

Kaynaklar istendiğinde yazardan temin edilebilir.



En iyi sonuçlar Maksimum kolaylık

Estetik tutkusu. Restoratif Prosedür Çözümü.

Size mükemmel sonuçları sunmak 3M ESPE'nin tutkusudur. Bu nedenle ürünlerimiz performans ve kullanım kolaylığı konusunda sürekli çitayı yükseltmektedir.

Restoratif Prosedür Çözümündeki ürünler yüksek performans göstererek, sonuçtan ödün vermeden size zaman kazandırır.

Birlikte kullanıldığında uzun dönemde estetiğini koruyan, basit ve tek bir çözüm sunarlar.

Başarısı kanıtlanmış 3 ürün. Tek basit çözüm.



3M Türkiye
Şehit Sinan Eroğlu Cad.
Akel İş Merkezi No: 6 A Blok Kavacık - Beykoz / İstanbul
espetr@mmm.com
www.3MESPE.com

Single Bond
Universal
Adeziv

Filtek™ Ultimate
Üniversal Restoratif

Sof-Lex™
Spiral Bitim ve Cila Diskleri

3M ESPE