

implants

international magazine of oral implantology

1 2011 wydanie polskie



| Wywiad

Rozmowa z prof. Myronem Nevinsem –
Kierownikiem Naukowym IX Kongresu OSIS

| Praktyka

Zastosowanie materiału na bazie
szkła aktywnego Glassbone

| Konkurs

TOP Design Gabinety Stomatologiczne – II edycja

Nowa tomografia ORTHOPHOS XG 3D



sirona.

- ✓ Najwyższa jakość obrazu
- ✓ Minimalna dawka
- ✓ Intuicyjne oprogramowanie
- ✓ Wydajna praca

ORTHOPHOS XG 3D

to najnowszy aparat all-in-one

– aparat posiada pole obrazowania o średnicy **8 cm**, wysokości **8 cm** i woksel **0,1** lub **0,2 mm**.

Dostępny również jako opcja rozbudowy do aparatów Orthophos XG.

Szanowni Państwo!



Wiosna zawitała u nas na dobre, obfitując w bogaty program kursów i szkoleń w kraju i zagranicą. Do najważniejszych wydarzeń należy kongres w Cannes „Osteologia 2011”, ale i w Polsce nie brakuje znaczących spotkań. Już w maju w podwarszawskiej Jachrance odbędzie się CBCT Interantional Symposium – konferencja międzynarodowa poświęcona tomografii wolumetrycznej i jej zastosowaniom w implantologii stomatologicznej, a niedługo po niej (12-14. maja) również w Jachrance, odbędzie się IX Kongres Ogólnopolskiego Stowarzyszenia Implantologii Stomatologicznej.

Kongres OSIS odbędzie się pod hasłem: „Kamienie milowe i drogowskazy – bone symposium” i będzie podsumowaniem współczesnych standardów leczenia implantoprotetycznego w aspekcie funkcji i estetyki oraz przedstawi nowe kierunki rozwoju. Zgromadziliśmy wykładowców uznanych w kraju i świecie za autorytety i innowatorów w dentystycznych środowiskach klinicznych, badawczych i akademickich. Kongres OSIS skupia się na wykorzystaniu aktualnej wiedzy interdyscyplinarnej i daje wgląd w nowe sposoby leczenia. Tematyka Kongresu to periodontologia, regeneracja, implanty, protetyka, ortodoncja i chirurgia.

W bieżącym wydaniu **implants** publikujemy wywiad z prof. Myronem Nevinsem – Kierownikiem Naukowym IX Kongresu OSIS. Prof. Nevins przedstawia możliwości odtwórcze i kierunki rozwoju implantologii i implantoprotetyki.

Trwają dyskusje o większej efektywności stosowania czynników wzrostowych w porównaniu z dotychczasową metodologią sterowanej regeneracji tkanek.

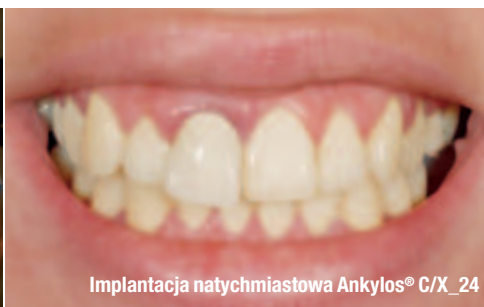Ponadto w niniejszym numerze znajdziecie Państwo opis wielośrodowego badania prospektywnego dotyczącego zastosowania implantów MG-Osseous, a także przykłady zastosowania materiału na bazie szkła aktywnego Glassbone do odbudowy ubytków kostnych oraz możliwości rekonstrukcji uzębienia poprzez zastosowanie implantacji natychmiastowej i prezentację interdyscyplinarnego podejścia do leczenia implantoprotetycznego.

Publikujemy również ciekawe prace dotyczące postępowania w przypadku raka płaskonabłonkowego kolczystokomórkowego w fałdach włóknistych, jak również opis przypadku kompromisowego leczenia implantoprotetycznego i zachowawczego w przebiegu dysplazji ektodermalnej.

Na koniec zapraszamy na jeszcze jeden kongres – Wrocławskie Dni Implantologii, które odbędą się 3. czerwca pod auspicjami OSIS.

Życzę przyjemnej i pożytecznej lektury!

Prof. Andrzej Wojtowicz



| Od wydawcy

03 Szanowni Państwo!

_ Prof. Andrzej Wojtowicz

| Opinie

_ Wywiad

06 Implantologia i implantoprotetyka – możliwości odtwórcze i kierunki rozwoju

_ Rozmowa z prof. Myronem Nevinsem –

Kierownikiem Naukowym IX Kongresu OSIS

| Praktyka

_ Regeneracja kości

08 Zastosowanie materiału na bazie szkła aktywnego Glassbone do odbudowy ubytków kostnych

_ lek. med. chir. stom. Roman Borczyk,

lek. dent. Krzysztof Maćkowiak

| Badania

_ Zastosowanie implantów

16 Wieloośrodkowe badanie prospektywne dotyczące zastosowania implantów MG-Osseous – wyniki 2-letniej obserwacji

_ dr Eduardo Serrano, dr Rafael Martín-Granizo

| Praktyka

_ Opis przypadku

24 Implantacja natychmiastowa Ankylos® C/X

_ dr n. med. Krzysztof Chmielewski

_ Opis przypadku

28 Interdyscyplinarne podejście do leczenia implantoprotetycznego

_ lek. dent. Paweł Frączak i lek. dent. Ewa Kamińska-Wawer

_ Opis przypadku

32 Rak płaskonabłonkowy koleczystokomórkowy w fałdach włóknistych – sposób postępowania

_ lek. dent. Osama Alsbih, lek. dent. Dorota Szubińska,

lek. dent. Wojciech Popowski, lek. dent. Paweł Zawadzki,

lek. dent. Paweł Chomicki, prof. Andrzej Wojtowicz

_ Opis przypadku

36 Kompromisowe leczenie implantoprotetyczne i zachowawcze w przebiegu dysplazji ektodermalnej

_ prof. Andrzej Wojtowicz, lek. dent. Remigiusz Czerkies

| Informacje

_ Produkty

38 Najnowsza oferta produktów stomatologicznych

| Wydarzenia

_ Kongresy

40 Implantologia – kompleksowe dzieło sztuki Od planowania po rehabilitację ostateczną

_ Kongresy

42 Wrocławskie Dni Implantologii

_ Konkurs

44 TOP Design Gabinety Stomatologiczne – II edycja

50 O wydawcy



MIS GLOBAL
CONFERENCE 2011

360°

I M P L A N T O L O G Y

MAY 19-21, 2011 | HILTON CANCUN GOLF & SPA RESORT

Trzydniowa konferencja ze znakomitymi wykładowcami, atrakcyjnym programem (m.in. premiera nowego implantu z konikalnym połączeniem) i wszystkimi uciechami Cancun w zasięgu ręki.



REJESTRACJA DO 31 MARCA

Za jednorazowy zakup 20 implantów w cenie 9 tys. PLN lekarz otrzymuje wejściówkę na kongres o wartości 500 USD. Za zakup 40 implantów w cenie 19 tys. PLN lekarz otrzymuje bezpłatnie wejściówkę na kongres (wartość 500 USD), bezpłatny nocleg w hotelu Hilton Cancun Golf & Spa Resort w dniach 19-22 maja o wartości 600 USD (w tym wszystkie posiłki: śniadanie, lunch i obiad) oraz kasetę MK-EI35. Istnieje możliwość przedłużenia pobytu w hotelu o 4 dni przed lub/ i 4 dni po konferencji.

**CANCUN
SPRZEDA!**

© MIS Corporation. All rights Reserved.

GARMED
Wyłączny dystrybutor w Polsce

Więcej informacji:
www.garmed.pl
Rejestracja:
tel. 22 338 70 50
mail: biuro@garmed.pl

mis[®]
Make it Simple

Implantologia i implantoprotetyka – możliwości odtwórcze i kierunki rozwoju

W dniach 12-14. maja br. w podwarszawskiej Jachrance odbędzie się IX Kongres OSIS „Kamienie milowe i drogowaskazy. Bone Symposium”. Z tej okazji prof. Andrzej Wojtowitz i Witold Tomkiewicz przeprowadzili rozmowę z prof. Myronem Nevinssem – Kierownikiem Naukowym Kongresu.

„Kiedy powinniśmy zachować ząb naturalny, a kiedy implantacja stanowi lepsze rozwiązanie?”

Odpowiedź na takie pytanie wymaga rozpatrzenia każdego przypadku indywidualnie.

Decyzja zależy od możliwości naprawy struktury zęba i przyzębia. Jeśli stwierdzimy rozległą próchnicę, ząb jest złamany poddziąsłowo lub ma wkład koronowo-korzeniowy, jego przetrwanie jest często zagrożone. Odnosi się to zwłaszcza do strefy estetycznej, ponieważ duża trudność sprawia umieszczenie nowej granicy odbudowy na strukturze zęba bez chirurgicznego wydłużenia korony. Utrzymanie linii wargi także ma znaczenie, ale powinno się zrobić

wszystko, aby zachować brodawki międzyzębowe. Ta ostatnia kwestia może przemawiać za implantacją w strefie estetycznej, a zachowaniem zębów naturalnych w odcinku tylnym.

Trzeba też pamiętać o tym, że do największych osiągnięć ostatnich 20 lat należy zaliczyć przewidywalność osteointegracji oraz regenerację przyzębia.

„Jakie czynniki biologiczne okazały się rutynowo skuteczne w regeneracji przyzębia i miejscowych defektów wyrostka zębodołowego pozbawionego zębów?”

Przyzębie i miejscowe defekty bezzębnego wyrostka regeneruje się z powodzeniem za pomocą metod sterowanej regeneracji kości GBR (Guided Bone Regeneration). Klinicysta wykonujący te procedury musi pokonać 2 podstawowe trudności, tzn.: pobranie dostatecznej ilości kości autogennej oraz umieszczenie membran w trudnej lo-

kalizacji. Problemy te eliminuje możliwość zastosowania zmineralizowanych i zdeminalizowanych allograftów jako substytutów autografu, co zalicza się obecnie do postępowania rutynowego w praktyce klinicznej.

Xenografty także okazały się pożytecznymi substytutami, ale jest zbyt mało dowodów uzasadniających stosowanie materiałów alloplastycznych. Allografty powinny spełniać obowiązujące wymogi dotyczące ich przygotowania i bezpieczeństwa w trakcie stosowania, ale dotychczas nie było przypadku przeniesienia choroby przez materiał z banków tkanek w USA. Nie są mi znane współczesne próby stosowania świeżych allograftów, a dostępne xenografty są z definicji odbiałczane.

„Czy czynniki wzrostu zastąpią klasyczne procedury regeneracyjne?”

Obecnie są dostępne 2 czynniki wzrostu dopuszczone przez FDA do procedur regeneracyjnych w praktyce klinicznej w USA: płytkopochodny czynnik wzrostu (PDGF) i białko morfogenetyczne kości (BMP-2). Obie polepszają wyniki regeneracji i jednocześnie zmniejszają stopień trudności zabiegów chirurgicznych. Wyniki badań potwierdzają bardzo korzystne działanie w zabiegach podniesienia dna zatoki szczękowej, miejscowej regeneracji wertykalnej i horyzontalnej wyrostka oraz w gojeniu trudnych miejsc poekstrakcyjnych. Nie znaczy to, że powinny być stosowane w każdej procedurze, ale odpowiednia kombinacja czynnika wzrostu i jego matrycy (nośnika) może bardzo korzystnie wpłynąć na rezultat końcowy. Białko morfogenetyczne kości (BMP-2) jest także używane w chirurgii ortopedycznej, gdzie u ok. 600.000 pacjentów wykorzystano je do fu-



Ryc. 1 Na zdjęciu od lewej: prof. Andrzej Wojtowitz, prof. Myron Nevins, Witold Tomkiewicz.

zji kręgów szyjnych, gojenia złamań kości długich oraz rekonstrukcji rozszczonego podniebienia. Z kolei PDGF przechodzi obecnie końcowe obecnie badania kliniczne przed zastosowaniem w ortopedii.

_Jakie dowody uzasadniają zastosowanie PDGF, BMP lub Emdogain (EMD) do regeneracji przyzębia?

Definicja regeneracji przyzębia opiera się na histologicznym stwierdzeniu nowego cementu i kości oraz nowych więzadeł na powierzchni korzenia zęba dotkniętego wcześniej chorobą przyzębia. Dokonano oceny histologicznej działania PDGF w terapii wertykalnych, śródkostnych defektów i furkacji klasy II. Jak dotąd, nie ma żadnych informacji uzasadniających zastosowanie BMP-2 w regeneracji przyzębia. Jest za to niedawna analiza cochranska (Cochrane review) dokonana przez Esposito podważająca efektywność EMD w regeneracji przyzębia.

_Czynniki wzrostu mogą być niebezpieczne?

Nie ma żadnych doniesień o poważnych skutkach ubocznych stosowania PDGF lub BMP-2. Żadne z badań pacjentów czy zastosowań klinicznych nie dało powodów do podejrzenia zagrożeń zakażeniami wirusami w aspekcie onkologicznym. Znaczna liczba pacjentów była leczona skutecznie.

_Czy są ograniczenia wiekowe dla pacjentów, poddawanych implantacji lub regeneracji przyzębia?

Potwierdza się potrzeba unikania implantacji u młodzieży przed ukończonym wzrostem kostnym, bo może to spowodować problemy estetyczne i zwarciowe. Nie ma natomiast żadnych ograniczeń dla implantacji w starszym wieku, poza stanem ogólnym pacjenta. Regeneracja przyzębia jest możliwa u wszystkich zdrowych pacjentów bez względu na wiek.

_Czy występuje synergia czynników periodontologicznych, implantologicznych i ortodontycznych?

Wiadomo powszechnie, że implanty wszczepione pacjentowi z chorobą przyzębia mają taką samą prognozę, jak u innych pacjentów pod warunkiem, że będą zainstalowane po zakończeniu leczenia periodontologicznego, a pacjent będzie utrzymywał odpowiednią higienę jamy ustnej i zgłaszał się na wizyty kontrolne co 3 miesiące. Pacjenci oporni na leczenie wymagają szczególnej uwagi.

Leczenie ortodontyczne dorosłych stanowi ważną terapię wspomagającą, która zapewnia od-

powiednią przestrzeń pod implanty. Stworzenie interdyscyplinarnego planu leczenia, sprzyjającego uzyskaniu optymalnego rezultatu klinicznego jest korzystne zarówno dla pacjentów, jak i lekarzy.

Bardzo ważne jest, by współpracujący ze sobą chirurg szczękowo-twarzowy i protetyk przed wprowadzeniem implantów u pacjenta z brakami częściowymi upewnili się, że przyzębie jest całkowicie wyleczone.

_Czy korzystniej jest wszczepiać implanty bezpłatowo, czy lepiej wykonać płat?

Chirurgia bezpłatowa stanowi cenny wkład do procedur implantologicznych, ale jak każda nadużywana metoda powoduje powstawanie dodatkowych trudności. Nie ma konieczności unoszenia dużych płatów w trakcie ograniczonych zabiegów, ale nawet małe nacięcia dają korzyści. Kiedy uwzględnimy „platform switching” lub wykończenia implantów „laser lok”, to bardzo trudno uzyskać najlepszy rezultat bez uwidocznienia poziomu kości grzbietu wyrostka na wszystkich płaszczyznach. Chcemy, aby „stopień” implantu był na poziomie kości przez okres pooperacyjny, a na to ma wpływ pierwotna stabilizacja implantu.

_Jak ważna jest prawidłowa higiena i zdrowie jamy ustnej dla skuteczności regeneracji przyzębia i leczenia implantologicznego?

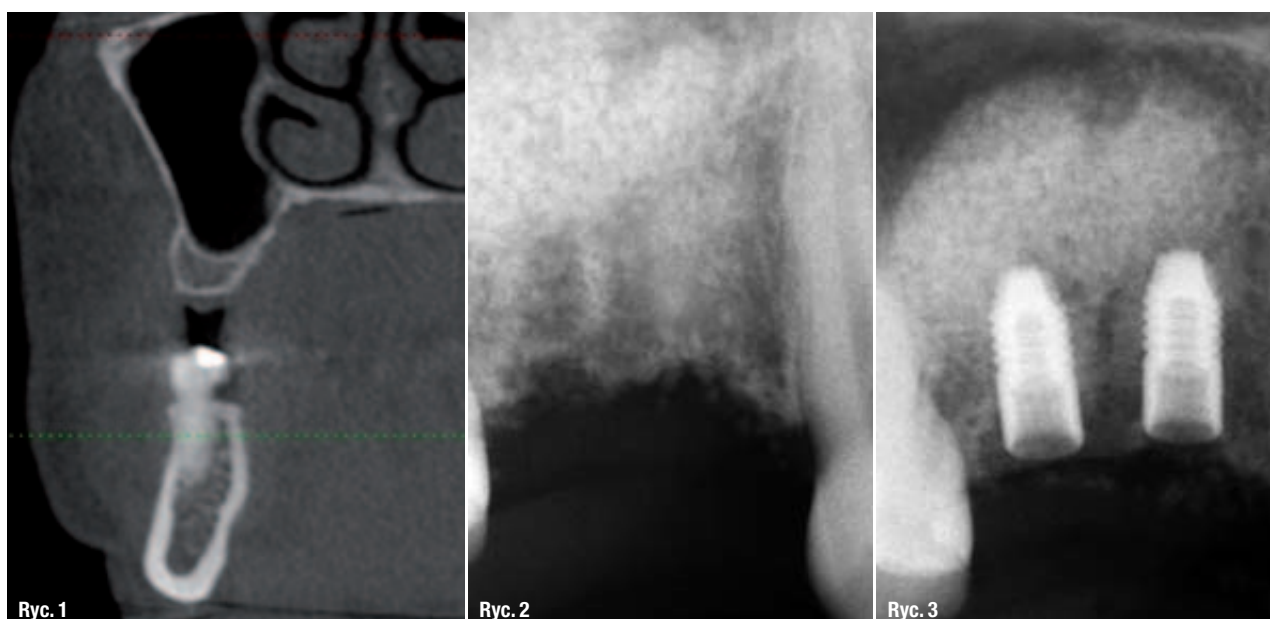
Prawidłowy stan higieny jest najważniejszy dla powodzenia leczenia regeneracyjnego i implantologicznego u pacjentów dotkniętych chorobą przyzębia. Każda opublikowana praca naukowa kończy się wnioskiem, że wyniki leczenia u pacjentów utrzymujących prawidłową higienę są nieporównywalnie lepsze. Wskutek przewlekłej choroby o podłożu bakteryjnym nasi pacjenci utracili tkanki przyzębia, a często zęby i to samo grozi implantom, jeśli nie będą dbali o higienę. Bardzo ważne są wizyty okresowe i zabiegi higienizacji profesjonalnej co 3 miesiące wspomagające codzienne czynności pacjenta. Pacjenci powinni szczotkować powierzchnie przedsiłkowe i językowe zębów, a także prawidłowo oczyszczać przestrzenie międzyzębowe.

_Jakie jest przesłanie IX Kongresu OSIS?

Organizatorzy pragną przedstawić program stanowiący logiczną całość, który poszerza zakres możliwości terapeutycznych lekarza. Podczas majowego kongresu będzie mowa o biologii, jej wykorzystaniu i zrozumieniu ułatwiającym decyzję: czy leczyć ząb naturalny, czy zastąpić go implantem. Uczestnicy będą mogli zapoznać się z wieloma koncepcjami leczenia pacjentów z brakami częściowymi.

Zastosowanie materiału na bazie szkła aktywnego Glassbone do odbudowy ubytków kostnych

Autorzy _ lek. med. chir. stom. Roman Borczyk, lek. dent. Krzysztof Maćkowiak



Ryc. 1_Skan CBCT w projekcji czołowej w okolicy 15 przed zabiegiem podniesienia dna zatoki szczękowej. Widoczna kość resztkowa o wysokości 4 mm.

Ryc. 2_Kontrolne zdjęcie wewnątrzustne po zabiegu podniesienia dna zatoki z wykorzystaniem materiału Glassbone.

Ryc. 3_Zdjęcie kontrolne po podniesieniu zatoki i jednoczesnej implantacji w okolicy 14, 15.

_Wprowadzenie

Ubytki tkanki kostnej w obrębie szczęki i żuchwy utrudniają leczenie implantologiczne i protetyczne oraz mają negatywny wpływ na estetykę uzupełnień. Współczesna stomatologia korzysta z różnego rodzaju materiałów przeznaczonych do odbudowy utraconej kości, które pozwalają zachować lub odtworzyć pierwotny kształt wyrostków żębodołowych. Jedną z grup materiałów syntetycznych do regeneracji kości stanowią szkła aktywne biologicznie o właściwościach osteokondukcyjnych i osteostymulacyjnych. Bioszkła, w odróżnieniu od materiałów pochodzenia naturalnego, nie przenoszą chorób zakaźnych. W niniejszej pracy opisano 4 przykłady zastosowania klinicznego bioszklą aktywnego Glassbone (Noraker). Materiał odznaczał się wysoką biogodnością, w żadnym przedstawionym przypadku nie zaobserwowano reakcji zapalnej. Łatwość aplikacji i bezpieczeństwo stosowania bioszklą aktywnego Glassbone umożli-

wiają wprowadzenie do praktyki nowych zabiegów lekarzom, którzy nie mają doświadczenia w chirurgii stomatologicznej.

Utrata kości jest częstym problemem w stomatologii. Przyczyną zaniku tkanki kostnej może być zaawansowana choroba przyzębia lub zmiany patologiczne w okolicy wierzchołków korzeni. Zanik kości jest też następstwem ekstrakcji zębów – nasila go noszenie protez ruchomych. Ubytki kostne wpływają niekorzystnie na ukształtowanie podłoża protetycznego i utrudniają późniejsze leczenie implantologiczne. Zastosowanie technik augmentacji tkanki kostnej pozwala zachować prawidłowy kształt i objętość wyrostka żębodołowego po zabiegach ekstrakcji oraz po usunięciu zmian patologicznych tocących się w kości, zapobiegając nieestetycznym deformacjom anatomicznym. Techniki regeneracji kości są stosowane również w celu odtworzenia podłoża kostnego dla protez, mostów oraz implantów.

**Skuteczna
i przewidywalna
odbudowa**

KOŚCI

polecana przez

ALL EQUIPMENT FOR DENTIST'S®

Kol-Dental

BioMend

BioMend Extend

Membrany do sterowanej regeneracji tkanek.
Czas resorpcji: 8 tyg. dla membrany **BioMend**
18 tyg. dla błony **Extend**

Membrany BioMend

15mm x 20mm **cena: 260 pln**
20mm x 30mm **cena: 375 pln**
30mm x 40mm **cena: 455 pln**

Membrany BioMend Extend

15mm x 20mm **cena: 295 pln**
20mm x 30mm **cena: 425 pln**
30mm x 40mm **cena: 525 pln**

Socket Repair Membrane

Membrana 20x10mm do bezpłatowej techniki augmentacji
zębodołu po ekstrakcji. Błona produkowana jest z włókien
kolagenu typu I ze ścięgien wołowych.

Membrana Socket Repair

10mm x 20mm **cena: 255 pln**

CopiOs Pericardium Membrane

Membrana kolagenowa z wołowego osierdzia do sterowanej
regeneracji kości i tkanek miękkich. Membrana odznacza się
wyjątkową elastycznością, odpornością na przerwania, długim
czasem resorpcji.

Membrany CopiOs Pericardium

15mm x 20mm **cena: 395 pln**
20mm x 30mm **cena: 555 pln**
30mm x 40mm **cena: 699 pln**

GlassBONE™

Biomateriał do przeszczepów kostnych

cena: 255 pln / 1cc

Średnica granulatu GlassBONE™ jest odpowiednia
do uzyskania optymalnego wypełnienia.
GlassBONE™ dostarczany jest w sterylnych, podwójnych
opakowaniach, gotowy do użycia.
Okres przechowywania GlassBONE™ wynosi 5 lat
(od daty sterylizacji).

Ref.	Średnica granulatu	Objętość
GB05.1/1	0,5 - 1 mm	3 x 1 cm ³
GB05.1/05	0,5 - 1 mm	3 x 0,5 cm ³
GB004.05/1	0,04 - 0,5 mm	3 x 1 cm ³
GB004.05/05	0,04 - 0,5 mm	3 x 0,5 cm ³