

# DENTAL TRIBUNE

The World's Dental Newspaper · Croatian Edition



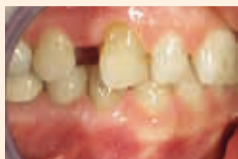Hrvatska, rujan 2016. - godina IX br. 3

www.dental-tribune.com

## SPECIJAL: MINIMALNO INVAZIVNA TERAPIJA

Potpuno keramički adhezijski mostovi

Terapijska alternativa kod uskog bezzubog prostora.



stranica 4

## MENADŽMENT

Obiteljska ordinacija: tim iz snova ili noćna mora?

Mogućnosti, rizici i izazovi uključivanja članova obitelji u vlastitu praksu.



stranica 12

## DJECA U ORDINACIJI

Kako koncipirati kontrolni posjet?

Pristup prilagođen dobi djeteta uz mnogo strpljenja iznimno je važan. Pročitajte više.



stranica 26

# JE LI KORIŠTENJE ZUBNOG KONCA IPAK NEUČINKOVITO?

Nedavno se munjevitom brzinom proširila priča Associated Pressa u kojoj se tvrdi da učinkovitost čišćenja zubnim koncem nikada nije znanstveno dokazana. Medijska izvješća nakon toga odašilju jednu jasnu poruku: čišćenje zubnim koncem je precijenjeno. Je li to doista tako jednostavno? Ovdje se pokušavaju sažeti nedavni događaji o toj temi i reakcije stomatološke zajednice širom svijeta.

„Nema čvrstih dokaza da zubni konac ima ikakav učinak“ – ova izjava američkog novinara Jeffa Donna koji je prenio ono što mu je rekao ortodont njegova sina, potaknula je čitavu raspravu. Istražujući ovaj slučaj otkrio je da američka savezna vlada od 1979. u izvješćima i smjernicama o prehrani za Amerikance, koje se izdaju svakih pet godina, preporučuje korištenje zubnog konca. „Kombinirani pristup koji podrazumijeva smanjenje unesenog šećera i škroba, pijenje fluoridirane vode te četkanje i čišćenje zubi zubnim koncem najučinkovitiji je način smanjenja karijesa“, piše u smjernicama iz 2010.

Budući da se prema zakonu nacionalne preporuke moraju temeljiti na znanstvenim dokazima, Donn je od Ministarstva zdravstva i socijalne skrbi SAD-a zatražio te dokaze na temelju Zakona o pravu na pristup informacijama. U svom odgovoru, vlada je priznala da učinkovitost korištenja zubnog konca nikada nije dovoljno istražena. Stoga je preporuka o tome izbačena iz prehranbenih smjernica za razdoblje 2015.-2020. Međutim, isto vrijedi i za preporuke o fluoridaciji vode i četkanju zubi koje su također uklonjene iz najnovijih smjernica. No, zasad iz toga još nitko nije zaključio da je četkanje zanemariv dio oralne higijene.

Objektivno, postojeća istraživanja o učinkovitosti čišćenja zubnim koncem nisu dovoljno kvalitetna ili imaju umjereni do veliki potencijal za pristranost (s obzirom na to da su ih uglavnom naručile tvrtke



**Korištenje zubnog konca (zajedno s četkanjem) jedna od najvažnijih univerzalnih zdravstvenih preporuka za održavanje dobrog oralnog zdravlja. Međutim, prema nedavnim navodima američke novinske agencije Associated Press, nema znanstvenih dokaza o njezinoj učinkovitosti.**

koje proizvode zubni konac). Kao jedan od mnogih stručnjaka koji su komentirali tu činjenicu, dr. Wayne Aldredge, predsjednik Američke akademije za parodontologiju, priznao je slabe znanstvene dokaze i prekratko vremensko razdoblje mnogih istraživanja. Međutim, on i dalje poziva svoje pacijente da koriste zubni konac kako bi smanjili rizik od parodontnih bolesti. „To je kao da gradite kuću, a ne stavite fasadu na dvije strane“, objasnio je u jednom intervjuu. „U konačnici će te dvije strane daleko brže propadati.“

Baš poput Aldredgea, doktori i dentalne udruge diljem svijeta dali su izjave – najvećim dijelom energično braneći korištenje zubnog konca kao učinkovitog načina uklanjanja plaka i nakupljene hrane između zubi čime se smanjuje rizik od razvoja gingivitisa, parodontitisa i karijesa. Na primjer, Američka dentalna udruga (ADA) navodi da „nedostatak čvrstih dokaza i učinkovitosti ne dokazuje neučinkovitost“. Osim toga, ADA je naglasila da Ministarstvo

zdravstva i socijalne skrbi u izjavi od 4. kolovoza potvrdilo važnost zubnog konca kao alata za čišćenje interdentalnih prostora navodeći da „profesionalno čišćenje, četkanje zubi i čišćenje prostora između zuba (zubnim koncem i drugim alatima poput interdentalnih četkica) razbija i odstranjuje nakupine plaka“.

Njemačka dentalna udruga također navodi da zubni konac ostaje važno sredstvo za čišćenje interdentalnih prostora, posebno uskih prostora između prednjih zubi. Prema toj organizaciji, aktualna istraživanja nisu ni dokazala ni opovrgnula učinkovitost korištenja zubnog konca. Ipak, pacijenti ne bi trebali zaključiti da im se savjetuje manje temeljito čišćenje zubi. Dr. Øyvind Asmyhr, šef Norveške dentalne udruge, priznao je u svojoj izjavi: „Postoji mnogo toga što radimo u općoj i dentalnoj medicini što nije strogo potkrijepljeno znanstvenim dokazima, no to ne znači da to nema učinka. Zdrav razum i kliničko iskustvo ukazuju na to

da svakodnevno četkanje u kombinaciji s čišćenjem interdentalnih prostora zubnim koncem pomaže u smanjenju biofilma na svim zubnim ploham, što sprječava razvoj karijesa, problema desni i zadaha.“ Osim toga, Asmyhr je zaključio da će sve do istraživanja provedenog kroz duže vremensko razdoblje koje dokazuje suprotno, nastaviti preporučivati korištenje zubnog konca i ne vidi razlog za to da ljudi promijene svoje navike.

Osvrćući se na raspravu, i Britansko društvo za parodontologiju naglasilo je da dokazi podupiru korištenje malih interdentalnih četkica za čišćenje prostora između zubi, gdje ima dovoljno mjesta za njihovo uvođenje i da im se daje prednost pred zubnim koncem. Osim toga, organizacija se pozvala na službeni preporuku dogovorenu tijekom 11. europske parodontološke konferencije o prevenciji parodontne bolesti 2015.: „Dnevno čišćenje prostora između zubi posebnim interdentalnim četkicama neophodno je za liječenje i sprečavanje bolesti desni. Konac je od male vrijednosti, osim ako su prostori između zubi pretijesni za uvođenje interdentalne četkice bez ranjavanja ili nanošenja štete.“

Uzimajući u obzir sva ova mišljenja, što pacijenti i doktori mogu zaključiti? Bez obzira na manjkavo postavljena istraživa-

nja, neuvjerljive rezultate ili medijski senzacionalizam s premalo činjenica, postoje najmanje dvije izjave u vezi korištenja zubnog konca koje vrijede univerzalno. Prvo, zubni konac može uzrokovati štetu ako se koristi na pogrešan način. Neoprezno korištenje zubnog konca može oštetiti gingivu, zube i dentalne nadomjeske. Osim toga, postoje dokazi da konac može istjerati bakterije koje mogu prodrijeti u krvotok i uzrokovati opasne infekcije, što je posebno zabrinjavajuće kod ljudi sa slabim imunološkim sustavom. Drugo, zdrav razum sugerira da se uobičajeni oralni problemi, poput karijesa i upala u interdentalnim prostorima, mogu izbjeći samo uklanjanjem naslaga između zubi, što zubni konac ipak čini korisnim za oralno zdravlje.

Možda je cijela rasprava najbolje sažeta riječima dr. Tima Iafolla iz američkog Nacionalnog instituta za zdravlje, koji je rekao da bi imalo smisla odustati od preporuka o korištenju zubnog konca da su se u posljednjih deset godina u istraživanjima primjenjivali najviši standardi znanosti. Međutim, nastavio je: „Nema posebnog rizika i niska je cijena. Znamo da postoji mogućnost da djeluje, tako da nema razloga da pacijentima ne preporučimo korištenja zubnog konca.“ **DT**

**DENTALMEDIAGRUPA**

**VODEĆI SVJETSKI  
STRUČNI STOMATOLOŠKI  
ČASOPIS**

**DENTAL TRIBUNE**  
International - hrvatsko izdanje

**2**  
BODA

**4**  
IZDANJA  
U GODINI

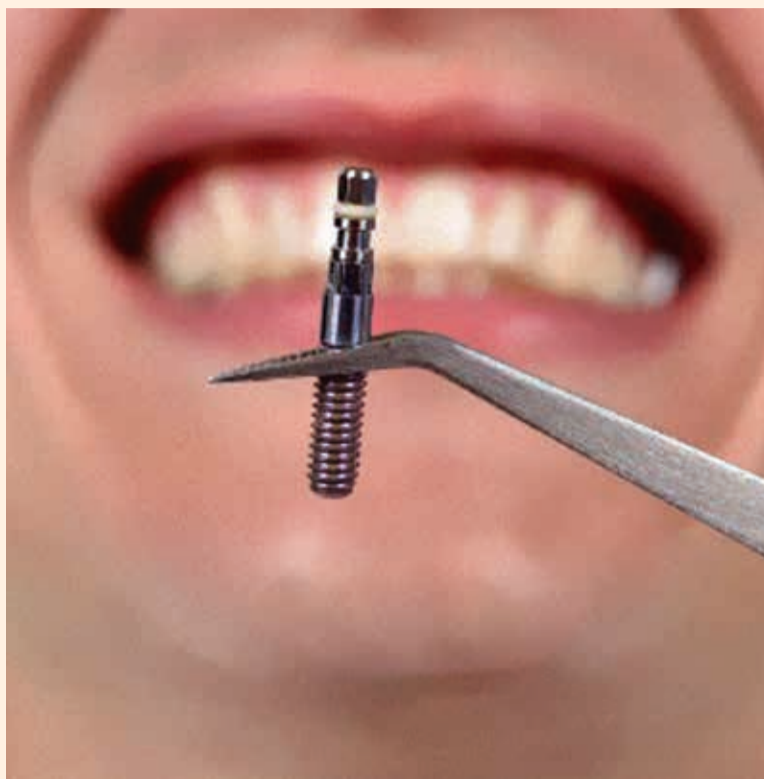
**NEVJEROJATNE  
POGODNOSTI**

ZA VIŠE INFORMACIJA O PRETPLATI  
NA ČASOPIS NAZOVITE  
+385/1 62 51 990 ILI KLIKNI TE NA  
WWW.DENTALMEDIA.HR

# Implantati mogu uzrokovati kronične bolove

Dentalni implantati mogu uzrokovati kronične bolove. To je zaključak novog istraživanja provedenog na King's Collegeu u Londonu na deset pacijenata s teškom kroničnom boli.

Objavlivanjem ovog istraživanja u lipanjskom izdanju časopisa European Journal of Oral Implantology, znanstvenici žele skrenuti pažnju na dugoročne posljedice dentalnih implantata. Istraživanje je provedeno na deset pacijenata koji su nakon ugradnje implantata zbog jake boli tražili pomoć u Klinici za bolove Bolnice King's Collegea u Londonu. U prosjeku su 3 - 4 godine patili od kronične boli. U istraživanju je kod devet od deset pacijenata bol nastupila neposredno nakon operacije. Kod polovice njih nastupila je čak već tijekom terapije, bez obzira na



korištenje lijekova protiv bolova. Nakon različitih pokušaja liječenja, između ostalog injekcijama botoksa i kognitivnom bihevioralnom terapijom, samo jedan od deset pacijenata u potpunosti je oslobođen bolova. U pet slučajeva došlo je do poboljšanja, dok tri pacijenta nisu primijetila nikakvu razliku. U dva slučaja čak su uklonjeni implantati, što nije rezultiralo olakšanjem boli. Okidač za dugotrajnu bol mogao bi biti oštećenje živaca tijekom implantacije.

Relevantno bi moglo biti da su istraživači u šest od deset slučajeva utvrdili postojanje dodatnih stanja, kao što su depresija ili neuropatije prije implantoprotetske terapije. Postoji li povezanost kronične boli nakon ugradnje dentalnih implantata i tih stanja, potrebno je istražiti na većem uzorku. **DTI**

## Prednosti zubne paste s aktivnim ugljikom

Demanti članka "Bjelji zubi zahvaljujući aktivnom ugljenu?" sa slikom Curaprox „Black is white“ zubne paste

U prošlom broju Dental Tribune časopisa objavljen je članak kojim se implicira moguća štetnost i neučinkovitost korištenja crne četkice za zube s pastom za zube na bazi ugljena u kojem se, bez suglasnosti tvrtke Albidus d.o.o., zastupnika Curaprox proizvoda u Hrvatskoj, upotrijebila slika Curaprox

crne četkice za zube s Black is White pastom za zube. Sve Curaprox zubne paste su proizvedene poštujući stroga načela kvalitete i zaštite zdravlja, uz izbor kvalitetnih i prirodnih sastojaka, bez dodataka kao što su SLS, abrazivne čestice, triklosan i kemijski izbjeljivači, što je vidljivo i u samoj cijeni finalnog proizvoda. Na tržištu Europe nalaze se već desetljećima i povjerenje koje uživaju na tom tržištu svakako potvrđuje njihovu kvalitetu. Nove Curaprox Black is White i White is Black crne paste za zube u sebi sadrže aktivni ugljik koji je po svom sastavu čišći od aktivnog ugljena i na taj način ima više slobodnih veza na

koje se mogu vezivati mikroorganizmi i njihovi toksini. Za aktivni ugljen je poznata činjenica da na sebe veže štetne tvari, te se uglavnom koristi kod probavnih smetnji, kao sredstvo za vezivanje toksina u probavnom traktu i apsorpciju istih. S obzirom da aktivni ugljen ima tu mogućnost apsorpcije mikroorganizama i njihovih toksina, ista aktivnost je prenesena i u paste za zube. One tako pomažu pri vraćanju prirodne bjeline zuba kao i pri održavanju njihove bjeline nakon tretmana izbjeljivanja u ordinaciji. Osim toga, Curaprox crne paste za zube, osim aktivnog ugljika, u sebi sadrže i nanohidroksiapatit koji daje dodatnu zaštitu caklini, kao i aktivni

sastojak Prestige Sparkling Blue® koji na zubima stvara transparentni sloj koji optički smanjuje žuta obojenja zuba.

Svakog pacijenta koji želi bijele zube, uvijek upućujemo na profesionalni tretman izbjeljivanja jer se samo njime mogu dobiti željeni rezultati, a uz potporu zubnih pasta koje koriste najnoviju tehnologiju, kao što je Curaprox Black is white, moguće je dugoročno očuvati bjelinu zuba.

Srdačno vaši, Curaprox Hrvatska

**CURAPROX**

## RIJEČ UREDNICE

Na predavanjima, seminarima i tečajevima uvijek postoje kolege koji vrlo brzo i, naizgled, bez mnogo napora novostečene spoznaje integriraju u svakodnevnu praksu. Već „sljedećeg ponedjeljka“ primjenjuju naučene savjete i trikove.

Međutim, čini se da je mnogo veći broj onih kolega koje imaju poteškoća s prihvaćanjem novih metoda, stjecanjem novih vještina i usvajanjem novih koncepata. Jednostavno se osjećaju nesigurno na „nepoznatom terenu“.

Inzistiraju na starim i poznatim metodama iz nekoliko razloga: prvi je odbijanje kritičkog preispitivanja vlastitih stajališta i uvriježenih postupaka u svakodnevnoj praksi. Praćenje razvoja koći i odbijanje usporedbe i mjerenja s onime što rade drugi. Još jedan razlog za nedostatak spremnosti na učenje novih stvari je pogrešna motivacija.

Neki kolege uče iz straha da će „propustiti vlak“, zbog straha od loše situacije u zdravstvu, straha od konkurencije, straha da neće moći vraćati kredit, straha od inspekcije, straha od „sljedećeg ponedjeljka“... Ovoj listi strahova moglo bi se još ponešto dodati s obzirom na stalne horor priče u medijima iz profesionalnog života liječnika.

Strah je, međutim, loš partner za učenje, jer su sadržaji naučeni u takvom stanju ušli kroz pogrešna ulazna vrata i pohranjuju se u krivom području mozga, području odgovornom za strah i bijeg. Stoga se ti sadržaji ne mogu izvući kad ste u potrazi za kreativnim rješenjima. Za pronalaženje kreativnih i individualnih rješenja potrebna je potpuno drukčija motivacija.

Osobito kolege i studenti koji se oslobode strahova i brige, mogu učiti s radošću i bez predrasuda. Oni

će mnogo lakše i prije uspjeti nove sadržaje integrirati u svoju praksu. Na taj način oslobađa se kreativnost i rad postaje prava zabava.

Čitanjem ovih stranica upravo pokazujete zanimanje za struku i spremnost na učenje, što su izvršni preduvjeti da i vi spremno dočekate „sljedeći ponedjeljak“.

„The masters in the art of living make little distinction between their work and their play, their labor and their leisure, their minds and their bodies, their information, their recreation, their love and their religion. They hardly know which is which, they simply pursue their vision of excellence at whatever they do, leaving others to decide whether they are working or playing.“ James A. Michener

(„Majstori umjetnosti življenja rade malu razliku između rada i igre, njihova napora i zadovoljstva, misli i tijela, informacija,



rekreacije, ljubavi i vjere. Oni jedva znaju što je što, jednostavno slijede svoju viziju izvrsnosti bez obzira na to što čine, ostavljajući druge da procijene rade li ili se igraju“, James A. Michener). **DTI**

Urednica  
Dr. sc. Slađana Milardović Ortolan, dr. med. dent. spec. stom. protetike  
Zavod za fiksnu protetiku  
Stomatološki fakultet  
Sveučilišta u Zagrebu  
e-mail: milardovic@sfzg.hr

**DENTAL TRIBUNE**  
The World's Dental Newspaper - Croatian & BiH Edition

LICENSING BY DENTAL TRIBUNE INTERNATIONAL  
PUBLISHER - TORSTEN OEMUS

GROUP EDITOR - Daniel Zimmermann  
newsroom@dental-tribune.com

Tel.: +44 161 223 1830

CLINICAL EDITOR - Magda Wojtkiewicz

ONLINE EDITOR/SOCIAL MEDIA MANAGER - Claudia Duschek

EDITOR - Anne Faulmann, Kristin Hübner  
Yvonne Bachmann

COPY EDITORS - Sabrina Raaff; Hans Motschmann

PUBLISHER/PRESIDENT/CEO - Torsten Oemus

CHIEF FINANCIAL OFFICER - Dan Wunderlich

CHIEF TECHNOLOGY OFFICER - Serban Veres

BUSINESS DEVELOPMENT MANAGER - Claudia Salwiczek-Majonek

EVENT SERVICES/PROJECT MANAGER - Sarah Schubert

TRIBUNE CME & CROIXTURE

PROJECT MANAGER ONLINE - Tom Carvalho

EVENT MANAGER - Lars Hoffmann

EDUCATION MANAGER - Christiane Ferret

PR & COMMUNICATIONS MANAGER - Marc Chalupsky

MARKETING SERVICES - Nadine Dehmel

SALES SERVICES - Nicole André

ACCOUNTING SERVICES - Karen Hamatschek; Anja Maywald; Manuela Hunger

MEDIA SALES MANAGERS - Matthias Diessner (Key Accounts); Melissa Brown (International); Antje Kahnt (International); Peter Witteczek (Asia Pacific); Weridiana Mageswki (Latin America); Maria Kaiser (North America); Hélène Carpentier (Europe); Barbora Solarova (Eastern Europe)

EXECUTIVE PRODUCER - Gernot Meyer

ADVERTISING DISPOSITION - Marius Mezger

DENTAL TRIBUNE INTERNATIONAL  
Holbeinstr. 29, 04229, Leipzig, Germany

Tel.: +49 341 48 474 302

Fax: +49 341 48 474 173

info@dental-tribune.com

www.dental-tribune.com

Dental Tribune Asia Pacific Ltd.

c/o Yonto Rasio Communications Ltd.

Room 1406, Rightful Centre

12 Tak Hing Street, Jordan, Kowloon,

Hong Kong

Tel.: +852 3113 6177 | Fax: +852 3113 6199

Tribune America, LLC

116 West 23rd Street, Ste. 500, New York,

NY 10011, USA

Tel.: +1 212 244 7181 | Fax: +1 212 224 7185

### CROATIAN EDITION

VLASNIK LICENCE

Dental Media Grupa d.o.o.

Kolodvorska 1A., 10410 Velika Gorica

IZDAVAČ

Dental Media Grupa d.o.o.

Tel.: +385 (0)1 6251 990,

Fax: +385 (0)1 7897 008

www.dentalmedia.hr

info@dentalmedia.hr

DIREKTOR

Sanela Drobnjak, dipl.oec.

GLAVNI UREDNIK

Dr. sc. Slađana Milardović Ortolan,

dr. med. dent.

GRAFIKA

Studio Anegdota

PRIJEVOD

Dr. sc. Slađana Milardović Ortolan,

dr. med. dent.

LEKTOR

Petra Birman, prof., dipl. lingvist

MARKETING

Dental Media Grupa d.o.o.

TISAK

Radin print d.o.o.

NAKLADA

4000 primjeraka

Slijedeće izdanje Dental Tribune-a izlazi u prosincu 2016. godine

### DTI - VLASNIČKA STRUKTURA

TVRKA, NAKLADNIK

Dental Media Grupa d.o.o.

MATIČNI BROJ

02293749, OIB: 82547088036

ODGOVORNA OSOBA NAKLADNIKA

Sanela Drobnjak, dipl.oec.

SJEDIŠTE NAKLADNIKA

Kolodvorska 1A., 10410 Velika Gorica

TELEFON I TELEFAKS NAKLADNIKA

Tel.: 01/ 6251 990; fax: 01/ 7897 008

E-POŠTA I WEB-STRANICA NAKLADNIKA

info@dentalmedia.hr

www.dentalmedia.hr

VLASNIK NAKLADNIKA I POSTOTAK

UDJELA U VLASNIŠTVU

Dental Media Grupa d.o.o., 100%

vlasništvo

NAZIV MEDIJA

Dental Tribune International

VRSTA MEDIJA

tiskani

# Protetski radovi najčešće su progutana strana tijela tijekom stomatoloških zahvata

Aspiriranje i gutanje stranih tijela, kao što su stomatološki materijali ili instrumenti koji se koriste u liječenju, mogući su tijekom gotovo bilo kojeg postupka, uključujući endodontsko liječenje, ugrađivanje implantata, vađenja zubi, pa čak i rutinske preglede. Analiza više od 600 prikaza slučajeva i preglednih radova pokazala je da se proteze, krunice i endodontske iglice najčešće aspiriraju ili progutaju.

Analiza je pokazala da je gutanje češće od aspiracije, a najčešće se javlja tijekom protetskih postupaka, endodontskog liječenja, restaurativnih zahvata, vađenja zubi i operacija te, u manjoj mjeri, tijekom ortodontskog liječenja. Aspiracija se najčešće događa tijekom implantacije. Bilo je nekoliko izvješća o gutanju instrume-



nata tijekom higijenskih postupaka, parodontološkog liječenja i pregleda.

Od 568 preglednih radova uključenih u istraživanje, 28 posto izvjestilo je o gutanju proteza i krunica, a 5 posto o njihovoj aspiraciji. Druga najčešće progutana strana tijela su svrdla (20 posto), praćena endodontskim iglicama (9 posto). Aspiracija i gutanje češće su se događali u pacijenata u dobnim skupinama 60 – 79 i 10 – 19 godina. Češće se događaju kod muških nego kod ženskih pacijenata.

Rezultati pokazuju da slučajevi aspiracije zahtijevaju hitno liječenje, jer je u većini slučajeva indicirana endoskopija ili čak operacija. U slučaju gutanja, pacijent se promatra dok se strano tijelo ne izluči.

Istraživači su zaključili da su aspiracija ili gutanje stranih tijela, uključujući i instrumente, materija-

le ili čak zube relativno rijetke pojave tijekom stomatoloških zahvata. Ipak, predstavljaju drugi najčešći uzrok aspiracije stranog tijela u pluća. Slučajeve stoga treba pažljivo dokumentirati i pružiti odgovarajuće informacije za buduće liječenje i prevenciju. Istraživači su otkrili da je dokumentacija često bila nepotpuna. Čak i neki iskusni liječnici nisu prijavili gdje je izveden postupak, položaj zuba, moguće uzroke i druge važne parametre.

Istraživanje pod nazivom „Nužna je temeljita dokumentacija slučajne aspiracije i gutanja stranih tijela tijekom stomatološkog zahvata: pregled i analiza 617 slučajeva“ objavljeno je u časopisu Head and Face Medicine Journal. Istraživanje je provedeno na Medicinskom fakultetu Sveučilišta u Xi'anu u Kini. [\[1\]](#)

# Osmijeh se ne smatra pozitivnim u svim kulturama

Ravni, bijeli zubi univerzalni su znak zdravlja i mladosti. Međutim, osmijeh se može interpretirati kao znak inteligencije i iskrenosti ili gluposti i nepoštenja, ovisno o zemlji u kojoj se nalazite, otkrilo je novo međunarodno istraživanje. U vrijeme globalizacije, znati gleda li se na osmijeh pozitivno ili negativno, može biti presudno, na primjer, u poslovnim odnosima.

U istraživanju socijalne percepcije osmijeha, istraživači su zamolili 4 519 sudionika iz 44 kultura na šest kontinenata da na osnovi fotografija nasmijanih i nenasmijanih pojedinaca pokušaju procijeniti njihovo poštenje i inteligenciju. Za svakog sudionika, međunarodni istraživački tim na čelu s poljskim istraživa-



čem dr. Kubom Krysom, izračunao je prosječne dodijeljene ocjene.

Otkrili su da se osmijeh nije doživljavao kao znak inteligencije u svim kulturama. U šest kultura, tj. Japanu, Indiji, Iranu, Južnoj Koreji, Rusiji i Francuskoj, pojedinci su percipirani znatno manje intelligen-

tnima kada su se smiješili. Suprotno tome, u Njemačkoj, Švicarskoj, Maleziji, Kini i Austriji osmijeh se smatrao pokazateljem veće inteligencije. Međutim, nije bilo statistički značajne razlike u ocjenama inteligencije pojedinaca koji su se smiješili i koji nisu u 20 drugih kul-

tura, uključujući Hong Kong, Norvešku i Indoneziju.

Što se tiče poštenja, rezultati pokazuju da, iako je nasmijana osoba percipirana poštenijom od nenasmijane, u gotovo svim kulturama (37 od 44), postojala je interkulturalna varijabilnost u veličini učinka. Sve u svemu, pozitivan učinak osmijeha bio je slabiji u zemljama s visokim indeksom korupcije, kao što su Zimbabve, Maldivi i Argentina. U tom kontekstu, istraživači su zaključili da korupcija na društvenoj razini može oslabiti značenje jednog evolucijski važnog signala, kao što je osmijeh.

Prema istraživačima, njihovi nalazi o iznenađujućim nijansama percepcije osmijeha mogli bi imati

važne praktične implikacije, primjerice, u kontekstu globalizacije. Znanje o tome interpretira li se osmijeh pozitivno, kao znak kompetentnosti i pouzdanosti ili signalizira upravo suprotno - moglo bi biti presudno u međunarodnim odnosima na različitim životnim poljima, zaključili su istraživači.

Rezultati istraživanja objavljeni su u lipanjskom izdanju časopisa Journal of Nonverbal Behavior u članku pod naslovom “Be careful where you smile: Culture shapes judgments of intelligence and honesty of smiling individuals” („Budite oprezni gdje ćete se smijati: Kultura utječe na procjenu inteligencije i poštenja nasmijanog pojedinca“). [\[1\]](#)

# Ljudi bi radije posudili svoju četkicu za zube, nego pametni telefon

S nekime dijeliti pametni telefon za mnoge je nezamislivo. Telekomunikacijska tvrtka O2 provela je anketu među svojim korisnicima koja je pokazala zanimljive rezultate. Mnogima je važnija privatnost nego vlastito zdravlje.

Pametni telefon postao je poput odjeće. Bez nje ga vlasnici

osjećaju neugodno. Ako ga ispuštaju iz ruku, osiguraju ga tajnom šifrom kako bi ga zaštitili od znatizeljnih pogleda.

Koliko je korisnicima važna privatnost, pokazuje anketa tvrtke O2. Samo 4,5 posto ispitanika između 18 i 24 godine dopustilo bi bliskom prijatelju da koristi njihov mobitel. Kod

četkice za zube znatno ih je manje oklijevalo. Nju bi svaki deseti ispitanik dijelio s prijateljem. Ako se uzme u obzir koliko se bakterija time širi, to se baš i ne čini najboljom idejom. Čak i krevet (15 posto) ili odjeću (25 posto) ljudi radije prepuštaju drugima od svog mobitela. [\[1\]](#)



# Potpuno keramički adhezijski mostovi – alternativa kod uskog bezubog prostora

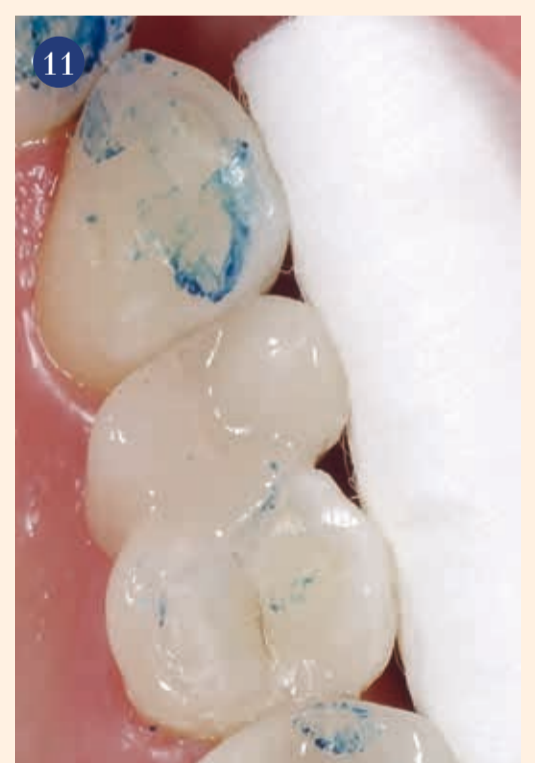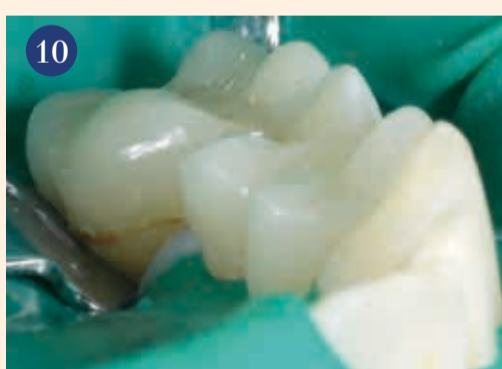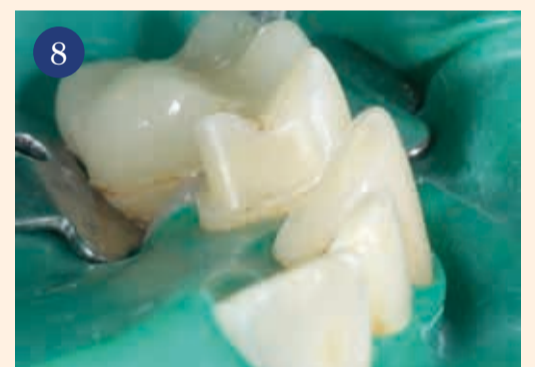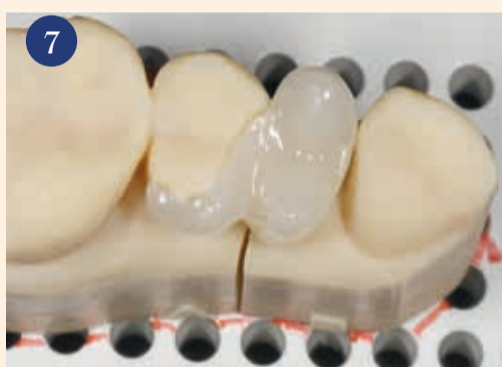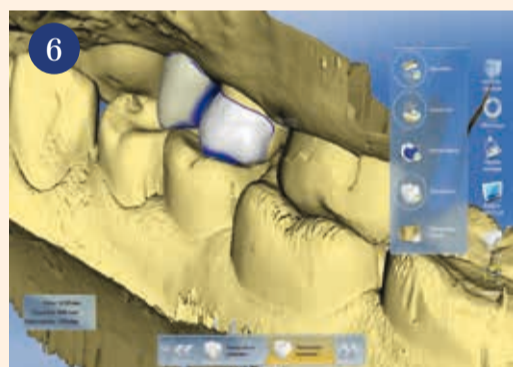
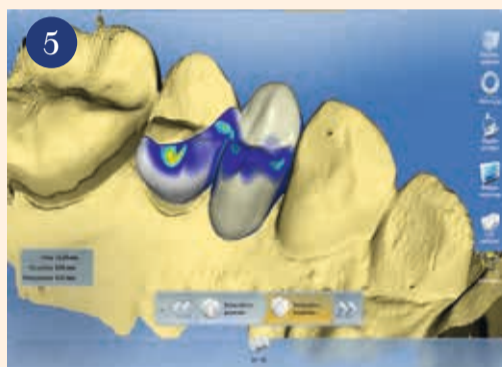
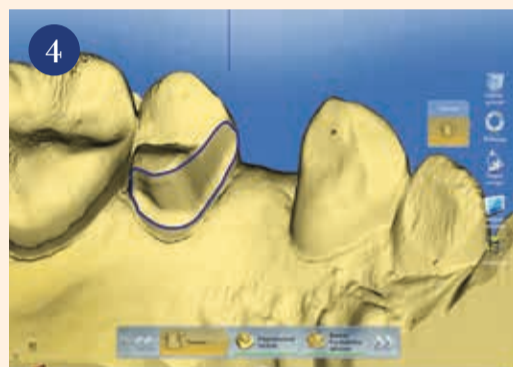
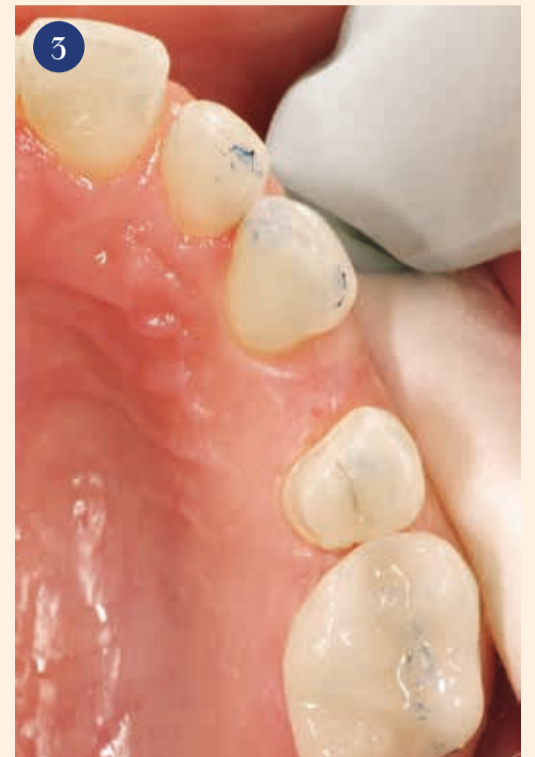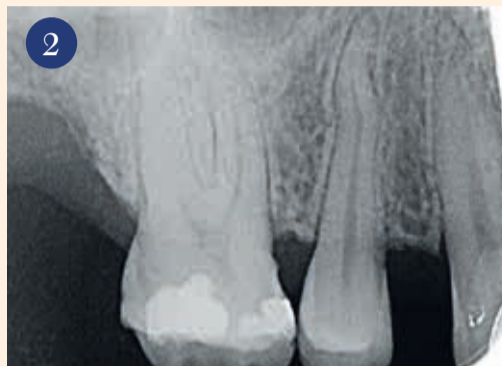
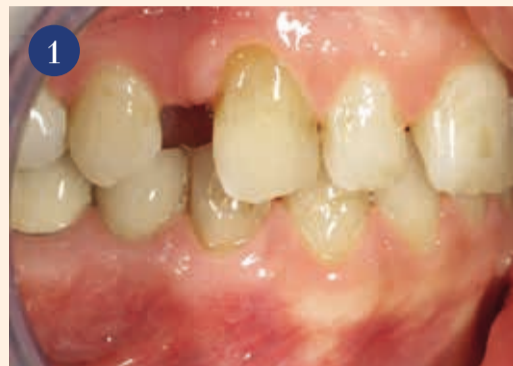Dr. Umut Baysal, dr. Arzu Tuna, dr. Rainer Valentin

Jednokrilni potpuno keramički adhezijski mostovi predstavljaju estetsku i minimalno invazivnu terapijsku mogućnost opskrbe prekinutog zubnog niza u slučaju uskog bezubog prostora. Na kliničkom primjeru prikazuju se indikacije, način preparacije, odabir materijala, način pričvršćivanja i podaci iz literature.

Implantoprotetska terapija je u slučaju prekinutog zubnog luka, osobito kada susjedni zubi nisu zahvaćeni karijesom, terapija izbora. Ako postoje kontraindikacije, jednokrili potpuno keramički adhezijski most predstavlja estetsku i minimalno invazivnu alternativu. Osim nezavršenog rasta čeljusti, uski bezubi prostor česta je kontraindikacija za ugradnju implantata.

Unatoč postojanju implanta-ta smanjenog promjera, u slučaju širine prostora manje od 5,5 mm implantacija nije moguća, osim ako se ortodontski ne proširi prostor. Temelje adhezijske tehnike u dentalnoj medicini postavio je Buonocuore 1955. uvođenjem jetkanja kiselinom kako bi se postigla adekvatna vezna čvrstoća između adheziva i cakline (Buonocuore i sur. 1955.). Prvi pokušaji adhezijskog cementiranja mostova s metalnom osnovnom konstrukcijom objavljeni su sredinom 1970-ih godina. Svjetski poznati su postali Maryland mostovi predstavljeni 1982. u Marylandu (SAD), kao kombinacija metal-keramike i elektrolitičkog jetkanja. Ta je tehnika prvi puta opisana za stražnji dio čeljusti. Čak i danas se mostovi na lijepljenje svih vrsta kolokvijalno često nazivaju Maryland mostovima, iako suvremeni adhezijski mostovi s klasičnim Maryland mostovima nemaju mnogo zajedničkog. Razvojem keramika velike čvrstoće na bazi aluminijeva i cirkonijeva oksida, one se sve više koriste za izradu adhezijskih mostova.

Na početku se prednost davala dvokrilićnim mostovima, a ukidanje jednog krila rezultat je kliničkih iskustava. Pokazalo se da je često dolazilo do nezapaženog jednostranog odcementiranja mosta, što je kasnije dovelo do nastanka karijesa kao komplikacije. U praksi su takvi mostovi tada često, bez ikakvog znanstvenog utemeljenja, preinačeni u most s privjeskom pa je odcementirano krilo jednostavno odrezano, i kao takvi su godinama ostali potpuno funkcionalni (Shaw i sur. 1982.). Što se tiče materijala,



cirkonij-oksidi, s obzirom na svoju visoku čvrstoću, trenutno je materijal izbora. Alternativa može biti litijev disilikat.

## Anamneza

Pacijentica u dobi od 28 godina u travnju 2014. došla je prvi put u našu ordinaciju. Opća anamneza

nije pokazivala osobitosti. Njezin osnovni zahtjev bio je zatvaranje bezubog prostora 14 (slika 1.). Nakon kliničkog pregleda slijedila je rendgenska dijagnostika. Širina prostora između intaktnih susjednih zubi 13 i 15 iznosila je 5 mm (slika 1.). Osim toga, korijeni su međusobno konvergirali (slika 2.).

Implantacija je bila kontraindicirana.

## Postavljanje indikacije

Kod nedostatka jednog zuba sa susjednim zubima bez karijesa, indikaciju privjesnog mosta treba kritički razmotriti. Implantacija u slučaju dovoljne kosti predstavlja

terapiju izbora. Kod uskih bezubih prostora (< 5,5 mm), opskrba jednokrilićnim adhezijskim mostom manje je invazivna metoda u usporedbi s privjesnim mostom. Ako gubitak tkiva kod preparacije za krunicu iznosi između 60 i 75%, kod adhezijskog mosta on iznosi 3 – 19%. Kod velikih ispuna na zubima no-

sačima adhezijski most ne dolazi u obzir jer se ispun mora prekriti za barem 1 mm. Kod naše pacijentice odlučili smo se za jednokrillni adhezijski most na nosaču 15 s privjesnim članom 14.

### Klinički postupak

Prije početka terapije treba odabrati gradivni materijal. Smještaj adhezijskog mosta odlučuje o vrsti materijala. U stražnjem segmentu indicirane su metalne konstrukcije (po mogućnosti CoCr legure) ili cirkonijev oksid. U prednjem segmentu, osim cirkonijeva oksida također se mogu koristiti litij-disilikatne keramike, pri čemu je čvrstoća od cirkonij-oksida znatno veća. Gradivni materijal određuje vrstu preparacije. Općenito je za keramičke nadomjeske potrebna zaobljenija preparacija. Nekoliko istraživanja pokazalo je da je za dugoročni uspjeh važan oblik preparacije koji omogućuje nedvojben položaj nadomjeska. Osim toga, to ima pozitivan utjecaj na adhezijsko cementiranje.

### Brušenje

Preparacija ležišta za adhezijsko krilo sastoji se od minimalne cervikalne i aproksimalne zaobljene stepenice i bočnog udubljenja. Tkivo se nježno uklanja i zaobljavaju se oštri rubovi (zakošenje caklinskih prizmi, **slika 3.**). U našem slučaju, unatoč stražnjem segmentu, odlučili smo se za litijev disilikat (IPS e.max, Ivoclar Vivadent). Stoga je stepenica izrađena malo širom (0,8 mm) nego za cirkonij-oksidnu keramiku (0,5 mm). Dodatno treba osigurati da na spoju materijala i zuba nema statičkih i dinamičkih kontakata.

### Digitalni otisak i dizajniranje

Uzet je digitalni otisak uz pomoć kamere Bluecam (CEREC, Sirona) i pacijentica je otpuštena bez privremene opskrbe (**slika 4.**). Adhezijski most u potpunosti je konstruiran u CEREC softveru 4.2, a izglodan u glodalici CEREC MC XL iz IPS e.max CAD bloka (Ivoclar Vivadent) (**slika 5. i 6.**). Individualizacija je provedena tehnikom bojenja nakon čega je slijedila kristalizacija (Programat, Ivoclar Vivadent, **slika 7.**).

### Adhezijsko cementiranje

Prije adhezijskog cementiranja klinički su provjereni dosjed, aproksimalni kontakt i estetika. Zatim je postavljen koferdam od 11 do 16 (**slika 8.**). Zub 15 očišćen je Proxyt pastom (Ivoclar Vivadent), nakon čega je caklina jetkana 37,5%-tnom ortofosfornom kiselinom (DENTSPLY) 30 sekundi, a dentin 15 sekundi. Kao posrednik veze korišten je adhezijski sustav Optibond FL (Kerr). Paralelno je staklokeramički most pripremljen u skladu s preporukama proizvođača. Korišten je cement Variolink Esthetic DC (Ivoclar Vivadent; **slika 9.**) s dualnim mehanizmom stvrdnjavanja. Razlika između ce-

menta Variolink Esthetic DC i konvencionalnog Variolink cementa je u tome što dolazi u kartuši pa nema ručnog miješanja i jednostavnije se aplicira na nadomjestak.

Nakon uklanjanja viška cementa i koferdama, ispolirana je cementna pukotina te je provjerena okluzija. Na privjesku se u dinamičkoj okluziji ne bi trebali nalaziti kontakti (**slika 10. do 12.**).


### Rasprava

Prema istraživanju objavljenom 2011., stopa preživljavanja jedno-

krilnih potpuno keramičkih adhezijskih mostova (glinična keramika) iznosi 94,4%, nakon deset godina, što je relativno povoljno (Kern i sur. 2011.). To je u skladu s rezultatima retrospektivne analize radne skupine oko Botelha (Hong Kong), u kojoj je analizirano 269 adhezijskih mostova s prosječnim razdobljem nošenja oko četiri godine (Botelho i sur. 2006.). Još jedno kliničko istraživanje s cirkonijevim oksidom kao jezgrenom materijalom pokazalo je stopu preživljavanja od 100% nakon šest godina (Sasse i sur. 2013.).

U nedavno objavljenom istraživanju o jednokrillnim adhezijskim mostovima od litijeva disilikata također se navodi stopa preživljavanja od 100% nakon šest godina (Sailer i sur. 2013.). Zbog svojstava materijala pazilo se da dimenzije konektora ne padnu ispod 16 mm<sup>2</sup>.

Uz pravilno postavljanje indikacije i savjestan klinički pristup, jednokrillni potpuno keramički adhezijski mostovi brzo su i sigurno rješenje. Važno je naglasiti da se radi o osjetljivoj tehnici kod koje iskustvo terapeuta igra važnu ulogu.

Most izrađen u prikazanom slučaju intaktan je dvije godine. 

Popis literature dostupan od autora.

### O autoru



**Dr. med. dent.**  
**Umut Baysal**  
Große Brink  
Gasse 29 50672 Köln

Njemačka  
u.baysal@gmx.de



TOP COMPANIES  
FROM THE INDUSTRY  
WILL BE PRESENT



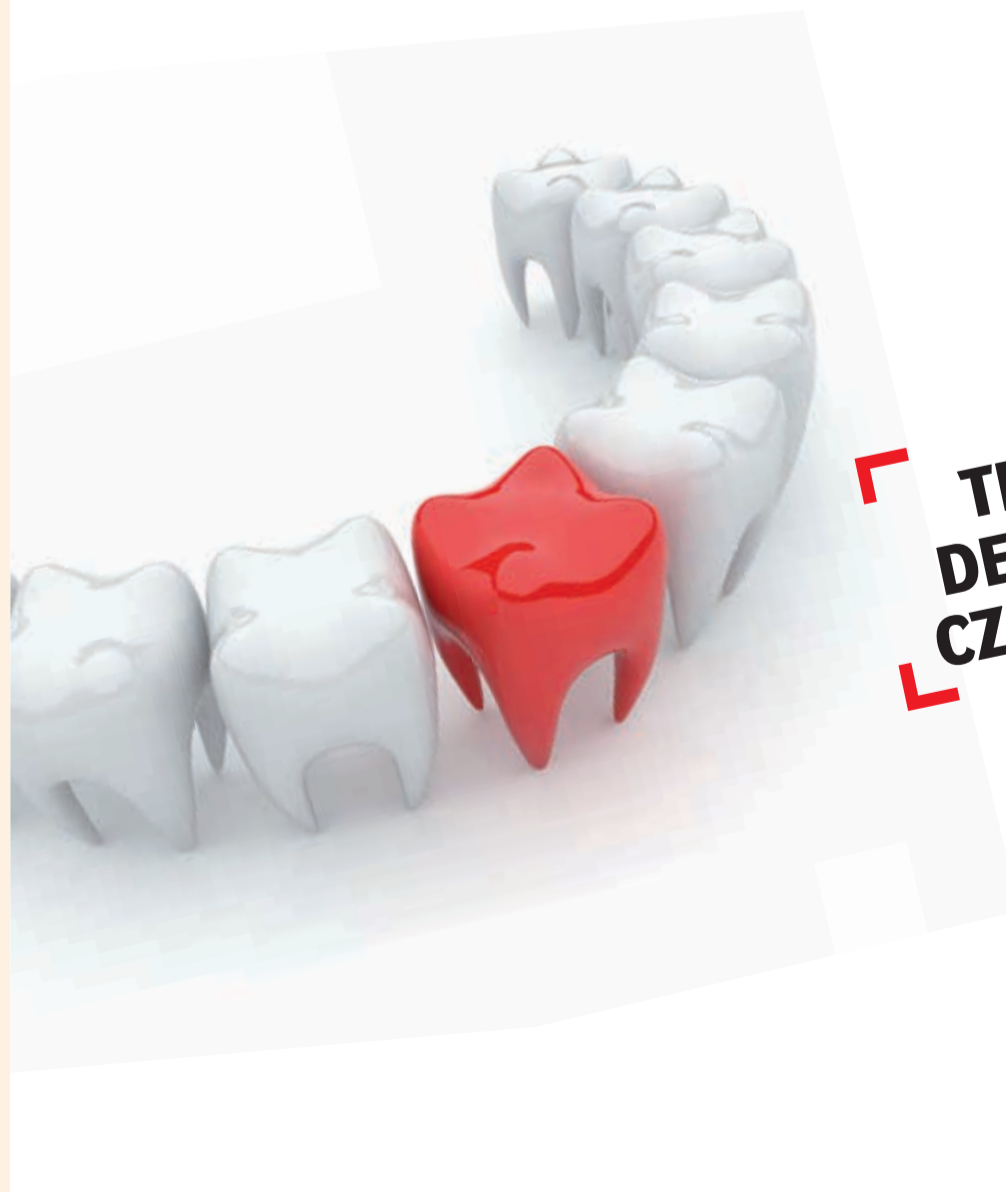# PRAGODENT

24<sup>TH</sup> INTERNATIONAL DENTAL FAIR

## 6. - 8. 10. 2016

Prague Exhibition Grounds Holesovice

[www.pragodent.eu](http://www.pragodent.eu)



THE BIGGEST  
DENTAL FAIR IN  
CZECH REPUBLIC

# Vrhunska estetika i maksimalno očuvanje zubnog tkiva ljuskicama s minimalnom preparacijom

Autor: Benjamin Votteler, majstor dent. teh., dr. Nikolas Wießner

U velikom dijelu suvremenog društva postoji naglašena želja za što svjetlijim zubima savršenog oblika. Prema rezultatima istraživanja King's Collegea u Londonu, lijepi zubi simboliziraju ne samo zdravlje, nego i znatno povećavaju mogućnosti u karijeri. Zato pacijenti sve više zahtijevaju postupke koji zadovoljavaju visoke estetske zahtjeve, a istovremeno omogućuju poštedu tvrdog zubnog tkiva. Djelomične ljuskice zahtijevaju minimalnu preparaciju i zbog toga predstavljaju poštednu metodu ispravljanja oblika i boje zubi, a s obzirom na to da se preparacija ograničava na caklinu, osigurava se i maksimalna vezna čvrstoća.

Pacijent u dobi od 20 godina došao je u ordinaciju sa željom za estetskim poboljšanjem izgleda osmijeha. Smatrao je da je konični oblik bočnih sjekutića narušavao sklad i da tako mali zubi nisu odgovarali njegovoj muškoj staturi. Osim toga, želio je da se zatvore prostori između središnjih i bočnih sjekutića. Središnje sjekutiće koji su već bili opskrbljeni kompozitnim ispunima, nije htio dirati.

## Klinički postupak

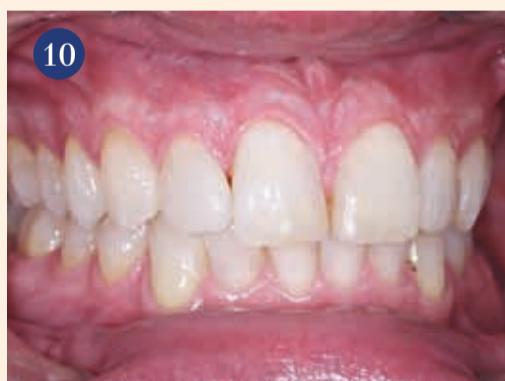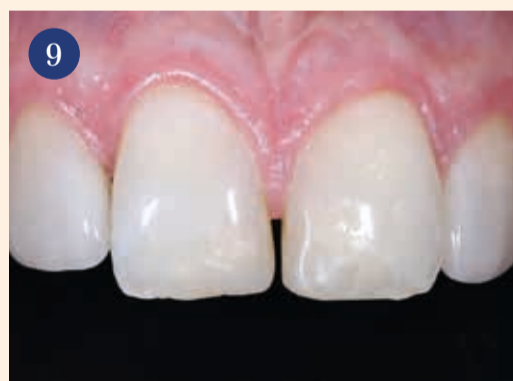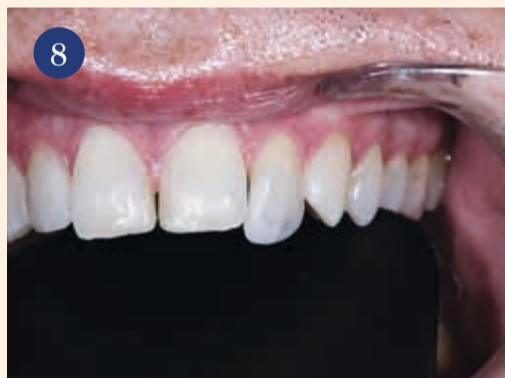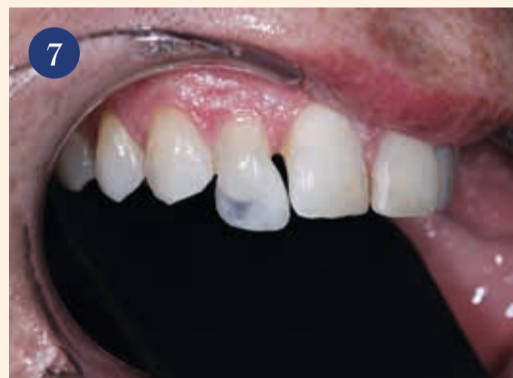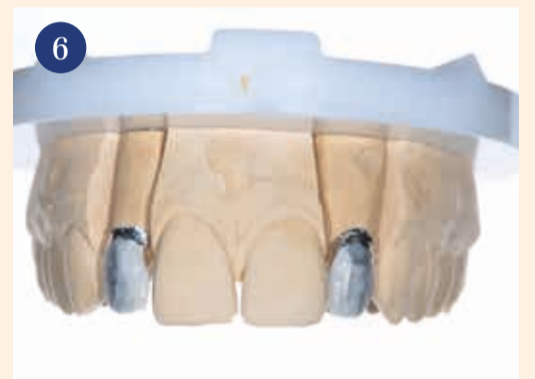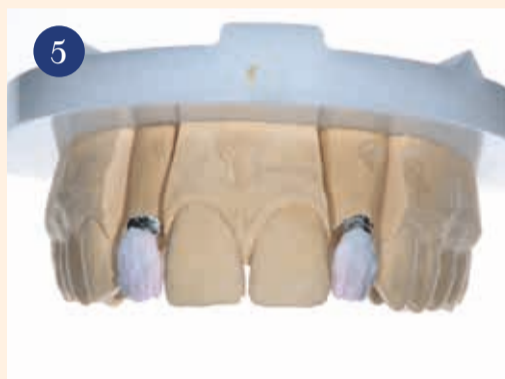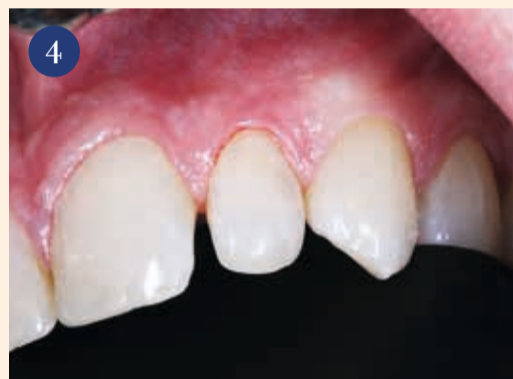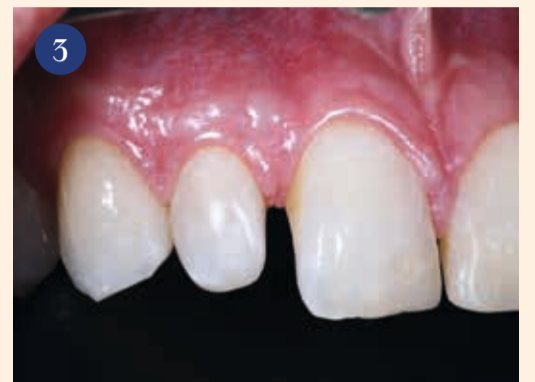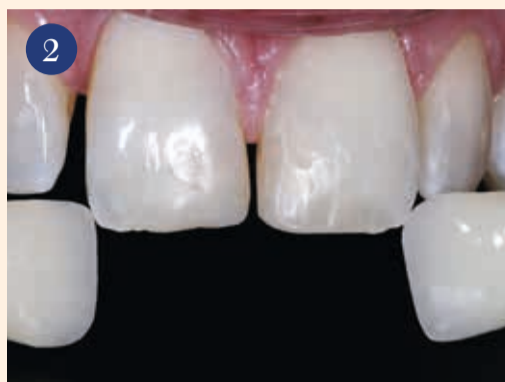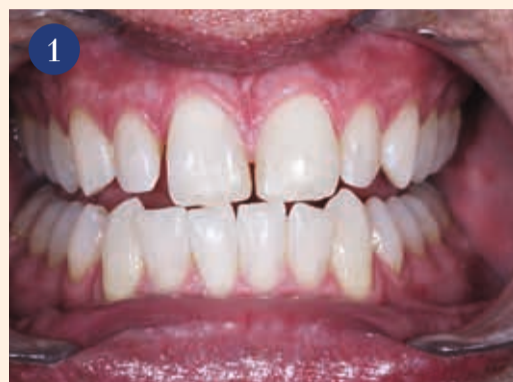Na početku je određena boja zubi uz pomoć ključa boja VITA Classical (VITA Zahnfabrik). Vrlo je važno da se to obavi prije preparacije zubi. Kako bi se uporišni zubi optimalno pripremili za prihvatanje keramičkih nadomjestaka, rubovi su zaobljeni te je labijalna ploha minimalno invazivno prebrušena sa supragingivnom granicom preparacije. Detaljna fotodokumentacija s profilom i intraoralnim fotografijama nužna je kako bi se osigurala optimalna komunikacija između pacijenta, terapeuta i dentalnog tehničara.

## Laboratorijski postupak

U laboratoriju je izrađen radni model s pomičnim bataljcima. Odgovarajući sadreni bataljci obloženi su platinskom folijom (Jensen Dental) koja je prilagođena špatulom te je preko folije slojevana keramika (GC Initial MC).

## Cementiranje

Ultratanke ljuskice su prije cementiranja vrlo osjetljive i pod-




**Slika 1.** Početno stanje: slučaj za djelomične ljuskice na zubima 12 i 22 slojevane na platinskoj foliji uz minimalnu preparaciju • **Slika 2.** Određivanje boje uz pomoć ključa boja VITA Classical i foto status neophodni su za komunikaciju između ordinacije i laboratorija. • **Slike 3. i 4.** Minimalna preparacija: pritom se mora osigurati da nema oštih rubova i podminiranih mjesta. Preparacija je ostala ograničena na caklinu. • **Slike 5. i 6.** Translucentni i opakni slojevi nanose se izravno na platinsku foliju. Prvo dentinsko pečenje • **Slike 7 i 8.** Proba tankih ljuskica (1 – 0,1 mm). • **Slika 9.** Nakon cementiranja ljuskice se skladno uklapaju u postojeći zubni niz • **Slika 10.** Postojeća napuklina cakline blago prosijava kroz ljuskicu, što zubu 12 daje još više prirodosti. • **Slika 11.** Na kraju zadovoljan pacijent

ložne pucanju te se stoga moraju tretirati s velikom pažnjom. Konačnu čvrstoću ljuskice postižu adhezijskim cementiranjem na caklinu. Ne smije se zanemariti završna kontrola i uklanjanje ostatka cementa kako bi se spriječila iritacija gingive.

Pacijent je bio veoma zadovoljan rezultatom: na minimalno invazivan način zatvorene su dijasteme prema središnjim sjekutićima te je korigiran oblik bočnih sjekutića.

## Zaključak

Kod korekcije položaja i oblika prednjih zubi nije uvijek potrebno uključiti sve zube. U ovom slučaju kod pacijenta je uz minimalnu preparaciju djelomičnim ljuskicama samo na bočnim sjekutićima postignut estetski rezultat. 

*Napomena: Popis literature dostupan je na upit.*

## O autorima



**Benjamin Votteler, majstor dent. teh.**  
Laboratorij ordinacije edel&weiss  
dr. Schwenk i dr. Striegel

Ludwigsplatz 1a 90403 Nürnberg  
Njemačka Tel. 0911 56836360  
votteler-dental@t-online.de  
www.edelweiss-praxis.de




**Nikolas Wießner, dr. med. dent.**  
Ludwigsplatz 1a  
90403 Nürnberg  
Njemačka  
Tel. 0911 56836360

wiessner@edelweiss-praxis.de  
www.edelweiss-praxis.de



# SB/LA Ritter Spiral Implantat

SandBlasted | Large Grit | Acid Etched | Platform Switch Capable | Tapered



Ritter Spiral implantat vam pruža čvrstoću, stabilnost i jednostavnu kiruršku ugradnju, zajedno s prilagodljivim lako razumljivim protetskim sistemom. Ritterove jedinstvene platform-switching nadogradnje i laka protetika omogućava jednostavno komuniciranje i planiranje između ordinacije dentalne medicine i dentalnog laboratorija. Sve skupa, zajedno sa Ritterovom preciznošću i inovativnošću, osigurava predvidljive i kvalitetne rezultate.

## **PREDNOSTI:**

**Čvrstoća:** industrijsko standardni titan razreda 5 osigurava visoku čvrstoću (Ti6AL4V)

**Površina:** hrapava površina povećava kontakt s kosti i stabilnost

**SB/LA:** pjeskarena površina, jetkana s kiselinom stvara makro pore od 20-40 mikrona i mikro pore od 2 mikrona

**Veza:** protetsko kompatibilna standardna samovodeća unutrašnjost veže se s konusnim hexom

### **Platform shifting:**

**Standardne nadogradnje** odgovaraju svim regularnim platformama 3.75mm, 4.2mm, 5mm i 6mm

**Uske nadogradnje** odgovaraju objema uskim platformama 3.0mm i 3.3mm

**Koničan oblik:** povećava primarnu stabilnost, olakšava ugradnju te izbjegava dodir sa susjednim korijenom

**Dvostruko oštar rub:** poboljšava samoureživanje i povećava lakoću ugradnje

**Mikronavoji:** ublažavaju prijenos sila na kost grebena, te na taj način sprječavaju gubitak marginalne kosti i povećavaju BIC ( Bone to Implant Contact /kontakt kosti s implantatom)


**Progresivni navoji:** poboljšavaju podjelu sila u kosti, uzrokuju veću kompresiju s većim BIC u mekoj kosti

**Zaobljeni apeks:** smanjuje rizik trganja membrane kod postupka podizanja sinusa

Zašto upotrijebiti 3 svrdla...

Kad možete **JEDNO!**

Dizajniran da pojednostavi početnu etapu bušenja.  
**ZA SVAKI IMPLANTOLOŠKI SISTEM!**



Designed by:  
Dr. Maurice Salama



**RITTER™**  
**IMPLANTS**



INTERDENT d.o.o. · Vinogradski odvojak 2d · 10431 SVETA NEDELJA · Tel: 01 387 3644 · interdent@interdent.hr  
www.interdent.hr



# Minimalno invazivna terapija bijelih demineralizacijskih mrlja nakon ortodontske terapije

Autor: prof. dr. Michael Knösel

Velik broj ortodontskih intervencija provodi se uz korištenje suvremenih fiksnih aparata. Pored neospornih prednosti fiksne ortodontske terapije, nažalost postoje i nuspojave: osim resorpcije korijena osobito je česta pojava demineralizacije cakline koja se manifestira kao bijela mrlja (eng. white spot) oko bravica.

Etiološki pritom, osim privremenog otežanog pristupa sredstvima za održavanje oralne higijene između bravica (slika 1.) i ograničenog samočišćenja, ulogu igra i individualni rizik od karijesa (puferski kapacitet i brzina protoka sline), kao i lokalne mjere fluoridacije (pasta za zube, otopine za ispiranje, lakovi). Stoga su uz informiranje o riziku tijekom fiksne ortodontske terapije i topikalnu fluoridaciju, zadaci ortodonta i redovite provjere oralne higijene, ukazivanje na manjkavosti i remotivacija.

Međutim, ni tada se u mnogim slučajevima ne može pouzdano izbjeći pojava demineralizacije

fiksnim aparatima stoga osim kontrole i profilaktičkih mjera, u nekim slučajevima zahtijeva prijevremeno prekidanje terapije, ako takve mjere nemaju željeni učinak.

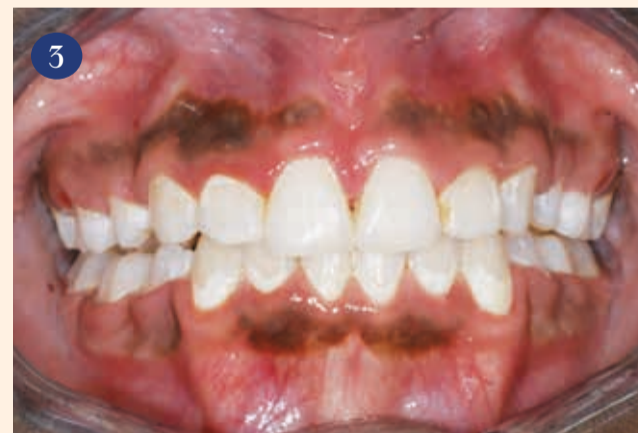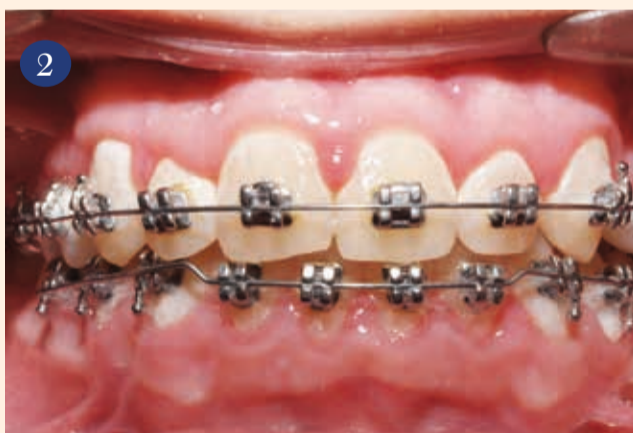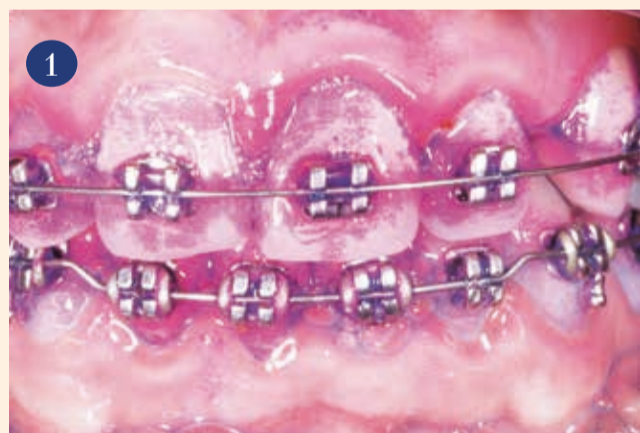Iako aktivne demineralizacijske lezije u obliku mutnih mrlja na caklini predstavljaju inicijalni karijes (ICD-10/K02.0), one nakon uklanjanja bravica zbog bolje mogućnosti čišćenja često prelaze u neaktivni oblik s glatkim, pseudo intaktnim caklinskim površinama. To je često povezano s vizualnim poboljšanjem nalaza zbog zaglađivanja i otvrdnjavanja površine lezija kao posljedica lokalne fluoridacije i mehaničkog trošenja cakline četkicom. Dakle, nije nužno napredovanje i produbljivanje lezije, ali bijele mrlje ipak ostaju jasno vidljive u estetskoj zoni.

Klinička vidljivost tih demineraliziranih lezija objašnjava se promijenjenim lomom upadne svjetlosti: svjetlo se u leziji difuzno raspršuje, umjesto da se zrcalno reflektira kao na caklini.

Jedna mogućnost sprečavanja



Nakon početka fiksne ortodontske terapije profilaktički je važno održavati dobru oralnu higijenu i koristiti pastu za zube s fluorom. Kod većine pacijenata s fiksnim aparatima u dobnoj skupini između 12 i 16 godina, dolazi do brzog opadanja motivacije. Stoga su redovite provjere oralne higijene i remotivacija od iznimne važnosti. Kao dodatna učinkovita mjera svakodnevno se može koristiti otopina za ispiranje usta s niskom koncentracijom fluora (200 – 450 ppm), što prema sistematiziranim preglednim radovima znatno smanjuje rizik od demineralizacijskih mrlja (Benson i sur., 2013.). Nažalost, unatoč nizu profilaktičkih mjera, bijele mrlje su i dalje svakodnevni problem tijekom fiksne ortodontske terapije: gotovo polovica svih pacijenata s bravicama tijekom prvih dvanaest mjeseci liječenja razvija nove lezije, pri čemu se posebno prvih šest mjeseci smatraju kritičnima; tri četvrtine zahvaćenih pacijenata su muškarci (Tufekci i sur., 2011.).



Slika 1. Fiksni ortodontski aparat predstavlja prepreku za provođenje oralne higijene i pogoduje pojačanom nakupljanju plaka. • Slika 2. Nedovoljne mjere održavanja oralne higijene i topikalne fluoridacije povećavaju rizik od demineralizacije cakline i brzo dovode do nastanka bijelih mrlja. • Slika 3. Bijele mrlje većina pacijenata tek nakon skidanja bravica doživljava kao estetski problem.

zbog dinamike nastanka takvih lezija: iako je dokazano da posebno dugotrajne ortodontske terapije fiksnim aparatima značajno pogoduju nastanku bijelih mrlja, demineralizacija cakline može nastupiti već i nakon vrlo kratkog razdoblja od samo nekoliko tjedana ili mjeseci.

Posljedično određeni postotak pacijenata razvija bijele demineralizacijske mrlje, koje često tek nakon uklanjanja bravica narušavaju estetski dojam (slike 2. i 3.). Odgovoran rad s

nastanka bijelih mrlja je pričvršćivanje bravica na oralne plohe zubi. Iako i u tom području aparat predstavlja prepreku provođenju oralne higijene, poboljšano je samočišćenje kritičnih područja slinom u odnosu na vestibularne plohe pa je smanjena incidencija bijelih mrlja (v. D. Veen i sur., 2010.). Također, u slučaju njihova nastanka, estetika ne bi bila narušena. Zbog složenosti i visoke cijene ove tehnike, međutim, bravice se ipak uglavnom smještaju

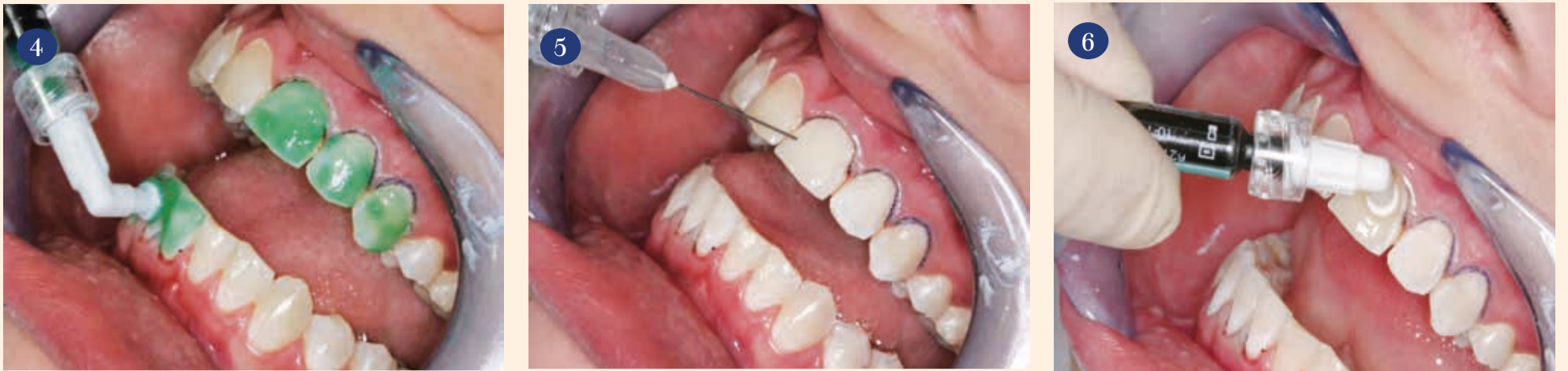vestibularno. Stoga je jedna od najjednostavnijih i osnovnih profilaktičkih mjera prepoznati rizične pacijente i terapiju započeti tek nakon postizanja adekvatne razine higijene. Kod konstanto loše oralne higijene već prije ortodontske terapije preporučuje se odustati od lijepljenja bravica ili ih eventualno smjestiti oralno. U takvim slučajevima prednost treba dati mobilnim napravama dok se ne postigne primjerena razina oralne higijene. Pečaćenje po-

dručja oko bravica i korištenje adheziva i cemenata za bravice koji oslobađaju fluor, svakako je za preporučiti. Kod pričvršćivanja bravica treba izbjegavati intervale jetkanja duže od 15 sekundi i ne širiti područje jetkanja izvan područja ležišta kako bi se izbjeglo jatrogeno izazivanje ili pogodovanje demineralizacijskim lezijama. To je posebno važno u slučajevima u kojima se ne pečati područje oko bravica (Knösel i sur., 2012.).

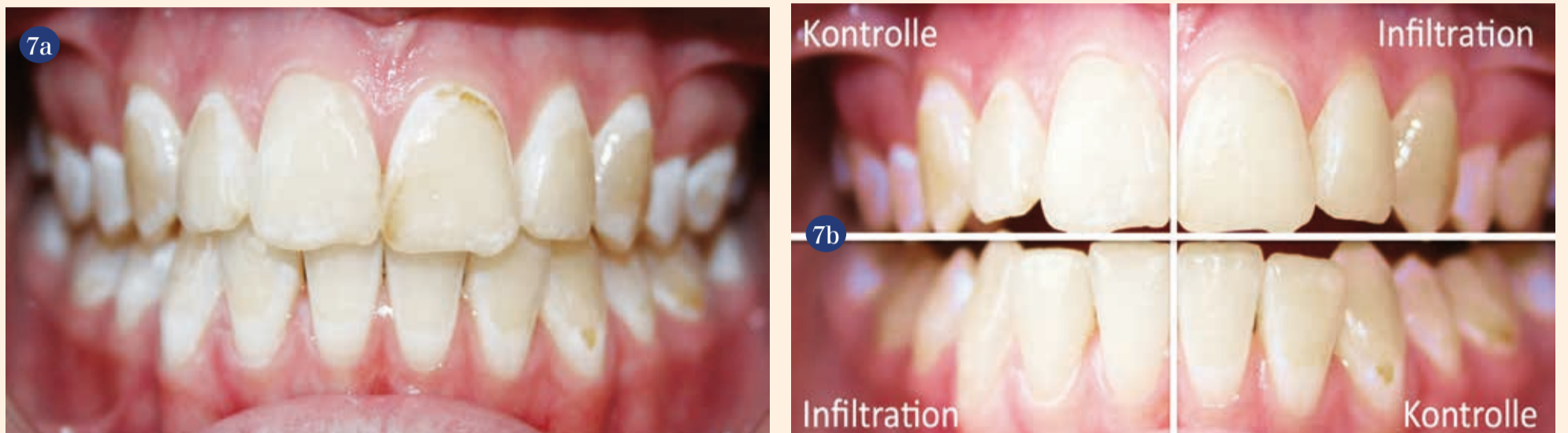
## Dokazani i novi terapijski pristupi

Manje izražene bijele mrlje obično se liječe neinvazivno, pri čemu je cilj lokalnim mjerama fluoridacije potaknuti remineralizaciju cakline i inaktivirati lezije. Pritom se smanjuje vidljivost neaktivnih lezija, ali na prednjim zubima one ipak u mnogim slučajevima predstavljaju estetski nedostatak (slike 2. i 3.). Teži slučajevi s urušenom caklinom zahtijevaju invazivne metode u obliku kompo-





Slike 4 do 6. Kondicioniranje površinskog sloja lezija Icon Etch gelom (15%-tna HCl kiselina), sušenje otopinom Icon Dry i infiltracija kondicioniranih lezija. Broj ponavljanja intervala jetkanja ovisi o dubini i površinskoj teksturi lezija. Potreba za ponavljanjem jetkanja utvrđuje se vizualno nakon sušenja.



Slike 7a i b Tipične bijele demineralizacijske lezije nakon skidanja bravica (a). Nakon infiltracije lezije su se optički prilagodile zdravoj caklini. Pola godine nakon infiltracije u 2. i 4. kvadrantu boja je i dalje stabilna, dok su lezije na netretiranim zubima u 1. i 3. kvadrantu, koje su služile kao kontrola unatoč provođenju higijene i lokalnim mjerama fluoridacije, ostale vidljive.

zitnih ispuna ili ljuskica kako bi se zaustavilo napredovanje karijesa i obnovila i dentofacijska estetika.

Međutim, u većini slučajeva potreba za liječenjem postortodontskih demineralizacijskih lezija nalazi se između dviju krajnosti, tj. lokalne fluoridacije i invazivnih zahvata. Često su lezije srednje dubine uz istovremeno visoke estetske zahtjeve pacijenata. Za te situacije već nekoliko godina postoji metoda infiltracije (Icon, DMG, Hamburg) kao mikroinvazivna terapija koja zadovoljava estetske zahtjeve, a ujedno čuva zubno tkivo. Rezultati kliničkih istraživanja o infiltracijskoj tehnici dokazuju zaustavljanje napredovanja inicijalnih lezija s intaktnom površinom nakon liječenja s niskoviskoznim Icon infiltratom u odnosu na netretirane lezije (Paris i sur., 2010.). Osim toga, zbog indeksa loma svjetlosti materijala sličnog onome zdrave cakline, postiže se pozitivna nuspojava estetskog prilagođavanja bijelih lezija susjednoj zdravoj caklini bez potrebe za erozijom zubne strukture.

#### Postupak infiltracije

Princip infiltracije bijelih demineraliziranih lezija temelji se na početnom kondicioniranju pseudointaktnog površnog sloja lezije djelovanjem 15%-tnog gela klorovodične kiseline (HCl) sadržanog u Icon setu. Zatim se lezija suši Icon-Dry otopinom (99% etanol) koja se

također nalazi u setu. Sušenje je s jedne strane osnovni preduvjet za prodiranje infiltrata u dubinu lezije kapilarnim učinkom. Osim toga, terapeutu omogućuje inicijalnu procjenu estetskog rezultata: ako se i dalje vide mutno bijeli ostaci lezije, preporučuje se ponavljanje kondicioniranja kiselinom u intervalu od dvije minute kako bi se pseudointaktna površina lezije sigurno uklonila i tako omogućila penetracija infiltrata u dubinu. Tek nakon toga nanosi se infiltrat i svjetlosno polimerizira nakon tri minute (slike 4. do 6.).

Koliko traje estetsko poboljšanje nakon infiltracije?

Kamuflačni učinak, tj. optičko izjednačavanje infiltrirane lezije sa susjednom caklinom, u posljednje je vrijeme dokumentiran na temelju brojnih prikaza slučajeva.

Osim toga, u aktualnom dugoročnom istraživanju (Knösel i sur., 2013.) ispitivala se stabilnost boje infiltrata i postojanost kamuflačnog učinka na dvadeset pacijenata u odnosu na neinfiltrirane bijele mrlje. Došlo je do optičke asimilacije infiltriranih lezija i susjedne cakline; stupanj asimilacije pritom uglavnom ovisio o dubini lezije (što je manja i plića lezija, bolji je estetski učinak) te površinskoj tvrdoći. Što je duže nakon uklanjanja bravica površina lezija zaglađivanja i otvrdnjavanja četkanjem i fluoridacijom, dakle, što je duže vremensko razdoblje između skidanja bravica i infiltracije, nepovoljnija

je startna pozicija za infiltraciju jer se povećava broj potrebnih intervala jetkanja. Intervali kondicioniranja klorovodičnom kiselinom u slučaju dubljih, starijih lezija provode se do četiri puta.

Postojanost boje infiltrata u in vivo uvjetima i estetski učinak ostali su stabilni u razdoblju promatranja od dvanaest mjeseci bez statistički značajne ili klinički primjetne promjene.

#### Ostala područja primjene

Osim za bijele mrlje i rani (aproximalni) karijes, u kliničkim istraživanjima i prikazima slučajeva infiltracijska tehnika pokazala se učinkovitom s estetski zadovoljavajućim rezultatima u slučajevima fluorozne cakline ili molarno-incizivne hipomineralizacije, tako da se može očekivati da će se ovaj terapijski pristup i za te indikacije etablirati kao mikroinvazivna alternativa (Muñoz i sur. 2013. Crombie i sur., 2013.).

#### Implementacija infiltracijske tehnike u svakodnevnu praksu

Kao i u većini područja suvremene dentalne medicine, i kod infiltracije bijelih mrlja važna je dobra interdisciplinarna suradnja i komunikacija između pacijenta, doktora dentalne medicine i specijaliste. Demineralizacijske lezije inducirane ortodontskim bravicama u pravilu će prvo otkriti ortodont u okviru kontrolnih pregleda.


Budući da je infiltracija „svje-

žih“, manjih i površinski lokaliziranih lezija estetski učinkovitija i izvediva s manjim brojem ponavljanja kondicioniranja HCl kiselinom od infiltracije starijih, dubljih lezija s glatkom, pseudointaktnom površinom, odgovornost ortodonta je da pogođene pacijente, a prema potrebi i njihove roditelje, u ranoj fazi informira o stanju i dinamici produblivanja bijelih mrlja, i prije nanošenja prevelike štete prijevremeno ukloni fiksni aparat. Iskustvo pokazuje da se zbog spore neizravne komunikacije s roditeljima preko maloljetnih pacijenata koji se sami pojavljuju na termine, gubi dragocjeno vrijeme.

Ako se planira infiltracija lezija, pored pitanja troškova važno je s roditeljima dogovoriti gdje će se liječenje provesti kako bi se izbjeglo odlaganje nakon skidanja bravica. Razdoblje između skidanja bravica i infiltracije mora biti što kraće kako bi se spriječio početak remineralizacije i promjena površine zbog svakodnevnog četkanja. Što se manje vremena ostavi poroznim bijelim mrljama prije infiltracije za remineralizaciju, lakše se mogu postići estetski zadovoljavajući rezultati.

#### Zaključak

Tehnikom infiltracije znatno se poboljšava izgled demineraliziranih zubi uz dugoročnu stabilnost boje. Rezultati aktualnih kliničkih istraživanja, osim toga, ukazuju na mogućnost proširenja indikacijskog spektra na ca-

klinsku fluorozu i hipomineralizaciju. Infiltracija bijelih mrlja može se ocijeniti kao praktičan, mikroinvazivan koncept za dugoročno poboljšanje estetika demineraliziranih površina prednjih zubi. Estetski uspjeh terapije ovisi o dobi, površinskoj teksturi i dubini lezija. Što je lezija manja i što se prije nakon uklanjanja bravica infiltrira, potrebni su kraći intervali jetkanja i rezultat je bolji. Starije lezije zahtijevaju višestruko ponavljanje postupka jetkanja kako bi se omogućilo poboljšanje izgleda. Stoga infiltraciju demineralizacijskih lezija treba provesti što je prije moguće nakon uklanjanja bravica. Rano informiranje pacijenata, i prema potrebi roditelja, dok pacijenti još nose aparatić, i brza komunikacija s obiteljskim stomatologom - osnovni su elementi uspješne terapije infiltracijom. 

*Napomena: Popis literature dostupan je na upit.*

#### O autoru



**Prof. dr. Michael Knösel**  
Sveučilišna medicina Göttingen  
Sveučilište Georg-August, Centar za dentalnu medicinu i maksilo-

facijalnu kirurgiju  
Odjel za ortodonciju  
Robert-Koch-Str. 40  
37075 Göttingen, Njemačka  
Tel. +49 551 39-8344  
mknoesel@yahoo.de

