

DENTAL TRIBUNE

The World's Dental Newspaper · Czech & Slovak Edition

Ročník 6, č. 5/2009

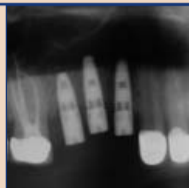www.dental-tribune.cz

Cena 70 Kč / 2,50 €



MUDr. Daniel Svoboda
O budoucnosti estetické stomatologie

strana 3



Fixní zubní náhrada
Studie interdisciplinární léčby

strana 7



Smile Design Wheel™
Praktická estetika úsměvu

strana 11

Skončil mezinárodní stomatologický kongres FDI v Singapuru

Světová stomatologická federace (FDI) určila nového prezidenta a zve příští rok do Brazílie

Daniel Zimmermann, DTI

Singapur již delší dobu vychází vstříc zubním lékařům a jejich profesi. Město je sídlem regionálně nejstarší stomatologické fakulty; také zde byly před dvaceti lety použity první implantáty, za což je zodpovědný Dr. Henry Lee. V současnosti má na ostrově fungující praxi přes tisíc zubních lékařů většinou se západním vzděláním a s ordinacemi s nejmodernějším vybavením. Velcí světoví výrobci jako 3M ESPE a Straumann využívají výhodné polohy Singapuru na křižovatce obchodních cest a slouží většině svých zákazníků v tichomořském regionu právě odsud. Každé dva roky Singapur hostí Mezinárodní dentální kongres s výstavou (IDEM), na který se sjíždějí odborníci ze všech zemí jihovýchodní Asie.

Nebylo žádným překvapením, když si Světová stomatologická federace FDI vybrala jako místo konání Výročního světového stomatologického kongresu (AWCD) opět Singapur. AWCD se zde již konal v roce 1994 a FDI přes čtyři roky spolupracuje se Singapurskou stomatologickou asociací (SDA) při organizaci vědeckého programu kongresu s výstavou IDEM.

Tento rok se kongres AWCD konal během singapurského „Měsíce orálního zdraví“, každoroční kampaně, jejímž cílem je zlepšit orální zdraví občanů Singapuru nabídkou vyšetření ústní dutiny zdarma. Podle posledního průzkumu orálního zdraví mezi dospělými ostrovy z roku 2005 navštěvuje téměř polovina (46 procent) respondentů nejméně jednou za rok zubního lékaře.

Průměrný koeficient kazivosti zubů DMFT byl 8,1 (celkový počet kazících se, chybějících, nahrazených či jinak opravených zubů) a kolem deseti procent respondentů mělo dokonale zdravé zuby bez kazů. Mluví SDA uvedla, že přes 200 soukromých zubařů se zapojí do kampaně, která proběhne o zářijových víkendech.

Návštěvníci měli velkou možnost výběru v letošním přednáškovém programu. Mezi tématy kromě populárních implantátů, estetické stomatologie a parodontologie nechyběla ani ta o nových výzvách a vývoji ve stomatologii. Mimo jiné se mluvilo například o rozšíření rakoviny ústní dutiny, biomarkerech ve slinách, léčebném potenciálu zubních kmenových buněk, nebo o tkáňovém inženýrství. Ti se zájmem o intenzivnější a důkladnější vzhled se mohli zúčastnit kurzů s omezeným počtem účastníků.

Pomocný personál a úředníci dostali příležitost vyzkoušet si celodenní program „První dojmy nového pacienta“ (New Patient Experience). Jeden z účastníků to popsal: „Co na mě nejvíc zapůsobilo je kolik rozdílných specializací se na kongresu prezentuje, všechno pod jednou střechou.“

Přestože oficiální statistiky ještě nejsou k dispozici, někteří vystavovatelé řekli redaktorům Dental Tribune Asia Pacific, že počet návštěvníků nespínil jejich očekávání. I tak většina z nich zaznamenala zvýšený prodej i počet dohodnutých obchodních kontraktů. Bylo poprvé uvedeno množství nových produktů a metod: například chirurgické nástroje a kolénkové násadce se zabudovaným a odolným LED světlem. Nobel Biocare představil singapurským zubním lékařům svůj nejnovější produkt Nobel-Procera při oficiální uváděcí večeři, která se konala v hotelu Charlton. Představený systém kombinuje industrializované výrobní procesy s různorodou a individualizovanou estetikou obnovy chrupu.

Na veletrhu bylo návštěvníkům rovněž nabídnuto kontinuální vzdělávání formou nového projektu Dental Tribune DT Study Club a Singapur byl záro-



Malý svátek IOS

Sedmé Mezinárodní ortodontické symposium (IOS) opět v Nostickém paláci, 26. – 28. listopadu

Přednášky, kongresy a kurzy jsou jedinečnou příležitostí posunout se v profesionálním životě dopředu a s jistotou se stávají jeho nedílnou a nejběžnější součástí. Je samozřejmě pokračovat v sebevzdělávání účastí na nejrůznějších kongresech a přednáškách, stejně jako je samozřejmá kvalita přednášejících, kteří často představují absolutní špičku svého oboru. Pro ortodontisty a osvěcené stomatology je takovým malým svátkem tohoto druhu podzimní IOS v Nostickém paláci v Praze.

Největší hvězdou symposia bude Dr. Derek Mahony, ortodontista ze Sydney. Dr. Mahony je velkým propagátorem ortodontického ošetření dětí v předškolním věku a ve své praxi kombinuje ošetření fixními a funkčními aparáty. Jeho přednášky se často zabývají pozitivními dopady této kombinované léčby na výsledek. Studia absolvoval v Londýně, Edinburghu a v Kanadě. Za po-



sledních deset let ošetřil v průměru dvě stě padesát pacientů týdně a je tradičně klíčovým mluvčím na mnoha významných akcích. Při stanovení správné ortodontické diagnózy respektuje a klade důraz na obličejový profil. Cílem jeho léčby nejsou výhradně rovné zuby, ale také krásné tváře. Dr. Mahony předvede postup svojí léčby krok za krokem pro všechny klinické lékaře, kteří touží po lepších výsledcích. Věřím, že se někteří z našich členů setkají ve čtvrtek 26. listopadu na jeho prekurzu. MS

veň prvním místem mimo Spojené státy, kde se v rámci tohoto projektu konala online symposia.

Členové místní organizační komise pro AWCD 2010 zvali na příští rok do brazilského Salvador de Bahia – Brazílie je shodou okolností domovskou zemí nově zvoleného prezidenta FDI Dr. Roberto Vianny. Dr. Vianna, který převzal prezidentsví od Kanadana Burtona Conroda, vystudoval Federální univerzitu Rio de Janeiro v roce 1965. Od té doby působil v mnoha národních a mezinárodních zdravotnických organizacích, včetně Světové zdravotnické organizace (WHO) a Latinskoamerické asociace škol pro zubní lékaře.

„Mám velkou radost, že mohu vést FDI následující dva roky. Organizace je, samozřejmě, hlasem

pokračování na straně 2

HCH Tiefenfluorid®
Jednoduchá a bezpečná dlouho trvající re-mineralizace

distributor:
KK Dent s.r.o.
Prešov
www.kkdent.sk

KK dent

- První třída v profylaxii kazů
- Dlouho trvající re-mineralizace i na těžko přístupných místech, např. v okolí braket, kde působí proti bílým skvrnám
- Vysoká úspěšnost při pečetení fisur
- Efektivní desenzibilizace krčků zubů

HUMANICHEMIE
Competence in Research and Practice
Humanchemie GmbH · Hinter dem Krüge 5 · D-31061 Allfeld/Leine
Phone +49 (0) 51 81 - 2 46 33 · Telefax +49 (0) 51 81 - 8 12 26
www.humanchemie.de · eMail info@humanchemie.de

International Cone Beam Institute: Vzdělávání. Výcvik. Setkávání.

ICBI chce z každého zubního lékaře udělat odborníka na práci s kónickým paprskem



Mezinárodní institut práce s kónickým paprskem (ICBI) je nezávislá organizace zaměřená na počítačovou tomografii kónickým paprskem, a to s odborníky, kteří nabízejí celosvětově nejvyšší stupeň vzdělání, výcviku a informovanosti o nástrojích v oblasti 3-D technologií pro profesionály z řad zubních lékařů (www.ExploreConeBeam.com).

Ve svém oboru jde o první společnost, která protože je nezávislá na konkrétních prodejcích, nabízí informace jak odborné veřejnosti, tak budoucím snímáním centřím a prodejčům na nadnárodní úrovni. Obecné informace jako například přehled různých druhů snímacích zařízení dostupných ve Spojených státech, stejně jako informace o dostupnosti ovládacích programů, jsou každému zdarma dostupné. ICBI nabízí hloubkovou dodavatelskou analýzu šitou na míru individuálním lékařům,

aby jim pomohl porozumět této komplexní technologii.

Výukové centrum ICBI má kvalifikaci poradit zaujatým zubním lékařům, jak včlenit počítačovou tomografii kónickým paprskem (CBCT) do ordinace. Zodpoví všechny důležité otázky relevantní v rozhodovacím procesu, včetně otázek o účtování a návratnosti investice. Pro ty, kteří již CBCT používají, nabízí ICBI výcvik, jenž vede k maximalizaci využití silných stránek této technologie a umožní jim dosáhnout zběhlosti a sebejistoty při jejím použití.

Členové internetové komunity ICBI mají možnost přezkoumat případové studie a získat radu od CBCT znalců. K tomu ICBI nabízí propojení s příslušnými radiology, kteří pomohou s interpretací snímků. ICBI má také blog, na kterém jeho uživatelé dostávají příležitost vyměňovat si případové studie, nápady a techniky zachycení co nejkvalitnějších snímků. Členové ICBI mají navíc přístup ke zvláštnímu konzultačnímu servisu, online školením a k instruktážním seminářům.

Mezinárodní kongres zubní implantologie (*The International Congress of Oral Implantologist*,

ICOI), největší světová organizace zaměřená na výuku implantologie, plně podporuje ICBI. Mezi dalšími partnery ICBI jsou Dental Tribune International (www.dental-tribune.com) a Dental Tribune StudyClub (www.DTStudyClub.com).

ICBI chce z každého zubaře udělat odborníka na počítačovou tomografii kónickým paprskem! Nejbližší semináře proběhnou v Charlotte (9. a 10. října), San Franciscu (16. a 17. října) a v Miami (20. až 21. listopadu). Pro více informací o těchto seminářích navštivte www.ExploreConeBeam.com. **DT**



Úspěch DT Asia Pacific ve čtenářském průzkumu

Zubní lékaři v Asii považují tichomořskou edici *Dental Tribune* za vysoce aktuální a použitelnou v praxi – to ukázal průzkum mezi čtenáři na světovém kongresu FDI v Singapuru. Přes 85 procent dotázaných uvedlo, že by noviny doporučili svému kolegovi. Nejvíce čtenáře zajímala věda a výzkum (24 procent), zprávy ze světa (21 procent) a z Asie (20 procent).

Podle průzkumu by se čtenáři rádi dočetli o záchovné stomatologii, řízení praxe, o dětské stomatologii a o ošetřování zdravotně postižených.

Tichomořská edice *Dental Tribune* je jednou z nejstarších regionálních edic vydávaných skupinou *Dental Tribune International (DTI)*. Poprvé se objevila v roce 2002. Mezitím si získala přes třicet tisíc odborníků ve 25 zemích včetně Singapuru, Malajsie, Hongkongu, Filipín a Austrálie. Redakce sídlí v Hongkongu a v německém Lipsku.

Za posledních pět let se DTI přeměnila z malého nevýznamného podniku ve významnou celosvětovou vydavatelskou síť. V současnosti má DTI (se sídlem v Lipsku, New Yorku a Hongkon-

gu) vydavatele a redaktory ve dvaceti zemích světa a zprostředkovává nejnovější zprávy a informace o trendech ve stomatologii pro více než šest set tisíc odborníků na celém světě. Místní edice publikací DTI jsou dostupné na všech nejdůležitějších světových trzích, včetně Německa, Velké Británie, Itálie, Ruska, Číny, Japonska, Spojených států a od letoška také Francie a Indie.

A jaký je váš názor na *Dental Tribune* a o čem byste se chtěli dočíst v jeho české edici? Vaše návrhy a připomínky uvítáme na redakce@dentaltribune.cz. **DT**

pokračování ze strany 1

stomatologie, ale ještě spíše jde o příležitost pro zubní lékaře přemýšlet o orálním zdraví na jiné rovině, ku prospěchu širší veřejnosti.“ řekl Dr. Vianna. „Rád bych přispěl a pomohl k šíření poselství FDI; a k dosažení jí vytčených cílů. FDI je silnou organizací, jež se nepřestává zlepšovat.“

„Rád bych, abychom se zaměřili na rozvíjení našich vztahů a sítí, jak napříč naší organizací, tak s vnějším světem. Jsem šťasten, že je to směr, kterým se ubíráme. Od té doby co jsem součástí výkonného výboru se událo mnoho pozitivních změn – přijetí nových členů, přestěhování sídla společnosti – a důležitých projektů, jako například Celosvětová

iniciativa proti zubnímu kazu (GCI),“ dodal.

GCI je společný projekt vedený FDI s dlouhodobým cílem vymýtit zubní kaz. Iniciativa byla zahájena konferencí o kazech v Rio, která se konala letos v červenci. V následujících deseti letech se odehraje ještě několik navazujících akcí. Dr. Vianna současně oznámil, že bude iniciativu během svého prezidentství podporovat.

Dalším z přínosů jeho funkčního období je nový *Oral Health Atlas* (Atlas orálního zdraví), který byl představen v Singapuru v pavilonu FDI a bude k dostání přes britský Amazon po skončení kongresu. Podle Dr. Vianny se jedná o mezníkovou publikaci, která posílí pozici FDI jako svě-

tové jedničky v propagaci a veřejné informovanosti o orálním zdraví. Kniha ukazuje stav světového orálního zdraví a vše popisuje jednoduchým jazykem, dostupným každému od zubních lékařů přes vládní zástupce až po obecnou veřejnost.

Když Dr. Vianna mluvil o AWDC 2010 ve své domovské zemi, vypůjčil si větu z francouzské národní hymny, „le jour de gloire est arrivé“ (nyní přišel ten slavný den): „Jsem plný očekávání vzhledem k návratu AWDC do Jižní Ameriky, teprve potřetí v historii FDI. V nedávných letech se v Brazílii událo mnoho zlomových výzkumů a objevů. Být pořádatelkou zemí výročního kongresu dále posílí propagaci orálního zdraví v regionu.“ **DT**

Editorial

Když jsem nedávno vystřídal živý ruch Šanghaje za pražský turistický ruch, došlo mi s nebyvalou silou kontrastu, co jsem si předtím jen matně uvědomoval. Totiž, že české velkoměsto, pokud se zrovna zarputile nemračí, pak se alespoň tváří neprostopupně asi jako barokní vyšehradské opevnění. Procházka po pražských ulicích zvedne náladu téměř výhradně když jsou tyto prostory vytlidněné. Že tomu tak v Šanghaji není, to ať se letí přesvědčit každý sám. Již pět minut v energických davech chodce náramně osvěží.

Nejsem jediný, kdo si jevu všiml, a na dané téma byla přednesena řada teorií, které jej šetrně vysvětlují a pomáhají nám se s ním smířit. Mezi argumenty najdeme všechno od zkorumpované politiky, všeobecné znechucenosti, přes národní povahové rysy, lidskou přirozenost, až po městský stres a nevyspalost. Není na mně, abych rozsoudil svářející se tábory. Snad by nakonec stačilo jen volněji popustit otláže úsměvu a svět pražských ulic by byl hned veselejší.



Martin Šturma
šéfredaktor

Co je to však úsměv? Podle MUDr. Daniela Svobody (str. 3) je to něco snadno přehlédnutelného – zvláště krásný úsměv. Dr. Sushil Koirala (str. 11) zase přednáší učebnicovou definici, že jde o vyjádření přátelského vztahu, souhlasu a ocenění. Každý by rád znal jeho tajemství, ale nikdo nedokáže nic změnit na tom, že nejkrásnější úsměv je úsměv upřímný a přeji všem čtenářům, aby takového upřímného úsměvu bylo co nejvíce.

Předplatte si Dental Tribune

- 500,- Kč / 20 EUR roční předplatné – Dental Tribune přímo do Vaší schránky!
- dozvíte se jako první, co se děje v české a slovenské stomatologii i ve světě
- odečtete si předplatné z daní

Naše oddělení předplatného vyřizuje veškeré objednávky a platby.

V případě zájmu prosím kontaktujte
Michaelu Eckertovou na telefon: +420 721 723 809,
nebo e-mailem na redakce@dentaltribune.cz.



Budoucnost – bezlimitní terapie?

S MUDr. Svobodou o dentální estetice, prevenci a mezioborové spolupráci



MUDr. Daniel Svoboda si na nás udělal čas v průběhu výročního kongresu ČADE v pražském hotelu Pyramida a představil nám svoji vizi dobré ordinace. Nad čajem a kávou vznikl otevřený rozhovor, který rozhodně stojí za pozornost.

Je v České republice ortodonticko-protetická spolupráce samozřejmostí?

Myslím, že ortodonticko-protetická spolupráce samozřejmostí není. Ortodontisté často něco udělají a pak to pošlou zubnímu lékaři, aby si to dodělal – to není spolupráce. U nás se s Martinem (ortodontista MUDr. Martin Šrytr, pozn. red.) snažíme zahájit lepší formu spolupráce, podle našich nejlepších možností a schopností, i když jako samouci. Zatím nám to ještě dost „hapruje“ – musím přiznat, že to není dobrá spolupráce, ještě se hledáme. Stále se ještě učíme tomu základnímu: jak komunikovat, jak plánovat, jestli má spolupráci řídit ortodontista nebo zubní lékař.

Kolikrát narazíte na problém naprosto základního neporozumění, a to řešíme i s Martinem. Je spousta vynikajících ortodontistů, třeba MUDr. Marek a další, kteří umí velmi dobře spolupracovat s protetiky, ale ještě nás čeká dlouhá cesta, než se taková spolupráce stane samozřejmostí.

Efektivní interdisciplinární spolupráce je tedy stále živé téma.

Ano, a to je jeden z důvodů proč ČADE (Česká akademie dentální estetiky, pozn. red.) vznikla. Jednak, abychom do Česka přivedli přednášející a také pořádáme workshopy, na kterých dochází k setkávání jednotlivých specializací, k výměně poznatků a k demonstraci pracovních postupů, např. jakým způsobem ortodontista pracuje s implantátem apod. Podobné workshopy vede Martin.

A zubní lékaře to zajímá. Například když má ortodontista Martin ortodontickou přednášku v rámci zubařského kongresu, tak je nejvíce dotazů na jeho specializaci, je vidět, že zubaři tomu chtějí rozumět a že nejsou zvyklí

s ortodontisty komunikovat. Stále se učíme, co ten druhý může udělat a co od něj můžeme očekávat.

Co si myslíte o možnosti uspořádat konferenci o komplexní interdisciplinární péči v ČR?

My sami nejsme schopní nic takového udělat. ČADE je jenom malá skupina odborníků, která není ještě úplně etablovaná. Na kongres přijelo 170 zubních lékařů, a to jsou ti, kteří nás berou na vědomí z celkového počtu sedmi tisíc. Myslím, že akce podobného rozsahu by musela uspořádat komora, nebo jiná autorita, kterou všichni zubní lékaři všech zaměření alespoň berou v potaz. Jak jsem o tom již mluvil, mezioborová komunikace nefunguje právě dokonale, a to ani z naší strany, proto by konferenci o interdisciplinární péči musel zařadit všemi respektovaný subjekt.

Pokračujete ve svém vzdělávání účastí na přednáškách a kurzech. Jaký je hlavní přínos zahraničních stáží?

Dozvíte se know how. Na západě je špičkové zubní lékařství úplně někde jinde než u nás. Naši nejlepší všeobecní zubní lékaři by na západě byli lepší průměr. Když bych to přirovnal k automobilovému průmyslu: my tady umíme udělat Passat nebo jednoduchou Audi a oni dělají Ferrari. U nás je to všechno tak plus mínus, tamhle něco lehce vyčnívá, venku jasně ční jedničky. Jejich průměr ale nebude tolik rozdílný od našeho.

Na kongresech vidíte špičkové zubaře, a to je právě to, získáte jejich know how, jako se ti ze Škodovky jezdí dívat, jak se dělají lepší vozy. Tradice špičkového zubního ošetření je tady příliš krátká. Jenom díky tomu, že jedete na stáže k těm nejlepším, k těm „borcům“, jste schopni alespoň část vědomostí přivést sem a předávat dál.

Jaký očekáváte vývoj dentální estetiky?

To je jednoznačné. Půjde to směrem k robotizaci, skenování, frézování, k celokeramickým náhradám. Všechno jsou to bohužel drahé technologie a budou ještě dražší. Nová generace našich zubních lékařů, z nich budou noví Bichachové, Massironiové (Nitzan Bichacho z Izraele a Ital Domenico Massironi, přednášející na Výročním zasedání ČADE, pozn. red.), ti budou velmi dobří. Jen to, že tahle skupina začala u Zábrodského, Šmuclera, u těch nejlepších a s tím nejlepším vybavením. Když vyjdete ze školy tak musíte začít v tom nejlepším, abyste se něco naučili. Já bych to byl udělal stejně, ale za mojí doby ta možnost nebyla. Za pár let tady bude několik šilených workoholiků, kteří budou dělat fantastické věci.

Špičkoví zubaři se nemusí bát, že nevydělají dost peněz, když budou osm hodin denně pracovat, ale jak je vidět na přednáškách, ta nejlepší práce je o plánování, provizorní práci, a to je ten čas, který oni nestráví přímo u křesla – s každým případem si hrát o dvě hodiny déle a ty dvě hodiny musí někdo zaplatit. Proto je ta péče tak drahá. To není o tom, že by lékaři víc vydělávali, ale tím že dostanou peníze i za čas okolo, tak jsou schopní s tím člověkem strávit delší dobu, projít víc procedur.

Přesně o tom tu mluvil Bichacho – bezlimitní terapie, bezlimitní co se týče peněz. V různém počtu chirurgických zákroků. Není výjimkou, že proběhnou třikrát, čtyřikrát.

Nezkomplikuje nadměrná estetická úprava zubů zdraví pacienta?

To je velký etický problém. Hlavně je třeba potenciální pacienty varovat, že se jedná o ope-

raci. Když je vám čtyřicet a necháte si udělat estetickou operaci, vydrží vám to do sedmdesáti? Co když bude potřeba zákrok předělat? Bude mít potencionální pacient za patnáct let znovu dvě stě tisíc, pro případ nové operace? To jsou záležitosti, které estetická stomatologie nemá dořešené. K rozhodování je třeba mít dostatečné praktické zkušenosti s jednotlivými zákroky a s jejich trvanlivostí. Situaci musí pomáhat řešit někdo, kdo má zkušenosti s předěláváním prací – například já jich zatím tolik nemám. Je mi teprv čtyřicet, tyto věci musí řešit padesáti nebo šedesátiletý zubař, který se estetickým operacím věnuje alespoň dvacet let. Já mám jen převzaté znalosti od zkušenějších a reprodukuju co slyším na přednáškách.

Co Vás inspirovalo k zavedení dentálních hygienistek?

Nejvíce mě inspirovalo setkání s emigranty ve Švýcarsku: s doktorem Pollakem, Černým a Sedlmajerem – ti je tam běžně měli a jednoznačně propagovali. Tam jsem zjistil, že vlastně všechno se točí kolem hygieny. Při prezentacích nejenom švýcarských zákroků se ukazují jenom krásné zdravé dásně. Neukazuje se ošetření pacienta se zubním kamenem. Tam to berou automaticky, že pacienti musí mít perfektní zubní hygienu a pak jim jsou schopní pomoci.

Osvědčila se vám vlastní zubní laboratoř?

Začínal jsem s tím proto, že jsem před deseti lety neměl jiné možnosti, situace nebyla ideální. Tenkrát to účel splnilo. Měl jsem jistotu, že výsledek bude sedět a že můžu ovlivnit, jak dobře bude sedět.

Zubní laboratoř teď ale prodávám, protože se nevyplatí a nefunguje tak, jak bych si přál. Sám potřebný počet laborantů neužívám – doktoři z Roudnice mi za 4 roky neposlali jedině OPG, jediný rentgen jsem pro ně neudělal. Místo toho to posílají do Litoměřic a na Mělník. A laboratoř funguje, když jsou v ní tři laboranti. Jeden nevyužije všechny přístroje. Uživím jednoho, maximálně jednoho a půl, a to nestačí.

Jsou v Česku laboratoře na dostatečné úrovni?

Chybí laboranti. Najdou se skvělí laboranti, ale není jich mnoho. A kolik je kvalitních doktorů, kteří od laborantů požadují dobrou práci? A to je důvod proč to prodávám, protože teď už si tu dobrou práci můžu koupit.

Máte nějaký estetický vzor, jak mají vypadat „krásné zuby“?

Krásné zuby musí být přirozené tak, aby člověku padly a aby vypadal pěkně. Zuby by svým vzhledem neměly rušit, aby si jich nikdo nevšiml – protože jakmile si jich všimne, tak to znamená, že jsou rušivé a že nejsou krásné. Ale ke kráse samozřejmě patří i nedokonalosti.

Jaký prospěch mají pacienti ze způsobu vedení praxe, který popisujete?

Jeden jediný – dostávají dobrou hygienu; všechno ostatní je vedlejší. Můj sen je, aby pacienti za rozumnou cenu dostali to nejdůležitější – to je prevence, ta by měla být levná. Ta zabraňuje nemocem, tak by si ji mělo mít možnost dovolit co největší množství lidí. Jestliže si můžu za to, že mám zkažené zuby, nečistím si je, za to si každý může zaplatit. V tom žádné dilema nevidím. Pacienti na druhou stranu musí něco dostat a pro mě je to

Chcete spolehlivě oslovit odbornou stomatologickou veřejnost?

Inzerujte v Dental Tribune!

Kontakt: redakce@dentaltribune.cz, tel.: 725 590 572



hygienu. Tak to prostě cítím, to je moje krédo.

Dovoluje vám důraz na hygienu zvětšit počet pacientů?

Můj sen je za den ošetřit pět lidí, každému se věnovat přes hodinu a ne běžných dvacet minut. Ono to není opravdu o množství, je lepší mít deset pacientů se třemi zuby, než třicet s jednou korunkou. Stejně je to s jakoukoliv jinou prací: mám mít deset

půlhodinových pracovních schůzek, anebo jenom tři dvouhodinové? To druhé je lepší, protože se nemusíte s partnerem rozcházet, aniž jste našli společnou řeč. Je to jednodušší práce.

Navíc důraz na hygienu opravdu funguje. Když jsme hodnotili fungování naší praxe, zjistili jsme například, že hygienistky objednávají méně pacientů na ošetřování, než před třemi lety. Takže my můžeme nebo musíme díky tomu nabrat nové pacienty a já

jsem rád, protože mi tak zbývá čas dělat to, co bych jinak nemohl. Důležité je, že pacienti mohou rozumným způsobem dostat prevenci na takové úrovni, aby co nejméně onemocněli.

Kým byste se nechal ošetřit, kdyby bylo třeba?

Od mého spolupracovníka pana doktora Vojíka, protože si ho opravdu vážím. Udělal po všech stránkách ohromný pokrok.



Je nám známo, že vašim klientům nabízíte také určitý dentální servis. Osvědčil se tento doplňkový prodej?

Osvědčil se v tom smyslu, že to, co pacientům v ordinaci dentální hygienistky nabídnou, to si mohou koupit přímo i u nás a nemusí to shánět a nahrazovat něčím jiným. Většina doktorů, když zjistí, že z toho není zisk, nebo je tak zanedbatelný, že se nevyplatí se na to soustředit, službu radši vůbec nenabízí. Já chci, aby fungovala moje vize dobré ordinace. Proto musím mít větší praxi, jinak by totiž byla služba ztrátová.

Kterých světových kongresů a výstav se pravidelně účastníte? Co si od nich slibujete? Kam se chystáte?

Jedním na IDS do Kolína, protože tam uvidím techniku, která se sem třeba ani nedostane nebo daleko později, vidím ji přímo u výrobců, kteří k nám možná vůbec neprijedou. Je samozřejmě možné si to objednat i přes dentální depa, ale to si už musíte vědět co chcete, protože vám to sem nepřivezou ukázat.

Na žádný kongres tentokrát nepojedu, místo toho se chystám na workshop ohledně gnatologie do Anglie a do Německa. Také pojedou do Bergheimu a do Londýna, do Liverpoolu, Dawsonova akademie pořádá praktický kurz na centrickou relaci, vyhledávání centrické relace kloubů a vůbec na funkční analýzu

Co chystá ČADE za nejbližší akce?

Hlavně workshopy, jeden bychom chtěli udělat o impantátech a pak bychom chtěli uspořádat celodenní přednášku o funkčních analýzách a o tom co souvisí s estetikou, někdy na podzim nebo v zimě.

Jaké je poslání ČADE? Daří se jí naplňovat?

Mezi hlavní úkoly ČADE patří přivést do Česka kvalitní přednášející, což se nám zatím daří – zvláště když se podíváte na loňský rok a srovnáte ho s letošním. To je zásluha Evy Tuzarové – jezdila delší čas po světě a má kontakty. V naší skupině nás hodně pracuje s italskými materiály a odtamtud máme známé.

Kvalitní přednášející samozřejmě nejsou nejlevnější a bez sponzorů by to vůbec nešlo uspořádat.

Sponzoři nám letos, zaplat pánbůh, dali víc peněz než loni. Probudily se i jiné firmy, a to je dobře, ale myslím, že je škoda, že místo toho, aby se spolupracovalo, tak se zápasí. Proč nezorganizovat přednáškovou akci společně? Dohodnout se na společném termínu a pozvat ještě deset dalších odborníků. MS

INZERCE

7th INTERNATIONAL
ORTHODONTIC
SYMPOSIUM

1. adventní víkend v Praze – 26.-28. listopadu 2009

The Midfacial Region Contemporary Diagnostics and Modern Treatment

Současná diagnostika a moderní léčba střední obličejové etáže

V návaznosti na 6 předešlých ročníků úspěšných symposií konaných v Praze si Vás dovoluujeme pozvat na letošní mezinárodní ortodontické sympozium (IOS), které se bude zabývat důležitým hlediskem v ortodoncii: III. třídou malokluze. Jako pokaždé pozvala vědecká rada řadu významných zahraničních přednášejících, kteří se s účastníky podělí o své široké znalosti v léčení jednotlivých případů. Účastníkům nabízíme předkurz Dr. Dereka Mahonyho ze Sydney o chirurgických aspektech ortodontické léčby Angleovy III. třídy, dále prezentace o nových aspektech Cone Beam Computed Tomography (CBCT), o kefalometrické diagnostice, včetně 3D diagnostiky a o vývoji střední obličejové etáže. Účastníci zde budou mít dostatek času do hloubky prodiskutovat prezentované diagnostické postupy a léčebné metody.

Přednášky budou v anglickém jazyce.

Orthodontics 2009

Místo konání:

NOSTICKÝ PALÁC
Maltézské nám. 1
Praha - Malá Strana

www.orthodontics-ios.eu

+420 721 723 809

eckertova@dentaltribune.cz

Předkurz čtvrtek 26. listopadu 2009

Dr. Derek Mahony, Sydney-Australia

Angle Class III with surgical and postsurgical complications, border of decompensation

Sympozium pátek 27. – sobota 28. listopadu 2009

Dr. Axel Berens, Hanover-Germany

Avoiding complications in combined surgical and orthodontic treatment of Class III patients

Prof. Dr. Axel Bumann, Berlin-Germany, Los Angeles-USA

Cone Beam Computed Tomography (CBCT) – Diagnostic milestone in orthodontics and general dentistry

Dr. Thorsten Brandt, Wiesbaden-Germany

Cephalometrics in the Magnetic Field: 3D-diagnostics for Class III treatment

Dr. Karin Habersack, Munich-Germany

Clinical Management of Rapid Palatal Expansion (RPE) in Class III

Dr. Petra Hofmanová, Prague-Czech Republic

Applications of Cone Beam CT in Orthodontics

Niels Hulsink, Waalwijk-Netherlands

Myofunctional Influence on the Facial Growth in the First, the Mixed and Permanent Dentition

Prof. Dr. Christopher J. Lux, Heidelberg-Germany

The function regulator in the treatment of Class III malocclusion – Basic concept and clinical implications

Prof. Dr. Ralf J. Radlanski, Berlin-Germany

The Development of The Maxilla and Therapeutic Aspects of Class-III-Malocclusions

Dr. Benedict Wilmes, Düsseldorf-Germany

Rapid Palatal Expansion (RPE) and tooth movement in the maxilla by maximum anchorage control

– New ways and approaches by the Benefit Technique

Dr. Heinz Winsauer, Bregenz-Austria

Midfacial development in adolescent Class III patients

Lengthening the dental arch by distalizing molars with the TopJet Distalizer

KURZOVNÉ: ceny v CZK včetně DPH

PŘEDKURZ čtvrtek 26. listopadu

Lékař	6600,-
Postgraduální student	4800,-
Zaměstnanec s úvazkem na klinice	4000,-
Skupina (min. 3 lidé), za osobu	4000,-

SYMPOZIUM pátek 27. - sobota 28. listopadu

Lékař	9200,-
Postgraduální student	7200,-
Zaměstnanec s úvazkem na klinice	7200,-
Skupina (min. 3 lidé), za osobu	6400,-
Jeden den - pátek	4600,-
Jeden den - sobota	4600,-

KOMBINACE PŘEDKURZ A SYMPOZIUM

Lékař	14400,-
Postgraduální student	11800,-
Zaměstnanec s úvazkem na klinice	11800,-
Skupina (min. 3 lidé), za osobu	9200,-

(Včetně oběda a kávy)

SPOLEČENSKÝ VEČER pátek 27. listopadu

s tradiční českou kuchyní a hudbou 650,-

mediální a organizační partner:

DENTAL TRIBUNE

The World's Dental Newspaper - Czech & Slovak Edition

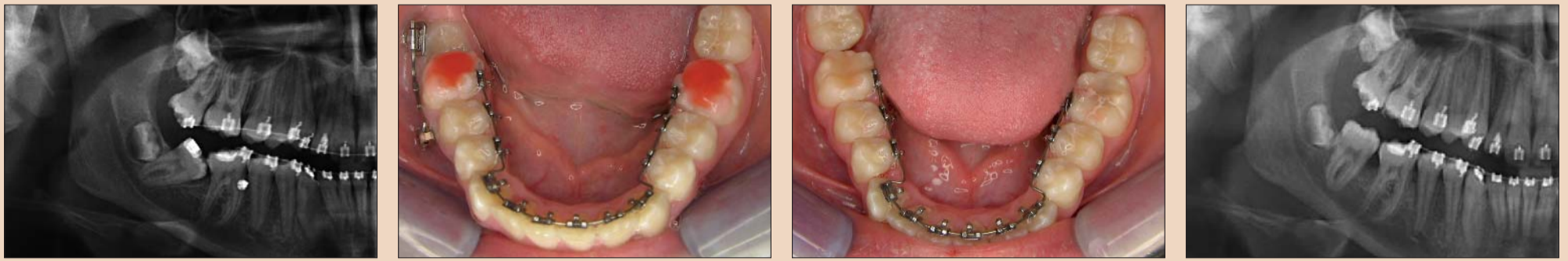pod záštitou:



DENTAURUM

Minišrouby v praxi (IV. část)

Šestidílný seriál Dr. Björna Ludwiga, Dr. Bettiny Glasl, Dr. Thomase Lietze a prof. Jörga A. Lissona



Obr. 1 a – d: Napřímení druhého moláru a úprava tvaru zubního oblouku. Problém je jasně patrný na RTG snímku. Napřimovací pružina je fixována k minišroubu (a, b). Stav po pěti měsících bez reaktivace oblouku (c, d).

Klinické příklady (2)

Úprava postavení jednotlivých zubů

Napřímení molárů

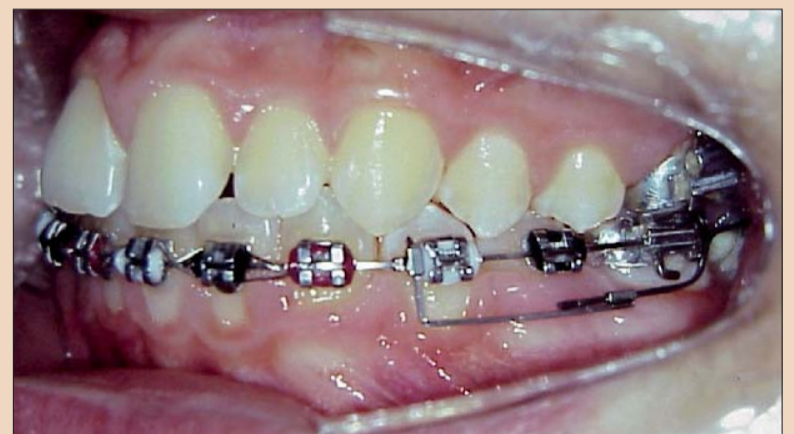Napřímení meziálně skloněných (druhých) molárů v kompletní stále dentici představuje terapeutickou výzvu. Léčba je tím složitější, čím více je zub skloněný a čím více je překrytý kostí. Navíc léčbu často komplikuje přítomnost neprořezaného třetího moláru (obr. 1 a). Při plánování ortodontického aparátu je ale důležité rozhodnout, zda je třeba rovněž změnit tvar celého zubního oblouku (obr. 1 a – d), nebo zda stačí pouze napřímit skloněný zub. Pokud jsou použity minišrouby s hlavičkami, které umožňují přímou fixaci ortodontického oblouku, je možno použít speciální napřimovací

NiTi pružinu (např. Memory Titanol pružina, FORESTADENT). Standardní plný fixní aparát lze použít ke změně tvaru zubního oblouku. Zároveň může působit druhý silový systém minišroubu a napřimovací pružiny (obr. 1 b – d). Tím předcházíme ztrátě kotvení, ke které jinak nevyhnutelně dochází, je-li napřimovací pružina fixována pouze k plnému fixnímu aparátu (obr. 2). Napřímení jednotlivého zubu může být nezbytné z parodontologických, protetických, či ortodontických důvodů. Pokud použijeme minišroubu a napřimovací pružinu, je to velmi jednoduchá procedura, navíc je aparát pro pozorovatele prakticky neviditelný. Zub musí být opatřen vhodným zámkem, který umožňuje fixaci napřimovací pružiny. Podle toho, jak pružinu nastavíme, je možné

dosáhnout i intruze nebo extruze daného zubu. Tento způsob léčby není pro pacienta finančně nákladný a ortodontista záhy zjistí, že je velmi účinný.

Zařazení retinovaných zubů

Zařazení retinovaných nebo dystopických zubů, zvláště v případě špičáků, je jednou z nejběžnějších forem chirurgicko-ortodontické intervence. Běžně dostupné gumové tahy, drátěné ligatury a ortodontické řetízky jsou účinné ve větším, či menším rozsahu. Všechny tyto mechanismy ovšem mají stejnou nevýhodu: musí být použit sousední zub, nebo zuby – přímo či nepřímo – aby se zajistilo kotvení a mohly být použity požadované tažné síly. Ideálně by sousední zub měl nabídnout tak velkou rezistenci, aby se pohyboval pouze retino-



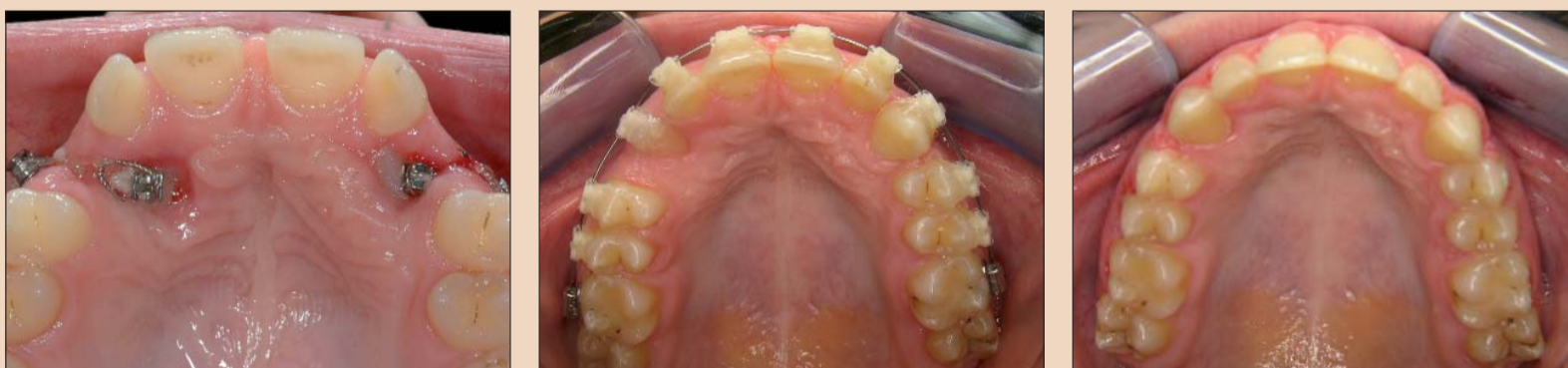Obr. 2: Napřimovací pružina upevněná k hlavnímu oblouku ovlivňuje nejen moláry, ale je také příčinou posunu premolárů (ztráta kotvení). (Foto: Prof. Dominguez, Sao Paulo, Brazílie)

Skeletální úpravy

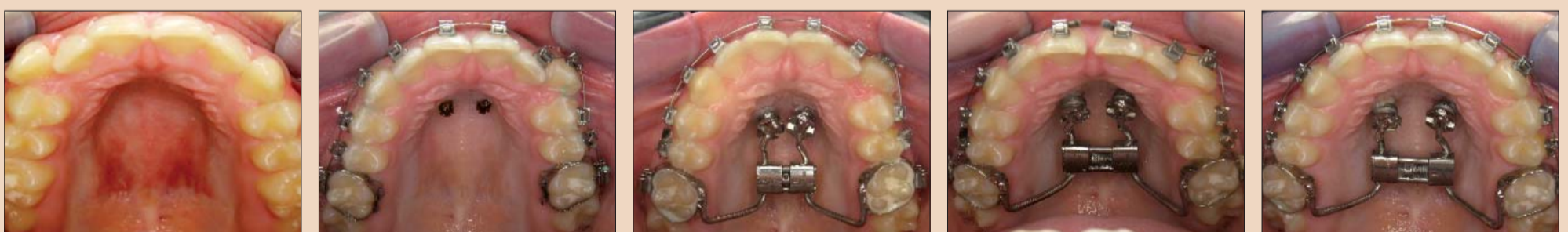Expanze v oblasti patrového švu

Rychlá palatinální expanze (RPE) je jednou z nejeftivnějších a nejstabilnějších metod

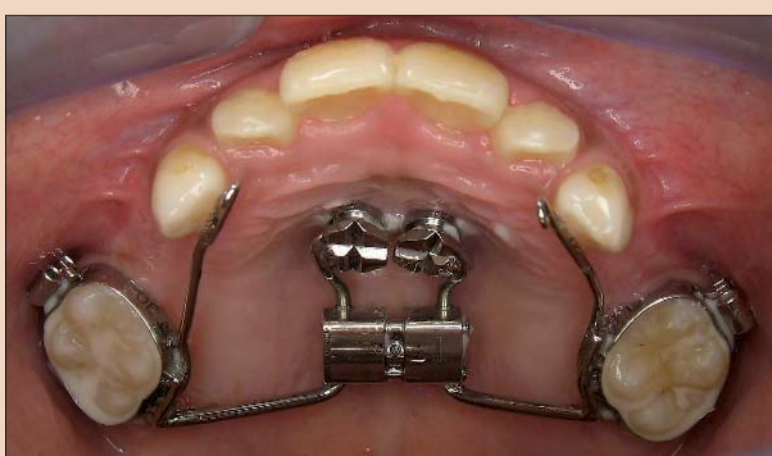kteř rozkládají sílu na více než jeden zub. Problém vyplývá také z nutnosti ponechat expanzní aparát delší dobu po ukončení aktivní fáze léčby. Další korektivní léčbu je možné proto provádět pouze ve frontálním úseku. Těmto potížím lze předejít použitím „hybridní RPE“ techniky (obr. 4 – 6). Kroužky jsou standardně použity v oblasti molárů. Ve frontální oblasti je aparát kotven pomocí dvou minišroubů. Ty by měly být umístěny na pomyslné transversální linii paramediálně spojující kontaktní body špičáků a premolárů. Distrakce je dosaženo použitím stejné metody jako u standardních technik. Hybridní RPE má řadu



Obr. 3 a – c: Zařazení distopicky uložených špičáků pomocí minišroubu. Po obnažení špičáků se nejprve připevní zámký a připojí se k minišroubu (a). Po odstranění šroubu může být zubní oblouk tvarován pomocí konvenční techniky (b, c).



Obr. 4 a – e: Zvětšení transversálního rozměru horní čelisti pomocí hybridní RPE. Původní diagnóza je asymetricky úzká čelist s nedostatkem místa pro zub 13 (a). Po připevnění zámků byly během téže návštěvy zavedeny dva minišrouby (OrthoEasy) (b). Hybridní RPE aparát byl připojen k minišroubům a molárovým kroužkům pomocí laboratorně zhotovených konstrukčních prvků (FORESTADENT) (c). Diastema ukazuje účinek aparátu po deseti dnech (d). Stav po transversální expanzi a současné úpravě tvaru zubního oblouku (e).



Obr. 5: Hybridní RPE aparát s přidávanými raménky pro uchycení tahu k Delairově masce.

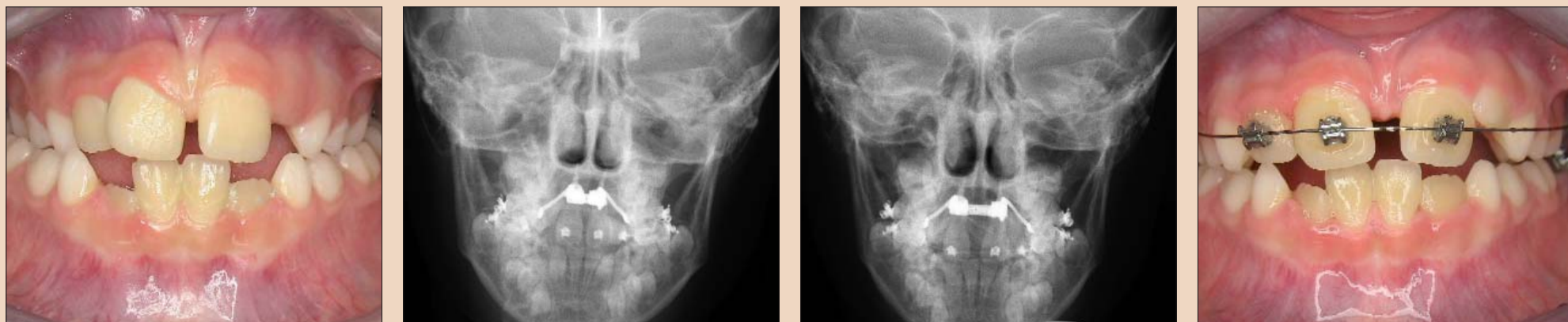vaný zub, ale ve skutečnosti se obě složky pohybují vůči sobě recipročně. V nejhorším možném scénáři dojde ke změně původní polohy jenom u skupiny zubů, která zajišťuje kotvení. To může nastat, pokud u retinovaného zubu došlo k ankyloze. Něco takového lze jen těžko vyhodnotit při vstupním vyšetření a může to vést k otevření skusu v oblasti frontálních zubů a premolárů. Minišrouby tak zajišťují spolehlivou formu kotvení pro zařazení dystopicky umístěných zubů (obr. 3 a – c). Pokud je pro zařazení zubu dostatek místa, nebudou v iniciální fázi léčby zapotřebí zámký.

k transversálnímu rozšíření horní čelisti. Za den by se měl aktivováním šroubu otevřít patrový šev v rozsahu 0,2 – 0,6 mm. Pravidlem je, že expanzní aparát je kroužky fixován k molárům a premolárům. Obecně lze říci, že požadovaného transversálního rozšíření může být dosaženo během 10 až 20 dnů. Pak by měla následovat tříměsíční stabilizační fáze, aby došlo k osifikaci roztrženého patrového švu. Standardní technika kotvení – pouze s dentální oporou – má několik nevýhod. Nejvýznamnější je nebezpečí sklonění kotveního zubu. Bylo popsáno mnoho aparátů,

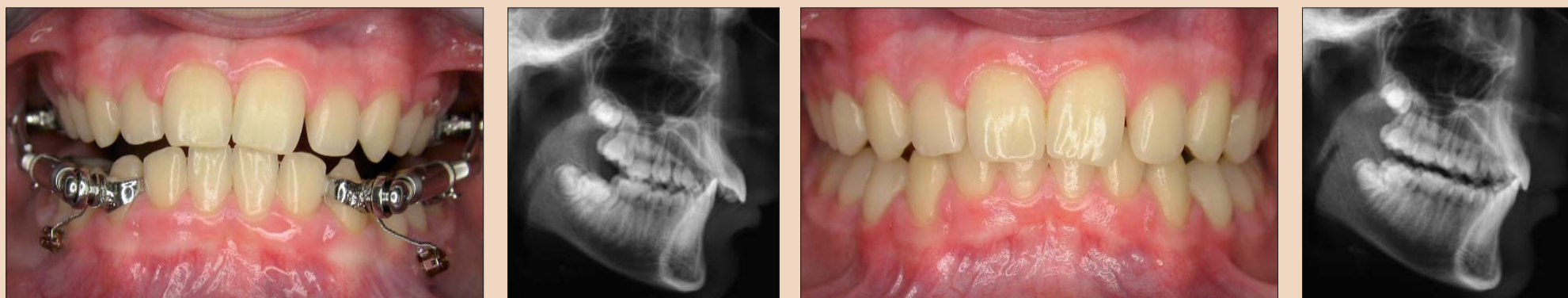výhod. Příprava aparátu je mnohem jednodušší a levnější, navíc je celý zubní oblouk, včetně premolárů, přístupný pro další úpravu dle léčebného plánu.

Korekce II. třídy

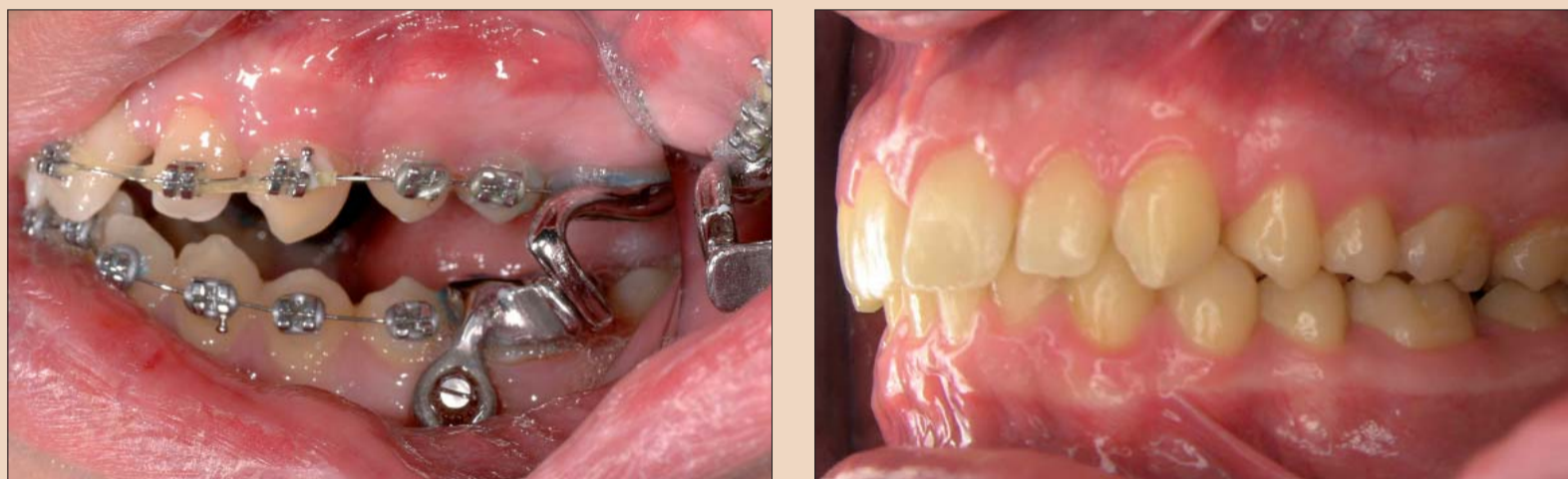U pacientů s malokluzí II. třídy, kteří mají ukončené, nebo téměř ukončené období růstu, jsou jednoduché techniky k přesunutí dolní čelisti většinou neúčinné. Po řádném úvodním vyšetření a stanovení diagnózy máme k dispozici tři možné terapeutické přístupy: 1. kompenzační úpravu (kamufáž) 2. fixní aparáty pro úpravu II. třídy



Obr. 6 a – d: Bilaterálně zkrřížený skus u sedmiletého chlapce (a). RTG snímek hybridního RPE aparátu in situ (b). Stav po deseti dnech používání: zkrřížený skus se upravil a vertikální překus zůstal stabilní (c, d).



Obr. 7 a – d: Kotvení špičáku pomocí minišrouby brání protruzi frontálních zubů při použití fixního aparátu ke korekci II. třídy (zde: Williamsův aparát, FORESTADENT).



Obr. 8 a – b: Minišroub stabilizuje pozici molárů, ke kterým je připojen Kinzingerův FMA. To brání protruzi frontálních zubů a meziálnímu posunu premolárů (a). Stav chrupu v I. třídě po ukončení léčby (b).

(Herbstův aparát, Sabbaghův univerzální pružinový aparát, FMA, Jasper Jumper atd.) 3. ortognátní chirurgii. Pacient musí být informován o výhodách a nevýhodách každého postupu. Všechny fixní aparáty pro korek-

ci II. třídy – bez ohledu na to, zda používají princip Herbstova aparátu nebo kluzné plošky – mají stejný problém a stejné nežádoucí vedlejší účinky, kterými je riziko protruze dolních frontálních zubů a/nebo distalizace hor-

ních molárů. Těmto účinkům můžeme snadno zabránit pomocí pasivní stabilizace dvěma minišrouby (obr. 7 a 8).

Ortognátní chirurgie

Po chirurgické intervenci spočívající v relokaci či repozici čelisti (z ortodontických či traumatologických důvodů) je v pooperační fázi důležité udržet stabilní vztah kostních fragmentů a čelistí, což podporuje hojení a zabrání relapsu. Používají se intraorálně fixované okluzní aparáty s elastickými, či drátěnými ligaturami. Základem je použití vhodné fixační pomůcky, ať už je to splint (Schuchardtův splint), nebo plný fixní aparát. Pokud je spolehlivá fixace opravdu potřebná pouze v jedné čelisti nebo jenom v jednom jejím úseku, vyvstává otázka, zda v této oblasti nepoužít minišroub a zda je

nutné zapojit do stabilizace chirurgického efektu i druhou čelist. Pokud jsou v druhé čelisti použity minišrouby (obr. 9), je dosaženo stejného účinku – ale z pohledu pacienta s mnohem menšími omezeními.

Preprotetické ošetření

Cílem preprotetické ortodontie je zajistit optimální postavení zubů pro zhotovení plánovaných zubních náhrad. To může zahrnovat intruzi a napřimění zubů, či otevření nebo uzavření mezer. Jak ukázal náš seriál o minišroubech i mnoho dalších publikací, obzvláště v tomto kontextu, jsou minišrouby velmi užitečné. Minišrouby mohou být navíc použity také jako kotevní prvky pro provizorní zubní náhrady. Tam, kde chybějí zuby (zvláště stálý horní postranní řezák – Obr. 10 a) a není ještě ukončen růst,

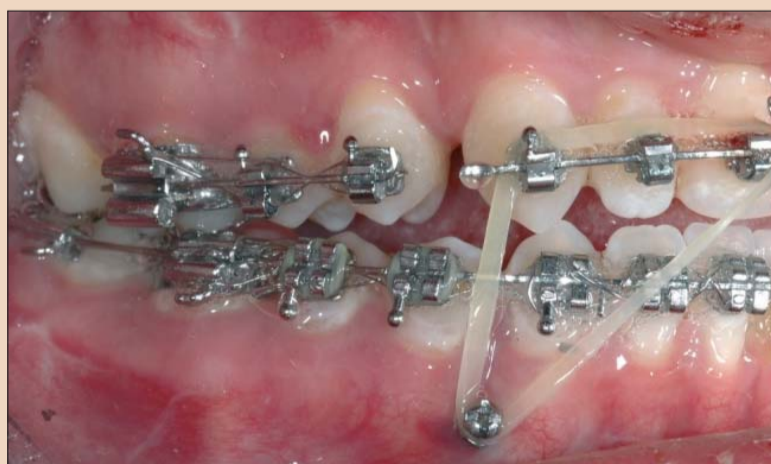
je retence provizorní náhrady problematická. Jako alternativa, zvláště pokud je nutné přidatné kotvení, mohou být použity minišrouby. Do hřebene alveolárního výběžku může být zaveden delší šroub (8 nebo 10 mm) (obr. 10 b). Na meziální i distální straně minišrouby by měl být zachován alespoň 1 mm kosti. Prostor pro zavedení minišroubu (1,6 mm) by tak měl být alespoň 3,6 mm. Na hlavičku minišroubu pak může být připevněna provizorní korunka. A pokud je třeba, lze následně na tuto korunku fixovat zámek (obr. 10 c).

Perspektivy

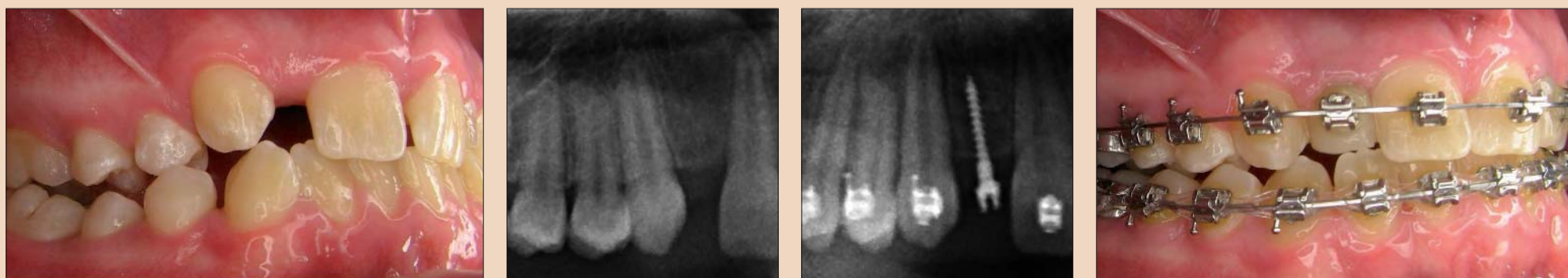Minišrouby lze v klinické praxi využít k řešení široké škály problémů. Repozice zubů, která byla dříve považována za nemožnou, je nyní dosažitelná a léčebné techniky se zdokonalují a kombinují. Samotné minišrouby však nestačí – je třeba mít rovněž adekvátní vybavení a znalosti. Někteří dodavatelé minišroubů nabízejí navíc kromě šroubů i zaváděcích nástrojů řadu zařízení, která použití minišroubů usnadňují. Pátá část našeho seriálu bude zaměřena na širokou škálu nabídky užitečného příslušenství. DT

Kontakt

Dr. Björn Ludwig
Am Bahnhof 54
56841 Traben-Trarbach, Germany
Tel.: +49 65 41 81 83 81
E-mail: bludwig@kieferorthopaedie-mosel.de



Obr. 9: Použití minišrouby k připevnění intermaxilárního gumového tahu znamená, že není nutné žádné další dentální kotvení.



Obr. 10 a – d: Chybějící zub 12 má být nahrazen implantátem a korunkou. Iniciální fáze léčby zahrnuje rozšíření mezery (a). Hlavička vertikálně zavedeného šroubu OrthoEasy (b) je použita k fixaci provizorní korunky (včetně zámku), která pomáhá při dalším rozšiřování mezery (c).

Fixní zubní náhrada poškozeného chrupu: Týmová spolupráce

Dr. Ansgar Cheng a Dr. Helena Lee, Singapur

Úspěšná rehabilitace defektního chrupu fixní náhradou je vždy pro protetika i chirurga velkou výzvou. Přesná diagnóza, řádně vypracovaný léčebný plán, uvážlivý výběr materiálů pro zubní náhrady a pečlivě prováděná léčba jsou nezbytnými předpoklady dlouhodobě úspěšného výsledku léčby. V tomto článku je představena léčba částečně bezzubé dutiny ústní pomocí kovokeramických a ce-

lokeramických náhrad v kombinaci s implantáty s okamžitým a odloženým zatížením.

Úvod

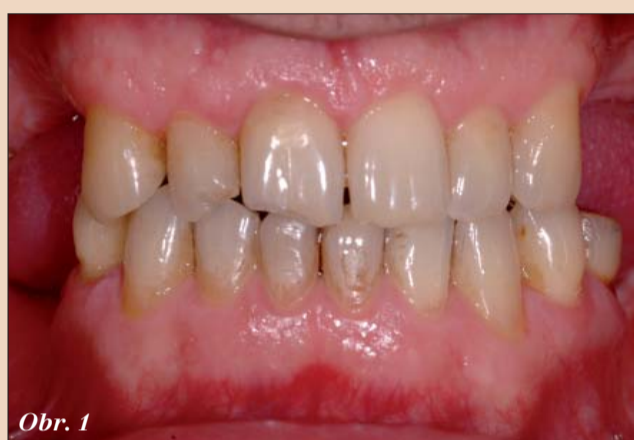Uvážlivá klinická rozvaha a opatrné zvážení rizik a výhod různých léčebných variant je základem pro předvídatelně dlouhodobě úspěšný výsledek protetiké léčby. Je známo, že ztráta vertikální dimenze okluzy (dále VDO) může působit při

protetiké rekonstrukci značné klinické obtíže. Klinické postupy vedoucí ke znovuvytvoření léčebné výšky skusu nebývají naplní pregraduálního vzdělávání zubních lékařů. VDO je definována jako kraniokaudální rozměr mezi dvěma body, které jsou v okluzi v kontaktu. Pro klinické stanovení VDO byly navrženy různé metody. Ztráta zubních tkání nemusí nezbytně znamenat ztrátu VDO, neboť VDO může být

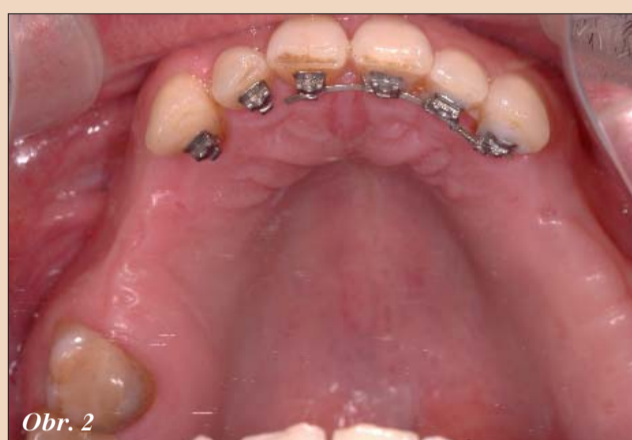zachována také jako výsledek kompenzačního prořezávání zubů. Pokud je klinická ztráta VDO malá, může být přesná diagnóza obtížná. Cílem této kasuistické studie bylo zjistit, zda musíme obnovit VDO v případě malé ztráty a zda je navrhovaná změna VDO klinicky přijatelná. Pokud je ztráta VDO malá, měla by být jakákoli změna VDO založena na množství interokluzního prostoru, který vyžaduje morfo-

logická a funkční rekonstrukce chrupu. Je-li VDO poškozena výrazně, musíme se vyvarovat zbytečných a nadměrných změn a chovat se obezřetně. Obecně platí, že větší změny VDO by měly být delší dobu klinicky sledovány.

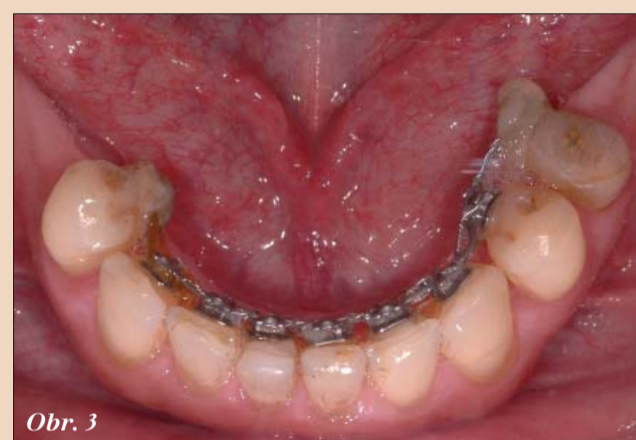Pokroky v makroskopické morfologii implantátů a v jejich povrchové úpravě vedly ke zkrácení doby hojení a ke konceptu



Obr. 1



Obr. 2



Obr. 3

Obr. 1: Intraorální pohled zepředu před zahájením léčby. Je patrná atrice, ztráta pilířů okluzy, snížení VDO a horší estetika. – Obr. 2: Intraorální pohled na okluzi horní čelisti před zahájením léčby, je patrná atrice a nevhovující výplně molárů. Drát ortodontického oblouku zlomený. – Obr. 3: Intraorální pohled na okluzi dolní čelisti před zahájením léčby, je patrná atrice a nevhovující výplně. Některé z ortodontických zámečků byly odlepeny z dolních řezáků.

Otiskování nikdy nebylo příjemnější

A-silikony s nepřekonatelnou jemností kresby kombinovanou s výbornou chutí a vůní



600 ml jen za
1300,- Kč vč. DPH

Genie

Ultra-hydrofilní A-silikonová otiskovací hmota, 4 varianty tuhosti ve vynikající borůvkové příchuti

Lze si vybrat ze dvou možností dob tuhnutí: rychlejší verze – 2:10 min nebo standardní verze 4:30 min. Podle potřeby vykreslení detailu máte na výběr čtyři stupně tuhosti a vzlinavosti.

Heavy Body Vám umožní dokonalý otisk v kombinaci s Light Body ve formě dvojího otiskování. Regular Body lze využít v jednofázovém otiskování při 100% kvalitě vykreslení. Poslední v řadě nabízíme X-Light Body, což je hmota s největší zatekavostí a vzlinavostí. Je vhodná i pro otisk kořenového kanálku. Hmota X-Light Body je určena zejména pro metodu dvojího otiskování.

Balení: Putty (600 ml) – ruční míchání, VPS (2x50 ml) – do pistole, MagicMix (380 ml) – pro Pentamix

380 ml od
1999,- Kč vč. DPH



X-Light Body Light Body Regular Body Heavy Body

Pro ordinace, kde je velká spotřeba kvalitních otiskovacích hmot, je ideální hmotou SILGIMIX, jehož koncepce preferuje univerzální konzistenci a důraz je kladen na ekonomiku provozu ordinace.

Silgimix

Silikonová otiskovací hmota typu A, jemně mentolové vůně.

Je často využívána jako náhrada za alginát s cenou výrazně nižší než u jiných „A“ silikonů. Otiskovací hmota Silgimix je určena k metodě jednofázového otiskování. Standardně je dodávána ve 380 ml kartuších pro Pentamix nebo malých 50ml kartuších pro míchací pistole.

Balení: 50 ml – do pistole, 380 ml – pro Pentamix



380 ml od
1290,- Kč vč. DPH



Silgimix™



Sultan Healthcare Inc.

immediálního zatížení implantátů. Časné zatížení implantátů je ve vybraných případech úspěšné. Za předpokladu, že je pro zavedení implantátu k dispozici dostatečné množství kostní tkáň, lze očekávat, že při zavedení implantátu bez odklopení mukoperiostálního laloku pocítují pacienti minimální diskomfort.

Máme-li k dispozici na spodní čelisti dutiny po extrakci premolárů minimální výšku kosti,

představuje zavedení implantátu v postranním úseku maxily jedinečnou výzvu. Navíc má maxila v laterálním úseku horší kvalitu kosti, jde převážně o kost typu IV.

Při zavádění implantátů do kostních štěrpu se na úspěšnosti významně podílí osseointegrace. Někteří autoři udávají přibližně 92% míru úspěšnosti zavedení implantátů po augmentaci sinu. Za těchto podmínek však je immediální zatížení implantátů

obecně vyloučeno. Nízký podíl selhání implantátů lze přisuzovat zavádění delších implantátů do míst s kostními štěpy.

Předkládaná kasuistická studie popisuje týmovou spolupráci při péči o poškozený chrup s použitím různých typů konvenčních náhrad a fixních náhrad kotvených implantátů s okamžitým a odloženým zatížením.

Kasuistika

K ošetření se dostavil 38letý pacient s mnohočetnou ztrátou zubů. Pacient si přál obnovení funkce a estetiky chrupu. Současně probíhala ortodontická léčba. Klinický nález: mírná atrice zubů, četné nevyhovující výplně, ztráta opory v laterálních úsecích, diskolorace, mírná ztráta VDO a nevyhovující estetika (obr. 1 – 5). Rtg snímek před zahájením léčby ukázal adekvátní endodontické výplně, chybějící

laterální zuby v dolní čelisti, přílišné prořezání distálních laterálních zubů horní čelisti a atrici řezáků. V chrupu nebyl zaznamenán aktivní kariezní proces a parodontologické vyšetření bylo v mezích normy. Kost v molárové oblasti maxily vlevo byla označena jako nedostatečná pro zavedení zubních implantátů. Mandibulární kostní lůžko v postranní oblasti bylo diagnostikováno jako typ 2B s dostatečnou kostní denzitou pro protetickou léčbu implantáty s okamžitým zatížením (obr. 4).

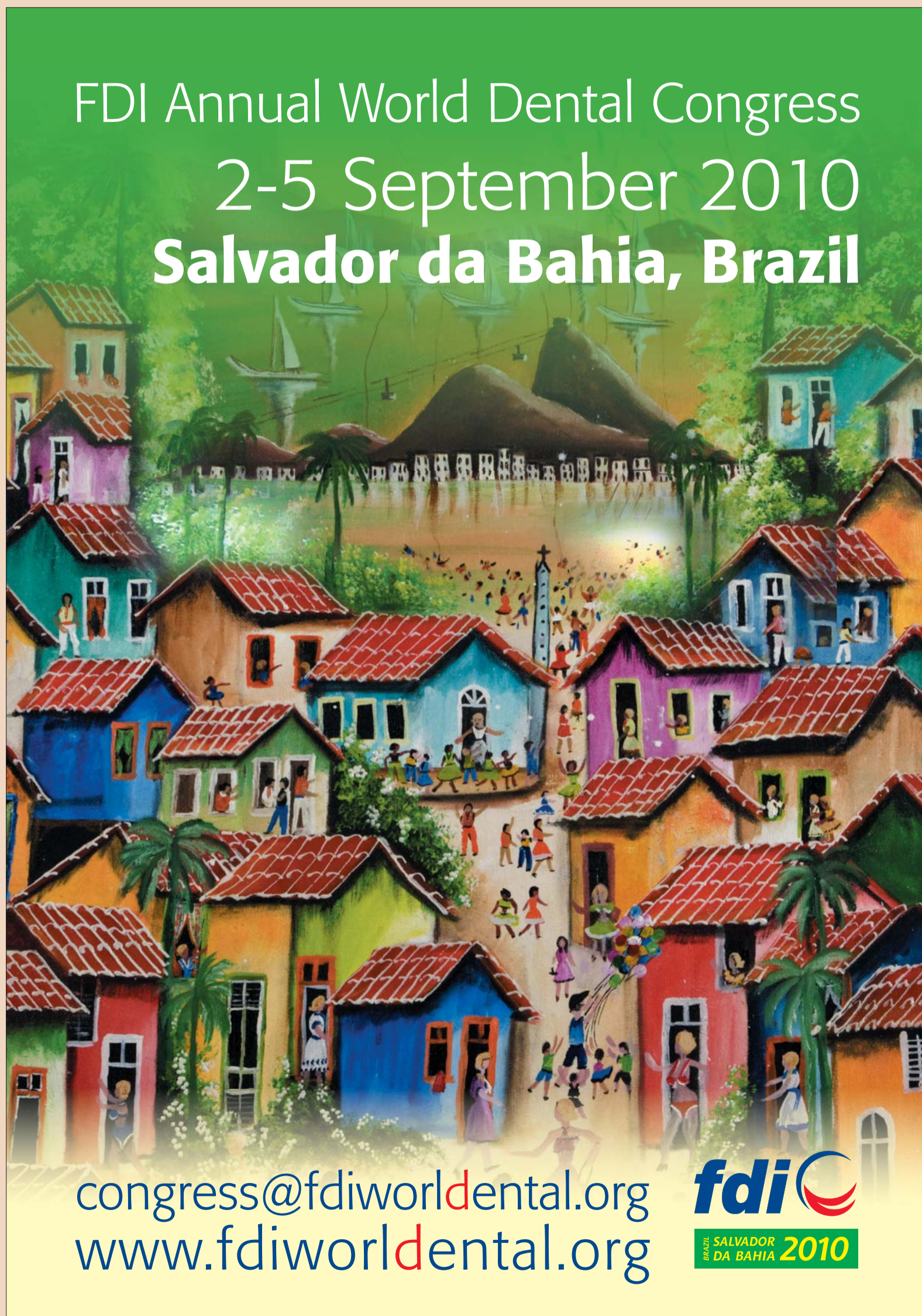
Celkový fixní protetický léčebný plán zahrnoval zavedení enoseálních implantátů v postranním úseku mandibuly pro protetickou náhradu za použití protokolu implantátů s časným zatížením; zhotovení fixních náhrad v horní i dolní čelisti; sinus lift s augmentací kosti vlevo; simultánní oboustranné zavedení implantátů v postranním úseku maxily, za použití konvenčního dvoufázového protokolu. Po šestiměsíční fázi hojení následovalo zhotovení náhrad nesených implantáty v horní čelisti.

Diagnostické modely horní a dolní čelisti byly zhotoveny z dentální sádry stone typu IV (Silky-Rock, Whip Mix). Modely byly upevněny do semi-individuálního artikulátoru (Hanau, Wide-vue, Teledyne Waterpik). Diagnosticky byly ve vosku upraveny a domodelovány řezáky do řádného tvaru. Výsledné diagnostické domodelování ukázalo, že v řezákovém bodě je nezbytný nárůst vertikálního rozměru o 1,0 mm, aby mohl být zrekonstruován tvar řezáků. Takový stupeň změny VDO prakticky nevyžadoval dlouhodobé provizorium před definitivní protetikou léčbou. Horní druhý a třetí molár vpravo vyžadoval redukci gingivo-incizální výšky o 2,5 mm, aby mohla být vytvořena řádná okluzní rovina. Všechny přirozené zuby v horní i dolní čelisti vyžadovaly celoplášťové náhrady. Druhý horní molár vpravo byl před preparací na celoplášťovou korunku dostavěn kořenovým čepem z amalgámem. V druhém dolním premoláru vlevo byl vhodný prefabrikovaný čep z kompozitní pryskyřice.

Všechny zuby byly preparovány ve stejný den a připraveny ke zhotovení celoplášťových korunek. Aby bylo vytvořeno řezákové vedení, byla rekonstrukce frontálních zubů indikována buď dříve, nebo zároveň se zhotovením náhrad nesených implantáty. Frontální zuby byly preparovány běžným způsobem na celoplášťové korunky. Okraje preparace byly ponechány supra-gingiválně a u preparovaných zubů nebyly nutné žádné posuny gingivy.


Po ukončení preparace korunek bylo do postranního úseku mandibuly parodontologem zavedeno šest enoseálních implantátů (NobelReplace, Nobel Biocare), za použití chirurgického protokolu bez odklopení mukoperiostálního laloku. Všechny implantáty byly zavedeny s inzerční torzí 45 Ncm (obr. 5). Během chirurgické fáze nebyla použita

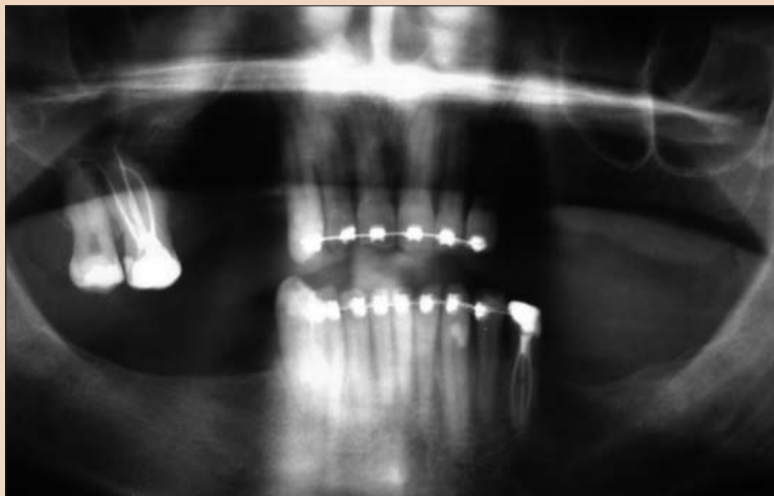
INZERCE



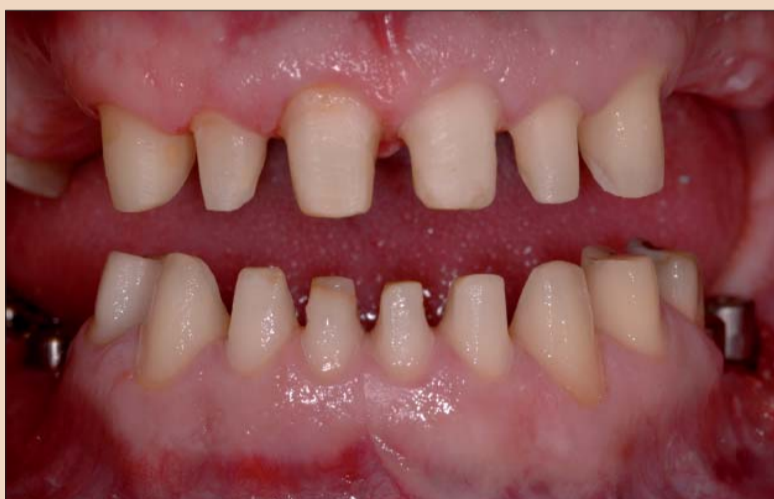FDI Annual World Dental Congress
2-5 September 2010
Salvador da Bahia, Brazil

congress@fdiworldental.org
www.fdiworldental.org

fdi 
BRAZIL SALVADOR DA BAHIA 2010



Obr. 4: Panoramatický rtg snímek před zahájením léčby, ukazuje vyhovující endodontické ošetření, přílišné prořezání horních molárů, neadekvátní piliř okluze a nevhovující výplně zubů. Kost v postranním úseku dolní čelisti byla diagnostikována jako typ 2B.



Obr. 5: Dokončené preparace zubů na celoplošné korunky v přibližném léčebném VDO. Všimněte si equigingiválních okrajů preparace. Implantáty byly zavedeny okamžitě po ukončení preparace pahýlů.

žádná chirurgická šablona; protetik byl přítomen zavádění implantátů, aby zajistil, že jejich umístění bude z protetického hlediska vyhovovat.

K nově zavedeným implantátům v mandibule byly připevněny otiskovací kryty implantátů typu pick-up (NobelReplace, Nobel Biocare). Na všechny preparované pahýly a otiskovací kryty implantátů byl opatrně injikován otiskovací materiál vy-

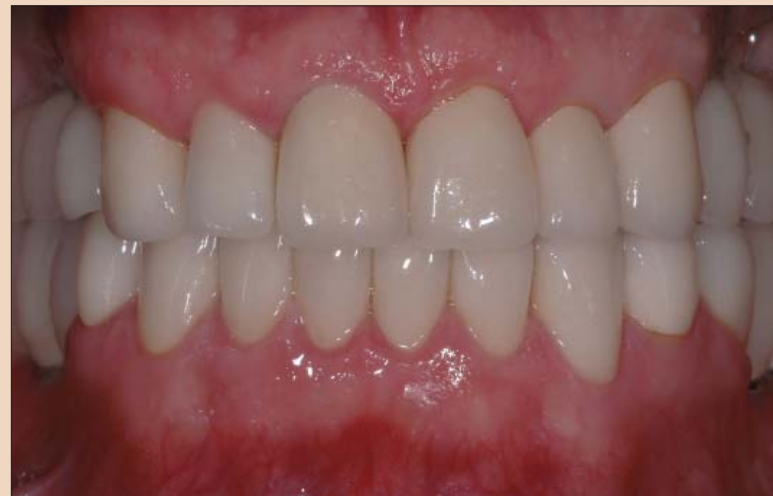soké viskozity vinylpolysiloxan (Aquasil Ultra Heavy, DENTSPLY De Trey). Byl zhotoven definitivní otisk celého dolního zubního oblouku polystyrénovou otiskovací lžící s materiálem putty (Aquasil Putty, DENTSPLY De Trey). Definitivní otisk horní čelisti byl zhotoven stejným způsobem. Okluzní otisk byl zhotoven pomocí materiálu vinylpolysiloxan (Regisil PB, DENTSPLY De Trey).

Zhotovení definitivních korunek bylo provedeno, jako obvykle, na definitivních modelech. Kromě horních molárů vpravo, byly všechny horní i dolní korunky nesené přirozenými zuby celokeramické a byly zhotoveny Cerconem (DeguDent). Prefabrikované abutmenty (NobelReplace, Nobel Biocare) byly v zubní laboratoři individuálně upravovány šestistupňovým taperem, aby se usnadnilo zhotovení náhrad. Spojené, cementovatelné náhrady s keramickými okluzními ploškami, nesené implantáty v dolní čelisti, byly zhotoveny z keramiky napálené na kov.

V den předání náhrad byla torze abutmentů mandibulárních implantátů snížena na 32 Nm. Otvory ve šroubech abutmentů byly zapečetěny gutaperčou (Mynol, Block Drug Company). Všechny definitivní korunky byly natmeleny pryskyřicí modifikovaným skloionomerním tmelícím materiálem (Rely X Unicem, ESPE). Po natmelení korunek následovalo zavedení implantátů v horní čelisti.

Za přítomnosti protetika byly parodontologem zavedeny tři enoseální implantáty (NobelReplace, Nobel Biocare) do horní čelisti vpravo, a to za použití chirurgického protokolu bez odklopení mukoperiostálního laloku. Implantáty byly zavedeny torzí 45 Nm. Implantáty v horní čelisti vlevo byly zavedeny současně s provedením sinus liftu (obr. 6 a 7). Prostor dutiny byl augmentován xenogenním materiálem (Biooss, Geistlich Pharma).

Po šestiměsíčním období hojení byly obnaženy implantáty v horní čelisti vlevo. Běžným způsobem byl zhotoven definitivní otisk horní čelisti. Na definitivních modelech byly běžným způsobem zhotoveny definitivní kovokeramické náhrady nesené implantáty. Na horní laterální ko-



Obr. 10: Intraorální pohled zpredu po ukončení léčby.

runky nesené implantáty byly indikovány spojené cementovatelné náhrady s keramickými okluzními ploškami. Horní náhrady nesené implantáty byly zavedeny stejným způsobem, jaký je popsán výše, byly natmeleny pryskyřicí modifikovaným skloionomerním tmelícím prostředkem (Rely X Unicem, ESPE; obr. 8 a 9).

Diskuze

Mnohé novější implantologické klinické protokoly a konvenční dvofázové implantologické protokoly s odloženým zatížením mají vysoký stupeň klinické předvídatelnosti. V tomto sdělení prezentujeme zavedení implantátů bez odklopení mukoperiostálního laloku, jednofázové zavedení implantátů, sinus lift augmentaci a časné i odložené zatížení implantátů.

Léčba vyžadovala malé zvýšení VDO. Bylo tudíž nutné zhotovit otisky, které zaznamenaly všechny preparované zuby zároveň.

Pacient kladl důraz na vysokou úroveň estetiky; pro frontální úsek byly vybrány celokeramické náhrady. Díky minimální tloušťce pláště (0,4 mm) pro tento celokeramický systém bylo umožněno maximální zachování zubních tkání a zároveň dosažení výborného estetického výsledku.

Tradiční kovokeramické korunky pro frontální úsek vyžadují umístění labiálního okraje korunky do gingiválního sulku, aby byl zamaskován přechod mezi povrchem kořene zubu a kovokeramickou náhradou. Při indikaci celokeramických náhrad je z estetického hlediska intrasulkulární umístění okrajů korunky na labiální plošce méně důležité.

Cervikální části frontálních zubů byly prosté kazu, okraje preparace zubů byly zhotoveny na úrovni gingivy a nepoužili jsme prostředky retrakce gingivy. Vzhledem k tomu, že nebylo nutné gingivu retrahovat vláknem, bylo omezeno mechanické trauma gingivální tkáně, což je zvláště výhodné pro jedince s tenkým gingiválním biotypem. Bylo zapotřebí signifikantně méně klinického času.


V postranním úseku byly použity kovokeramické náhrady. Aby byl zachován požadavek na maximální estetický výsledek, byly indikovány keramické okluzní plošky.

Závěr

Estetické požadavky a funkční protetická rehabilitace jsou klinickou výzvou. K prezentované léčbě byly použity různé materiály. Kombinace celokeramických a kovokeramických náhrad s keramickými okluzními ploškami zlepšuje celkový estetický výsledek, stejně jako předvídatelnost funkčního výsledku. Byly použity různé chirurgické a implantologické protokoly, aby byly zajištěny maximální výsledky. **DT**

Ediční poznámka: Kompletní seznam referencí je k dispozici u vydavatele.

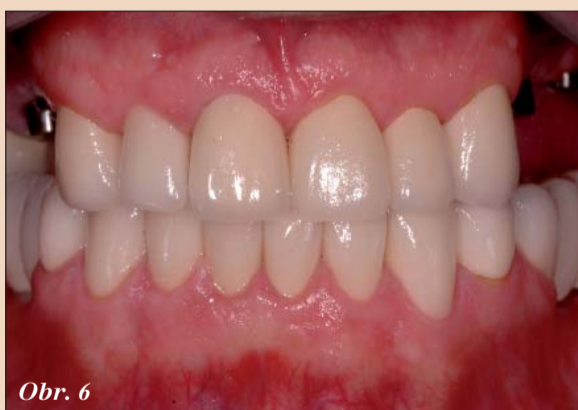O autorech



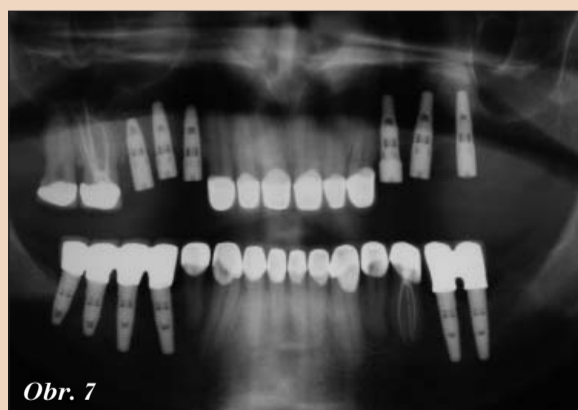Dr. Ansgar Cheng získal stomatologické vzdělání na University of Hong Kong, protetickou specializaci na Northwestern University v USA a Certifikát v maxilofaciální protetice na UCLA v USA. Je protetickým konzultantem Skupiny zubních specialistů v Singapuru. Dr. Cheng může být kontaktován na drcheng@specialistdentalgroup.com.



Dr. Helena Lee získala stomatologické vzdělání na National University of Singapore a parodontologickou specializaci na University of London – Eastman Dental Institute, UK. Je parodontologickým konzultantem Skupiny zubních specialistů v Singapuru. Dr. Lee může být kontaktována na drlee@specialistdentalgroup.com.

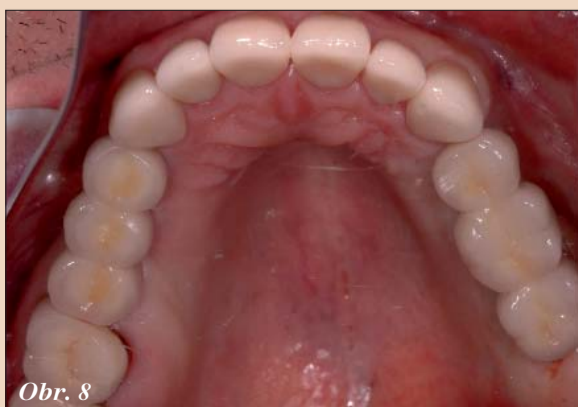

Obr. 6

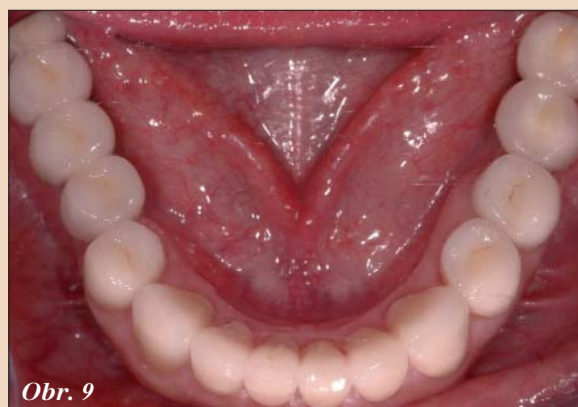

Obr. 7

Obr. 6: Dokončené celokeramické korunky ve frontálním úseku. Opora okluze byla získána pomocí definitivních náhrad na všech přirozených zubech a v dolní čelisti s pomocí náhrad podpíraných implantáty, které drží nově stanovený VDO. – Obr. 7: Panoramatický rentgenový snímek po fixaci korunek. Do postranního úseku horní čelisti byly zavedeny další implantáty.



Obr. 8



Obr. 9

Obr. 8: Pohled na okluzi horní čelisti po definitivním zhotovení všech náhrad s keramickými okluzními ploškami. – Obr. 9: Pohled na okluzi dolní čelisti po definitivním zhotovení všech náhrad s keramickými okluzními ploškami.