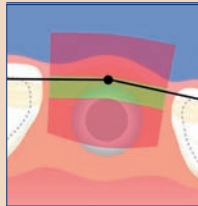


DENTAL TRIBUNE

The World's Dental Newspaper · German Edition 

No. 10/2014 · 11. Jahrgang · Leipzig, 1. Oktober 2014 · PVSt. 64494 · Einzelpreis: 3,00 €



Ästhetische Misserfolge

Immer häufiger auftretende implantologische Komplikationen beunruhigen die Spezialisten und bergen das Risiko, die Implantologie insgesamt in Misskredit zu bringen.

▶ Seite 4f



Neue Maßstäbe

Derzeit existiert eine einzige Zahnbürste, die mit dem Emmi-dent Ultraschall arbeitet. Clinical Professor Ady Palti, New York University, und Hugo R. Hosefelder im Interview.

▶ Seite 8f



Implantology meets CAD/CAM

Am 22. November 2014 lädt der Bremer Dentalspezialist BEGO zu seinem jährlich stattfindenden Symposium. Es werden zahlreiche Teilnehmer aus Deutschland und Österreich erwartet.

▶ Seite 11

ANZEIGE

Perfekt zementieren
ohne zusätzliches Adhäsiv




FANTASTIC® DirectCem® DC

R-dental Dentalerzeugnisse GmbH
Informationen unter Tel. 0 40 - 22757617
Fax 0 800 - 733 68 25 gebührenfrei
E-mail: info@r-dental.com
www.r-dental.com

Einzelpraxis als Sprungbrett

Trend zur Kooperation und Mehrbehandlerpraxen ungebrochen.

BONN/KREMS – Wächst seit zwei Jahren der Anteil der Einzelpraxen an den Neugründungen wieder in 2013 auf 75 Prozent, so bleibt der Trend zur Kooperation ungebrochen. „Viele Existenzgründer, die sich für eine Einzelpraxis entscheiden, halten sich die Option offen, ihre Praxis mittelfristig zu erweitern und einen Zahnarzt anzustellen. Auch bei ihnen steht also das Thema Kooperation auf der Agenda“, so Georg Heßbrügge, Bereichsleiter Gesundheitsmärkte und -politik der

ApoBank. Der Trend zur Einzelpraxis wird laut Analyse auch durch das steigende Durchschnittsalter der Existenzgründer getragen (2013: 36,4 Jahre). Während sich bei den bis 30-Jährigen 33 Prozent für eine BAG entscheiden, sind es bei den über 40-Jährigen nur 16 Prozent. Die höchsten Investitionen fallen für eine Einzelpraxisneugründung an. Diese schlägt durchschnittlich mit 365.000 Euro zu Buche. Im Vergleich

Fortsetzung auf S. 2 Mitte →

 **BESUCHEN SIE UNS!**

ID MITTE
07.–08.11.2014 / HALLE 5.0 / GANG D / STAND 49

[HOCHWERTIGER ZAHNERSATZ ZU GÜNSTIGEN PREISEN]
FRECALL: (0800) 247 147-1 // WWW.DENTALTRADE.DE

ANZEIGE

GKV-Qualitäts-Rennlisten von Zahnärzten abgelehnt

„Agenda Qualitätsförderung“ für zahnmedizinische Versorgung als Gegenposition entwickelt.

BONN/KREMS (jp) – Erst Ende August war im Gemeinsamen Bundesausschuss von GKV und Ärzten wie Zahnärzten (GBA) die Gründung einer „Stiftung für Qualitätssicherung und Transparenz im Gesundheitswesen“ beschlossen worden. Die Stiftung wird Trägerin des gleichnamigen „Instituts für Qualitätssicherung und Transparenz im Gesundheitswesen (IQTiG)“ sein.

Die KZBV ist im zukünftigen Vorstand mit einem Sitz vertreten, der BZÄK – in der Zahnärzteschaft für die Qualitätssicherung mitverantwortlich – wurde die Aufnahme in den Vorstand verweigert. Auf der Grundlage der Arbeiten des Qualitätssicherungs-Institutes (IQTiG) könnten, so aus dem GKV-Spitzenverband, „Maßnahmen ergriffen werden, um die in Deutschland ohnehin gute Behandlungsqualität weiter zu verbessern, noch vorhandene Schwachstellen zu erkennen und Qualitätsvergleiche zu ermöglichen.“ „Davon werden Versicherte und Patienten künftig profitieren“, so die GKVn.

Zwei Wochen nach Gründung des Qualitätssicherungsinstitutes im GBA meldete der GKV-Spitzenverband bereits ungeheuerliche „Wünsche“ an, so die Herausgabe von „Qualitäts-Ranking-Listen“ von Zahnärzten in den verschiedenen zahnmedizinischen Versorgungsschwerpunkten. Dazu sind aus



Sicht der Kassenspitzen auch umfangreiche Datensammlungen für den Bereich der Zahnbehandlung erforderlich, die zufallsgesteuerten Stichprobenprüfungen durch die Kassenzahnärztlichen Vereinigungen „sind durch Vollerhebung routinemäßig dokumentierter Versorgungsdaten zu ergänzen“. Konkrete Überprüfungen durch die KZVEN „unter Mitwirkung des MDK können somit anlassbezogen aufgrund von Auffälligkeiten erfolgen“, heißt es.

Diese Daten sollten „auch anderen Organisationen wie Patientenvertretern, Portalen, Krankenkassen und Leistungserbringern“ für die „zielgruppenspezifische Aufarbeitung“ zur Auswertung und Veröffentlichung zur Verfügung stehen. Die Kassen stellten diese Informationen ihren Versicherten „in möglichst laienverständlicher Form zur Verfügung, zum Beispiel in ihren bereits etablierten Suchportalen für Krankenhäuser, Ärzte und Zahnärzte“.

Sofortiger Widerspruch kam vom Vorsitzenden der Kassenzahnärztlichen Bundesvereinigung, Dr. Wolfgang Eßer: „Aus Qualitätsberichten abgeleitete Rankings für den ambulanten Bereich lehnen wir aber entschieden ab! Für Versicherte haben solche Mogelpackungen mit Blick auf die tatsächliche Behandlungsqualität im klinischen Sinne praktisch keine Aussagekraft und damit auch keinen Mehrwert.“

Fortsetzung auf S. 2 unten →

ANZEIGE

Einziges erfolgreich klinisch validiertes und praxisbewährtes Wasserhygiene-Konzept



BLUE SAFETY

RKI-konforme & (Rechts-)Sichere Wasserhygiene

Kostenfreie Beratung 0800 25 83 72 33
Erfahrungsberichte www.bluesafety.com



BLUE SAFETY
Top-Innovator
2014



Jan Papenbrock (CEO BLUE SAFETY) Ranga Yogeshwar (Mentor TOP100) Christian Mönninghoff (CEO BLUE SAFETY)



Was bestimmt die Wirtschaftlichkeit

Jürgen Pischel spricht Klartext



Fünf Milliarden Euro wollten die Ärzte mit der Behauptung, davon würden allein die Patienten profitieren, mehr an Honorar von den Kassen haben. Die Kassen verweigerten sich mit der Begründung, das würde nur dann zutreffen, wenn das zusätzliche Geld an konkrete Verbesserungen der Behandlung geknüpft wäre, zum Beispiel höhere Anforderungen an die Qualität. Dazu seien die Ärzte nicht bereit, und so genehmigten die Kassen, derzeit im Rücklagen-Geld schwimmend, nur 850 Mio. Euro, womit die Ärztenverbände sich zufriedengaben.

Auch die Zahnärzte-Körperschaften, Kammern und KZVen haben sich gerade berufspolitisch einem Zangenangriff von Kassen und Politik zur Qualitätssicherung in der Zahnmedizin, besser gesagt, direkter Qualitätskontrolle, auseinandersetzen. In ihrem GBA-Institut für die Qualitätssicherung (s. Seite 1) wollen die Kassen nicht nur direkte Leistungskontrollen des einzelnen Zahnarztes über Zahnhistorien der Therapie installieren, sondern unter dem Schlagwort „Transparenz“ diese in Rennlisten – dort heißt es Rankings – quasi guter und schlechter Zahnärzte veröffentlichen.

Die „Top-100-Zahnärzte in Fachbereich XY“ ist schon heute eine beliebte Aufmacher-Story in Polit-Magazinen, oft instrumentalisiert aus sogenannten Berufsfachverbänden, die einzelnen Promi-Mitgliedern damit Gutes tun wollen.

Schon allein der ständig wachsenden Gesundheitskosten wegen spielen Fragen der Effizienz des Systems nicht nur in der politischen Debatte eine zunehmende Rolle. Nutzen und Aufwand von Therapien, Medizintechnik und Arzneimitteln werden zunehmend

hinterfragt und zu optimieren versucht. Die individualisierte und personalisierte Medizin tritt wieder in den Vordergrund. Prävention statt Reaktion heißt die gemeinsame Leitlinie für das Qualitätsbemühen auf beiden Seiten, den Leistungserbringern wie den Kassen. Aber ganz im Vordergrund steht als größte Herausforderung ein erkanntes und zunehmend propagiertes Missverhältnis von Gesundheitskosten und oft mangelnder Qualität.

So wird ein Dreiklang aus Patientennutzen, Qualität und Transparenz gefordert. Um dem Erreichen des Zieles Anschub zu geben, muss, so die Kassen im GBA-Institut für Qualität, eine nachhaltige „Qualitätsmessung“ im System auf der Basis der „Versorgungswirklichkeit“ in den einzelnen Leistungsbereichen installiert werden. „Big Data“ – das Sammeln und Zusammenführen großer Mengen persönlicher Daten – bietet erhebliche Chancen für das Gesundheitswesen, lautet die Maxime.

Ob es hier ausreicht, dass BZÄK und KZBV gemeinsam ein altes Modell zur Qualität in der Zahnmedizin neu aufgelegt haben, kurz auf die Formel gebracht „Prävention schafft Gesundheit“, ist mehr als fraglich, wenn es auch, wie schon gesagt, in die Landschaft passt. Die Kassen wollen über die Forderung „Sicherung der Qualität“ direkten Einfluss auf das Leistungsgeschehen und die Ausgabensteuerung nehmen. Daran wird sie, siehe „Big Data“, langfristig niemand hindern können, das Transparenz-Syndrom zu Rennlisten ist schon gar nicht zu vermeiden. Aber Klartext-Leser gehören zu den „Guten“, haben also nichts zu befürchten. Spaß beiseite, dennoch

toi, toi, toi,

Ihr J. Pischel

Nachlässigkeit wird bestraft

Patientin klagt und kassiert 30.000 Pfund.

LONDON – Eine britische Patientin, die fünf Zähne im Laufe ihres Lebens wegen der Nachlässigkeit ihres Behandlers verlor und ihr Recht auf Schmerzensgeld vor Gericht einklagte, erhielt jetzt 30.000 £ (38.000 Euro) Schadensersatz.

Als Maxine Petty vor 36 Jahren die Praxis ihres Zahnarztes betrat, hätte sie sich nicht träumen lassen, dass viele Jahre des Leidens vor ihr liegen würden. Sie hatte dem Falschen vertraut – ihrem Zahnarzt. Dieser ignorierte konsequent über mehr als drei Jahrzehnte hinweg den stetigen Knochenabbau und die damit einhergehende Instabilität der Zähne seiner Patientin. Der Leidensweg begann für sie bereits drei Jahre nach ihrem ersten Kontakt mit dem Zahnarzt. Schon 1979 zeigte sich auf Röntgenuntersuchungen ein erster Knochenabbau, gegen den der Zahnarzt lediglich ein Antibiotikum verschrieb, statt mit einer Parodontitisbehandlung entgegenzuwirken.

15 Jahre später offenbarte eine weitere Röntgenaufnahme den Knochenverlust von mittlerweile 40 Prozent, der wiederum lediglich mit Antibiotika behandelt wurde



und später mit dem Verlust von fünf Zähnen einherging. Von tagtäglichem nicht abklingendem Schmerz und psychischen Leiden sowie Zweifeln an der fachlichen Kompetenz ihres Behandlers geplagt, holte sich Maxine Petty auf Anraten ihres Umfeldes eine Zweitmeinung ein, die den desaströsen Zustand ihres Gebisses ans Licht brachte. Durch ein früheres

Eingreifen und die richtige Therapie hätte der 36 Jahre dauernde Leidensweg und Knochenabbau vermieden werden können. So sahen es auch die Richter und gaben der Klägerin recht. Der Zahnarzt Paul Travers Spencer hat sich bis heute zum Fall weder geäußert noch entschuldigt. [DT](#)

Quelle: ZWP online

Übernahmepreise steigen deutlich.

Investitionsvolumen: Übernahme Berufsausübungsgemeinschaft.

Übernahme Berufsausübungsgemeinschaft (in Tsd. €, je Inhaber)	2012	2013
Ideeller Wert (Goodwill)	125	146
+ Materieller Wert (Substanzwert)	59	81
= Übernahmepreis	184	227
+ Modernisierung / Umbau	20	17
+ Med.-techn. Geräte & Einrichtung	61	55
+ Sonstige Investitionen	8	12
= Gesamtinvestitionen	273	311
+ Betriebsmittelkredit	48	54
= Finanzierungsvolumen	321	365

Quelle: apoBank / IDZ

Praxisinhaber an. Die Investitionsvolumina für die Neugründung einer BAG (300.000 Euro) und für die Übernahme einer Einzelpraxis (249.000 Euro) bleiben stabil. Auch Zahnärzte, die einer bestehenden BAG als zusätzlicher Partner beitreten oder die den Praxisanteil eines BAG-Partners übernehmen, investieren mit 245.000 Euro ähnlich viel wie im Vorjahr. Männer investieren deutlich offensiver als Frauen. Für die Übernahme einer Einzelpraxis setzen sie im Durchschnitt 259.000 Euro ein, Zahnärztinnen 237.000 Euro.

Noch immer ist die knappe Mehrheit der Existenzgründer männlich, im Jahr 2013 waren es 54 Prozent Zahnärzte und 46 Prozent Zahnärztinnen. Die Zahl der Existenzgründungen in ländlichen Gebieten (34 Prozent, plus sieben Prozentpunkte) steigt wohl, jedoch lassen sich Zahnärzte, verglichen mit der Bevölkerungsstruktur, weiterhin unterproportional häufig in ländlichen Regionen nieder. Entsprechend ist in einzelnen Gebieten die Versorgungssituation auf dem Land angespannt. [DT](#)

← Fortsetzung von S. 1 oben „Einzelpraxis“

zum Vorjahr ist das ein Plus von acht Prozent. „Viele Zahnärzte kalkulieren beim Schritt in die Selbstständigkeit bereits eine Expansion innerhalb der kommenden zwei, drei Jahre ein. Das heißt, es werden größere Praxisräumlichkeiten oder auch ein zusätzlicher

Behandlungsstuhl eingeplant“, erklärt Dr. David Klingenberg, stellvertretender Leiter des IDZ. Als Gründe werden u. a. die Öffnung zur Praxiserweiterung mit angestellten Zahnärzten oder Partnern genannt.

Für die Übernahme einer BAG fallen durchschnittlich 311.000 Euro je

← Fortsetzung von S. 1 Mitte „GKV“

Die BZÄK beklagt, dass mit dem Stichwort „Transparenz“ versucht werde, „das oft über Jahre aufgebaute Vertrauen der Patienten in ihren behandelnden Zahnarzt unnötig in Zweifel zu ziehen. Denn die Qualität der zahnmedizinischen Versorgung kann nicht absolut im Sinne einer isolierten Betrachtung der Ergebnisqualität, sondern immer nur bezogen auf das erreichbare Optimum in der jeweiligen Patientensituation beurteilt werden. Es gibt keine Standardqualität, die bei jedem Patienten in identischer Art und Weise erreicht werden kann und somit

als Basis von öffentlichen Rankings gelten könne.“

Agenda Qualitätsförderung

In der Zwischenzeit haben KZBV und BZÄK als Antwort und Gegenposition eine neue „Agenda Qualitätsförderung“ für die zahnmedizinische Versorgung entwickelt. Zu den wichtigsten Zielen der Agenda zählt die kontinuierliche Verbesserung der zahnmedizinischen



Wolfgang Eßer

Versorgung und damit der Mundgesundheit der Bevölkerung durch wirksame präventive und therapeutische Maßnahmen sowie die Verbesserung der mundgesundheitsbezogenen Lebensqualität. „Die präventive Ausrichtung der Behandlung ist bei der Qualitätsförderung der Kernbeitrag zahnmedizinischen Handelns“, so die Maxime der BZÄK/KZBV-Agenda. [DT](#)

DENTAL TRIBUNE

IMPRESSUM

Verlag
OEMUS MEDIA AG
Holbeinstraße 29, 04229 Leipzig
Tel.: 0341 48474-0
Fax: 0341 48474-290
kontakt@oemus-media.de
www.oemus.com

Verleger
Torsten R. Oemus

Verlagsleitung
Ingolf Döbbecke
Dipl.-Päd. Jürgen Isbaner
Dipl.-Betriebsw. Lutz V. Hiller

Chefredaktion
Dipl.-Päd. Jürgen Isbaner (ji), V.i.S.d.P.
isbaner@oemus-media.de

Redaktionsleitung
Majang Hartwig-Kramer (mhk)
m.hartwig-kramer@oemus-media.de

Redaktion
Marina Schreiber (ms)
m.schreiber@oemus-media.de

Korrespondent Gesundheitspolitik
Jürgen Pischel (jp)
info@dp-uni.ac.at

Anzeigenverkauf
Verkaufsleitung
Dipl.-Betriebsw. Lutz V. Hiller
hiller@oemus-media.de

Verkauf
Nadine Naumann
n.naumann@oemus-media.de

Produktionsleitung
Gernot Meyer
meyer@oemus-media.de

Anzeigendisposition
Lysann Reichardt
l.reichardt@oemus-media.de

Layout/Satz
Franziska Dachsels, Matthias Abicht,
Matteo Arena

Lektorat
Hans Motschmann
h.motschmann@oemus-media.de

Erscheinungsweise
Dental Tribune German Edition erscheint 2014 mit 12 Ausgaben, es gilt die Preisliste Nr. 5 vom 1.1.2014. Es gelten die AGB.

Druckerei
Vogel Druck und Medienservice GmbH, Leibnizstraße 5, 97204 Höchberg

Verlags- und Urheberrecht
Dental Tribune German Edition ist ein eigenständiges redaktionelles Publikationsorgan der OEMUS MEDIA AG. Die Zeitschrift und die enthaltenen Beiträge und Abbildungen sind urheberrechtlich geschützt. Jede Verwertung ist ohne Zustimmung des Verlages unzulässig und strafbar. Das gilt besonders für Vervielfältigungen, Übersetzungen, Mikroverfilmungen und die Einspeicherung und Bearbeitung in elektronischen Systemen. Nachdruck, auch auszugsweise, nur mit Genehmigung des Verlages. Bei Einsendungen an die Redaktion wird das Einverständnis zur vollen oder auszugsweisen Veröffentlichung vorausgesetzt, sofern nichts anderes vermerkt ist. Mit Einsendung des Manuskriptes geht das Recht zur Veröffentlichung als auch die Rechte zur Übersetzung, zur Vergabe von Nachdruckrechten in deutscher oder fremder Sprache, zur elektronischen Speicherung in Datenbanken zur Herstellung von Sonderdrucken und Fotokopien an den Verlag über. Für unverlangt eingesandte Bücher und Manuskripte kann keine Gewähr übernommen werden. Mit anderen als den redaktionseigenen Signa oder mit Verfassernamen gekennzeichnete Beiträge geben die Auffassung der Verfasser wieder, welche der Meinung der Redaktion nicht zu entsprechen braucht. Der Autor des Beitrages trägt die Verantwortung. Gekennzeichnete Sonderteile und Anzeigen befinden sich außerhalb der Verantwortung der Redaktion. Für Verbands-, Unternehmens- und Marktinformationen kann keine Gewähr übernommen werden. Eine Haftung für Folgen aus unrichtigen oder fehlerhaften Darstellungen wird in jedem Falle ausgeschlossen. Gerichtsstand ist Leipzig.


Mitglied der Informationsgemeinschaft zur Feststellung der Verbreitung von Werbeträgern e.V.

Seltenes OP-Verfahren bei Hornhauteintrübung

Prothese aus Zahnwurzel ermöglicht Blinden das Sehen.

DÜSSELDORF – Zu den häufigsten Ursachen für Blindheit und andere Sehbehinderungen zählen Eintrübungen der Hornhaut durch Infektionen, Verletzungen oder Entzündungen. Als Folge gelangt nicht genügend Licht ins Auge, das Sehvermögen schwindet. Zur Wiedererlangung des Augenlichts setzt die Augenklinik des Universitätsklinikums Düsseldorf unter Leitung von Prof. Dr. Gerd Geerling in Zusammenarbeit mit der Klinik für Mund-, Kiefer- und Plastische Gesichtschirurgie, geleitet von Prof. Dr. Dr. Norbert Kübler, in ganz speziellen Fällen ein künstliches Hornhautimplantat ein, das aus einer Zahnwurzel angefertigt wird.

Für diese seltene Knochen-Zahn-Hornhautprothese (Osteo-Odonto-Keratoprothese) kommen hauptsächlich schwer sehbehinderte oder erblindete Patienten infrage, bei denen Netzhaut und Sehnerv intakt sind, aber eine herkömmliche Hornhauttransplantation wenig Erfolg versprechend ist.



© Viktoria Gavrilina

Bei dem Eingriff wird dem Patienten ein Zahn zusammen mit Wurzel und Kieferknochen entnommen. Nachdem die Zahnkrone entfernt und die Zahnwurzel der Länge nach halbiert wurde, durchbohren

die Mediziner das Implantat in der Mitte, sodass in das Loch eine Plexiglasoptik festgeklebt werden kann. Danach nähen sie die Prothese auf der eingetrübten Hornhaut des Patienten auf und bedecken sie mit

Mundschleimhaut. „Die Herausforderung bei künstlichen Hornhautimplantaten besteht darin, das nicht biologische Material mit dem körpereigenen Gewebe zu verbinden, damit das Implantat langfristig in

den Körper integriert wird“, sagt Prof. Dr. Gerd Geerling, Direktor der Augenklinik des Universitätsklinikums Düsseldorf. „Mit der Osteo-Odonto-Keratoprothese erreichen wir eine dauerhafte und dichte Verbindung zwischen der künstlichen Optik, die die durchsichtige Hornhaut ersetzt, und der mineralischen Zahnschmelzsubstanz, die wiederum fest im Knochengewebe verankert ist.“ Am Universitätsklinikum Düsseldorf konnte mit dieser Methode bereits erstmalig im Rheinland erblindeten Patienten geholfen und die Lesefähigkeit wiederhergestellt werden.

Entwickelt und erstmals beschrieben wurde die Osteo-Odonto-Keratoprothese (OOKP) von dem italienischen Augenarzt Benedetto Strampelli in den 1960er-Jahren. Die Idee basiert auf einer in der zahnärztlichen Praxis täglich erlebten Erfahrung, dass am mineralischen Gerüst des Zahns Füllungen und Kronen dauerhaft befestigt werden können. [DU](#)

Autorin: Adriane Grunenbergl
Quelle: Universitätsklinikum Düsseldorf

ANZEIGE

Genetische Ursache für Ameloblastom

Wichtige Basis zur Bekämpfung der Tumorart.



JOENSUU/TURKU/STANFORD – Eine genetische Mutation scheint der Grund zu sein, dass sich ein Ameloblastom ausbilden kann. Diese Ursache ist ein wichtiger Ansatzpunkt für die Behandlung dieser Tumorart. Die Wissenschaftler der University of Eastern Finland und der University of Turku, Finnland, veröffentlichten ihre Studie kürzlich online. Gezielte Medikation könnte in Zukunft die Tumorgenese verhindern. Während die Wissenschaftler untersuchten, welche Rolle ERBB-Rezeptoren spielen, entdeckten sie in klinischen Proben eine signifikante EGFR-Überexpression. Mittels Sanger-Sequencing fanden sie in Zellwänden eine BRAF-V600E-Mutation. Diese Mutation zeigte sich in 63 Prozent der Proben (15 von 24).

Nahezu zeitgleich machten auch Forscher der amerikanischen Stanford University diese Entdeckung. Sie stellten zusätzlich eine Mutation am Gen SMO fest, die ebenfalls zu Ameloblastomen führt. Diese Mutation scheint Ursache von Ameloblastomen im Oberkiefer zu sein, während eine BRAF-Mutation meist Tumoren im Unterkiefer zugrunde liegt. Die Amerikaner stellten dabei auch fest, dass es bereits durch die FDA (Food and Drug Administration) zugelassene Medikamente gegen andere Krebserkrankungen gibt, bei denen Mutationen an den gleichen Genen Auslöser sind. Eine Studie soll bald herausfinden, ob eine Behandlung mit einem dieser Medikamente Ameloblastome schrumpfen lässt. [DU](#)

Quelle: ZWP online

Zum Programm

Referent | Dr. Dominik Nischwitz/Tübingen

BIOLOGISCHE ZAHNHEILKUNDE

Für Einsteiger, Fortgeschrittene und Profis

Veranstalter/Anmeldung: OEMUS MEDIA AG | Holbeinstraße 29 | 04229 Leipzig
Tel.: 0341 48474-308 | Fax: 0341 48474-290
event@oemus-media.de | www.oemus.com

In Kooperation mit **ISMI** INT. SOCIETY OF METAL-FREE IMPLANTOLOGY

1 Grundlagenseminar – Biologische Zahnheilkunde ●●●

Termine

05. Dezember 2014	16.30 – 18.00 Uhr	Baden-Baden
06. Februar 2015	16.30 – 18.00 Uhr	Unna
12. Juni 2015	09.00 – 10.30 Uhr	Konstanz

Organisatorisches

Kursgebühr pro Kurs 50,- € zzgl. MwSt.

inkl. DVD

2 Spezialistenkurs – Biologische Zahnheilkunde von A-Z ●●●

Termine

24. April 2015	14.00 – 18.00 Uhr	Düsseldorf
05. Juni 2015	14.00 – 18.00 Uhr	Warmmünde
11. September 2015	14.00 – 18.00 Uhr	Leipzig
25. September 2015	14.00 – 18.00 Uhr	Konstanz

Organisatorisches

Kursgebühr pro Kurs inkl. DVD 195,- € zzgl. MwSt.
Tagungspauschale* 35,- € zzgl. MwSt.

* Umfasst Pausenversorgung und Tagungsgetränke. Die Tagungspauschale ist für jeden Teilnehmer verbindlich.

3 Masterclass – Biologische Zahnheilkunde ●●●

Termine

12. September 2015	09.00 – 15.00 Uhr	Leipzig
26. September 2015	09.00 – 15.00 Uhr	Konstanz

Organisatorisches

Kursgebühr pro Kurs 590,- € zzgl. MwSt.
In der Kursgebühr enthalten sind Getränke und Pausenversorgung während des Kurses.

Hiermit melde ich folgende Personen zu dem unten ausgewählten Kurs verbindlich an:

<p>1 Grundlagenseminar – Biologische Zahnheilkunde</p> <table border="0"> <tr> <td>Baden-Baden</td> <td>05.12.2014</td> <td><input type="checkbox"/></td> </tr> <tr> <td>Unna</td> <td>06.02.2015</td> <td><input type="checkbox"/></td> </tr> <tr> <td>Konstanz</td> <td>12.06.2015</td> <td><input type="checkbox"/></td> </tr> </table>	Baden-Baden	05.12.2014	<input type="checkbox"/>	Unna	06.02.2015	<input type="checkbox"/>	Konstanz	12.06.2015	<input type="checkbox"/>	<p>2 Spezialistenkurs – Biologische Zahnheilkunde von A-Z</p> <table border="0"> <tr> <td>Düsseldorf</td> <td>24.04.2015</td> <td><input type="checkbox"/></td> </tr> <tr> <td>Warmmünde</td> <td>05.06.2015</td> <td><input type="checkbox"/></td> </tr> <tr> <td>Leipzig</td> <td>11.09.2015</td> <td><input type="checkbox"/></td> </tr> <tr> <td>Konstanz</td> <td>25.09.2015</td> <td><input type="checkbox"/></td> </tr> </table>	Düsseldorf	24.04.2015	<input type="checkbox"/>	Warmmünde	05.06.2015	<input type="checkbox"/>	Leipzig	11.09.2015	<input type="checkbox"/>	Konstanz	25.09.2015	<input type="checkbox"/>	<p>3 Masterclass – Biologische Zahnheilkunde</p> <table border="0"> <tr> <td>Leipzig</td> <td>12.09.2015</td> <td><input type="checkbox"/></td> </tr> <tr> <td>Konstanz</td> <td>26.09.2015</td> <td><input type="checkbox"/></td> </tr> </table>	Leipzig	12.09.2015	<input type="checkbox"/>	Konstanz	26.09.2015	<input type="checkbox"/>
Baden-Baden	05.12.2014	<input type="checkbox"/>																											
Unna	06.02.2015	<input type="checkbox"/>																											
Konstanz	12.06.2015	<input type="checkbox"/>																											
Düsseldorf	24.04.2015	<input type="checkbox"/>																											
Warmmünde	05.06.2015	<input type="checkbox"/>																											
Leipzig	11.09.2015	<input type="checkbox"/>																											
Konstanz	25.09.2015	<input type="checkbox"/>																											
Leipzig	12.09.2015	<input type="checkbox"/>																											
Konstanz	26.09.2015	<input type="checkbox"/>																											

Titel | Vorname | Name _____

Praxisstempel

DTG 10/14

Die Allgemeinen Geschäftsbedingungen der OEMUS MEDIA AG erkenne ich an. _____

Datum | Unterschrift _____

E-Mail (Bitte angeben!) _____

Faxantwort | 0341 48474-290

Ästhetische Misserfolge in der Implantologie: Ursachen und Therapiekonzept

Beunruhigende Zunahme von „Komplikationen“: Die Negativentwicklung birgt das Risiko in sich, dass die Implantologie in Misskredit gebracht werden kann. Von Prof. Dr. Daniel Buser, Universität Bern, Schweiz.

Die Behandlung teilbezahnter und zahnloser Patienten mit implantatgestütztem Zahnersatz ist heute tägliche Routine. Dank großer Fortschritte in den verschiedensten Bereichen der Implantologie in den letzten 25 Jahren ist diese Behandlungsmethode aus der modernen Zahnmedizin nicht mehr wegzudenken. An der Klinik für Oralchirurgie und Stomatologie der Universität Bern werden pro Jahr mehr als 500 Patienten mit Implantaten operiert. Mit den aktuellen Behandlungsmethoden werden ausgesprochen zuverlässige Ergebnisse erzielt. So liegt die Frühmisserfolgsrate seit mehr als zehn Jahren bei rund 0,6 Prozent (Bornstein et al. 2008, Engel Brügger et al. 2014). Ebenso erfreulich sind die Langzeitergebnisse, lag doch die Verlustrate bei einer 10-Jahres-Studie mit mehr als 500 Implantaten mit den heute verwendeten Implantattypen unter zwei Prozent (Buser et al. 2012), während sie bei einer 20-Jahres-Studie mit den in den 1980er-Jahren verwendeten Hohlzyl-

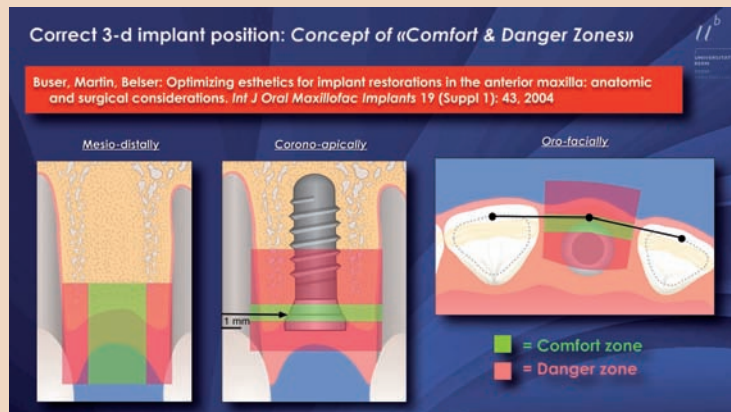


Abb. 1: Das Konzept der Comfort & Danger Zone zur korrekten dreidimensionalen Positionierung der Implantatplattform.

linder- und Hohlschraubenimplantaten bei rund zehn Prozent lag (Chapuis et al. 2013a).

Die Zuverlässigkeit wissenschaftlich gut dokumentierter Behandlungsmethoden hat zu einer markanten Zunahme der Implantattherapie geführt. Diese Entwicklung ist einerseits positiv zu werten, weil so deutlich weniger gesunde Zähne beschliffen

werden, so lange die Behandlungen mit der notwendigen Sorgfalt und Präzision ausgeführt werden. Als Negativpunkt ist jedoch festzustellen, dass in den letzten 15 Jahren eine beunruhigende Zunahme von ästhetischen Misserfolgen zu beobachten ist. Die Zuweisung von ästhetischen „Horrorfällen“ an unsere Klinik hat in den letzten Jahren stark zugenom-

men. Diese Beobachtung wird von vielen Kollegen an anderen Implantatzentren bestätigt. Diese Negativentwicklung birgt das Risiko in sich, dass die Implantologie damit in Misskredit gebracht wird.

Ursachen ästhetischer Misserfolge

Unsere klinische Erfahrung hat gezeigt, dass verschiedene Faktoren einen ästhetischen Misserfolg auslösen können. Die verschiedenen Faktoren treten oft kombiniert auf:

- Fehlpositionierte Implantate
- Überdimensionierte Implantate mit zu großer Plattform
- Zu viele Implantate bei Mehrfachlücken
- Zu aggressive Operationsmethode, welche das biologische Heilungsvermögen der Gewebe überfordert
- Periimplantäre Infektion mit vertikalem Knochenverlust.

Vier der fünf aufgezeigten Faktoren sind abhängig von der Erfahrung

und dem chirurgischen Talent des Implantatchirurgen.

Fehlpositionierte Implantate und überdimensionierte Implantate

Die Erfahrung der letzten Jahre hat gezeigt, dass die häufigste Ursache ästhetischer Misserfolge fehlpositionierte Implantate sind (Chen & Buser 2010). Die korrekte dreidimensionale (3D) Position der Implantatplattform ist eine wichtige Voraussetzung für ein gutes ästhetisches Ergebnis (Buser et al. 2004, Grunder et al. 2005). Dabei wird zwischen der mesiodistalen, der orofazialen und der koronoapikalen Position der Implantatschulter unterschieden. Das Konzept der „Comfort & Danger Zones“ hat sich dabei in der klinischen Anwendung gut bewährt mit dem Ziel, die Implantatschulter in den drei Komfortzonen zu positionieren (Abb. 1). Ist ein Implantat zu nahe an einen Nachbarzahn gesetzt, dann kommt es in der Regel zu einer verkürzten Papille, was die Ästhetik

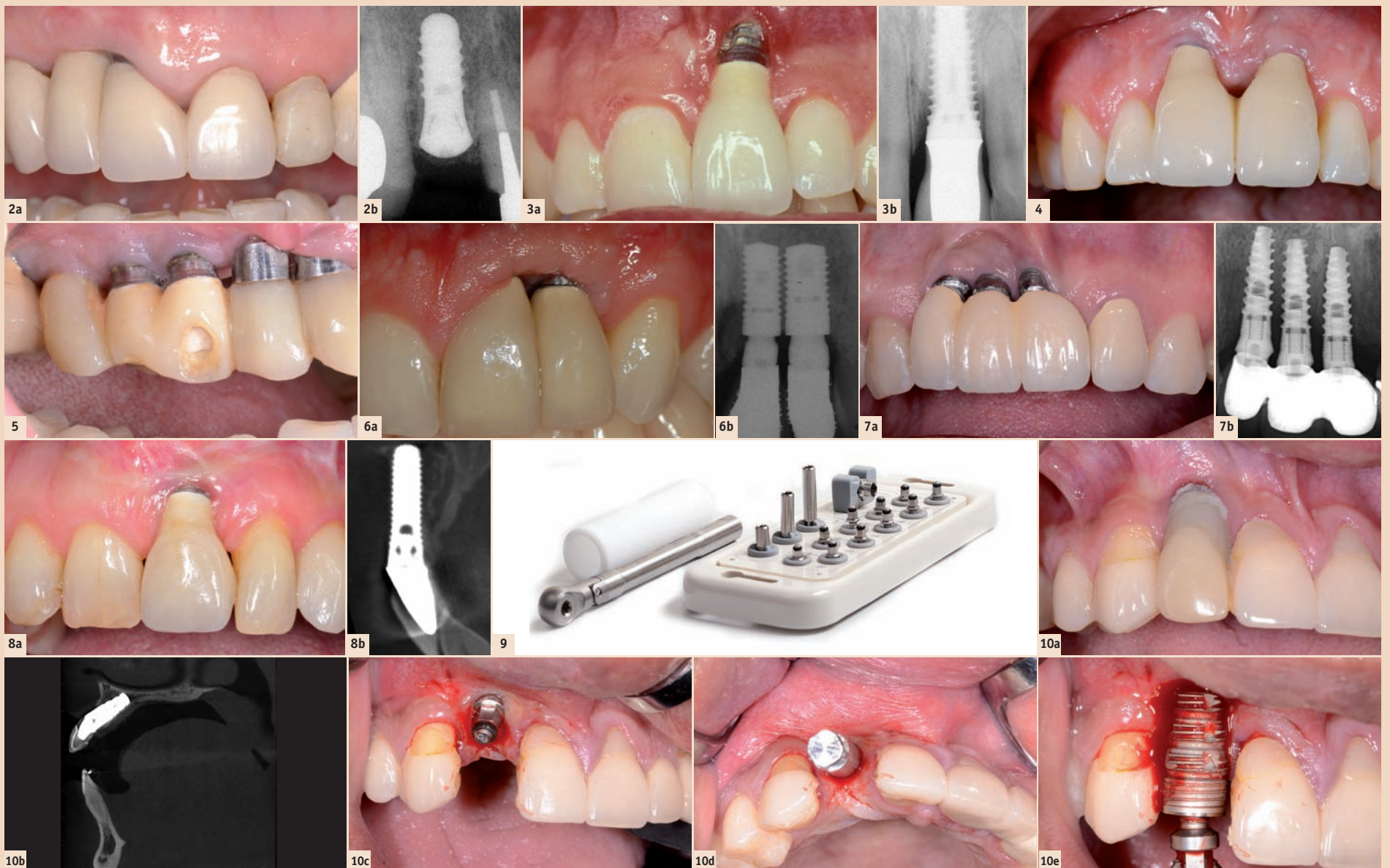


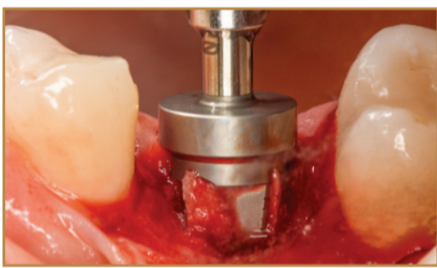
Abb. 2a: Fehlende Papille bei der Implantatkronen 12. – Abb. 2b: Das Röntgenbild zeigt das Implantat zu nahe am Nachbarzahn 11. Der Fehler war die Selektion eines zu großen Implantatdurchmessers. – Abb. 3a: Schwere Weichteilrezession bei einem Implantat, welches zu weit facial positioniert ist. – Abb. 3b: Das Röntgenbild zeigt das überdimensionierte Implantat, welches die faciale Fehlposition verstärkte. – Abb. 4: Die Weichteilrezession bei den beiden Implantaten 11 und 21 wurde durch eine apikale Fehlposition verursacht. – Abb. 5: Schwere ästhetische Komplikation infolge einer koronalen Fehlposition aller Implantate. Das sichtbare Metall stört extrem. – Abb. 6a: Weichteildefizit mit fehlender Papille zwischen zwei benachbarten Implantaten. – Abb. 6b: Das Röntgenbild zeigt die beiden Implantate, welche viel zu nahe aneinander platziert worden sind. Besser wäre nur ein Implantat in Regio 21 gewesen. – Abb. 7a: Schwere ästhetische Komplikation in einer Dreifach-Lücke mit drei inserierten Implantaten. Ein viel besserer Ansatz wären nur zwei Implantate gewesen mit einer implantatgetragenen Brücke. – Abb. 7b: Die drei Implantate führen zweimal zu benachbarten Implantaten, was unweigerlich zu vertikalem Knochenverlust führt. Zudem sind die Implantate fehlpositioniert. – Abb. 8a: Schwere Weichteilrezession nach Sofortimplantation. Wie oft gesehen, hat die frische Alveole das Implantat in eine faciale Fehlposition geführt. – Abb. 8b: Das orofaziale DVT zeigt, dass das Implantat facial keine Knochenwand besitzt. Diese ist nach der Extraktion resorbiert worden. – Abb. 9: Das BTI-Implant Extraction Kit, welches sich in der klinischen Anwendung als vielseitig und sehr effizient erwiesen hat. – Abb. 10a: Massive Weichteilrezession beim Implantat 12 infolge facialer Fehlposition. – Abb. 10b: Das DVT zeigt das überdimensionierte Implantat in einer Fehlachse. – Abb. 10c: Klinische Situation nach Insertion des passenden BTI-Instrumentes, welches im Gegenurzeigersinn in das Implantatinnere eingeschraubt wurde. – Abb. 10d: Nach dem Aufsetzen des Zwischenstückes ist die drastische Fehlachse klar ersichtlich. Mit der stark dimensionierten Ratsche kann nun das Drehmoment aufgebaut werden, um das Implantat aus der Knochenverankerung zu lösen. – Abb. 10e: Nach Entfernung ist die Dimension des viel zu großen Implantates erkennbar.

Aurea[®]

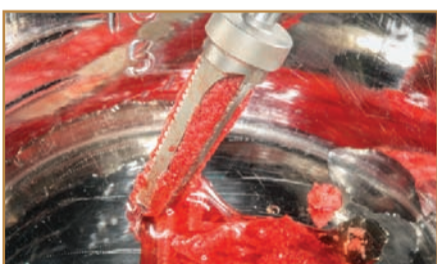phibo^φ

We decode nature.

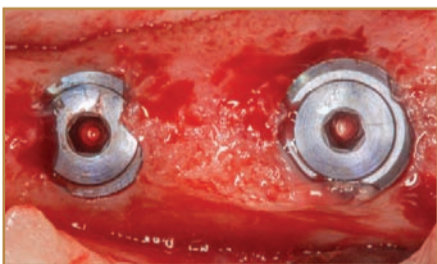
Aurea[®]: Design. Funktionalität. Ästhetik.



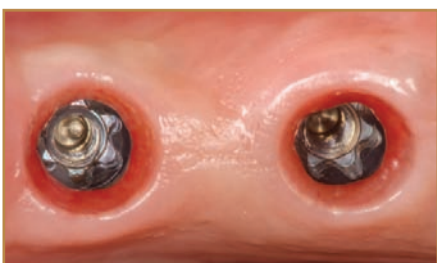Tiefen- / Anschlagstop



Mehrfachbohrer mit Sammelkammer für autologes Knochenmaterial



Innenliegende Deckschraube und Knochenüberlagerung an der Implantatschulter bei Freilegung



Konische Innensechskantverbindung mit einer basalen parallelwandigen Torxverbindung



“Aufgrund meiner langjährigen Erfahrung mit unterschiedlichen Implantatsystemen, knochenerhaltenden Maßnahmen und augmentativen Verfahren stelle ich fest, dass dieses System hervorragende Resultate zeigt.”

*Dr. med. dent. Jörg Munack, M.Sc.,
ZahnMedizinischesTeam am Aegi (www.zmtaa.de),
Hannover*



“Darüber hinaus bietet das System sowohl im implantologischen als auch prothetischen Bereich komplette Lösungen für das Labor und die Praxis.”

*Dr. med. dent. Jens Becker, M.Sc.,
ZahnMedizinischesTeam am Aegi (www.zmtaa.de),
Hannover*



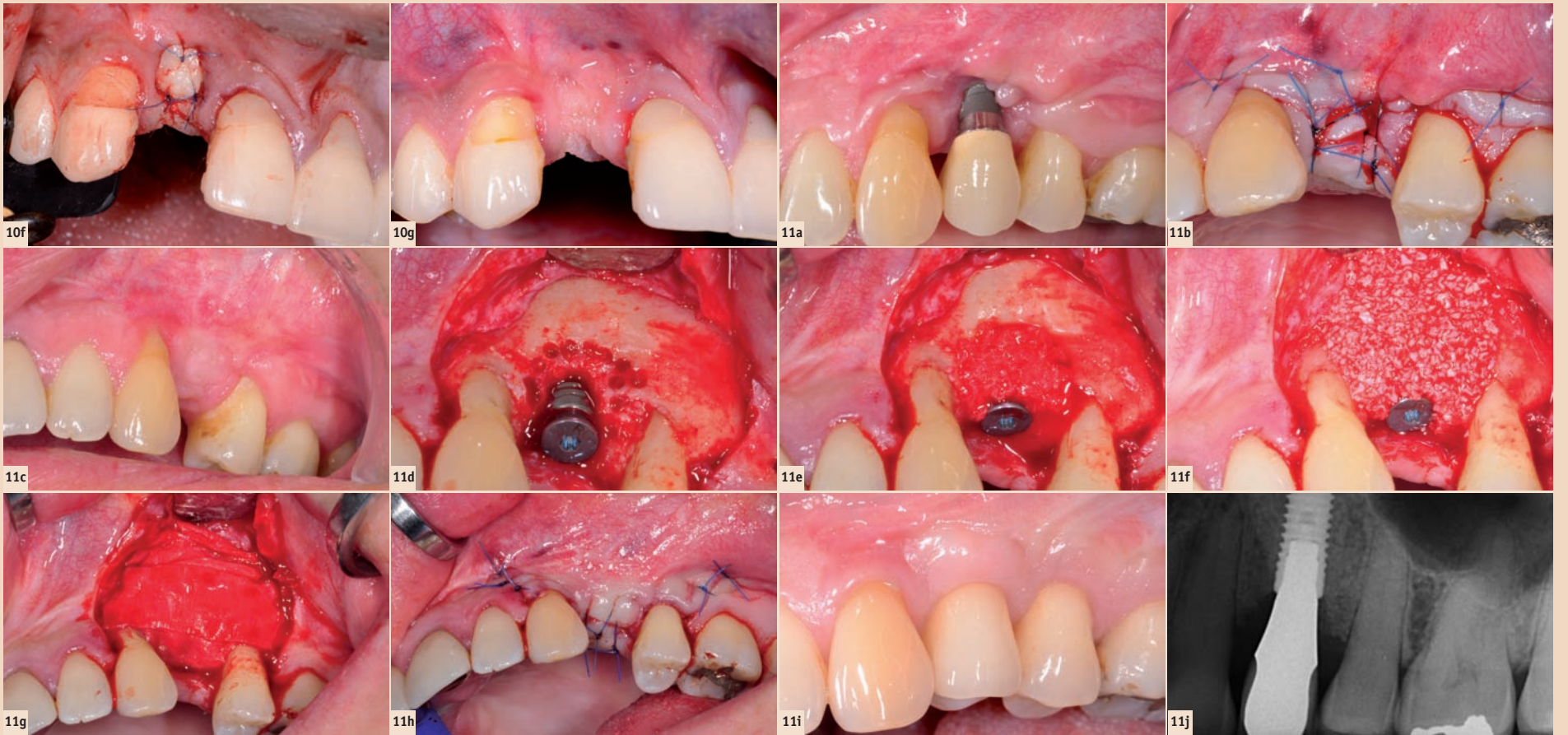


Abb. 10f: Status nach Verschluss des Explantationsdefektes mit einem Vollschleimhauttransplantat, um wieder eine keratinisierte Mukosa herzustellen. – **Abb. 10g:** Drei Monate später ist das Weichteiltransplantat gut eingeeilt. Die keratinisierte Mukosa ist jetzt ausreichend breit für die geplante Implantatoperation. – **Abb. 11a:** Extreme ästhetische Komplikation durch eine koronale und faziale Fehlposition des Implantates. Zudem fehlt die keratinisierte Mukosa nach diversen Zusatzeingriffen zur Behebung des Problems. – **Abb. 11b:** Nach Entfernung des Implantats wurde die fehlende keratinisierte Mukosa durch ein Vollschleimhauttransplantat aus dem Tuber korrigiert. – **Abb. 11c:** Drei Monate später ist die keratinisierte Mukosa gut abgeheilt und zeigt eine ausreichende Breite. – **Abb. 11d:** Status nach Insertion des Implantates in korrekter 3D-Position, Anfrischung der umgebenden kortikalen Knochenwand. – **Abb. 11e:** Die Konturaugmentation verwendet lokal gewonnene autologe Knochenchips zur Stimulierung der Knochenneubildung. – **Abb. 11f:** Anschließend wird eine zweite Schicht appliziert mit Bio-Oss Granulat, welches eine geringe Substitutionsrate aufweist. – **Abb. 11g:** Das Augmentat wird mit einer Kollagenmembran (Bio-Gide) abgedeckt, um das GBR-Prinzip anzuwenden. – **Abb. 11h:** Die Operation wird abgeschlossen mit einem spannungsfreien, primären Weichteilverschluss, um die applizierten Biomaterialien zu schützen. – **Abb. 11i:** Klinisches Behandlungsergebnis nach zwei Jahren. Die ästhetische Harmonie konnte wiederhergestellt werden. – **Abb. 11j:** Die Zahnfilmaufnahme zeigt stabile Knochenverhältnisse beim neuen Implantat.

massiv beeinträchtigen kann (Abb. 2a, b). Ein zu weit fazial gesetztes Implantat führt oft zu einer unschönen Weichteilrezession mit verlängerter Krone, was die ästhetische Harmonie massiv stört (Abb. 3a, b). Beide Komplikationen werden oft durch überdimensionierte Implantate verstärkt. Solche 6 bis 7 mm große Implantate, z.B. beim Frialit 2 System, sind noch vor rund zehn Jahren von vielen, zum Teil renommierten Referenten empfohlen worden. Aus diesem Grund ist es wichtig, einen Implantatdurchmesser von maximal 4–5 mm zu wählen. Eine apikale Fehlposition kann eine Rezession verstärken, wenn die Schulter auch zu weit fazial platziert ist (Abb. 4). Eine koronale Fehlposition führt je nach Schweregrad zu einer sichtbaren Metallschulter (Abb. 5).

Zu viele Implantate bei Mehrfachlücken

Die klinische Erfahrung zeigte, dass bei benachbarten Implantaten die interimplantäre Papille deutlich verkürzt werden kann, vor allem wenn die Position des seitlichen Schneidezahns mitbetroffen ist (Abb. 6a, b). Aus diesem Grund sehen wir viele ästhetische Misserfolgsfälle, wenn zum Beispiel bei Dreifach-Lücken drei Implantate verwendet werden, vor allem auch wenn die Implantate in einer Fehlposition eingesetzt werden (Abb. 7a, b).

Zu aggressive Operationsmethode, die das Heilungspotenzial der Gewebe überfordert

Bei diesem Punkt steht vor allem die Sofortimplantation im Vordergrund. Ab 2000 waren während einiger Jahre auffallend viele ästhetische Katastrophenfälle mit extremen Weichteilrezessionen nach Sofortimplantation zu sehen (Abb. 8a, b). Dieses Risiko nach Sofortimplantation ist inzwischen in diversen Reviewarbeiten belegt worden (Chen & Buser

2009, Chen & Buser 2014). Zwei Ursachen stehen dabei im Vordergrund. Zum einen eine faziale Fehlposition, welche bei Sofortimplantaten öfter gesehen wird, weil die faziale Position der Alveole das Implantat leicht in diese Fehlposition führen kann (Evans & Chen 2008). Zum anderen ist oft eine fehlende faziale Knochenwand die Ursache für die ästhetische Komplikation, da es nach Extraktion innerhalb von vier Wochen zu einer Resorption des Bündelknochens kommt (Araujo & Lindhe 2005). Diese biologisch bedingten Vorgänge führen vor allem bei einer dünnen Alveolenwand zu einer markanten vertikalen Knochenresorption von durchschnittlich 7,5 mm (Chappuis et al. 2013), die mit einer Augmentation kompensiert werden muss. Da im Oberkieferfrontbereich der faziale Knochen in 90–95 Prozent dünner als 1 mm ist (Braut et al. 2011), ist die Implantation mit simultaner Konturaugmentation mithilfe der GBR-Technik zur Routine geworden (Buser et al. 2008).

Periimplantäre Infektion mit Knochenabbau

Solche Komplikationen treten meist erst Jahre nach der Implantation auf und können zu einem markanten vertikalen Knochenverlust führen. Solche Knochendefizite können dann eine Weichteilrezession verursachen.

Chirurgische Herausforderungen bei der Therapie ästhetischer Misserfolge

Bei minimalen Weichteilproblemen kann eine weichteilchirurgische Korrektur in Betracht gezogen werden, wobei der koronale Verschiebelappen mit Bindegewebstransplantaten im Vordergrund steht (Burkhardt et al. 2008). Das Potenzial zur Deckung von Weichteilrezessionen ist jedoch begrenzt und ist kontraindiziert bei fazial fehlpositionierten Implantaten.

Die klinische Erfahrung der letzten 15 Jahre zeigte, dass in den meisten Fällen die einzige Behandlungsmöglichkeit in der Implantatentfernung besteht, um das Problem in den Griff zu bekommen. Bei der Implantatentfernung stehen drei Ziele im Vordergrund:

1. Entfernung des Implantates ohne zusätzlichen Knochenverlust
2. Wiederherstellung keratinisierter Mukosa, falls diese nicht ausreichend vorhanden ist
3. Elimination einer chronischen oder akuten Infektion, falls eine solche vorhanden ist.

Bei der Entfernung eines Implantates muss das vorhandene Knochenvolumen möglichst erhalten werden, um eine erneute Implantatbehandlung zu ermöglichen. Dabei ist die Erhaltung der palatinalen Knochenwand am wichtigsten, weil eine horizontale Knochenaugmentation nach fazial in der Regel gut möglich ist. In den letzten Jahren sind große Fortschritte erzielt worden mit der Entwicklung von Spezialinstrumenten, mit welchen ein osseointegriertes Implantat durch ein hohes Drehmoment im Gegenuhrzeigersinn aus der Knochenverankerung gelöst werden kann. Dazu wird eine Ratsche verwendet, um die nötige Kraft aufzubauen. Seit zwei Jahren verwenden wir dazu das BTI Implant Extraction Kit (Abb. 9; Biotechnology Institute BTI, Vitoria-Gasteiz, Spanien), welches sich in der klinischen Anwendung hervorragend bewährt hat, da es einfach und flexibel einsetzbar ist (Anitua & Orive 2012). Ist an der zukünftigen Implantationsstelle keine keratinisierte Mukosa vorhanden, kann diese nach der Implantatentfernung direkt korrigiert werden mit einem Vollschleimhauttransplantat. Ist eine Infektion vorhanden, so heilt diese nach Entfernung der Infektionsursache in der Regel innert einigen Tagen ab.

Fallberichte

Beim ersten Patienten wird die Entfernung eines fehlpositionierten Implantates mit dem BTI-System gezeigt. Das Implantat im Bereich des seitlichen Schneidezahnes rechts war deutlich überdimensioniert und zu groß für die Zahnücke. Zudem war das Implantat in einer fazialen Fehlposition und Fehlachse inseriert worden. Die Folge war eine extreme Weichteilrezession (Abb. 10a, b). Bei der Explantation wurde das Spezialinstrument in das Implantat inseriert und im Gegenuhrzeigersinn festgezogen. Mithilfe der stark dimensionierten Ratsche konnte das Drehmoment so stark erhöht werden, bis die Implantatverankerung im Knochen brach und das Implantat entfernt werden konnte (Abb. 10c–e). Der Weichteildefekt wurde mit einem Vollschleimhauttransplantat verschlossen, um im zukünftigen Implantatlager die keratinisierte Mukosa wiederherzustellen (Abb. 10f, g).

Beim zweiten Fall war ein Implantat im linken Oberkiefer in einer fazialen und koronalen Fehlposition eingesetzt und prothetisch versorgt worden (Abb. 11a). Das klinische Ergebnis war für die junge Patientin eine große Enttäuschung und sie kam vier Jahre nach der Implantation an unsere Klinik mit dem Wunsch, die ästhetische Komplikation zu beheben. Das Implantat musste entfernt werden mit gleichzeitiger Korrektur der fehlenden keratinisierten Schleimhaut durch ein Vollschleimhauttransplantat aus dem Tuberbereich (Abb. 11b, c).

Sechs Monate später wurde ein neues Implantat eingesetzt, diesmal in einer korrekten 3D-Position mit simultaner Konturaugmentation mithilfe von autologen Knochenchips, Bio-Oss Granulat und einer Bio-Gide Membran (Abb. 11d–h; Buser et al. 2008). Nach einer zweimonatigen Einheilung erfolgte die Freilegung und die prothetische Versorgung mit

einer Krone. Die klinische Kontrolle nach zwei Jahren zeigte ein schönes ästhetisches Ergebnis mit einem stabilen periimplantären Knochen (Abb. 11i, j).

Zusammenfassung

Die Mehrzahl ästhetischer Misserfolge wird durch eine unsachgemäße Behandlungsqualität verursacht, das heißt, die Komplikation ist meist iatrogen bedingt. Wichtigste Ursachen sind fehlpositionierte Implantate, überdimensionierte Implantate oder Sofortimplantate. Die Implantattherapie im ästhetischen Bereich ist anspruchsvoll und sollte nur von Zahnärzten mit der nötigen Ausbildung und der nötigen Erfahrung ausgeführt werden. Daraus ist ersichtlich, dass die Universitätszentren und die involvierten Fachgesellschaften ihre Aufgabe im Bereich der Weiter- und Fortbildung des Nachwuchses und der niedergelassenen Kollegen erfüllen müssen, um einen wichtigen Beitrag zur Qualitätssicherung in der Implantologie zu leisten. **DT**



Prof. Dr. med. dent. Daniel Buser
Direktor der Klinik für Oralchirurgie und Stomatologie
Zahnmedizinische Kliniken der Universität Bern
Freiburgstrasse 7
3010 Bern, Schweiz
Tel.: +41 31 6322555
daniel.buser@zmk.unibe.ch

Neue Zusammenarbeit: Gewinn für beide Seiten

Straumann beliefert Kunden von ClearChoice mit Zahnimplantaten.

BASEL/DENVER – Straumann und ClearChoice gaben Ende August bekannt, im Rahmen einer Zusammenarbeit für die Implantatzentren des ClearChoice-Netzwerks eine neue Palette von Implantaten und Prothetik-Optionen bereitzustellen. Aufgrund von Kundenanfragen hat ClearChoice kürzlich verschiedene Zahnersatzlösungen der Straumann-Gruppe geprüft, darunter das neue Portfolio abgewinkelter Sekundärteile mit Niedrigprofil-Design und das einzigartige Roxolid®SLActive®

Bone Level Tapered Implantat. Deren Kombination mit den verschiedenen CAD/CAM-Lösungen von Straumann, wie verschraubten Brücken und Stegen für den gesamten Zahnbogen, setzt einen neuen Standard für festsitzende Sofortlösungen bei Zahnlosigkeit. Über die Intradent-Plattform von Straumann erhalten ClearChoice-Kunden auch Zugang zu anderen attraktiven und effektiven Implantatlösungen.

„ClearChoice führt mehr Implantatbehandlungen durch als jede andere

zahnmedizinische Einrichtung oder jedes andere Dentalnetzwerk in den USA. Wir freuen uns auf die Zusammenarbeit, um den Patienten bewährte, langlebige Zahnersatzlösungen anzubieten. Gleichzeitig arbeiten wir zusammen mit ClearChoice an weiteren Initiativen, mit denen Kunden von Straumann profitieren sollen“, so Andy Molnar, Executive Vice President von Straumann North America.

Kevin Mosher, CEO ClearChoice Management Services, sagte: „Unser Klinik-Beirat hat verschiedene führende Systeme evaluiert. Er ist einmütig der Meinung, dass das breite Portfolio der Straumann-Gruppe mit seinen bewährten Produkten und modernsten Technologien für unsere angeschlossenen Zahnärzte eine hervorragende Lösungspalette darstellt.“

Straumann und Intradent werden 2015 mit den Lieferungen an ClearChoice beginnen. [DI](#)

Quelle: Straumann



Infos zum Unternehmen



Statistische Untersuchung zeigt Erstaunliches

Oral- und Mund-Kiefer-Gesichtschirurgen deutlich kooperationsaffiner als Kieferorthopäden.

DÜSSELDORF – Während sich nur 27 Prozent der Kieferorthopäden beim Schritt in die Selbstständigkeit für eine Kooperation entscheiden, sind es bei den Oral- und Mund-Kiefer-Gesichtschirurgen 43 Prozent. Das geht aus einer Auswertung hervor, die die Deutsche Apotheker- und Ärztekammer gemeinsam mit dem Institut der Deutschen Zahnärzte (IDZ) durchgeführt hat. Zudem entscheiden sich Existenzgründer dieser drei Fachgruppen häufiger für die Neugründung als für die Übernahme einer Praxis bzw. Kooperation.

Kieferorthopäden

Rund drei Viertel der Kieferorthopäden, die sich 2013 niedergelassen haben, entschieden sich für eine Einzelpraxis (73 Prozent); gut ein Viertel ging eine Kooperation mit Berufskollegen ein (27 Prozent). Damit liegen Kieferorthopäden leicht über der Kooperationsquote von Zahnärzten (24 Prozent),

aber deutlich unter der von Oral- und MKG-Chirurgen (43 Prozent).

Ungeachtet der Art der Existenzgründung dominiert bei Kieferorthopäden die Neugründung einer Praxis bzw. Kooperation: Diese Option wählen 58 Prozent; für die Übernahme entscheiden sich 42 Prozent. „Verglichen mit anderen Fachrichtungen liegt der Anteil der Neugründungen bei Kieferorthopäden überdurchschnittlich hoch“, so Georg Heßbrügge, Bereichsleiter Gesundheitsmärkte und -politik bei der apoBank. „Denn in vielen Fällen steht in der Wunschregion keine geeignete Praxis zur Übernahme. Hier ist die Neugründung der einzig mögliche Weg in die Selbstständigkeit.“

Die Investitionen für eine Neugründung belaufen sich durchschnittlich auf 443.000 Euro. Wer eine Praxis übernimmt, als weiterer Partner einer Kooperation beitrifft oder die Anteile

eines Partners übernimmt, investiert im Schnitt 269.000 Euro.

Oral- und MKG-Chirurgen

Etwas mehr als die Hälfte der Oral- und MKG-Chirurgen entscheidet sich beim Schritt in die Selbstständigkeit für eine Einzelpraxis (57 Prozent). Die Kooperation wählen 43 Prozent. Damit sind Oral- und MKG-Chirurgen deutlich kooperationsaffiner als etwa Kieferorthopäden. „Geräteintensive Fachgruppen sehen in der Kooperation deutlich stärkere Mehrwerte. Das gilt insbesondere für die wirtschaftlichen Synergieeffekte, die durch die gemeinsame Nutzung von Geräten und Personal entstehen“, erklärt Heßbrügge.

Das Verhältnis von Neugründungen (52 Prozent) zu Übernahmen (48 Prozent) ist annähernd ausgeglichen.

Die Investitionen für eine Neugründung belaufen sich durchschnittlich auf 500.000 Euro. Gründer, die eine Praxis übernehmen, als zusätzlicher Partner in eine Kooperation einsteigen oder die Anteile eines Partners übernehmen, wenden im Schnitt 390.000 Euro auf.

Der Männeranteil unter den Existenzgründern liegt hier bei 82 Prozent.

Methodik

Die Auswertung basiert auf den Existenzgründungsfinanzierungen der apoBank. Diese werden jährlich anonymisiert ausgewertet. Die statistische Auswertung wurde gemeinsam von der apoBank und dem IDZ durchgeführt. Sie zeigt ausschließlich grobe Trends auf und ist nicht repräsentativ. [DI](#)

Quelle: Deutsche Apotheker- und Ärztekammer



RIVA STAR DAS ZWEIFHASIGE „MULTITALENT“

Nutzt die bekannten Eigenschaften von Silberdiaminfluorid ohne Verfärbungen, durch patentiertes Inhibitor-System

- Sofortige, dauerhafte Wirkung
- Einfache Anwendung
- Gebrauchsfertige Einzeldosierungen

riva star

desensibilisierungsmittel für zähne und kavitätenreiniger

NEU



Desensibilisierung empfindlicher Zahnoberflächen



Your Smile. Our Vision.

www.sdi.com.au
www.polawhite.com.au
www.facebook.com/sdi.germany

Innovationen für mehr Lebensqualität

Clinical Professor Ady Palti, New York University, und Hugo R. Hosefelder, Forschungs- und Entwicklungsleiter der Emmi Ultrasonic GmbH, im Interview mit der *Dental Tribune D-A-CH*.

BADEN-BADEN – Zwei Menschen, die Maßstäbe gesetzt haben: Ady Palti als Implantologe und Hugo R. Hosefelder, Forschungs- und Entwicklungsleiter der Ultraschallzahnbürste. Wir trafen beide anlässlich des 30-jährigen Praxisjubiläums von Herrn Palti in Baden-Baden. Beide verbindet u. a. das gemeinsame Interesse an den Anwendungsmöglichkeiten der Ultraschallzahnreinigung.

Dental Tribune: Herzlichen Glückwunsch zum Praxisjubiläum, Herr Prof. Palti! Sie gelten als einer der Wegbereiter der zahnärztlichen Implantologie in Deutschland. Was hat Sie vor bereits 30 Jahren dazu bewogen, sich für diese Art des Zahnersatzes einzusetzen?

Ady Palti: Ich habe schon als Student nach Lösungen mit Zahnersatz gesucht, die nicht „im Glas landen“ und die eine bessere Lebensqualität für die Menschen darstellen. Als Zahnarzt müssen wir die Zähne behandeln und erhalten. Ich sehe als letzten Schritt unsere Aufgabe in der Zahnextraktion. Wenn ich dennoch einen Zahn ziehen muss, möchte ich meinen Patienten eine Alternative anbieten. Eine Brücke ist für mich keine vernünftige Alternative, denn ich muss ja oft gesunde Zähne be-



Forschungs- und Entwicklungsleiter der Emmi Ultrasonic GmbH Hugo R. Hosefelder (links) und der Implantologe Clinical Professor Ady Palti, New York University.

Leute gekommen, die schon damals Pioniere waren. Ich sehe mich als Generation zwischen den richtigen, ersten Implantologen weltweit und der modernen Implantologie – und

man anfangs die Implantologie wenig schmeichelhaft auch als „Rotlichtmilieu der Zahnmedizin“ bezeichnet. In den USA hingegen hat man uns gezeigt, wie es geht. Ich

klinischen Bereich haben Sie entwickelt – nun auch für die Mundhygiene und Zahnreinigung. Gibt es denn nicht schon genügend Ultraschallzahnbürsten?

Schwingungen gegen max. 96 Millionen Luftschwingungen. Manuelle, elektrische oder Schallzahnbürsten putzen die Zähne mechanisch, durch Abrieb, d.h. durch Schmirgelstoffe in der Zahnpasta. Unsere Technologie arbeitet völlig anders, mit weichen Ultraschallschwingungen, absolut bewegungslos. Ich habe lange geforscht, wie man den Ultraschall zu Hause nutzen kann – nicht nur für die Zahnreinigung und Mundhygiene. Mit der Möglichkeit der Nutzung von Ultraschall im oralen Bereich habe ich aufgrund eigener Zahnprobleme begonnen. Dass Ultraschall antibakteriell wirkt, ist bereits seit der Mitte des letzten Jahrhunderts wissenschaftlich nachgewiesen, es fehlten jedoch bisher die technischen Voraussetzungen, dieses Wissen zur Vorbeugung und Heilung von Zahnproblemen wie Parodontitis, Parodontose, Karies, Entzündungen, Zahnfleischbluten oder Aphten zu nutzen.

Herr Palti, Sie hatten bereits erwähnt, das Sie ca. 30.000 Implantationen durchgeführt haben. Das setzt auch viel Vertrauen vonseiten der Patienten voraus. Worauf führen Sie Ihren Erfolg zurück?

Palti: Natürlich implantieren auch wir nicht täglich! Aber es gibt Tage, wo wir bei einem Patienten in Vollnarkose im Ober- und Unterkiefer eine Komplettrestauration mit 16 oder 20 Implantaten setzen. Ich selbst konzentriere mich auf die Implantologie, bin aber auch bei Knochenersatzchirurgie und Ästhetischer Zahnheilkunde zuständig. So kommt dann diese stattliche Anzahl von Implantaten im Laufe der Jahre zusammen. Wichtig ist, dass der Patient Vertrauen zu seinem Zahnarzt hat und ihn fragen kann, ob er Erfahrung in der Implantologie besitzt – wenn nicht, sollte er sich einen erfahrenen Implantologen suchen. Denn wer nicht genügend implantiert, kann auch nicht gut beraten. Viele meiner Patienten haben auch noch nach 25 Jahren ihre Implantate, so muss es auch sein! Es geht darum, die „Lebensqualität der Patienten zu verbessern“.

„Ultraschallzahnbürsten haben sich bewährt und deutlich zur Reduzierung des Infektions- oder Periimplatitrisikos bei unseren Implantatpatienten beigetragen.“

schleifen und eine Knochenresorption findet statt, was eigentlich heutzutage nicht mehr so sinnvoll ist, oder irgendwelche unschönen Klammerprothesen oder Geräte, die mit Sicherheit weder Lebensqualität noch Ästhetik noch Funktionalität anbieten. So bin ich schon sehr früh zur Implantologie und auch an jene

so habe ich bereits zu Beginn meiner zahnärztlichen Karriere mit Implantationen begonnen, zunächst mit Blattimplantaten, dann mit diversen schrauben- oder zylinderförmigen Implantaten bis hin zu der heutigen Generation moderner Titanimplantate. Seitdem bin ich ein begeisterter Implantologe. In Deutschland hatte

bin sehr stolz darauf, dass ich den Weg gegangen bin. Ich selbst habe ca. 30.000 Implantate gesetzt und auch sehr viele Implantologen ausgebildet.

Herr Hosefelder, Sie gelten als Experte für Ultraschall. Viele Ultraschallgeräte u. a. zur Reinigung im

Hugo R. Hosefelder: Nein, es gibt nur ein Ultraschallgerät, das mit dem Emmi-dent Ultraschall arbeitet. Diese revolutionäre Technologie ist bis 2032 patentiert. Oft wird Ultraschall und Schall gleichgesetzt. Der Unterschied zwischen Schall- und Ultraschalltechnologie bei Zahnbürsten sind 30.000 mechanische

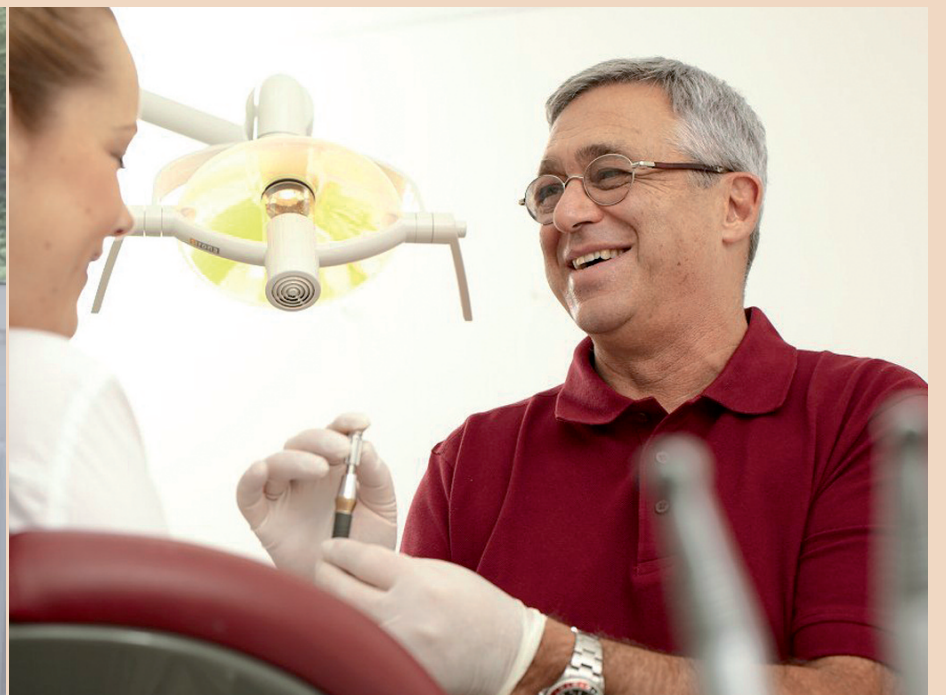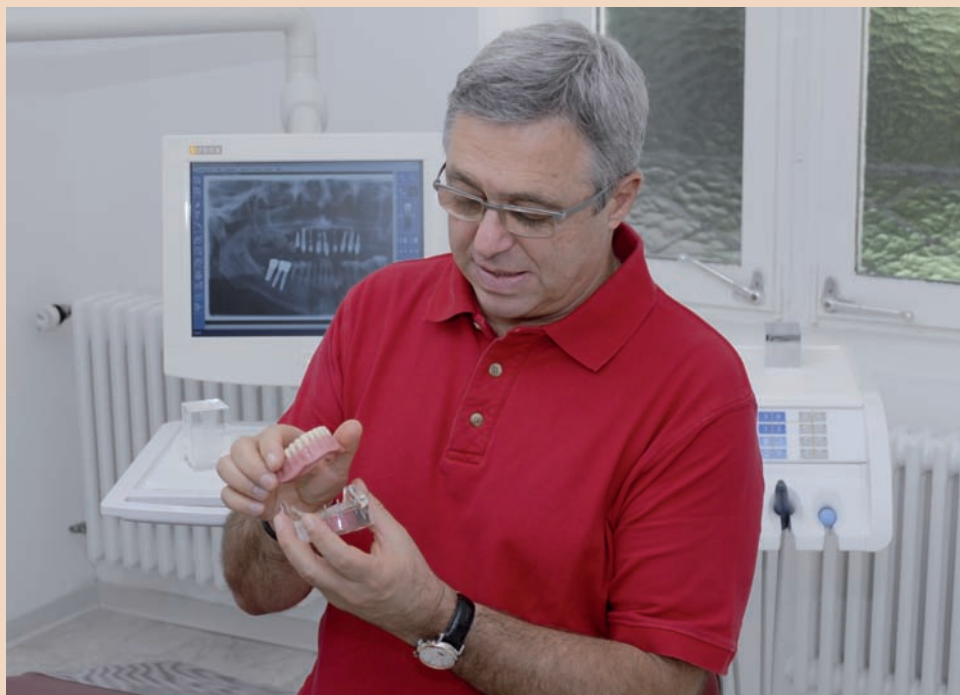


Abb. links: Clinical Professor Ady Palti, New York University, während der Patientenberatung ... – Abb. rechts: ... und bei der Behandlung.



Abb. links: Fachlicher Austausch zwischen Clinical Professor Ady Palti, New York University, und Hugo R. Hosefelder. – Abb. rechts: Firmensitz in Mörfelden-Walldorf.

Es kann bei der Implantologie zu vielen Komplikationen kommen. Dazu zählen Infektionen, Periimplantitis, Knochenabbau, auch das Nichtanwachsen des Implantats. Sie berichten von einer fast 100-prozentigen Erfolgs- und Zufriedenheitsquote. Das klingt unwahrscheinlich.

Palti: Also 100 Prozent schaffen selbst wir nicht. Aber unsere seit 16 Jahren geführten Statistiken zeigen bereits eine Erfolgsquote von 98,6 Prozent! Die Zufriedenheit der Patienten ist sehr hoch, weil sie z. B. auch zwischen einer herausnehmbaren Prothese und einem festen Zahnersatz wählen können – da liegen Welten zwischen. Wir achten sehr darauf, dass unsere Patienten auch eine gute Mundhygiene betreiben und ihren implantatgetragenen Zahnersatz entsprechend pflegen. Gerade Ultraschallzahnbürsten haben sich hierbei bewährt und deutlich zur Reduzierung des Infektions- oder Periimplantitisrisikos bei unseren Implantatpatienten beigetragen.

Warum ist es denn so wichtig, einen bakterienfreien Mundraum zu haben? Einem gesunden Immunsystem können sie doch nichts anhaben?

Hosefelder: Die Bakterien werden durch das Immunsystem nicht völlig vernichtet. Sie bilden auf den Zähnen einen Film, den sogenannten Biofilm (Plaque), der sich später zu Zahnstein wandelt. Der Ultraschall vernichtet die Bakterien, sodass sich kein Biofilm – und damit auch kein Zahnstein bilden kann. Der antibakteriellen Wirkung des Ultraschalls ist es zu verdanken, dass Wirkungen gegen Gingivitis, Parodontitis und Aphthen gefunden wurden, die auch eine hervorragende prophylaktische Bedeutung haben. Zahnfleischtaschen bilden sich in wenigen Tagen auf Normaltiefe zurück. Das beruht auf der Tatsache, dass der Ultraschall auch die Zahnfleischtaschen reinigt. Zahnprobleme sind generell bakteriell bedingt, ohne Bakterien gibt es keine Zahnprobleme. Das kommt natürlich den Patienten auch nach einer Implantat-OP zugute – sie können sofort ihren Mund ohne Probleme reinigen, es tut ja nicht weh, weil die Ultraschallzahnbürste bewegungslos an Zähne und Zahnfleisch gehalten wird. Und eine gute Durchblutung des Zahnfleisches hilft bei der schnellen Heilung.

Viele Infektionen im Mundraum sind auf mangelnde Hygiene zu-

rückzuführen. Was empfehlen Sie Ihren Patienten, die ja häufig Wundschmerzen haben? Antibiotika? Zum Beispiel bei Risikopatienten, wie Diabetikern?

Palti: Wir haben bisher unseren Patienten weiche Zahnbürsten empfohlen und sie den frisch operierten Patienten mitgegeben. Jetzt geben wir eine Ultraschallzahnbürste mit – das

nach der ersten Anwendung der Ultraschallzahnreinigung stellt man fest, wie glatt die Zähne sind, so glatt, dass sich für ca. zwölf Stunden keine Bakterien anhaften können. Zur Kontrolle können die mitgelieferten Färbetafetten verwendet werden, die zeigen, dass keine Plaque und kein Zahnstein vorhanden sind. Nicht umsonst wurde Emmi-dental Professional auf

burg zeigt, dass eine Antibiotika-Indikation zwei Wochen nach einer Implantation 30 Prozent der Infektionen reduziert. Aber eine Langzeitbehandlung ist nicht Standard. Wir behandeln grundsätzlich erst die Parodontitis chirurgisch und mit Antibiotika oder anderen Mitteln, bevor implantiert wird. Also erst die Heilung und dann die OP.

Palti: Wir wissen heute in der Zahnmedizin, dass Kalzium ein alkalines Medium schafft. Wir brauchen für Knochenregeneration und als Entzündungshemmer eine alkaline Umgebung (wenn möglich). Bei Entzündungen entsteht ein säuerliches Milieu und dieses produziert Knochenabbau. Durch die Ultraschallzahnbürste erhoffen wir

„Mechanische oder manuelle Reinigung tut leider weh, hier ist die Ultraschallzahnbürste optimal durch die bewegungslose Haltung ...“

ist mit Sicherheit ein Fortschritt in der Mundhygiene. Mechanische oder manuelle Reinigung tut leider weh, hier ist die Ultraschallzahnbürste optimal durch die bewegungslose Haltung bei Risikogruppen und empfindlichen Patienten, das ist ein großer Vorteil.

Wie kann man denn feststellen, ob die Zähne gut gereinigt sind und keine Bakterien mehr anhaften?

Hosefelder: Einfach mit der Zunge über die Zähne fahren. Bereits

der Pragodont im Oktober 2011 der erste Preis in der Kategorie „Prävention und Hygiene“ zugesprochen.

Welche besondere Problematik ergibt sich bei der Hygiene nach einer Implantation?

Palti: Eine Entzündung wie Periimplantitis kann durch mangelnde Hygiene zu 50 Prozent entstehen und 50 Prozent durch Entzündungen der benachbarten Zähne. Eine Studie von Prof. Dr. Ralf Smeets aus Ham-

Die Emmi-dent Spezialzahncreme reinigt die Zähne bewegungslos durch die Mikrokavitäten, die durch max. 96 Millionen Luftschwingungen gebildet werden, der antibakteriell wirkende Ultraschall vernichtet Bakterien und hilft so, Entzündungen entgegenzuwirken bzw. zu heilen. Sie hätten für frisch Operierte nach Implantationen oder anderen chirurgischen Eingriffen gern noch zusätzlich Kalzium in der Zahncreme, was ist der Grund dafür?

uns eine Reinigung der rauen Implantatoberfläche. Durch erhöhte Kalziumkonzentration der Zahncreme ist eine Optimierung der Knochen- und Weichteilumgebung zu erwarten. Aber es bedarf Langzeitstudien, um dies zu beweisen. Wir sind gerade dabei, solche Untersuchungen und Studien durchzuführen.

Hosefelder: Wir haben diese Anregung von Herrn Palti natürlich sofort aufgegriffen und werden unsere Spezialzahncreme, die Mikrokavitäten bildet, zusätzlich mit Kalzium anreichern. Diese Zahncreme wird dann für alle Benutzer unserer Ultraschallzahnbürste angeboten. Bisher gibt es die Zahncreme mit zwei verschiedenen Geschmacksrichtungen, und auch seit einigen Monaten eine völlig fluorid- und parabenfreie Zahncreme. Wichtig ist jedoch, dass unsere Spezialzahncreme verwendet wird, denn handelsübliche Zahnpasten entwickeln keine Mikrobubbles und damit ist keine Wirkung vorhanden. Es ist für uns besonders hilfreich, mit einem Spezialisten wie Herrn Palti an Weiterentwicklungen zusammenarbeiten zu können.

Die Anwendungsstudien, die er mit weiteren acht Kollegen bereits begonnen hat, werden mit Sicherheit viele interessante Ergebnisse für die Allgemeinheit bringen, wie bereits die ersten Zwischenergebnisse zeigen!

Vielen Dank für das Gespräch und viel Erfolg! ☑

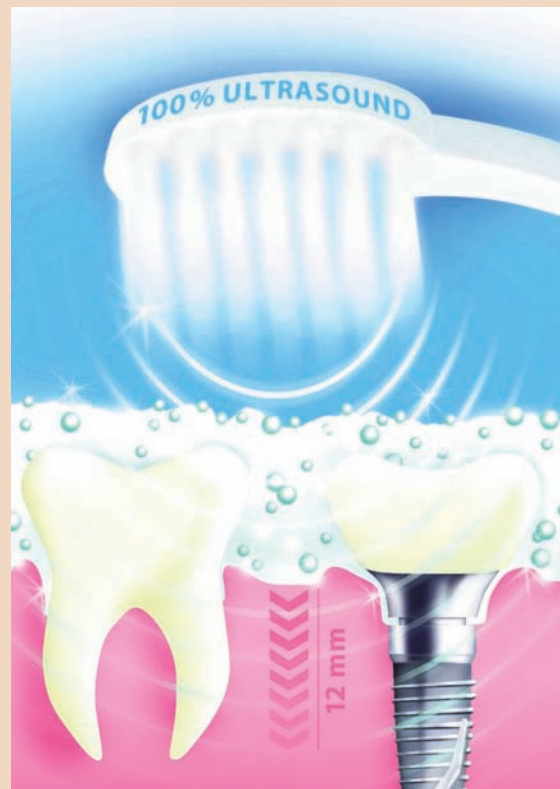

Abb. links: Wirkung der Ultraschallzahnbürste. – Abb. rechts: Emmi-dent Ultraschallzahnbürste und Spezialzahncreme.