

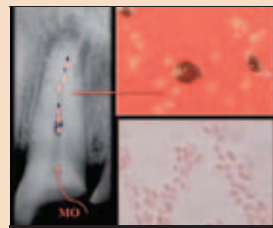
DENTAL TRIBUNE

The World's Dental Newspaper • Slovenian Edition

SLOVENIJA

APRIL 2013

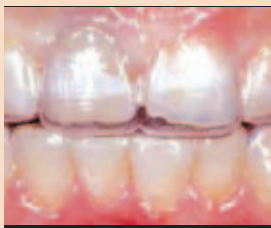ŠT. 2 / LETO 4



Laser in bakterije

Za uspeh je pomembno načrtovanje zdravljenja

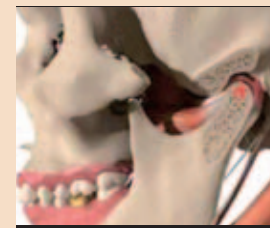
• VEČ NA STRANEH 5-8



Nadpovprečno obrabljeno zobovje

Primer uspešno izvedene estetske sanacije

• VEČ NA STRANEH 10 - 11



Okluzija

Nasveti dr. Bauscha za vzpostavitev naravnega položaja

• VEČ NA STRANEH 14 - 17

Köln 2013

Impresivno,
megalomansko,
energijsko (po)polno

Tokratni sejem, že 35. po vrsti, ki se odvija vsako drugo leto, je v nasprotju s pričakovanimi vplivi recesije, ki naj bi bili vidni na vsakem koraku, postregel z optimizmom ter za dentalne posle nadpovprečno visoko prijaznostjo razstavljalcev do obiskovalcev -




V tem delu dvorane je dominirala Interdentova čebelica.

tako uporabnikov, kot poslovnih partnerjev.

2000 razstavljalcev iz skoraj 60 različnih držav je podatek, ki je kar nekaj večji od tistega iz leta 2011. Za boljšo predstavbo pa je slikovita ponazoritev lahko tudi ta, da bi obiskovalec, ki bi na prireditvi aktivno preživel vseh 5 dni, kolikor je bil sejem odprt, lahko za vsakega razstavljalca porabil največ poldruho minuto, če bi si želel ogledati vse.

125.000 se nas je v petih dneh tako zgnetlo po skupaj blizu 20 kilometrov dolgih koridorjih v 4 ogromnih halah Kölnskega sej-

mišča. In videti je bilo res veliko zanimivega. Za razmere države, iz katere smo prišli, nemara kar malo preveč. Pod vtisom novosti in orisa standardne opreme povprečne evropske ordinacije ali zobnega laboratorija, kakor so nam jo pričarali najrazličnejši razstavljalci, namreč ni bilo težko zapasti v fobijo, češ, da prihajamo iz časov izpred 10ih ali 20ih let. V na trenutke resnični, na trenutke pa tudi narejeni zgroženosti, so nas mnogi nejeverno poslušali, ko



Interdentovih 35 let: moč dentalne zlitine v novi dimenziji.

smo jim opisovali, da v slovenskih zobozdravstvenih ordinacijah ni samo po sebi umevna prisotnost RTG, laserja ali intraoralne kamere ter da vse CAD/CAM sisteme v slovenskih zobotehničnih laboratorijih lahko preštejemo na prste obeh rok. Ne ravno prijetno presenečenje pa smo doživeli na razstavnem prostoru večjega evropskega, a v Sloveniji ne tako priznanega in redkeje uporabljane proizvajalca zobozdravstvenih in zobotehničnih materialov, katerega predstavnik nas je odkrito vprašal, če so v Sloveniji

resnično tudi zobozdravniki in zobotehniki, ki ene in iste materiale ali tehnike uporabljajo po več let, ne da bi sploh preizkusili, kar se je v vmesnem obdobju razvilo novega.

To pa vsekakor ni edina slika, ki jo tujina ima o slovenskem zobozdravstvu. K sreči imamo Slovenci tudi v dentalu svoje »Team to aMaze«. Le-ti so nas, kot že mnogokdaj, tudi na letošnjem IDS-u odlično zastopali. Z razstavno površino, ki sta jo v zgornji etaži prestižne dvorane številka 10 vsak na svojem koncu zakupila paradna konja slovenske dentalne proizvodnje, je bila Slovenija glede na število prebivalcev verjetno bližje svetovnemu vrhu kot si lahko predstavljamo. Stara mačka IDS-a INTERDENT in POLIDENT sta s svojo predstavitevjo naravnost očarala. Tako po vsebini prikazanega, številu novosti, kakor tudi po oblikovni plati, dogajanju na razstavnem prostoru in ob sejmskih dogodkih sta bila boljša kot kdajkoli.

Polidentov razstavni prostor je bil paša za oči tudi s stališča naključnega obiskovalca, ki ga CAD/CAM bloki, akrilati, Ref-Line zobne garniture ali druge mojstrovine niso zanimale. Dokaz za to je bil »ogjenj«, ki so ga obiskovalci zagledali že na dnu stopnic pri prehodu v zgornjo etažo. Ta za oči izjemno privlačen detajl med razstavnimi eksponati je pred seboj vsakih nekaj minut gostil novega fotografskega navdušenca ter njegov model. Za dobro potezo pa se je izkazala odločitev, da se nove garniture zob RefLine zaščitijo z debelim steklom, saj se je pred vitrino nemalokrat kar trlo obiskovalcev.

Nezgrešljivo Interdentovo čebe-



Igor Rozman (Izvršni direktor Bredent group): Razstavni prostor Bredenta je bil večji kot 500 m², a kljub prijetnem in domačem vzdušju še vedno premajhen, da bi gostil vse novosti željne obiskovalce.




Kot za šalo smo v 5 dneh naključno srečali veliko slovenskih zobotehnikov in zobozdravnikov, s katerimi se v Sloveniji z izjemo vsakoletnega Srečanja v Portorožu skoraj ne vidimo.



Zoran Grom (Dental Tribune Slovenija), Katerina Tavčer (strokovna svetovalka), g. Makoto Nakao (predsednik in glavni izvršni direktor podjetja GC), Grega Turk (predstavniki podjetja GC v Sloveniji): Skupaj se veselimo novih uspehov tudi v Sloveniji!

lico so obiskovalci po koridorju dvajsetih ali tridesetih razstavnih prostorov lahko opazili že s čisto drugega konca dvorane. Ker je razstavni prostor bil najmanj enkrat večji od predlanskoletne-



Ref-Line: Izjemno! Polident je prekosil samega sebe.

ga, tokrat ni bilo mogoče izvesti popolnega prekritja tal z njihovo znamenito kovino, a so naključno razporejene steklene površine pod seboj vseeno razkrivale bogastvo večletnega razvoja odlične zlitine. Kralj razstavnega prostora pa je nedvomno bil premierno razstavljen ulivalnik, o katerem si lahko več preberete na 18. strani. S tem se udeležba Slovencev na največji dentalni prireditvi v tem delu sveta, če že ne največji kar v svetovnem merilu, vsekakor še ne konča. Tukaj ne mislim le na presenetljivo veliko število obiskovalcev, ki so se približno 1000 kilometrske razdalje med Slovenijo in Kölnom v želji po pridobivanju novega znanja, informacij in idej, lotili na tak ali drugačen način, pač pa na veliko število Slovencev, ki so kot predstavniki

večjih multinacionalk sodelovali na njihovih razstavnih prostorih. V kratkih odmorih med posameznimi dogodki so nam vsi po vrsti potrdili, da so novosti, ki so jih njihovi domicili predstavili na



Polidentov ogenj življenja se nam je vtisnil globoko v spomin.

sejmu, tokrat resnično zanimive in jih bodo v kratkem prinesli tudi v Slovenijo. V tej luči lahko tako že dobra dva meseca pred pričetkom največje vsakoletne slovenske dentalne prireditve: 38. Mednarodnega srečanja stomatologov Slovenije - Iz prakse za prakso - ki bo od 6. do 8.junija v Portorožu, potrdimo, da bo sejmski del srečanja tokrat izjemno zanimiv in ga, posebej še, če vas pot letos ni vodila v Köln, nikakor ne zamudite. ■

Estetska kompozitna rekonstrukcija (obnova)

Danes materiali v zobozdravstvu v veliki meri določajo kvaliteto storitve. Ko govorimo o materialih, ki jih vsakodnevno uporabljamo, najpogosteje omenjam kompozite, ki so neizogiben material v ordinaciji.

Najpogosteje zahtevajo pacienti hitro, dobro in cenovno ugodno obnovo. Pogosto je težko združiti vse omenjene zahteve, a tehnologija okoli nas in nam na voljo vse to vedno bolj omogoča, čeprav ko govorimo o kompozitnih obnovah, ne moremo govoriti o zelo dolgotrajnih restavracijah, kot so fiksno protetične restavracije. Poskušali bomo predstaviti, kako

je bilo mogoče izdelati obnovo v relativno kratkem času cenovno ugodno in ustreči pacientovim estetskim zahtevam, kljub temu da je bila situacija zahtevna in je imela osnovo za protetično rešitev.

Pacientka, stara 35 let, je potrebovala finančno sprejemljivo obnovo zob (slika 1) v relativno kratkem času. Je kadilka, z relativno dobro ustno higieno. Pred obnovo so bile odstranjene trde in mehke zobne obloge in izbrana je bila osnovna barva z GC G-aenial barvnim ključem.

Odstranjene so bile vse kariozne lezije v operativnem polju zgornjih sprednjih zob (13-23)

s pomočjo markerja za obarvanje karioznih lezij. Predtem smo odtisnili palatinalne ploskve za izdelavo silikonskega ključa. Po odstranitvi starih zalivk in okuženega dentina, je status izgledal relativno zahteven, saj so bili prisotni veliki defekti trdih zobnih tkiv, kar zahteva bolj obsežno rekonstrukcijo v oralno-vestibulni dimenziji.

Zato smo za obnovo izbrali tehniko plastenja, saj bi bil rezultat z izbiro le ene osnovne kompozitne barve estetsko nesprejemljiv, ker bi temna barva prosevala.

Začel sem z obnovo na vestibularnem delu (z uporabo skleninskih barv), s pomočjo vnaprej izdelava-

nega silikonskega ključa (slika 3). Po izolaciji globljih delov preparacije (GC Bond LC) (slika 4), je sledil nanos kondicionerja na preostalem delu vestibularno (slika 5), ker je pomembno takoj zagotoviti "globino" obnove v oralno-vestibulni smeri s pomočjo vnaprej pripravljenega silikonskega ključa (slika 6). Na ta način je znatno skrajšan potreben čas za okluzalno adaptacijo po nanosu materiala in obnovljen je realističen izgled palatinalnih ploskev interkaninega sektorja ter ohranjena je naravna funkcionalna anatomija.

Nov in moderen material, kot je GC G-aenial (slika 9), nam je omogočil postopek nanašanja materiala v plasteh v zadanih okvirjih (slika 7, 8), klinično nam omogoča dosežen cilj – zadovoljstvo, ko govorimo o lahkotnosti dela. Naravno – naprej je bilo potrebno izbrati osnovno barvo, nato specialne barve (opačni -globinski odtenki in translucetni -površinski odtenki). Cilj nanašanja v plasteh (od vratnega predela proti incizalnemu robu) je bil doseči najbolj naraven izgled, ki bi se zlil z okolnimi zobmi – tako v zgornji kot tudi spodnji čeljusti.

Že po prvem obisku je bila pacientka zelo zadovoljna z izgledom, tako z obliko kot tudi z barvo zob (slika 10), a v želji po dosegu boljšega končnega rezultata smo se dogovorili za ponovni obisk, med katerim smo izboljšali površinsko anatomijo zob in še bolj naraven izgled kot tudi "globino" in tri-dimenzionalnost barv z minimalnim dodajanjem posebnih odtenkov.

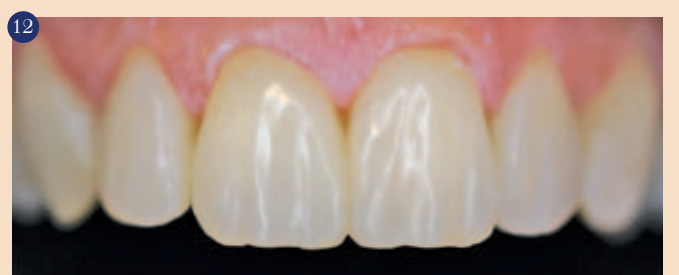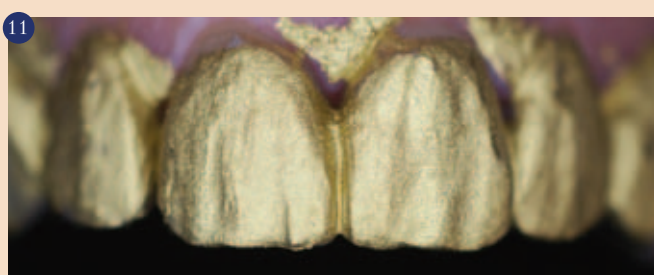
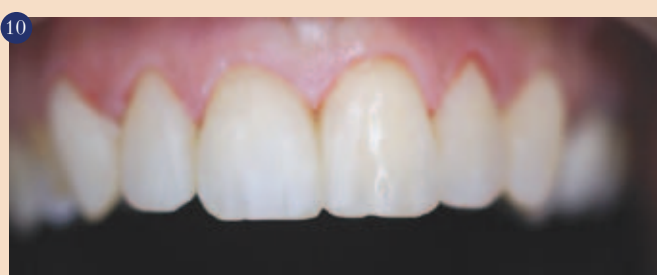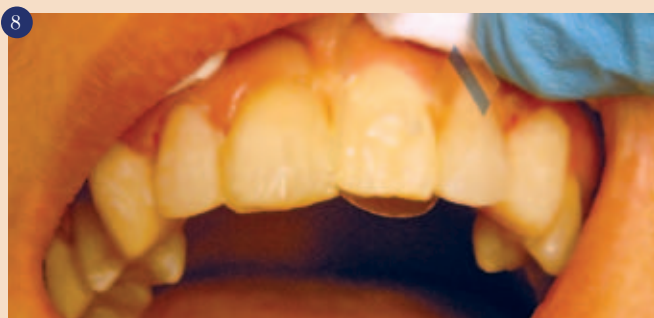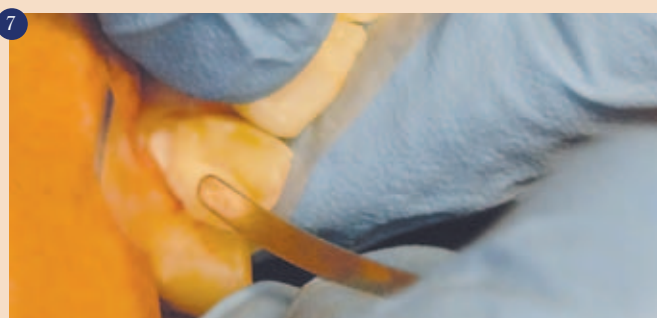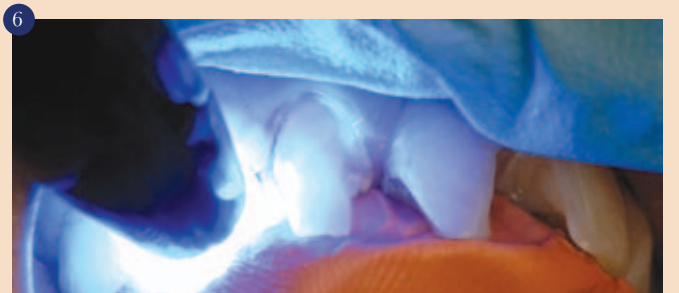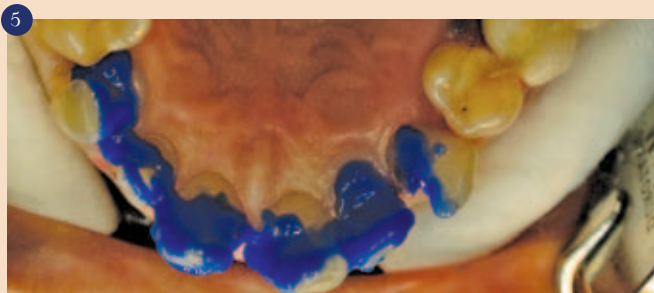
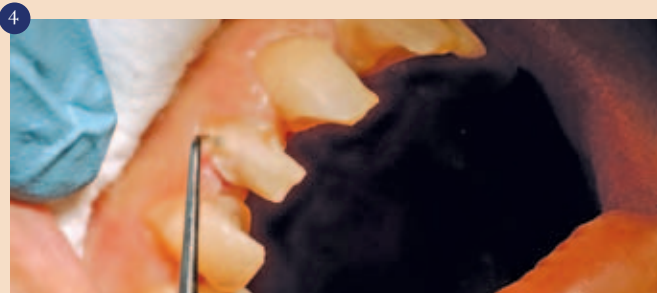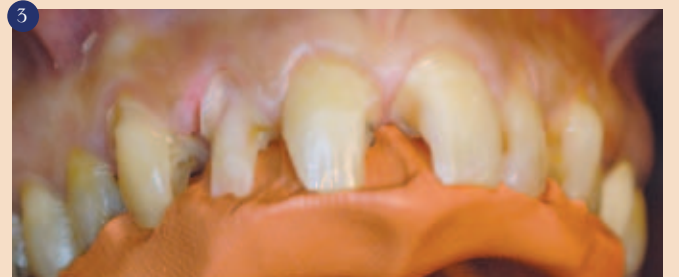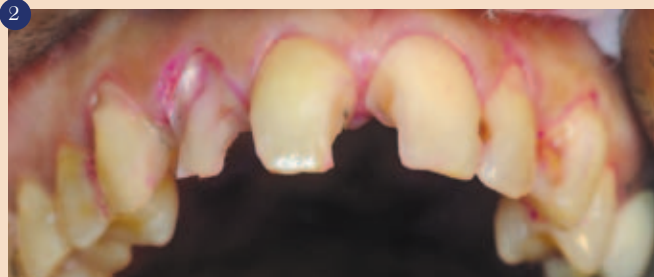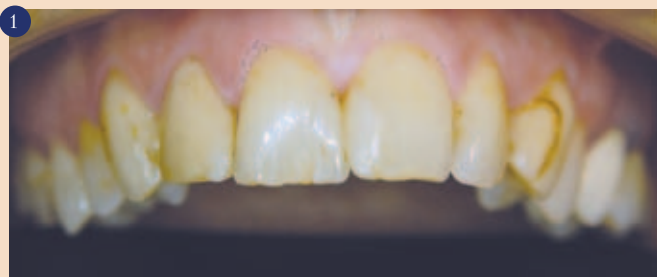Po namestitvi gumijaste opne so bili zobje večkrat premazani z monokromatičnim premazom (slika 11), ki poudarja obstoječo strukturo in teksturo vestibularnih površin in pri finem obdelovanju z abarazivnimi kamni in diski (Arkansas kamni, polirni diski – Shofu) smo dosegli bolj naraven videz, ki daje videz naravnega odboja svetlobe (odboj v ogledalu) (slika 12- posneta z uporabo reflektorske luči).

Poliranje zahteva svoj čas, zato je bila pacientka naročena na ponoven obisk, takrat smo pod 12,5 x povečavo analizirali, vse možne napake identificirali ter jih odpravili.

Polirna pasta (GC Diapolisher Paste) je namenjena tako kompozitom kot tudi keramiki, daje odlične rezultate, ob pravilni uporabi (nizki obrati z uporabo mehkih gumic in nežnim dotikom na delovno površino). Nano delci so fino razpršeni v pasti (nadrobni nano keramični delci, ksilitol in okus mete), kar zagotavlja učinkovito poliranje kompozitnih in keramičnih površin.

Rezultat je bil bolj impresiven pri dnevni svetlobi kot pri umetni (slika 13), pacientka je izrazila zadovoljstvo nad končnim rezultatom z nasmehom (slika 14).

Reflektiranje svetlobe iz globljih plasti kompozita se imenuje difuzna odsevnost, ki definira hue, croma in translucenco barve, medtem ko kvaliteto leska (perlast učinek) dosegemo s končnim obdelovanjem, imenujemo pa jo odsev v ogledalu. Barva je odvisna od treh dimenzij: čiste barve (hue), nasičenosti barve (croma)



in svetlosti barve (value), a je translucenca enako pomembna (struktura, ki dovoljuje prehod svetlobe – a le difuzno). Notranja struktura zoba (npr. skleninski kristali, dentisko-skleninska meja in dentinski tubuli) lomijo in odbijajo svetlobo. Določene valovne dolžine se absorbirajo, medtem ko se preostala svetloba z informacijo o hue, cromi in value barve odbija difuzno. Na ta način sklenina (v večini kristali apatita) dovoljuje prehod svetlobe brez večjega lomljenja, medtem ko ima dentin bolj kompleksno strukturo hidroksiapatitnih kristalov in kolagena in tako lomi svetlobo v večih smereh – difuzno.

Kompozitni materiali naj bi imeli takšne podobne lastnosti, da zagotovijo popolno zlitje z okolnim zobnim tkivom. GC G-aenial vsebuje predpolimerizirana polnila, ki hkrati nudijo potrebno radio-pačnost in pripomore vzdrževati popolno estetiko. Ista predpolimerizirana polnila (stroncij in lantanid fluoridi) so odgovorna za nizko stopnjo polimerizacijskega skrčka. G-aenial Anterior (na voljo je tudi posteriorna oblika za zalivke v transkaninem sektorju) ima največjo količino razpršene svetlobe v primerjavi s konkurenčnimi materiali, zato se lahko dosega kameleonski učinek zalivk in tudi “nevidne” zalivke z le enim samim barvnim odtenkom. Modul elastičnosti in lomna odpornosti (mera za togost materiala – Young-ov modul) kompozitnega materiala ne sme biti prevelika, tako da se žvečne sile absorbirajo v samem materialu. Glede na raziskave GC G-aenial Anterior spada med najbolj prilagodljive materiale med kompoziti v zobozdravstvu z odpornostjo na širjenje pok, podobno ostalim konkurenčnim kompozitom.

Dokazano je, da je polimerizacijski skrček materiala GC G-aenial med najmanjšimi med konkurenčnimi proizvodi. Obraba materiala je podobna kot pri nano hibridnih kompozitih.

Zaključek

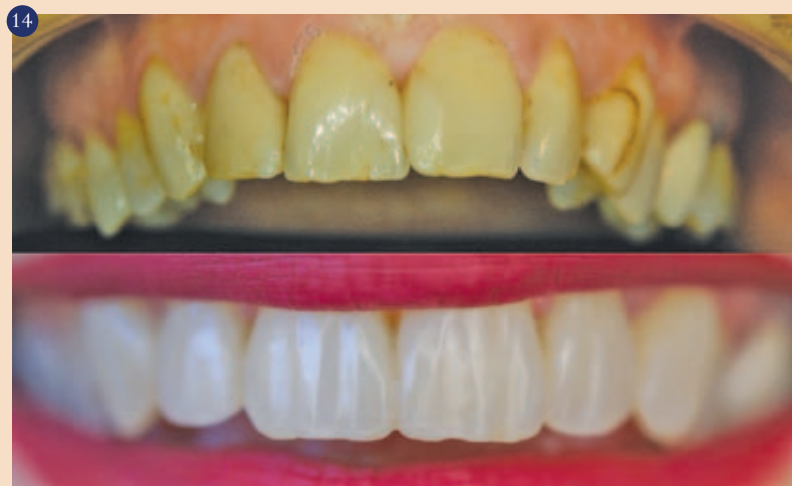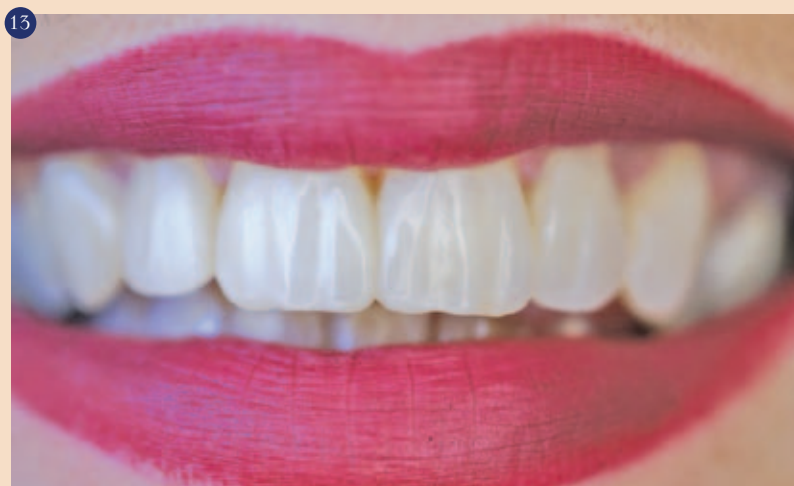Iz zgoraj omenjenih podatkov in kliničnega primera lahko zaključimo (to je tudi moje osebno priporočilo), da je takoimenovana “zabrisanost” materiala GC G-aenial tako podobna človeškemu dentinu, da lahko ustvarimo naravno estetiko zob s kompozitnimi zalivkami preprosteje in hitreje od uporabe bolj zahtevnih konkurenčnih materialov. ^[1]

Viri

Light diffusion property of newly developed composite resin GC G-aenial, K.HIRANO, F.FUSEJIMA, T.KUMAGAI, T.SAKUMA, GC Corporation, Tokyo, Japan, Abstract 3019, General Session IADR 2010, Barcelona

Avtor:

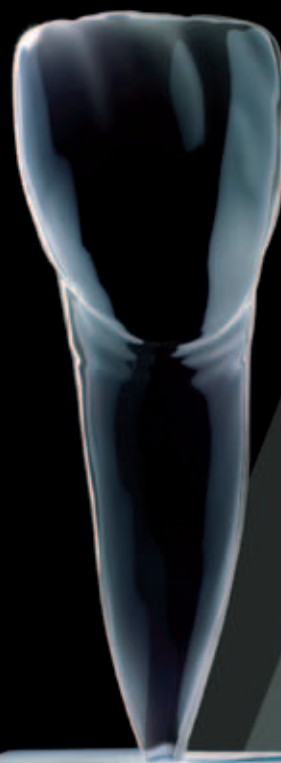
Blaženko Crnojević, dr.med.dent.
Zagreb, Hrvaška
E-mail: cblazenko@gmail.com



UMETNOST USTVARJANJA NEVIDNE ESTETIKE

Od lepote ene barve do
večbarvnih estetskih kombinacij

GC G-aenial Anterior



ENOSTAVNO
DO ESTETIKE Z
GC

G-aenial Anterior je material izbora, kadar potrebujete restavrativni material, ki bo zadovoljil estetska pričakovanja vseh pacientov. Glede na to, da je govora o kompozitu, ki omogoča naravne visoko estetske polnitve in je enostaven za uporabo, je idealna izbira za vsakodnevno uporabo. G-aenial Anterior omogoča daljši delovni čas, zato se lahko oblikuje in obdeluje. Za enostavno doseganje idealne anatomske oblike in estetike.

www.gceurope.com

GC EUROPE N.V.
GC EEO - Slovenia
Šlandrov trg 40
SI - 3310 Žalec
Tel. +386 3.71.03.270
Fax. +386 3.71.03.271
slovenia@eoo.gceurope.com
<http://www.eoo.gceurope.com>

GC



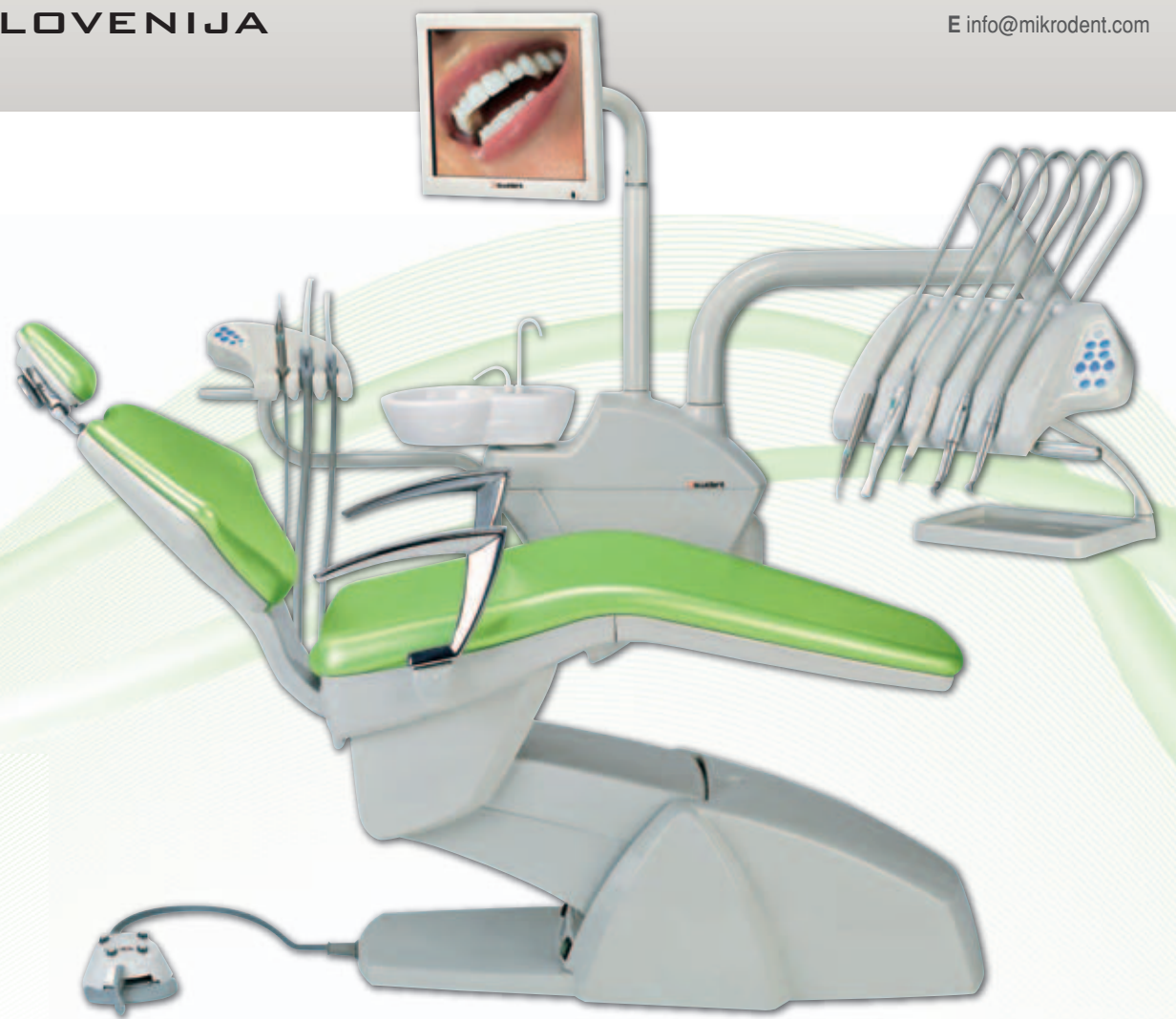GC Restorative Dentistry Guides

Available on the
App Store

SWIDENT PARTNER

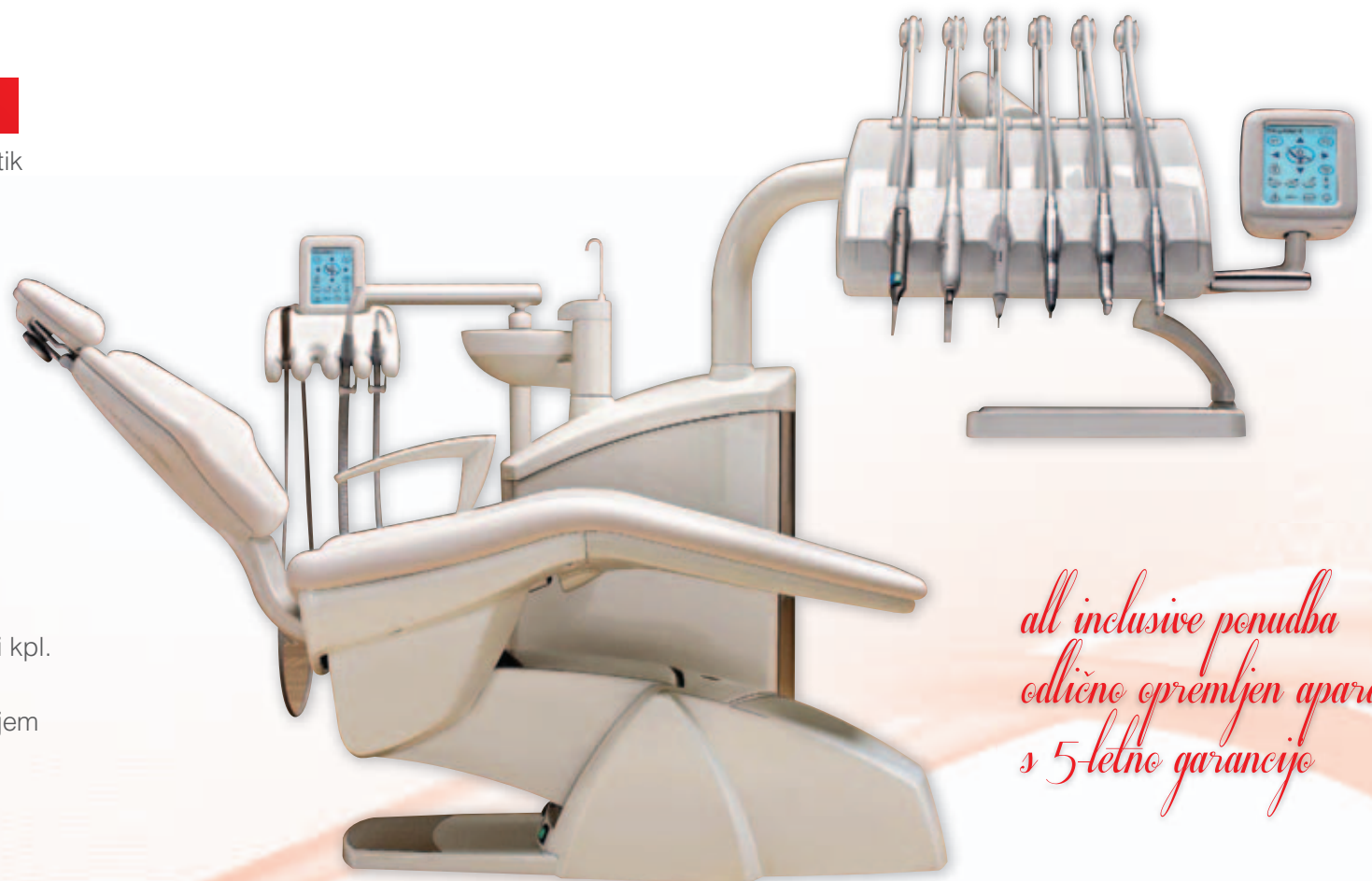- Stol za pacienta z ročajem
- Keramični pljuvalnik
- Dürer separator amalgama
- Grelec vode za kozarec in inštrumente
- Reflektor FARO - LED
- Terapevtska konzola z vsemi 5 nastavki kpl. (po želji kupca)
- Sistem dezinfekcije
- Oskrba z destilirano vodo preko steklenice
- BIOS pnevmatski vzglavnik
- Stolček za terapevta
- Konzola za asistentko 2 sesalni cevi, 3F brizga

*5 let garancije
all inclusive ponudba*

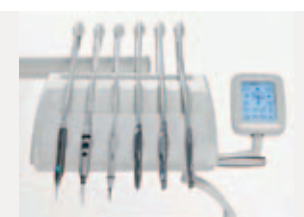
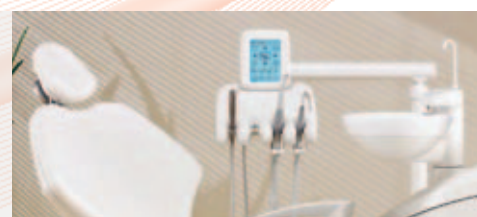

SWIDENT XP1

- Upravljanje preko zaslona na dotik
- Aparat je mogoče sprogramirati za 4 različne uporabnike
- Avtomatsko vrtljiv pljuvalnik
- Intenzivna tedenska dezinfekcija Metasys
- Dnevna dezinfekcija Metasys
- Avt. čiščenje sesalnega sistema
- Polna oprema
- Terapevtska konzola s 6 nastavki (po želji naročnika)
- BIOS pnevmatski vzglavnik
- Velika odlagalna polica
- Asistentkina konzola s 4 nastavki kpl.
- Fontana fiksirana na tla
- Masiven aparat s kovinskim ohišjem
- Terapevtski stolček (po želji naročnika)



*all inclusive ponudba
odlično opremljen aparat
s 5-letno garancije*



Antibakterijski učinek laserjev v endodontiji

Endodonska okužba

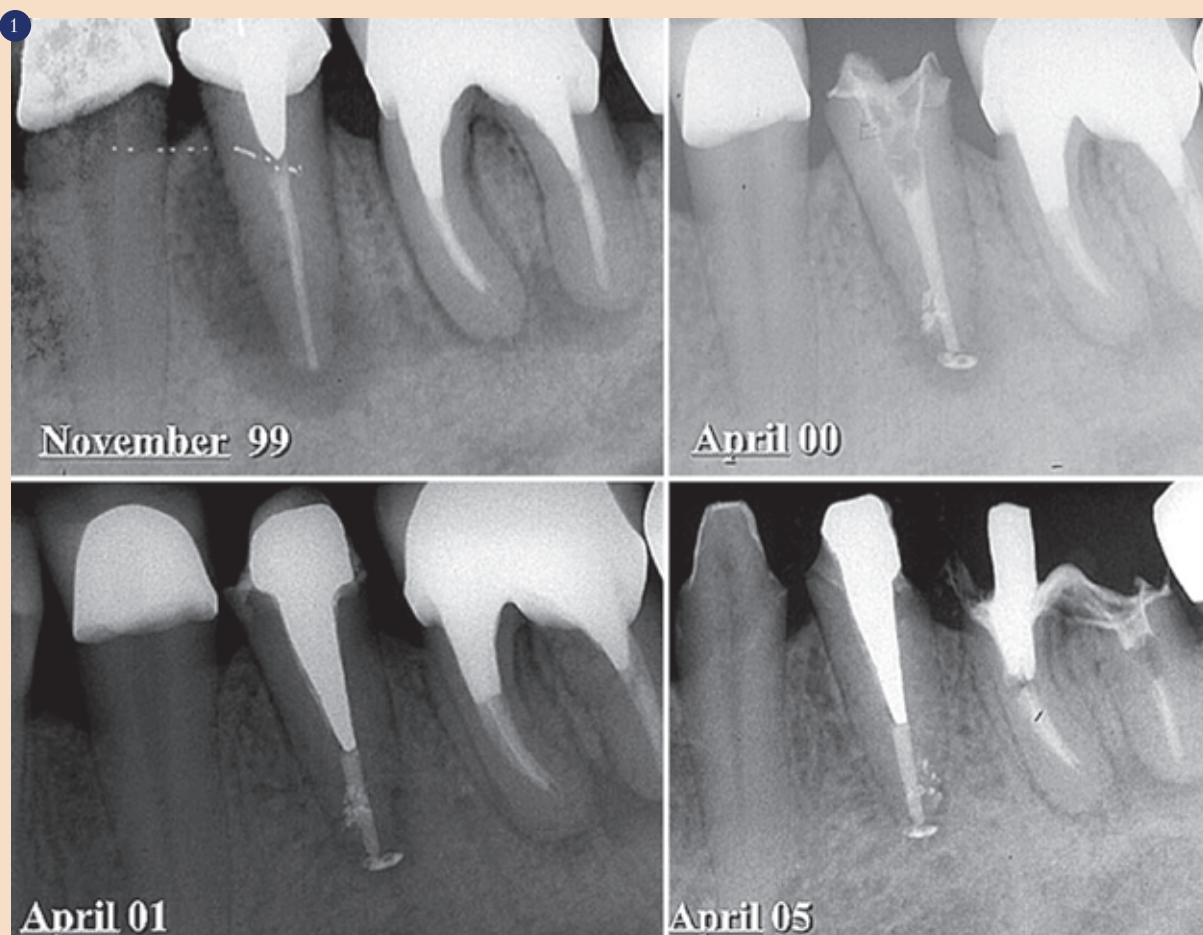
Endodonsko zdravljenje je lahko uspešno med 85 in 97%. Za to uspešnost so bistvenega pomena ustrezen načrt zdravljenja, znanje in nadzor okužbe (slika 1). Dobro

pozdravi s konvencionalnim endodonskim zdravljenjem. Vzroki neuspeha so prisotnost bakterij po fazi dekontaminacije ali nepopolno tesnjenje koreninskega kanala.

mo pri perzistentnih okužbah, se razlikuje od mikroflore pri primarni endodonski okužbi (slika 3). Pogosti so fakultativni gram pozitivni in gram negativni mi-

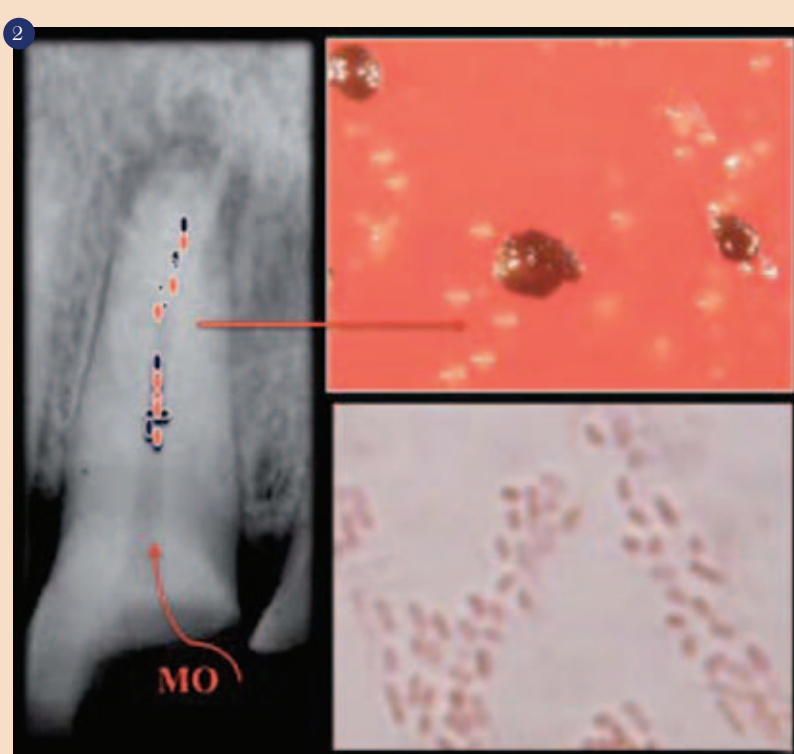
endodonskega zdravljenja predstavlja nadzor okužbe. Ustrezna in učinkovita dezinfekcija koreninskega kanala je nujna.

reninskih kanalov uporabljajo še druge raztopine. EDTA se uporablja za odstranitev razmazovine in olajša odstranitev opilkov iz kanala, a nima antibakterijskega učinka. Klorheksidin glukonat ima močan antibakterijski učinek na veliko število bakterijskih vrst, tudi na rezistentno *E. faecalis*, vendar ne razgradi proteinov in nekrotičnega tkiva tako kot natrijev hipoklorid. Mehanična instrumentacija in raztopine za spiranje popolnoma ne odstranijo bakterij iz koreninskega kanala, zato se je pojavila zahteva po dodatnih snoveh in zdravilih z namenom, da izboljšajo standardni protokol endodonskega zdravljenja. Osnovni namen vložka medikamenta med dvema sejama je zagotoviti dolgotrajno antibakterijsko delovanje. Številni medikamenti so se uporabljali v ta namen. V preteklosti formokresol, PCCM, eugenol, kalijev jodid, antibiotiki in sedaj kalcijev hidroksid in klorheksidin glukonat. Kalcijev hidroksid se v endodontiji uporablja že od leta 1920. Z visokim pH (nad 11) spodbudi mineralizacijo, zmanjša število bakterij in razgradi tkivo. Za podaljšano delovanje mora vzdrževati visok



Uspeh v endodonskem zdravljenju: ni prisotnosti radiolucence.

je znano, da apikalni paradontitis povzroči okužba koreninskega kanala in napredovanje mikroorganizmov in njihovih stranskih produktov v periapikalna tkiva. Najpogostejša pot okužbe koreninskega kanala je razkritje pulpe neposredno z ustno votlino ali preko akcesornih kanalov, odprtih dentinskih tubulov in preko paradontalnih žepov. Klinično apikalni paradontitis ni viden, dokler nekrotično tkivo pulpe ni inficirano z mikroorganizmi. V koreninskem kanalu je prisotnih do 40 vrst bakterij. V primarni okužbi so pogosto najdeni koki, spirohete, anaerobi in fakultativni anaerobi. Nahajajo se prosti v koreninskem kanalu, pritrjeni na stene kanala ter v dentinskih tubulih do globine 300 μ m (slika 2). Odsotnost cementa dramatično poveča prehajanje bakterij v dentinske tubule. Dokazano je, da se bakterije nahajajo tudi izven koreninskega sistema; in sicer na cementu v apikalnem področju in kot zunanji biofilm v področju apeksa. 15 do 20% avitalnih zob z apikalnim paradontitisom se ne



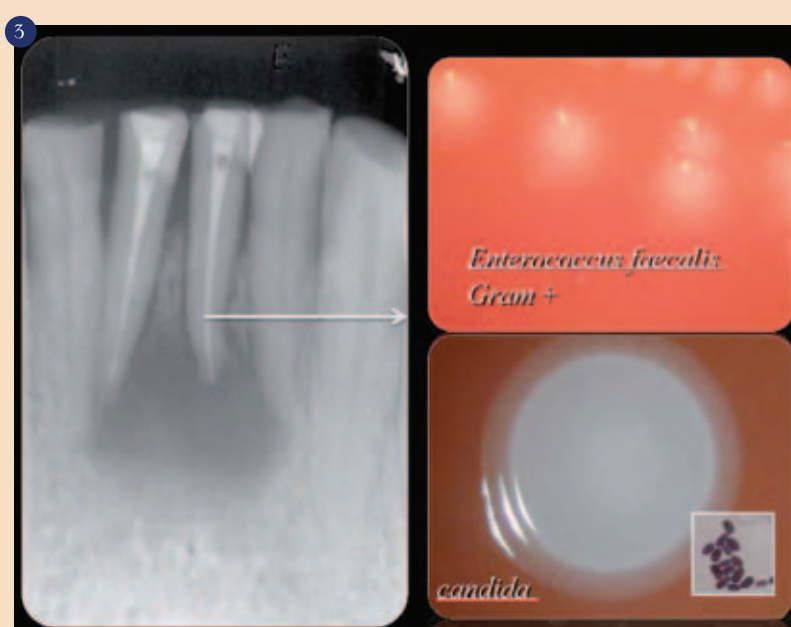
Primarna okužba: črno pigmentirani sevi in gram negativne paličaste bakterije.

Okužba se v endodonsko zdravljenih zobeh nadaljuje in vodi v vnetje periapikalnih tkiv. Ponovno endodonsko zdravljenje je prva izbira pri neuspešnem primarnem endodonskem zdravljenju. Mikroflora, ki jo najde-

mo pri perzistentnih okužbah, se razlikuje od mikroflore pri primarni endodonski okužbi (slika 3). Pogosti so fakultativni gram pozitivni in gram negativni mi-

Endodonsko zdravljenje

Bakterije v koreninskem kanalu učinkovito odstranimo s kombinacijo mehničnega čiščenja in antimikrobnega kemičnega zdravljenja. Mehanična instrumentacija odstrani več kot 90% vseh bakterij. Pomembna je pravilna oblika koreninskega kanala. Pri analizi učinkovitosti mehanične instrumentacije pri odstranitvi bakterij so Dalton in sodelavci ugotovili, da je bilo pri obdelavi koreninskega kanala z instrumentom velikosti #25 20% kanalov brez prisotnosti bakterij. Pri instrumentaciji kanala z instrumentom velikosti #35 pa je bilo 60% kanalov brez bakterij. Skupaj z mehanično instrumentacijo se uporabljajo tudi raztopine za spiranje koreninskega kanala. Le te izboljšajo učinkovitost rezanja instrumenta, odstranijo opilke in razmazovino, raztopijo organsko snov, očistijo nedostopne predele in delujejo antimikrobno. Za



Rezistentna okužba.

spiranje kanalov v endodontiji se najpogosteje uporablja natrijev hipoklorid. Odlično očisti koreninski kanal, raztopi nekrotično tkivo, deluje antibakterijsko, kar je odvisno od njegove koncentracije. Tkiva ga dobro prenašajo. Sočasno z mehanično instrumentacijo se zmanjša število inficiranih kanalov za 40 do 50%. V endodontiji se za spiranje ko-

pH v kanalu in dentinu. Vzdrževanje pH je odvisno od difuzije preko dentinskih tubulov. Večina mikroorganizmov se uniči pri pH 9.5, le nekaj jih lahko preživi tudi pri pH 11 ali višjem, kot na primer *E. faecalis* in *Candida*. Zaradi rezistence nekaterih mikroorganizmov na standardno zdravljenje in neposredne povezanosti med prisotnostjo bakterij v kanalu in

zmanjšano uspešnostjo uspeha se je razvil dodatni nadzor nad okužbo kanalskega sistema.

Laserji v endodontiji

Laserji so bili vpeljani v endodontijo kot dodatna terapija k osnovnemu antibakterijskemu zdravljenju. Antibakterijsko delovanje Nd:YAG, diod in Er:YAG in foto-aktivirano dezinfekcijo (FAD) so raziskovali številni raziskovalci. Sledi analiza posame-

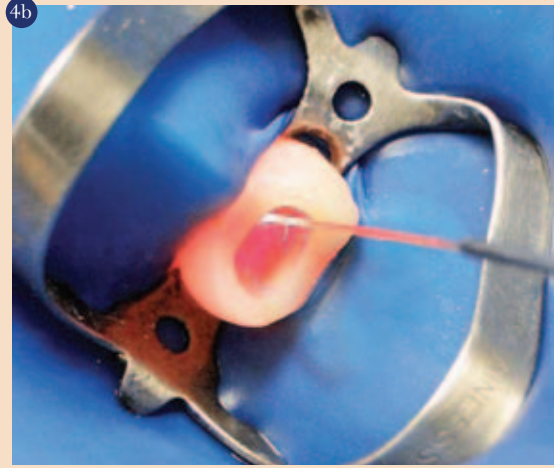
znega laserja za izbiro ustreznega protokola uporabe v endodontiji z veliko možnostjo uspeha zdravljenja pri zobeh z apikalnim paradontitisom.

Nd:YAG laser

Nd:YAG laser je eden izmed prvih laserjev, ki so se uporabljali v endodontiji. Je polprevodniški laser, običajno je aktivni medij itrijev aluminijev granat (Y3Al5O12), kjer se Y3+ ioni nadome-



Nd:YAG laser presvetlitev znotraj kanala.



stijo z Nd3+ ioni. Je štiristopenjski energijski sistem, ki deluje s trajnim kontinuiranim načinom. Emitira 1,064 nm infrardečo valovno dolžino. Fleksibilna vlakna s premerom med 200 in 400 µm služijo za prenos svetlobe. Laser se lahko uporablja na površinah znotraj kanala v kontaktnem načinu (sliki 4a in b).

Običajna morfologija sten kanala po obdelavi z Nd:YAG laserjem kaže raztopljen dentin s kroglastim in svetlečim videzom in le nekaj področij je prekritih z razmazovino. Nekatera področja kažejo dentinske tubule zaprte z dentinom in depoziti mineralnih komponent. Ta morfološka sprememba pomembno zmanjša permeabilnost dentina. Emisija laserja preko optičnega vlakna je usmerjena vzdolž koreninskega kanala in ne lateralno, ne doseže vseh sten koreninskega kanala, učinkovitejše je delovanje v apikalnem področju korenine. Neželene morfološke spremembe, kot sta karbonizacija in poke, so vidne le pri uporabljenih parametrih visoke energije.

Eden izmed večjih problemov glede laserskega delovanja znotraj kanalskega sistema je povečanje temperature na zunanji površini korenine. Laserski žarek ima toplotni učinek pri stiku s tkivom. Toplota je neposredno povezana z uporabljenimi energijo, časom in načinom delovanja. Povečanje v temperaturi nad 10° C na minuto lahko poškoduje obzobna tkiva in povzroči nekrozo in ankilozo. Lan je analiziral in vitro povišanje temperature na zunanji površini korenine po delovanju Nd:YAG laserja pod različnimi parametri energije; 50, 80 in 100 mJ pri 10, 20 in 30 pulzov na sekundo. Povečanje temperature je bilo manj kot 10°C. Enake rezultate so objavili Bachman, Kimura in Gutknecht. V nasprotju z zunanjo površino se temperatura znotraj kanala dramatično poviša v apikalnem področju in spodbuja učinkovito delovanje proti bakterijski kontaminaciji. Za Nd:YAG laser sta 1,5 W in 15 Hz varna parametra glede temperature in morfoloških sprememb. Osnovna uporaba Nd:YAG laserja v endodontiji je osredotočena na odstranitev mikroorganizmov v kanalskem sistemu korenine. Rooney in sodelavci so ocenili antibakterijski učinek Nd:YAG laserja in vitro. Zmanjšanje števila bakterij je merjeno glede na energijske parametre. Razvili so različne in vitro modele, ki so simulirali organizem v avitalnih okuženih zobeh. Delovanje Nd:YAG laserja je bilo učinkovito proti *Bacillus stearothermophilus*, *Streptococcus mutans*, *Streptococcus sanguis*, *Streptococcus faecalis*, *Escherichia coli*, *Prevotella intermedia* in na specifične mikroorganizme, ki so rezistentni na običajno endodontsko zdravljenje, na *E.faecalis*. Nd:YAG laser ima antibakterijski učinek v dentinu

2013

GREATER N.Y. DENTAL MEETING

SCIENTIFIC MEETING:
Friday, November 29 -
Wednesday, December 4

EXHIBIT DATES:
Sunday, December 1 -
Wednesday, December 4

NO PRE-REGISTRATION FEE

Attend At No Cost
Never a pre-registration fee at the Greater New York Dental Meeting

Mark Your Calendar
Educational Programs:
Friday through Wednesday,
November 29 - December 4

Exhibits:
Sunday through Wednesday,
December 1 - December 4

More than 600 Exhibitors
Jacob K. Javits Convention Center
11th Avenue between 34-39th Streets (Manhattan)

Headquarters Hotel
New York Marriott Marquis Hotel

Live Dentistry Arena - No Tuition

Latest Dental Technology & Scientific Advances

More Than 350 Scientific Programs
Seminars, Hands-on Workshops, Essays & Scientific
Poster Sessions as well as Specialty and Auxiliary
Programs

Educational Programs in various languages

Social Programs for the Entire Family

**ENJOY NEW YORK CITY AT ITS BEST DURING THE
MOST FESTIVE TIME OF THE YEAR!**

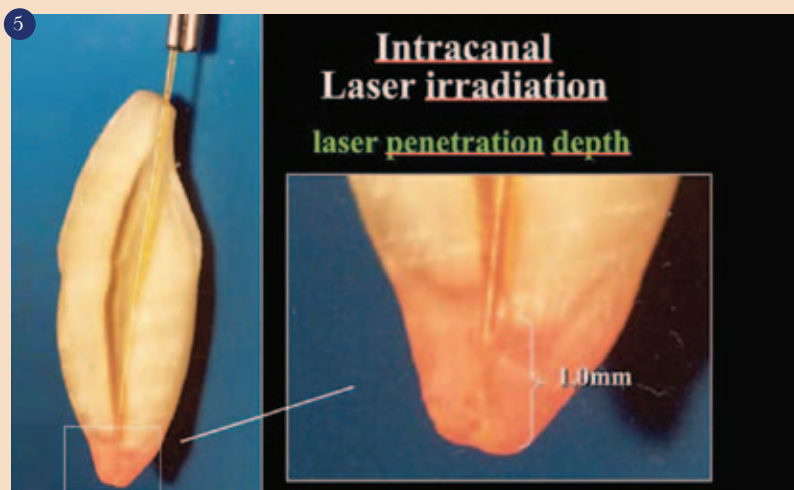
**The Largest Dental Meeting/Exhibition/
Congress in the United States**

89th ANNUAL SESSION

For More Information:
Greater New York Dental Meeting®
570 Seventh Avenue - Suite 800, New York, NY 10018 USA
Tel: (212) 398-6922 / Fax: (212) 398-6934
E-mail: victoria@gnydm.com / Website: www.gnydm.com

WWW.GNYDM.COM

Sponsored by: The New York County Dental Society and The Second District Dental Society



Nd:YAG laser presvetlitev, globoka penetracija.

do globine 1000 μ m (slika 5). Za oceno odgovora periapikalnega tkiva po delovanju Nd:YAG laserja so bili zasnovani histološki modeli. Suda je pri psih ugotovil, da je delovanje Nd:YAG laserja pri 100mJ/30 pulzov na sekundo varno za tkiva okoli zobne korenine. Maresca in sod. so uporabili človeške zobe za apikalno kirurgijo in potrdili so rezultate raziskav Suda in Ianomota. Koba in sodelavci so histopatološko ocenili vnetni odgovor po delovanju Nd:YAG laserja pri psih z 1 in 2W. Rezultati so pokazali pomembno zmanjšanje vnetja po 4 in 8 tednih v primerjavi s skupino brez uporabe Nd:YAG laserja. Objavljeni klinični primeri v literaturi potrjujejo prednosti delovanja Nd:YAG laserja znotraj kanala. Leta 1993 so Eduardo in sod. objavili uspešen klinični primer, pri katerem so k običajni endodontski terapiji uporabil Nd:YAG laser za ponovno zdravljenje apikalnega paradontitisa, akutnega abscesa in predrtja. Klinična in rentgenska kontrola po 6 mesecih je pokazala popolno zacelitev. Podobne rezultate so objavili Camargo in sod. in Gutknecht in sod.; in sicer pomembno izboljšanje zdravljenja kanalov z laserjem v primerjavi s primeri brez uporabe laserja. Camargo in sod. so primerjali in vivo antibakterijske učinke običajnega endodontskega zdravljenja ter le tega v kombinaciji z Nd:YAG laserjem. Asimptomatski zobje z apikalno radiolucenco in nekrotično pulpo so bili izbrani in razdeljeni v dve skupini; običajno endodontsko zdravljenje in zdravljenje z laserjem. Mikrobiološki vzorci so bili vzeti pred in po preparaciji kanala in po delovanju laserja ter en teden po zdravljenju.

Diodni laser

Diodni laser je polprevodni laser, ki ima kot aktiven medij kombinacijo galija, arsenida, aluminij in/ali indij. Razpoložljive valovne dolžine so za uporabo v dentalni medicini med 800 in 1064 nm. Oddaja kontinuiran in pulzirajoč snop svetlobe in dovaja svetlobo preko optičnega vlakna (sliki 6a in b). Diodni laserji so postali pomembni v stomatologiji zaradi svoje kompaktnosti in cene. Pri-



980nm diodni laser, delovanje v kanalu.



meren je za uporabo v endodontiji, saj odstranjuje razmazovino, zmanjša število bakterij in zmanjša apikalno prepuščanje. Osnovno delovanje laserja je foto-toplotni učinek. Toplotni učinek na

tkiva je odvisen od načina delovanja in nastavitvev laserja. Wang in sod. so obserali koreninske kanala in vitro in dokazali dvig temperature za 8,1°C pri uporabi 5W/7 sekund. Podobne rezultate so dobili Da Costa Ribeiro, Gutknecht, ki so ocenjevali delovanje laserja v kanalu z 1,5W in opazili dvig temperature za 7°C na zunanji površini korenine z 980 nm diodnim laserjem z močjo 2,5W ter s kontinuiranim in prekinjenim načinom. Dvig temperature ni bil nikoli večji od 4,7°C, kar je varno

Vaše priporočilo je odločilno

Raziskave, v katerih je sodelovalo več kot štiri tisoč ljudi, so pokazale, da je ključni dejavnik, ki je paciente spodbudil k aktivnemu nadziranju preobčutljivosti zobovine, prav priporočilo zobodravnikar glede uporabe zobne paste za lajšanje občutljivosti.¹

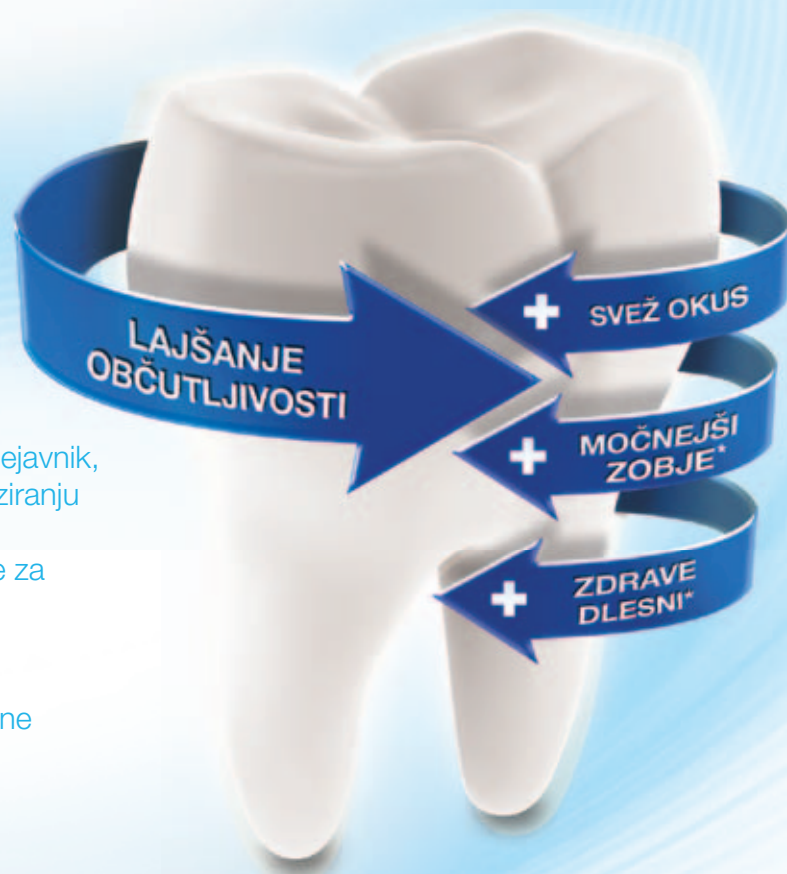Ščetkanje dvakrat dnevno z zobno pasto Sensodyne klinično dokazano lajša bolečine zaradi preobčutljivosti zobovine.²⁻⁸

Priporočite zobno pasto Sensodyne, saj lahko tako pomagata vašim pacientom, da se bodo samozavestno spopadali z občutljivostjo zobovine.

*ob ščetkanju dvakrat dnevno



gsk
GlaxoSmithKline
Consumer Healthcare



SENSODYNE

PRIPOROČENA IZBIRA ZA LAJŠANJE BOLEČINE ZARADI PREOBČUTLJIVOSTI ZBOVINE⁹

Viri:

1. GlaxoSmithKline. Podatki v arhivu. Sensodyne – path to purchase research. Januar 2012. 2. Jeandot J et al. Clin (French) 2007; 28: 379–384. 3. Leight RS et al. J Clin Dent 2008; 19: 147–153. 4. Nagata T et al. J Clin Periodontol 1994; 21(3): 217–221. 5. Salvato AR et al. Am J Dent 1992; 5(6): 303–306. 6. Silverman G. Compend Contin Educ Dent 1985; 6(2):132–136. 7. Silverman G et al. Am J Dent 1994; 7(1): 9–12. 8. Troullos ES et al. Podatki podjetja GSK v arhivu. 1992. 9. Podatki podjetja GSK v arhivu. GCSAE/CHSENSO/0222/12

za periapikalna tkiva. V apikalnem področju korenine so opazili naslednje morfološke spremembe; čisto površino dentina znotraj kanala z zaprtimi dentinskimi tubuli, ki nakazujejo razgraditev in rekristalizacijo dentina. Na splošno valovne dolžine blizu in-

sorbirajo. Ta laser je bil odobren za uporabo v stomatologiji leta 1997. Indikacije za uporabo v endodontiji so odstranitev razmazovine, preparacija kanala in apikotomija. Po delovanju Er:YAG laserja ima površina dentina značilno morfologijo; čista področja

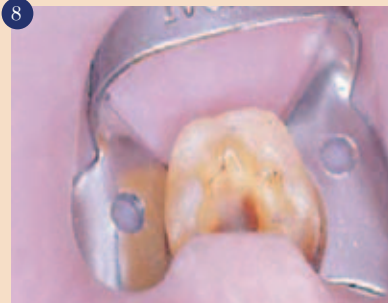konice, ki je locirana vzdolž dolžine nastavka. Pri analizi učinkovitosti odstranitve razmazovine s spiralnim nastavkom je Stabholz in sod. dobil čisto površino dentina znotraj kanala brez prisotnosti razmazovine in opilkov pod SEM analizo.

in sod. ocenjevali antibakterijski učinek FAD kot dodatno metodo k mehanični instrumentaciji in spiranju kanala, inficiranega z *E.faecalis*, in niso dokazali pomembnejšega učinka na dezinfekcijo koreninskega kanala. Nadaljnje primerjalne raziskave so

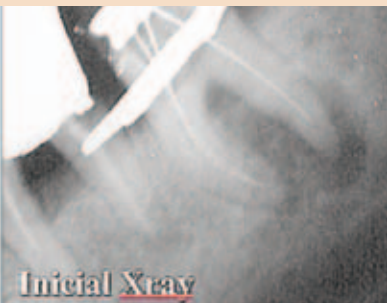do vsaj inštrumenta velikosti #35, uporabo raztopin za spiranje z antibakterijskim delovanjem in uporabo laserja z nadzorovanimi parametri. Za optimalen rezultat zdravljenja sta potrebni še idealna polnitev in ustrezna koronarna dograditev zoba. V praksi je po-



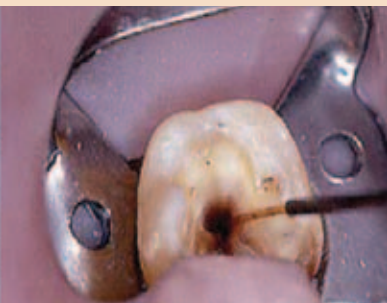Er:YAG laser.



Načrt zdravljenja.



Initial X-ray

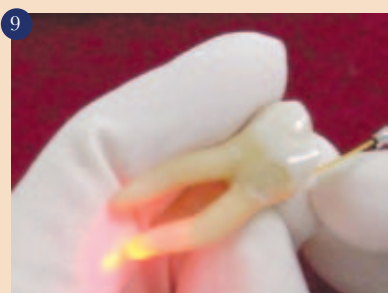


6 months

frardečim, tako kot sta 1064 nm in 980 nm, spodbujajo fuzijo in rekristalizacijo na površini dentina in zaprtje dentinskih tubulov. Diodni laser ima potencialni antibakterijski učinek. V večini primerov je učinek neposredno povezan s količino dovajane energije. V primerjalni študiji je Gutknecht s sod. dokazal, da je 810 nm diodni laser sposoben znižati bakterijsko kontaminacijo za 88,38% z izhodno močjo 0,6W in kontinuiranim načinom delovanja. 980 nm diodni laser ima učinkovito antibakterijsko delovanje v povprečju med 77 in 97 % koreninskih kanalov, kontaminiranih z *E.faecalis*. Uporabljene so bile izhodne moči 1,7, 2,3 in 2,8W. Učinkovitost je neposredno povezana s količino energije in debelino dentina.

Er:YAG laser

Er:YAG laserji imajo aktiven medij erbij-itrijev-aluminijev garnet (Er:Y3Al5O12). Er:YAG laser običajno oddaja svetlobo valovne dolžine 2940nm, to je infrardeča svetloba. V nasprotju z Nd:YAG laserjem je izhodna moč Er:YAG laserja močno absorbirana v vodi zaradi resonance atomov. Valovno dolžino svetlobe Er:YAG laserja trda zobna tkiva dobro ab-



Uporaba laserja v kanalu na kočniku.

dentina z odprtimi dentinskimi tubuli brez razmazovine in globularna površina. Moritz in sod. so dokazali zmanjšanje števila bakterij z uporabo Er:YAG laserja. Stabholz in sod. so opisali nov endodontski nastavek pri uporabi Er:YAG laserja. Nastavek omogoča lateralno emisijo svetlobe prej kot neposredno emisijo preko posamezne odprtine na koncu. Svetlobo emitira preko spiralne

Fotoaktivirana dezinfekcija-FAD

FAD je naslednja metoda dezinfekcije v endodontiji in deluje na principu, da foto-aktivna snov, ki je aktivirana s svetlobo določene valovne dolžine, deluje na tarčne celice. Tvorijo se prosti radikali, ki imajo toksičen učinek na bakterije. Toulidinsko in metilensko modrilo sta primera foto-aktivatorjev. Toluidinsko modrilo uniči večino oralnih bakterij. In vitro študijah FAD učinkovito deluje proti svetlobno občutljivim bakterijam kot so *E.faecalis*, *Fusobacterium nucleatum*, *Prevotella intermedia*, *Peptostreptococcus micros* and *Actinomyces comitans*. Po drugi strani so Souza

potrebne pred izdelavo priporočil za uporabo FAD v endodontiji.

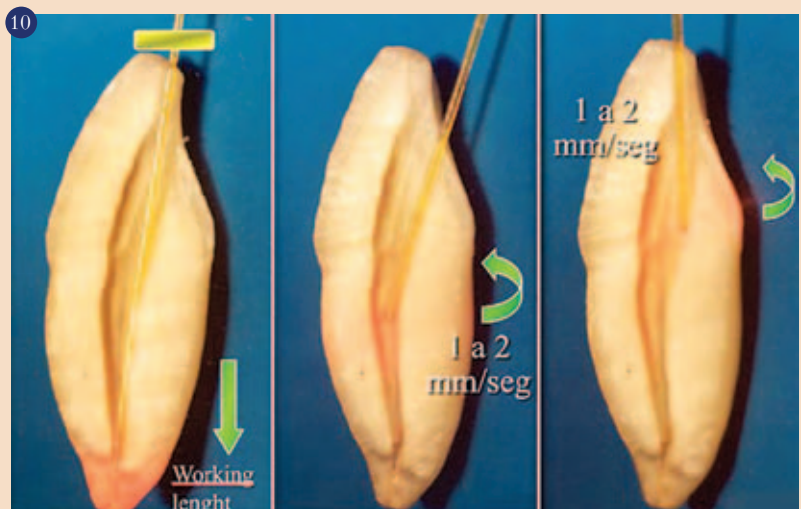
Diskusija in zaključek

Obstajajo dobri razlogi za zdravljenje avitalnih inficiranih zob ter uničenje bakterij v koreninskem kanalu. Možnost uspešnega zdravljenja je višja, če so iz kanala pred polnitvijo odstranjene bakterije. Če so v času polnitve v kanalu prisotne bakterije, obstaja višje tveganje neuspeha. Zatorej je osnovni cilj zdravljenja popolna odstranitev vseh bakterij iz kanalskega sistema. Danes je dobro znan antibakterijski učinek laserja z biostimulacijskim delovanjem. Raziskave so potrdile uporabo laserja v endodontiji. Uporaba laserja v endodontiji prinaša prednosti pred običajno terapijo, kot so: minimalno apikalno prepuščanje, učinkovito delovanje proti rezistentnim mikroorganizmom in zunanem apikalnim biofilmom in izboljšano celjenje periapikalnih tkiv. Iz vseh teh razlogov je uporaba laserja v endodontiji dodana k običajni endodontski terapiji za večjo uspešnost zdravljenja (slika 8). Klinične raziskave so potrdile prednosti laserjev v endodontiji pri zdravljenju apikalnega paradontitisa. Protokol endodontskega zdravljenja sestoji iz čiščenja in širjenja koreninskega kanala

trebno le malo dodatnega časa za uporabo laserja. Uporaba laserja je enostavna pri uporabi optičnih vlaken s premerom 200 μ m. Ta vlakna enostavno dosežejo apikalno tretjino kanala tudi v zavrtih koreninah kočnikov (slika 9). Sproščena laserska energija ima učinek v plasteh dentina in pod apeksom v periapikalnem področju. Učinek laserja je tudi v nedostopnih področjih, kot je zunanji biofilm v apikalnem področju korenine. Tehnika uporabe mora biti v skladu z osnovnimi pravili delovna. Zahteva se vlažen koreninski kanal in vrteči gibi v smeri koronarno proti apikalnemu področju, kot tudi skeniranje sten koreninskega kanala v kontaktnem načinu (slika 10). Nastavitve moči in presvetlitve so odvisne od izbrane valovne dolžine. Nd:YAG in diodni laserji različnih valovnih dolžin, Er:YAG laser in laserji z nizko močjo se lahko uporabljajo v različnih postopkih s sprejemljivimi rezultati. Laserska tehnologija v stomatologiji je današnja realnost. Razvoj specifičnih sistemov dostave in evolucija laserjev v kombinaciji z boljšim razumevanjem interakcij laserjev na tkiva povečuje možnosti in indikacije za uporabo v endodontiji. ■

Avtor:

Dr. Selma Cristina Cury Camargo



Tehnika uporabe laserja v kanalu (delovna dolžina).

DENTAL TRIBUNE

The World's Dental Newspaper • Slovenian Edition

© 2011, Dental Tribune International GmbH

Uredniški material, preveden in tiskan v izdaji časopisa Dental Tribune International, je avtorsko zaščiteno pod podjetjem Dental Tribune International GmbH. Vse pravice so zadržane. Objavljeno z dovoljenjem podjetja Dental Tribune International GmbH, Holbeinstr. 29, 04229 Leipzig, Germany. Reprodukcija na katerikoli način, v katerikoli jezik, v celoti ali delno, je brez predhodnega dovoljenja podjetja Dental Tribune International GmbH strogo prepovedana. Dental Tribune je zaščitni znak podjetja Dental Tribune International GmbH.

Dental Tribune si prizadeva natančno predstavljati klinične informacije in novice proizvajalcev. V zvezi s tem Dental Tribune ne prevzema nobene izhajajoče odgovornosti resničnosti navedb ali nastalih tipkarskih napak. Založnik prav tako ne prevzema nobene odgovornosti za vsebino oglasov. V člankih izražena mnenja so lastna mnenja avtorjev in ne predstavljajo mnenja Dental Tribune International.

Dental Tribune International GmbH
Holbeinstr. 29, 04229 Leipzig, Nemčija

Glavni urednik skupine:

Daniel Zimmermann

ISSN 2232-3511

Uredniški svet:

dr. Nasser Barghi,	ZDA	keramika
dr. Karl Behr,	Nemčija	endodontija
dr. George Freedman	Kanada	estetika
dr. Howard Glazer	ZDA	kariologija
prof.dr. I.Krejci	Švica	konzervativa
dr. Edward Lynch	Irski	restavrativa
dr. Ziv Mazor	Izrael	implantologija
prof.dr. Georg Meyer	Nemčija	restavrativa
prof.dr. Rudolph Slavicek	Avstrija	funkcionalnost
dr. Marius Steignamm	Nemčija	implantologija

Obiščite našo spletno stran:

www.dental-tribune.com
info@dental-tribune.com

Lastnik licence za Slovenijo:

Bisernica Medicina d.o.o., Gmajnice 15, 1000 Ljubljana
mat.št.: 3368122, dav.št. SI52917622

Za založbo Bisernica Medicina:

Ronald Pintar, direktor

Glavni urednik:

Boštjan I. Košak

Vodja produkcije:

Zoran Grom

Kontakt slovenskega uredništva:

telefon: 031 378 022, e-pošta: prodaja@dental-tribune.si

Oglasno trženje:

Boštjan I. Košak (041 740 864), Zoran Grom (031 378 022)

Naročnine:

prodaja@dental-tribune.si

Prevod in lektoriranje:

Dental Tribune Slovenija

Grafično oblikovanje in prelom:

Simon Šimenc s.p., www.simonsimenc.si

Tisk:

TISK Žnidarič, d.o.o., Kranj

Naklada:

2500 izvodov, (april 2013)

GLUMA® Self Etch

En korak v prednosti!

GLUMA® Self Etch je nov enokomponenten, samojedkajoč nanoadheziv 7. generacije iz Heraeus Kulzerja.

GLUMA® Self Etch je jedkalo, primer in vezivo v enem. Hkrati tudi desenzibilizira.

- Enostavna tehnika uporabe prihrani čas.
- Učinkovit en sam nanos.
- Zanesljiva, klinično dokazana kakovost.
- Optimalen za uporabo na občutljivih področjih zoba.



GLUMA® Self Etch
Vse v enem koraku.

GLUMA® Self Etch

GLUMA® Self Etch je prvi izbor bonding sistema za zobozdravnike, ki iščejo zanesljiv in enostaven adhezijski sistem, uporaben za vse vrste direktnih in indirektnih restavracij. Zahvaljujoč enostavni in hitri uporabi v enem samem koraku onemogoča nepričakovane napake pri obravnavi pacienta in ga uporabljamo pri otrocih in hiperaktivnih pacientih.

www.heraeus-dental.com

Akcijska ponudba!

3x Charisma Opal refill (4 g)

+ GLUMA Self Etch (4 ml)

103 €

GLUMA®

Doživljensko močna vez.