

DENTAL TRIBUNE

— The World's Dental Newspaper • Serbia & Montenegro Edition —

NOVI SAD

Maj 2008

No. 2 VOL. 3

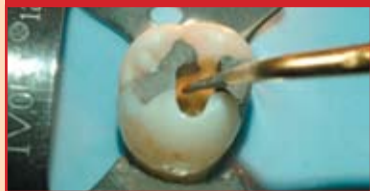Novi Sad
M. Stratimirovića 6
tel: +381-21-4740600
mob: +381-63-474411
fax: +381-21-6360935

HIPOKRAT
SISTEM

e-mail: info@hipokrat.co.yu
www.hipokratdental.com

Novi Beograd
Bul. Z. Đinđića 6b
tel: +381-11-3015356
mob: +381-63-476963
fax: +381-11-2138657

Nauka&istraživanja

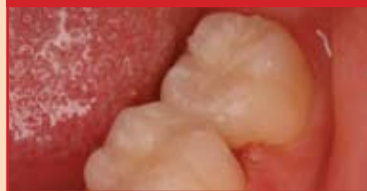

Preparacija pristupnog kaviteta: bezbedno i efikasno

U toku preparacije pristupnog kaviteta postoji opasnost da se na početku naprave greške i zato je to umetnost ukoliko želite postići idealne rezultate.

►strana 4

Trendovi



Admira® – organski modifikovana keramika

U svakodnevnom životu smo okruženi ormocerima. Ovo je viđenje novog materijala za ispunu koji može da se primenjuje u stomatološkoj praksi.

►strana 10

Menadžment



6 koraka koje treba da napravite da bi ste bili preduzetnik

Jedina konstanta su promene. Prema statističkim trendovima trebalo bi da se pripremi na dramatične promene na tržištu dentalnih usluga.

►strana 16

Vesti iz naše zemlje



Prikaz stomatoloških stručnih izdanja

Prikaz stručnih knjiga Prof. dr Slavoljuba Živkovića *Dentin adhezivna sredstva u stomatologiji* i Doc. dr Vojkana Lazića *Bruksizam*.

►strana 26

Jubilej Klinike za stomatologiju Vojvodine

Autor: Dr sc Duška Blagojević

Klinika za stomatologiju Vojvodine ove godine slavi 30 godina postojanja. Osnovana je sa ciljem da se bavi ne samo edukacijom budućeg stomatološkog kadra, nego da bude ustanova koja objedinjuje obrazovnu i zdravstvenu delatnost, kao i naučno-istraživački rad. Klinika je uspela da prebrodi dešavanja i promene u društvu i dočeka jubilej obnovljena i opremom i kadrom.

Prva generacija studenata stomatologije upisana je 1976. godine. Naime, na Sa-

vetu Medicinskog fakulteta Univerziteta u Novom Sadu 12. februara 1976, doneta je odluka o formiranju Odseka stomatologije. Za potrebe izvođenja praktične nastave za studente, naučnoistraživački rad i zdravstvenu delatnost 27. juna 1978. otvorena je Klinika za stomatologiju Vojvodine u ulici Hajduk Veljkova 12, gde se nalazi i danas. Klinika je opremljena opremom Jugodenta, što je predstavljalo visoki standard u to vreme. U prvoj generaciji bilo je upisano 50 studenata, a do pete godine stiglo ih je 12. Prvi diplomirani stu-

dent je dr Jasna Pintarić koja je diplomirala 28. decembra 1981. godine.

Nastavni kadar činili su: Prof. dr Danilo Branovački – akademik, Prof. dr Danilo Jović, Prof. dr Smiljko Slankamenac, kao i asistenti (sa doktoratom nauka) dr Milena Protić, dr Desanka Marić, dr Miroslav Milutinović, i dr Savo Papić, a u svojstvu kliničkih lekara dr Valerija Hillier-Kolarov, dr Milan Dopud, dr Dušan Mratinković, dr Emil Tadić i dr Dragoljub Đurić. Za predmete maksilofacijalna hirurgija bili su

tada zaduženi dr Vladimir Čanji i dr Jovan Ristić. Kadar na Klinici za stomatologiju se stalno podmlađivao i uspeo da prebrodi krizne 90 - te i veliki odliv nastavnog osoblja, te danas na Klinici radi 30 stomatologa specijalista, 14 sa odbranjenim doktoratom i 7 sa magistarskim.

Od 1976 godine, zaključno sa školskom 2007/8. godinom na Odsek je upisano 2.095 studenata. Do danas je diplomiralo 817 studenata. Interes za studije stomatologije je i dalje izuzetno visok, tako da je ove godine na 50 mesta koliko je upisano konkurisalo 94 srednjoškola. Treba istaći da studije stomatologije, a to je posebno naglašeno poslednjih godina, upisuju odlični đaci koji odličan uspeh postižu i na prijemnom ispitu.

Klinika za stomatologiju Vojvodine pored osnovne, nastavne delatnosti, obezbeđuje građanima ove regije usko specijalističku, specijalizovanu i konsultativnu delatnost, odnosno zbrinjavanje svih patoloških stanja iz raznih stomatoloških disci-

plina, u kojima je neophodno angažovanje najvišeg nivoa stručnosti i oprema visoke tehnološke vrednosti. U tom smislu, Klinika za stomatologiju Vojvodine je ustanova gde se sprovodi sistematska zaštita osoba sa posebnim potrebama zasnovana na strategijama za visoko rizične populacije. Od samog osnivanja težište aktivnosti je opredeljenje za rutinsko zbrinjavanje osoba sa posebnim potrebama uz mogućnost primene svih farmakoloških tehnika, sedacije i opšte anestezije.

Od svog osnivanja, Klinika za stomatologiju Vojvodine je bila ustanova gde su stomatolozi kako sa teritorije Vojvodine, tako i bivše Jugoslavije nastavljali svoju edukaciju, te je do danas iz svih grana stomatologije specijalizaciju obavilo i uspešno položilo 425 kolega. U svetlu sadašnje i buduće kontinuirane edukacije, Klinika za stomatologiju Vojvodine će nastaviti svoj rad u smislu edukacije, kao i obezbeđivanje potreba za visoko specijalizovanim uslugama iz oblasti stomatologije. **DT**

Šofu (Shofu) - prvi globalni proizvođač dentalnih materijala iz Japana

Šofu je svetski proizvođač dentalnih materijala iz Japana koji se trudi da postigne još više. Prošlog januara kompanija je održala godišnji sastanak sa ciljem da se prodiskutuju planovi razvoja i strategija za budućnost. Generalni direktor Dental Tribjun Internacionala g. Peter Viteček (Peter Witteczek) razgovarao je sa g. Kacuja Ohtom (Katsuya Ohta) predsednikom Šofu Inc. g. Jošikazu Vakonom (Yoshikazu Wakino) direktorom međunarodnog ogranka Šofu Inc. g. Volfgangom van Halom (Wolfgang

van Hall) direktorom Šofu dental GmbH, g. Patrikom Lokom (Patrick Loke) generalnim direktorom marketinga Azijsko Pacifičkog regiona i g. Brajanom Melonakosom (Brian Melonakos) predsednikom Šofu Amerika, o upravljanju kompanijom i planovima za budućnost.

DTI: 2007. godina bila je vrlo uzbudljiva za kompaniju Šofu. Između ostalih događaja, kompanija je proslavila 85 godina postojanja. Koje su to aktivnosti koje su kreirale ovu poslovnu godinu?

Katsuya Ohta: Najznačajniji događaj u prošloj godini je svakako bio uspešan izlazak na drugu sekciju Tokijske berze, u februaru. Kompanija Šofu je od 1989. godine na Osaka berzi, i to uključivanje je puno značilo ne samo za Šofu nego i za celu dentalnu industriju Japana. Mi smo bili prvi dentalni proizvođač u Japanu koji je izašao na berzu. Očekujemo da maksimalno iskoristimo ovu mogućnost kako bi podigli nivo javnog poverenja i povećali vrednost korporacije.

→ **DT** strana 22



COMMEX doo
021/511-073 • 511-075
063/526-949



commex@eunet.yu
www.commexdental.com

Primena hijaluronske kiseline - Gengigel-a u stomatologiji

KOVILOVO, 16. MAJ 2008.- U organizaciji farmaceutske kuće Medis Pharma d.o.o. u Hotelu President S.C. Kobilovo održan je skup stomatologa. Tema ovog skupa bila je *Primena hijaluronske kiseline (Gengigel-a) u stomatologiji*. Gengigel je medicinski proizvod italijanske kuće Ricerfarma, koje sadrži hijaluronsku kiselinu. Predavanja su održali Prof. dr Milica Nedić (Privatni stomatološki fakultet, Pančevo) i Doc. dr Zoran Lazić (Predsednik sekcije za oralnu implantologiju; Klinika za maksiofacijalnu, oralnu hirurgiju i implantologiju VMA). Skupu su prisustvovali stomatolozi iz oblasti parodontologije, oralne hirurije, implantologije, protetike, kao i drugih specijalnosti.

U uvodnim delu Doc. dr Zoran Lazić govorio je o hijaluronskoj kiselinu svoje predavanje započeo citatom Brajan Tula (Bryan P. Toole): "Gotovo sve što je u vezi sa hijaluronskom kiselinom je neobično i nesvakidašnje. Njene osobine proizilaze iz hemijske strukture koja je veoma jednostavna, a baš ta jednostavnost pruža neslućene mogućnosti."

Prof. Dr Milca Nedić je govorila o primeni hijaluronske kiseline (Gengigela-a) kod bolesti desni: "Indikacije za primenu Gengigela su krvarenje desni, gingivitis bilo kog oblika, parodontopatija, mehanička oštećenja gingive, inflamacija gingive." U zaključku predavanja Prof. dr Milica Nedić rekla je:

"Gengigel je preparat sposoban da unapredi brzu epitelizaciju, ima antiinflamatornu i mukoadhezivnu ulogu, štiti marginalnu gingivu od dejstva mikroorganizama dentalnog plaka, može se uspešno koristiti u dužem vremenskom periodu." I na kraju je naglasila da predstavlja rešenje za zdrave desni.

U nastavku stručnog dela programa Doc.dr Zoran Lazić održao je predavanje sa temom *Primena hijaluronske kiseline u implantologiji*. Tom prilikom Doc. dr Zoran Lazić govorio je o imedijatnoj ugradnji, postavljanje implantata u ekstrakcionu alveolu, neposredno nakon ekstrakcije zuba. Upoznao je prisutne sa prednostima kao i nedostacima imedijatne ugradnje, takođe je govorio o imedijatnom opterećenju i o primeni Gengigela Prof i zaključio da "Gengigel Prof može povećati procenat uspeha ugrađenih imedijatno opterećenih impantata, kao

i njihov vek trajanja delujući u kritičnom periodu zarastanja od 6 nedelja."

Domaćin ovog skupa, tim farmaceutske kuće Medis Pharma, pokazao je i doka-

zao da veruje da su stomatolozi jedini pravi put kojim Gengigel treba da stigne do pacijenata i bude prava pomoć za zdrave desni. **DT**



CIP-Katalogizacija u publikaciji
Biblioteka Matice srpske, Novi Sad

616.31 (05)

Dental Tribune: the World's Dental Newspaper / glavni i odgovorni urednik Anita Brzaković. - Serbia and Montenegro edition. - Vol. 1, No. 1 (avgust 2006)- . - Novi Sad: Dental Media, 2006-. - 42cm

Četiri puta godišnje
ISSN 1452-6425

COBISS.SR-ID 215641863

Imprint

Izdavač: DENTAL MEDIA d.o.o.
(ekskluzivni nosilac licence za Srbiju i Crnu Goru)
Adresa: Fruškogorska 55
21000 Novi Sad
Telefon: 065-1026242
E-mail: dentalmedia@neobee.net
Internet: www.dental-tribune.com

Glavni i odgovorni urednik: dr Anita Brzaković
Umetnički direktor: Snežana Popov
Prevodioci: dr Vesna Miletić
dr Anita Brzaković
Zoran Zrnić
Lektor: Mirjana Grubišić-Bandić
Štampa: Stojkov štamparija, Novi Sad

Distribuirano se besplatno u Srbiji i Crnoj Gori
Dental Tribune se izdaje kvartalno
Copyright 2006 by Dental Tribune International GmbH
All rights reserved

DENTAL TRIBUNE
The World's Dental Newspaper • Serbia & Montenegro Edition

Urednički materijal preveden i preštampan u ovom izdanju časopisa Dental Tribune International, iz Nemačke, zaštićen je autorskim pravom kompanije Dental Tribune International GmbH. Sva prava su zadržana. Objavljeno uz dozvolu kompanije Dental Tribune International GmbH, Holbeinstr. 29, 04229 Leipzig, Germany. Reprodukovanje na bilo koji način na bilo kom jeziku, u celini ili delimično, bez prethodne pismene dozvole kompanije Dental Tribune International GmbH i Dental Media d.o.o. strogo je zabranjeno. Dental Tribune je zaštitni znak kompanije Dental Tribune International GmbH.

International Imprint

Licensing by Dental Tribune International

Group Editor/Managing Editor DT Asia Pacific
Daniel Zimmermann
newsroom@dental-tribune.com
+49 541 48 474 107

Managing Editor German Publications
Jeannette Enders
j.enders@dental-tribune.com

Editorial Assistants
Claudia Salwiczek
c.salwiczek@dental-tribune.com

Anke Schiemann
a.schiemann@dental-tribune.com

Copy editors
Robin Goodman
Hans Motschmann

President/CEO
Peter Witteczek

Director of Finance and Controlling
Dan Wunderlich

Marketing & Sales Services
Daniela Zierke

License Inquiries
Jörg Warschat

Accounting
Manuela Hunger

Product Manager
Bernhard Moldenhauer

Executive Producer
Gernot Meyer

Ad Production
Marius Mezger

Designer
Franziska Dachsel

Publisher Torsten Oemus

International Editorial Board

Dr Nasser Barghi, Ceramics, USA
Dr Karl Behr, Endodontics, Germany
Dr George Freedman, Esthetics, Canada
Dr Howard Glazer, Cariology, USA
Prof Dr I. Krejci, Conservative Dentistry, Switzerland
Dr Edward Lynch, Restorative, Ireland
Dr Ziv Mazor, Implantology, Israel
Prof Dr Georg Meyer, Restorative, Germany
Prof Dr Rudolph Slavicek, Function, Austria
Dr Marius Steigmann, Implantology, Germany

Published by Dental Tribune Asia Pacific Ltd.

© 2008, Dental Tribune International GmbH. All rights reserved.
Dental Tribune makes every effort to report clinical information and manufacturer's product news accurately, but cannot assume responsibility for the validity of product claims, or for typographical errors. The publishers also do not assume responsibility for product names or claims, or statements made by advertisers. Opinions expressed by authors are their own and may not reflect those of Dental Tribune International.

Dental Tribune International

Holbeinstr. 29, 04229, Leipzig, Germany
Tel.: +49 541 4 84 74 302 Fax: +49 541 4 84 74 175
Internet: www.dti-publishing.com | E-mail: info@dental-tribune.com

Regional Offices

Asia Pacific
Yontorio Communications
Room 1602, 108 Java Road, North Point, Hong Kong
Tel.: +852 3118 7508 Fax: +852 3118 7509

The Americas
Dental Tribune America, LLC
215 West 55th Street, Suite 801, New York, NY 10001, USA
Phone: +1 212 244 7181, Fax: +1 212 224 7185

DENTAL TRIBUNE
The World's Dental Newspaper • Asia Pacific Edition

Preliminarni program proslave 60 godina Stomatološkog fakulteta Univerziteta u Beogradu:

Ponedjeljak, 23. juni.

Dan posvećen penzionerima. Tog dana sve klinike okupiće svoje penzionere, družit će se s njima i evocirati uspomena na njihovo vreme.

Utorak, 24. juni.

Dan posvećen studentima: promocija diplomiranih studenata – doktora stomatologije, dodela nagrada najboljim studentima i druge studentske aktivnosti. Uveče – žurka studenata Stomatološkog fakulteta.

Sreda, 25. juni.

Sportski dan. Na Adi ili Košutnjaku, fudbalski meč: profesori – studenti, i još puno sportskih aktivnosti u prirodi.

Četvrtak, 26. juni.

Dan posvećen stručnim radionicama i svečanoj akademiji. Stručne radionice biće organizovane na svim klinikama, a vodiće ih gosti iz inostranstva.

Petak, 27. juni.

Naučni dan. Sava Centar. Desetak gostiju iz inostranstva (naši izabrani viziting profesori) držaće predavanja po pozivu. Promocija Monografije o fakultetu i 3. izdanja Kataloga knjiga. Na ovaj naučni skup su pozvani svi, kolege i prijatelji Fakulteta. Kotizacije, naravno, nema. Ovo je sjajna prilika da ostvarimo naš san i formiramo StomF BAFA (*Belgrade Alumni and Friend Association*). Osnovni cilj formiranja ove asocijacije je briga Fakulteta o svojim bivšim studentima i prijateljima Fakulteta i, obratno, podrška bivših studenata i prijatelja Fakultetu. Članarina će biti obavezna, 1 evro godišnje! Proslavu završavamo na gala večeri sa alumnima i prijateljima, negde u Sava Centru.

Spisak predavača za 27. juni:

1. *Prof.dr Petros Koidis* (stomatološki materijali), Thessaloniki, Greece.
2. *Dr sci. Michael Weinlaeder* (implantologija, parodontologija), Wien, Austria.
3. *Prof.dr Nenad Funduk*, dr Peter Jevnikar (protetika), Ljubljana, Slovenija.

4. *Prof.dr Christoph Hammerle* (oralna hirurgija), Zurich, Switzerland.

5. *Prof.dr Aripo Santini* (endodoncija), Edinburg, Great Britain.

6. *Prof.dr George Sandor* (oralna hirurgija), Toronto, Canada.

7. *Prof.dr Renata Gržić* (bazične stomatoloske nauke), Rijeka, Hrvatska.

8. *Doc.dr Danijel Zerdoner* (maksilofacijalna hirurgija), Maribor, Slovenija.

9. *Prof.dr Predrag Lekić* (dečja stomatologija), Winnipeg, Canada.

10. *Prof.dr Gabriela Galucio*, (ortopedija vilica), La Sapienza, Italy. **DT**

Bliže informacije o programu proslave potražite na sajtu www.stomf.ac.yu

5 - 7. jun 2008.

5. izložba stomatološke opreme

Promodentis
Promedika

16. međunarodni sajam medicine i farmacije



www.sajam.net

NOVOSADSKI SAJAM

21000 Novi Sad, Hajduk Veljkova 11, telefon i faks: 021/483-01-09, 483-01-05, e. pošta: komerc@sajam.net

Preparacija pristupnog kaviteta: bezbedno i efikasno

Autor: dr L. Stiven Bjukenen (Dr. L. Stephen Buchanan)

Izvesne procedure u endodonciji postale su jednostavnije, dok mi druge i dalje predstavljaju problem i posle 25 godina rada. Uz nove instrumente različite koničnosti i uređaje za kondenzaciju gutaperke, preparacija i opturacija kanala korena postala je predvidljivija i uspešnija, što se vidi i po odličnim rezultatima studenata u njihovim prvim endodontskim slučajevima.¹

Međutim, u toku preparacije pristupnog kaviteta i dalje postoji opasnost da se već na samom početku naprave greške i zato je to umetnost ukoliko želite da postignete idealne rezultate. Govorim svojim studentima kako treba da poželeva da stomatolog koji im je uputio pacijenta oseti izvesnu dozu divljenja kada ukloni vaticu i Cavit i vidi kako su oni preparisali pristup kanalskom sistemu zuba.

Kada je pristupni kavitet suviše mali, često je nemoguće pronaći ulaze u sve kanale, a čak i ako se ulazi pronađu, biće velikih poteškoća da se isti obrade, uz povećan rizik od frakture instrumenta i neizbežne frustracije tokom opturacije (Slika 1).

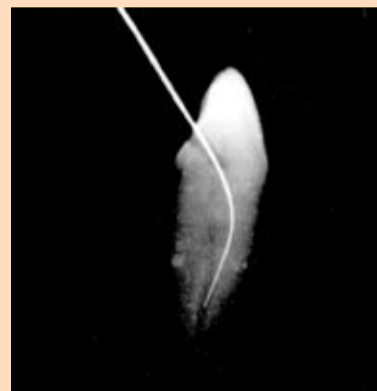S druge strane, ukoliko su pristupni kaviteti preveliki, to može da naruši osnovni princip lečenja koji glasi "ne naškoditi" i povećavaju opasnost od perforacije, a dugoročno gledano čine ishod terapije neizvesnijim. Pristupni kavitet ne sme da bude ni premali, ali ni preveliki, već, što bi se reklo, "taman".

Kao i u svim procedurama, i ovde postoje određena pravila koja će smanjiti mogućnost greške iako se uvek mora imati proveren klinički sud da bi se rešili izvesni problemi u vezi sa svakim pojedinačnim endodontskim slučajem. Slede moji najbolji saveti, trikovi i „karte iz rukava“ o kojima mislim kad god započnem preparaciju pristupnog kaviteta.

Učite endodontsku anatomiju

Ako ne poznajete detaljno 3D koncept endodontske

anatomije to je kao da se približavate neprijateljskoj teritoriji bez mape. Ovo je od izuzetnog značaja za pravilan pristup problemu. Generalno gledano, kliničari moraju imati znanje o trodimenzionalnim konturama zuba i o njihovoj ulozi na cervikalnom nivou, gde je lokalizovana komora pulpe, zatim o odnosu prema koronarnim delovima zuba i pod kojim uglovima kanali ulaze u pulpnu komoru. Sa lokalnog aspekta, kliničari moraju imati dobro angulirane Rdg snimke zuba koji leče.



Slika 1. Pristupni kavitet na prednjem zubu sa neadekvatnom ekstenzijom koja dovodi do cervikalne fleksije instrumenta; idealan preduslov za frakturu instrumenta usled cikličnog zamora.



Slika 2. LAX svrdlo firme SybronEndo sa produženim vrhom i zaobljenim spojem pasivnog vrha i glavnog dela standardne koničnosti.

Najbolji 3D atlas endodontske anatomije trenutno je CD Browna i Herbranson. ² Vrlo je zgodan jer omogućava korisniku 3D kretanje kroz sve ravni preseka, uključujući i moje omiljene, aksijalne, jer predstavlja prikaz onoga sa čim se srećemo u toku preparacije kroz lingvalne i okluzalne površine zuba prilikom pristupa. Budite radoznali, pretražite njihove baze zuba i napravite u svojoj glavi vizuelne datoteke ovih, obično skrivenih, prostora.

Preparacija pristupnog kaviteta bez dobrog Rdg snim-

ka je početnička greška. Moj prijatelj, Yoshi Tarauchi iz Tokija zahteva konusne CT skenove preoperativno za svaki slučaj koji endodontski leči, ali mi, obični smrtnici, možemo postići izvanredno razumevanje anatomije pravljnjem serijskih retroalveolarnih snimaka iz različitih uglova.


Retko pravim Rdg snimke u toku terapije (nalazim da su mi apeks lokator i papirni poeni mnogo precizniji u određivanju radne dužine), ali obično pravim 3-5 snimaka preoperativno i koliko god je potrebno postoperativno da bih stekao uvid u kompletno stanje opturacije, za što je obično dovoljno 4-6 snimaka.

Sa digitalnom tehnologijom i niskim dozama zračenja, možemo praviti onoliko snimaka koliko nam je potrebno. Slike koje digitalni Rdg aparati daju su jasne, čiste i brze. I sâm sam prečesto bio u kontaktu sa novim tehnologijama, pa razumem oklevanje mnogih kliničara da upotrebe novu tehnologiju. Ipak, toliko smo

šete zub. Jedna od najčešćih grešaka koja se pravi u toku radiografisanja je slikanje gornjih zuba iz prevelikog, a donjih iz premalog ugla, pri čemu se skraćuju dimenzije neophodne za planiranje pristupnog kaviteta. Horizontalna angulacija nam daje potrebne informacije o Y-osi. Druga moguća greška u toku radiografisanja može nastati ako se tubus postavi ekscentrično prema zubu. Bez idealnog bukalnog pogleda, gubimo kontrolu nad X-osom.

Očigledno je da će nam serijski snimci iz više uglova pomoći u razumevanju anatomije u Z-osi, ali oni su limitirani viličnim krivinama i susednim zubima. Generalno, najbolji su mi ekscentrični snimci iz mezijalnog ugla za prednje zube i premolare, a iz distalnog za molare. Bez plitkog, distalnog ugla kod gornjih molara, teško je odrediti verovatnoću otkrivanja MB2 kanala.

U pogledu Z-ose, Yoshi je pravi kralj sa svojom CT bazom podataka. Kod zuba koje sam lečio uz preoperativni



Slika 3. BUC ultrazvučni instrumenti kompanije Spartan; sleva nadesno su BUC-1, BUC-1A, BUC-2, BUC-2A, BUC-3 i BUC-3A.

CT sken, bilo je neverovatno videti zub iz apsolutnog mezijalnog ugla i serijski se kretati prema apikalno kroz poprečne snimke raznih nivoa zuba. Kod gornjih molara, aksijalni pogled je otkrivao ulaze u MB2 kanal, a mogao sam i da povučem liniju između MB1 i MB2 ulaza i prosto pravolinijski preparišem prema MB2. Veoma je zabavno, i ICAT mašina je i dalje na mojoj listi želja.

Prihvatite da su sve perforacije mentalne greške

Kada vam se u glavi pojavi pitanje „Da li da sada uradim Rdg snimak?“ Uradite

ga! Tim pitanjem aktivira se onaj kreativni, proceduralno orijentisan deo vašeg mozga. To je onaj deo koji se seća kako ste se prošli put namučili u toku preparacije pristupnog kaviteta. Drugi glas je onaj koji zovem „kancelarijski menadžer“ – onaj koji vam kaže „Kasniš, a čekaju te još tri pacijenta, poslednji put u stvari i nije bila tvoja greška, samo prepariši nekoliko milimetara više i dozvoliću ti da uradiš snimak“. Ne slušajte glas te sirene za uzbunu ili će vas proći jeza kada preparacija pristupnog kaviteta opet krene naopako.

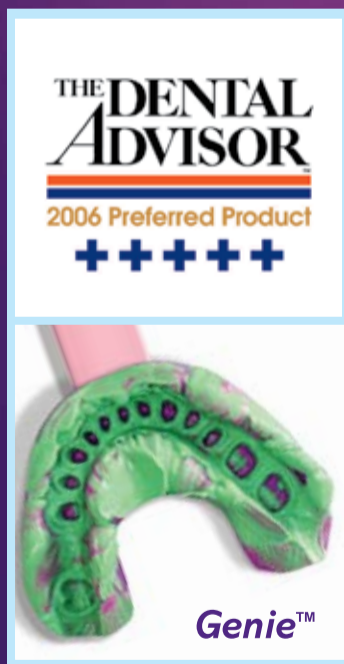Evo jednog od mojih najboljih saveta za ovu proceduru. Preparišite samo 1 mm ispod gleđi ili protetske nadoknade, procenite poziciju i pravac, ispravite bilo koju nepravilnost pre nastavka preparacije prema pulpnoj komori. Zvuči šašavo, ali funkcioniše. Velika istina koju sam naučio od svog mentora Dr Paula Krašnera sa Temple Univerziteta jeste da, dok god ste na pravom putu u toku pristupne procedure, verovatnije je da ćete tu i ostati, ali ako krenete pogrešnim putem, postaje sve teže da se vratite na pravi put – možete „preterati“ sa korekcijom.

Rana provera omogućava jednostavnu ispravku, i vrlo često uspevam da otvorim pulpu već u sledećem pokušaju. Većina kliničara pravi prvu proveru pozicije pri dubini 2-4 mm i sramota me da priznam da sam i sâm bio član tog kluba. Usvojio sam pravilo „1 mm“ u poslednjih 5 godina i značajno smanjio procenat grešaka. Za opšte stomatologe, izbegavanje perforacija je osnovna briga – kod endodontista je drugačije.

Ako ste anksiozni tokom procedure pristupa, obratite pažnju na to da kod zuba sa masivnom depozicijom terciarnog dentina i jako suženom komorom pulpe (ili čak bez nje) morate biti veoma strpljivi i kreativni. Skinite koferdam, postavite kočice interproksimalno, dobro promislite pre nego nastavite preparaciju i zaustavite se dok još znate gde ste.

Razlika u kvalitetu otiska nalazi se ispod površine.

Genie™ ima konzistenciju kojom se dobijaju neverovatno precizni otisci.



Da bi dobili najbolji otisak, najvažnije je da materijal za uzimanje otiska ima "tečnu" konzistenciju tj. da može da preslika svaki i najmanji detalj, naročito ispod gingive. Odgovarajuća konzistencija je najvažnija osobina koju mora da poseduje materijal za otiske, i što je materijal tečniji to preciznije preslikava detalje.

Za konzistenciju koja je bolja od drugih, izaberite Genie™. Nezavisno istraživanje to i potvrđuje: u poređenju sa najpoznatijim otisnim materijalima Genie™ ima najbolju tj. najtečniju konzistenciju*. Vreme je da dobijete najbolji kvalitet po najboljoj ceni!

*Istraživanje je dostupno po upitu.

Naručite Genie™ kod Vašeg prodavca stomatološkog materijala. Posetite nas na adresi www.sultanhc.com/genie.

Ako Vam se dopada Genie™, dopašće Vam se i ovi Sultan-ovi proizvodi...



Silgimix™ materijal za otiske, zamena za alginat
Brži i bolji otisci-bez nereda!
Alternativa za materijale na bazi alginata koji ne praše.



Genie™ Bite
Materijal za određivanje visine zagrižaja, tvrd kao stena, vezuje se za 60 ili 90 sekundi. Pakuje se u samomešajućim kertridžima, jednostavan za upotrebu.

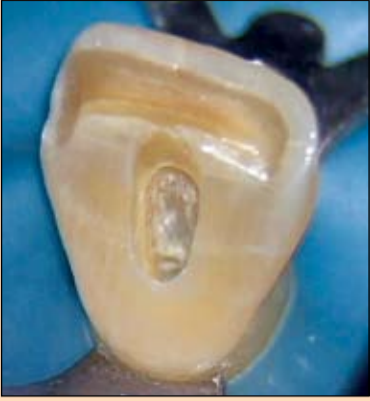

3-Way™ Kašike za otiske za jednokratnu upotrebu.
Idealne za precizne otiske, za otiske antagonista i za određivanje visine zagrižaja.

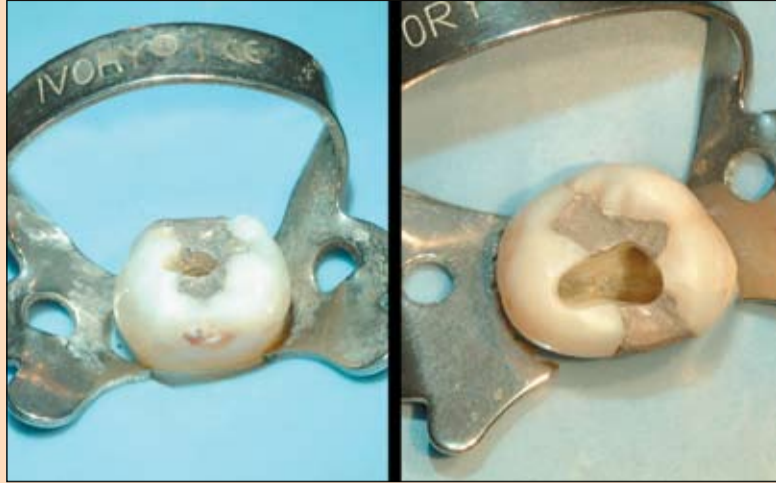

Genie™ Magic Mix
Isporučuje se u kertridžima od 380ml koji odgovaraju svim aplikatorima. Dobijate 5% više materijala nego kod pakovanja u kesici.

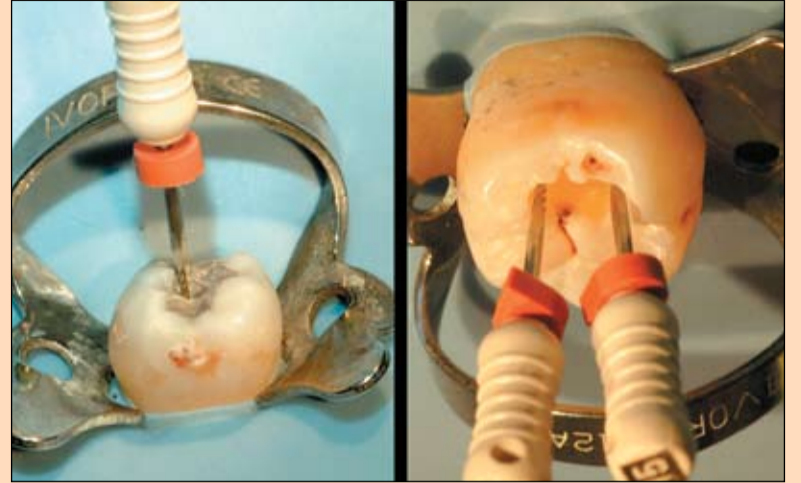




Slika 4. Sekutić sa idealnim pristupnim kavitetom. Zapazite incizalnu ekstenziju kaviteta koji se prostire i do sredine cinguluma, uz smanjenu mezo-distalnu širinu na 1.5 mm.



Slika 5. Gornji premolar i molar sa pristupom preparisanim do palatinalnih kvržica (radne) i nešto kraće od bukalnih (vodeće).



Slika 6. Donji premolar i molar sa pristupom preparisanim do bukalnih kvržica i nešto kraće od lingvalnih (radne i vodeće, respektivno).

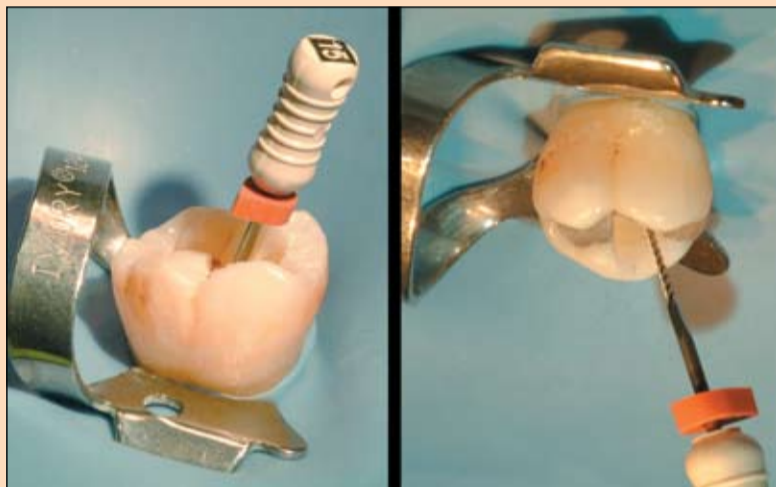
← DT strana 4

Nijedna perforacija nije napravljena kada je stomatolog prekinuo preparaciju na vreme – zbog toga je endoncija toliko teška – ne možemo kriviti pacijenta kada svrdlo neočekivano izade bočno na krunici.

Izaberite bezbedna, efikasna svrdla

Samo izbor pogrešnog svrdla može povećati rizik od loše preparacije pristupnog kaviteta. Prevelika svrdla će povećati veličinu završnog kaviteta i značajno povećati opasnost od „fos ruta“. Sa velikim svrdlom, i minimalna odstupanja od idealnog pravca imaće negativne posledice. Svrdlo #4 je preveliko za prednje zube i premolare, pa zato koristim okruglo svrdlo #2 za ove zube; svrdlo #6 je preveliko za molare, ali je #4 idealno.

Česta preporuka je da se okruglo svrdlo koristi u smeru prema spolja da bi se uklonili svi delovi krova pulpne komore, i to sam i radio mnogo godina, ali kada sam odlučio da moje preparacije imaju izrazitiju konzervativnu formu, shvatio sam da ova tehnika vodi preparaciji



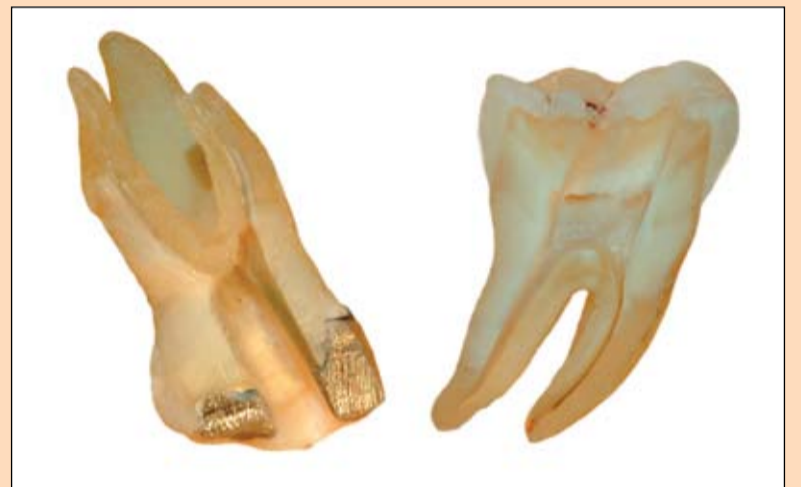Slika 7. Instrumenti u distalnim kanalima gornjeg i donjeg molara sa svojom prirodnom mezijalnom angulacijom koja isključuje potrebu za preparacijom distalnog zida pristupnog kaviteta dalje od središnje linije.

prevelikog kaviteta. Umesto toga, čim uđem u komoru pulpe, okruglo svrdlo zamenjujem fisurno-koničnim dijamantskim svrdlom kojim preparišem najveći broj pristupnih kaviteta. Osim toga, okrugla svrdla daju vrlo nepravilne oblike bočnih zidova, što otežava dalje faze endodontske terapije.

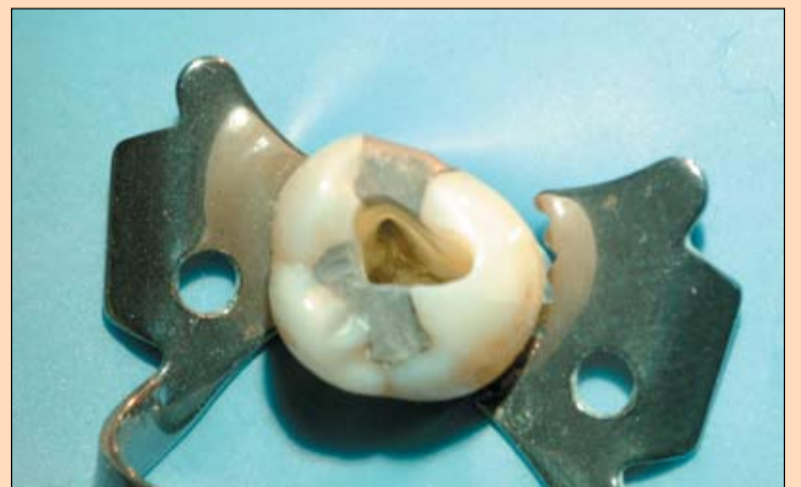Upotreba svrdla sa zatupastim vrhom takođe može da izazove problem na zidovima nepravilnog oblika – ta svrdla i bukvalno stvaraju višestruke useke koji će kasnije „privlačiti“ kanalske instrumente i materijale u pokušaju da se isti plasiraju u kanale korena. Fisurna, kar-

bidna svrdla sa zaobljenim vrhom seku metalne nadoknade sa istom efikasnošću kao i ona sa zatupastim vrhom, okrugla svrdla pružaju mogućnost taktilnog osećaja pri propadanju u pulpnu komoru, ali ako morate da koristite i dijamantsko fisurno svrdlo za završetak preparacije onda je najbolje ono sa zaobljenim vrhom.

Još je bolje ako koristite svrdla sa bezbednim, pasivnim vrhom. Malo je verovatno da ćete ovim svrdlima perforirati dno pulpne komore, a osim toga, zidovi komore ih „vode“, zavisno od dizajna svrdla. Na tržištu postoji nekoliko ovakvih



Slika 8. Sagitalni presek gornjeg i donjeg molara koji pokazuje izgled mezijalnih zidova kaviteta. Zapazite kako su mezijalni zidovi paralelni sa mezijalnim površinama zuba.

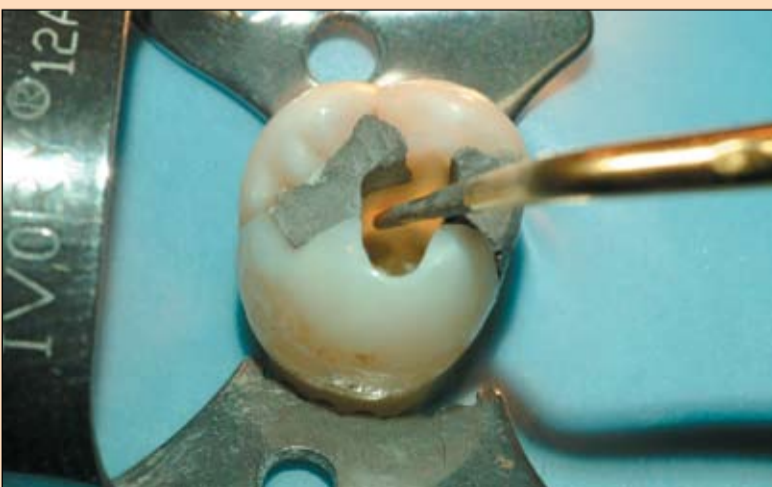


Slika 9. Pogled na mezijalni zid pristupnog kaviteta na gornjem molaru. Zapazite belu liniju koja se pruža u levo od ulaza MB1 kanala – istmus između MB1 i MB2 kanala. MB2 kanal se obično nalazi na palatinalnom kraju ove linije istmusa.

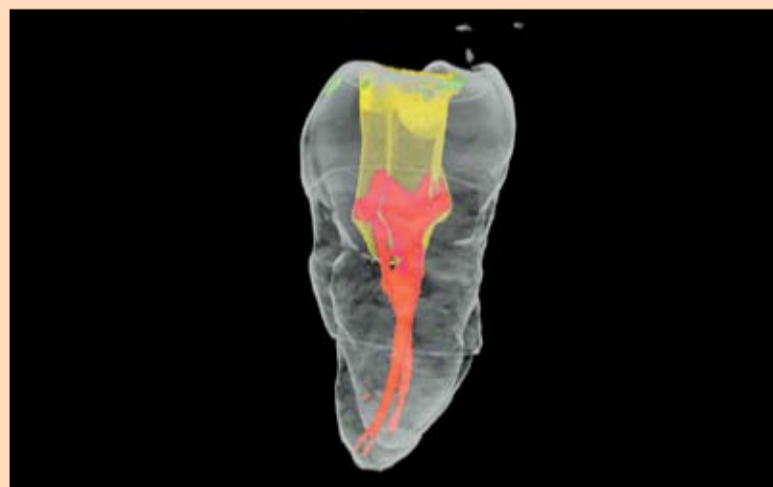
svrdala sa pasivnim vrhom, a većina nema abrazivne čestice niti sečice na svojim krajevima kojima bi se omogućila apikalna prepara-

cija. Nedostatak ovih svrdala je u tome što još uvek mogu postići preveliko sečenje zubne supstance lateralno, a ne mogu ući ni u uske ulaze kanala da bi preparisali fini prelaz između pristupnog kaviteta i kanala korena.

Svrdlo koje sam dizajnirao za SybronEndo ima manji i izdužen pasivni vrh (Slika 2) kojim se ograničavaju lateralni pokreti, pa deluje kao graničnik koji vodi svrdlo po periferiji pulpne komore tako da praktičar treba samo da vodi računa o uglu preparacije. Pošto je vrh redukovano na 0.2 mm, LAX svrdlo (Line-Angle eXtension) može ući u ulaze kanala i preparisati gladak, konični prelaz između pristupnog



Slika 10. Gornji molar sa idealnim pristupnim kavitetom i BUC-1 instrumentom koji se koristi za zakošavanje krova jednog od bukalnih rogova pulpe dok se, istovremeno, čuva zubna tkiva koronarno od roga pulpe.



Slika 11. MicroCT rekonstrukcija donjeg molara posle preparacije pristupnog kaviteta koji je obezbedio idealan pristup uz očuvanje zubne supstance koronarno od prostranih bukalnih i lingvalnih rogova pulpe.

kaviteta i kanala korena. Osim toga, svrdlo se može usmeriti pod odgovarajućim uglom prateći zakrivljenost kanala (što je tako često kod molarima) i uz malo napora se može ispraviti krivina do idealne ulazne linije.

Izmislio sam dosta endodontskih instrumenata do sada, ali moram reći da je LAX dijamantsko svrdlo najčešće korišćen deo mog instrumentarijuma. LAX svrdlo je skratilo vreme za koje preporučim pristup na prednjim zubima i premolarima na manje od 2 min, a na nekalcifikovanim molarima na manje od 4 min, pri čemu istovremeno unapređujem liniju ulaza i time štedim zubno tkivo.

Dodajte ultrazvučne instrumente svom instrumentarijumu za pristupne kavitete

Od vremena kada je Garry Carr uveo ultrazvučne instrumente u endodonciju za preparaciju vrha korena zuba, svake godine je ova tehnologija usavršavana za primenu u endodontskoj terapiji. Sada koristimo ultrazvučne instrumente da rascementiramo kanalne kočice i uklonimo zalomljene instrumente, da otkrijemo ulaze u kalkifikovane kanale korena, aktiviramo iriganse itd. Kompanija Spartan je od samog početka učestvovala u ovom procesu, spremno unapređujući dizajn instrumenata, čak i nekih koji su namenjeni za primenu van endodoncije, kao npr. kod Sheets/Paquette MicroPrep operativnih instrumenata.

Za konvencionalnu preparaciju pristupnog kaviteta, ultrazvučni uređaji su veoma pogodni jer nema glave kolenjaka da zaklanja vidno polje terapeutu, ti uređaji mogu seći u bilo kom pravcu, i potrebna je minimalna kontrola. Svaki praktičar koji prepariše pristup na molarima bez ultrazvuka radi naporan posao, oseća veću anksioznost i verovatnoća da neće uspeti da locira MB2 kanal na gornjim molarima je za 40% veća (minimalna očekivanost je 50-60% s obzirom da se ovaj kanal nalazi u 70% zuba). Sa aspekta bezbednosti, unapređeno vidno polje i povećana kontrola značajno smanjuju opasnost od perforacije, što je dovoljan razlog za neke od nas koji endodontski lečimo veliki broj molarima, da ih koristimo.

Spartan me je zamolio da dizajniram set konvencionalnih pristupnih instrumenata, a rezultat se može videti na slici 3. Ti instrumenti su obloženi dijamantskim česticama za efikasnije sečenje, imaju otvore za vodu da bi se omogućilo hlađenje po potrebi, npr. kada treba rascementirati kanalne kočice, i veoma su otporni čak i kod najvećih brzina na Spartan

mašini. Postoje tri osnovna oblika, od kojih svaki ima po dve veličine.

BUC-1 služi za otkrivanje ulaza u kalkifikovane kanale i finiranje pristupnog kaviteta, a posebno je važno da ima zaobljen vrh. Traganje za kalkifikovanim ulazima korišćenjem oštrog instrumenta je frustrirajuće, a stvara se i puno malih useka oko

samog ulaza i lažnih istmusa u pokušaju otkrivanja MB2 kanala.


BUC-1A je upola manjeg dijametra od BUC-1 instrumenta, a koristan je za proširivanje istmusa i koronarnih trećina kanala korena pre upotrebe rotirajućih instrumenata.

BUC-2 ima zaravnjen vrh za uklanjanje dentikala iz

komore pulpe na molarima. Uglavlavanje pod komore pulpe onemogućava da rezidua dentikla zaostanu i ujednačava boju pod komore olakšavajući vizuelnu identifikaciju ulaza.


→ DT strana 8

Greater
New York
Dental Meeting




2008 Greater New York Dental Meeting

November 28th - December 3rd




The Largest and Most Popular Dental Meeting in the United States


EXHIBITION



GLOBAL CONNECTION




EDUCATION



No Pre-Registration Fee
 Greater New York Dental Meeting
 518 Fifth Ave – Third Floor
 New York, NY 10036
 Tel: 212.398.6922
 Fax: 212.398.6934

Jacob K. Javits Convention Center
 New York City, NY

For More Information:
info@gnydm.com
www.gnydm.com



←DT strana 7

Ovaj instrument je veoma aktivan i odličan prilikom uklanjanja kočića, uz vodeno hlađenje. Kao i kod drugih instrumenata u ovom setu, postoji i BUC-2A, upola manjeg dijametra za uže aplikacije, kao kod smanjenog ulaznog ugla ili kod podkomore na premolarima.

BUC-3 je jedini instrument sa oštrim vrhom u ovom setu pogodan za pravljenje useka oko kanalnih kočića. BUC-3A, takođe, ima duplo manji promer od BUC-3, a zgodan je za uklanjanje zalomljenih instrumenata u koronarnoj trećini kanala korena.

Svi ovi instrumenti imaju dijamantske čestice i otvore za vodu. Dijamantski instrumenti omogućavaju znatno efikasnije sečenje nego titanijski, a otvori za vodu su apsolutno neophodni zbog zagrevanja instrumenata koje se naročito dešava kad se uklanjaju kočići.

Preparišite pristupni kavitet poštujući formu olakšanja i formu otpora

Nekima ova dva cilja mogu izgledati međusobno isključiva. Zapravo nisu, ali je potrebno dosta razmišljanja i truda da bi se postigla oba. Srećom, upotrebom instrumenata sa pasivnim vrhom, ultrazvučnih instrumenata i dodatnog uveličanja, moguće je sačuvati zubnu supstancu a istovremeno postići idealan pristupni ugao i to za mnogo kraće vreme nego ranije. Slede neke smernice koje imam u vidu pri preparaciji pristupnog kaviteta.

Na prednjim zubima i premolarima, olakšanje se postiže ekstenzijom kaviteta u vestibulo-oralnom pravcu dok se forma otpora (očuvanje zubnih tkiva) postiže u mezio-distalnoj dimenziji. Kod prednjih zuba, ekstenzirajte kavitet samo malo ispod incizalne ivice i do sredine cinguluma, vodeći računa da uklonite i dentin ispod cinguluma (slika 4).

Da bi postigli idealan pristup za rotirajuće instrumente na bočnim zubima, preparišite kavitet skoro do vrhova radnih kvržica ili 1-2 mm kraće od vodećih. Tako kaviteti na gornjim premolarima i molarima zahvataju palatinalne kvržice (radne) ali su nešto uža od bukalnih

kvržica (vodećih) (slika 5). Nasuprot tome, kod donjih premolara i molara, kaviteti se protežu do bukalnih kvržica, ali su nešto uža od lingvalnih (slika 6). Ovo su vrlo jednostavne i efikasne smernice.

Na molarima, najčešće se greši u preparaciji jer se previše ide ka distalnom delu, a nedovoljno ka mezijalnom delu. Instrumenti plasirani u distalne kanale donjih zuba i BD kanale gornjih svojim

kanale, naročito kod drugih i trećih molara. Međutim, imajte na umu da mezijalni zid ne može biti preparisan upravno na okluzalne površine ovih zuba, jer će se, takođe, stvoriti veliki usek, a moguća je i mezijalna perforacija.

Kod većine molara, i gornjih i donjih, idealna mezijalna vodica je mezijalna površina zuba – idealno je preparisati do oko 2.5 mm mezijalne površine i to pa-

drškama biće postavljeni daleko preko mezijalnog aspekta zuba, što je pokazatelj da je distalna ekstenzija kaviteta nepotrebno široka (slika 7). Osim toga, kada se previše prepariše distalni zid, stvoriće se veliki usek koji može delovati frustrirajuće u nastavku procedure.

Bez adekvatne preparacije mezijalnog zida kaviteta biće teško ili, čak, nemoguće otkriti i preparisati mezijalne

ralelno i u vestibulo-oralnoj i koronarno-apikalnoj ravni (slika 8). Zašto? Zato što ovako preparisan mezijalni pristup omogućava direktan pristup mezijalnim kanalima sa odličnim pristupnim uglom između mezijalnog zida i dna komore pulpe. Bez ovakve mezijalne ekstenzije skoro je nemoguće otkriti MB2 kanale gornjih molara jer oni ulaze u komoru pulpe upravo iz ovog mezio-distalnog pravca (slika 9).

O autoru



Vodeći stručnjak u oblasti endodoncije, Dr Buchanan je poznat po svojim multimedijalnim prezentacijama, 3D istraživanju anatomije zuba, člancima o tehnikama rada i revolucionarnom dizajnu instrumenata.

Dr Buchanan je član Američkog udruženja endodontista i predavač Međunarodnog stomatološkog koledža i Ame-

ričkog stomatološkog koledža. Kao domaći i međunarodni predavač, radi i na Pacifičkom stomatološkom fakultetu i na Univerzitetu u Južnoj Karolini.

Dr Buchanan živi u Santa Barbari, u Kaliforniji, gde razvija nove instrumente, pravi nastavna sredstva, drži kurseve i vodi privatnu praksu koja se bavi samo endodoncijom i implantologijom.

Napomena urednika

Treći deo serijala
Put do savršene endodoncije
autora dr Ričarda Maunsa (Richard Mounce)
u sledećem izdanju DT

Postizanje ovog cilja je nekada bilo vrlo teško, ali je sada neuporedivo lakše sa svrdlom kao što je LAX. Jednostavno postavite pasivni vrh instrumenta u svaki otvor kanala i, uz adekvatnu brzinu rotacije, usmeravajte svrdlo do željene angulacije pristupnog kaviteta. Preparacija od 1 mm ovim svrdlom unutar kanala stvoriće idealan konični prelaz kaviteta prema koronarnom delu kanala bez iregularnosti koje bi mogle smetati plasiranju instrumenata, gutaperke ili papirnih poena.

Ne preparišite pristupni kavitet do punog obima komore pulpe

Tradicionalni savet je bio da treba preparisati pristupni kavitet do punog obima komore pulpe, ali iz iskustva smatram da ovo vodi preteranom gubitku zdravog tkiva bez značajnog poboljšanja forme olakšanja. Posle gubitka koronarnog spoja, vertikalne frakture korena su drugi najčešći uzrok dugoročnih neuspeha endodontske terapije, a što je posledica preekstendirane preparacije u koronarnim i radiksnim regijama i gubitka strukturnog integriteta.

Neadekvatnost ovog starog saveta najbolje se vidi u toku rada na gornjim sekcijama. Učili su nas da kod ovih zuba preparišemo trougaoni pristupni kavitet da bi se uklonili mezijalni i distalni rogovi pulpe, a time se nepotrebno prepariše i do 50% širi pristupni kavitet nego što je neophodno.

Umesto toga, savetujem preparaciju kaviteta slot tipa koja će obezbediti pravolinijski pristup kanalu korena, a zatim će se upotrebom zaobljenog instrumenta i ultrazvuka (Spartan BUC-1) ili fisurno-koničnog dijamantskog svrdla u turbini ili Muller svrdla u kolenjaku zakositi krov komore koronarno od mezijalnog i distalnog roga pulpe. Minimalnim otvaranjem ovih projekcija komore pulpe, kliničari će biti sigurni da nema zaostalih delova pulpe, a da je ova značajna ušteda zubnog tkiva dovoljna mehanička potpora nadogradnji, uz obezbeđivanje dugotrajnog zaptivanja (Slike 10, 11).

Nekoliko završnih razmatranja

Perforacije na gornjim zubima neizbežno zahvataju i bukalnu površinu korena, pa tako, kad na dubini od 5 mm niste otkrili pulpnu komoru i pitate se u kom pravcu da nastavite – preparišite u oralnom pravcu. Ako je incizalna ivica intaktna, vrlo je teško napraviti perforaciju na oralnoj površini ovih zuba.

Vrhovi kvržica donjih premolara su skoro tačno iznad centra njihovih korenova, pa ih je lako perforirati u bukalnom pravcu kada je preparacija ekscentrična između bukalne i lingvalne kvržice, a pristup je usmeren pod pravim uglom prema okluzalnoj površini zuba. Ako se osetite izgubljenim dok radite u dubini krunice ovih zuba, nastavite preparaciju prema oralno, sigurnije je.

Na kraju, moram da pitam, *zašto biste lečili obliterated kanal ako ne morate?* Jedini razlog zbog koga endodontisti tretiraju obliterated kanale je zato što moraju – ne radite ih ako ste opšti stomatolog! Ukoliko šaljete specijalisti samo ovakve slučajeve, položili ste IQ test, ali mogli biste ponekad svog kolegu da izvedete na ručak jer su im ovakvi slučajevi najteži deo posla, ili, još bolje, pošaljite im i neki lak slučaj da bi imali priliku malo da odahnu. DT

Tehnologija analize daha mogla bi staviti stomatologe u prvu liniju dijagnostikovanja bolesti

Džon Hofman (John Hoffman) DTA

New York: Stomatolozi bi uskoro mogli da budu na prvoj liniji u dijagnostikovanju mnogih bolesti zahvaljujući novoj laserskoj tehnologiji koja će im omogućiti da analiziraju ljudski dah. Ova tehnika, spektroskopija optičke frekvencije, u stanju je da detektuje i vrlo male količine gasova i smeša povezanih sa velikim brojem bolesti, uključujući i kancer.

Mada tehnologija još nije testirana u kliničkim uslovima istraživači nacionalnog instituta za standarde i tehnologiju (NIST) i univerziteta Kolorado u Boulderu, očekuju da će laser omogućiti lekarima da ispituju potencijalnu opasnost od pojavljivanja različitih bolesti uzimanjem uzorka njihovog daha.

Ova tehnika omogućava da se odjednom da široki spektar različitih molekula u dahu, objasnio je Jun Ji (Jun Ye) koordinator i vođa ovog projekta. Istraživački tim sastavljen od ljudi sa Kolorado univerziteta u Boulderu predstavio je istraživanje 18. februara u onlajn izdanju Optiks ekspres (Optics Express), koji je besplatan, a uređuje ga Optičko društvo Amerike.

Članovi istraživačkog tima su Mihael Torpe (Michael Thorpe) diplomirani istraživač asistent, Metju Kirchner (Matthew Kirchner) doktorant, Dejvid Balslen Klauzen (David Balslen Clausen) diplomac univerziteta Kolorado u Boulderu i Jun Ji vođa tima i koordinator.

Ljudi udišu smešu azota, kiseonika, ugljen-dioksida, vode u vidu spreja i male količine drugih gasova kao što su ugljen-monoksid, azot-oksidi i metan. Prilikom izdisaja dah sadrži manje kiseonika a više ugljen dioksida i više od hiljadu tipova drugih molekula od kojih je većina prisutna samo u tragovima.

Loš zadah ukazuje na probleme sa zubima, povećano prisustvo metilamina signalizira bolesti jetre i bubrega, amonijak može biti znak lošeg rada bubrega,

povećan nivo acetona pruža mogućnost da se indikuje dijabetes a viši nivo natrijum-oksida može dijagnostikovati astmu.

Mada je analiza daha već priznata kao neinvazivna i jeftina metoda, njena primena je ograničena zbog toga što oprema još nije dovoljno

selektivna da detektuje gasove u tragovima koji se nalaze u izdahnutom vazduhu ljudskog daha. Nova tehnika ima potencijal da bude jeftina, vrlo brza i pouzdana a dovoljno osetljiva da detektuje mnogo širu paletu biomarkera, u isto vreme, za različite vrste bolesti. **DT**

PROMOCIJA NA IZLOŽBI "PROMODENTIS"

NOVOSADSKI SAJAM
5. - 7. JUN

REDOVNA CENA 12.000 € sa PDV

PROMO CENA 10.000 € sa PDV

U cenu uračunata montaža i puštanje u rad
Isporuka FCO kupac

Garancija na stolicu i aparat: 24 meseca

Garancija na instrumente: 12 meseci

DOK TRAJU ZALIHE!

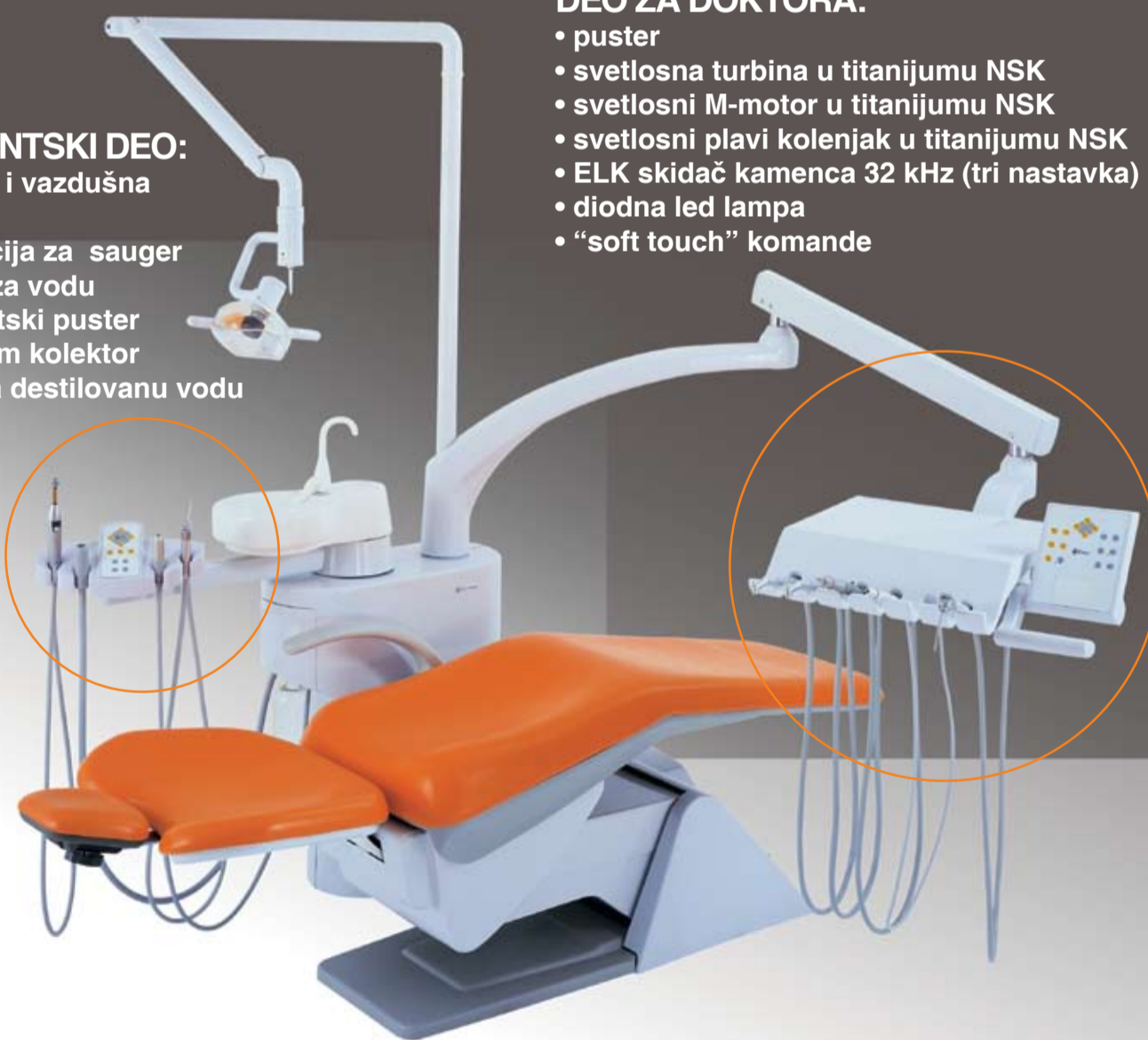
Svetski novitet: Ritter ULTIMATE

ASISTENSKI DEO:

- vodena i vazдушna sisaljka
- instalacija za sauger
- grejač za vodu
- asistenti puster
- amalgam kolektor
- boca za destilovanu vodu

DEO ZA DOKTORA:

- puster
- svetlosna turbina u titanijumu NSK
- svetlosni M-motor u titanijumu NSK
- svetlosni plavi kolenjak u titanijumu NSK
- ELK skidač kamenca 32 kHz (tri nastavka) NSK
- diodna led lampa
- "soft touch" komande



Autorizovani Ritter dileri:

MEDPRO-JAN

Jovana Subotića 17
21000 Novi Sad
+381 (0) 21 422 702
+381 (0) 21 420 806
+381 (0) 65 80 40 201
jandent@eunet.yu
www.nsk-inc.com

RITTER-DENTAL

Rade Končara 141
21410 Futog
+381 (0) 21 895 347
+381 (0) 64 13 24 539
dorans@ptt.yu

Ritter[®]

120 GODINA POSTOJANJA