



## Новости

**Текстовые сообщения способны снижать уровень боли у пациентов, проходящих ортодонтическое лечение**

**Dental Tribune International**

**Гринсбург, Пенсильвания, США:** ученые впервые изучили влияние текстовых сообщений на уровень боли и беспокойства, самостоятельно оцениваемый пациентами. Среди прочего они установили, что текстовые сообщения, отправленные пациенту стоматологической клиникой после первичной установки ортодонтического аппарата, приводят к снижению ощущения боли. В исследовании приняли участие 39 пациентов в возрасте от 10 до 18 лет, располагающих мобильным телефоном и начавших ортодонтическое лечение зубов верхней челюсти с помощью несъемной ортодонтической техники. Члены 1-й группы (15 пациенток и 5 пациентов) получали заранее подготовленные стандартные сообщения, содержащие слова ободрения и вопросы



*Текстовые сообщения от стоматолога могут способствовать уменьшению боли на начальном этапе всеобъемлющего ортодонтического лечения. (Foto: Champaign studio/Shutterstock)*

о самочувствии пациента. Участники 2-й группы (10 пациенток и 9 пациентов) не получали никаких сообщений после установки ортодонтического аппарата.

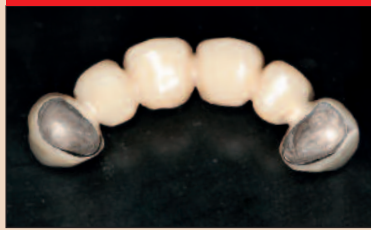Через семь дней после начала лечения участники обеих групп отмечали одинаковый уровень боли и беспокойства. Тем не менее исследователи обнаружили, что у контрольной группы средний уровень боли был более высоким, а период дискомфорта – более продолжительным.

В отношении уровня беспокойства разница между группами отсутствовала. По сообщениям пациентов, наивысшей точки беспокойства достигало на следующий день после установки ортодонтического аппарата.

Согласно предыдущим исследованиям боль и дискомфорт, обычно связанные с установкой ортодонтических аппаратов, являются основной причиной отказа пациентов от данного вида лечения. Таким образом, ортодонты и их сотрудники должны обеспечить максимальный комфорт пациента, и одним из способов решения этой задачи является улучшение коммуникации между клиникой и пациентом, говорят исследователи.

По данным отчета, опубликованного в апреле компанией Experian – международной аналитической и маркетинговой службой, мобильный телефон есть у 93% взрослых американцев, а владельцы смартфонов в возрасте от 18 до 24 лет ежемесячно отправляют и получают почти 4 тыс. сообщений.

## Пародонтология

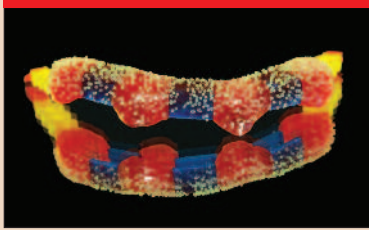


**Получение максимальной эстетики фронтального отдела при заболеваниях пародонта Одномоментная имплантация**

Наряду с вредными привычками пациента, системными заболеваниями и бруксизмом болезни пародонта ставят перед имплантологами ряд сложных задач. При пародонтике стоматологам приходится иметь дело с отсутствием зубов, увеличенным объемом эпителиальной ткани, резорбцией кости и утратой периодонтальной связки.

стр. 4

## Эстетическая стоматология



**Восстановление эстетики и функциональности с помощью балочного протеза с опорой на имплантаты**

Пациентка 74 лет с полными протезами обеих челюстей для улучшения их эстетики и функций обратилась в нашу клинику. При первичном осмотре отметили существенное различие между старым несостоятельным полным протезом верхней челюсти и недавно установленным протезом нижней челюсти с опорой на 4 имплантата.

стр. 15

## События



**Компания Colgate® презентовала революционную новинку для победы над кариесом**

12 марта состоялась презентация нового продукта – компания Colgate® представила журналистам зубную пасту Colgate® Максимальная Защита от Кариеса + НЕЙТРАЛИЗАТОР САХАРНЫХ КИСЛОТ™. Принципиально новый механизм действия продукта позволяет стоматологам с уверенностью говорить, что эта новинка поможет обеспечить пациентам здоровое будущее без кариеса.

стр. 19

## События



**Как моментально вернуть улыбку двум симпатичным людям?**

Обзор экспозиции Bredent medical на Международной стоматологической выставке в Кельне.

Одномоментная реставрация – это весьма актуальная тема стоматологической индустрии. Для компании Bredent medical она стала главной. Об этом со всей очевидностью свидетельствуют истории двух пациентов, которые с успехом демонстрируют передовые методы одномоментной реставрации.

стр. 19

## Силанизирующие жидкости и кондиционирование поверхностей в стоматологии

*Кристи Й.К.Лунь, Юкка Пекка Матинлинна, Гонконг*

При установке реставраций важно создать прочную связь между композитным цементом и материалом реставрации. Силу этой связи можно существенно увеличить с помощью силана.

Силанизирующие жидкости, представляющие собой гибридные неорганическо-органические вещества, применяются для усиления адгезии между несходными материалами. Они эффективно увеличивают адгезию материалов на основе кремния, например, фарфора. Однако адгезия материалов на основе других веществ, например циркония, металлов и металлических сплавов, остается неудовлетворительной.

Решением этой проблемы является кондиционирование поверхности реставрационных материалов. Сегодня в стоматологии для этого широко применяют трибохимическое покрытие поверхности средствами на основе двуокиси кремния. После такой обработки на поверхности образуется слой кремния, с которым силан вступает в химическую реакцию, позволяющую сформировать прочную связь. Кроме того, такое кондиционирование увеличивает шероховатость поверхности, что усиливает микромеханическое сцепление.

В этом обзоре будут рассмотрены методы кондиционирования поверхностей и ряд новых техник, химические свойства силана, его применение в стоматологии и его ограничения в контексте усиления адгезии. В коммерческих средствах для клинического применения наиболее широко используется такой силановый мономер, как 3-метакрилокси-пропилтриметоксилан. Он предварительно гидролизуется в подкисленном уксусной кислотой растворе, который обычно состоит из этанола и воды.

Срок хранения готового силанового раствора относительно невелик: с течением времени он стано-

вится мутным и в таком состоянии непригодным для усиления адгезии. Чтобы обеспечить большую стабильность средства, была разработана форма выпуска для замешивания на месте. В одном флаконе со-

держится негидролизированный силан в этаноле, в другом – водный раствор уксусной кислоты. Для инициации гидролиза силана эти два раствора смешивают перед использованием.

### Методы кондиционирования поверхностей

Кондиционирование поверхности реставрационных материалов является важным предварительным

→ DT стр. 2  
Реклама

3D эффективность\_  
Оптимальная очистка при сохранении анатомии

XP ENDO finisher

world revolution 1st ANATOMIC FINISHER ENDO file

FKG Dentaire SA  
www.fkg.ch

www.fkgdental.ru/mail@kavitron.ru



← ДИ стр. 1

этапом, позволяющим модифицировать свойства поверхности для обеспечения долговечной и гидролитически стабильной адгезии. К методам кондиционирования поверхностей, широко применяемым в стоматологии, относятся пескоструйная обработка, трибохимическое покрытие оксидом кремния и протравливание плавиковой кислотой; эти методы будут рассмотрены в следующем разделе.

**Пескоструйная обработка**

Поверхность металлов, сплавов и некоторых керамических материа-

керамики, находящуюся в стеклообразном состоянии. Таким образом, формируется микроретенционная поверхность с микроскопическими порами, которые усиливают микро-механическую связь с композитным цементом.

**Новые методы кондиционирования поверхностей**

Поиск новых способов создания прочной и долговечной связи продолжается. В настоящее время исследователи всего мира изучают несколько новых методов кондиционирования поверхностей. К ним относятся лазерная обработка, селек-

ность охлаждают при комнатной температуре, удаляют с нее кондиционер с помощью плавиковой кислоты и промывают. Благодаря этому образуется новая ретенционная поверхность, хорошо связывающаяся с композитным цементом.

**Наноструктурное покрытие алюминием**

Цирконий погружают в суспензию нитрида алюминия. В результате гидролиза нитрид алюминия образует боцит, который осаждается на поверхности циркония. Затем материал нагревают до 900°C. Боцит совершает фазовый переход и превращается в δ-алюминий. Благодаря такой

плазмой гексафторида серы, в результате чего на ней образуется слой фтороксида. Этот слой может повышать реактивность циркония по отношению к силановому агенту. Тем не менее точный механизм формирования связи между слоем фтороксида циркония и силаном пока остается не выясненным.

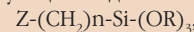
**Химическая структура силана**  
**Функциональные и нефункциональные силаны**

Функциональные силаны содержат две функциональные группы, способные реагировать с неорганическими матрицами, например керамикой, и органическими веществами, например смолами. Таким образом, их можно использовать в качестве связующих веществ для соединения несходных материалов.

Кроме того, существует группа так называемых нефункциональных силанов. Они содержат только одну функциональную группу, вступающую в реакцию с неорганическими веществами. Такие силаны широко применяются для специфической модификации поверхностей материалов. Кроме того, они являются бифункциональными/сшивающими веществами, которые имеют два атома силикона с тремя гидролизующимися алоксильными группами. Сшивающие силаны применяются в стоматологической промышленности. Также такие силаны присоединяют к функциональному силану для усиления и обеспечения гидролитической стабильности связи между композитными материалами и титаном.

**Механизм активации силана**

Силаны могут создавать связь между неорганическими и органическими веществами. Общая формула функциональной силанизирующей жидкости выглядит так:



где Z – это органофункциональная группа, вступающая в реакцию с органической смолой,  $(CH_2)_n$  – линейная группа, а OR – алоксильная группа. Алоксильные группы активируются путем гидролиза ( $SiOR \rightarrow SiOH$ ), перед тем как вступают в реакцию с поверхностными гидроксильными группами субстрата.

Первым этапом гидролиза силана является быстрое и обратимое про-

обладающим фактором скорости гидролиза силана. Этот эффект лучше всего иллюстрирует шаростержневая модель (рис. 2).

Как видно на рис. 2, стерическое отталкивание усиливается, когда размер алоксильной группы меняется при переходе из метоксильной в бутоксильную группу. Сближенные молекулы воды, нуклеофила, с атомом силикона затрудняется в случае громоздких бутоксильных групп. Этим может объясняться использование этоксисиланов в коммерческих стоматологических средствах: малые этоксильные группы обеспечивают быстрый гидролиз. Метоксисиланы не используют, поскольку их побочный продукт, метанол, чрезвычайно токсичен.

Органофункциональные группы силанов состоят, например, из

$>C=C<$ , виниловой двойной связи, способной вступать в реакцию с функциональными группами композитов, состоящими из связей  $>C=C<$ . Реакцию запускают иницирующие факторы композита, которые в видимом голубом свете разлагаются и образуют свободные радикалы. Эти свободные радикалы вступают в реакцию со связью  $>C=C<$  в композитном мономере или молекуле силана, образуя другие виды свободных радикалов. Реакция этих свободных радикалов с мономером композита и молекулами силана приводит к формированию новых одинарных связей C-C. Таким образом, силановые аппреты соединяют композитный материал с поверхностью неорганического субстрата.

**Силаны в стоматологии**

**Фиксация и ремонт керамических реставраций**

Силаны применяют при установке и ремонте таких реставраций, как керамические вкладки, коронки и мостовидные протезы. В большинстве случаев восстановление поврежденной реставрации занимает меньше времени и обходится дешевле, чем создание новой ортопедической конструкции, если только реставрация вообще подлежит восстановлению. Обычно ремонт керамической реставрации подразумевает обработку поверхности алмазными борами для придания ей шероховатости, пескоструйную обработку, протравливание кислотой,

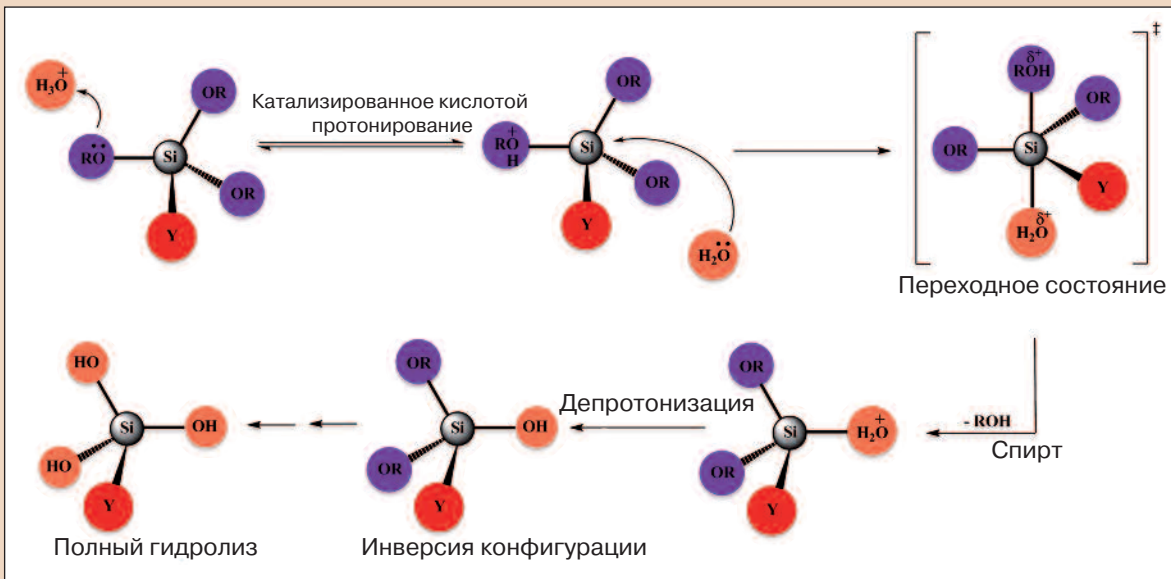


Рис. 1. Механизм гидролиза силана.

лов в течение 10–15 с подвергают абразивной обработке с помощью частиц алюминия размером 110 мкм и струи воздуха, направленной перпендикулярно поверхности с расстояния в 10 см при давлении 380 кПа. Цель данного процесса – увеличить шероховатость поверхности материала, что также способствует микромеханической ретенции цемента.

**Пирохимическое покрытие оксидом кремния**

В стоматологических лабораториях применяют различные системы для покрытия оксидом кремния. К ним относятся Silcoater Classical, Silcoater MD и Siloc (все – Heraeus Kulzer), а также PyrosilPen (SURA Instruments). Тетраэтоксисилан впрыскивается в пламя и сгорает вместе с бутаном в присутствии кислорода. Силан разлагается и образует реактивные частицы  $SiOx-C$ , которые осаждаются на поверхности; за счет этого на последней образуется похожий на стекло слой кремния.

**Трибохимическое покрытие оксидом кремния**

Трибохимическая система Rocatec (3M ESPE), в которой используются покрытые кремнием частицы алюминия, появилась в 1989 г. Ее применяют для покрытия кремнием керамических и металлических поверхностей. Адгезия силана и покрытого кремнием материала усиливается благодаря образованию прочной силоксановой связи ( $Si-O-Si$ ). Такая обработка поверхности также увеличивает шероховатость последней, что усиливает микромеханическую ретенцию композита, позволяя ему проникать в поры материала.

**Протравливание плавиковой кислотой**

Обычно плавиковую кислоту применяют для протравливания керамических виниров и при восстановлении треснувших керамических реставраций, перед окончательной фиксацией последних на цемент. В клинической практике используется плавиковая кислота в низких концентрациях – от 4 до 10%. При протравливании поверхности керамики гелем плавиковой кислоты он растворяет полимерную матрицу

рамаки лазером приводит к образованию неровностей, способствующих механической ретенции. Основным недостатком этого метода считается появление поверхностных трещин, связанное с термическим воздействием лазера при высокой мощности излучения. Ввиду этого необходимо тщательно выбирать настройки лазера в зависимости от типа керамики.

**Лазерная обработка поверхностей**

Слово «лазер» является английской аббревиатурой, которая расшифровывается как «усиление света с помощью индуцированного излучения»; эта технология появилась в 1950-х годах. Лазеры Er:YAG, Nd:YAG и  $CO_2$  применяются для работы с мягкими и твердыми тканями, а также для обработки поверхностей. Облучение поверхности ке-

рамаки формирует микроретенционная поверхность, отличающаяся лучшей механической связью с композитным цементом.

**Внутреннее покрытие керамикой**

Поверхность циркония подвергают пескоструйной обработке с помощью частиц алюминия размером 70 мкм. Затем ее покрывают тугоплавким фарфором, который изготавливают путем введения керамического порошка в избыточный объем дистиллированной воды. Керамику обжигают в вакууме при высокой температуре. После обжига поверхность еще раз подвергают

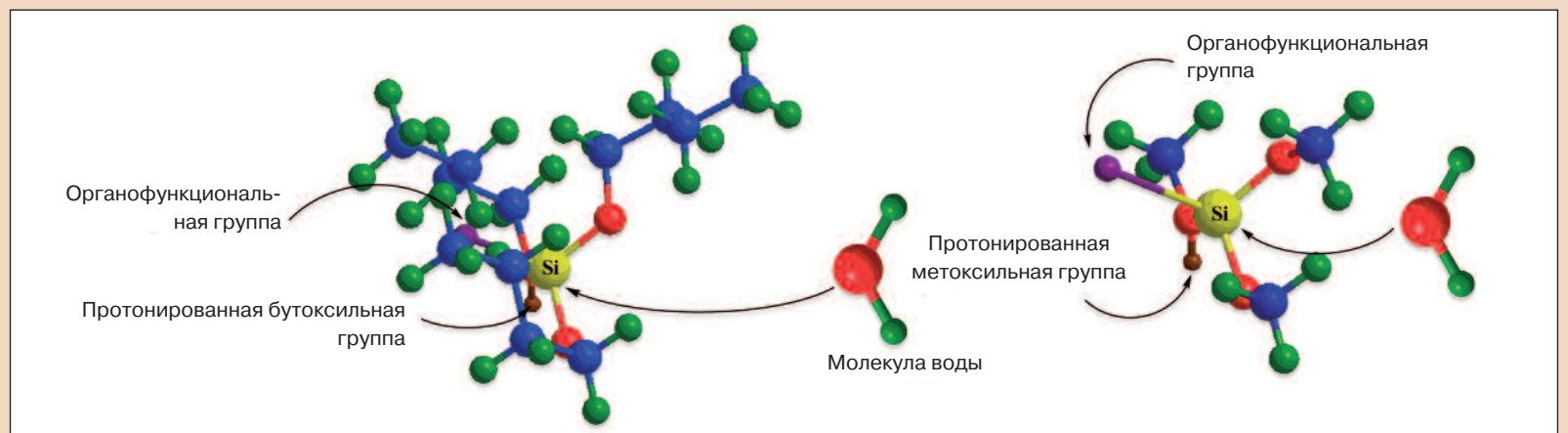


Рис. 2. Стерическое воздействие алоксильных групп на гидролиз силана; шаростержневая модель различия между метоксильной и бутоксильной группами.

пескоструйной обработке. На поверхности циркония образуется кремниевый слой, который усиливает адгезию с силаном, т.е. способствует формированию силоксановой связи.

**Химическое осаждение пара**

Поверхность циркония подвергают воздействию паровой смеси тетрахлорсилана и воды. Силан гидролизуются, и зародышевый слой  $Si-xOy$  осаждаются на поверхности в виде покрытия. Толщина зародышевого слоя зависит от времени осаждения. Кремниевый зародышевый слой обеспечивает наличие реакционно-способных центров для силана.

**Плазменное фторирование**

В плазменном реакторе поверхность циркония контактирует с

тонирование алоксильной группы при низком водородном показателе (pH 3–5). Затем происходит реакция бимолекулярного нуклеофильного замещения ( $SN_2$ ) в атоме силикона. Нуклеофил, молекула воды, оказывает разрушающее воздействие на атом силикона, электрофил, создавая пентакоординатное переходное состояние. Между силиконом и нуклеофилом формируется новая связь, а связь между силиконом и замещаемой группой, спирт, разрывается. В результате возникает вещество с инверсной конфигурацией. Возможный механизм гидролиза силана показан на рис. 1.

Скорость гидролиза силана зависит от стерического (размерного) и индуктивного (электронного) воздействия алоксильных групп. Стерическое воздействие является пре-

нанесение силана и фиксацию на композитный цемент.

**Усиленные стекловолокном композиты**

Относительно новые биологически совместимые материалы, усиленные стекловолокном композиты используют для создания несъемных частичных протезов, съемных ортопедических конструкций, пародонтологических и ретенционных шин. Адгезия стекловолокна и композита усиливается при добавлении силанизирующей жидкости. Силан образует силоксановые связи с поверхностными гидроксильными группами стекловолокна. Органофункциональные группы силана вступают в реакцию с функциональными группами композита. За счет этого



увеличивается сила связи между композитом и стекловолокном.

#### Композитные пломбировочные материалы

Современные стоматологические композитные материалы состоят из смоляной матрицы, содержащей мономеры и сшивающие мономеры, а также инициатора свободнорадикальной полимеризации, ингибитора, пигментов, наполнителей, например, бариевого стекла, кремния апатита и силанового агента. Последний усиливает связь между частицами наполнителя и смоляной матрицей. Частицы наполнителя улучшают физические и механические свойства композитного материала. Кроме того, добавление наполнителей сокращает усадку материала после полимеризации и улучшает его эстетические свойства и рентгеноконтрастность.

#### Титан, благородные металлы и сплавы

Титан, благородные металлы и кобальт-хромовые сплавы широко применяются при изготовлении съемных частичных и полных протезов с металлическим каркасом, а также металлических реставраций, предназначенных для фиксации на композитный цемент. Кондиционирование поверхности этих металлов и сплавов путем пескоструйной обработки с помощью покрытых кремнием частиц алюминия позволяет создать поверхностный кремниевый слой. При нанесении на него силана формируется прочная силоксановая связь. После этого реставрации фиксируют на цемент.

#### Ограничения силанов как усилителей адгезии

Силаны эффективно усиливают адгезию композитного цемента и реставрационных материалов, но обладают рядом ограничений.

Адгезия силанов к реставрационным материалам не на основе кремния, например алюминию, цирконию и металлам, слабее, чем к кремниевому покрытию на поверхности этих материалов. Таким образом, предварительное нанесение такого покрытия на поверхности является обязательным условием создания прочных (силоксановых) связей между силаном и реставрационным материалом. В случае благородных металлов или их сплавов для усиления адгезии применяют тионные или тиольные кондиционеры. Они связываются с различными стоматологическими реставрационными материалами разными способами.

#### Современные тенденции и перспективы применения разных кондиционеров в стоматологии

Сегодня в самоадгезивные композитные цементы и адгезивные праймеры, праймеры для металлов и сплавов, а также праймеры на основе карбоновых кислот добавляют и другие вещества, например, фосфатный эфир. Фосфатные эфиры способны напрямую связываться с бескремниевой, например, циркониевой керамикой. Согласно данным литературы, фосфатный эфир улучшает гидролитическую стабильность связи в большей степени, чем силан.

Основной проблемой при соединении композитов и реставрационных материалов с кремниевым покрытием при помощи имеющихся в продаже силанов заключается в ухудшении связи между ними с течением времени. Решить проблему гидролитической стабильности этой связи могут новые методы обработки поверхности реставрационных материалов и инновационные силановые мономеры. Силанизирующие жидкости с длинными углеводородными цепочками демонстрируют большую гидрофобность, чем жидкости с короткими

углеводородными цепочками, а связь в межфазном слое более устойчива к старению под воздействием термических факторов и воды. Эти два обстоятельства могут быть учтены в новых разработках, призванных решить означенную проблему.

Можно сказать, что силаны способны удовлетворить клинические требования, связанные с установкой стоматологических реставраций. Современный стандартный протокол подразумевает кондиционирование поверхности реставрации, нанесение силана и фиксацию на цемент. В настоящее время разработчики заняты решением проблемы гидролитической стабильности

силоксановой связи между силановым аппретом, композитным цементом и материалом реставрации. Не будет преувеличением сказать, что силаны, нашедшие широкое применение в промышленности, стоматологии и медицине, будут играть важную роль и дальше, при все большем распространении биологически совместимых материалов.

Обзор создан на основе статьи «Aspects of silane coupling agents and surface conditioning in dentistry: An overview» («Аспекты применения силановых агентов и кондиционирования поверхностей в стоматологии: обзор»), опубликованной в издании Dental Materials 2012; 28: 467–77. [DOI](#)

#### Информация об авторе

Доктор Кристи Лунг Йунг Кей (Christie Lung Ying Kei) – научный сотрудник кафедры материаловедения стоматологического факультета Университета Гонконга. Связаться с ним можно по адресу электронной почты: [cyclung@hku.hk](mailto:cyclung@hku.hk).



Статья впервые опубликована в журнале *Cosmetic Dentistry* 2013; 2.

Реклама

38-й Московский  
международный  
стоматологический  
форум и выставка



# Дентал Экспо

## 28 сентября - 1 октября 2015

Москва, Крокус Экспо  
павильон 2, залы 5, 7, 8  
Проезд: м. "Мякинино"



[www.dental-expo.com](http://www.dental-expo.com)



18+

На правах рекламы

S.T.I.dent - спонсор выставки,  
эсклюзивно представляет

**Septanest®**

Устроитель:  
**DENTALEXPO®**

Генеральный  
информационный  
партнер

Генеральный  
научно-информационный  
партнер

Стоматология  
СЕГОДНЯ

DENTAL TRIBUNE  
The World Dental Magazine



# Получение максимальной эстетики фронтального отдела при заболеваниях пародонта. Одномоментная имплантация

Николаос Папагианнулис, Эдуард Сандберг, Мариус Штайгман, Германия

## Введение

Наряду с вредными привычками пациента, системными заболеваниями и бруксизмом болезни пародонта ставят перед имплантологом ряд сложных задач. При пародонтите стоматологам приходится иметь дело с отсутствием зубов, увеличенным объемом эпителиальной ткани, резорбцией кости и утратой периодонтальной связки. В описан-

ном ниже случае данные клинического обследования показали горизонтальную и вертикальную резорбцию кости и множественные костные дефекты. Резорбция кости вокруг корня зуба привела к образованию воронки, заполненной мягкой тканью. Обеспечение первичной стабильности имплантата в данном случае было существенно затруднено.

Пациент проходил интенсивное пародонтологическое лечение, включающее удаление безнадежных зубов для устранения острых воспалительных явлений и реставрацию оставшихся зубов для обеспечения приемлемого стоматологического статуса. Однако пародонтологическое лечение зачастую приводит к нарушению функциональности и эстетики полости рта, что не может не рас-

страивать пациентов. Несмотря на успешное пародонтологическое лечение, поврежденные зубы часто приходится удалять. Именно поэтому возникает вопрос, в каких ситуациях такое лечение должно быть единственным, а в каких его следует использовать в качестве инструмента, повышающего вероятность успеха последующих хирургических и реставрационных процедур.

## Результаты клинического и рентгенологического обследования

При клиническом обследовании выявили серьезный дефект пародонта, скрининговый индекс IV, глубину зубодесневой борозды до 6 мм, подвижность зубов 2–3-й степени и индекс кровоточивости 3–4. Функциональность ограничена, эстетическая ситуация крайне неудовлетворительная. Ортопедические конструкции, установленные на центральных резцах, были слишком длинными – такой размер был выбран для того, чтобы замаскировать рецессию десны, но привел лишь к дальнейшей утрате прикрепления. Эстетика также была нарушена вследствие утраты волокон периодонтальной связки и костной ткани. От утраты кости в межпроксимальной области особенно пострадали латеральные резцы, которые в результате оказались повернуты в мезиальном направлении и наклонены вперед (рис. 1, 2). Рентгенологическое обследование подтвердило необходимость удаления всех 4 резцов верхней челюсти.

## План лечения

С учетом того, что целью хирургического пародонтологического лечения является уменьшение глубины зубодесневой борозды до 2–3 мм, и такая терапия почти всегда приводит к обнажению корней зубов, эстетический результат подобных процедур несостоятелен. Пациенты редко бывают удовлетворены видом своих зубов, особенно в случае выражено фестончатой десны. Установка более длинных реставраций, закрывающих обнаженные корни зубов, также не решает проблему. С другой стороны, такие вмешательства не всегда успешны и порой приводят к чувствительности зубов и их подвижности. Ввиду высокой стоимости такого лечения и его перечисленных выше недостатков пациенты все чаще ищут альтернативные варианты решения проблемы. В описанном здесь клиническом случае пародонтологическое лечение не привело бы ни к функциональному, ни к эстетическому улучшению, а лишь позволило бы сохранить зубы еще на несколько месяцев или лет. Кроме того, возникал риск дальнейшей утраты кости и мягких тканей, что осложнило бы ортопедическую реабилитацию. План лечения подразумевал консервативные пародонтологические процедуры и устранение воспаления, удаление зубов и одномоментную имплантацию с направленной регенерацией кости и мягких тканей.

## Хирургический этап

Перед удалением резцов с зубов 13 и 23 сняли коронки и отпрепарировали клыки под временный мостовидный протез. Изготовив восковую модель, разработали оптимальную форму будущего мостовидного протеза, обеспечивающую поддержку мягких тканей и манипуляции с ними на этапе заживления после имплантации. В случае невозможности первичного закрытия хирургической раны временный мостовидный протез играет роль защитного покрытия для нее (рис. 3–6).

Затем удалили зубы 12–22. При отслойке лоскута сохранили центральный и мезиальные десневые сочки между зубами. Из-за костного дефекта в межпроксимальной области отслойка ткани десневого сочка могла привести к сильной рецессии. После отслойки лоскута полной толщины подтвердили наличие явных вертикальных дефек-

Реклама



## Tribune CME



### Advanced Mentoring and Clinical Program Laser Dentistry

May 5-9, 2015, a total of 5 days in **Campinas** (São Paulo), Brazil

Take your skills to the next level by practicing hands-on live surgery on patients at the São Leopoldo Mandic University with 100 hours of learning.

Learn from the Masters of Endodontics:



Dr. Selma Camargo



Dr. Daianne T. Meneguzzo







Access our online learning platform: hours of premium video training and live webinars. Collaborate with peers and faculty on your cases.

Registration information:

**May 5-9, 2015**  
a total of 5 days in **Campinas** (São Paulo), Brazil

**Session fee: \$ 3,550**  
(you can decide at any time to complete the entire Clinical Program and take the remaining sessions)

Details on [www.TribuneCME.com](http://www.TribuneCME.com)

contact us at tel.: +49-341-484-74134  
email: [request@tribunecme.com](mailto:request@tribunecme.com)

Collaborate on your cases and access hours of premium video training and live webinars.



**São Leopoldo Mandic**  
you will receive a certificate from the University of São Leopoldo Mandic.



**33 C.E. CREDITS**




**ADA CERP**  
Continuing Education Recognition Program

Tribune Group GmbH is the ADA CERP provider. ADA CERP is a service of the American Dental Association to assist dental professionals in identifying quality providers of continuing education. ADA CERP does not approve or endorse individual courses or instructors, nor does it imply acceptance of credit hours by boards of dentistry.

**PACE**  
Program Approval for Continuing Education

Tribune Group GmbH is designated as an Approved PACE Program Provider by the Academy of General Dentistry. The formal continuing dental education programs of this program provider are accepted by AGD for Fellowship, Mastership, and membership maintenance credit. Approval does not imply acceptance by a state or provincial board of dentistry or AGD endorsement.



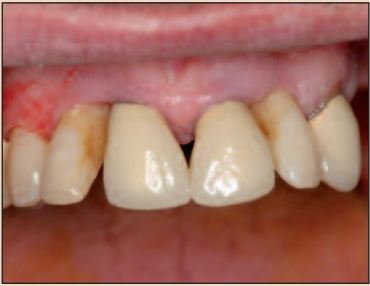

Рис. 1. Исходная клиническая ситуация.

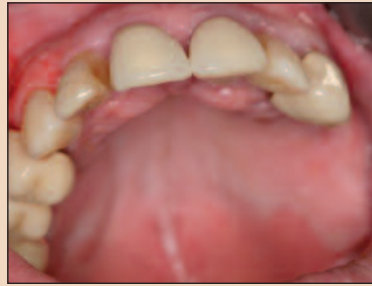

Рис. 2. Исходная клиническая ситуация, вид со стороны режущих краев.

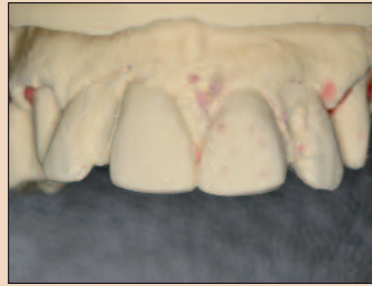

Рис. 3. Модель для создания временной реставрации.

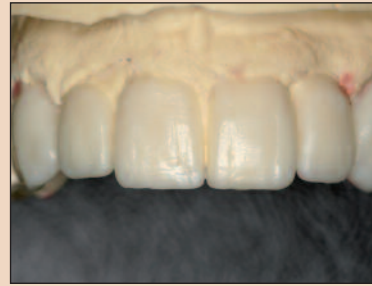

Рис. 4. Восковая модель временного мостовидного протеза.

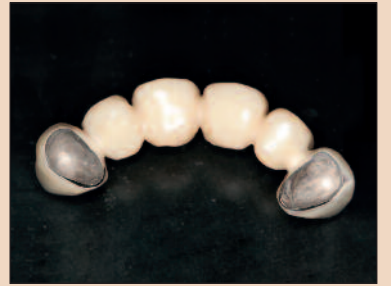

Рис. 5. Временный мостовидный протез с промежуточной частью, формирующей мягкие ткани.

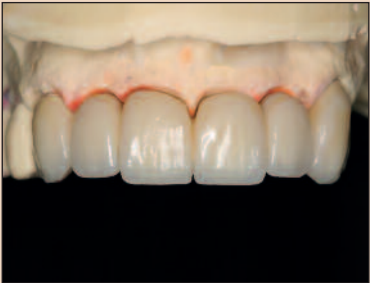

Рис. 6. Временный мостовидный протез, вид спереди.

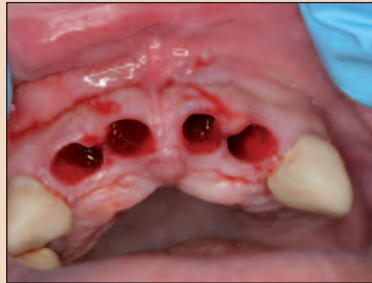


Рис. 7. Лунки зубов после удаления.

тов кости, особенно между зубами 11 и 12. Послабляющие разрезы произвели дистально от клыкков в пределах прикрепленной десны; такой подход позволяет избежать образования рубцов при вертикальном рассечении слизистой. Мелкое преддверие полости рта пациента делало отслойку расщепленного или надкостничного лоскута менее логичной, а мобилизация мягкой ткани с губ могла привести к функциональным ограничениям, натяжению швов и необходимости в повторной пластике десны для репозиции мобилизованной ткани. По краям раны удалили излишки эпителия, костные дефекты очистили от вросших мягких тканей (рис. 7–10). Горизонтальная утрата кости была умеренной. Имплантаты установили чуть ниже уровня альвеолярного

гребня. Толщина вестибулярной костной пластинки вследствие резорбции не превышала 1–1,5 мм; приняли решение использовать имплантаты 3,8 мм, оставив зазор между ними и вестибулярной костной пластинкой 1,5 мм.

Пространство между имплантатами и вестибулярной костной пластинкой заполнили смесью аутологичной костной стружки и ксеногенного остеопластического материала. Последний также поместили на вестибулярную костную пластинку, чтобы устранить ее резорбцию. В качестве барьера использовали перикардную мембрану (рис. 11). Анатомия верхней челюсти пациента и мелкое преддверие полости его рта не позволяли обеспечить первичное закрытие раны. Чтобы защитить мембрану от рассасывания под воз-

действием протеолитических ферментов, поверх нее разместили два слоя тканевой матрицы. Использование коллагеновой матрицы и защиты в виде временного мостовидного протеза позволило рассчитывать на формирование грануляционной ткани и закрытие лунки через 2 нед (рис. 12).

Контрольные осмотры с профилактическими процедурами и инструктажем по гигиене полости рта проводили еженедельно. Через 3 нед сняли швы, отметили отсутствие раздражения и идеальное заживление раны (рис. 13).

### Раскрытие имплантатов и протезирование

Через 3 мес имплантаты раскрыли, выполнив минимально инвазивные надрезы. Пластика десневых сосочков позволила скорректировать края ран между зубами 11–12 и 21–22 (рис. 14). Еще через 3 нед получили оттиски. Качество мягкой ткани было оптимальным, а объем прикрепленной десны – достаточным. Толщина мягкой ткани в области шеек имплантатов составляла 2–2,5 мм, что вполне обеспечивало возможность создания необходимого вестибулярного контура. С помощью абатментов выпуклой или вогнутой формы

можно было придать мягкой ткани необходимые эстетические параметры (рис. 15, 16).

Установка коронок дала отличный результат. Десневые сосочки и псевдососочки заполняют межпроксимальные пространства. Контактные пункты пришлось сделать более длинными и широкими, чтобы компенсировать вертикальную утрату кости, особенно в области зубов 11–12. Тем не менее черные треугольники отсутствуют, и пациент удовлетворен эстетическим результатом, который при надлежащей гигиене должен еще улучшиться в течение нескольких ближайших месяцев. Ввиду всего этого необходимости в имитации мягких тканей с использованием цветной керамики не было (рис. 17–19).

### Обсуждение

При заболевании пародонта важно решить, обеспечит ли пародонтологическое лечение удовлетворительные отдаленные результаты. В данном клиническом случае своевременное удаление зубов позволило «законсервировать» ситуацию, максимально использовать ее для успешной установки имплантатов и устранить риск дальнейшей утраты кости или рецессии десны. Любая иная процедура подразумевала бы двухэтапное хирургическое вмешательство и, возможно, установку съемной ортопедической конструкции. Большой удачей оказалось наличие у пациента толстого биотипа десны; качество мягкой ткани не вызывало сомнений. Метод хирургического вмешательства и принцип свободной грануляции раны позволили исключить натяжение лоскута, а объем кости – обеспечить первичную стабильность имплантата. Одномоментная имплантация создала условия для аугментации кости с применением меньшего объема трансплантируемого материала. Положение имплантатов позволило создать оптимальный вестибулярный контур и избежать сложных манипуляций с мягкими тканями.

Клиническая картина и наличие костных дефектов обуславливали необходимость некоего эстетического компромисса в области зубов 11–12. Восстановить костную опору межпроксимальной мягкой ткани сложно, а результаты формирования псевдососочка не всегда бывают предсказуемыми. Одномоментная имплантация в этой области позволяет сохранить твердые и мягкие ткани. За счет продуманного расположения имплантатов и свободной грануляции лунки зуба удалось увеличить объем мягкой ткани, что является большим преимуществом при последующем протезировании.

Шейка установленных в данном случае имплантатов на высоте 1 мм имеет микрожелобки. Такая конструкция имитирует биологические характеристики зубов и предполагает лучшее прикрепление клеток к поверхности имплантата. Современные устройства такого типа также предусматривают переключение платформ, за счет которого осуществляется защита альвеолярного гребня. При установке имплантатов на уровне гребня или ниже него мягкая ткань образует манжету и защищает расположенную ниже кость. При установке имплантата выше уровня альвеолярного гребня

функцию защиты костной ткани берет на себя шейка устройства, к которой прикрепляются волокна мягкой ткани.

В тех случаях, когда первичное закрытие раны невозможно, а мобилизация соседней мягкой ткани за счет отслойки лоскута нежелательна, необходима временная ортопедическая конструкция. Работа с мягкой тканью начинается с самого первого этапа вмешательства и определяет конечный эстетический результат.

Клиническая ситуация через 3 нед использования формирователей десны требовала изменения положения мягких тканей с вестибулярной стороны между зубами 11 и 21, в частности, их апикального смещения на 0,5 мм. Для этого использовали индивидуально изготовленные абатменты с выпуклым основанием, увеличенным на 1 мм. Границы десны у латеральных резцов, наоборот, требовалось сместить в направлении коронки, и здесь использовали узкие абатменты, обеспечившие больше пространства для мягкой ткани.

Примененное в данном клиническом случае сочетание биоматериалов соответствует стандартному протоколу аугментации и хорошо изучено. Результаты направленной регенерации кости предсказуемы даже при наличии крупных дефектов. Помимо состава комбинированного материала очень важна его текстура. Частицы грубой шероховатой формы способствуют внутренней аугментации участка. Зачастую внешняя стабилизация с использованием штифтов или винтов не требуется. Пористость частиц определяется их биологическим происхождением. Именно поэтому авторы предпочитают применять аутогенную костную стружку и использовать те преимущества, которые дает ее сочетание с ксенотрансплантатами, включая, разумеется, обязательные для современных биоматериалов индуктивность и кондуктивность. Заболевание пародонта заметно сужает возможности имплантологического лечения, однако в ряде случаев не является противопоказанием для установки имплантатов. Успех такого рода вмешательств определяется хорошим знанием биологии, хирургических методов и принципов протезирования. Как и любые другие имплантологические процедуры, они требуют правильной диагностики, критического анализа клинической ситуации и тщательного планирования лечения, а также обдуманного выбора имплантатов и биоматериалов. Современная имплантология располагает всем необходимым инструментарием для успешного лечения. Осложнения, однако, бывают тяжелыми и с трудом могут быть устранены без ухудшения результатов. **□**

### От редакции

Статья впервые была опубликована в журнале CAD/CAM №1, 2014.

### Контактная информация

Dr Nikolaos Papagiannoulis  
Steigmann Institute  
Bahnhofstra e 64  
69151 Neckargemund  
Germany (Германия)  
m.steigmann@t-online.de  
www.implantologie-heidelberg.de

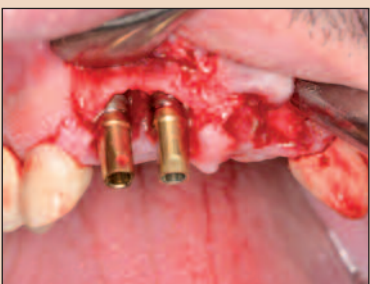

Рис. 8. Отслойка лоскута и установка имплантатов.

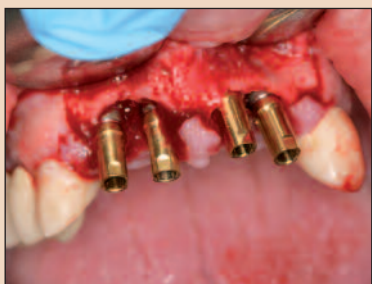

Рис. 9. Установка 4 имплантатов.

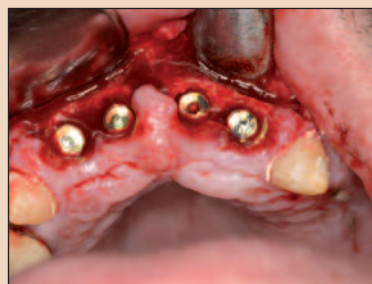

Рис. 10. Имплантаты в полости рта пациента.

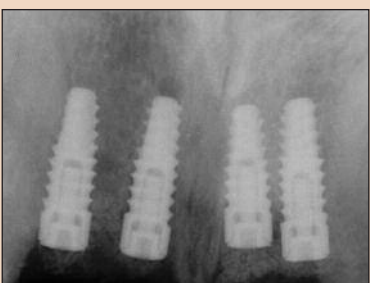


Рис. 11. Рентгенограмма, сделанная после установки имплантатов.

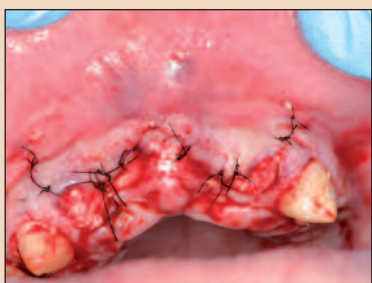

Рис. 12. Репозиция лоскута.

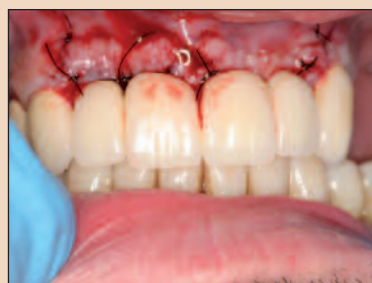

Рис. 13. Временный мостовидный протез в полости рта пациента.

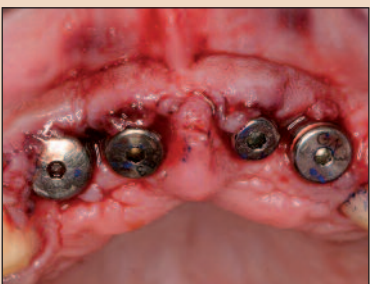

Рис. 14. Вид после раскрытия имплантатов и установки формирователей десны.

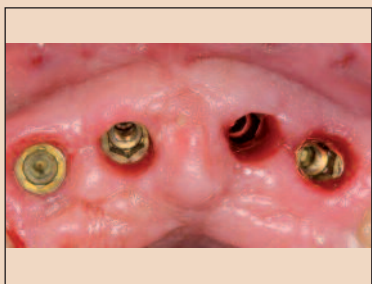


Рис. 15. Клиническая картина через 3 нед после раскрытия имплантатов.

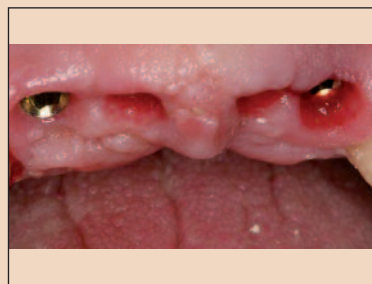

Рис. 16. Морфология десневого сосочка после удаления формирователей десны.

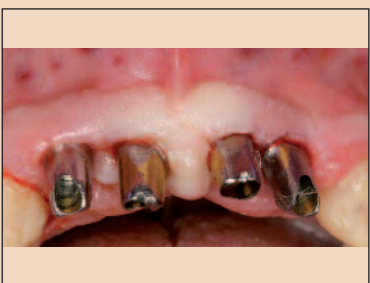

Рис. 17. Примерка постоянных абатментов.

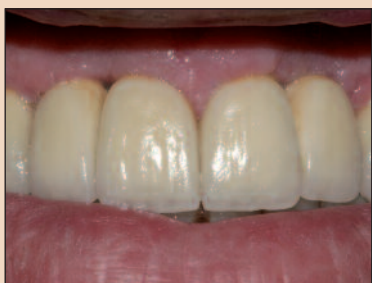

Рис. 18. Постоянные ортопедические конструкции.

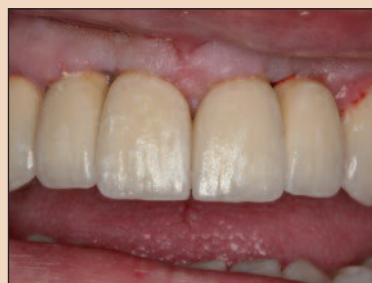

Рис. 19. Формирование псевдососочка спустя 3 мес после установки коронок.



# Новая технология профилактики кариеса зубов НЕЙТРАЛИЗАТОР САХАРНЫХ КИСЛОТ™

Е.Е.Маслак

ГБОУ ВПО Волгоградский государственный медицинский университет Минздрава России

Несмотря на существенное снижение распространенности кариеса во многих странах мира, кариес зубов остается основной проблемой современной стоматологии [10, 15, 30]. В нашей стране эта проблема стоит особенно остро, так как во многих регионах уже в детском возрасте распространенность кариеса зубов достигает 80–100% [2, 4, 8].

Согласно традиционной концепции кариес зубов начинается с деминерализации эмали зубов, возникающей под действием кислот, образующихся из пищевых легкоусвояемых углеводов (сахаров) в результате жизнедеятельности микроорганизмов зубного налета. Деминерализация прогрессирует, разрушается органическое вещество твердых тканей зубов, образуется дефект – кариозная полость [5, 18] (рис. 1).

Устранить первый пусковой момент развития кариеса зубов – частый прием легкоусвояемых углеводов – практически невозможно, так как нарушения питания в той или иной мере присущи большинству населения [1, 7], а разработка сахарозаменителей не привлекла к устранению сахаров из рациона питания современного человека. Патогенное влияние кислот на зубы уменьшается благодаря способности слюны смывать, нейтрализовать и утилизировать кислоты. Кроме того, слюна обеспечивает защиту от растворения, минерализацию и реминерализацию твердых тканей зубов [3, 6, 18]. Однако наличие зубного налета существенно уменьшает защитные возможности слюны.

Развитие кариеса зубов зависит от взаимодействия большого количества кариесогенных и кариеспротективных факторов [3, 5, 6, 11, 18, 31–33], среди которых особая роль принадлежит фторидам. Фториды, присутствующие в низкой концентрации в полости рта, подавляют процессы деминерализации и усиливают процессы реминерализации твердых тканей зубов, предупреждая образование кариозных полостей. Рекомендации по применению фторидов для профилактики и лечения начальных форм кариеса имеют высший уровень доказательности [3, 6, 9, 14, 42, 45]. Ведущим направлением считается местное применение фторидов, а фторидным зубным пастам принадлежит главная роль в снижении распространенности кариеса зубов у населения, зарегистрированном в конце прошлого века во многих странах мира [42, 45]. Однако фториды действуют в основном на патогенетическом уровне – восстанавливают деминерализованные ткани, повышают устойчивость твердых тканей зубов к действию кислот, но не мешают началу развития кариеса. Фториды не могут снизить количество зубного налета, подавить кислотопродукцию бактерий, существенно влияют на гомеостаз биопленки и баланс полезных и кариесогенных бактерий [17, 18]. Именно поэтому, несмотря на высокую эффективность фторидов, актуальным направлением современной стоматологии становится разработка новых, дополнительных к фторидам, средств профилактики кариеса зубов.

Новое направление профилактики кариеса было разработано на основе этиопатогенетического подхода. В возникновении кариеса зубов решающая роль принадлежит кариесогенным бактериям (*Streptococcus mutans*, *Lactobacilli*, *Candida* и др.), которые способны к кислотопро-

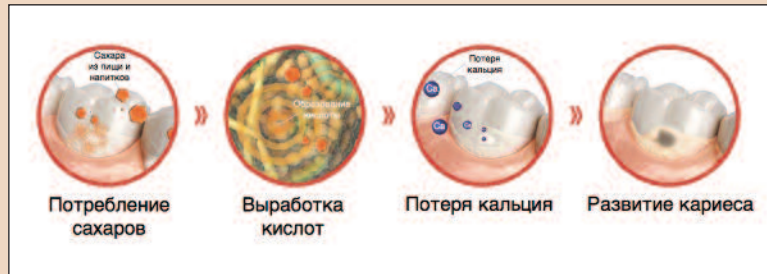

Рис. 1. Традиционная концепция развития кариеса.

дукции, существованию и размножению в кислой среде [18, 24, 27]. Кариесогенные бактерии существуют в зубной биопленке, которая представляет собой сложное организованное сообщество около 1 тыс. разных микроорганизмов, поддерживающих взаимовыгодные метаболические процессы. В условиях частого приема сахаров в биопленке увеличивается кислотопродукция, начинают преобладать кариесогенные штаммы бактерий. Снижение pH на границе биопленки и зуба приводит к развитию деминерализации эмали. Если зубной налет удаляют и зуб подвергается действию слюны – деминерализованный участок восстанавливается. Фториды ускоряют процесс реминерализации. Однако образование новой биопленки и повторный прием сахаров вновь создают условия для повторения кислотных атак на твердые ткани зубов, цикл деминерализации повторяется. Именно поэтому в настоящее время кариес зубов рассматривается как результат экологического сдвига в зубном налете от здоровой микрофлоры к патогенной. В рамках экологической теории развития кариеса зубов представляется как непрерывный процесс чередования циклов деминерализации и реминерализации (состояние кариеса), который может протекать в твердых тканях зубов непрерывно, в течение многих лет, без образования кариозной полости [17, 18, 20].

В реальной жизни трудно изменить привычки питания и ухода за полостью рта людей, характер слюноотделения и состав слюны, поэтому основные усилия исследователей были направлены на разработку средств и методов, влияющих на зубную биопленку, и оказалось, что патогенетическую цепочку развития кариеса можно прервать на стадии образования кислот. Изучение состава биопленки показало, что наряду с кислотопродуцирующими бактериями в состав микрофлоры входят бактерии, продуцирующие щелочи. Недостаток выработки щелочей может способствовать развитию кариеса так же, как и избыток выработки кислот [26, 29, 36]. Субстратом для выработки щелочей служат азотистые белковые и небелковые соединения. Внимание исследователей привлекла аминокислота аргинин, которая постоянно поступает в полость рта из аргининсодержащих пептидов и перерабатывается аргининолитическими бактериями (*Streptococcus sanguis* и др.) с выделением аммиака. Поступление аргинина в биопленку запускает механизм образования аммиака, в результате нейтрализуются кислоты, среда биопленки приобретает щелочной характер (рис. 2) [16, 23, 41].

Тем самым предотвращается I стадия развития кариеса – деминерализация, а реминерализация эмали в щелочной среде усиливается. Клинически было подтверждено, что применение аргинина помогает ре-

минерализации начальных кариозных поражений [39]. С другой стороны, поступление аргинина обеспечивает размножение аргининолитических микроорганизмов, которые начинают преобладать над кариесогенной кислотопродуцирующей микрофлорой. Таким образом, биопленка приобретает более здоровый, некариесогенный характер [17, 35]. В клинических исследованиях было установлено, что у пациентов с высокой активностью кариеса снижена способность биопленки продуцировать аммиак, как аргинин-дезаминазным, так и уреазным способом [21, 35], а добавление внешних источников аргинина способствовало повышению аргинин-дезаминазной активности независимо от наличия или отсутствия у пациентов активных кариозных поражений [17, 34].

На основании данных исследований был разработан инновационный продукт – зубная паста Colgate® Максимальная Защита от Кариеса + НЕЙТРАЛИЗАТОР САХАРНЫХ КИСЛОТ™. В составе зубной пасты содержится 1,5% аргинина и 1450 ppm фтор-иона в виде монофторфосфата натрия. Основой пасты является карбонат кальция.

Включение в состав зубной пасты нерастворимого соединения каль-

ция усиливает профилактическое действие фторида [19]. Кальций, поступающий в биопленку при каждой чистке зубов, является дополнительным источником ионов кальция. Обеспечивается перенасыщенность биопленки ионами кальция, что препятствует выходу кальция из эмали, дентина и цемента зубов во время кислотных атак. Поскольку выход кальция предшествует выходу фосфатов, то в итоге присутствие в составе зубной пасты нерастворимого соединения кальция способствует подавлению деминерализации твердых тканей зубов и расширяет возможности реминерализации [17, 25]. Изучение влияния зубной пасты с аргинином, нерастворимым соединением кальция и фторидом *in situ* показало ее более высокую способность в предупреждении деминерализации и улучшении реминерализации эмали по сравнению с пастой, содержащей только фторид [16].

Теоретические и экспериментальные исследования роли натуральных компонентов – аминокислоты аргинина и нерастворимого кальция – в профилактике кариеса были подтверждены клиническими исследованиями. Вначале было установлено, что зубная паста без фторида, содержащая аргинин и бикарбонат/кальция карбонат, через 2 года применения школьниками была также эффективна, как и традиционная зубная паста, содержащая 1100 ppm фторида [12]. В сравнении с плацебо были получены данные об эффективном применении для профилактики кариеса у детей мятных пастилок, содержащих аргинин и бикарбонат кальция, которые в течение года использовались 2 раза в день после чистки зубов фторидной зубной пастой [13].

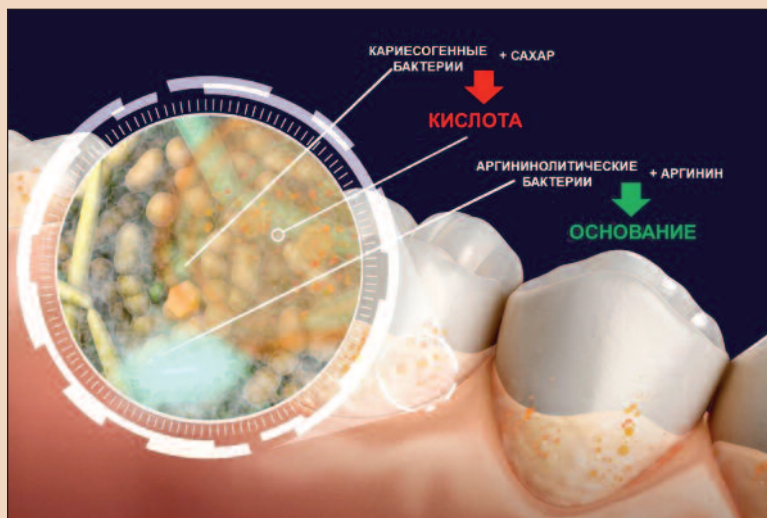

Рис. 2. Нейтрализация кариесогенных кислот непосредственно в биопленке.

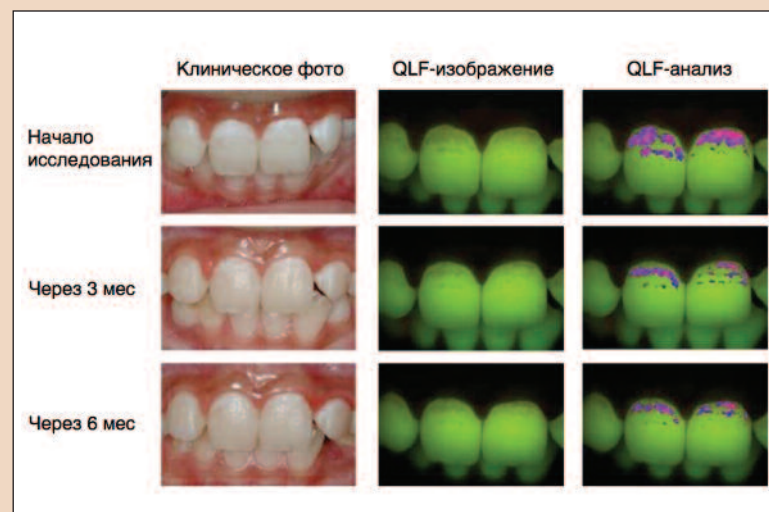


Рис. 3. Зубная паста, содержащая 1,5% аргинина, нерастворимое соединение кальция и 1450 ppm фторида, наполовину сокращает объем поражения при начальном кариесе через 6 мес применения [44].

Затем была изучена клиническая эффективность новой зубной пасты, включающей 1,5% аргинина, 1450 ppm фторида (в виде монофторфосфата натрия) и нерастворимую кальциевую основу. Три исследования были проведены с использованием количественной светоиндуцированной флюоресценции (QLF™) для оценки объема очагов деминерализации. В результате установили, что применение у детей новой зубной пасты через 6 мес показало существенное ( $p=0,01$ ) более высокую эффективность при терапии начального кариеса в сравнении с традиционной фторидной пастой с 1450 ppm фторида в качестве позитивного контроля: 44,6–50,6–50,7% снижения объема очагов деминерализации против 28,9–32,3–34,0% соответственно. В двух из этих исследований был использован также негативный контроль – паста, не содержащая фторид, эффективность которой была существенно ( $p<0,001$ ) ниже – 11,4–13,1% соответственно (рис. 3) [38, 43, 44].

Двухлетнее исследование эффективности аргининсодержащих фторидных зубных паст на основе карбоната кальция или дикальция, проведенное у школьников, выявило редукцию прироста кариеса на 21,0% (КПУ) и на 17,7% (КПУп), соответственно, по сравнению с использованием традиционной фторидной зубной пасты ( $p<0,002$ ) [28].

Аналогичным образом было изучено влияние новой зубной пасты, содержащей аргинин, фторид и карбонат кальция, на кариес корня зуба у взрослых. В результате обнаружили, что после 6 мес использования новой зубной пасты при оценке твердости кариозных поражений улучшение наблюдалось в 61,7% случаев в группе исследуемой зубной пасты, 56,0% – в группе позитивного контроля и 27,0% – в группе негативного контроля, а ухудшение было выявлено в 0,7; 9,0 и 18,2%, случаев соответственно [22]. Все различия между группами были статистически значимыми. В другом исследовании изучалась новая зубная паста также показала более высокую эффективность в профилактике кариеса корня зуба, чем традиционная фторидная паста (70,5% против 58,1%);  $p<0,05$  [37]. В системном обзоре, анализирующем результаты неинвазивного лечения кариеса корня зуба у взрослых, была подтверждена эффективность применения зубных паст, содержащих аргинин и фторид [40].

Таким образом, сочетание аргинина с карбонатом кальция дополняет и расширяет профилактические возможности фторида. Аргинин перерабатывается аргининолитическими бактериями с выделением аммонийного основания, нейтрализующего кислоты зубной биопленки. Нормализуется pH полости рта, затрудняются условия жизнедеятельности и размножения кариесогенных кислотопродуцирующих бактерий, предотвращается экологический сдвиг микрофлоры зубной биопленки. Цикл развития кариеса прерывается на стадии кислотного воздействия, до момента возникновения деминерализации твердых тканей зубов. В свою очередь, ионы кальция и фторида обеспечивают позитивное изменение физиологического равновесия между содержанием минералов в жидкой среде зубной биопленки и твердых тканях зубов, изменение гомеостаза твердых тканей зубов в сторону преобладания процессов реминерализации и подавления деминерализации. На основании анализа представленных результатов экспериментальных и клинических исследований новая зубная паста Colgate® Максимальная Защита от Кариеса + Нейтрализатор Сахарных Кислот™ может быть рекомендована к широкому практическому применению. **III**

Список литературы находится в редакции



# Colgate®

## ПРЕДСТАВЛЯЕМ НОВЫЙ СТАНДАРТ УХОДА ЗА ПОЛОСТЬЮ РТА ДЛЯ ЗАЩИТЫ ОТ КАРИЕСА

ЭФФЕКТИВНОСТЬ ПОДТВЕРЖДЕНА 8 ГОДАМИ КЛИНИЧЕСКИХ  
ИССЛЕДОВАНИЙ С УЧАСТИЕМ 14.000 ЧЕЛОВЕК




Pro-Argin™  
Технология  
+  
Фторид

Фторид

- Нейтрализует сахарные кислоты - причину развития кариеса №1<sup>1,2</sup>
- Реминерализация в 4 раза эффективнее\*<sup>3</sup>
- В 2 раза эффективнее восстанавливает ранние кариозные поражения<sup>† 4</sup>
- На 20% эффективнее снижает образование новых кариозных полостей<sup>‡ 5,6</sup>



COLGATE.  
ЗА БУДУЩЕЕ БЕЗ КАРИЕСА

 Одобрено  
Стоматологической  
Ассоциацией России

\* По результатам клинического исследования реминерализации в сравнении с фторидсодержащей зубной пастой с таким же содержанием фторида, равным 1450 ppm.

† По результатам 6-месячного исследования оценки улучшения состояния эмали, пораженной кариесом, методом QLF™ (Количественная светоиндуцированная флуоресценция) в сравнении с фторидсодержащей зубной пастой с таким же содержанием фторида, равным 1450 ppm.

‡ По результатам 2-летнего клинического исследования в сравнении с обычной фторидсодержащей зубной пастой с таким же содержанием фторида, равным 1450 ppm.

QLF является товарным знаком компании Inspektor Research Systems BV.

Ссылки: 1. Wolff M, Corby P, Klaczany G et al. J Clin Dent. 2013;24(Spec Iss A):A45-A54. 2. Santarpia P, Lavender S, Gittins E, et al. Submitted for publication in Am J Dent. 3. Cantore R, Petrou I, Lavender S, et al. J Clin Dent. 2013;24(Spec Iss A):A32-A44. 4. Yin Q, Hu DY, Fan X, et al. J Clin Dent. 2013;24(Spec Iss A):A15-A22. 5. Kraivaphan P et al. Caries Res 2013;47:582-590. 6. Hu DY et al. 2013 Data on file. Colgate-Palmolive Company



## Простой метод сохранения анатомии альвеолярного гребня

Анджело Тредан

Сегодня дорогостоящие методы эндодонтического и пародонтологического лечения порой позволяют существенно продлить «срок службы» зуба. Когда возможности консервативного лечения исчерпаны, рано или поздно приходится признать необходимость в удалении зуба. К этому моменту, однако, в большинстве случаев одна или несколько альвеолярных перегородок уже замещены воспалительной грануляционной тканью или полностью разрушены в результате воспаления.

Чтобы в такой ситуации обеспечить после удаления зуба достаточный объем кости для последующей имплантации, прибегают к операциям сохранения объема лунки зуба после удаления.

До сих пор стоматологи были вынуждены отслаивать обширный слизисто-надкостничный лоскут, вносить костный материал и закрывать его мембраной для направленной регенерации кости, а затем выполнять ушивание раны после обширного рассечения надкостницы. При этом в целом про-

стое удаление зуба зачастую превращалось в дорогостоящую операцию.

Одним из самых современных и самых эффективных – в том числе и в контексте сохранения лунки – синтетических остеопластических материалов является материал easy-graft® Classic (β-TCP) и easy-graft® Crystal (40% β-TCP/60% гидроксиапатит), который благодаря своей оболочке в виде рассасывающейся и активируемой полилактидной мембраны (т.е. химически того же материала, что и викриловая нить) чрезвычайно упрощает сохранение лунки и позволяет проводить безлоскутную аугментацию альвеолярного гребня. Однако именно в простоте применения материала easy-graft® может корениться причина неудачи; процедура требует соблюдения ряда основополагающих правил. Во избежание

ятрогенных проблем автор рекомендует следующую последовательность действий:

1. Зуб удаляют как можно более atraumaticно с помощью перитомы или, оптимально, ультразвукового хирургического инструмента (например, Piezotome II).
2. Выполняют тщательный кюретаж грануляционной ткани из лунки, а также обрабатывают альвеолярную кость твердосплавным бором, а еще лучше – ультразвуковым инструментом для обеспечения обильной кровоточивости. Только таким способом можно надежно удалить воспаленный поверхностный слой кости и создать условия для правильной регенерации.
3. Лунку промывают бесспиртовым раствором хлоргексидина 3% в течение 1–2 мин.
4. Удаляют грануляционную ткань слизи-

стой, обращенной к разрушенной альвеоле, с помощью скальпеля.

5. Повторно промывают лунку бесспиртовым раствором хлоргексидина.
6. Проверяют состояние кости и слизистой ткани с точки зрения отсутствия воспаленных участков и обеспечения кровоточивости. При необходимости хорошую кровоточивость ткани можно обеспечить с помощью бора или ультразвуковой кюреты.
7. Из лунки отсасывают жидкость и сразу вносят в нее материал easy-graft® Classic или easy-graft® Crystal, который уплотняют наконечником шприца без усилия. В зависимости от размера лунки может потребоваться дополнительная порция материала easy-graft® Classic или easy-graft® Crystal, которую также уплотняют.
8. В заключение накладывают лишь адаптационные швы, поскольку воздействие полилактидной мембраны на материал easy-graft® Classic или easy-graft® Crystal обеспечивает надежную эпителизацию в течение 7–14 дней.

Материал easy-graft® Classic применяется в нашей клинике с 2006 г., а easy-graft® Crystal – с 2010 г.; показатель эффективности их использования в 506 клинических случаях составил 98%, причем 1% неудачных результатов относился к методическим ошибкам (несоблюдению протокола).

Следует отметить, что клиницисты, привлеченные простотой и быстротой применения материала easy-graft®, порой упускают из виду некоторые принципы направленной регенерации кости. Однако при их неукоснительном соблюдении заметный успех достигается быстро, а пациент избегает послеоперационной болезненности и отечности тканей. **DI**

### От редакции

Статья была впервые опубликована в журнале ROT & WEISS №3, 2011; teamwork media GmbH.

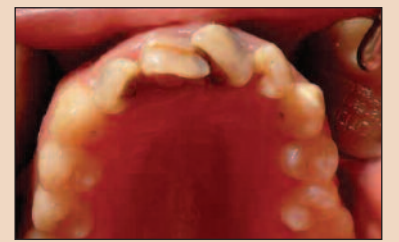

Рис. 1. Пациентка обратилась в нашу клинику с кистой в области зубов 12 и 11, распространяющейся до нижней стенки носовой полости. Без использования материала easy-graft® можно было прогнозировать потерю от 4 до 5 мм высоты альвеолярного гребня.

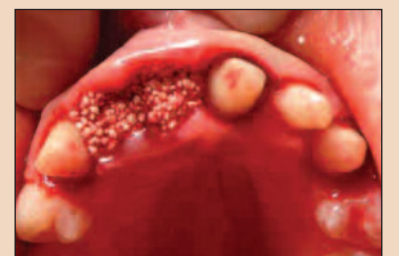

Рис. 2. После удаления всех воспаленных тканей в лунку вносят материал easy-graft® Classic (или easy-graft® Crystal) и уплотняют его наконечником шприца без усилия.

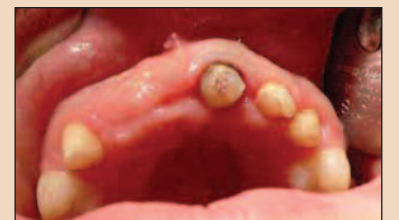

Рис. 3. Клиническая картина через 3 нед.

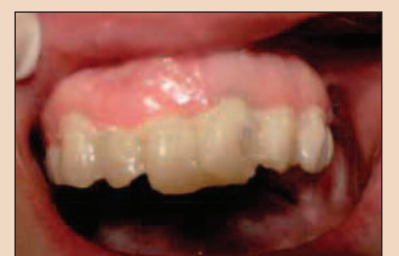

Рис. 4. Временный протез в полости рта пациентки через 6 мес.

Реклама

DENTAL  
SALON

20-23 апреля, Москва, МВЦ «Крокус Экспо»  
Зал 8 – стенд F42.2

УНИКАЛЬНЫЙ ИНСТРУМЕНТ  
для исключительных процедур



PIEZOTOME  
Piezo • Ultrasonic • Surgery • Unit

Ультразвуковая хирургия

IMPLANTCENTER  
Piezo • Ultrasonic • Surgery & Implantology Unit

Предимплантационная и  
имплантационная хирургия

- Остеотомия / Остеопластика
- Латеральный синус-лифтинг
- Закрытый синус-лифтинг
- Расщепление гребня
- Удаление и фрагментация зубов
- Удлинение клинической коронки
- Минимально-инвазивная ортодонтия

www.piezotome.com

EQUIPMENT  
ACTEON

Представительство в России • Москва • Валдайский проезд • 16 • офис 243  
тел./факс: +7 (499) 767-13-16  
info@acteongroup.ru • www.acteongroup.ru



# Очищение, препарирование и обеспечение шероховатости поверхностей

Пескоструйные аппараты в стоматологической практике: прорыв для пациентов

Ханс Х. Зельман, Германия

В руках опытного специалиста пескоструйная обработка становится наилучшим методом очищения поверхностей зубов и придания им необходимой шероховатости. Без пескоструйных аппаратов, давно известных зубным техникам, сегодня, наверное, не обходится ни одна лаборатория, где эти устройства используют для удаления излишков материалов или снятия их верхнего пористого и неоднородного слоя.

Стоматологи, однако, используют более тонкие методики и имеют дело с более деликатными объектами. Хотя пескоструйная обработка неэффективна в отношении мягких тканей, клиническая практика подразумевает работу и с более твердыми структурами, и в этом случае миниатюрные пескоструйные устройства бывают весьма полезны.

Автор давно занимался поиском средств и методов, способных сделать процесс фиксации реставраций на цемент существенно более надежным, чтобы устранить риск утраты коронки или эндодонтического штифта. Необходимость в их повторной фиксации сопряжена как с дополнительными материальными издержками, так и с разочарованием пациента. Факторы, обуславливающие утрату одиночной коронки, еще более существенны в случае мостовидных протезов и абатментов. Решением проблемы может стать использование устройства Airsonic®.

## Установка временных коронок

Хотя у каждого клинициста есть собственный метод фиксации коронок, мостовидных протезов и телескопических систем, автор предпочитает использовать для этого материалы, сохраняющие пластичность. По-видимому, в этом он не одинок: согласно недавней статье, одновременная «жесткая» фиксация коронок на цемент может стать причиной жалоб пациентов и требований о возмещении затрат.

Знакомство автора с устройством Airsonic® Mini Sandblaster произошло благодаря практическому семинару стоматологической компании Hager & Werken из Дуйсбурга (Германия). Хотя подобные устройства выпускают и другие производители, по сравнению с ними обладает безусловным ценовым преимуществом. Аппарат комплектуется адаптерами для всех стоматологических установок. Например, для его подключения к турбинному наконечнику KaVo потребовалось всего два шага: после фиксации до щелчка и наполнения емкости порошком устройство готово к работе. Уже первое его применение дало наглядные и убедительные результаты – всего за несколько секунд внутренняя поверхность подлежащей фиксации коронки была тщательно очищена.

Может возникнуть вопрос, почему пескоструйная обработка с помощью устройства Airsonic® компании Hager & Werken усиливает адгезию стоматологических цементов. Дело в том, что шероховатая поверхность имеет большую площадь, чем гладкая, а создание таких микроскопических выступов и впадин обеспечивает лучшую механическую связь, которая, собственно, и является основ-

ным принципом, лежащим в основе фиксации на цемент, не предполагающей никаких химических взаимодействий между материалами.

К настоящему моменту автор располагает большим опытом успешного применения устройства Airsonic® для подготовки коронок, мостовидных протезов и штифтов к фиксации на цемент. Кроме того, в нашей клинике был обнаружен еще один способ применения данного устройства, а именно его использование при лечении кариеса временных зубов у детей. На представленных здесь фотографиях хорошо видно, что с помощью аппарата Airsonic® очень быстро удалось оптимально отпрепарировать окклюзионную поверхность для наложения композитных реставраций. Кровоточивость окружающей десны, часто наблюдаемая при обработке порошком под давлением, полностью отсутствовала. Разумеется, устройство следует использовать только в сочетании с отсосом, позволяющим эффективно удалять порошок из полости рта пациента, но это правило действительно и при применении турбинного наконечника. Устройство Airsonic® Mini




Рис. 1. Соединительный шланг, емкость для порошка и адаптеры входят в комплект поставки.



Рис. 2. Имеются адаптеры для всех типов турбинных наконечников (а также систем подачи сжатого воздуха в лабораториях).

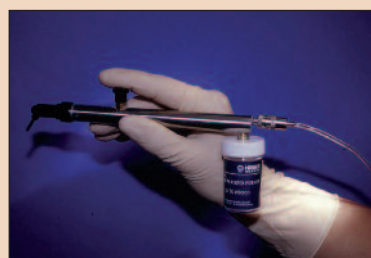

Рис. 3. Аппарат удобно лежит в руке.




Рис. 4. Перед фиксацией штифта на цемент его поверхности придали шероховатость с помощью аппарата Airsonic®.

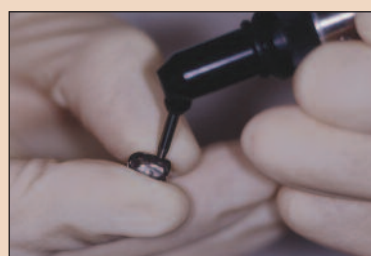


Рис. 5. Перед повторной фиксацией на цемент «слетевшую» коронку тщательно очистили.

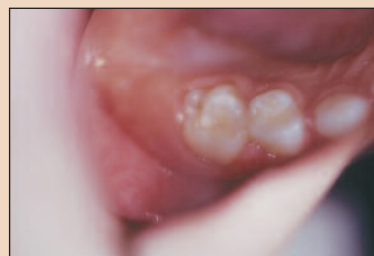

Рис. 6. Первичный кариес дистально-небной фиссуры зуба 55 (снимок через зеркало).

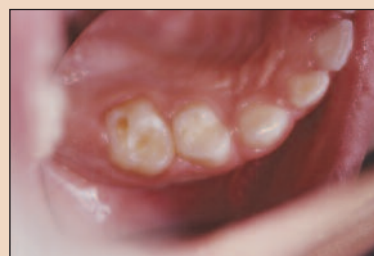

Рис. 7. Обработка зуба с помощью аппарата Airsonic® (с применением коффердама) позволила выявить небольшое кариозное поражение и в области центральной фиссуры.

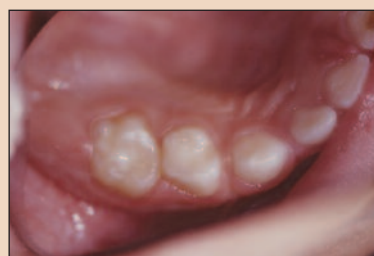

Рис. 8. Нанесли адгезивную систему, зуб восстановили с помощью композита естественного оттенка. Благодаря тому что после пескоструйной обработки поверхность эмали стала шероховатой, протравливание не потребовалось.

Sandblaster поставляется с дополнительным адаптером для быстрого подключения к источнику сжатого воздуха, например, в лаборатории, где аппарат также находит широкое применение. Кроме того, компания Hager & Werken предлагает портативную камеру Airsonic® Absorbo Vox, которая обеспечивает чистоту рабочего места зубного техника благодаря тому, что весь удаленный материал остается внутри камеры, и дополнительный отсос не требуется. Сменные фильтры камеры надежно поглощают удаленные излишки материала.

С течением времени этот пескоструйный аппарат стал в нашей клинике практически незаменимым инструментом. Он не только рентабелен, но и чрезвычайно надежен. От конкурирующих устройств, в которых управление давлением осуществляется с помощью шланга, аппарат Airsonic® отличается наличием встроенного пневматического клапана, который позволяет заметно продлить срок службы шланга. **DI**

## Информация об авторе



Доктор Ханс Х. Зельман (Hans H. Sellmann), DDS, MSc, PhD – владеет частной клиникой в г. Нортруп (Германия). Связаться с ним можно по электронной почте: info@der-zahnmann.de.

Реклама

18-Я МЕЖДУНАРОДНАЯ ВЫСТАВКА



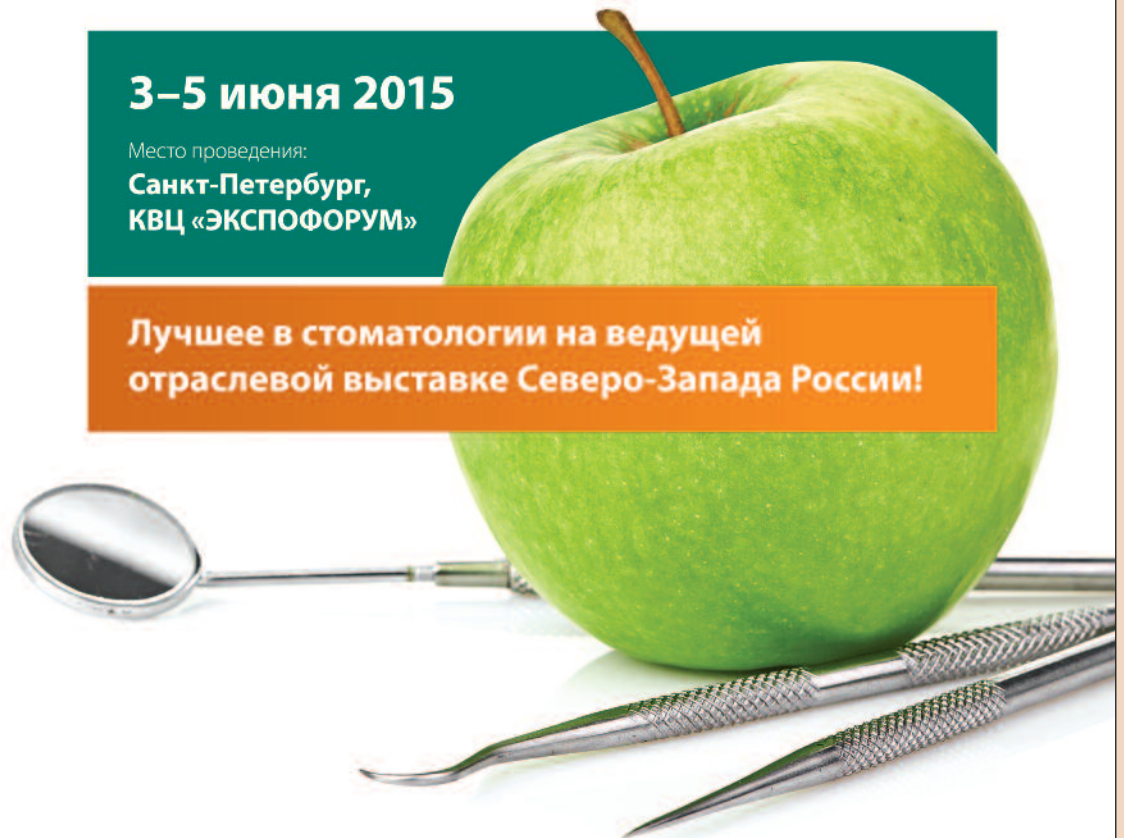СТОМАТОЛОГИЯ  
САНКТ-ПЕТЕРБУРГ

3–5 июня 2015

Место проведения:

Санкт-Петербург,  
КВЦ «ЭКСПОФОРУМ»

Лучшее в стоматологии на ведущей  
отраслевой выставке Северо-Запада России!

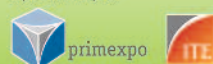


ЗАБРОНИРУЙТЕ СТЕНД

[www.stomatology.primexpo.ru](http://www.stomatology.primexpo.ru)

0+

Организаторы:



+7 (812) 380 60 06/00  
med@primexpo.ru

DENTALEXPO®

+7 (495) 921 40 69,  
region@dental-expo.com

[www.dental-expo.com/stomatology](http://www.dental-expo.com/stomatology)

Генеральный  
информационный партнер:

