

DENTAL TRIBUNE

— The World's Dental Newspaper • Serbia & Montenegro Edition —

NOVI SAD

SEPTEMBAR 2008

No. 3 VOL. 3

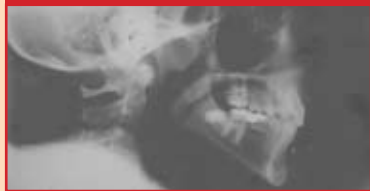Novi Sad
M. Stratimirovića 6
tel: +381-21-4740600
mob: +381-63-474411
fax: +381-21-6360935

HIPOKRAT
SISTEM

e-mail: info@hipokrat.co.rs
www.hipokratdental.com

Novi Beograd
Bul. Z. Đinđića 6b
tel: +381-11-3015356
mob: +381-63-476963
fax: +381-11-2138657

Nauka&istraživanja

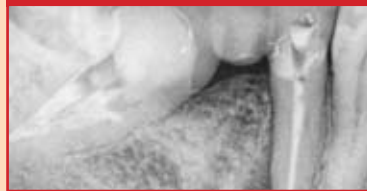

Hipodoncija u adolescenata: Terapija

Hipodoncija je razvojno odsustvo jednog ili više zuba. Hipodoncija nudi brojne izazove za kliničara. Moguć je niz različitih opcija u terapiji.

► strana 4

Trendovi



Endodontsko / implantološki algoritam

Multidisciplinirani pristup i pravilno planiranje može ponuditi pacijentima manje konfuzan pristup u njihovom stomatološkom lečenju.

► strana 13

Menadžment



8 načina da popravite vaše liderske sposobnosti

Svako može postati bolji vođa. Za to je potrebna odlučnost, želja i predanost. Vi treba da inspirišete vaš tim - vreme je da ih povedete ka većem uspehu

► strana 16

Vesti iz naše zemlje



Prikaz stomatoloških stručnih izdanja

Prikaz udžbenika *Oralna implantologija*, atlasa *Bolesti usta – oralna medicina* i rečnika *Englesko-Srpski Stomatološki rečnik*.

► strana 32

Uticaj infektivnih oboljenja na svakodnevni rad u stomatološkoj ordinaciji

Autor: dr Ragunat Pataja (Dr. Rahunath Puttaiah), SAD

Infektivna oboljenja imaju veliki uticaj na tri različita nivoa u stomatologiji. Kao prvo, to je komponenta opšteg javnog zdravlja tj. incidencija i prevalencija infektivnih oboljenja u zajednici. Drugi nivo predstavlja uticaj stomatološke nege na medicinski kompromitovane pacijente. I na kraju, treći nivo je uticaj infektivnih i imunokompromitujućih oboljenja na zdravlje zaposlenih u stomatološkoj ordinaciji. U ovom članku potrudili smo se da sagledamo sva tri aspekta na jednostavan i pragmatičan način.

Opšta infektivna oboljenja i njihov uticaj na zajednicu

U opšta infektivna oboljenja ubrajaju se različiti tipovi virusa koji izazivaju hepatitis, virus HIV koji je uzročnik AIDS-a, virus TBC koji je uročnik tuberkuloze (uključujući i tip TBC virusa rezistentnog na lekove).¹⁻⁹ Virus hepatitis B, C, D i G prenose se krvlju, dok se virusi hepatitis A i E prenose fekalno-oralnim putem. Kontaminacija hrane i vode usled neadekvatne higijene i preko kontaminirane vode glavni su putevi zaraze ovim tipovima virusa. Infekcije virusom hepatitis A i E se vrlo često sreću u zemljama u razvoju. Infekcije virusom

HIV i tuberkuloze su danas takođe veoma česte i stoga moraju biti sagledane vrlo ozbiljno.¹⁰ Druga oboljenja kao što su infekcije virusom herpesa, gripa i bakterijske infekcije mogu takođe da utiču na način pružanja stomatoloških usluga. Istorija bolesti ima značajnu ulogu u zaštiti pacijenata i na način kako se pacijenti mogu zaštititi.

Virus hepatitis A spada u familiju Picornoviridae virusa i spada u RNK viruse. Ovi virusi izazivaju žuticu i zaražene osobe vrlo retko umiru od posledica oboljenja izazvanim ovim virusom. Kod zdravih odraslih osoba umire 1 od 1.000 obolelih, a kod osoba starijih od 50 godina ovaj odnos je značajno drugačiji (umire 27 od 1.000 obolelih). Inkubacioni period je 4 do 6 nedelja. Osoba koja je jednom u životu obolela od hepatitisa A stiče imunitet na ovo oboljenje i zaštićena je do kraja života. Danas u skoro svim zemljama postoji vakcina protiv infekcije virusom hepatitis A koja se daje osobama koje nikad nisu bile izložene ovom virusu i tako te osobe stiču doživotni imunitet.

Virus hepatitis E izaziva oboljenje vrlo slično kao virus hepatitis A. Jedina razlika je u epidemiologiji jer se ova infekcija češće javlja

kod trudnica u trećem trimestru trudnoće (20% obolelih osoba spada u ovu grupu). Epidemije ovim virusom se najčešće javljaju u južnoj Aziji, jugoistočnoj Aziji, Africi i centralnoj i južnoj Americi. Do danas nije napravljena vakcina protiv ove vrste virusa.

Virus hepatitis B spada u DNK viruse. Najveći broj osoba zaraženih ovim virusom nemaju nikakvu kliničku sliku tako da zaraženost ovim virusom vrlo često nije dijagnostikovana. Otprilike 2-7% populacije u južnoj Aziji, na Bliskom istoku, u zemljama Mediterana, istočnoj Evropi i delovima centralne i južne Amerike zaraženo je ovim virusom. U pojedinim regionima kao što su delovi Aljaskе, Kanade, južne Amerike, Afrike i južnoistočne Azije (uključujući i Kinu) prevalencija je još veća jer je preko 8% populacije zaraženo ovim virusom. Najmanja prevalencija zabeležena je u severnoj Americi, nekim delovima južne Amerike, Australiji i zapadnoj Evropi, gde je broj zaraženih manji od 2%. Inkubacioni period iznosi 45 do 160 dana i zbog toga se i naziva "hronični infektivni hepatitis". Prenosnje ove infekcije može biti perkutano i neperkutano, ali je primarni način transmisije krvlju. Ova vrsta hepatitisa

je veoma zarazna i vrlo često se u prošlosti dešavalo da se upravo stomatolozi zaraze ovim tipom virusa. Oko 90% zaraženih osoba se uspešno izleče, a 9-10% zaraženih postane asimptomatski prenosnik virusa ili im bolest pređe u hronični perzistentni oblik hepatitisa ili u aktivni oblik hepatitisa koji dovodi do hepatocelularnog karcinoma i smrti (to se dešava u otprilike 1% slučajeva obolelih).

Vakcine protiv infekcije virusom hepatitis B dostupna je u velikom broju zemalja. Procenat obolelih stomatologa iznosi između 13,6% i 38,5% što znači da ona spada u dosta česta profesionalna oboljenja stomatologa.

→ DT strana 22



DIGITALNI RTG SISTEMI



ENDOS DC



STRATO 2000 D



COMMEX doo • Kornelija Stankovića 31 • Novi Sad
tel/fax 021/511-073 • 511-075 • mob 063/526-949
www.CommexDental.com • commex@eunet.rs

Konferencija gIDE Dubrovnik 2008



U Dubrovniku je od 29. do 31. avgusta 2008. održana druga po redu konferencija gIDE Dubrovnik 2008

posvećena implantologiji i estetici u stomatologiji. Konferencija je održana u hotelu Rixos Libertas u

organizaciji gIDE Instituta (Global Institute for Dental Education) iz Los Angelesa, SAD i njihovog lokalnog partnera iz Hrvatske S.D.Informatika d.o.o.

predavača iz Grčke (dr Konstatinos Lagios (Dr. Constatinos Laghios), dr Georgios Gumenos (Dr. Georgios Go-

umenos) i drugi). Zanimljivost ovogodišnje konferencije bilo je WebLive predavanje koje je dr Massimo Simion (Dr. Massimo Simion) održao preko interneta iz Italije. Na konferenciji su predstavljeni najnoviji trendovi u implantologiji i estetskoj stomatologiji. Ove godine su predavanja bila posvećena pored implantologije, i endodonciji, protetici i parodontologiji. Vrhunska predavanja bila su praćena i veoma dobrom organizacijom, najsavremenijom tehničkom opremom i simultanim prevodom na hrvatski. Konferenciji je prisustvovalo 120 stomatologa iz 24 zemlje. Naredne godine se konferencija gIDE Dubrovnik 2009 održava od 10. do 12. septembra. Dodatne informacije možete pronaći na zvaničnom sajtu www.gide-dubrovnik.com. **DT**

CIP-Katalogizacija u publikaciji
Biblioteka Matice srpske, Novi Sad

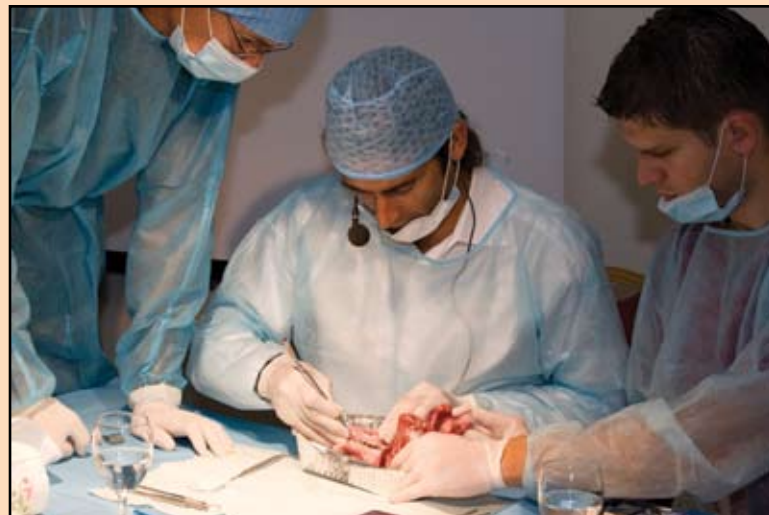616.31 (05)

Dental Tribune: the World's Dental Newspaper / glavni i odgovorni urednik Anita Brzaković. - Serbia and Montenegro edition. - Vol. 1, No. 1 (avgust 2006)- . - Novi Sad: Dental Media, 2006-. - 42cm

Četiri puta godišnje
ISSN 1452-6425

COBISS.SR-ID 215641863

Konferencija je obuhvatala predkongresne hands-on kurseve, ekspertske panel diskusije i jedanaest predavanja vodećih svetskih predavača, kao što su dr Saša Jovanović (Dr. Sascha A. Jovanovic), dr Bernard Tuati (Dr. Bernard Touati), dr Egon Uve (Dr. Egon Euwe). Pored predavača gIDE Instituta, ove godine su kao gosti na konferenciji bila i četiri



Imprint

Izdavač: DENTAL MEDIA d.o.o.
(ekskluzivni nosilac licence za Srbiju i Crnu Goru)
Adresa: Fruškogorska 55
21000 Novi Sad
Telefon: 065-1026242
E-mail: dentalmedia@neobee.net
Internet: www.dental-tribune.com

Glavni i odgovorni urednik: dr Anita Brzaković
Umetnički direktor: Snežana Popov
Prevodioci: dr Anita Brzaković
Zoran Zrnić
Aleksa Zrnić
Lektor: Mirjana Grubišić-Bandić
Štampa: Stojkov štamparija, Novi Sad

Distribuirana se besplatno u Srbiji i Crnoj Gori
Dental Tribune se izdaje kvartalno
Copyright 2006 by Dental Tribune International GmbH
All rights reserved

DENTAL TRIBUNE
— The World's Dental Newspaper - Serbia & Montenegro Edition —

Urednički materijal preveden i preštampan u ovom izdanju časopisa Dental Tribune International, iz Nemačke, zaštićen je autorskim pravom kompanije Dental Tribune International GmbH. Sva prava su zadržana. Objavljeno uz dozvolu kompanije Dental Tribune International GmbH, Holbeinstr. 29, 04229 Leipzig, Germany. Reprodukovanje na bilo koji način na bilo kom jeziku, u celini ili delimično, bez prethodne pismene dozvole kompanije Dental Tribune International GmbH i Dental Media d.o.o. strogo je zabranjeno. Dental Tribune je zaštitni znak kompanije Dental Tribune International GmbH.

International Imprint

Licensing by Dental Tribune International

Group Editor/Managing Editor DT Asia Pacific
Daniel Zimmermann
newsroom@dental-tribune.com
+49 341 48 474 107

Managing Editor German Publications
Jeannette Enders
j.enders@dental-tribune.com

Editorial Assistants
Claudia Salwiczek
c.salwiczek@dental-tribune.com
Anke Schiemann
a.schiemann@dental-tribune.com

Copy editors
Robin Goodman
Hans Motschmann

President/CEO
Peter Witteczek

Director of Finance and Controlling
Dan Wunderlich

Marketing & Sales Services
Daniela Zierke

License Inquiries
Jörg Warschat

Accounting
Manuela Hunger

Product Manager
Bernhard Moldenhauer

Executive Producer
Gernot Meyer

Ad Production
Marius Mezger

Designer
Franziska Dachselt

Publisher Torsten Oemus

International Editorial Board

Dr Nasser Barghi, Ceramics, USA
Dr Karl Behr, Endodontics, Germany
Dr George Freedman, Esthetics, Canada
Dr Howard Glazer, Cariology, USA
Prof Dr I. Krejci, Conservative Dentistry, Switzerland
Dr Edward Lynch, Restorative, Ireland
Dr Ziv Mazor, Implantology, Israel
Prof Dr Georg Meyer, Restorative, Germany
Prof Dr Rudolph Slavicek, Function, Austria
Dr Marius Steigmann, Implantology, Germany

Published by Dental Tribune Asia Pacific Ltd.

© 2008, Dental Tribune International GmbH. All rights reserved.
Dental Tribune makes every effort to report clinical information and manufacturer's product news accurately, but cannot assume responsibility for the validity of product claims, or for typographical errors. The publishers also do not assume responsibility for product names or claims, or statements made by advertisers. Opinions expressed by authors are their own and may not reflect those of Dental Tribune International.

Dental Tribune International

Holbeinstr. 29, 04229, Leipzig, Germany
Tel.: +49 341 4 84 74 502 Fax: +49 341 4 84 74 175
Internet: www.dti-publishing.com | E-mail: info@dental-tribune.com

Regional Offices

Asia Pacific
Yontorisio Communications
Room 1602, 108 Java Road, North Point, Hong Kong
Tel.: +852 5118 7508 Fax: +852 5118 7509

The Americas
Dental Tribune America, LLC
215 West 35th Street, Suite 801, New York, NY 10001, USA
Phone: +1 212 244 7181, Fax: +1 212 224 7185

DENTAL TRIBUNE
— The World's Dental Newspaper - Asia Pacific Edition —

IN MEMORIAM Prof. dr sci Marko Vulović



05. Juna 2008. godine, preminuo je, posle kratke i teške bolesti, Prof. dr sci Marko Vulović, redovni profesor na Stomatološkom fakultetu u Beogradu. Bila je to jedina, ali na žalost i poslednja borba koju je Marko Vulović izgubio.

Rođen je u Ivanjici 1943. godine gde je završio osnovno obrazovanje. Posle završene zubotehničke škole upisao je Stomatološki fakultet u Beogradu na kome je diplomirao 1968. godine sa visokom srednjom ocenom. Posle stažiranja zapošljava se u stomatološkoj službi Doma Zdravlja u Ivanjici, a 1970. godine primljen je za asistenta-pripravnik na Klinici za dečiju i preventivnu stomatologiju Stomatološkog fakulteta u Beogradu. Na Stomatološkom fakultetu u Beogradu je završio specijalizaciju preventivne i dečije stomatologije, magistrirao temom odnosa fokalne infekcije i mlečne dentacije i doktorirao na temu uloge mikroelemenata i karijesa.

Na početku svog akademskog razvoja, Marko Vulović se bavio problemima nastanka karijesa, da bi se veoma brzo njegovo interesovanje usmerilo na preventivnu stomatologiju i posebno na programsku zaštitu od oralnih oboljenja. Njegova ogromna i neuništiva energija i poznavanje nacionalne patologije oboljenja usta i zuba stanovništva Srbije, posebno dece, bila je usmerena ka organizovanoj, zakonski regulisanoj i kontrolisanoj prevenciji iz čega je proistekao program preventivne stomatološke zaštite stanovnika Srbije, čiji je prof. Vulović bio idejni tvorac.

Prof. Marko Vulović je bio izuzetno vredan i odgovoran, svejedno da li se radilo o svakodnevnom stomatološkom

radu na klinici, redovnoj ili posle-diplomskoj nastavi, radu na naučnim projektima, organizaciji zdravstvene službe, posebno stomatološke, pa je i razumljivo što je u svojoj karijeri bio biran na mnoge odgovorne funkcije. Bio je više puta upravnik Klinike i šef katedre za dečiju i preventivnu stomatologiju, direktor Zavoda za stomatološku zaštitu, prodekan za zdravstvo i finansije Stomatološkog fakulteta u Beogradu, predsednik nacionalne komisije za stomatologiju i aktivni član mnogih komisija fakulteta, ministarstva zdravlja i fonda zdravstvene zaštite.

Bio je rukovodilac, glavni istraživač i saradnik u 12 naučnih projekata. Usavršavao se više puta u Nemačkoj i Engleskoj.

Objavio je 6 naučnih i stručnih radova u međunarodnim i 198 u domaćim časopisima. Autor je i koautor 6 udžbenika za studente redovnih studija stomatologije, 2 za učenike srednje medicinske škole stomatološkog smera, 6 monografija i bezbroj brošura, plakata i letaka iz oblasti zdravstvenovaspitnog stomatološkog rada.

Bio je aktivni član Srpskog lekarskog društva (član predsedništva i izvršnog odbora, predsednik etičkog komiteta i član mnogih komisija), predsednik Sekcije za dečiju i preventivnu stomatologiju Srbije i Jugoslavije, predsednik Udruženja stomatologa Jugoslavije, član British Association for the Study of Community Dentistry, FDI, European Association for the Public Dental Health i jedan od osnivača BaSS-a. Zbog svog izuzetnog angažovanja izabran je u Internacionalnu stomatološku akademiju (Academy of Dentistry International) i Akademiju medicinskih nauka srpskog lekarskog društva. Prof. dr sci Marko Vulović je poseban doprinos dao osnivanju i razvoju Balkanske stomatološke asocijacije (BaSS). Bio je jedan od osnivača BaSS-a iz Srbije, član predsedništva, zamenik predsednika, izabrani predsednik i aktuelni predsednik u trenutku smrti. Bio je izuzetno cenjen i poštovan među balkanskim stomatolozima.

Bio je aktivni nastavnik na Stomatološkom fakultetu u Foči, kao i na Odseku za

stomatologiju Medicinskog fakulteta u Novom Sadu, Kosovskoj Mitrovici i Podgorici.

Za svoj rad i nesebično zalaganje dobitnik je mnogih nacionalnih i internacionalnih priznanja.

Iz naših života je iznenada otišao izuzetan čovek, retko pošten, podjednako omiljen i poštovan od strane prijatelja, kolega sa fakulteta i iz cele Srbije, kao i svojih studenata. Bio je uvek spreman da nesebično pomogne, strpljivo sasluša i posavetuje, prenese svoje ogromno stručno znanje i široko iskustvo. Lako i jednostavno je komunicirao sa ljudima zbog čega su mu se kolege rado obraćale. Bio je mentor desetina doktorskih disertacija, magistarskih teza i specijalističkih i studentskih radova.

U svom radu bio je vrhunski, ali nesebični profesionalac. Nije teško nabrojati šta je sve Marko Vulović bio u toku svoje akademske karijere kao što nije teško reći kakav je bio čovek. Bio je beskrajno pošten, radan i vredan, spreman da pomogne, odan svom fakultetu i izuzetno privržen svojoj porodici. Ljudi kakav je Marko bio retko se danas mogu naći.

Stomatološka profesija je izgubila velikana čiji će se gubitak tek osetiti. Bio je u svojoj oblasti vrhunski kliničar, naučnik i učitelj, a istovremeno prijatan, ljubazan i topao čovek, specifičnog šarma koji je davao pečat svemu što je radio.

Možda je Marko Vulovića najbolje opisao jedan profesor iz Engleske. Kada sam mu rekao da je teško bolestan on je rekao: „Mnogo mi je žao jer Marko je jedan istinski džentlmen“. Ostaje nam da ga se sećamo i žalimo što nije više sa nama i što nije doživeo svoj san da uživa slobodne dane svoje nedečekanane penzije sa svojih petoro unučadi koje je obožavao.

Nije za utehu ni nama, a još manje njegovoj porodici, što smo mi na Klinici za dečiju i preventivnu stomatologiju ponosni što smo radili sa njim, što smo mu bili prijatelji a prijateljstvo se ne zaboravlja.

Marko Vulović je otišao i može mirno počivati jer je svoj ovozemaljski život odživeo pošteno ispunivši ga radom i dobrotom. **DT**

Prof. dr Dragan Beloica

MEDIPHARM



Sajam opreme i uređaja
za medicinsku i
farmaceutsku industriju,
dentalne, laboratorijske i
veterinarske opreme



9 - 11. oktobar 2008.

BEOGRADSKI SAJAM
Jedno mesto, ceo svet

Prateći program

Četvrtak, 09. oktobar 2008.

12:00 - 14:00 „Novine u laboratorijskoj dijagnostici“,
moderatori: prof. dr Nada Majkić-Singh,
prof. dr Svetlana Ignjatović
Svečana sala Upravne zgrade

Petak, 10. oktobar 2008.

11:30-12:30 Dodela priznanja Sajma Medipharm 08
Svečana sala Upravne zgrade
13:30-14:30 Prezentacija u organizaciji firme Laviefarm:
„Proizvodni program firme Hartmann -
operacioni setovi za jednokratnu upotrebu“,
predavač: Vilko Marić
Svečana sala Upravne zgrade

Subota, 11. oktobar 2008.

10:30-11:30 Prezentacija firme Denty
„Primena protetere u savremenom
endodontskom tretmanu“,
predavač: dr Aleksandar Predojević
Svečana sala Upravne zgrade
13:00-14:00 „Neodent – inovacije dental programa“
prezentacija firme Neodent
Svečana sala Upravne zgrade

www.beogradskisajam.rs

Hipodoncija u adolescenata: Terapija

Autori: dr Kler Maknamara (Dr Claire Mc Namara) - Irska; dr Tim Foli (Dr Tim Foley) - Kanada; dr Ketrin Maknamara (Dr Catherine Mc Namara) - Irska

Uvod

Hipodoncija se definiše kao razvojno odsustvo jednog ili više zuba.¹ Prevalencija hipodoncije u stalnoj denticiji kreće se između 2.3% i 11.3%, zavisno od populacije²⁻⁵ koja se ispituje.

Njihov izostanak se obično povezuje sa izrazitom hipodoncijom ili oligodoncijom.⁸

Meta-analiza Poldera⁹ uključivala je podatke objavljene između 1956. i 2002. godine na osnovu kojih je utvrđeno da je

Ellis van Crevaldov sindrom i drugim poremećajima, kao što su rascepi usne i nepca.^{5,10-15}

Hipodoncija nudi brojne izazove za kliničara.⁵ Moguć je niz različitih terapijskih opcija. Međutim, najpriklad-

konvencionalne fiksne nadoknade ili implante.^{2,14-16}

Ovaj prikaz slučaja adolescentkinje sa izraženom hipodoncijom ilustruje značaj precizne dijagnoze i efikasnog plana terapije, koji su se zasnivali na adekvatnoj koordinaciji i vremenu intervencije stomatologa različitih specijalnosti, ortodonta, oralnog hirurga i protetičara, kako bi se postigao uspešan ishod.

Vreme ekstrakcije zaostalih mlečnih zuba je, takođe, značajno za ishod tretmana. Ovaj prikaz slučaja pokazuje da je ponekad bolje odložiti uklanjanje zaostalih mlečnih zuba kako bi se očuvala okolna dentoalvelarna kost do ugradnje implanata.

Prikaz slučaja

Belkinju, staru 12 godina i 9 meseci, porodični stomatolog uputio je radi ortodontskog zbrinjavanja, na Klinikum za ortodonciju Univerziteta Zapadnog Ontarija. Njena opšta anamneza bila je bez osobnosti. Nije utvrđena porodična anamneza ni za oralnu ni za dentalnu anomaliju. Prethodna stomatološka anamneza bila je, takođe, bez osobnosti. Redovno je posećivala stomatologa. Nije imala prethodnih ekstrakcija.

Ekstraoralnim pregledom zapažene su dobro izbalansirane crte lica sa normalnim facijalnim profilom i normalnim odnosom skeletne baze. Intraoralnim pregledom dijagnostikovana je malokluzija klase I u kasnoj mešovitoj denticiji (slike 1a-1c).

Dijagnostikovana je maksimalna medijalna dijastema širine 2 mm, dok je gornji levi lateralni sekutić, zub 22, pokazivao znake mikrodoncije. Oralna higijena i stanje gingive bili su uredni i nije dijagnostikovana karijes.

Radiografska analiza je potvrdila da razvojno nedostaje 12 zuba: 18, 17, 12, 25, 27, 28, 31, 35, 38, 41, 45 i 48. Kod zaostalih mlečnih zuba, 75 i 85 (slika 1b) uočena je izražena eksterna resorpcija korena.

S obzirom na postojeće stanje malokluzije, multidisciplinarni timski pristup je uključivao ortodonciju, oralnu hirurgiju i naprednu restaurativnu stomatologiju u toku konzilijarnog pregleda, planiranja terapije i kasnijim kliničkim fazama tretmana.

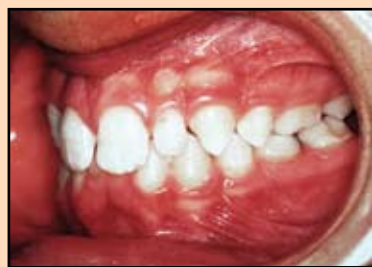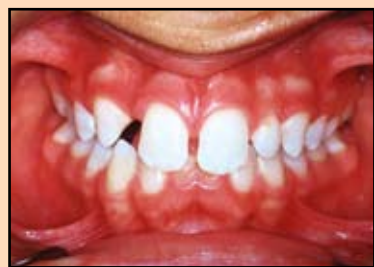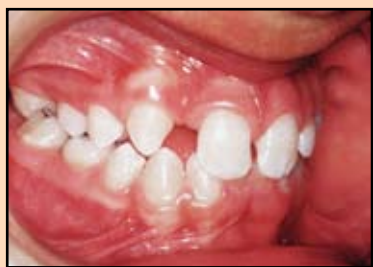Razmatrane su razne terapijske mogućnosti. Selektivna ekstrakcija zaostalih mlečnih zuba, ili njihovo zadržavanje sa nadogradnjama, nisu bile adekvatne opcije zbog izraženosti hipodoncije, što bi nepovoljno uticalo na rezultat terapije i stanje korenova dva od tri zaostala mlečna molara bilo je slabo i dugoročno je ugrožavalo njihovu sposobnost retencije.

Ograničavanje terapije na samo jednu stomatološku specijalnost, kao što je ortodoncija, bilo je nerealno. Sâma ortodoncija nije mogla da zatvori prostore ili na adekvatan način sanira anteriornu okluzalnu asimetriju koja je bila posledica nedostatka zuba 12.

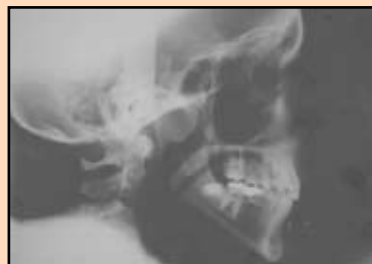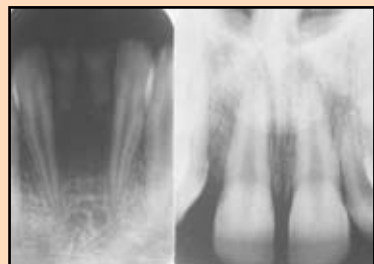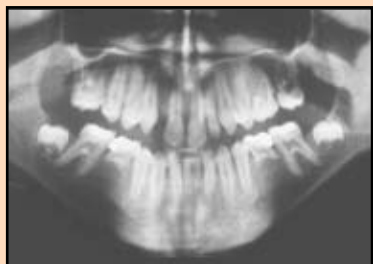Zbog toga je, u konsultaciji sa pacijentkinjom, preduzet kombinovan ortodontsko-restaurativno hirurški timski pristup. Ciljevi ortodontske terapije bili su korekcija malokluzije i postavljanje zuba u pravilan niz za kasniju protetsko zbrinjavanje.

Da bi se olakšao multidisciplinarni konsultativni proces, sprovedena je dijagnostika i prihvaćen plan terapije od strane stomatologa sve tri specijalnosti (slike 2a i 2b). Ortodontski tretman podrazumevao je neekstracioni pristup i prethodno pripremljen fiksni aparat (slika 3a).

Tretman je započet kada je pacijentkinja imala 13 godina i 1 mesec. Pacijentkinja je ponovo pregledana da bi se utvrdilo ima li potrebe za protetičko-restaurativne intervencije za vreme ortodontskog tretmana (slike 3a-3c). Debondiranje je urađeno kada je pacijentkinja imala 15 godina i 5 meseci (slika 4a).



Slika 1a. Klinički prikaz malokluzije na prvom pregledu.



Slika 1b. Radiografski nalaza na prvom pregledu: ortopantomografski i periapiksni snimci regije sekutića.

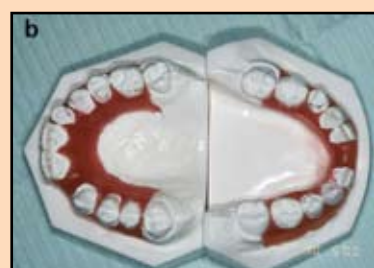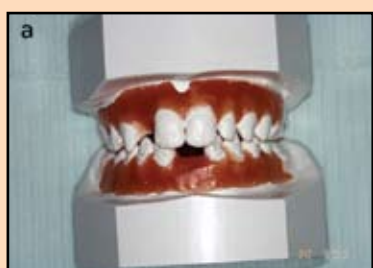Slika 1c. Lateralni cefalogram na prvom pregledu.

Etiologija hipodoncije je nepoznata,⁶ međutim, sa sigurnošću je ustanovljena familijarna predispozicija za pojavu hipodoncije.⁷ Prvi stalni premolari, molari i ocnjaci veoma retko razvojno nedostaju.

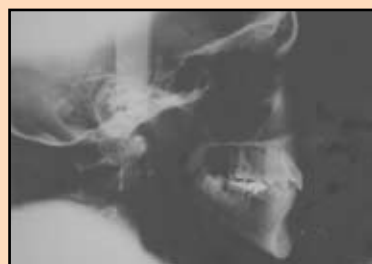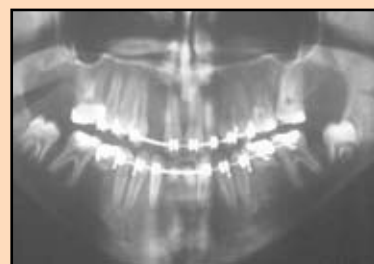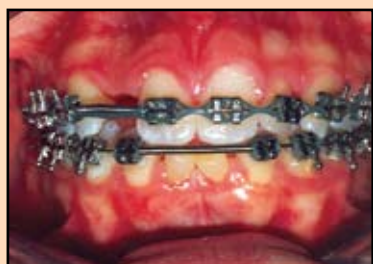prevalenca hipodoncije u Evropi i Australiji veća nego u Severnoj Americi. Hipodoncija se može pojaviti samostalno ili zajedno sa sindromima, kao što su ektodermalna displazija, Daunov sindrom,

nija je ona koja zavisi od težine slučaja.

Jednostavni adhezivni mostovi mogu zadovoljiti potrebe u umerenim slučajevima hipodoncije. Ortodontski tretman može biti rešenje za pomeranje susednih zuba i zatvaranje prostora. U težim slučajevima, kombinovan ortodontsko / restaurativno / hirurški pristup može biti neophodan, pri čemu je ortodontski tretman potreban da bi se preuredio prostor u toku pripreme za kasnije



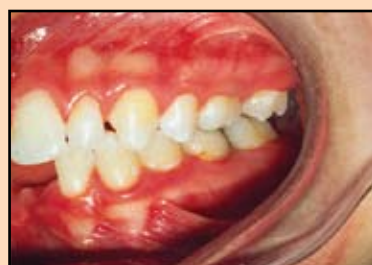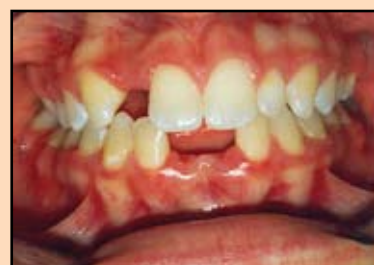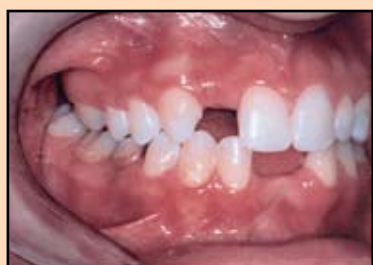Slika 2. Preterapijski dijagnostički model - a) labijalni pogled, b) okluzalni pogled.



Slika 3a. Klinički izgled ortodontskog aparata in situ.

3b. Ortopantomografski izgled pre skidanja aparata.

Slika 3c. Lateralni cefalogram prilikom skidanja aparata.

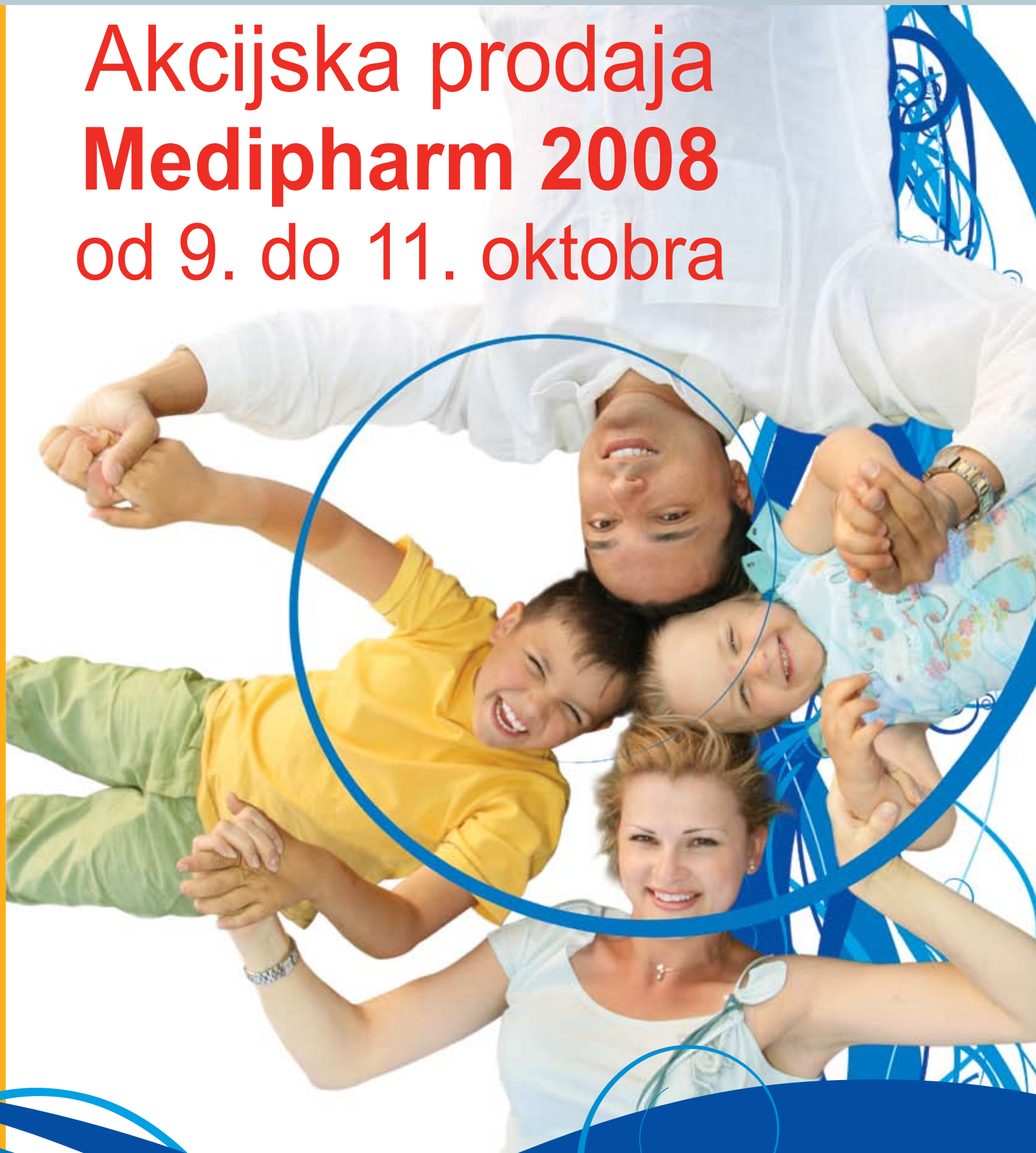
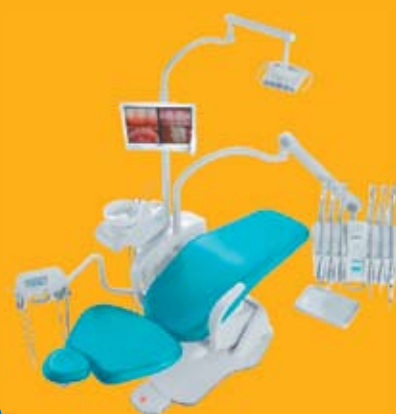
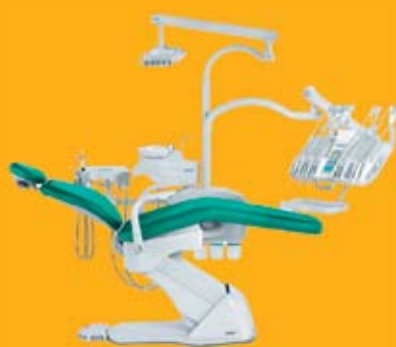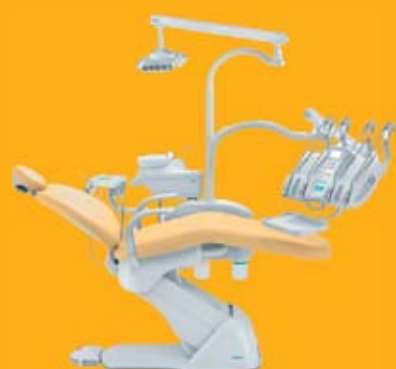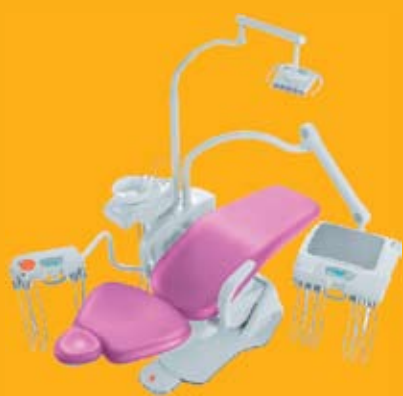Slika 4a. Klinički izgled okluzije posle skidanja aparata i pre nadogradnje mikrodontičnog gornjeg levog sekutića.

GNIATUS



**Akcijaska prodaja
Medipharm 2008
od 9. do 11. oktobra**



Plast-DENT
d e n t a l d e p o

18000 Niš • Bul. Nemanjića 85a/85 • Tel.: 018 230 984, 533 563 • e-mail: office@plastdent.co.yu • www.plastdent.co.yu

←DT strana 4

Zbog neestetskog izgleda zuba 71 i 81, oba su ekstrahovana posle debondiranja (slika 4b). Konvencionalni ortodontski čuvari prostora sa privremenim nadoknadama su prethodno adaptirani zato što je dugoročan plan predviđao ugradnju implantata i izradu definitivne fiksne suprastrukture (slika 5). Ortodontski ciljevi za vreme aktivne i retentivne faze su ispunjeni.

Pacijentkinja je kasnije praćena dok se čekala maturacija gingivalne celine i završetak njenog skeletnog rasta. Dve godine posle skidanja fiksno aparata, pacijentkinja je pregledana na odseku za fiksnu protetiku i oralnu hirurgiju u cilju sprovođenja terapije bezubih prostora.

Sa 19 godina, tri implanta su ugrađena u regiju zuba

12, 45 i donji frontalni region. Zbog nedostatka dentoalveolarne kosti u donjem frontalnom predelu, urađena je augmentacija koštanim grafitom uzetim sa desnog spoljnog kosog grebena 6 meseci pre ugradnje implantata. Nije bilo hirurških komplikacija. Na kraju, urađene su fiksne nadoknade na zubima 12, 31, 41 i 45 (slike 6a i 6b).

Mikrodontični zub 22 je nadograđen da bi se postigla simetrija sa zubom 12 (slika 6a). Za sada je zadržan donji levi mlečni molar zbog dobre funkcije. Dugoročno se planira zamena ovog zuba implantom. Pacijentkinja, koja sada ima 23 godine, redovno dolazi na kontrole jednom godišnje.

Diskusija

Ovaj prikaz slučaja ilustruje neophodnost multidisciplinarnog timskog pristupa u rešavanju hipodoncije, ne samo u fazi planiranja već i u celokupnom toku terapije. Glavni ciljevi terapije

nacija koraka su bile dodatni problem. Ortodontski tretman je zahtevao značajno vreme, 2 godine i 4 meseca, pri čemu su implant i fiksne nadoknade odložene do završetka gingivalne maturacije i skeletnog razvoja.

Dobra koordinacija je postignuta između tri specijalnosti od samog početka i postojala je sve vreme u toku odrastanja pacijentkinje. U saradnji sa njom, razvijen je zajednički plan terapije, a pacijentkinja je dolazila na planirane kontrole za vreme aktivne faze ortodontske terapije, ali i kasnije retentivne faze.

Svi preterapijski ortodontski ciljevi su postignuti i nije bilo komplikacija. Oba zuba luka su bila pravilno postavljena. Uspostavljeni su pravilni bukalni i incizalni odnosi, stabilni sa okluzalnim i periodontalnim aspektima, a koji su obezbeđivali adekvatan pristup za kasniju ugrad-

ekstrakcije mlečnih centralnih sekutića i pre postavljanja implantata, što je stvorilo potrebu za dentoalveolarnom augmentacijom.

Možda je bila opcija bila skraćivanje vremena između ekstrakcije sekutića i ugradnje implantata. Međutim, radi bolje estetike, ovi zubi su ekstrahovani i estetski prihvatljive nadoknade postavljene na retinere.

Zaključci

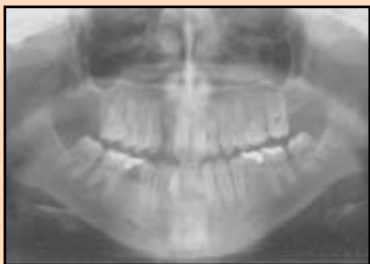Izražena hipodoncija zahteva koordinirano planiranje terapije i adekvatno vreme sprovođenja terapijskih faza različitih stomatoloških specijalnosti. Terapija hipodoncije kod adolescenata, kod kojih skeletni rast i gingivalna maturacija nisu završeni, ima naglašenu potrebu za dobrim timskim radom stomatologa različitih specijalnosti i to u dužem vremenskom periodu. Ovaj prikaz slučaja ilustruje principe terapije. Predložene su sledeće smernice:

- Hipodoncija u adolescenata: Terapija
- Autori: dr Kler Maknamara (Dr Claire Mc Namara) - Irska; dr Tim Foli (Dr Tim Foley) - Kanada; dr Ketrin Maknamara (Dr Catherine Mc Namara) - Irska
- Zatvaranja prostora se najbolje postiže pre započinjanja ortodontske terapije.
- Dijagnostički model je neophodan dodatak u procesu planiranja terapije.
- Merjenje veličine zuba pružaju vredne podatke za procenu definitivne pozicije i morfologije zuba.
- Pažljivo treba odabrati vreme za ekstrakciju mlečnih zuba i, ukoliko je moguće, sprovesti je u isto vreme sa ugradnjom implantata.

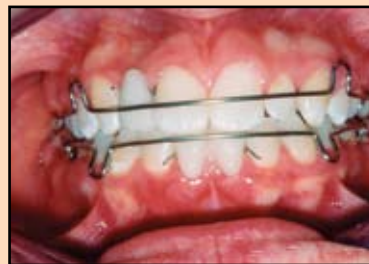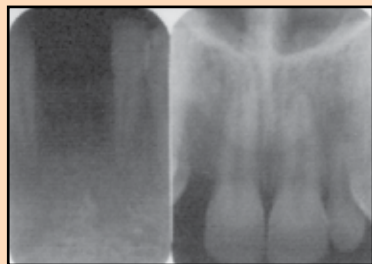Sažetak

Timski rad je neophodan u terapiji hipodoncije. Multidisciplinarnе konsultacije u fazi planiranja terapije i koordinacija i adekvatan tajming narednih interdisciplinarnih faza omogućava optimalni tretman.

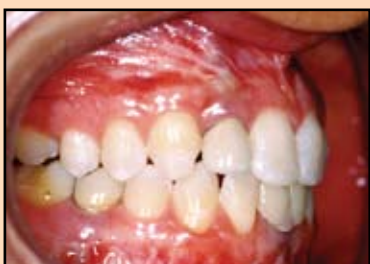Ovo je posebno važno u terapiji hipodoncije kod adolescenata zbog produženog trajanja tretmana. Ovo ilustruje i naš prikaz 19-godišnje belkinje, kod koje je bilo neophodna kombinacija ortodontije, oralne hirurgije i restaurativne stomatologije za uspešan ishod tretmana njene izrazite hipodoncije. DT



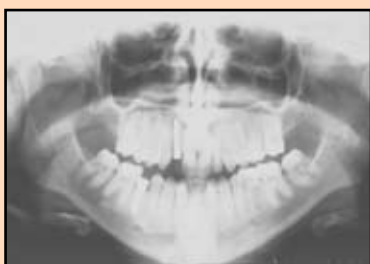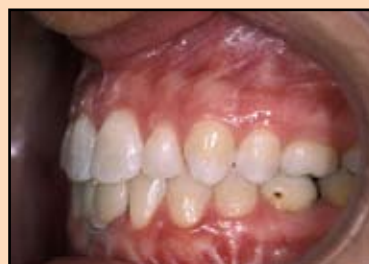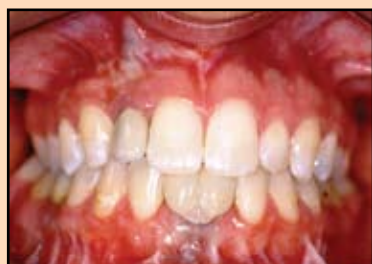Slika 4b. Radiografski nalaz posle skidanja aparata: ortopantomografski i periapeksni snimci regije sekutića.



Slika 5. Ortodontski Hawley retineri sa dentalnim nadoknadama korišćeni u prelaznom periodu između skidanja aparata i cementiranja fiksnih nadoknada.



Slika 6a. Klinički izgled okluzije, pacijentkinja stara 21 godinu, 2 godine posle postavljanja implantata i fiksnih nadoknada.



Slika 6b. Ortopantomografski nalaz, 2 godine posle postavljanja implantata i fiksnih nadoknada.

bilo kog slučaja hipodoncije su poboljšanje estetike i uspostavljanje mastikatorne funkcije, pri čemu su oba postignuta kod prikazane pacijentkinje.

S obzirom da se pacijentkinja javila u ranom adolescentskom dobu, adekvatan tajming tretmana i koordi-

nju implantata. Restaurativni i oralno-hirurški tretman je sproveden u pravo vreme i bez komplikacija.

U toku tretmana pojavila se jedna komplikacija. Oba nivoa mandibularne frontalne regije su pre tretmana bili niski (slika 1b). Dalji gubitak kosti usledio je posle

O autorima



Clare McNamara, B. Dent Sc., M.F.D.S. R.C.S. (Eng) M.F.D.S. R.C.S. (Irl) – diplomirala na Trinity koledžu u Dublinu, Irska. Trenutno je specijalista ortodontije na Stomatološkom fakultetu u Bristolu, Velika Britanija. Član je Kraljevskog udruženja hirurga Engleske i Irske.



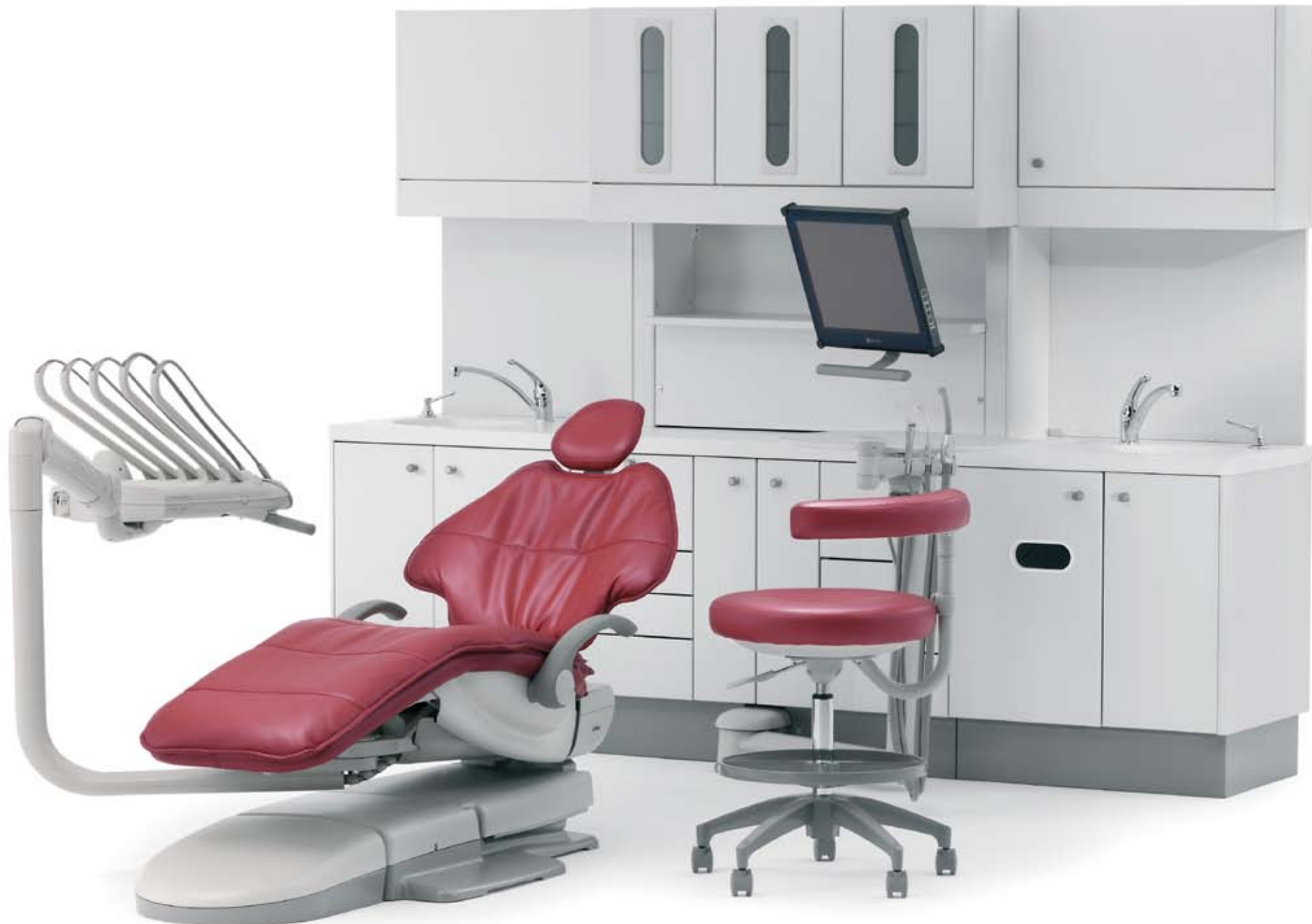Tim Foley, D.D.S., M.C.I.D., FRCD(C) – vanredni profesor na Odseku ortodontije za osnovne i posle diplomске studije i Odseku dečje stomatologije na Univerzitetu Zapadnog Ontarija, Kanada. Radi i u privatnoj praksi u Londonu, Ontario, Kanada. Predavač je Američkog udruženja ortodontata.



Catherine M. McNamara, B.D.S., F.D.S. R.C.S. (Eng), D. Orth., EED – konsultant-ortodont pri Irskom odboru za zdravstvenu zaštitu. Radi u privatnoj praksi i Limeriku, Irska. Predavač je iz ortodontije i član Kraljevskog udruženja hirurga Engleske i Irske.

Čovek je slobodan onoliko koliko je mudar a podložan je sudbini toliko koliko je veliko njegovo neznanje.

Lao-Tse



A-dec 500! Najprodavanija stomatološka stolica na svetu!

Ekskluzivni izložbeni prostor sada možete posetiti u Ulici Vojvode Milenka 13.

A-dec 500 ispunjava sve potrebe savremenog stomatologa:

1. Jedinstveni tapacirung pruža maksimalnu udobnost i ujedno daje luksuzan izgled Vašoj ordinaciji. Ergonomski naslon stolice stomatologu dozvoljava nesmetani pristup.
2. Mogućnost dodatnog DELUXE TOUCHPAD - a sa digitalnim ekranom za:
 - regulisanje obrtaja i inklinacije mikromotora
 - praćenje rada endodoncije i automatsko vraćanje
 - izbor dva programa za različite namene
 - programiranje Satelec aparata za skidanje kamenca, periodonciju i endodonciju
 - programiranje A-dec električnog mikromotora
 - otvaranje ulaznih vrata ordinacije
3. Potpuno rotirajuća radna jedinica, fontana, reflektor i stolica omogućavaju savršenu ergonomičnost.
4. Osnova stolice velike težine a male zapremine daje lakši pristup i vecu stabilnost.
5. Novi okretni delovi stolice olakšavaju rad stomatologu i pružaju maksimalnu udobnost pacijentu.

www.a-dec.com

Kontaktirajte nas za dalje informacije!

dental:art Dental Art
Vojvode Milenka 13/4, Beograd
tel 011 3612699, fax 011 3610973, www.dental-art.co.rs

a dec[®]



Priroda boje Deo II – elementi određivanja boje

Autor: dr Dejvid Klaf (David Klaff), Velika Britanija

Hromatske i ahromatske boje

Ahromatske boje su bela, crna i siva između njih. Ove boje ne poseduju nijanse i zasićenost. Hromatska boja je sve ono što mi ljudi nazivamo „kolor“ tj. sve druge boje sem bele, crne i sive.

Boja prirodnog zuba

Za opisivanje boje prirodnog zuba, uz tri već navedene: nijansa, intenzitet i osvetljenost, upotrebljavaju se dve dodatne osobine. Kod zuba je još neophodno uzeti u obzir oplascenciju i fluorescenciju.

Za nijansu prirodnih zuba na prvom mestu je zaslužan dentin, a ona se kod zdravih zuba opisuje kao žućkasta do žućkasto-crvena. Osvetljenost prirodnih zuba zavisi takođe od dentina, ali na nju utiču i translucencija i debljina gleđi. Što je gleđ tanja to je zub prosvetljeniji, pa je tako u cervikalnoj regiji, gde je gleđ vrlo tanka, osvetljenost zuba veoma zasićena. U obrnutom slučaju tj. kada je gleđ veće debljine, to je osvetljenost više maskirana. Intenzitet boje prirodnog zuba uslovljena je kvalitetom i debljinom gleđi. Što je gleđ deblja, to je veći optički efekat i jačina boje je veća. Debeo, neprovidan dentin ima efekat na smanjenje intenziteta boje gleđi. (slike br. 15, 16 i 17)

Opalescencija prirodnih zuba je efekat na koji utiče gleđ, a javlja se zbog različitog prelamanja svetlosti različitih organskih i neorgan-

skih komponenti gleđi, kao i zbog sposobnosti kristala hidroksi-apatita da reflektuje svetlost. Rezultat toga je da se svetlost dužih talasnih dužina propušta kroz zub, dok se kraće reflektuju i proizvode plavičast odsjaj. Ovaj efekat varira od plavičastog, preko sivkastog do površina sa belim odsjajem. (slika br. 18)

Fluorescencija je efekat koji se javlja kada neko telo absorbuje svetlosnu energiju i onda je difuzno reflektuje natrag u vidljivi spektar boja. U prirodi se ovo dešava kada ultraljubičasto svetlo deluje na pigmente u dentinu i gleđi, što rezultira u emisiji svetlosti u rasponu od intenzivne bele do svetloplave.

Translucencija i opacitet tj. prozračnost i neprozračnost

Ovo su veoma komplikovani parametri za objašnjenje i još komplikovaniji za određivanje. Opacitet ili neprozračnost predstavlja fenomen u kojem se glavni svetlosni zraka reflektuje ili biva absorbovano zbog prisustva gustog neprozračnog dela unutar objekta. *Transparencija ili providnost* postoji kada se glavni svetlosni zraka prpošta kroz providan objekat. Translucencija ili prozračnost postoji kada se svetlosni zraci i propuštaju i reflektuju usled prisustva određenih malih partikula u objektu.

Po definiciji translucentni materijal mora da ima takav sastav koji omogućava da, kada se osvetli svetlošću, reflektuje i rasejava zrake. Kod

prirodnih zuba se usled toga zraci kraćih talasnih dužina (npr. plava svetlost) reflektuju i otuda se javlja sjaj i vitalnost zuba, poznatija kao opalescencija.

Mudro bi bilo sada konačno razotkriti jedan od najvećih mitova za određivanje boje zuba. Translucencija je zapravo jedna od najvažnijih osobina u estetskoj restaurativnoj stomatologiji i kada se pravi nevidljiva restauracija stomatolozi insistiraju na što većoj translucenciji. Ukoliko ste razumeli prethodna objašnjenja, onda shvatate da pri izradi estetskog rada nije dovoljno ostvariti polutransparentnost, nego je važno postići što je više moguće sjaja i efekata vitalnosti zuba kao što je npr. opalescencija.

Fiziologija prirodne boje zuba je takva da zapravo zavisi od interakcije svetlosti sa dentinom i gleđi.

Efekat dentina

Makro i mikroanatomska struktura dentina dovodi do stvaranja delova sa niskom i visokom saturacijom neprozirne (opaque=opak) boje i zbog toga dentin utiče na nijansu i osvetljenost boje zuba. Naučna literatura opisuje da se predominantna boja zuba proteže od žućkasto-crvene (između 76% i 86%) do žućkaste na koju otpada preostali procenat. Ukoliko se koriste Vitapan standardi to znači da se boja prirodnih zuba uglavnom nalazi u A spektru, uz mali procenat boja iz B spektra.

Arhitektura dentinskih tubula različitog prečnika, zbijensti i S-oblika utiče na pojavu prostora sa gustom i proređenom mineralizacijom, i zato dolazi do nehomogene refleksije i rasejavanja svetlosnih zraka. Zbog svega navedenog javljaju se područja sa gustom neprozračnošću (opacitetom) i zasićenošću boje što dentinu daje polihromatski efekat. Dr Vanini je 1996. godine napisao rad koji se bavi ovim efektom i definisao je termin „hromatske grupacije“ koji dovodi do pojave polihro-

matskog efekta. (slika br 19). Ove hromatske grupacije se mogu podeliti u tri grupe:

- cervikalna;
- srednja i
- incizalna.

Boja je najzasićenija u cervikalnoj trećini, pa se postepeno smanjuje kroz srednju, da bi bila najmanja u incizalnoj trećini. Dr Vanini je ustanovio da se organski pigmenti koji se nalaze u mikrostrukturi zuba dovode do fluorescencije pa se tako na zubu javljaju područja koja imaju beličast ili plavičast sjaj.

Efekat gleđi

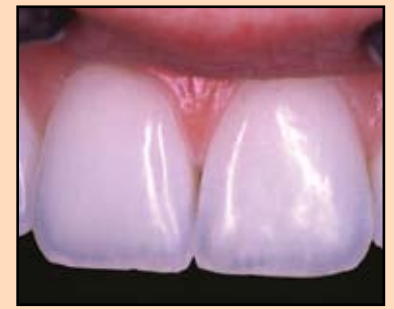Neorganski sastav gleđnih prizmi, različite debljine gleđi i postojanje organskih proteinskih pigmenta dovodi do reflektovanja i propuštanja svetlosti kroz gleđ. Translucencija i opalescencija gleđi utiču na prirodni izgled i sjaj zuba. Što je gleđ deblja to se više svetlosti reflektuje a to utiče i na veću osvetljenost i belinu zuba.

Kombinovani efekat gleđi i dentina

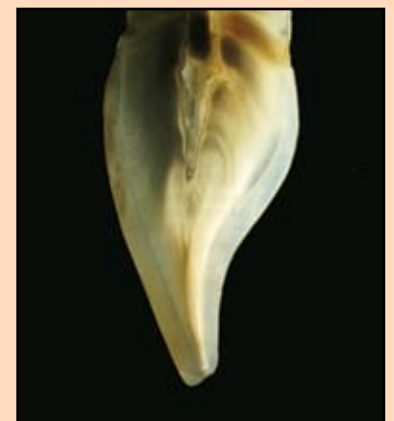
Boja zuba se dobija kombinovanim optičkim efektima gleđi i dentina i stoga je imperativ za razumevanje boje zuba da se zna kakav efekat ima gleđ, a kakav dentin. Neprozračan dentin, koji poseduje osobine kontrasta i osvetljenosti, ima tendenciju da utiče na boju zuba da ide ka sivkastoj, što zavisi od debljine gleđi. Ukoliko je gleđ veoma tanka, a dentin veoma taman, kao što je to slučaj u cervikalnoj regiji, onda nijansa boje dentina dominira pri percepciji boje zuba. Ukoliko je gleđ deblja, to zub ima svetliju boju. Pažljivija observacija boje prirodnog zuba otkriva da na zubima postoje područja koja variraju u boji usled variranja u debljini gleđi i polihromatskog efekta dentina. (slika br. 20)

Opalescencija, translucencija i intenzivni efekti

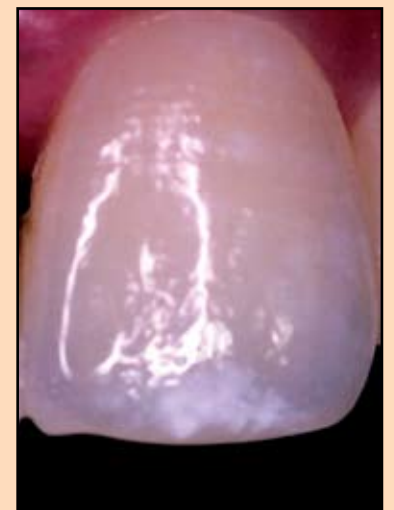Opalescencija zuba uzrokovana je malim partiklima



Slika br. 18 - Tipični opalescentni efekat sa plavičastim haloom u incizalnoj regiji i opalescencijom u srednjoj trećini zuba.



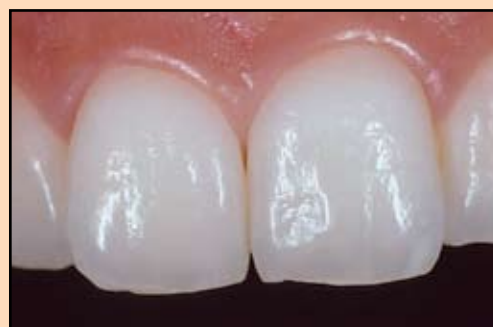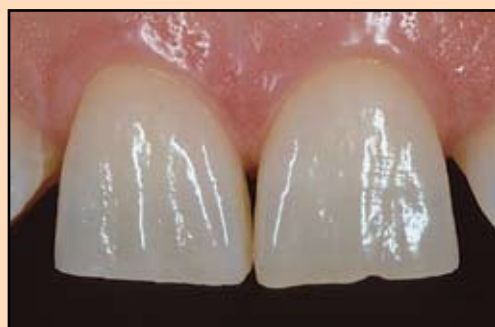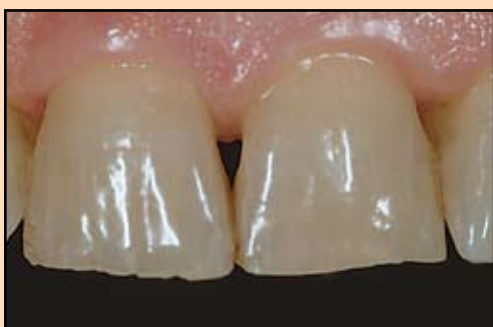Slika br. 19 - Longitudinalni presek centralnog sekutića pokazuje različite debljine gleđi i dentina. Zahvaljujemo se, ovom prilikom, firmi Micerium i Lorencu Vaniniju što su dozvolili korišćenje ovog snimka.



Slika br. 20 - Tipični opalescentni efekat gleđi. Na fotografiji se vidi tipičan plavičasti halo okružen sa opalescentnom gleđi. U incizalnoj trećini postoji intenzivna mrlja na gleđi, a cela površina je pokrivena sa beličastim pahuljičastim opalescencijama.

u translucentnoj gleđi koji reflektuju i rasipaju svetlost tj. manje talasne dužine se reflektuju i prave plavičast odsjaj zuba. Kod prirodnih zuba ovo se obično pojavljuje na ivicama incizalne trećine, gde uglavnom nema dentina i tu se pojavljuje poznati plavičasti halo oko zuba. Kako debljina dentina raste, to se više talasnih dužina reflektuje što utiče na pojavu sivkastog do beličastog odsjaja. (slika 21.)

Dr Vanini je u svojim radovima 2000. i 2001. godine ukazao (ova istraživanja još nisu objavljena) na postojanje matrice za translucentni efekat gleđi. Ova matrica se može klasifikovati u kategorije zavisno od elemenata efekta koji izazivaju.

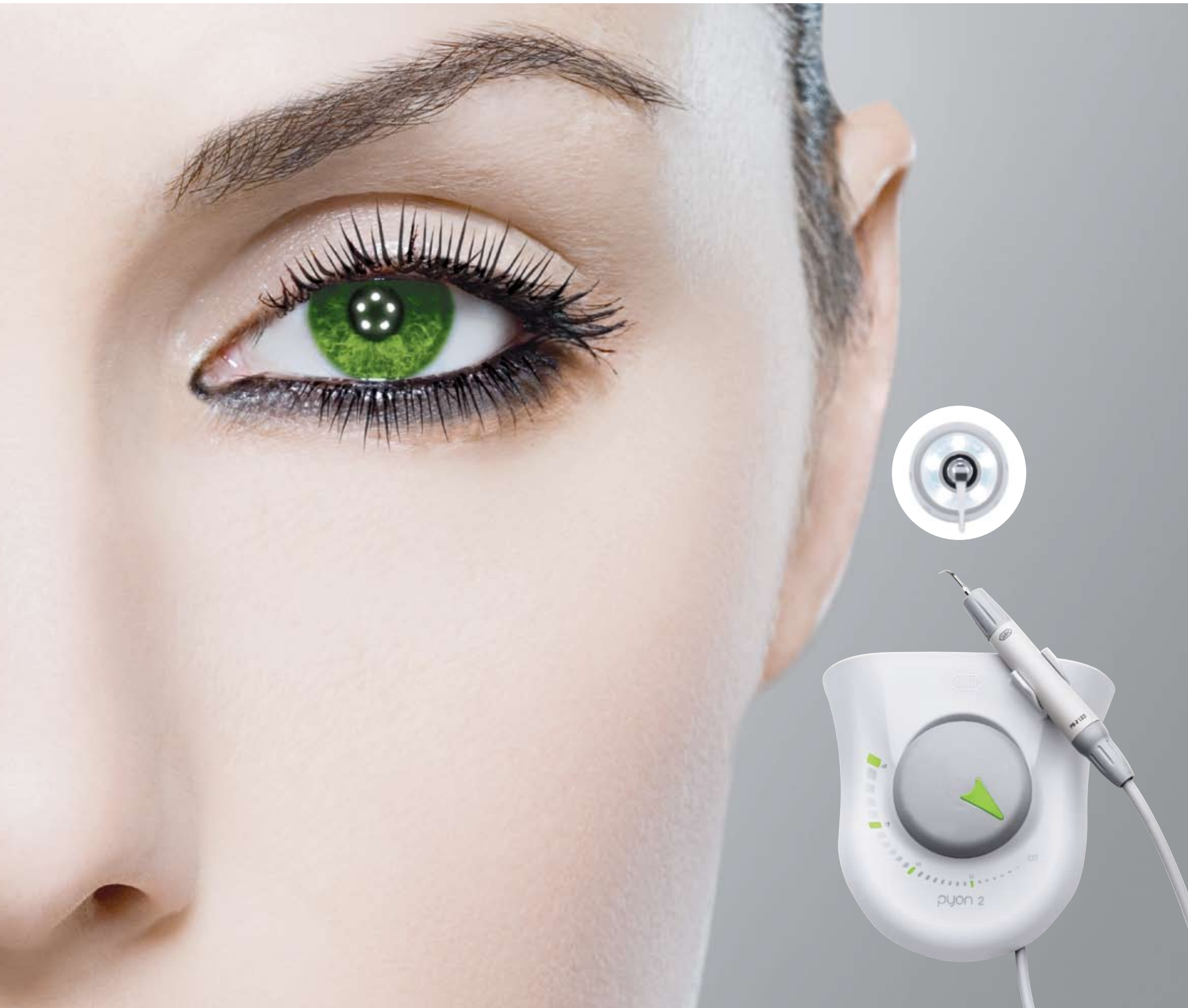

Slike br. 15, 16 i 17 - Varijacije u boji prirodnih zuba. Slab intenzitet boje daje sivkastu boju, srednje vrednosti daju kremasti izgled, dok intenzivnija boja daje beličast.

PEOPLE HAVE PRIORITY



Clarity on a grand scale



Vizionarski: Pyon 2.

Novi ultrazvučni skidač kamenca sa **LED** svetlošću.

Kod Vašeg lokalnog dilera ili na www.wh.com

pyon 2

See clearly with LED.