

DENTAL TRIBUNE

The World's Dental Newspaper · Croatian Edition

Hrvatska, rujan 2014. - godina VII br. 3

www.dental-tribune.com

MINISTARSTVO ZDRAVLJA

Intervju sa Sinišom Vargom

Što ministar zdravlja kaže o novom modelu ugovaranja u dentalnoj medicini i reformama u zdravstvu

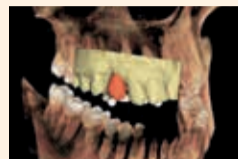

stranica 24

SPECIJAL: SUVREMENE TEHNOLOGIJE

Opskrba implantoprotetskog pacijenta u jednom posjetu

Streloviti napredak CAD/CAM tehnologije omogućava skrb na potpuno novoj razini



stranica 18

STRES

Neel Kothari piše o stresu u dentalnoj profesiji

Je li veći rizik od samoubojstava među doktorima dentalne medicine mit ili stvarnost?



stranica 16

Promjene u dentalnoj medicini odvlačuju buduću generaciju

Sve veći troškovi za edukaciju djeluju poput barijere, kažu doktori dentalne medicine

Povećanje troškova edukacije uz pad financijskih poticaja odvlačuju buduću generaciju od ulaska u struku, reklo je 74 posto doktora dentalne medicine u nedavno provedenom istraživanju u Engleskoj. Istraživanjem koje je proveo Wesleyan utvrđeno je kako 31 posto doktora dentalne medicine ne bi preporučilo svoju profesiju onome tko je na početku karijere, a 40 posto njih da opet imaju mogućnost, ne bi ponovno odabralo isto zanimanje.

Šezdeset četiri posto stomatologa navelo je kako su zabrinuti zbog porasta troškova i manje dobiti. Njih 45 posto zabrinuto je zbog neprestanih promjena i reforma u zdravstvenome sustavu,

dok 37 posto njih navodi kako je razlog njihovoj zabrinutosti razvoj korporativne dentalne medicine. Ti rezultati ne iznenađuju nakon najave prijedloga u Engleskoj da se doktorima dentalne medicine za pripravničkoga staža smanje plaće.

Predlaže se rez gotovo od osam posto, što bi osjetili pripravnici koji s jednogodišnjim stažom počinju u rujnu 2014. godine i plaćom od 28 076 funta, što je manje gotovo za 2000 funta od plaće onih koji trenutno završavaju.

Britanska udruga doktora dentalne medicine (BDA) to je nazvala 'napadom na najmlađe i najugroženije članove struke' i istaknuli su kako mnogobrojni studenti dentalne medicine di-



plomiraju i nakon toga ostaje im veliki dug. To znači kako su već u početku suočeni s izazovom kako upravljati financijama i lansirati karijeru. BDA je stoga pokrenuo peticiju kako bi se suprotstavio prijedlozima. [D](#)

Nekome na početku karijere 31 posto doktora dentalne medicine ne bi preporučilo svoje zanimanje

Zubi su novi simbol društvenoga statusa

Zubi postaju novi pokazatelj društvenog statusa, naveo je sociolog Malcolm Gladwell. Pisac "Davida i Golijata" smatra kako će pretilost i loši zubi odsad sve više određivati status i ugroziti mogućnost uspinjanja na društvenoj ljestvici, a ne više toliko rasa i spol.

Za "The Times" je izjavio sljedeće: "To je način na koji funkcionira današnje društvo, sve je veći jaz između podobnih i nepodobnih. Pro-

blemi sa zubima i preti lošću osnova su za donošenje površnih zaključaka o ljudima." Dodao je kako će vlasnicima loših zuba biti uskraćen



pristup određenim radnim mjestima, što smanjuje njihovu priliku u pogledu uspjeha.

To je u skladu s anketom koju je prošle godine proveo "Vision Critical" kojom je utvrđeno kako vlada mišljenje kako ljudi s bjeljem zubima zarađuju u prosjeku 10 000 funti više nego što to zapravo čine. Ispitanici smatraju kako bijeli zubi mogu utjecati na to da izgledaju i do pet godina mlađe i povećati mogućnost zapošljavanja i do 10 posto. [D](#)



DENTALMEDIAGRUPA

VODEĆI SVJETSKI STRUČNI
STOMATOLOŠKI ČASOPIS
DENTAL TRIBUNE INTERNATIONAL

HRVATSKO IZDANJE



ZA VIŠE INFORMACIJA O PRETPLATI NA ČASOPIS NAZOVITE
+385/1 62 51 990 ILI KLIKNIŠTE NA WWW.DENTALMEDIA.HR

Hrana bi trebala podlijegati regulaciji poput duhana, tvrde zdravstveni stručnjaci

Prehrambena industrija trebala bi biti regulirana poput industrije duhana, tvrde međunarodni stručnjaci

“Consumers International” i “World Obesity Federation” pozvali su međunarodnu zajednicu na razvoj globalnih konvencija u borbi protiv negativnoga utjecaja hrane po zdravlje, slično kao što postoji pravni okvir za duhansku industriju.

Kažu kako je pretilost trenutno veći globalni zdravstveni rizik nego cigarete s obzirom na to da je broj umrlih od posljedica pretilosti porastao od 2,6 milijuna u 2005. godini do 3,4 milijuna u 2010. godini. Organizacije zahtijevaju od vlada da uvedu političke mjere kojima bi se potrošačima trebalo pomoći da donose zdravije izbore. U to bi moglo biti uključeno stavljanje slika na ambalažu namirnica sa štetnim posljedicama kao što je pretilost, slično kao na kutijama cigareta, strože kontrole reklamiranja namirnica i obvezno označavanje nezdravih prehrambenih proizvoda.


Generalna direktorica “Consumers Internationala” Amanda Long kazala je: “Razmjeri utjecaja nezdravih namirnica po zdravlje



potrošača usporediv je s utjecajem cigareta. U industriji namirnica i pića odbijaju učiniti značajnije promjene, a vlade se osjećaju nesposobnima ili ne žele poduzeti ništa. Jedini mogući odgovor za globalnu zajednicu je okvirna konvencija i pozivamo sve vlade da ozbiljno razmisle o našoj preporuci. Ako

to ne učine, riskiramo desetljeća opstrukcije industrije i ponavljanje katastrofalne zdravstvene krize proizročene pušenjem.”

Direktor “World Obesity Federationa” dr. Tim Lobstein kazao je: “Da je pretilost zarazna bolest, milijarde dolara ulagale bi se u njezino stavljanje pod kontrolu. Međutim,

budući da je pretilost uvelike proizročena prekomjernim konzumiranjem masnih i slatkih namirnica, nedostaje volja kreatora politike da stanu na kraj interesima proizvođača koji promiču te namirnice. Vlade moraju uložiti zajednički napor i nešto poduzeti, a mogućnost za to bila bi okvirna konvencija. 

RIJEČ UREDNICE



Dragi čitatelji!

Od izrade prvih zubnih nadomjestaka CAD/CAM tehnologijom prošlo je gotovo trideset godina. U početku, korištenje te tehnologije u dentalnoj medicini bilo je novost te je za stvaranje prihvatljivog proizvoda bilo potrebno mnogo vremena. Od tada, razvojem opreme, materijala i softvera, digitalizirana dentalna medicina podignuta je na novu razinu. Za izradu savršenih nadomjestaka važno je standardizirati postupke. U manualnoj izradi događaju se mnoge pogreške koje su neizbježni dio ljudske naravi. Ljudske oči i ruke nisu predvidive kada je riječ o procjeni dimenzija, kutova i ostalih parametara koji pridonose zadovoljavajućem rezultatu. Računala su tu, nesumnjivo, u prednosti. Stoga integracijom CAD/CAM tehnologije u svoj rad, ordinacije

dentalne medicine i laboratoriji štete vrijeme, pospješuju se terapije i osigurava se preciznost kao nikada do sada.

CAD/CAM tehnologija, međutim, nije ograničena samo na izradu zubnih nadomjestaka. Dodatni primjeri primjene digitaliziranih postupaka su planiranje implantoprotetske terapije kombinacijom podataka dobivenih CBCT-om i intraoralnim skenerima, čime se omogućava izrada kirurških šablona za preciznu kontrolu položaja implantata, funkcionalna dijagnostika virtualnim artikulatima te ekstraoralni skenovi kao osnova za planiranje protetske terapije. Retrogradno planiranje postaje dio svakodnevnih prakse, osobito u složenijim postupcima. Dentalni implantati dobar su primjer jer terapijski ishod uvelike ovisi o temeljitoj dijagnostici

i dobro razrađenom planu terapije. Koncepti virtualnih zuba, virtualne okluzije i virtualnog artikulatora sada su putem CAD/CAM tehnologije dobili poveznicu s individualnim implantatnim nadogradnjama i nadomjestcima od cirkonij-oksida, titana ili ostalih materijala. Pacijenti, osim toga, imaju jedinstvenu priliku unaprijed vidjeti željeni ishod terapije i izravno iskusiti prednosti tehnološkog napretka.

Digitalna tehnologija nesumnjivo je ključna u pogledu održivosti suvremene ordinacije dentalne medicine i zubotehničkog laboratorija. Nove tehnologije, međutim, ne čine nas automatski boljim kliničarima ili dentalnim tehničarima. Nije dovoljno oslanjati se samo na uređaje i zaboraviti na važnost ljudskog aspekta. Uređaji i tehnologije samo su onoliko dobri koliko je dobra osoba koja upravlja njima. Jesmo li spremni pratiti brzinu napretka? Brzina razvoja računalne tehnologije nije usklađena s razinom edukacije većine korisnika. U svoju praksu možemo implementirati mnogo novih informacija i tehnologija samo

Uređaji i tehnologije samo su onoliko dobri koliko je dobra osoba koja upravlja njima

DENTAL TRIBUNE

The World's Dental Newspaper - Croatian & BiH Edition

LICENSING BY DENTAL TRIBUNE

INTERNATIONAL PUBLISHER - TORSTEN OEMUS

GROUP EDITOR - Daniel Zimmermann

[newsroom@dental-tribune.com]

+49 341 48 474 107

CLINICAL EDITOR - Magda Wojtkiewicz

ONLINE EDITOR - Yvonne Bachmann;

Claudia Duschek

COPY EDITORS - Sabrina Raaff; Hans

Motschmann

PUBLISHER/PRESIDENT/CEO - Torsten Oemus

CHIEF FINANCIAL OFFICER - Dan Wunderlich

BUSINESS DEVELOPMENT MANAGER - Claudia

Salwiczek

EVENT MANAGER - Lars Hoffmann

MARKETING SERVICES - Nadine Dehmel

SALES SERVICES - Nicole Andrá

EVENT SERVICES - Esther Wodarski

MEDIA SALES MANAGERS - Matthias Diessner

(Key Accounts); Melissa Brown

(International); Peter Witteczek (Asia

Pacific); Maria Kaiser (North America);

Veridiana Mageswki (Latin America);

Hélène Carpentier (Europe)

ACCOUNTING - Karen Hamatschek; Anja

Maywald; Manuela Hunger

EXECUTIVE PRODUCER - Gernot Meyer

©2014, Dental Tribune International GmbH.

All rights reserved.

Dental Tribune makes every effort to report clinical

information and manufacturer's product news

accurately, but cannot assume responsibility for

the validity of product claims, or for typographical

errors. The publishers also do not assume

responsibility for product names or claims,

or statements made by advertisers. Opinions

expressed by authors are their own and may not

reflect those of Dental Tribune International.

DENTAL TRIBUNE INTERNATIONAL

Holbeinstr. 29, 04229, Leipzig, Germany

Tel.: +49 341 4 84 74 302

Fax: +49 341 4 84 74 173

www.dental-tribune.com

info@dental-tribune.com

REGIONAL OFFICES

ASIA PACIFIC

Dental Tribune Asia Pacific Limited

Room A, 20/F, Harvard Commercial

Building, 105-111 Thomson Road,

Wanchi, Hong Kong

Tel.: +852 3113 6177 | Fax: +852 3113 6199

THE AMERICAS

Tribune America, LLC

116 West 23rd Street, Ste. 500, New York,

NY 10011, USA

Tel.: +1 212 244 7181 | Fax: +1 212 244 7185

CROATIAN EDITION

VLASNIK LICENCE

Dental Media Grupa d.o.o.

Kolodvorska 1A., 10410 Velika Gorica

IZDAVAČ

Dental Media Grupa d.o.o.

Tel.: +385 (0)1 6251 990.

Fax: +385 (0)1 7897 008

www.dentalmedia.hr

info@dentalmedia.hr

DIREKTOR

Sanela Drobnjak, dipl.oec.

GLAVNI UREDNIK

Dr. sc. Slađana Milardović Ortolan,

dr. med. dent.

GRAFIKA

Fingere d.o.o.

PRIJEVOD

Dr. sc. Slađana Milardović Ortolan,

dr. med. dent.

LEKTOR

Mirta Hrga, Profesor

MARKETING

Dental Media Grupa d.o.o.

TISAK

Radin print d.o.o.

NAKLADA

4000 primjeraka

Slijedeće izdanje Dental Tribune-a izlazi

u prosincu 2014.

DTI - VLASNIČKA STRUKTURA

TVRTKA, NAKLADNIK

Dental Media Grupa d.o.o.

MATIČNI BROJ

02293749, OIB: 82547088036

ODGOVORNA OSOBA NAKLADNIKA

Sanela Drobnjak, dipl.oec.

SJEDIŠTE NAKLADNIKA

Kolodvorska 1A., 10410 Velika Gorica

TELEFON I TELEFAKS NAKLADNIKA

Tel.: 01/ 6251 990; fax: 01/ 7897 008

E-POŠTA I WEB-STRANICA NAKLADNIKA

www.dentalmedia.hr, info@

dentalmedia.hr

VLASNIK NAKLADNIKA I POSTOTAK

UDJELA U VLASNIŠTVU

Dental Media Grupa d.o.o., 100%

vlasništvo

NAZIV MEDIJA

Dental Tribune International

VRSTA MEDIJA

tiskani

Urednica

Dr. sc. Slađana Milardović Ortolan, dr. med. dent.

Zavod za fiksnu protetiku

Stomatološki fakultet

Sveučilišta u Zagrebu

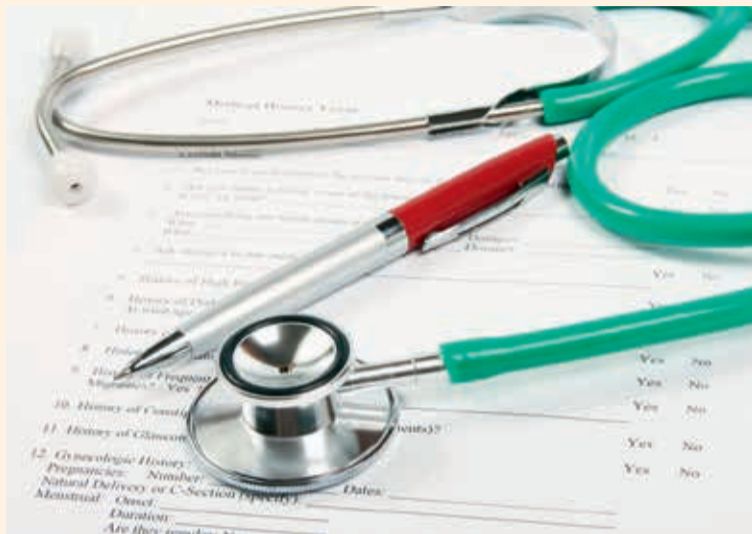e-mail: milardovic@sfzg.hr

Broj hospitalizacija zbog dentalnih apscesa u porastu

Novim istraživanjem se pokazalo kako je broj hospitalizacija zbog oralnih infekcija koje bi se mogle spriječiti u porastu. Analizom nacionalnih podataka istraživači su utvrdili kako je broj pacijenata hospitaliziranih zbog dentalnih apscesa, infekcije koje okružuju korijen zuba, što je uobičajena posljedica neliječena karijesa, u znatnome porastu u posljednjih deset godina.

U istraživanju su istraživači Stomatološkoga fakulteta Sveučilišta u Tuftsu i na Harvardu analizirali podatke pacijenata hospitaliziranih od 2000. do 2008. godine. Pronašli su kako je u SAD-u 61 500 hospitalizacija bilo primarno povezano s periapikalnim apscesima.

U "The New York Timesu" online navodi se kako je godišnji broj hospitalizacija porastao za više od 40 posto od 5757 u 2000.



godini na 8141 u 2008. godini. Znanstvenici su utvrdili kako je u 89 posto slučajeva bila riječ o hitnim hospitalizacijama. Boravak u bolnici u prosjeku je trajao 2,96 dana, a dob pacijenta u prosjeku je bila 37 godina. Više od 18 posto pacijenata nisu imali zdravstveno osiguranje. Dodatno je utvrđeno

kako je 66 pacijenata zbog te infekcije umrlo u bolnici.

Istraživanje pod nazivom "Isходи hospitalizacija zbog periapikalnih procesa od 2000. do 2008. godine: Longitudinalna analiza trendova" objavljeno je u rujanskom izdanju časopisa "Journal of Endodontics." □

Australac zbog sokova ostao bez ijednoga zuba

Adelaide, Australija: Prema nedavnim novinskim izvješćima, australski doktori dentalne medicine morali su izvaditi sve zube dvadesetopetogodišnjaku zbog pretjeranog konzumiranja sokova. Mladić je u protekle tri godine, navodno, pio i do osam litara soka na dan.

Prema pisanju u online novinama "Adelaidenow," bio je ovisan o zaslađenim napitcima i ignorirao je česta upozorenja doktora dentalne medicine o mogućem štetnom utjecaju sokova na njegovo oralno zdravlje. Rekao je kako je pio šest do osam litara soka na dan.

Njegova ovisnost ne samo što je utjecala na ozbiljno propadanje zuba, ostalo mu je samo trinaest žvačnih jedinica, već je izazvala i sepsu. Stanje je poboljšano tek na-

kon što su mu zubi izvađeni i nadomješteni umjetnima, izvijestili su u "Adelaidenow".

U nedavno objavljenome istraživanju provedenome na uzorku od 16 500 djece u Australiji pokaza-

lo se kako više od 50 posto djece u državi popije bar jedan sok na dan. Zdravstveni stručnjaci u skladu s tim zahtijevali su da zaslađene napitke obilježe upozorenjima o mogućem propadanju zuba. □



Odbijanje liječenja pacijenata oboljelih od HIV-a/AIDS-a

Dok se poštovanje mjera kontrole infekcije u japanskim ordinacijama dentalne medicine u posljednje vrijeme poboljšalo, čini se kako većina doktora dentalne medicine i dalje oklijeva kada je riječ o liječenju pacijenata oboljelih od HIV-a/AIDS-a.

Istraživanje koje su proveli znanstvenici Odjela zdravstvenih istraživanja na Sveučilištu u Hyogou među praktičarima koji rade u predgrađu Tokija otkrili su kako je samo svaki treći spreman liječiti pacijente oboljele od te bolesti.

Također je utvrđeno kako su ispitanici koji se pridržavaju standarda kontrole infekcije i primjenjuju mjere opreza kao što su nošenje maske ili zaštitnih rukavica tijekom rada, bili spremniji liječiti pacijente oboljele od HIV-a/AIDS-a.

Znanstvenici su 2011. godine proveli istraživanje na 2100

doktora dentalne medicine među kojima su većina bili muškarci stariji od 50 godina i radili su u polivalentnoj praksi.

Rezultati, iako lošiji u usporedbi s drugim razvijenim državama, ipak su iskorak u odnosu na anketu iz 1996. godine, prema kojoj je samo 15 posto doktora dentalne medicine bilo spremno liječiti pacijente oboljele od te bolesti.

Prema brojkama Nacionalnoga instituta za zarazne bolesti u Tokiju, ukupan broj oboljelih od HIV-a/AIDS-a u Japanu 2012. godine premašio je 20.000, s konstatnim brojem novih infekcija na godinu. U izvješću objavljenome prošle godine, međutim, navodi se kako velik broj novoinficiranih nije primijećen.

Predviđa se kako će se prevalencija HIV-a/AIDS-a upetorostručiti do 2040. godine, pogotovo u visokorizičnim skupinama, ako se ne uvedu nove mjere u javnome zdravstvu. □

dentalconsulting d.o.o.

Poslovno savjetovanje u području dentala



Savjetovanište za dentalne pacijente



Tečajevi i seminari za dentalne tehničare



Cjelovita rješenja za dentalne laboratorije



Kompletna grafička i web rješenja za tvrtke

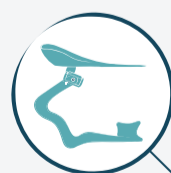

dentalconsulting d.o.o.

Kontaktirajte nas: 098 267 140

Ivana Mažuranića 70, Varaždin, Tel: 042 240 366, Fax: 042 204 860

e-mail: info@dental-consulting.hr www.dental-consulting.hr



Artikulator.com

WEB PORTAL ZA DENTALNU MEDICINU

www.artikulator.com

NOVOSTI IZ SVIJETA DENTALA

STRUČNI I EDUKATIVNI SADRŽAJI

NAJAVE I IZVJEŠTAJI SA DOGAĐANJA

KOLUMNNE ZANIMLJIVOSTI

Prednosti 3D slikovnih prikaza

Pojavljivanjem bilo koje nove tehnologije, osim troškova i rizika, važno je uzeti u obzir i njezine prednosti. U slučaju trodimenzionalnog slikovnog prikaza intra i ekstraoralnih struktura, prednosti su očigledne jer terapeutu i pacijentu omogućavaju bolje kliničko iskustvo.

Trodimenzionalna snimka kliničarima omogućava uočiti anatomsku strukturu iz različitih kutova. Također može pomoći u dobivanju boljšeg uvida u koštane strukture kako bi se utvrdio položaj korijena susjednih zuba, pronašli kanali ili frakture korijena te omogućava preciznije mjerenje anatomskih struktura. Te snimke također olakšavaju postavljanje dijagnoze i planiranje terapije. Nadalje, povećavaju uspješnost liječenja omogućavajući terapeutu veću predvidivost i samopouzdanje u pripremi za ekstrakcije, procjeni korijena i uosađivanju implantata.

Trodimenzionalni slikovni prikazi u dentalnoj medicini također se odlikuju ponovljivošću, dajući brze i precizne slike koje su konzistentne i stoga pouzdane. Korištenje 3D snimaka terapeutu omogućava sveobuhvatni pogled, dajući mu uvid u određena stanja područja od interesa kako bi lakše odredio je li potrebno liječenje. Zbog jasnoga prikaza detalja pacijenti mogu biti sigurniji u liječnikovu odluku. Osim toga, korištenje slikovnih tehnika pacijentu olakšava razumijevanje razloga liječenja te mu daje osjećaj veće uključenosti u odlučivanje o vlastitom zdravlju.

Jedan od uređaja je "Gendex GXDP-700" koji kliničarima omogućava planiranje predvidivih ishoda liječenja iskorištavanjem moćnoga 3D softvera za analizu i simulacijskih alata. Osim toga, korisnici mogu kontrolirati izloženost zračenju i veličinu snimljenog područja korištenjem fleksibilnog vidnog polja kako bi se zadovolji-

le individualne potrebe pacijenta i liječnika. "GXDP-700" također nudi mogućnost nadograđivanja sustava.

Rendgenske snimke, uključujući 3D tehnike (CBCT), daju brz i neinvazivan odgovor na mnoga klinička pitanja. Dentalne CBCT snimke daju trodimenzionalne informacije u odnosu na dvodimenzionalne rendgenske snimke.

To može pomoći u postavljanju dijagnoze, planiranju terapije i procjeni određenih stanja. Dentalni CBCT treba koristiti samo tada kada su potrebne kliničke informacije koje se ne mogu dobiti nijednom drugom slikovnom tehnikom. Zabrinutost zbog izloženosti zračenju veće su za mlađe pacijente jer su oni osjetljiviji na ionizirajuće zračenje.

Za više informacija o korištenju, prednostim i rizicima CBCT-a posjetite www.kavo.com/MEA



RAZGOVOR S PROF. DR. SC. STEFANOM HASSFELDOM, NJEMAČKA

TRADICIONALNI RADIOLOŠKI POSTUPCI NE NESTAJU POJAVOM CBCT-A

CBCT će se ukorijeniti u ordinacijama, osobito u onima s naglaskom na kirurške zahvate, za rješavanje specifičnih pitanja u složenijim slučajevima

Mogućnost ispitivanja kraniofacijalne anatomije s pomoću trodimenzionalnih slika dobivenih kompjutoriziranom tomografijom stožastih zraka (CBCT), navodi se kao novi zlatni standard u oralnoj kirurgiji. Suradnik DTI-a razgovarao je s profesorom Stefanom Hassfeldom s Odjela za oralnu i maksilofacijalnu kirurgiju Sveučilišta u Dortmundu, Njemačka, o novoj tehnologiji i njezinoj budućnosti.

Prof. Hassfeldu, prema vašem mišljenju, je li se CBCT nametnuo kao standard u dentalnoj medicini?

CBCT u dentalnoj medicini koristi se više od deset godina i od tada je standardni postupak za mnoge indikacije. Unatoč tom razvoju, sumnjam kako će tradicionalni radiološki postupci zastarjeti u skorije vrijeme. Mislim kako će se CBCT koristiti kao pomoćno sredstvo, tj. nadopuna u složenijim postupcima.

Jedno od područja na kojima se koristi CBCT planiranje je implantoprotetske terapije. Koja su ostala područja primjene?

Danas se tehnologija uvelike koristi u složenim postupcima u oralnoj i maksilofacijalnoj kirurgiji. Na primjer, CBCT-om redovito pregledavamo velike ciste i duboko impaktirane treće kutnjake. Njegova uporaba također može biti od koristi u dijagnostici bolesti maksilarnoga sinusa, traumatologiji i ispravljanju anomalija i disgnatija.

Koji potencijal ima ta tehnologija što se poboljšanja rezultata liječenja tiče?

U odnosu na tradicionalne rendgenske snimke CBCT omogućava detaljnu procjenu ljudske



autonomije i patologije u trodimenzionalnome prostoru. To može biti vrlo korisno u planiranju liječenja i procjeni područja koja predstavljaju kirurški rizik, kao što su područja u blizini živaca, zuba ili krvnih žila. U mnogim slučajevima možemo znatno smanjiti operativni rizik i pridonijeti boljemu planiranju zahvata.

Proizvođači navode kako je količina zračenja pacijenta CBCT-om znatno manja. Slažete li se s tom tvrdnjom?

Ne mogu se složiti s time zato što što u usporedbi s tradicionalnim rendgenskim snimkama CBCT obično ima veću količinu zračenja. Informacije su zapravo oprečne. Ako se snima veliki broj pojedinačnih snimaka iz različitih kutova, CBCT može imati manje količine zračenja u nekim iznimnim slučajevima.

Je li to jedini nedostatak te tehnike u usporedbi s tradicionalnim radiološkim postupcima?

Budući da CBCT ima različito polje indikacija, usporedba s tradicionalnim tehnikama nije prikladna. Međutim, doista

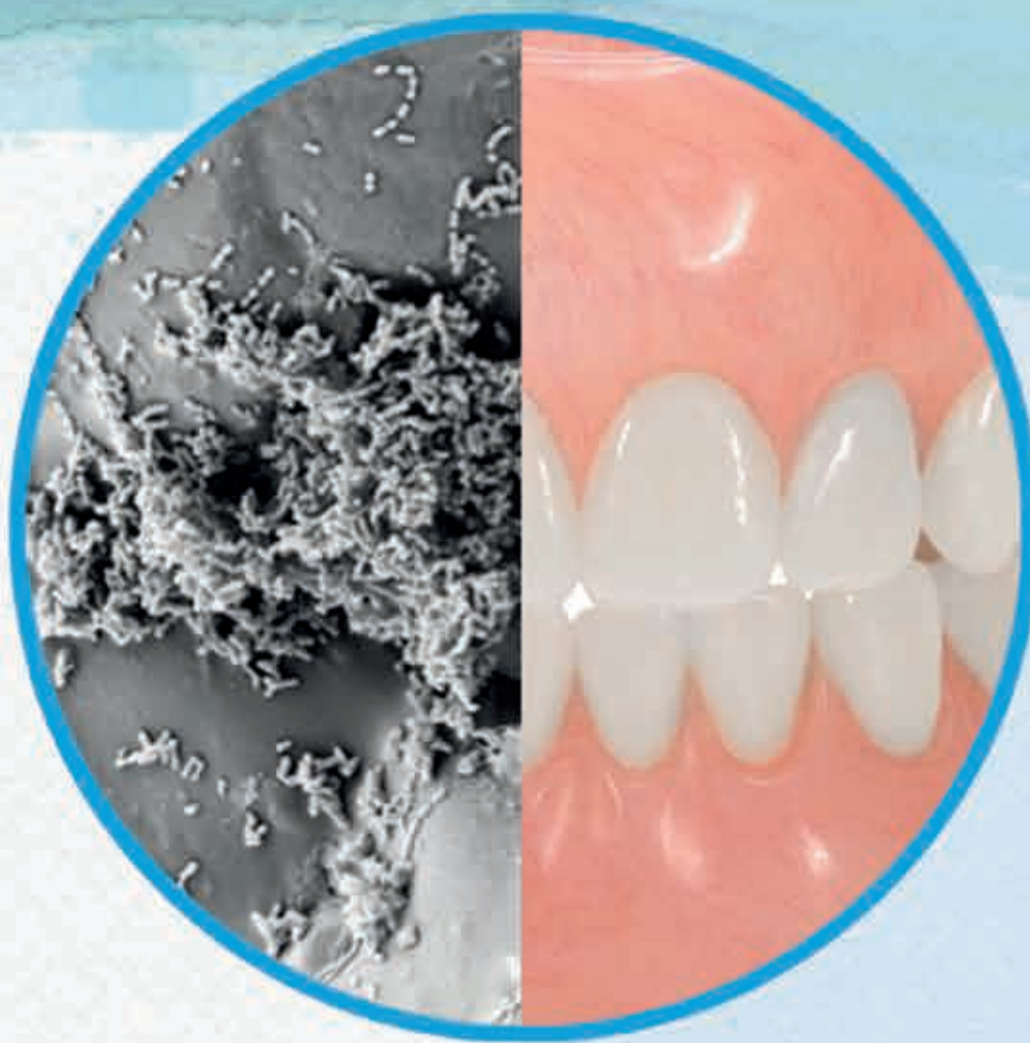postoje neki nedostaci poput visokih količina zračenja i troškova, kao i manje rezolucije u usporedbi s konvencionalnim snimkama.

Koju će ulogu u budućnosti CBCT imati u ordinacijama?

CBCT će se ukorijeniti u ordinacijama, osobito u onima s naglaskom na kirurške zahvate, za rješavanje specifičnih pitanja u složenijim slučajevima. Iz svih navedenih razloga, tradicionalne radiološke metode neće nestati. Panoramska rendgenska snimka, na primjer, omogućava izvrstan pregled cjelokupne čeljusti za orijentacijske kliničke preglede uz minimalni trud i relativno malu količinu zračenja. Ciljana snimka još ima najveću rezoluciju za gledanje detalja. Stoga CBCT predstavlja samo dodatnu opciju slikovnoga prikaza u svakodnevnoj praksi.

U mnogim slučajevima možemo znatno smanjiti operativni rizik i pridonijeti boljemu planiranju zahvata

Hvala na ovom razgovoru. □



Jesu li proteze vaših pacijenata uistinu čiste?

Zubne proteze imaju površinske pore u kojima se mikroorganizmi mogu kolonizirati.¹

Corega® tablete za čišćenje zubnih proteza dokazano prodire kroz biofilm* i uništava mikroorganizme unutar teško dostupnih površinskih pora.²



Pomognite svojim pacijentima samouvjereno govoriti, jesti i smijati se uz pomoć Corega® režima za njegu zubnih proteza.

SEM slike površine zubne proteze.

**in vitro* jedne vrste biofilma (zubnog plaka) nakon 5 minuta natapanja

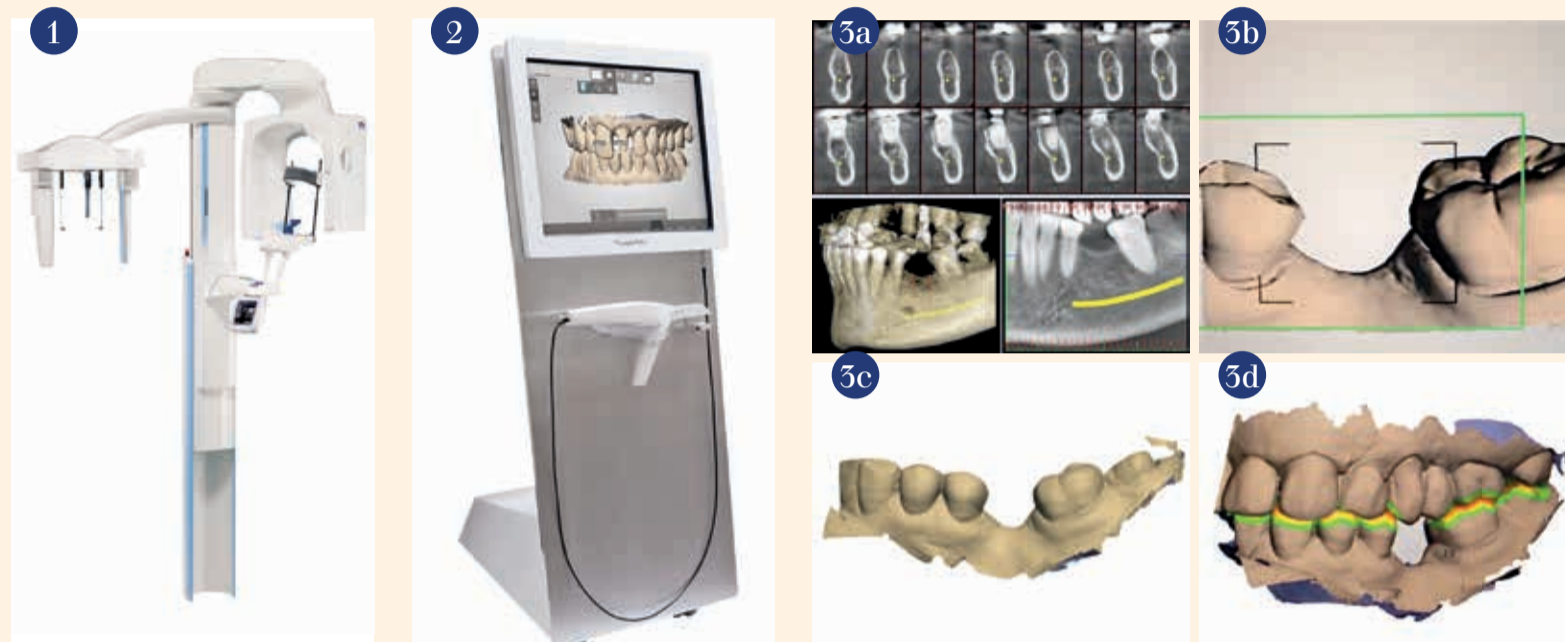Reference: 1. Glass RT et al. J Prosthet Dent. 2010; 103(6): 384-389. 2. GSK Podaci o datoteci, Lux R. 2012.

Skraćivanje vođene k

kombiniranom primjenom CBC

dr. Alejandro Lanis &
Orlando Álvarez del Canto, Čile

Uvođenje digitalnih skenera površine na područje dentalne medicine i jednostavnost prijenosa podataka zatvaraju krug u stvaranju takozvanog potpuno "virtualnog pacijenta" s optimizacijom digitalnog tijeka terapijskog postupka.¹ Nešto što je prije nekoliko godina zvučalo kao znanstvena fantastika, danas je moguće zahvaljujući tehnološkom napretku koji je integriran u dentalnu medicinu. Protetski, kirurški, radiološki i laboratorijski svjetovi isprepleću se na sofisticiranim digitalnim platformama, što je omogućeno uvozom podataka dobivenih digitalnim skenerima površine i DICOM podataka u softvere za kirurško i protetsko planiranje.²⁻⁴ Potpuna digitalizacija informacija o pacijentu i mogućnost njihova kombiniranja kliničarima daje nekoliko prednosti i mijenja način na koji pacijenti percipiraju invazivne stomatološke zahvate. Zbog svojih prednosti u omogućavanju personaliziranog liječenja, intraoralni skeneri za digitalne otiske i softveri za kiruršku simulaciju koriste se kao temeljne tehnologije za dijagnostiku, planiranje, liječenje i prevenciju.⁵



Slika 1. ProMax 3D s CBCT jedinicom (izvor fotografije www.planmeca.com) **Slika 2.** Digitalni skener površine ("TRIOS Cart solution" "3Shape") (izvor fotografije: www.3Shape.com) **Slika 3a.** CBCT snimka lijevoga kvadranta mandibule **Slika 3b.** Sken površine bezubog područja sa susjednim zubima **Slika 3c.** Digitalna rekonstrukcija lijevoga mandibularnoga kvadranta nakon skeniranja površine **Slika 3d.** Digitalna rekonstrukcija zubnih lukova u maksimalnoj interkuspidaciji

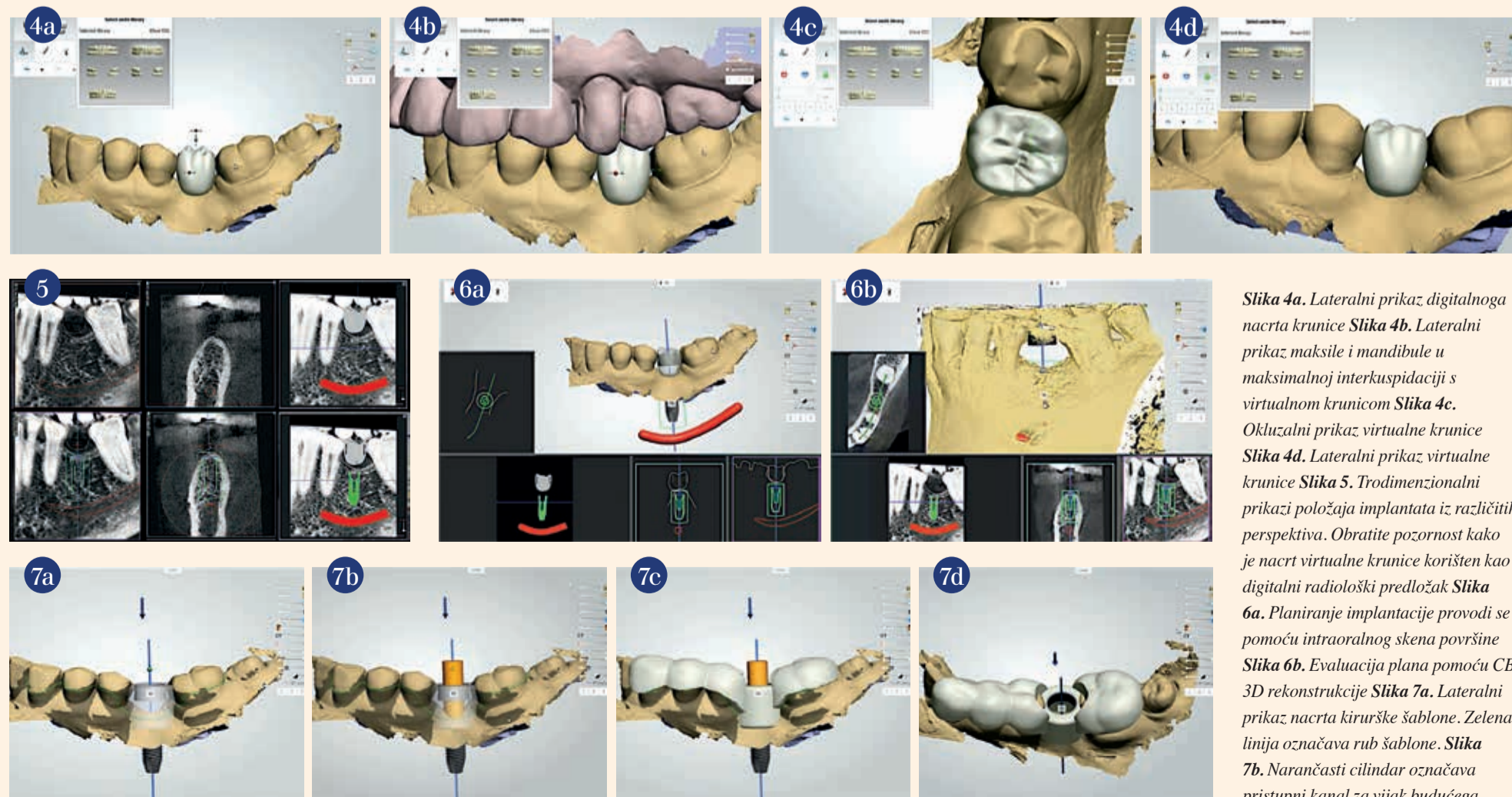
Prikaz slučaja

Pedesetpetogodišnja zdrava pacijentica došla je u našu ordinaciju želeći nadoknaditi zub u donjoj čeljusti. Žalila se na gubitak lijevog donjeg kutnjaka (zub 36), zbog vađenja obavljenoga prije nekoliko godina nakon neuspješnog endodontskog liječenja. Nakon kompletne dijagnostičke evaluacije, uključujući kliničku i fotografsku analizu, snimljen je CBCT lijeve strane

donje čeljusti uređajem "ProMax 3D s" ("Planmeca," Slike 1. i 3a). U istom posjetu digitalnim skenerom "TRIOS" ("3Shape," Slike 2. i 3b do d), skenirana je površina lijeve strane gornje čeljusti, lijeve strane donje čeljusti i oba zuba luka u maksimalnoj interkuspidaciji kako bi se dobili međučeljusni odnosi. Nakon što su prikupljene sve dijagnostičke informacije, dogovoren je termin za sljedeći dan.

Digitalni podaci prikupljeni skenerom i DICOM datoteke dobivene CBCT-om prenijete su u "Implant Studio" softver ("3Shape"), u kojoj inovativna tehnika prepoznavanja prostora omogućava stvaranje 3D superpozicije stvarne intraoralne situacije i radioloških slika. Alat za dizajniranje nadomjestaka uključen u "Implant Studio" korišten je za nacrt funkcionalne i estetski virtualne krunice s ide-

alnim protetskim položajem na rekonstruiranoj slici površine (Slike 4a. do d). Nakon konačne procjene krunice definiran je trodimenzionalni položaj implantata koji osigurava najpovoljniji protetski i kirurški rezultat, poštujući vitalne strukture kao što su donji alveolarni živac i krvne žile. Dizajnirana virtualna krunica korištena je kao radiološki predložak (Slika 5.). Planiranje se može provesti



Slika 4a. Lateralni prikaz digitalnoga nacrta krunice **Slika 4b.** Lateralni prikaz maksile i mandibule u maksimalnoj interkuspidaciji s virtualnom krunicom **Slika 4c.** Okluzalni prikaz virtualne krunice **Slika 4d.** Lateralni prikaz virtualne krunice **Slika 5.** Trodimenzionalni prikazi položaja implantata iz različitih perspektiva. Obratite pozornost kako je nacrt virtualne krunice korišten kao digitalni radiološki predložak **Slika 6a.** Planiranje implantacije provodi se pomoću intraoralnog skena površine **Slika 6b.** Evaluacija plana pomoću CB 3D rekonstrukcije **Slika 7a.** Lateralni prikaz nacrta kirurške šablone. Zelena linija označava rub šablone. **Slika 7b.** Narančasti cilindar označava pristupni kanal za vijak budućega

Kirurške implantacije T-a i digitalnih skenera površine

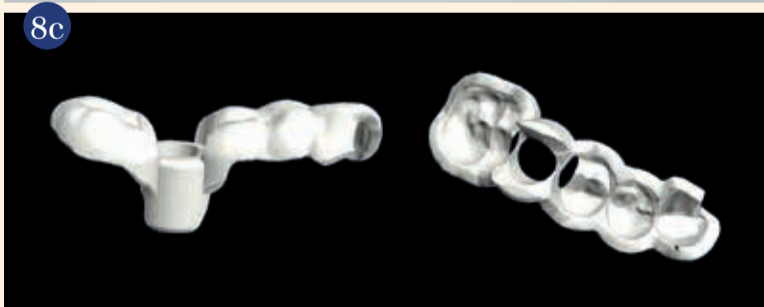
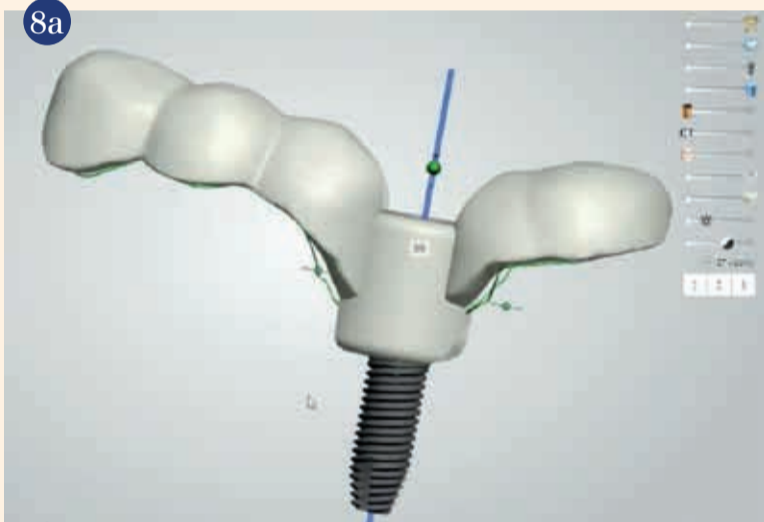
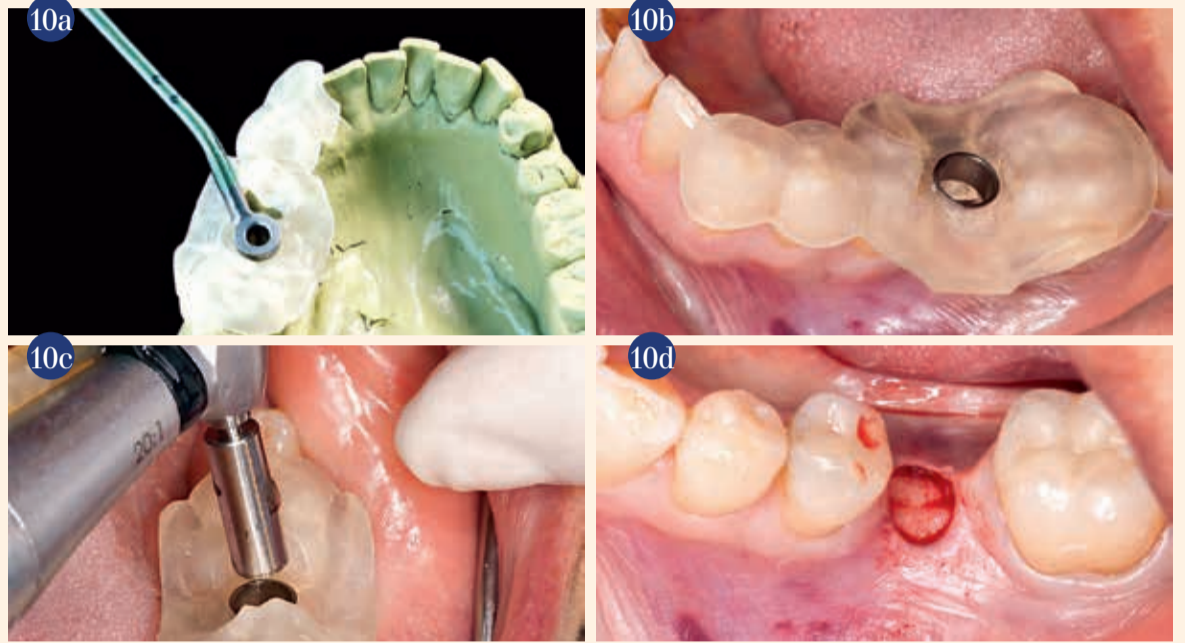
korištenjem intraoralnog skena površine, a provjera se istovremeno može provesti CBCT 3D rekonstrukcijom, osiguravajući optimalan položaj implantata uz izbjegavanje fenestracije ili dehiscijencije kosti (Slike 6a. i b).

Odabran je "Tapered Internal implantat" ("BioHorizons," 4.6 mm × 10,5 mm, Ø platforme 4,5 mm). Nakon što je određen željeni položaj implantata, dizajnirana je virtualna kirurška šablona (Slike 7a. do d). Nacrt je u STL formatu (Slike 8a do c), poslan u centar za 3D printanje gdje je za dva sata izrađena kirurška šablona ("Objet Ede-

Slika 10a. Preoperativna provjera kirurške šablone na studijskom modelu
Slika 10b. Kirurška šablona postavljena na radnom polju
Slika 10c. Obreživanje mekoga tkiva
Slika 10d. Odstranjivanje izrezanoga mekoga tkiva

n260V," "Stratasys," Slika 9). Šablona je isprobana na modelu kako bi se provjerilo postoje li nepravilnosti što se dosjeda tiče ili kirurškog pristupa prije sterilizacije (Slika 10a.). Sljedećega dana pacijentica je došla u našu ordinaciju radi kirurškog za-

NASTAVAK NA STRANI 8 ▶



nadomjestka. **Slika 7c.** Virtualna 3D rekonstrukcija kirurške šablone pokazuje pristupni kanal za vijak budućeg nadomjestka **Slika 7d.** Kirurška šablona i smjer uvođenja implantata iz kose perspektive **Slika 8a.** Lateralni prikaz konačnoga nacrtu kirurške šablone **Slika 8b.** Okluzalni prikaz konačnoga nacrtu kirurške šablone **Slika 8c.** Procesuirane slike (STL format), spremne za 3D printanje **Slika 9.** Objekat Eden260V 3D printer (izvor fotografije: www.stratasys.com)



www.pbz-leasing.hr ☎ +385 1 63 63 606

PRIJATELJ VAŠE ORDINACIJE

Zagreb, Radnička cesta 44, tel: 01 63 63 606, fax: 63 63 598
Split, Ulica slobode 7, tel: 021 421 292, fax: 021 421 279
Pula, Šijanska 1b, tel: 052 652 290, fax: 052 224 241

Rijeka, Đure Šporera 3, tel: 051 751 250, fax: 051 751 253
Osijek, Ulice Republike Hrvatske 33, tel: 031 431 220, fax: 031 297 868
Zadar, Zagrebačka 3, tel: 023 223 086, fax: 023 224 637

PBZ leasing d.o.o • e-mail: info@pbz-leasing.hr • www.pbz-leasing.hr

Pogodnosti leasing financiranja stomatološke opreme:

- kamata 5,99% (EKS 6,37%)
- rok financiranja na 5 godina
- učešće od 20%
- gratis naknada

Uvjeti se odnose na financijski leasing u eurima.

PBZ Leasing - Vaš partner u financiranju stomatološke opreme!

 **PBZ LEASING**

hvata. Nakon ispiranja usta 0,12 postotnim klorheksidi-glukonatom ("Oralgene," Laboratorios Maver), dvije minute i pripreme kirurškog polja, na bezubo područje apliciran je lokalni anestetik (područje zuba 36), bukalnom, krestalnom i lingvalnom infiltracijom (2 postotni lidokain hidroklorid i 1:100.000 epinefrin). Nakon nekoliko minuta, kirurška šablona stavljena je na svoje mjesto i kroz glavni cilindar izrezana je sluznica promjera 4,6 mm na 1200 okretaja u minuti. Šablona je zatim uklonjena te je izrezano meko tkivo uklonjeno elevatorom i stavljeno u fiziološku otopinu (Slike 10b. do d). Kirurška šablona vraćena je na svoje mjesto i pilot svrdlom dužine 21 mm i promjera 2 mm provedena je inicijalna osteotomija na 1200 okretaja u minuti. Budući da je debljina kirurške šablone bila 10 mm, stvarna dubina preparacije bila je 11 mm

(Slike 11a. i b). Postupak je ponovljen konusnim svrdlima promjera 2,5 mm i dužine 21 mm, promjera 3,2 mm i dužine 21 mm, promjera 3,7 mm i dužine 21 mm i na kraju svrdlom promjera 4,1 mm i dužine 21 mm (Slika 11c.).

Kirurška šablona zatim je uklonjena kako bi se provjerilo ležište (Slika 11d.). Šablona je potom vraćena pa je montirano driver svrdlo promjera 4,6 mm (Slika 11e.). Implantat je postavljen kroz glavni cilindar na 15 rpm i 50 Ncm okretnoga momenta (Slika 11f.). Nakon što je implantat bio na konačnoj dubini (Slika 12a.), postavljen je pokrovni vijak ("BioHorizons," 4,5 mm × 3 mm) (Slika 12b.). Mali transplantat vezivnoga tkiva dobiven na početku zahvata stavljen je bukalno kako bi se povećao volumen mekoga tkiva i debljina preostale keratinizirane sluznice (Slika 12c.). Nisu bili

potrebni šavovi. Postoperativna rendgenska snimka korištena je za procjenu konačnog položaja implantata.

Zaključak

Kombinacija digitalnih površinskih skenova i CBCT snimki za virtualno planiranje usađivanja implantata može se koristiti za sigurnu i učinkovitu, neinvazivnu računalno vođenu implantaciju. "Implant Studio" praktična je realizacija te inovativne tehnologije i može znatno smanjiti opseg preoperativnih priprema i trajanje zahvata, dok se kirurška preciznost zadržava. U tome specifičnom kliničkome stanju računalno vođena priprema postupka i sam kirurški zahvat nisu trajali više od dva dana, čime je skraćeno vrijeme čekanja koje je inače svojstveno klasičnim sustavima za planiranje.

Pozivamo sve one koji su zainteresirani za tu inovativnu teh-

nologiju da posjete našu kliniku i edukacijski centar za CAD/CAM u Santiagu u Čileu, gdje će sudionici biti uključeni u stvarne kliničke slučajeve, uživo će biti nazočni kirurškim demonstracijama i pohađati predavanja o

vođenim operacijskim postupcima te CAD/CAM kirurškim i restaurativnim tehnologijama. [\[4\]](#)

Napomena uredništva: Popis literature na zahtjev dostupan kod izdavača

O autorima

Alejandro Lanis



diplomirao je na Sveučilištu Valparaiso i magistrirao na području maksilofacijalne kirurgije i implantologije na

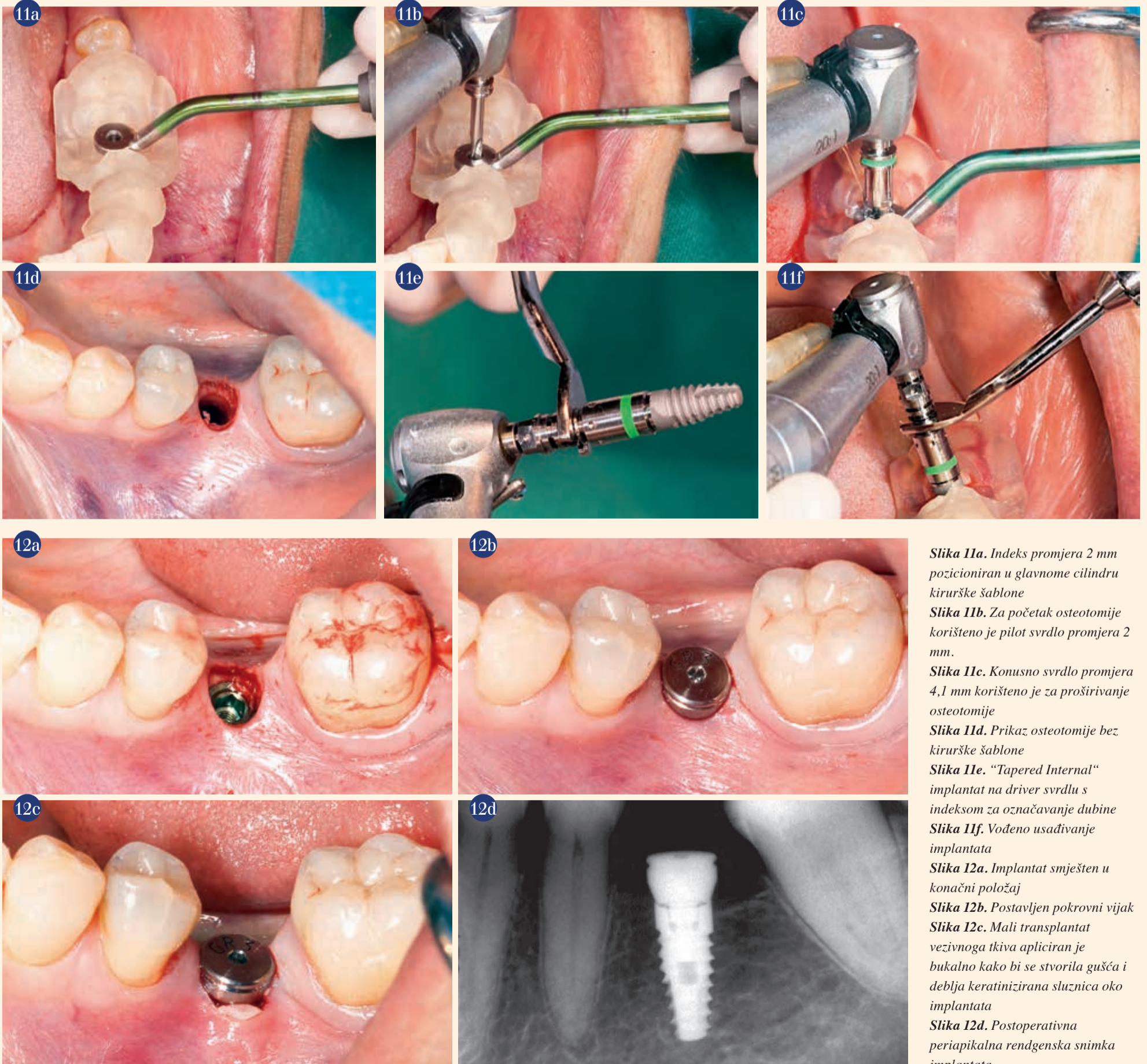
Sveučilištu u Čileu. The International Team for Implantology (ITI) odabrao ga je kao ITI stručnjaka za Sveučilište u Michiganu u SAD-u. Radi u Santiagu, u Čileu, a posebno se posvetio dentalnim implantatima, protetici i estetskoj dentalnoj medicini. Može se stupiti u kontakt na alelanis@umich.edu.

Orlando Álvarez del Canto



diplomirao je na Sveučilištu u Čileu i stupanj magistra znanosti stekao je na području implantologije

i oralne rehabilitacije na Andrés Bello Sveučilištu u Čileu. Docent je na Katedri za dentalnu implantologiju na Universidad del Desarrollo, Čile. Radi u Santiagu, a posvetio se dentalnoj implantologiji, protetici i estetskoj dentalnoj medicini. Može se stupiti u kontakt na dr.alvarez@oseintegration.cl.



Slika 11a. Indeks promjera 2 mm pozicioniran u glavnome cilindru kirurške šablone

Slika 11b. Za početak osteotomije korišteno je pilot svrdlo promjera 2 mm.

Slika 11c. Konusno svrdlo promjera 4,1 mm korišteno je za proširivanje osteotomije

Slika 11d. Prikaz osteotomije bez kirurške šablone

Slika 11e. "Tapered Internal" implantat na driver svrdlu s indeksom za označavanje dubine

Slika 11f. Vođeno usađivanje implantata

Slika 12a. Implantat smješten u konačni položaj

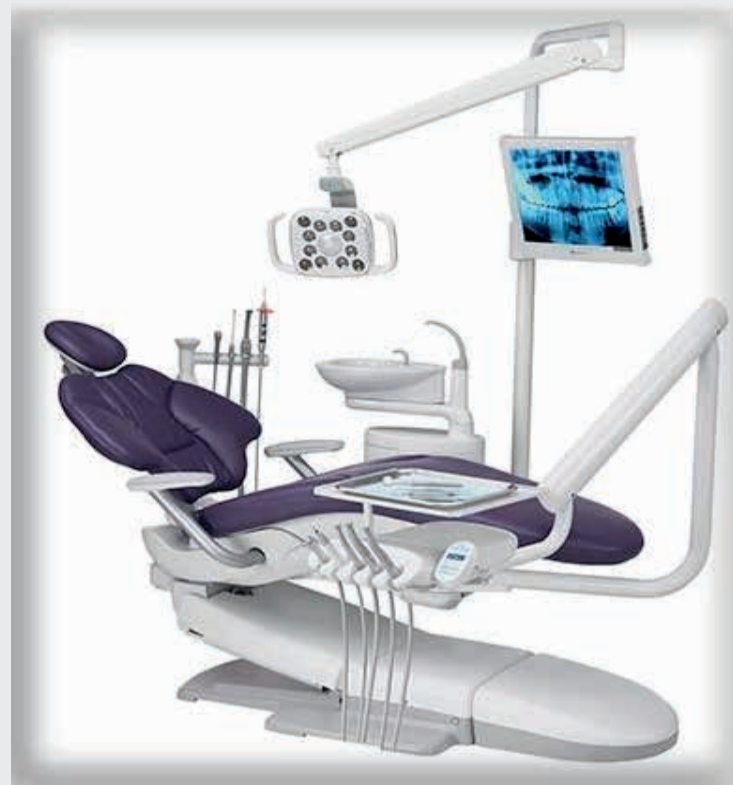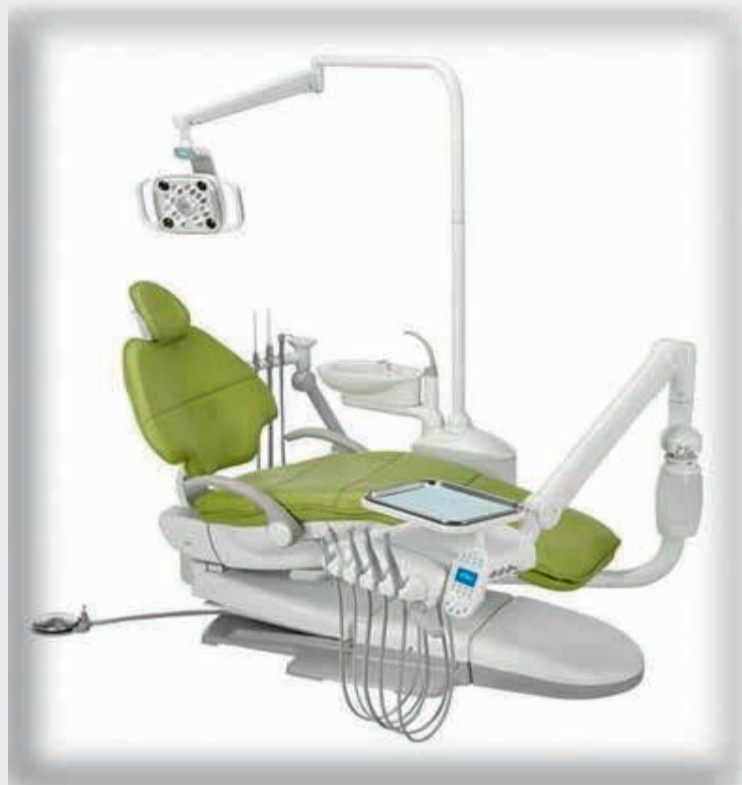Slika 12b. Postavljen pokrovni vijak

Slika 12c. Mali transplantat vezivnoga tkiva apliciran je bukalno kako bi se stvorila gušća i deblja keratinizirana sluznica oko implantata

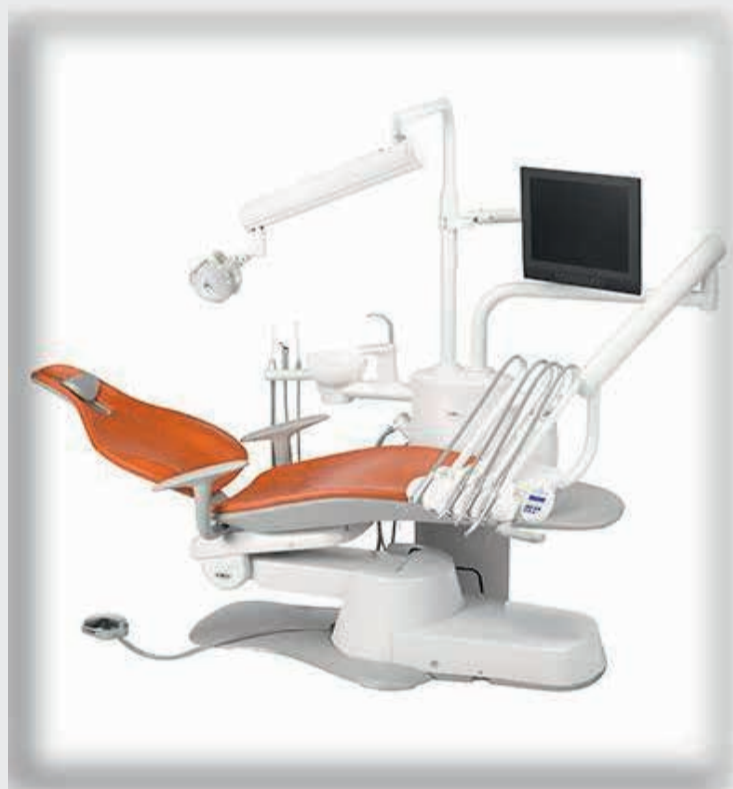Slika 12d. Postoperativna periapikalna rendgenska snimka implantata

Legendarna pouzdanost: **A-dec 500** – stvoren da traje!

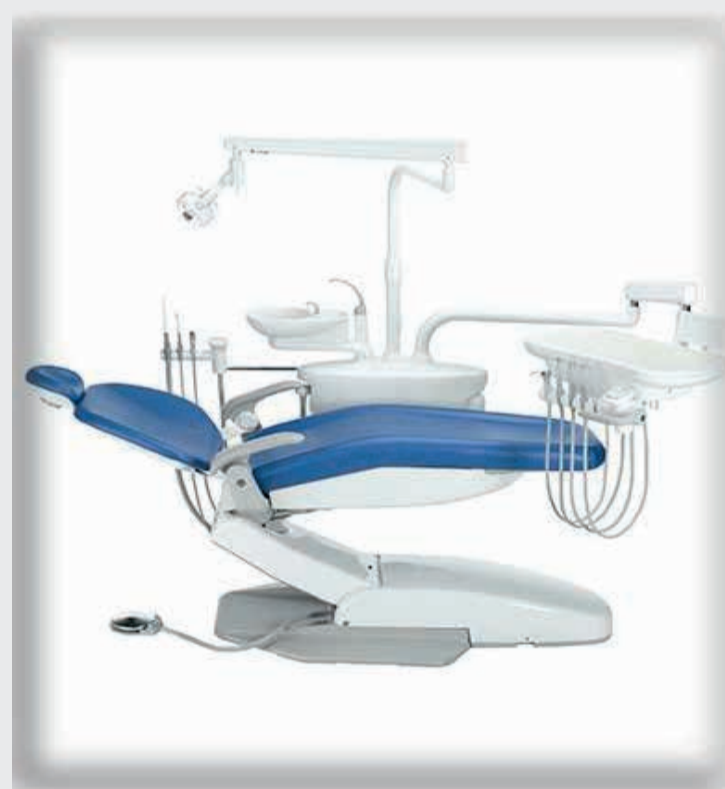Pristupačan. Snažan. Stiliziran. **A-dec 400**



a dec[®]
reliablecreativesolutions[™]



Za zdravlje Vaše ordinacije: **A-dec 300**



Stvoren za uspjeh: **A-dec 200**

Promotivne cijene vrijede do Božića 2014. godine: popust 15% na redovnu cijenu A-dec 200 i A-dec 300 te popust 20% na A-dec 400 i A-dec 500!

Nazovite s povjerenjem i zatražite ponudu za željenu konfiguraciju stomatološke jedinice. Instalaciju, održavanje i servis vrše certificirani djelatnici.

