

DENTAL TRIBUNE

The World's Dental Newspaper

РОССИЯ

Сентябрь, 2014

№4, Том 13

Новости

IDS 2015: повседневную работу современной стоматологической клиники определяют цифровые технологии

КЕЛЬН, Германия: цифровые стоматологические технологии становятся неотъемлемой частью повседневной работы современной клиники. Они делают планирование лечения и его осуществление более эффективным, значительно экономя время стоматологов. На грядущей Международной стоматологической выставке (IDS) цифровые технологии по праву будут занимать центральное место; многие экспоненты представят свои новейшие решения именно в этой сфере.

Внимание всех посетителей IDS 2015 г. должны привлечь цифровые технологии, предназначенные для стоматологических клиник. Они значительно упрощают рабочие процессы и, соответственно, сокращают время лечения. Еще большую эффективность они приобретают, будучи дополнены цифровыми решениями для стоматологических лабораторий; все это в совокупности повышает эффективность лечебных процедур и управления клиникой. Именно поэтому главной темой выстав-



ки IDS в 2015 г. станут современные цифровые технологии, сказал доктор Martin Rickert, председатель Ассоциации немецких производителей стоматологического оборудования и материалов.

На Выставке будет представлено программное обеспечение для эффективного управления данными пациентов и планирования лечения, а также устройства для получения цифровых изображений, включая КЛКТ и КТ, которые в последние годы активно применяются в стоматологии наряду с традиционной рентгеноскопией.

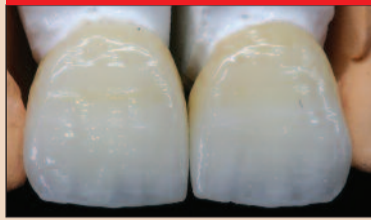Особое внимание на выставке IDS 2015 будет уделено цифровым сканерам, обладающим множеством преимуществ с точки зрения создания индивидуализированных реставраций и планирования лечения. В частности, пристальный интерес посетителей наверняка вызовут внутриворотковые сканеры, делающие процесс создания ортопедических конструкций существенно более простым и точным.

В целом же от использования цифровых технологий выигрывают и пациенты, и стоматологи. Эти технологии сокращают время лечения и количество рабочих этапов, а также позволяют стоматологу быстро провести обследование и обсудить с пациентом план и предполагаемый результат лечения, наглядно представленные на экране компьютера. Кроме того, данные, полученные с помощью цифровых методов, можно быстро передать в другой кабинет клиники или в лабораторию.

36 Выставка IDS пройдет в Кельне с 10 по 14 марта 2015 г. По последним данным, представленным организатором IDS, компанией Koelnmesse, свое участие в мероприятии уже подтвердили 1400 экспонентов из 46 стран мира.

www.dental-tribune.com

Эстетическая стоматология

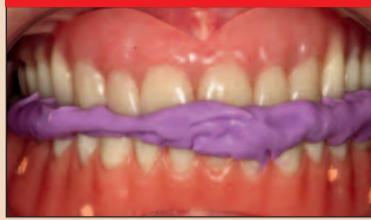

Неинвазивная реставрация с помощью керамических виниров – искусство или компромисс?

Профессиональное становление авторов совпало по времени с изменением концепции эстетики и технологической революцией в этой сфере. Люди по своей природе открыты для всего нового вне зависимости от правильности применения этих инноваций.

стр. 3

Имплантология

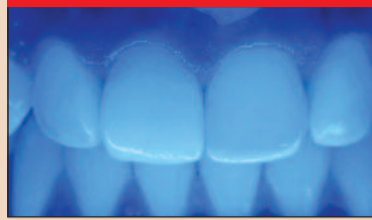

Реабилитация пациента с полной адентией нижней челюсти по протоколу All-on-4 клиники MALO CLINIC с 3D-технологией

У пациентов, получивших полные съемные протезы, по прошествии нескольких лет наблюдается обширная резорбция кости, которая становится причиной функциональных, эстетических и фонетических трудностей и может оказать значительное отрицательное воздействие на общее здоровье пациента

стр. 12

Эстетическая стоматология

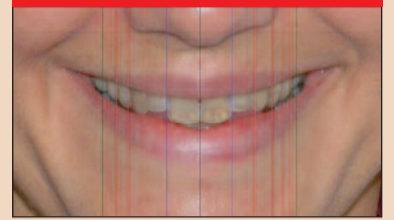


Современный тренд – стираемость зубов

Еще совсем недавно кариес, вызывающий проблемы полости рта, называли «чумой XXI в.», пандемией! По данным разных авторов, 85% детей с молочными зубами, 80% подростков на момент окончания школы имеют кариозные полости, а 98% взрослого населения имеют запломбированные зубы.

стр. 16

Эстетическая стоматология



Создание новой улыбки на основе фотографии пациента: новый способ планирования лечения

Для достижения желаемых результатов в эстетической стоматологии необходимы профессиональный опыт, высококачественные восковые модели и художественный подход к модификации временных реставраций.

стр. 23

Dental Tribune International – 10 лет!

16 июля международная команда Dental Tribune праздновала десятилетие своей деятельности. Местом празднования был выбран итальянский Турин. Этот солнечный старинный и в то же время остающийся в центре культурной и научной жизни город как нельзя лучше подходил для творческой атмосферы встречи.

10 лет назад Dental Tribune начинался одной стоматологической газетой. Сейчас это крупнейшее международное стоматологическое издательство, имеющее в своем арсенале ряд газет и журналов, охватывающих все сферы стоматологии – от традиционных до самых инновационных, которые читают стоматологи разных континентов. Помимо этого Dental Tribune – это разнообразные образовательные про-

граммы, с которыми можно ознакомиться и через сайт, а также, лично приняв участие в курсе с ведущими специалистами в одной из европейских стран, возможность не только получить исчерпывающую информацию о новых технологиях, но и приобрести все необходимое посредством сайта, еще и регулярно рождающиеся новые идеи. Последняя инновация – Digital Dentistry Show (DDS). Digital Dentistry Show – это возможность для компаний представить свою продукцию на крупнейших международных выставках как посредством презентации на своем стенде, так и с помощью лекций ведущих специалистов – не посылая непосредственно представителей компании. Ближайшее и первое DDS состоится 16–18 октября в Милане.



Вспомогательные устройства играют важную роль в раннем выявлении рака полости рта

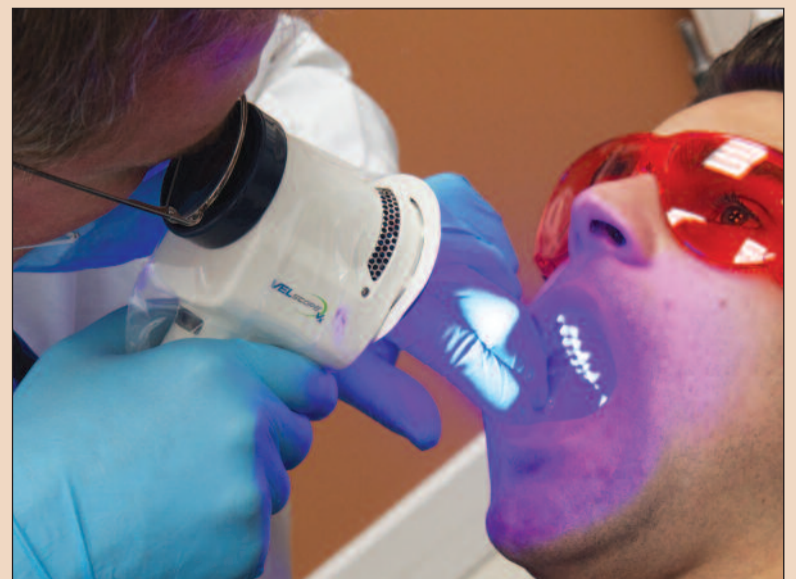Коллектив LED Dental

Будущих стоматологов и гигиенистов учат проводить обычное скрининговое обследование головы, шеи и полости рта пациентов для выявления онкологических заболеваний и других патологий слизистой. Такое обследование обычно включает простой осмотр тканей полости рта при свете лампы накаливания или галогенной лампы, а также пальпацию головы, шеи и слизистой оболочки рта.

Важно ли это? Подобное 3–4-минутное обследование играет решающую роль в раннем выявлении заболеваний слизистой оболочки полости рта, в частности, заболеваний онкологических. Обследование не занимает много времени, безболезненно для пациента и оставляет у

него благоприятное впечатление о клинике.

Согласно данным Фонда онкологических заболеваний полости рта в текущем году рак полости рта или глотки будет диагностирован почти у 42 тыс. американцев. Доля пациентов, умирающих от этой разновидности рака, больше, чем в случае многих других видов онкологических заболеваний. Ключом к сокращению числа жизней, ежегодно теряемых в связи с раком полости рта, и к более раннему выявлению этого заболевания является увеличение частоты и тщательности обследования головы и шеи пациентов. В настоящее время



Использование вспомогательного устройства VELscope Vx в рамках протокола рутинного осмотра головы и шеи помогает клинике выделиться среди других, привлечь и удержать пациентов. Дополнительным преимуществом возможности видеть то, что неразличимо невооруженным глазом, является большая тщательность обследования, позволяющая немедленно проверить подозрительные участки для подтверждения диагноза (фотографии предоставлены доктором Samson Ng).

→ стр. 2

← DT стр. 1

большинство онкологических заболеваний полости рта выявляется на поздних стадиях, когда 5-летняя выживаемость пациентов составляет лишь 50%. Хорошая новость в том, что при раннем обнаружении выживаемость увеличивается до 82%.

Независимые опросы пациентов показали, что большинство из них никогда не проходило обследование на онкологические заболевания полости рта. Согласно недавно проведенному в Великобритании опросу «92% респондентов хотели бы узнать от своего стоматолога, что он обследовал их для выявления признаков рака полости рта, и 97% желали, чтобы стоматолог помог им снизить риск данного заболевания» [1].

Что может сделать стоматолог? Хотя многие клиники проводят обычное обследование головы и шеи в рамках стандартного протокола оказания стоматологической помощи, пациенты зачастую просто не знают, что проходят такое обследование, или не понимают, почему врач настаивает на нем. Оптимальным решением становится информирование пациентов о том, что такой простой осмотр может помочь обнаружить патологии, включая предраковые и раковые ткани, а также способствовать более быстрому началу лечения и, следовательно, повышению шансов на выздоровление. При этом об аппаратуре для обследования пациенты осведомлены в еще меньшей степени, и это несмотря на преимущества таких вспомогательных устройств, как, например, VELscope Vx.

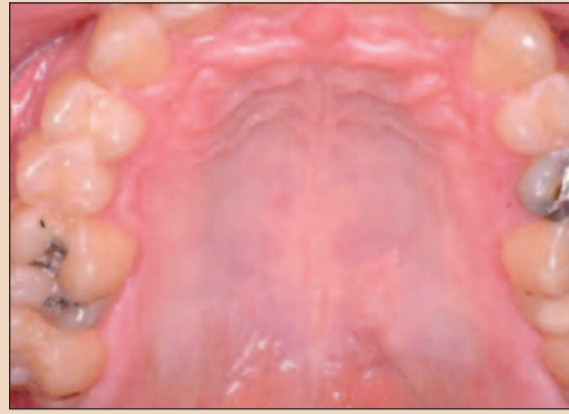Зачем нужно такое вспомогательное устройство? Оно позволяет об-

наружить то, что невозможно выявить при простом осмотре: флюоресценция тканей показывает больше, чем видит невооруженный глаз. Использование вспомогательных устройств в рамках обследования головы и шеи пациентов позволяет клинике выделиться среди других, привлечь и удержать людей. Однако самым важным преимуществом является большая тщательность осмотра, при которой любые подозрительные области можно быстро проверить для подтверждения диагноза.

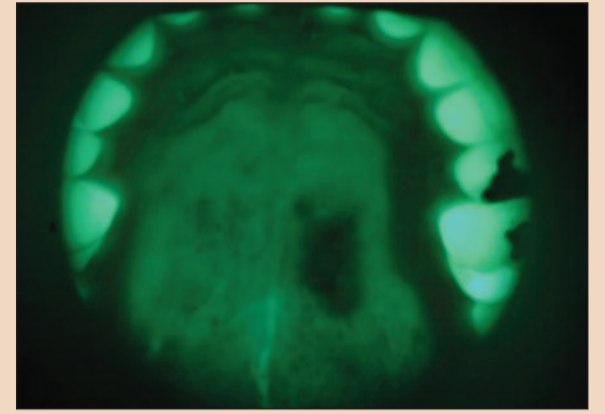
Согласно исследованию, опубликованному в «Journal of the American Dental Association», «на основе имеющейся литературы можно сделать вывод, что клиническое обследование полости рта (COE) в целом не позволяет предсказать результат гистологического исследования поражений слизистой. Тот факт, что орофарингеальная плоскоклеточная карцинома зачастую диагностируется на поздних стадиях заболевания, указывает на необходимость совершенствования протокола COE и разработки вспомогательных средств выявления и диагностики поражений слизистой оболочки рта» [2].

Исследования подтверждают эффективность

Недавно исследователи провели скрининг 85 пациентов обоих полов, находящихся в группе риска онкологических заболеваний полости рта. Пациентов обследовали двумя способами: обычное обследование подразумевало пальпацию лица и шеи и простой осмотр полости рта, тогда как во втором случае дополнительно использовали технологию визуализации флюорес-



Слева: опухоль неба трудно увидеть невооруженным глазом. Справа: теперь опухоль хорошо видна благодаря тому, что характерный голубой свет ручного устройства вызывает естественную флюоресценцию мягких тканей полости рта. Хорошо различимое свечение здоровых тканей нарушается на травмированных участках или в области неопластических поражений и грибковых, вирусных и бактериальных инфекций.



ценции тканей (VELscope Vx), помогающую выявлять патологии тканей полости рта [3].

Обследование с применением устройства VELscope Vx позволило выявить 13 поражений, биопсия которых подтвердила их раковый или предраковый характер, причем 5 поражений были пропущены в ходе обычного обследования. Таким образом, использование технологии визуализации флюоресценции тканей увеличило долю выявленных раковых или предраковых поражений на 62,5%.

Голубой свет этого ручного устройства вызывает естественную флюоресценцию мягких тканей полости рта. Хорошо различимое свечение здоровых тканей нарушается на травмированных участках и в области неопластических поражений или грибковых, вирусных и бактериальных инфекций.

Недавно декан и профессор кафедры стоматологии Вашингтонского университета, Edmond True-

love (DMD, MSD) высказал свое мнение о системе VELscope: «Я считаю устройство VELscope очень полезным дополнением к традиционным методам диагностики и лечения диспластических и злокачественных поражений полости рта. В моей практике было несколько случаев, когда устройство VELscope позволило выявить диспластические и злокачественные поражения полости рта, оставшиеся незамеченными при обычном клиническом осмотре».

По мнению Фонда онкологических заболеваний полости рта, высокая смертность (52% в течение 5 лет) связана с тем, что рак полости рта выявляют, как правило, на поздних стадиях заболевания, сопряженных с метастазированием в другие органы. Уже из этого понятно, что обследование головы и шеи с использованием вспомогательных устройств, например, VELscope Vx, должно стать обязательной частью протокола оказания плановой ги-

гиенической помощи. Вспомогательные устройства способствуют реализации нынешних инициатив по снижению смертности от рака полости рта и повышают уверенность пациентов в надежности и добросовестности стоматологической клиники. ■

Литература

1. Oluwatunmise A, Scott S, Newton T. Patients Perceptions of Oral Cancer Screening in Dental Practice: a Cross-sectional Study. BMC Oral Health 2012. <http://www.biomedcentral.com/1472-6831/12/55>
2. Epstein J, Gumeri P, Boyacioglu H et al. The limitations of the clinical oral examination in detecting dysplastic oral lesions and oral squamous cell carcinoma. JADA 2012; Chicago, IL: ADA Publishing Division. <http://jada.ada.org/content/143/12/1332.abstract>
3. Marzouki HZ, Thong VVT, Yuvakim R et al. Use of Fluorescent Light in Detecting Malignant and Premalignant Lesions in the Oral Cavity: A Prospective, Single-Blind Study. J Otolaryngology-Head & Neck Surg 2012. (Department of Otolaryngology – Head & Neck Surgery, McGill University, Montreal, QC, USA).

Реклама

MTA ANGELUS®

Реставрационный материал

Суперсредство для лечения эндодонтических осложнений



Лучший эндодонтический реставрационный материал

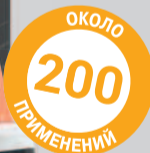
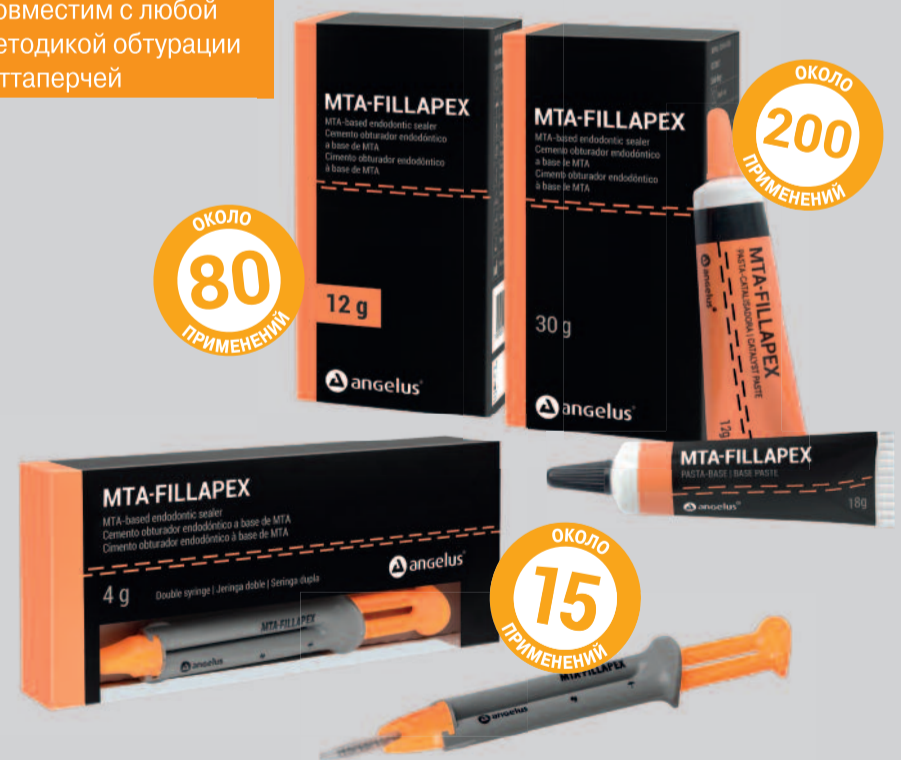
Номер для заказа 822 – MTA White (1 г) – 1 г белого MTA, 3 мл дистиллированной воды, 1 ложечка
Номер для заказа 824 – MTA White (на 2 применения) – 2 дозы белого MTA по 0,28 г, 3 мл дистиллированной воды, 1 ложечка

MTA-FILLAPEX

Эндодонтический силер на основе MTA

Совместим с любой методикой obturации гуттаперчей



Номер для заказа 826 – тубы MTA Fillaplex – 1 туба с основным материалом (18 г), 1 туба с катализатором (12 г), 1 блокнот для замешивания
Номер для заказа 827 – шприц MTA Fillaplex – 1 шприц (4 г), 10 наконечников для автоматического смешивания, 1 блокнот для замешивания
Номер для заказа 828 – тубы MTA Fillaplex – 1 туба с основным материалом (7,2 г), 1 туба с катализатором (4,8 г), 1 блокнот для замешивания
Номер для заказа 158 – Наконечники для автоматического смешивания, 10 штук

angelus®
science and technology

www.angelus.ind.br

МЕДЕНТА

МЕДЕНТА

Phone: +7 (499) 946-46-09 - shop@medenta.ru

Fax: +7 (499) 946-46-10 - www.medenta.ru

Неинвазивная реставрация с помощью керамических виниров – искусство или компромисс?

Магдалена Ящак-Малковска, Роберт Михалик, Польша

Профессиональное становление авторов совпало по времени с изменением концепции эстетики и технологической революцией в этой сфере. Люди по своей природе открыты для всего нового вне зависимости от правильности применения этих инноваций. Профессиональный же опыт со временем подтверждает, что ключом к успеху являются верный диагноз, тщательное планирование лечения и правильный выбор материалов и методов. Немаловажную роль в достижении успеха играет и эффективное взаимодействие пациента, стоматолога и техника. Сегодня пациенты имеют неограниченный доступ к источникам информации (чаще всего сетевым) об имеющихся у них стоматологических проблемах и путях их решения. Во многих случаях осведомленность пациента позволяет верно определить его ожидания в отношении результата. Тем не менее

не стоит забывать, что стоматолог всегда должен реалистично оценивать свои возможности в каждом конкретном клиническом случае. Опыт показывает, что не следует идти на поводу у пациента, если его желания расходятся с планом лечения или эмпирическим представлением стоматолога о правильном

→ DT стр. 4

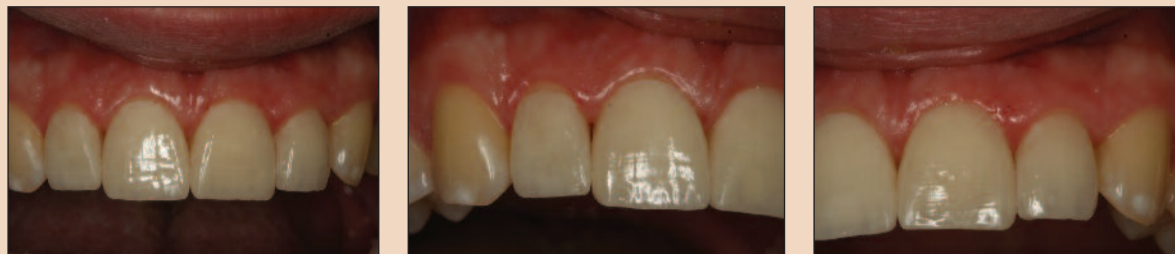

Рис. 4, а–в. Примерка готовых виниров. Обратите внимание на уменьшение толщины реставраций в придесневой области до 0,1–0,2 мм.

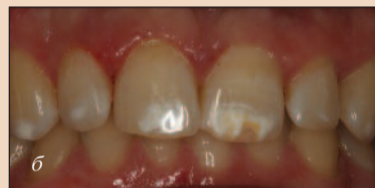
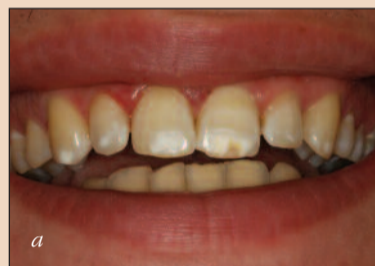
Рис. 1, а – обнажение зубов при улыбке и увеличенная фотография фронтальных зубов до препарирования; б – заметное изменение цвета эмали вызвано флюорозом.

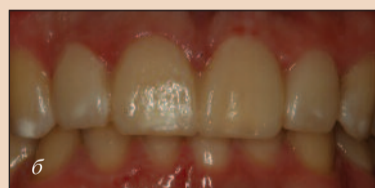
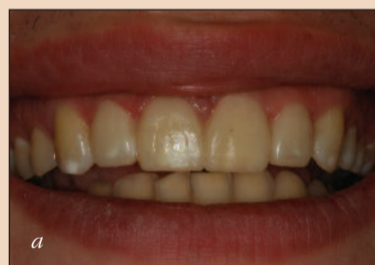
Рис. 2, а, б. Примерка модели реставрации, созданной по результатам моделирования с помощью воска. Проверка улыбки и окклюзии.

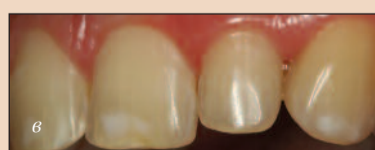
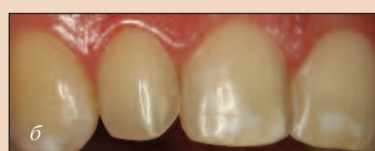
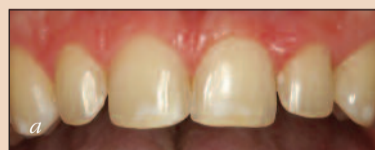Рис. 3, а–в. Отпрепарированные зубы 12–22. Эмаль препарировали минимально инвазивно, без выступа в придесневой области.

37-й Московский
международный
стоматологический
форум и выставка

DENTAL[®]
SALON

Дентал Салон

20-23 апреля 2015

Москва, Крокус Экспо
Проезд: м. "Мякинино"



www.dental-expo.com

18+
На правах рекламы

Спонсор выставки
Colgate

Устроитель:
DENTALEXPO[®]

Генеральные информационные партнеры
Стоматология **СЕГОДНЯ** **DENTAL TRIBUNE**

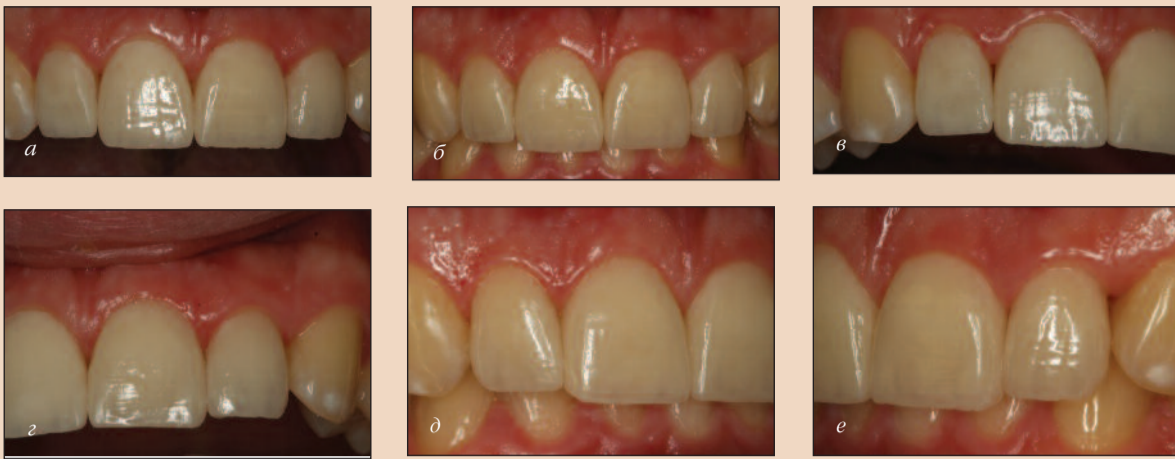


Рис. 5, а–е. Сравнение цвета виниров до и после фиксации на цемент. Обратите внимание на отсутствие различимой границы между реставрацией и тканями зуба. Окончательный цвет представляет собой сочетание цвета виниров, цемента и зубов.

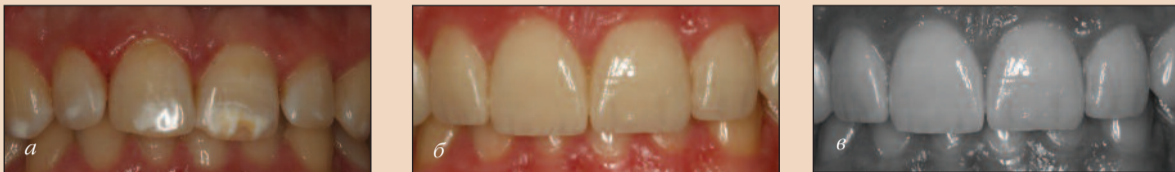

Рис. 6, а–в. Клиническая картина до и после лечения. Черно-белый снимок позволяет оценить текстуру поверхности виниров.

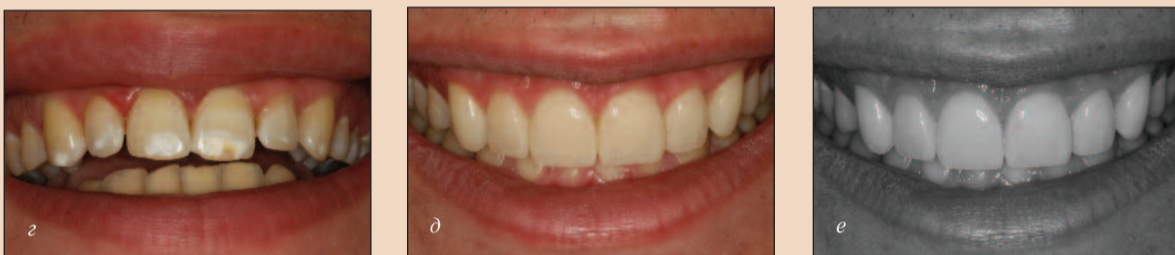

Рис. 7, а–в. Общая эстетика до и после лечения. Великолепное соответствие цвета, формы и текстуры виниров и естественных зубов пациента.

← DT стр. 3

подходе. Задача стоматолога и лаборатории – найти компромисс между эстетикой, функциональностью и техническими возможностями. Единое представление о конечном результате лечения позволяет добиться успеха и удовлетворения потребностей пациента.

Всякий стоматолог стремится к тому, чтобы найти золотую середину между своими ожиданиями, ожиданиями пациента и медицинскими показаниями, создав при этом здоровую и гармоничную улыбку. На деле это чрезвычайно трудная зада-

ча, которая усложняется прямо пропорционально степени развития эстетического вкуса у стоматолога. Пациенты часто просят «сделать им красивую улыбку». Как уже было отмечено, СМИ, а во многом и сами стоматологи, приучили пациентов к мысли, что красота определяется белизной зубов. В результате пациент получает не красивые, естественно выглядящие и функциональные ортопедические конструкции, а ненатурально белоснежные реставрации, часто не предусматривающие эффективного функционирования и нормальной гигиены полости рта. Зачастую для достижения ложно понимаемого эстетического

эффекта уничтожают ткани зуба, что, как известно, может привести к множеству осложнений, в том числе и в долгосрочной перспективе. Будучи в первую очередь врачами, стоматологи, стремясь к удовлетворению желаний пациента, ни в коем случае не должны забывать об основной задаче, которой является лечение: последнее должно осуществляться без причинения какого бы то ни было вреда пациентам. Конечно, «эстетичность» – понятие относительное, но именно стоматологи, вооружившись знаниями и опытом работы, обязаны корректировать эстетические предпочтения пациентов и предлагать им наилучшие

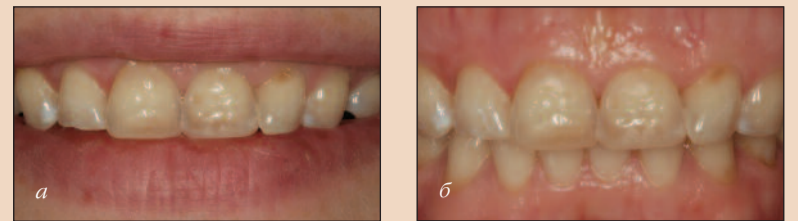

Рис. 8, а – обнажение резцов верхней челюсти при улыбке; б – увеличенная фотография фронтальных зубов до препарирования.

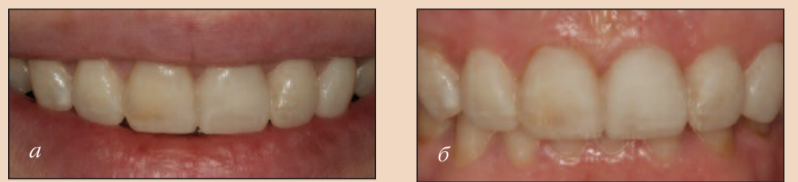

Рис. 9, а, б. Примерка модели. Проверка обнажения зубов во время улыбки и при сомкнутых челюстях.

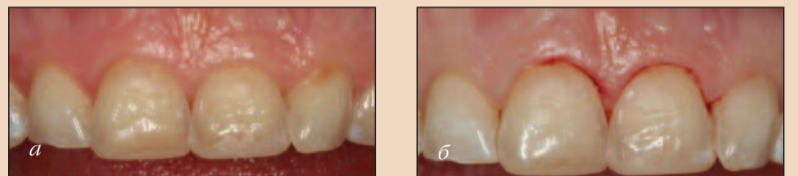

Рис. 10, а, б. Коррекция десневого края.

решения. Работу стоматолога в данном направлении следует приравнять к искусству и оценивать именно с этой точки зрения.

Сегодня в распоряжении стоматолога оказывается все больше оборудования, технологий и материалов, способствующих достижению успешных результатов лечения. Однако любая технология без человеческого участия – ничто. Необходимо тесное сотрудничество с человеком, обладающим равной квалификацией и чувством прекрасного; с человеком, способным понять и удовлетворить зачастую очень высокие требования пациента и стоматолога. Этим человеком становится техник, вносящий равный вклад в успех лечения, достичь которого невозможно без полного взаимопонимания. Работу техника тоже следует рассматривать как искусство.

В представленных ниже клинических случаях основная задача состояла в достижении максимального эстетического эффекта с помощью минимально инвазивных методов; во многом это было связано именно с молодостью пациентов.

Авторы хотели, чтобы результат их усилий стал не «калькой» стандартного шаблона, а гармоничным и функциональным дополнением к природной улыбке пациентов, адаптированным к их индивидуальным особенностям. Чтобы выбрать метод лечения, каждый клинический случай изучали в следующей последовательности: а) анамнез; б) анализ эстетики зубов и десны (анализ эстетики предполагаемой реставрации в контексте черт лица пациента, формы его губ, линии улыбки и характеристик естественных зубов); в) анализ окклюзии и артикуляции; г) план лечения и выбор материала.

Клинический случай 1

Анамнез

Пациенту 24 лет обратился в нашу клинику для улучшения эстетики фронтальных зубов. Ему не нравились дисколориты на резцах верхней челюсти и их форма, эстетика остальных зубов его вполне удовлетворяла. Пациент сообщил, что в детстве принимал препараты фтора, это и могло являться этиологическим фактором дисколоритов. Приоритетом пациента стала минимально инвазивная установка естественно выглядящих и эстетичных реставраций.

Анализ эстетики зубов и десен

Сделали фотографии улыбки и внутриворотные снимки (рис. 1, а, б), изготовили диагностические модели. Когда губы находятся в состоянии покоя, видны 2–3 мм резцов верхней челюсти. При улыбке полностью обнажаются резцы и граница десны в области фронтальных зубов. Контуры резцов верхней челюсти слишком округлые для мужественных черт лица пациента.

Анализ окклюзии

Зарегистрировав положение верхней челюсти относительно ориентиров черепа и центральное соотношение (по методу Dawson), диагностические модели установили в артикулятор. При центральном смыкании (CR) первые контакты возникли на небных бугорках премоляров справа. Провели предварительное выравнивание окклюзии на моделях. Корректировали сначала небные бугорки (мезиальные скаты) премоляров справа, затем – те же области премоляров слева, а также щечные бугорки (их мезиальные скаты) премоляров с обеих сторон при латеральных движениях нижней челюсти. Выравнивание проводили до тех пор, пока CR не начало соответствовать максимальному фиссурно-бугорковому смыканию зубов-антагонистов (CR=MIP), и с обеих сторон не было обеспечено клыковое ведение при латеральных движениях. Затем провели такое же выравнивание зубов пациента. Для

ИМУДОН®

ВИРУСЫ
БАКТЕРИИ
ГРИБКИ

ТРОЙНОЙ ЭФФЕКТ

Эффективная защита слизистой оболочки глотки и полости рта

- поверхностные и глубокие пародонтозы
- пародонтит • стоматит (в том числе афтозный) • глоссит • эритематозный и язвенный гингивит • дисбактериоз полости рта • инфекции после удаления зубов, имплантации искусственных зубных корней; изъязвления, вызванные зубными протезами
- инфекции после удаления зубов, имплантации искусственных зубных корней • изъязвления, вызванные зубными протезами



ИМУДОН®
Регистрационный номер: П №014990/01
Таблетки для рассасывания.

Группировочное название: лизатов бактерий смесь (L.acidophilus + L.dobrucei ss factis + L.helveticus + L.fermentum + S.pyogenes groupe A + S. sanguis groupe H + S.aureus + E.faecium + E.faecalis + K.pneumoniae ss pneumoniae + F.ludaeum ss fusiforme + Cpseudodiphthericum + S.albicans) **Показания к применению:** лечение и профилактика инфекционно-воспалительных заболеваний полости рта и глотки: фарингит; хронический тонзиллит; предоперационная подготовка и послеоперационный период после тозилэктомии; поверхностные и глубокие пародонтозы, пародонтит, стоматит (в том числе афтозный), глоссит; эритематозный и язвенный гингивит; дисбактериоз полости рта; инфекции после удаления зубов, имплантации искусственных зубных корней; изъязвления, вызванные зубными протезами. **Противопоказания:** повышенная индивидуальная чувствительность к препарату или его компонентам; детский возраст до 3-х лет; аутоиммунные заболевания. **Период беременности и лактации:** не рекомендуется принимать ИМУДОН® в период беременности или лактации. **Способ применения и дозы:** для взрослых и подростков старше 14 лет. При острых воспалительных заболеваниях полости рта и глотки и обострении хронических заболеваний препарат принимают по 8 таблеток в день. Таблетки рассасывают (не разжевывая) в ротовой полости с интервалом 1-2 часа. Для профилактики рассасывают по 6 таблеток в день с интервалом в 2 часа. Для детей от 3 до 14 лет: для лечения и профилактики обострения хронических воспалительных заболеваний полости рта и глотки препарат принимают по 6 таблеток в день (рассасывают с интервалом 2 часа). Продолжительность курса лечения – 10 дней, профилактики – 20 дней. Курс профилактического применения рекомендуется повторять 3-4 раза в год. **Побочное действие:** в редких случаях: сыпь, крапивница, ангионевротический отек, тошнота, рвота, боли в животе, повышение температуры, обострение бронхиальной астмы, кашель. В очень редких случаях: изъязвления, геморрагический васкулит, тромбоцитопения. **Передозировка:** случаев передозировки не описано. **Взаимодействие с другими лекарственными средствами:** может быть использован с лекарственными препаратами других групп. **Особые указания:** Дети от 3 до 6-ти лет рассасывают таблетки под обязательным присмотром взрослых! Больным бронхиальной астмой, у которых прием препаратов, содержащих бактериальные лизаты, вызывает обострение заболевания (приступ бронхиальной астмы), применять препарат не рекомендуется. **Условия отпуска из аптек:** Без рецепта. **Полная информация по препарату представлена в инструкции по применению. Имеются противопоказания, перед применением проконсультируйтесь со специалистом.** ИМП от 01.07.2013

000 «Эбботт Лэбораториз»
Адрес: 125171, г. Москва, Ленинградское шоссе, дом 16 а, строение 1, бизнес-центр «Метрополис», тел.: (495) 258-42-80
www.abbott-russia.ru

Abbott
A Promise for Life

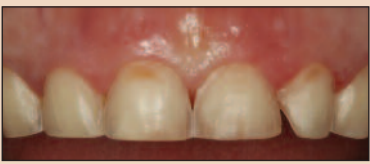
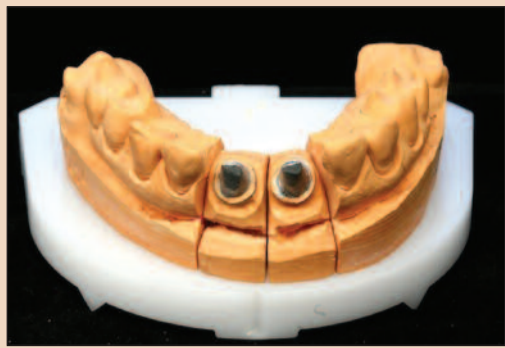
Рис. 11. Отпрепарированные зубы 13–23. При препарировании ограничили шлифованием верхнего слоя эмали и удалением старых композитных реставраций.



Рис. 12. Готовые виниры, очищенные от огнеупорного материала.



Изготовление реставраций:
Рис. 14. Модель, подготовленная для дублирования.

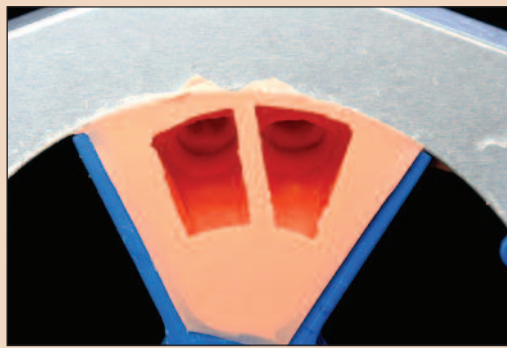


Рис. 15. Размещение штампов в аппарате для полимеризации.

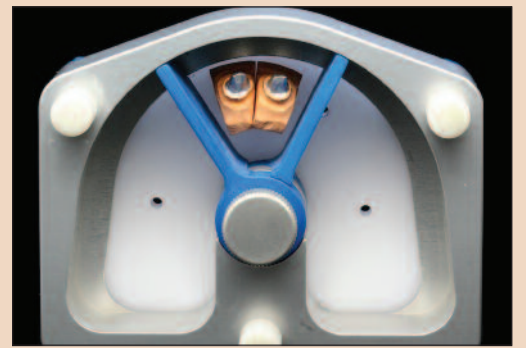

Рис. 16. Штампы, покрытые силиконом.

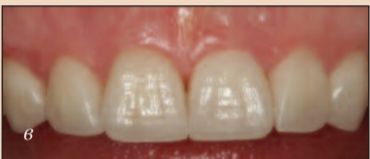
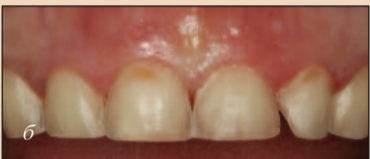
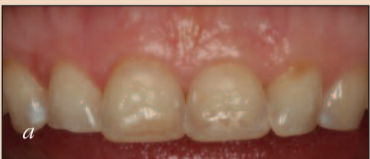Рис. 13, а–в. Сравнение зубов до и после лечения.

этого использовали артикуляционную бумагу толщиной 14 мкм, тонкий грушевидный бор и микродвигатель с повышающей передачей 1:5.

После коррекции окклюзии отшлифованные поверхности отполировали, сделали новые диагностические модели и определили объем и тип окончательной реставрации. На основе восковой модели изготовили модель реставрации для примерки во рту с целью проверки функциональности и приемлемости формы (рис. 2, а, б).


План лечения

Приняли решение изготовить виниры из полевошпатной керамики и установить их на резцы верхней челюсти (зубы 12, 11, 21 и 22), чтобы изменить форму последних, сохранив при этом их первоначальный цвет и исходную длину клинической коронки. Сохранение естественного цвета зубов позволило использовать для изготовления виниров более прозрачную и, следовательно, более эстетичную керамику; дисколориты присутствовали только в верхнем слое эмали, который можно было удалить в процессе препарирования зубов. После еще одного клинического обследования, основанного на диагностической модели, и консультаций с пациентом и техником решили провести отбеливание клыков верхней челюсти (зубов 13 и 23), чтобы привести цвет дисколоритов на их вестибулярной поверхности в соответствие с цветом остальных зубов. Это стало возможным благодаря предварительному выяснению этиологии дисколоритов, причиной которых стал флюороз. Дисколориты, вызванные деминерализацией эмали, после отбеливания стали бы еще заметнее.

Селективное отбеливание клыков провели с помощью средства Brite-Smile 16% (Philips Oral Healthcare), которое активировали направленным светом (2 цикла по 20 с). Ключевым фактором механической прочности долговечности виниров является сохранение дентиноэмалевой границы. При препарировании зубов ограничили выравниванием и закруглением режущих краев, а также удалением наиболее заметных дисколоритов (рис. 3, а–в).

→ DT стр. 6

Реклама



INSTRUMENTARIUM

ORTHOPANTOMOGRAPH®

OP300 Maxio

A new member of the legendary product family



Precise positioning

Automatic Dose Control (ADC)

Five field-of-views (FOV)

Low Dose Technology™ (LDT)

Selectable resolution

Upgradeable platform

Professional software tools

www.instrumentariumdental.com



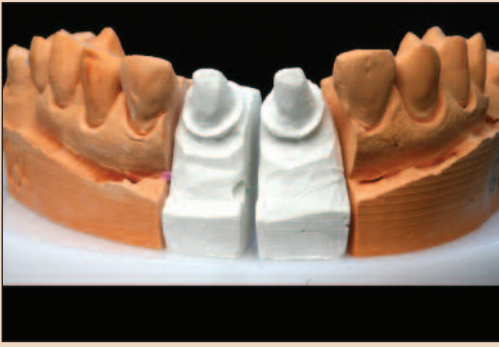

Рис. 17. Готовые штампки на рабочей модели.

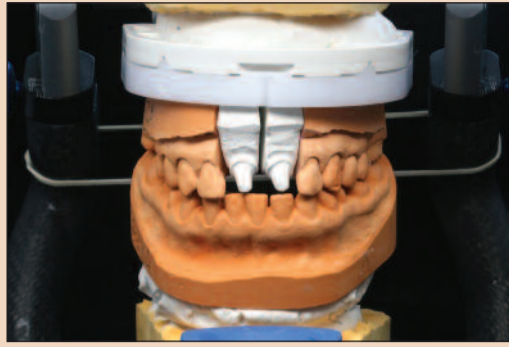


Рис. 18. Модель в артикуляторе.



Рис. 19. Штампки после обжига в печи.



Рис. 20. Прорисовка границ препарирования.

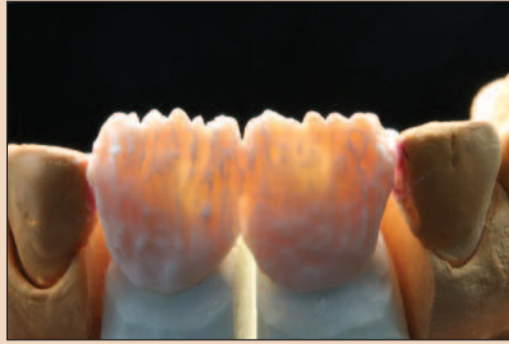

Рис. 21. Нанесение керамики.

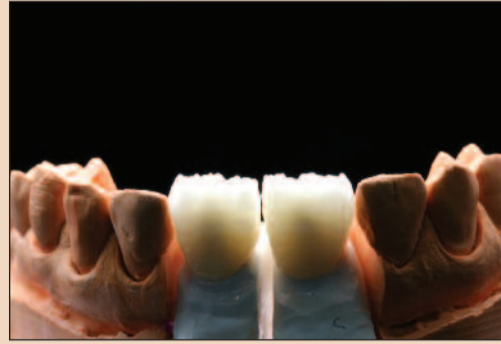

Рис. 22. Обжиг первых слоев керамики.

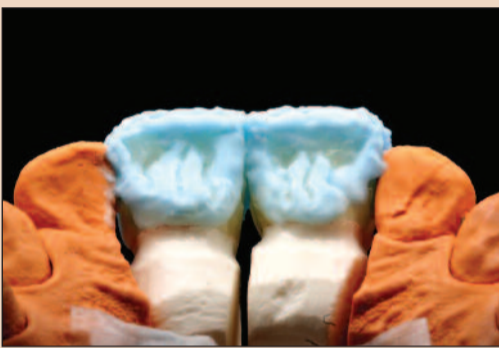

Рис. 23. Нанесение следующих слоев керамики.

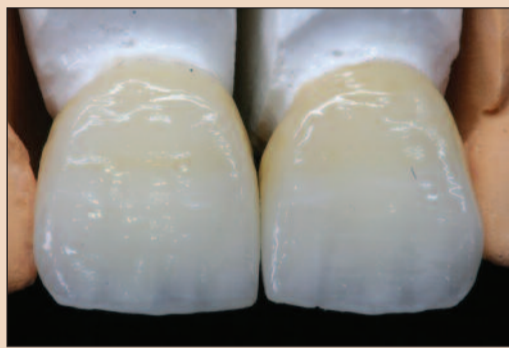


Рис. 24. Готовые реставрации, вид с вестибулярной стороны.

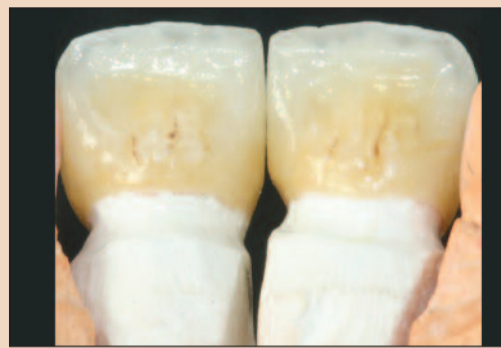

Рис. 25. Готовые реставрации, вид с небной стороны (работа выполнена Доротой Михалик).

Реклама

Санкт-Петербург 9-11 октября 2014

XVI Съезд ортодонтосв России

**Значение комплексной диагностики
при лечении сагиттальных аномалий
ОККЛЮЗИИ**

*В съезде участвуют российские и
иностраные ведущие специалисты*

Специализированная выставка

*представит ортодонтическую продукцию
ведущих отечественных и зарубежных компаний*

Стоимость участия в съезде

Члены ПОО: — 4000 рублей, остальные - 5000 рублей

Предварительная регистрация и оплата обязательна

Подробная информация на сайте: ortodontiya2014.ru

Место проведения:
гостиница Прибалтийская
ул. Кораблестроителей, д. 14

Ormco
Your Practice. Our Priority

Генеральный партнер съезда

3M Unitek
Стоматология
СЕГОДНЯ

Генеральный партнер выставки

Ортодонтия

Информационная
поддержка журналов

← **DI** стр. 5

Уступ в придесневой области не формировали, поскольку толщина виниров из полевошпатной керамики может составлять не более 0,1 мм. Препарирование провели с помощью бора в наконечнике с водяным охлаждением и микромотором с повышающей передачей 1:5. Затем поверхности эмали отполировали с помощью дисков Sof-Lex (3M ESPE). Получили одноэтапный двухслойный поливинилсилоксановый оттиск (BISCO, Inc.). Ввиду того что границы препарирования находились выше границы десны, для получения оттиска ретракционную нить не использовали.

Изготовление и установка реставраций

Получив из лаборатории реставрации, провели их примерку, чтобы проверить точность посадки (рис. 4, а–в). В случае виниров проверить контакты и артикуляцию до фиксации реставраций на цемент невозможно. Ввиду этого каждый винир следует устанавливать индивидуально, проверяя пассивность посадки соседнего винира.

Не следует также забывать, что окончательный цвет реставрации представляет собой сочетание цвета самого винира и цвета зуба (рис. 5, а–е). Первичную оценку можно провести с помощью примерочной пасты Variolink Try-in Paste (Ivoclar Vivadent), однако окончательный выбор оттенка цемента зависит от опыта стоматолога.

Изолировав зубы с помощью коффердама, их поверхности очистили пемзой пастой, тщательно промыли водой и в течение 45 с протравили ортофосфорной кислотой 37%. После этого зубы в течение такого же времени промывали с помощью струи воды. Затем на них нанесли полимеризуемый светом композитный цемент Variolink Veneer. При этом контакты соседних зубов каждый раз изолировали с помощью тефлоновой ленты. Одновременно с этим внутренне повер-

ности виниров в течение 1 мин протравили с помощью плавиковой кислоты 7%, которую затем смыли водой, после чего виниры на 2 мин поместили в устройство для ультразвуковой очистки. Протравленные поверхности виниров покрыли силаном (Monobond Plus, Ivoclar Vivadent), высушили и нанесли на них адгезив (Heliobond, Ivoclar Vivadent). Композитный цемент Variolink Veneer оттенка High Value +1 нанесли на протравленные поверхности виниров, которые затем размещали на зубах. Удалив излишки цемента, виниры полимеризовали в течение примерно 10 с. Края реставраций смазали глицериновым гелем во избежание образования на композите ингибированного кислородом слоя. Каждую поверхность облучали светом 800 мВт/см² в течение 60 с. Излишки цемента удалили с помощью скальпеля №12, реставрации отполировали штрипсами для композитов. Затем с помощью артикуляционной бумаги толщиной 14 мкм проверили окклюзию. Последнюю скорректировали с помощью гладкого алмазного бора 45 мкм и наконечника с микромотором с повышающей передачей 1:5. При необходимости какой бы то ни было коррекции уже зафиксированных на цемент керамических реставраций важно отказаться от использования турбинного двигателя, который обеспечивает слишком высокую скорость вращения инструмента – это может привести к образованию сколов и микротрещин в структуре керамики. В заключение границу виниров отполировали с помощью резиновых лент и штрипс для полировки композитов (рис. 6, а–в). Как ближайšie, так и отдаленные результаты реставрации удовлетворили и стоматолога и пациента (рис. 7, а–в).

Клинический случай 2

Анамнез

Пациентка 30 лет обратилась в нашу клинику по поводу прогрессирующей стираемости жевательных поверхностей зубов обеих челюстей. Она сообщила, что постоянно страдает от стресса и ощущает перенапряжение жевательных мышц даже по утрам, после пробуждения. Также пациентка рассказала, что у нее есть привычка в стрессовых ситуациях грызть ногти.

Анализ эстетики зубов и десен

Когда губы находятся в состоянии покоя, края резцов верхней челюсти не видны. Линия улыбки нисходящая. Граница десны в области резцов и клыков верхней челюсти несимметрична (рис. 8, а, б).

Анализ окклюзии

Выявили небольшую чувствительность жевательных и медиальных крыловидных мышц, а также отсутствие звуковых симптомов при разведении и сведении челюстей и латеральных движениях нижней челюсти. Движения последней в нормальном диапазоне. Тест нижней челюсти с нагрузкой по методу Dawson признаков боли не выявил. Наблюдалась генерализованная стираемость зубов обеих челюстей и отсутствие очевидных признаков преждевременных контактов при CR. Эмаль на вестибулярной поверхности резцов верхней челюсти была повреждена. Первично диагностировали бруксизм без поражения височно-нижнечелюстного сустава.

План лечения

Запланировали увеличение высоты прикуса при CR, коррекцию линии десны в области фронтальных зубов и установку виниров из полевошпатной керамики на клыки и резцы верхней челюсти.

С помощью восковой пластинки (Bite Registration Wax wafer, DeLar) зарегистрировали CR по методу Dawson; предварительно провели 15-ми-

натурное депрограммирование с помощью депрограммера (Lucia Jig), обеспечившего отсутствие контакта боковых зубов-антагонистов. Зарегистрировав положение верхней челюсти относительно ориентиров черепа, изготовили модели и установили их в частично регулируемый артикулятор Artex. Изготовили восковые модели, частично реконструировав утраченные ткани латеральных зубов. В переднем отделе обеспечили резцовое и клыковое ведение. На основе восковой модели изготовили модель реставрации для примерки во рту с тем, чтобы пациентка одобрила форму и длину резцов и клыков, а также для проверки функциональности (рис. 9, а, б).

Смоделированную окклюзию воссоздали с помощью временных реставраций, которые установили на 4 нед, коррекцию окклюзии и латеральных движений проводили ежедневно. По истечении этого периода адаптации временные реставрации заменили на окончательные. На жевательные зубы установили онлей-вкладки из прессованной керамики, коронки с каркасом из диоксида циркония и прямые композитные реставрации. Контур десны в области фронтальных зубов скорректировали с помощью скальпеля №15 (рис. 10, а, б); для сохранения достигнутого результата придали соответствующую форму пришеечной области временных реставраций.

Через 2 нед после коррекции границы десны провели окончательное препарирование резцов и клыков верхней челюсти под виниры из полевошпатной керамики. Для этого использовали закругленный цилиндрический бор, отпрепарированные поверхности затем отполировали с помощью мелкозернистых дисков Sof-Lex (рис. 11). При препарировании ограничили удалением старых композитных реставра-

ций полостей V класса по Блэку и сошлифовыванием вестибулярных поверхностей и режущих краев.

Получили одноэтапные двухслойные оттиски из поливинилсилоксана двух разных степеней вязкости (BISCO, Inc.). Для ретракции десны использовали нить Ultrapak №0 (Ultradent).

Изготовление и установка реставраций

Современное представление об эстетике существенно осложняет работу и стоматолога, и техника. Всеобщее следование моде означает желание не только ассоциироваться с известными брендами, но и являть собой пример здорового образа жизни. Мы хотим привлечь внимание окружающих; желаем, чтобы окружающие видели нашу красоту. Последняя с трудом поддается точному определению, но, несомненно, является результатом гармонии цвета и формы.

Последовательное совершенствование стоматологических материалов и методов способствует сокращению количества ошибок и повышению предсказуемости любого вида лечения. Тем не менее успех многих видов лечения по-прежнему зависит от художественного вкуса стоматолога и техника.

Одна из сфер, где технология вот уже много лет остается неизменной, – изготовление реставраций путем нанесения полевошпатной керамики на огнеупорный штампик с последующим обжигом. Данная техника обеспечивает наилучшие эстетические результаты и позволяет добиться полной гармоничности реставраций.

Однако этот метод требует максимально точного диагноза. Причина в том, что реставрации из полевошпатной керамики имеют монолитную структуру; между керамикой и зубами пациента отсутствует какая-

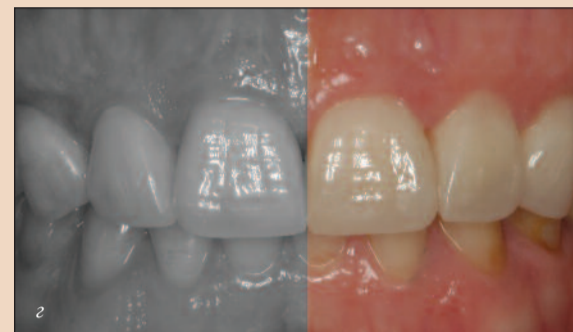
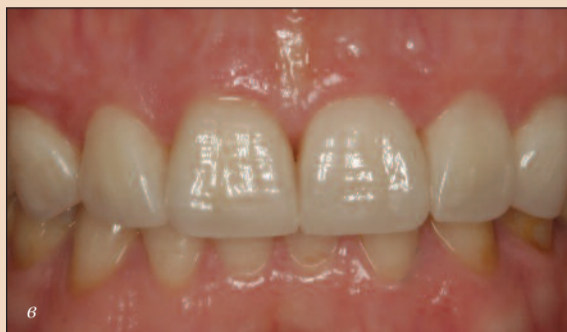
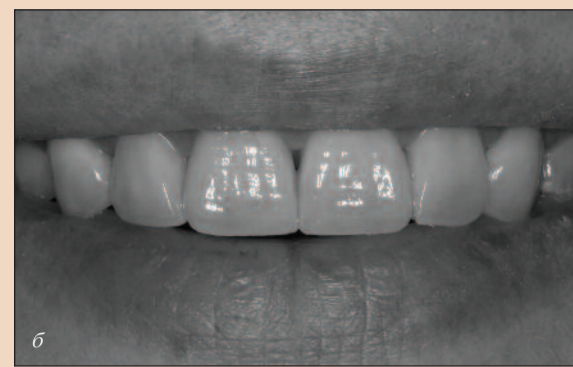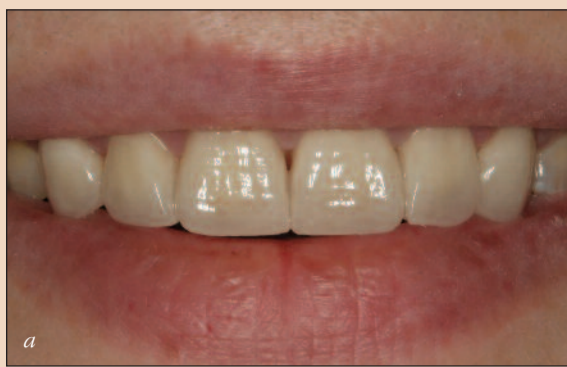Рис. 26, а–г. Эстетика улыбки по завершении работы. Черно-белые фотографии позволяют оценить текстуру поверхности виниров (клинический случай 2).

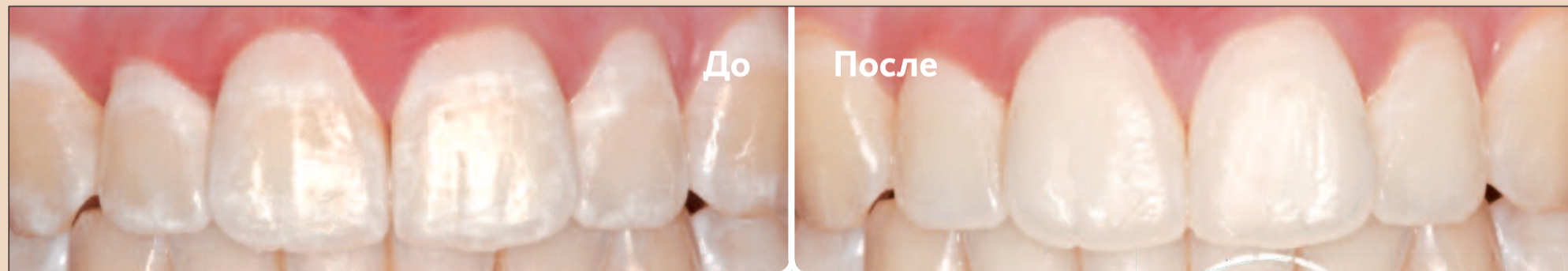бы то ни было дополнительная конструкция в отличие от, например, коронки, где керамика наплавляется на каркас из оксида циркония или металла. Это означает, что стоматолог не может провести промежуточную коррекцию реставрации в процессе ее изготовления. Винир или коронку из полевошпатной керамики снимают с огнеупорного штампика уже после спекания. Если диагностика была проведена с погрешностями, и пациент недоволен результатом, исправить ничего нельзя. Таким образом, как и было сказано, данная техника, позволяющая идеально имитировать естественный зуб, приносит удовлетворительные результаты только при условии точного исходного анализа и препарирования.

Несмотря на неблагоприятные физические характеристики материала, реставрации из него – после правильной фиксации – наименее подвержены повреждениям по сравнению с другой керамикой. Разумеется, установка таких реставраций требует точного соблюдения множества условий. Реставрации из полевошпатной керамики можно устанавливать только на резцах с препарированным по всему периметру зуба прямым уступом. Не менее важно наличие правильного резцового и клыкового ведения, а также адекватной латеральной поддержки.

Данный тип реставраций позволяет существенно сократить объем удаляемой структуры зуба. Их можно использовать для замещения

утраченных тканей и изменения цвета зубов, а также для закрытия диастем и изменения угла выступа. Толщина винира или стенки коронки варьируется от 0,2 до 1 мм. Изготавливать виниры с разной толщиной на различных участках реставрации не рекомендуется.

Процесс создания реставрации начинается с получения силиконовых оттисков отпрепарированных зубов (рис. 14) и изготовления гипсовой модели и огнеупорных штампиков (рис. 15, 16). Важно, чтобы расположение штампиков на гипсовой и огнеупорной модели полностью совпадало (рис. 17, 18). Для



Лечение раннего кариеса без препарирования методом инфильтрации с Icon

Icon

Быстро. Легко. Эстетично.

5 лет успеха



Валлекс М

Эксклюзивный представитель в России
117630, Москва, Старокалужское шоссе, д. 62
Тел/факс (495) 784-71-24; stom@vallexm.ru
www.vallexm.ru
Филиал ООО «Валлекс М»
195220, Санкт-Петербург, Гражданский пр., 24
Тел (812) 240-47-10; vallexm-stom@nkl.ru

Реклама Сайт производителя: www.dmg-dental.com

DMG
Dental Milestones Guaranteed

←DTI стр. 7

этого необходимо использовать соответствующий аппарат для полимеризации и съемные штифты (рис. 18). Штампики из огнеупорного материала необходимо обжечь в печи, следуя инструкции изготовителя (рис. 19). На следующем этапе границы препарирования прорисовывают с помощью специального карандаша, способного выдерживать высокие температуры (рис. 20). После этого техник покрывает

штампики глазурью, которая образует глянцевую пленку и защищает штампики от случайных повреждений. Теперь штампики готовы для послойного нанесения керамики, образующей винир нужной формы (рис. 21–23).

Наиболее сложные задачи – снятие тонких виниров с огнеупорных штампиков и проверка границ реставраций на рабочей модели (рис. 24, 25). Эти манипуляции требуют определенных навыков и внимания. Конструкции толщиной всего 0,2 мм очень хрупки, и малейшая деформация может привести к по-

ломке винира. Огнеупорный материал удаляют из-под реставраций с помощью пескоструйного аппарата при давлении 0,1 МПа и размере частиц 50 мкм. После этого виниры можно устанавливать на зубы. О тщательности изготовления свидетельствуют точность границ и соответствие цвета.

Чтобы проверить пассивность посадки виниров, провели примерку полученных из лаборатории реставраций. Фиксацию на цемент, припасовку и финишную полировку провели так же, как и в первом случае. Виниры были идеально ин-

тегрированы на границе с десной и отлично воспроизводили характеристики и структуру естественных зубов пациентки. И ее, и стоматолога удовлетворили как ближайшие, так и отдаленные результаты реставрации (рис. 26, а–г).

Вывод

В обоих представленных здесь случаях пациенты обратились за стоматологической помощью для улучшения эстетики своих улыбок с применением минимально инвазивных методов. Благодаря правильной оценке клинической си-

туации и верному выбору материалов эту задачу удалось решить в обоих случаях: пациенты получили реставрации, идеально гармонирующие с их естественными зубами и чертами лица. Кроме того, применение правильных критериев при оценке клинических случаев и показаний для установки виниров из полевошпатной керамики обеспечило функциональность и долговечность реставраций, что было подтверждено несколькими годами наблюдения. DTI

Реклама

Московский
Государственный
Медико-
Стоматологический
Университет

DENTALEXPO®

9-11 ФЕВРАЛЯ 2015

D E N T A L
DR
R E V I E W

12-й Всероссийский стоматологический форум
ДЕНТАЛ-РЕВЮ
ОБРАЗОВАНИЕ, НАУКА И ПРАКТИКА В СТОМАТОЛОГИИ

МОСКОВСКАЯ
ВЫСТАВКА-ЯРМАРКА

Научно-практическая
конференция
НЕОТЛОЖНАЯ
ПОМОЩЬ
В СТОМАТОЛОГИИ

МОСКВА
Крокус Экспо
павильон 2
м. Мякинино

На правах рекламы

Оргкомитет конференции: (+7 495) 684-53-40
@ nauch.ot@mail.ru
www.msmsu.ru

Оргкомитет выставки: (+7 495) 921-40-69
@ info@dental-expo.com
www.dental-expo.com

Информация об авторах



Доктор Магдалена Ящак-Малковска (Magdalena Jaszczak-Małkowska), DMD – окончила Варшавский медицинский университет в 1996 г. До 1998 г. она сотрудничала с Институтом генетики и животноводства при Польской академии наук. В 2008 г. получила диплом стоматолога-ортопеда. С 2000 г. доктор Ящак-Малковска работает в частной клинике и специализируется на эстетической стоматологии и ортопедии. Связаться с ней можно по электронной почте: m.jaszczak@stedentica.pl. ESTEDENTICA ul. Dobra 27/A 00-344 Warszawa Poland (Польша)



Роберт Михалик (Robert Michalik) – окончил факультет стоматологических техников Варшавской медицинской школы в 1987 г. После 2 лет работы в университетской лаборатории он открыл собственную лабораторию Inter-Dent, которой руководит по сию пору. В 2003 г. он первым в Польше начал работать со стоматологическими системами CAD/CAM. В 2007 г. он совместно с компаниями Delsam и 3Shape приступил к разработке первой польской системы CAD/CAM, а также подал патентную заявку на метод создания телескопических коронок с промежуточным соединением. Роберт Михалик – автор ряда статей в профессиональной прессе. Связаться с ним можно по электронной почте: info@inter-dent.pl. Laboratorium Inter-Dent ul. Pustułeczki 23 02-811 Warszawa Poland (Польша) www.inter-dent.pl

К вопросу о безопасности применения коротких курсов нестероидных противовоспалительных препаратов в современной амбулаторной стоматологической практике

И.В.Бондаренко, М.К.Макеев

Отделение общей стоматологии №1 и отделение терапевтической стоматологии ГБОУ ВПО Первый МГМУ им. И.М.Сеченова Минздрава России

Развитие хирургической стоматологии подразумевает расширение спектра оперативных вмешательств, проводимых амбулаторно: это дентальная имплантация, аугментация альвеолярных отростков с применением разных видов кости и индукторов образования костной ткани, операция на верхнечелюстном синусе, ортогнатические операции. Такие оперативные вмешательства отличаются значительным объемом, интраоперационной травматизацией тканей челюстно-лицевой области, отеком и болевым синдромом (БС) в послеоперационном периоде. Пациенты амбулаторных стоматологических отделений сегодня прекрасно осведомлены о том, что современные методы обезболивания позволяют провести оперативное вмешательство совершенно безболезненно, но боятся боли, которая всегда сопровождает оперативное лечение и возникает после окончания действия местного обезболивания. Целый ряд манипуляций и методов лечения, применяемых в хирургической стоматологии, сопровождается возникновением БС после проведения оперативного вмешательства, а длительный БС не замедляет процессы заживления тканей и в сочетании с послеоперационным отеком становится причиной дискомфорта.

Основной метод купирования и снижения выраженности БС – это назначение в послеоперационном периоде нестероидных противовоспалительных препаратов (НПВП), сочетающих три эффекта: анальгетический, жаропонижающий и противовоспалительный.

В стоматологической практике широко применяют такие препараты, как кеторолак, диклофенак и кетопрофен. Наиболее распространенным в нашей практике является кеторолак (Кеторол®). Высокая эффективность препарата обусловлена механизмом его действия, который заключается в подавлении активности циклооксигеназы (фермента, регулирующего синтез простагландинов, простаглицлина, тромбосана A_2 и арахидоновой кислоты), принимающей участие в возникновении лихорадочного состояния и БС.

Назначение любых препаратов необходимо проводить с соблюдением требований безопасности. В связи с этим нельзя забывать про осторожное применение кеторолака у пациентов с бронхиальной астмой, артериальной гипертензией, активным гепатитом, нарушением функции почек и язвенной болезнью желудка. Нельзя назначать кеторолак пациентам, не достигшим 16 лет. Несмотря на широкое применение данного препарата в течение последних 10 лет, неоднократно высказывались опасения о возможном повышенном риске развития серьезных нежелательных явлений, связанных с данным препаратом [1, 2]. В связи с этим в 2002 г. J.Forrest, F.Camu и соавт. были проведены международное проспективное рандомизированное многоцентровое исследование по оценке рисков таких осложнений, как летальный исход, усиление кровотечения в хирургическом поле, развитие кровотечения в желудочно-кишечном тракте, острая почечная недостаточность и развитие аллер-

гических реакций при применении кеторолака, а также сравнение уровня рисков при применении кеторолака с диклофенаком или кетопрофеном. Препараты вводили в соответствии с рекомендованными дозами для парентерального введения и приема внутрь и необходимой продолжительностью лечения. Период последующего наблюдения после хирургического вмешательства составил 30 дней. При проведении исследования были проанализированы результаты приема кеторолака более чем у 11 тыс. пациентов, проходивших лечение в 49 европейских клиниках [3]. Из них 5611 пациентов в послеоперационном периоде принимали кеторолак, остальные – препарат сравнения из этой же группы. Было установлено, что краткосрочные курсы кеторолака, кетопрофена и диклофенака, не превышающие пяти дней и в рекомендованных дозах, являются одинаково безопасными для лечения боли после проведения оперативного лечения [3].

Важными проблемами приема НПВП являются желудочно-кишечные прободения, язвы и кровотечения, связанные с их длительным применением [4, 5]. Однако риск возникновения таких осложнений в результате краткосрочного применения кеторолака в послеоперационном периоде оценен как очень низкий. Так, H.Kehlet (1992 г.) сообщает только об одном случае развития кровотечения в желудочно-кишечном тракте в группе из 1570 пациентов. Однако риск кровотечения повышается у пациентов, страдающих алкоголизмом, имеющих в анамнезе печеночные язвы, и у курильщиков [6]. Необходимо иметь в виду, что дан-

ные риски значительно повышаются у пациентов старше 70 лет и в случае продолжительности приема НПВП дольше 5 дней.

Известно, что применение разных НПВП после хирургического вмешательства может сопровождаться повышением риска кровотечения в операционной зоне за счет антитромбоцитарного действия препаратов из данной группы. Так, выявленное превышение длительности кровотечения при краткосрочном лечении кеторолаком составило 312–468 с (при норме ~600 с). Это позволило сделать вывод, что антитромбоцитарные свойства разных НПВП, видимо, не приводят к значительному изменению постоперационной коагуляции и могут оказать защитное действие против инфаркта миокарда и тромбоэмболии [7, 8]. Однако вопрос лекарственного взаимодействия, например, НПВП и антикоагулянтов, является чрезвычайно важным и требует самого пристального изучения.

Циклооксигеназа-1 и циклооксигеназа-2 – важные компоненты контроля клубочковой фильтрации и экскреции мочи [8], именно поэтому препараты из группы НПВП могут препятствовать функционированию почек путем ингибирования обеих форм циклооксигеназы. Однако по результатам метаанализа данных 8 рандомизированных исследований влияния НПВП на постоперационное функционирование почек наблюдалось только небольшое временное снижение клиренса креатинина после применения кеторолака, диклофенака, индометацина или ибупрофена [10, 11]. И только в 0,1% случаев в исследова-

нии была диагностирована острая почечная недостаточность.

Развитие аллергических реакций при применении препаратов из группы НПВП встречается редко и проявляется в виде высыпаний на коже, бронхоспазма и анафилаксии. Однако при сравнении частоты аллергических реакций, возникших при приеме кеторолака и других НПВП, значимых различий не выявлено. В целом по результатам данного исследования риск развития серьезных нежелательных явлений при использовании кеторолака и препаратов сравнения из группы НПВП был очень низким. Признаков того, что риск развития серьезных нежелательных явлений при применении кеторолака отличается от риска, связанного с применением кетопрофена или диклофенака, обнаружено не было [1, 5].

Данные исследований, направленных на изучение безопасности применения НПВП краткосрочными курсами в рекомендованных дозах, подтверждают, что парентеральное введение и прием внутрь кеторолака, кетопрофена и диклофенака одинаково безопасны для лечения боли после проведения оперативного лечения.

Подтвержденная безопасность и высокая эффективность препарата Кеторол®, назначаемого короткими курсами, не превышающими 5 дней, в практике хирургической стоматологии позволяет широко применять его для уменьшения БС в послеоперационном периоде.

Литература

1. Kenny GN. Potential renal, haematological and allergic adverse effects associated with nonsteroidal anti-inflammatory drugs. *Drugs* 1992; 44 (Suppl. 5): S31–7.

2. Souter AJ. Controversies in the perioperative use of nonsteroidal anti-inflammatory drugs. *Anesth Analg* 1994; 79: 1178–90.

3. Forrest JB, Camu F, Greer IA et al. Ketorolac, diclofenac and ketoprofen equally safe for pain relief after major surgery. *Br J Anaesth* 2002; 88 (2): 227–33.

4. Forrest J. Nonsteroidal anti-inflammatory drugs (NSAIDs). *Anesth Clinics N Am: Ann Anesth Pharmacol* 1997; 1: 179–204.

5. Langman MJ. Risks of anti-inflammatory drug-associated damage. *Inflamm Res* 1999; 48: 236–8.

6. Kehlet H, Dahl JB. Are perioperative nonsteroidal anti-inflammatory drugs ulcerogenic in the short-term. *Drugs* 1992; 44 (Suppl. 5): S38–41.

7. Conrad KA, Fagan TC, Mackie MJ, Maysbar PV. Effects of ketorolac trometamamine on hemostasis in volunteers. *Clin Pharmacol Ther* 1988; 43: 542–6.

8. Antiplatelet Trialist Collaboration. Collaborative overview of randomised trials of antiplatelet therapy-I: prevention of death, myocardial infarction, and stroke by prolonged antiplatelet therapy in various categories of patients. *BMJ* 1994; 308: 81–106.

9. Pearce CJ, Gonzalez FM, Wallin JD. Renal failure and hyperkalemia associated with ketorolac trometamamine. *Arch Intern Med* 1993; 153: 1000–2.

10. Feldman HI, Kinman JL, Berlin JA et al. Parenteral ketorolac: the risk for acute renal failure. *Ann Intern Med* 1997; 126: 193–9.

11. Lee A, Cooper MG, Craig JC et al. The effects of nonsteroidal anti-inflammatory drugs (NSAIDs) on postoperative renal function: a meta-analysis. *Anaesth Intens Care* 1999; 27: 574–80.

13. Harris K. The role of prostaglandins in the control of renal function. *Br J Anaesth* 1992; 69: 233–5. [DOI](#)

ANTI PAIN
DR. REDDY'S
LIFE TIME CARE
DR. REDDY'S

КЕТОРОЛАК

КЕТОРОЛ®

Купирование боли любой интенсивности



- ▶ Стартовая терапия боли
- ▶ Быстрое начало действия
- ▶ Высокая безопасность при коротких курсах терапии

Разнообразие форм выпуска:

- раствор для внутривенного и внутримышечного введения
- таблетки №20
- гель для наружного применения 2%



* Подробнее см. инструкцию по медицинскому применению препарата
РЕКЛАМА. Информация для медицинских работников.

Кеторол для в/в и в/м введения. РУ ЛП-001365 от 16.12.2011
Кеторол таблетки. РУ П N015823/02 от 03.06.2009
Кеторол гель для наружного применения, 2%. РУ ЛП-001080 от 02.11.2011