

DENTAL TRIBUNE


The World's Dental Newspaper • Slovenian Edition

OBISKUJTE NAS V BELI DVORANI
na 35. srečanju stomatologov v Portorožu!

SLOVENIJA

JUNIJ 2013

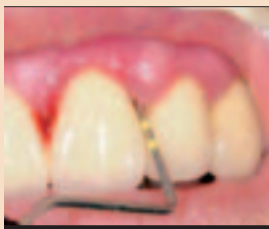ŠT. 3 / LETO 4



Bredent group day Ljubljana

Za uspeh je odločilen partnerski odnos med zobozdravnikom in zobotehnikom

• VEČ NA STRANEH 4 - 5



Pomemben faktor pri kvaliteti dela

Pravočasna prepoznavna večjega rizika za paradontalno bolezen

• VEČ NA STRANEH 10 - 11



Slovensko znanje

Delo z najnovejšim vakuumskim ulivalnikom

• VEČ NA STRANEH 22 - 23

Danes v rokah držite 13. izdajo. Trinajstica je tokrat srečno številko! V tem času smo svojo misijo opravili tako, da smo na preko 300 straneh objavili skoraj 80 strokovnih člankov o najaktualnejšem znanju in raziskavah, ki so bili objavljeni v tujih izdajah Dental Tribune. Trudili smo se, da so članki povzemali zanimivosti iz vseh področji dentalne medicine in zobotehnike.

Raznovrstna je bila tudi izbira tematik člankov z naslovnih strani. Le-ti so nemalokrat povzročili najrazličnejše odzive. Veseli smo jih bili in ponosni, saj ste nam z njimi, spoštovani bralci, povedali, da smo na pravi poti. Veseli smo, da z leti v svojem poslanstvu, z neodvisno kritično distanco, postajamo nepogrešljivi ne le kot poročevalci o dogodkih in oznanjevalci novosti, pač pa tudi kot soustvarjalci dandanašnjega slovenskega zobozdravstva. Že v prvi številki smo razpravljali o razširjenosti uporabe interneta v zobnih ordinacijah in zobotehničnih laboratorijih. Spraševali smo se, koliko jih je večjih uporabe tovrstnega orodja vsaj v tolikšni meri, da jim to prinaša boljše rezultate. Pri tem smo razmišljali tako o kvaliteti dela, boljši porabi razpoložljivi-



vega časa, odpravljanju strokovnih napak in napak pri naročanju, finančnih učinkih in marketingu, kakor tudi o dejstvu, da nas sodobni čas, v kolikor se ne odločimo stopiti z njim v korak, še prehitro lahko povozi. Zgodbo bomo na vašo željo že v eni prihodnjih številki nadgradili s konkretnimi nasveti, kako in kje začeti oziroma nadaljevati, če se vam je ustavilo.

S poročilom o pojavu zobozdravstvenega turizma smo sprožili zanimanje tudi nekaterih drugih slovenskih medijev, ki so se začeli spraševati, zakaj je dobro, da so Slovenci množično pričeli zapuščati domače zobozdravstvene ordinacije in nositi denar na Hrvaško, v Srbijo ali še dlje. Dilema med cenejšo storitvijo v strokovno morda manj zanesljivi, a tehnično ponekod bolj opremljeni ordinaciji, ter med dražjo storitvijo nespornе kva-

Še bližje bralcem

Pred tremi leti smo na 35. Srečanju stomatologov v Portorožu napovedali izhajanje našega časopisa v slovenskem jeziku.

litete, ki nudi večjo zaščito v primeru reklamacij, je ostala. Dejstvo je, da povprečni slovenski pacient ali pa tisti, ki v slovensko zobno ordinacijo ne zahaja pogosto, o možnih posledicah svoje odločitve ni dovolj dobro poučen. V ta namen bi bilo za zaščito slovenskega zobozdravstva prav gotovo smiselno pripraviti akcijo na nacionalni ravni. Dotaknili smo se javnih razpisov. Problematiko pri svojem delu direktno, večinoma na negativen način, občutijo praktično vsi zaposleni v javnem zobozdravstvu. Sistem, ki naj bi znižal stroške ter preprečil korupcijo, se je skozi vsa leta spremenil v tekmo, pri kateri dobavitelji iščejo čim cenejše izdelke, na spodnji meji sprejemljivosti. Davkoplačevalci, katerih denar naj bi se s tem prihranil pa so kot pacienti izpostavljeni tveganjem slabših materialov, z malo možnostmi, da bi na to lahko vplivali, razen če se ne odločijo za samoplačniško obravnavo. V prepričanju, da bi le-to zagotovo obrodilo pozitivne rezultate, smo predlagali, da razpisovalci namesto z zaostrovanjem pogojev poizkusijo z večjo komunikacijo in s sodelovanjem z dobavitelji v obliki medsebojne konstruktivne izmenjave mnenj še pred izdajo razpisnih dokumentacij. Zaenkrat se po naših informacijah to še ni zgodilo.



Najbolj odzivna tematika je sovpadala s povečanjem rednih in izrednih obiskov davčnih inšpektorjev v zobozdravstvenih ordinacijah v času, ko je izšel takratni časopis. Mnogi ste nas klicali z željo po direktnem davčnem svetovanju. Žal naše zmogljivosti niso tako velike. K sodelovanju smo poizkušali povabiti nekaj za to usposobljenih podjetij, a do končne realizacije ni prišlo. K sreči se je pritisk kmalu

zatem zmanjšal. Morda tudi zaradi neurejenih regulativ, vezanih na razmerje med močjo zaščite osebnih podatkov pacientov na eni strani, in pooblastili inšpektorjev na drugi.

Ko je recesija močnejše pokazala svoje zobe, se je posledično znašla tudi na naši naslovnici. Pogled, na osnovi katerega naj bi se odločili, kaj nam je storiti, smo usmerili predvsem v prihodnost. Kakšna bo in kako se nanjo pripraviti. Slej ko prej se bodo rezultati obrnili navzgor. Do takrat pa je potrebno prevetriti naše stanje in v vsakdanjih rutinah poiskati in se znebiti tistega, kar počnemo brez pravega učinka. Predvsem pa ugotoviti, kje so naše prednosti in kaj bomo za njihov izkoristek morali čez 1, 2 ali 5 let imeti ter se na to temeljito pripraviti. Velik pomen smo pripisali izbiri pravega marketinga, s katerim bomo ohranili stare paciente in privabili nove.



Med prvimi smo vas opozorili na pasti nizkocenovnih trgovcev, ki so se pojavili na slovenskem trgu. Neverjetne cene in na videz odlični prihranki so kmalu pokazali tudi drugo plat medalje, saj smo postali priča pojavu blaga, proizvedenega za Azijo in Afriko, ki je po temperaturno in higiensko nesledljivih poteh od tam prišlo nazaj v Evropo ter tudi v naše ordinacije. Tu pa tam se vedno pogosteje, ne glede



na naše prepričanje, da kaj takega preprosto ni mogoče, pojavijo tudi

čisto pravi ponaredki. Smo za nekaj evrov razlike pripravljeni nositi riziko?

Vabili smo vas na različne dogodke, posebej na tiste, ki so vsebovali kvalitetno izobraževanje ali promocijo novih tehnologij, aparatov, materialov in še česa. Z veseljem smo poročali, kaj zanimivega se je tam dogajalo, predvsem z željo, da vas čim več prepričamo v to, da največ šteje, kar vaše oči direktno vidijo in kar vaša ušesa direktno slišijo! Vsak dan se moramo kaj novega naučiti in kongresi, sejmi, delavnice ali simpoziji so zagotovo najboljša priložnost za to.

Cilj, ki nam ga ni uspelo v celoti izpolniti in ostaja pred nami še v prihodnje, je objavljanje več intervjujev z znanimi osebnostmi s področja slovenskega zobozdravstva. Kljub temu niste spregledali zanimive predstavitev primarija Tomislava Mokorela, dr.dent.med., spec. pedont. in Anamarije Čigon, dr.dent.med., spec. ortodont., ki sta vsak na svoj način uspela izraziti trenutni pogled na aktualno problematiko v slovenskem zobozdravstvu, na individualno odgovornost do ohranjanja temeljnega poslanstva tega poklica in na lepoto trenutka, ko nam ta poklic prične vračati, kar smo s svojim delom vanj vložili.




Še enega pomembnega apela, ki smo ga objavili, ne gre spregledati. Poziva po, če je le mogoče, ohranjanju identitete slovenskega zobozdravstva, ne le kar se tiče pacientov in izvajalcev, pač pa tudi proizvajalcev, trgovcev, serviserjev in še koga. Tako, kot smo upravičeno lahko malo jezni na vsakega pacienta, ki iz takega ali drugačnega vzroka odnese svoj, zobozdravstvu namenjen denar, raje v tujino, se vsaj za trenutek ozirimo še sami

vase in pogledimo, ali pri svojih nakupih materiala morda lahko pogosteje izbiramo izdelke slovenskih proizvajalcev ali nakup pri slovenskih trgovcih. Potem bomo še toliko bolj lahko ponosni na domače! Za konec se vrnimo na začetek, kjer je v naslovu zapisano: Še bližje svojim bralcem. Vsekakor smo se vam z vsem objavljenim poiz-



kušali čim bolj približati. Tu pa se nismo ustavili. Jutrišnji dan se je danes že začel. Naše življenje se prepleta z digitalnim svetom. Informacije so po internetu dostopne kjerkoli in komurkoli in prihodnost bo šla naprej samo še v tej smeri. Dental Tribune je na to pripravljen. Skoraj milijon aktivnih uporabnikov na celem svetu dnevno obišče spletno stran Dental Tribune International. Od aprila je na njej na voljo tudi slovenska različica: www.Dental-Tribune.si. Na njej se nahajajo aktualne novice in elektronski izvod tiskane izdaje. V arhivu pa si lahko ogledate tudi prejšnje številke in izvode drugih svetovnih izdaj.

Tu boste našli **Dental Tribune Study Club**, ki je namenjen izobraževanju s članki in webinarji (praktično poučevanje in predstavitve praks prek spleta), ki večinoma potekajo v živo. Izvedene izobraževalne vsebine se po objavi arhivirajo na spletu za kasnejše predvajanje kadarkoli. V sklopu izobraževanj se lahko prijavite tudi na **Tribune CME (Clinical Masters Programs)**, mednarodno certificiran izobraževalni program (ADA CERP), ki preko celega leta na različnih lokacijah v Evropi s priznanimi predavatelji zagotavlja celovito usposabljanje na vseh področjih zobozdravstva. Vabimo vas, da redno obiskujete našo spletno stran, se naročite na zelene vsebine in nam na naslov: prodaja@dental-tribune.si sporočate vse, kar se vam zanimivega utrne ob vaši dejavnosti.

Še nasvet: V Apple appstore si lahko brezplačno naložite aplikacijo za iPad ter se tako avtomatsko povežete z Dental Tribune, kjerkoli je na voljo brezžična internetna povezava. 

Direktna kompozitna restavracija razreda IV: Klinični primer

Izvleček

Uporaba direktnih adhezivnih restavracij je terapevtska možnost, ki je minimalno invazivna in lahko vodi k estetskim rezultatom.

Tehnika plastenja lahko natančno posnema anatomijo naravnega zoba tudi v zahtevnejših primerih.

Z dokončno obdelavo in poliranjem restavracij po standardnih tehnikah je mogoče doseči neopazen prehod med zobovino in obnovo.

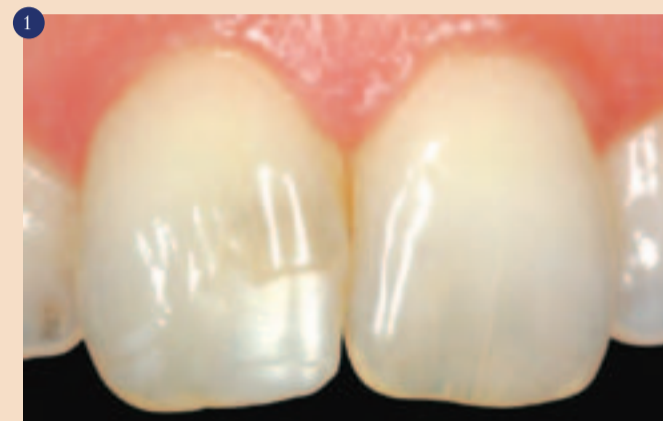Na kliniko Katalonske mednarodne univerze je prišla pacientka z željo: "zamenjajte eno od mojih zalivk". Po kliničnem pregledu je bila kot najprimernejša terapija predlagano ortodonsko zdravljenje pred menjavo zalivk (zob 11). S tem načrtom se pacientka ni strinjala. Zato smo izdelali direktno kompozitno obnovo na 11 s pomočjo tehnike plastenja¹ (slika 1).

Tehnike

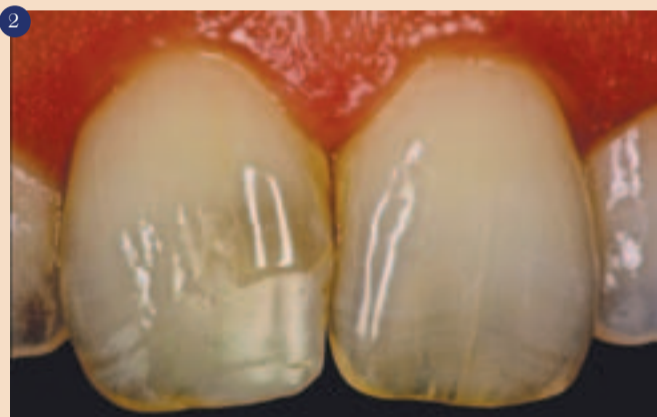
Pred vsemi kozmetičnimi obnovami je potrebno fotografirati začetno stanje, saj le to pripomore k prepoznavi anatomskih značilnosti zoba. Zelo koristno je imeti fotografijo

na računalniškem zaslonu med tehniko plastenja² (slika 2). Po izbrani osnovni barvi za obnovo³ izdelamo silikonski ključ pacientovih ust⁴ (slika 3).

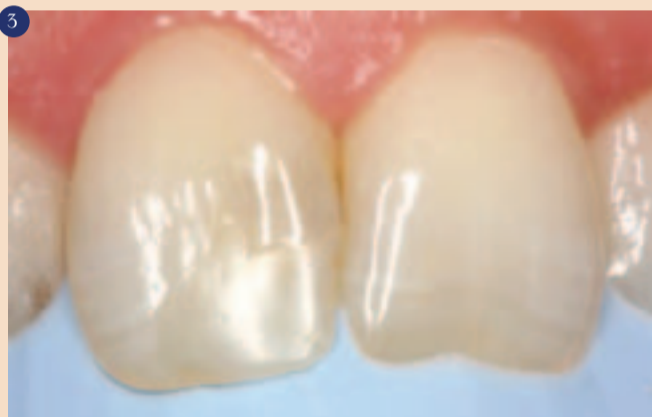Nato v celoti odstranimo prejšnjo dograditev z diamantnim svedom srednje grobosti na kolenčniku in z uporabo



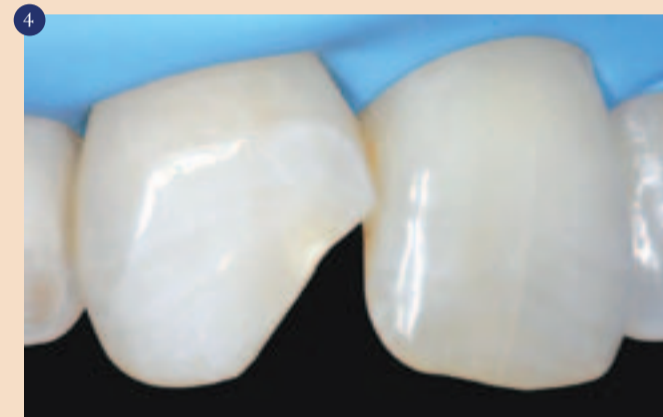Začetno stanje.



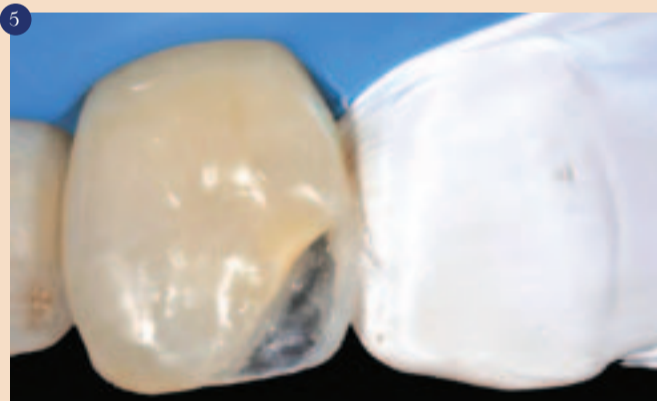Kontrast.



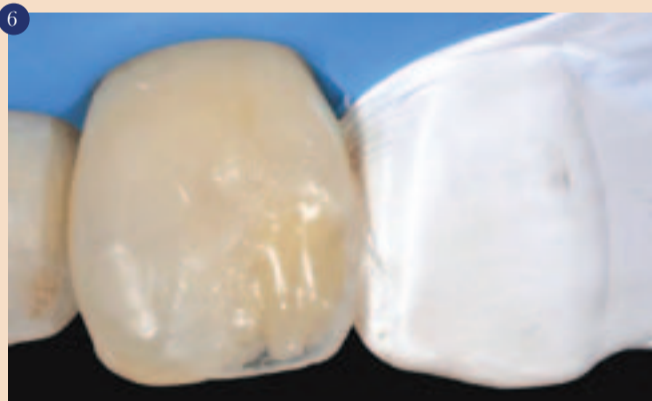Silikonski ključ.



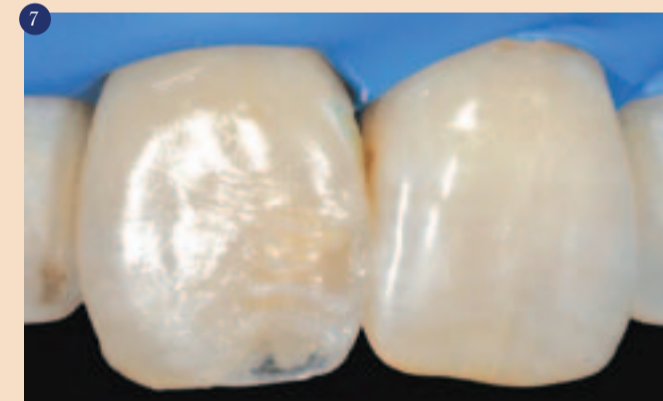Preparacija.



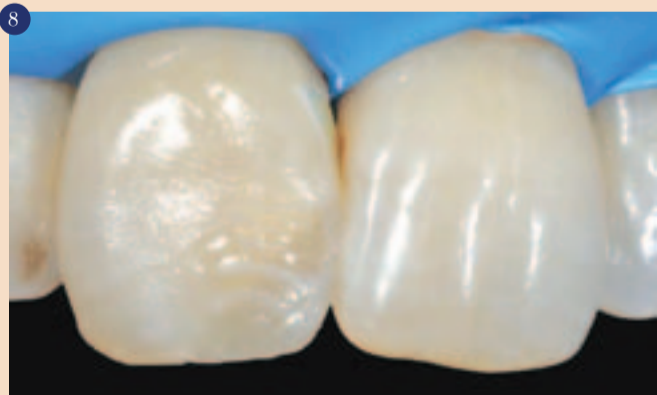Ogrodje.



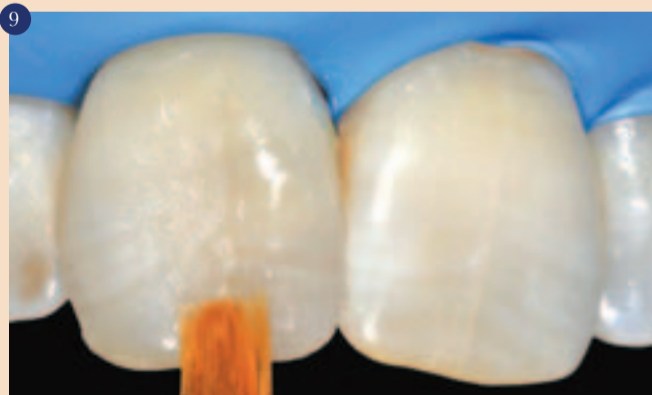Prva dentinska plast.



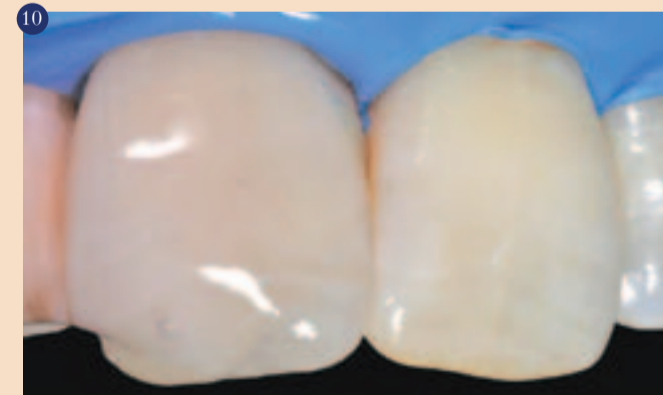Posebnosti.



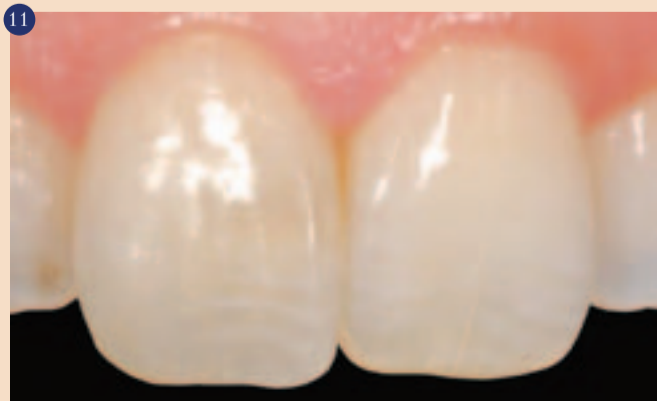Učinki.



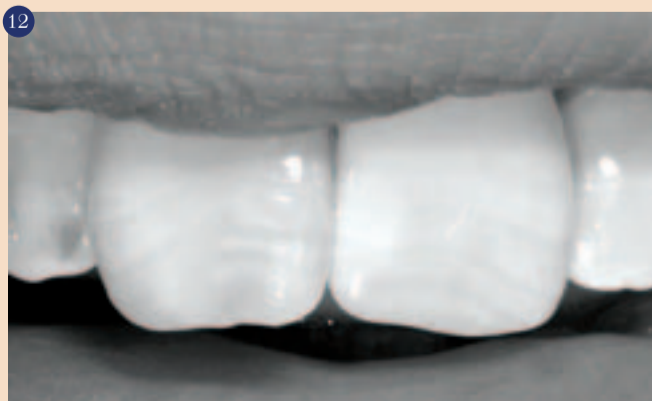
Sklenina vestibularno.



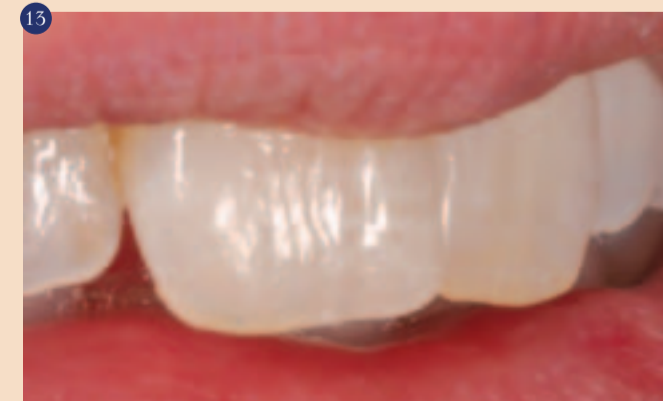Inhibicija kisika.



Končna fotografija.



Končna fotografija.



Končna fotografija.

mikroskopa ohranimo kar največ zdrave zobne substance.

Po odstranitvi stare restavracije popolnoma izoliramo delovno polje^{5,6} (slika 4) in nato pričnemo s postopkom platenja.

Postopek smo pričeli z nanosom ortofosforne kisline (37%) za 30 sekund 2 mm preko robu preparacije. Nato smo področje dobro sprali, dokler ni bil odstranjen ves gel; nato smo nanесли adheziv, ker je bila restavracija v celoti v sklenini, in presvetlili s polimerizacijsko lučko 40 sekund⁷, saj podaljša čas svetlobne polimerizacije zveča trajanje vezave.

Anatomsko platenje

Najprej s pomočjo silikonskega ključa izdelamo steno palatinalne skleninske plasti (Zunanja IE, G-aenial, GC EUROPE Leuven) tanko, kolikor je le mogoče (slika 5). Nato naneseemo dentinsko maso (Standard A2, G-aenial, GC EUROPE Leuven), kar smo uporabili z namenom posnemanja anatomske oblike naravnega dentina, posebno pozornost smo namenili posnemanju mamelonov (slika 6), številne posebnosti (Standard A1, G-aenial, GC EUROPE Leuven) kot naprimer posnemanje hipokalcifikacijskih linij na sosednjem zobu (slika 7). V tem trenutku smo nanašali učinke (Zunanja TE, G-aenial, GC EUROPE Leuven) za omejitve opalescence incizalnega robu (slika 8) in na koncu skleninsko plast vestibularno (Zunanja IE, G-aenial, GC EUROPE Leuven). Silikonski čopiči in konice so bili v veliko pomoč pri tem⁸ (slika 9). Na koncu smo uporabili fluoridacijski gel za dokončno svetlobno polimerizacijo z namenom inhibicije kisika in kasnejšega povečanja konverzije (slika 10).

Pri zadnjem koraku posega dokončno obdelamo in zapoliramo restavracijo. Postopek dokočne obdelave pričnemo z grobimi svedri v kolenčniku pri 200 obratih na minuto, nato uporabimo silikonske konice in polirnike, delo zaključimo z diamantno pasto in aluminijevim oksidom^{9,10} (slike 11, 12, 13).

Zaključek

Adhezijske restavracije nudijo minimalno invazivne rešitve za estetske zobozdravstvene primere. Široka paleta kompozitnih materialov različnih sistemov pomeni, da je danes mogoče enakovredno posnemati posebne anatomske strukture vsakega primera¹¹.

Napredek v materialih za obnovo na osnovi smol daje možnost predvidljivih rezultatov v sprednjem sektorju. Izboljšanje fizikalnih in kemijskih lastnosti teh materialov vodi v dolgotrajne estetske in funkcionalne rezultate¹², potrebne so minimalne prilagoditve ob rednih letnih kontrolah. **U**

1. Magne P, Holz J. Stratification of composite restorations: Systematic and durable replication of natural aesthetics. *Pract Periodontics Aesthet Dent* 1996;8:61-68.

2. Vanini L, Mangani F. Determination and communication of colour using the five colour dimensions of teeth. *Pract Proced Aesthet Dent* 2001;13:19-26.

3. Vanini L, Mangani F, Klimovskaia O. Il restauro conservativo dei denti anteriori. *Viterbo: ACME*, 2003.

4. Devoto W. Clinical procedure for producing aesthetic stratified composite resin restorations. *Pract Proced Aesthet Dent* 2002;14:541-543.

5. Dörfer CE, Schriever A, Heidemann D, Staehle HJ, Pioch T. Influence of rubber-dam on the reconstruction of proximal contacts with adhesive tooth-colored restorations. *J Adhes Dent* 2001;3:169-175.

6. Plasman PJ, Creugers NH, Hermsen RJ, Vrijhoef MM. Intraoral humidity during operative procedures. *J Dent* 1994;22:89-91.

7. De Munck J, Van Landuyt K, Peumans M et al. A critical review of the durability of adhesion to tooth tissue: methods and results. *J Dent Res* 2005;84:118-132.


8. Magne P, Woong-Seup S. Optical integration of incisoproximal restorations using the natural layering concept. *Quintessence Int* 2008;39:633-643.

9. Pravina RD, Roeder L, Lu H, Vogel K, Powers JM. Effect of finishing and polishing procedures on surface roughness, gloss and color of resin-based composites. *Am J Dent* 2004;17:262-266.


10. Lu H, Roeder LB, Powers JM. Effect of polishing systems on the surface roughness of microhybrid composites. *J Esthet Restor Dent* 2003;15:297-303.

11. Devoto W, Saracini M, Manauta J. Composite in Everyday Practice: How to Choose the Right Material and Simplify Application Techniques in the Anterior Teeth. *Eur J Esthet Dent* 2010;5:102-124.

12. Macedo G, Raj V, Ritter AV. Longevity of anterior composite restorations. *J Esthet Restor Dent* 2006;18:310-311.



Espona Roig, José



Asensio Acevedo, Ramón

1. Podiplomski študent na magisteriju iz Estetskega zobozdravstva na Katalonski mednarodni univerzi (Universidad Internacional de Cataluña, UIC).
2. Magisterij iz Estetskega zobozdravstva. Podiplomski študent na magisteriju iz Naprednega estetskega zobozdravstva. Profesor Integriranega zobozdravstva. (UIC)
3. Direktor magisterijev iz estetskega zobozdravstva. (UIC)
4. Vodja Konzervativnega zobozdravstva (UIC)

Korespondenca:

Profesor Miguel Roig Cayón. Oddelek konzervativnega zobozdravstva. Katalonska mednarodna univerza. Josep Trueta s/n 08195 Sant Cugat del Vallès. Barcelona. Spain mroig@csc.uic.es

Avtorji:

Espona Roig, José¹
Asensio Acevedo, RamónJané²
Noblom, Luís³
Roig Cayón, Miguel⁴

UMETNOST USTVARJANJA
NEVIDNE ESTETIKE

Od lepote ene barve do
večbarvnih estetskih kombinacij

GC G-aenial Anterior

ENOSTAVNO DO ESTETIKE Z
GC

G-aenial Anterior je material izbora, kadar potrebujete restavrativni material, ki bo zadovoljil estetska pričakovanja vseh pacientov. Glede na to, da je govora o kompozitu, ki omogoča naravne visoko estetske polnitve in je enostaven za uporabo, je idealna izbira za vsakodnevno uporabo. G-aenial Anterior omogoča daljši delovni čas, zato se lahko oblikuje in obdeluje. Za enostavno doseganje idealne anatomske oblike in estetike.

www.gceurope.com

GC EUROPE N.V.
GC EEO - Slovenia
Šlandrov trg 40
SI - 3310 Žalec
Tel. +386.3.71.03.270
Fax. +386.3.71.03.271
slovenia@eoo.gceurope.com
http://www.eoo.gceurope.com

GC Restorative Dentistry Guides

Available on the
App Store

Inovativni postopki in materiali za vrhunske implantoprotetične rešitve

Poročilo s kongresa

24. maja letos je bil v Ljubljani eden največjih slovenskih dentalnih dogodkov v zadnjem času: Bredent group day Ljubljana. Predsednik uprave Bredent group gospod Peter Brehm in izvršni direktor Bredent d.o.o. gospod Igor Rozman sta v Ljubljano uspela pripeljati nekaj priznanih strokovnjakov, katerih predstavitve so bile poslastica za vse udeležence.

Rdeča nit predavateljev je med drugim bilo tudi sporočilo o po-

trebnosti transformacije sodelovanja zobotehnik in zobozdravnika iz za slovenski prostor značilnega skoraj diametralno nasprotnega v resnični partnerski odnos. Strokovne zahteve se v povezavi z vedno višjimi kvalitetskimi standardi menjajo s hitrostjo vetra, mesec za mesecem, leto za letom. Nепrestano se na tržišču pojavljajo novi razvojni dosežki. Ni več dovolj poznati posamezni produkt, ampak so to kompleksni sistemi, terapije, uporabniški koncepti, znanstveni aspekti, ki naredijo zobozdravnika kot tudi

zobotehnik uspešnega in dajo poklicnemu izobraževanju odločilen poudarek. Danes morata zobozdravnik in zobotehnik biti povezana in ta partnerski odnos je odločilen za uspeh ordinacije in laboratorija. Podpirata drug drugega - izmenjava informacij je usmerjena. S tem se gradi krog, ki povezuje vse elemente v uspešno in estetsko oralno rehabilitacijo. Posamezni predavatelji so tako predstavili zelo zanimiva predavanja. V nadaljevanju povzema mo izvlečke nekaterih izmed njih:

Dr. med. dent. Sigurd Hafner
(Univerza München)

Kirurške indikacije za aPDT (antibakterijsko fotodinamično terapijo-HELBO).

Od zdravljenja osteonekroze čeljusti, inducirane z bisfosfonati (BRONJ-Bisphosphonate relate necrosis of the jaws), do takojšnje vstavitve zobnega implantata neposredno po ekstrakciji (Bredent blue SKY).

Predstavitve je zajemala različ-

te v manjkajočih zob s snemno protetičnimi nadomestki. Pri predlaganih operativnih postopkih nadgradnje čeljustne kosti pred implantacijo izražajo skepso in nezaupanje. V takšnih situacijah se pred terapevta postavlja velik izziv stabilne implanto-protetične rešitve.

Primeri zahtevajo poglobljeno predoperativno planiranje s kar najmanjšim možnim rizikom komplikacij zlasti pri imediatnem implantiranju. Takojšnja obremenitev zobnih implantatov,



vstavljenih pod kotom, zahteva optimizirane komponente za protetično nadgradnjo.

Zadnja leta kliničnih izkušenj so pokazala, da napredno fotodinamično antimikrobno zdravljenje opazno zmanjšuje težave pri pre- in po operativnih vnetjih.

Pravilna obremenitev implantatov po vstavitvi v kombinaciji s tridimenzionalnim planiranjem postavitve implantata ter uporabo pripravljenih optimiziranih komponent za nadgradnje je predpogoj za dolgotrajno stabilno rešitev pri takojšnji obremenitvi vstavljenih zobnih implantatov. Pod temi pogoji odpade postopek obsežne nadgraditve čeljustne kosti, kar je za paciente zelo sprejemljivo.

SKY fast&fixed implantološki sistem v kombinaciji s Helbo fotodinamičnim antibakterijskim tretmanom so zanesljive fiksne protetične rešitve na implantatih za paciente z delno ali popolno brezobostjo.

Prof. Dr. stom. Milan Petelin
(Univerza Ljubljana)

Učinki zdravljenja agresivnega in kroničnega periodontitisa s fotodinamično dezinfekcijo obzobnih žepov.

Parodontalna bolezen je najbolj razširjena kronična vnetna bolezen ljudi. Začetek in razvoj vnetja obzobnih tkiv je pogojen s številom in vrsto mikroorganizmov, ki se kopičijo v oblogah ob robu dlesni ter z vnetno imunološkim odgovorom organizma. Napredovanje parodontalne bolezni je odvisno še od nespremenljivih in spremenljivih dejavnikov tveganja za parodontalno bolezen. Osnova zdravljenja kroničnega periodontitisa je zmanjšanje šte-



ne indikacije za fotodinamično protibakterijsko terapijo (aPDT) v oralni in maksilofacialni kirurgiji. Napredno protibakterijsko zdravljenje je glavni ključ uspeha pri zdravljenju osteonekroze čeljusti, inducirane z bisfosfonati (BRONJ). Bolečine in težave s celjenjem po operativnem posegu so bistveno zmanjšane. Posegi takojšnje kirurške vstavitve Bredent blue SKY zobnih implantatov s posebnimi operativnimi protokoli neposredno po ekstrakciji zoba dajo zanesljive in uspešne rezultate. Prikazani so bili klinični primeri uspešnega zdravljenja. Zaključna razprava je potekala o najnovejših znanstvenih raziskavah s tega področja.

PD Dr. Jörg Neugebauer
(Univerza Köln)

Implanto-protetične rešitve pri pacientih s parodontološko boleznijo brez postopkov nadgrajevanja čeljustne kosti.

Določeno število bolnikov s parodontalno boleznijo zaradi predsodkov zavrača nadomesti-

11-12 September 2013
Jordan Valley Marriott Resort & Spa

SKY Meeting Middle East 2013

Perfect prosthetic **implant** solutions,
thanks to innovative materials
and technologies

Informacije in prijave:
bredent d. o. o. • Topniška ulica 29 • 1000 Ljubljana • tel.: 01 43 66 156 • info@bredent.si

SKY fast & fixed

bredent

Brightstar

vila parodontalno-patogenih bakterij v zobnih oblogah. Dokazano učinkovito je mehansko odstranjevanje zobnih oblog. Študije so pokazale primerljive klinične rezultate med uporabo ročnih in uporabo ultrazvočnih inštrumentov. Kljub izboljšanju kliničnih parametrov po opravljenem mehanskem zdravljenju ne odstranimo zobnih oblog v celoti. Popolno odstranitev zobnih oblog ovirajo kompleksna anatomija zob, velikost inštrumentov, invazija bakterij v sosednja mehka tkiva in re-

Dr. Giovanni Ghirlanda, DDS
(Zasebna klinika v Rimu)

Implantološka rehabilitacija v estetsko zahtevni regiji: Kateri je pravi pristop in obravnava?

Pogosto opažamo, da je zaradi volumskega pomanjkanja čeljustne kosti v vidnem sektorju zobni vsadek postavljen v nepravilno smer, kar posledično prinaša



nezadovoljiv estetski rezultat pri implantoprotetični rehabilitaciji. Za doseganje optimalnega rezultata z vidika stabilnosti in estet-

ske postavitve implantata rabimo zadosten volumen čeljustne kosti. Za pridobivanje zadostne dodatne količine kosti se poslužujemo različnih metod kostne nadgraditve. Pri nadgrajevanju čeljustne kosti so najbolj razširjeni postopki dograditve kosti: blok grafting, resorbirajoče in neresorbirajoče membrane ter bone splitting. Pri predstavitvah različnih kliničnih primerov se opisujejo različne metode nadgraditve kosti, med katerimi nobena ne izstopa kot

vodilna. Ne glede na izbiro postopka manjkajoče čeljustne kosti ne moremo v celoti nadomestiti. Dodatni kirurški posegi na mehkih tkivih se izvajajo za izboljšanje estetskih rezultatov pri implantoprotetični rekonstrukciji. Na predstavitvi so bile predstavljene rešitve kliničnih primerov vstavljanja zobnih vsadkov v vidnem območju z močnim kostnim primanjkljajem ter implantoprotetične rekonstrukcije. ■



kolonizacija parodontalnih žepov iz drugih parodontalno prizadetih mest v ustni votlini. Kot dodatek mehanskemu odstranjevanju zobnih oblog smo v klinični raziskavi uporabili antimikrobno fotodinamično zdravljenje (aPDT).

Spremljali smo učinke fotodinamične dezinfekcije obzobnih žepov na parodontalno-patogene mikroorganizme v subgingivalnih zobnih oblogah in klinične parametre. Agresivni parodontitis (AP) vključuje relativno redko skupino parodontalnih bolezni, za katere je značilen velik propad obzobnih tkiv v relativno kratkem časovnem obdobju, ki ni v sorazmerju s starostjo pacienta in količino bakterijskih zobnih oblog. AP se lahko pojavi pri katerikoli starosti, najpogosteje pa se pojavlja pri mladostnikih. Bolezen je lahko posledica prisotnosti visoko virulentnih mikroorganizmov, povečane dovzetnosti gostitelja za to bolezen ali obeh dejavnikov skupaj. Zdravljenje AP je usmerjeno v odstranitev patogenih mikroorganizmov in v ustvarjanje takšnih okoliščin, ki zagotavljajo dolgoročno vzdrževanje. Zdravljenje te bolezni s samo nekirurškim parodontalnim zdravljenjem običajno ni uspešno, zato kot dodatek k luščenju in glajenju zobnih korenin za zdravljenje AP predpišemo antibiotike.

Uporaba sistemskih antibiotikov pa ima nekatere slabosti, med katere spadajo: antibiotik težko prodira do posameznih mikroorganizmov v biofilmu, vse večja odpornost bakterij na antibiotike in pojav stranskih učinkov. V klinični raziskavi smo primerjali ustaljeno zdravljenje AP s kombinacijo luščenja in glajenja zobnih korenin ter antibiotičnega zdravljenja (LGK+ATB) in nov način zdravljenja AP s kombinacijo luščenja in glajenja ter antimikrobnega fotodinamičnega zdravljenja (LGK+aPDT).



SKY esthetic line



KIRURŠKO IN PROTETIČNO OPTIMIZIRANO



Novi SKY Esthetic Line abutmenti optimalno izpolnjujejo, skozi mešano obliko konveksnosti in konkavnosti, vse zahteve zobozdravnika in zobotehnika.

- Več možnosti za individualno oblikovanje
- Natančne meje preparacije
- Anatomske možnosti oblikovanja v področju sulkusa
- Oblika abutmenta pospešuje obraščanje mehkega tkiva




HELBO

HELBO laser - Terapija

Obvladuje infekcijo

Patogene bakterije so v zobozdravstvu glavni vzrok za neuspeh. Njihov življenjski prostor je biofilm. Mehansko čiščenje in izpiranje z ustinimi vodami ne zadostuje za uničenje bakterij v biofilmu. Tudi z uživanjem močnih antibiotikov redko dosežemo željen uspeh.

Patogene bakterije so lahko vzrok za nastanek številnih bolezni.


Parodontitis


Periimplantitis


Infekcije mehkega in trdega tkiva


Endodontitis


Karies

Helbo - terapija je optimalna dopolnilo k zdravljenju, s tem lahko v veliki meri pacienta hitro pozdravite in preprečite nastanek novih.



bredent d.o.o. / Topniška 29a
1000 Ljubljana
Tel. 01/ 43 66 156
Fax. 01/ 43 66 158
www.bredent-medical.com
e-mail info@bredent.si

Takojšnja vstavitev zobnega implantata in začasna obremenitev v estetskem področju

Uspeh protetične oskrbe se lahko oceni glede na biološko stabilnost v določenem časovnem obdobju. V implantologiji izziv ne predstavlja več integracija, ampak predvsem estetska stabilnost dokončne oskrbe. Biološka in estetska stabilnost sta najbolj pomembni prav v estetskem področju.

Zobje in njihove korenine predstavljajo podporno funkcijo aveolarni kosti. Alveolarna kost daje oporo dlesni, ki jo prekriva. Višina alveolarne kosti neposredna vpliva na položaj dlesne. Po izgubi zoba je tudi ta podpora izgubljena. Prične se proces preoblikovanja v trdih in mehkih tkivih. Ta proces se vselej kaže v izgubi kostnine in v spremenjenem položaju dlesne. Čeprav je možna nadomestitev manjkajočega tkiva s presadkom kostnine

ali s t.i. kolagen plug tehniko. Da dosežemo končni želeni rezultat, vse to vključuje številne kirurške postopke. Originalni standardni postopki v implantologiji zahtevajo, da se zobni vsadek vstavi v zaceljen brezzobi alveolarni greben. Zobni vsadek se lahko vstavi tudi takoj po ekstrakciji zoba. Ta tehnika se lahko uporablja s simultano augmentacijo za ohranitev širine alveolarnega grebena in tako zmanjša čas zdravljenja. Ta članek in predstavitev klinič-

nega primera predstavlja tehniko, ki v ustreznih pogojih dovoljuje nadomestitev ekstrahirane korenine zoba in prepreči obsežno preoblikovanje kostnine. Posledično pride do spremembe položaja mehkih tkiv. Opisani klinični primer je eden izmed mnogih v razponu od enega zoba do več zob skupaj. Vsi klinični primeri imajo kontrolni klinični in rentgenski pregled vsaj po enem letu. Skupni rezultati preiskave bodo objavljeni v kratkem. Opisani klinični primer prikazuje 63 letno pacientko v pokoju, ki jo je izbrani osebni zobozdravnik pravočasno napotil v našo ambulanto po poki korenine zgornjega levega stranskega sekalca. Pacientkina

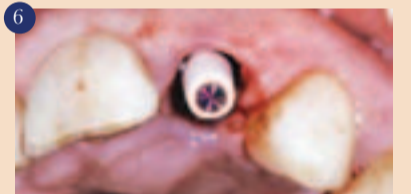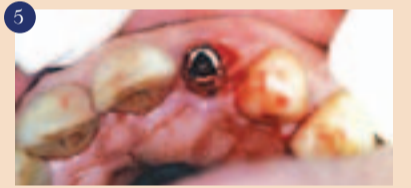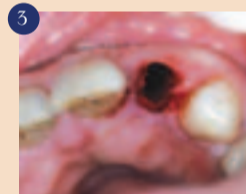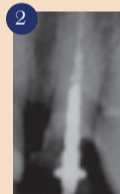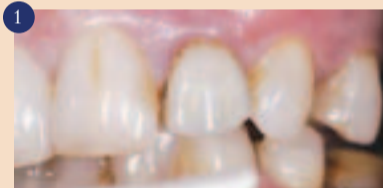glavna pritožba je bila slaba estetika tega zoba (slika 1). Stanje in videz zoba se je po cementiranju kompozitne prevleke pred tremi leti postopoma slabšalo. Pri endodontskem zdravljenju zoba se je v kanalu zalomil inštrument. Na neuspešno endodontsko zdravljenje je bil narejen zatiček in nato cementirana kompozitna prevleka (slika 2). Pacientka v splošni anamnezi ni imela posebnosti. Redno obiskuje zobozdravnika in ima ustrezno ustno higieno. Narejen je bil stomatološki klinični pregled in analiza obzobnih tkiv. Naredili smo tudi diagnostiko okluzije in parafunkcij. Sledila je kontrola plaka in ustne higiene. Podana so bila navodila o nadalj-

membna je, ko ekstrakciji zoba sledi takojšnja vstavitev zobnega vsadka.

Po atravmatski ekstrakciji zoba je bila alveola popolnoma sprana, očiščena in pregledana (slika 3). Alveola je bila intaktna in popolnoma iz kompaktne kostnine. Bukalna kostnina je bila intaktna, na primerni višini in prekrita z dlesnijo. Po natančnem pregledu alveole je sledila vstavitev zobnega vsadka po standardnem kirurškem protokolu z zunanjim in



notranjem spiranju in z uporabo opornice za končni želeni položaj zobnega vsadka. Med kirurškim postopkom odstranjeno kost smo ohranili (slika 4). Narejena je bila osteotomija in ogrodje je bilo postavljeno rahlo v palatinalni smeri. Zobni vsadek je bil nameščen na želeni vertikalni položaj za idealni položaj mehkega tkiva po

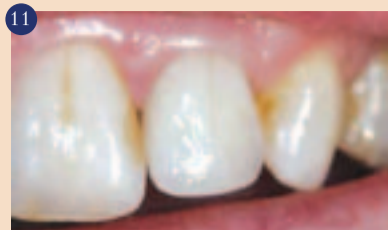

njem vzdrževanju ustne higiene. Pri pacientki smo ugotovili visoko linijo nasmeha, pri nasmehu so dobro vidni zobje in dlesen. Pacientki so bile predstavljene vse možnosti zdravljenja. Po premisleku se je pacientka odločila za fiksno konstrukcijo z vsaditvijo zobnega vsadka. Pacientka je bila seznanjena s tveganjem pri postopku. Zaradi poka korenine je bil kirurški poseg načrtovan v istem tednu. Naredili smo mavčne študijske modele, preko katerih sta bili izdelani vakumsko narejeni opornici. Narejen je bil rentgenski posnetek za oceno stanja preostale korenine, sosednjih zob in korenin ter dimenzionalna analiza za vsaditev zobnega vsadka. Po podpisu soglasja in predpisanih antibiotikih je bila pacientka pripravljena na poseg. Pred začetkom posega je spirala ustno votlino z 0,2% klorheksidin glukonatom. Pri kirurškem posegu so bili uporabljeni standardni kirurški inštrumenti in svedri. Zgornji levi stranski sekalec je bil previdno izpuljen z uporabo periotoma za ohranitev trdnih in mehkih tkiv okoli alveole. Ta tehnika ekstrakcije olajša odstranitev zoba brez poškodb alveolarne kosti ali dlesne. Omenjena tehnika se lahko uporablja pri ekstrakciji kateregakoli zoba, še posebej po-

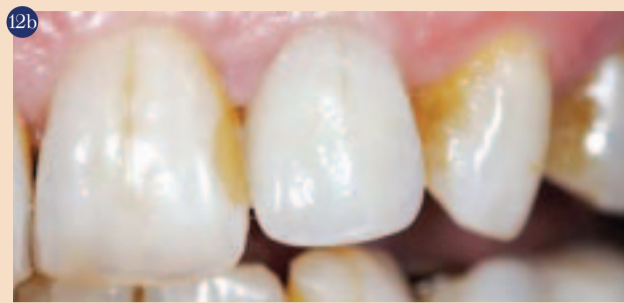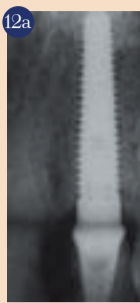
celjenju. Zobni vsadek (Nobel Biocare RST 16 mm NP) je bil vstavljen z navorom do 35 Ncm (slika 5). Po vstavitvi zobnega vsadka je bila alveola ponovno pregledana. Po pričakovanju je bila prisotna praznina med zobnim vsadkom in bukalno kostnino. Prej omenjena zbrana kostnina je bilavsravljena v ta defekt za boljšo podporo bukalni kostnini in preko nje ležeči dlesni. Po vstavitvi zobnega vsadka in ostružkov kostnine je kostna alveola podprla trda in mehka tkiva. Pozornost gre sedaj alveolarnemu grebenu. Takojšnji začasni opornik je bil nameščen na zobni vsadek ponovno z navorom do 35 Ncm in preko njega je bila vstavljena teflonska kapica (slika 6). Z uporabo druge, z vakuumom izdelane opornice, je bila izdelana začasna prevleka s tekočim kompozitom in svetlobno polimerizirana pred odstranitvijo. Po odstranitvi je bila prevleka dokončno izdelana in spolirana, posebno v vratnem področju. Ergonomska začasna prevleka, ki je ustrezno podprta v vratnem področju z dlesnijo, zagotavlja cirkumferentno zaporo v marginalnem področju. Sledilo je dokončno poliranje začasne prevleke in cementiranje z začasnim cementom na začasen opornik. Pooperativni rentgenski posnetek (slika 7) kaže stanje in

manjše viške začasnega cementsa, ki ga enostavno odstranimo z zobno nitko. Začasna prevleka je bila postavljena izven okluzije.

Zobni vsadek je vstavljen neposredno v ekstrakcijsko alveolo in ustrezna začasna prevleka zagotavlja odlično gingivalno marginalno zaporo. Potreben ni noben režanj in posledično v tem postopku ni šivanja. Sledijo standardni poperacijski protokoli. Rezultat tega brez-režnjanskega postopka je zmanjšana travma zaradi kirur-




škim postopkom potreben dodatni posebni testi ali postopki. Ti so lahko CT ali t.i. mapping alveolarnega grebena na mestu vstavitve zobnega vsadka. Po atravmatski ekstrakciji zoba in po pregledu alveole včasih ni možna takojšnja vstavitev zobnega



vsadka zaradi številnih vzrokov. V teh primerih je ustrezno načrtovano zdravljenje pomembno in možnost alternativne oskrbe. Brez-režnjanski kirurški postopek omogoča zmanjšano travmo in

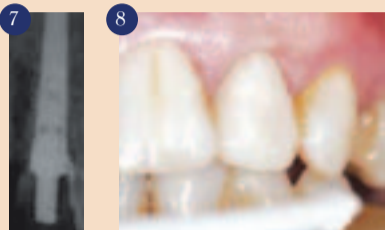hitrejše celjenje, vendar je vedno kadarkoli med kirurškim posegom možno narediti režanj, če je le to potrebno. V opisanem kliničnem primeru je bila biološka stabilnost ohranjena od ekstrak-

cije korenine do cementiranja dokončne prevleke. S spoštovanjem in poznavanjem trdih in mehkih tkiv je predvidljivo možno doseči odlične dolgotrajno uspešne rezultate.

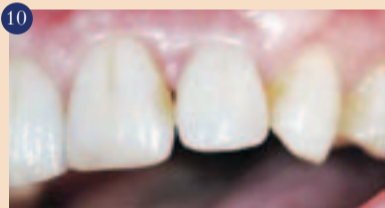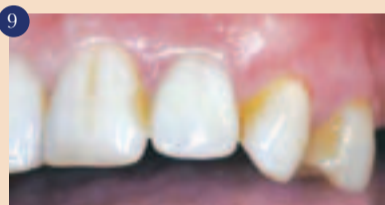Klinične fotografije in razprava o kliničnem primeru so objavljene z dovoljenjem pacientke. Vse laboratorijske faze so bile narejene v Lincoln Ceramics, Glasgow. 

Avtor:

Dr. Philip J. Friel,
Velika Britanija

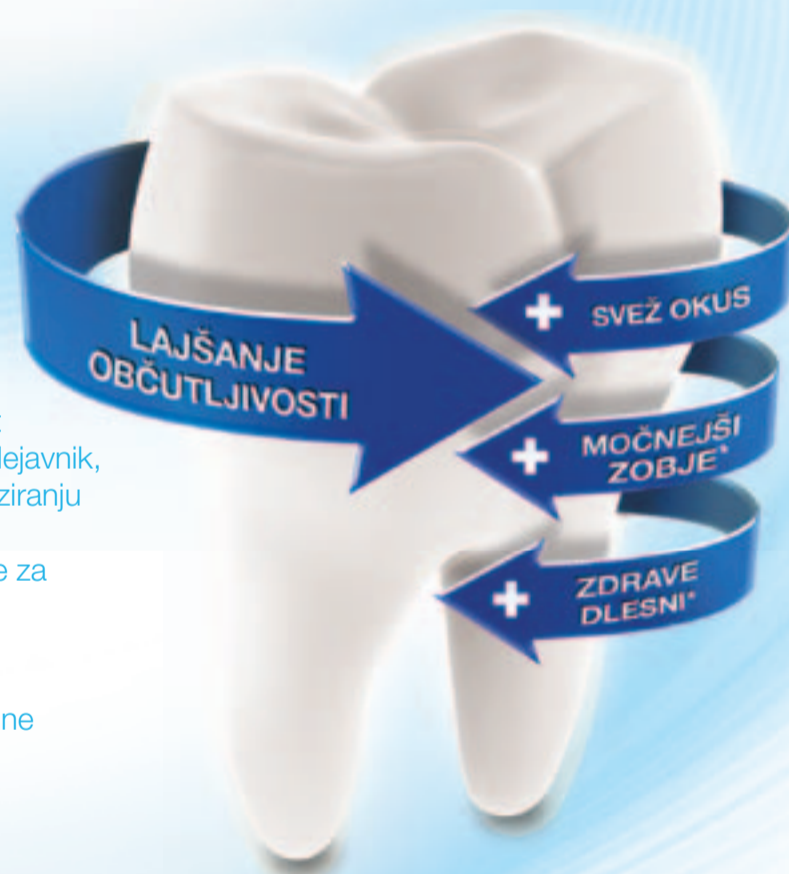

škega postopka in že kontrola en teden po posegu kaže odlično celjenje (slika 8) z malo poškodbe, otekline ali spremembe sosednjih mehkih tkiv, ki povečini ostanejo nespremenjena. Po končani fazi celjenja (5-6 mesecev), med katero so redni kontrolni pregledi, je sledila odstranitev začasne prevleke. Odstranili smo začasen opornik in izprali področje zobnega vsadka. Sledil je odtis zobnega vsadka in ponovna namestitev



časnega opornika in prevleke. Na izlitem modelu smo naredili opornik in prevleko. Klinični primer je zaključen z vstavitvijo opornika in dokončne prevleke. Sledila je kontrola okluzije. Cirkonij-keramična prevleka je bila cementirana s kompozitnim cementom in odstranili smo viške cementsa pred in po polimerizaciji. Ponovno smo preverili okluzijo in jo prilagodili ugrizu pacientke. Uspeh oskrbe je viden takoj po cementiranju prevleke (slika 9), po 3 mesecih (slika 10), po 6 mesecih (slika 11) in pri kontrolnem pregledu leto in pol po posegu (sliki 12 a in b). Za uspešno izvedeno opisano tehniko zdravljenja je ključnega pomena čas, posebno v kliničnih primerih, kjer je prisotna poka korenine. V teh primerih, če začetek zdravljenja ni dovolj zgoden, se področje okoli poka lahko vname in nastane fistula. Pride do neizogibne izgube bukalne kostnine. To pomeni ponovno oceno in zdravljenje v več postopkih, ki je časovno dolgotrajno. Za brez-režnjansko tehniko mora imeti terapevt primerne izkušnje in mora biti kompetenten pri postopku. Za uspešen rezultat je potrebno dobro poznavanje anatomije delovnega področja. Včasih so pred načr-

Vaše priporočilo je odločilno



Raziskave, v katerih je sodelovalo več kot štiri tisoč ljudi, so pokazale, da je ključni dejavnik, ki je paciente spodbudil k aktivnemu nadziranju preobčutljivosti zobovine, prav priporočilo zobodravnik glede uporabe zobne paste za lajšanje občutljivosti.¹

Ščetkanje dvakrat dnevno z zobno pasto Sensodyne klinično dokazano lajša bolečine zaradi preobčutljivosti zobovine.²⁻⁸

Priporočite zobno pasto Sensodyne, saj lahko tako pomagata vašim pacientom, da se bodo samozavestno spopadali z občutljivostjo zobovine.

*ob ščetkanju dvakrat dnevno



SENSODYNE®

PRIPOROČENA IZBIRA ZA
LAJŠANJE BOLEČINE ZARADI
PREOBČUTLJIVOSTI ZBOVINE⁹

Viri:

1. GlaxoSmithKline. Podatki v arhivu. Sensodyne – path to purchase research. Januar 2012. 2. Jeandot J et al. Clin (French) 2007; 28: 379–384. 3. Leight RS et al. J Clin Dent 2008; 19: 147–153. 4. Nagata T et al. J Clin Periodontol 1994; 21(3): 217–221. 5. Salvato AR et al. Am J Dent 1992; 5(6): 303–306. 6. Silverman G. Compend Contin Educ Dent 1985; 6(2):132–136. 7. Silverman G et al. Am J Dent 1994; 7(1): 9–12. 8. Troullos ES et al. Podatki podjetja GSK v arhivu. 1992. 9. Podatki podjetja GSK v arhivu. GCSAE/CHSENSO/0222/12

 GlaxoSmithKline
Consumer Healthcare

Charisma® Opal – lepota in trajnost

Iz leta v leto smo priča stalnemu napredku kompozitnih materialov tako v tehnološkem kot v estetskem smislu. Današnji visokokvalitetni kompoziti morajo zadovoljiti dve osnovni funkciji, mehansko in estetsko. Eden izmed materialov, ki si zagotovo zasluži sloves visokokvalitetnega kompozita, je Charisma Opal.

Charisma, ki je bila predstavljena sedaj že davnega leta 1991, je doživela velik uspeh, ko je bila s strani zobozdravnikov sprejeta kot zanesljiv material z vrhun-

smolasta matrica ima v vseh kompozitih zelo podobno sestavo, gre za monomere Bis-GMA, UDMA, TEGDMA. Anorganska polnila imajo prav tako v vseh kompo-

kost delcev. Količina delcev anorganskega polnila je odgovorna za mehanske lastnosti materiala, večji kot je delež delcev polnila, trdnější in čvrstější je material.

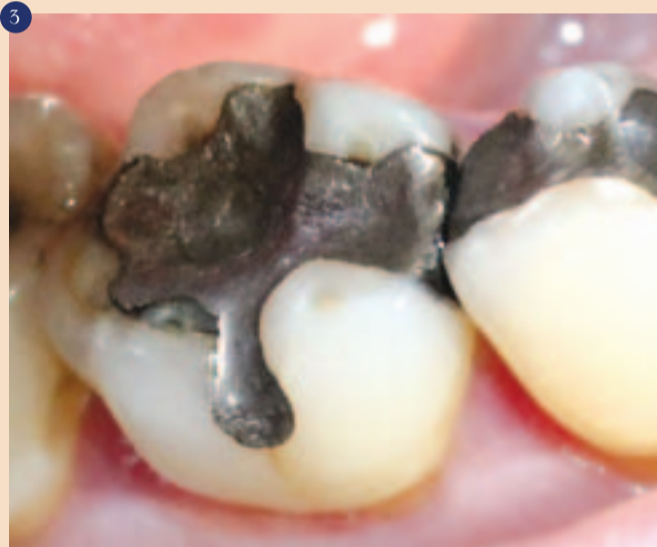Velikost delcev anorganskih polnil je odgovorna za estetske lastnosti materiala. Če govorimo o velikosti delcev, lahko kompozite razdelimo na KOMPOZITE Z MIKROPOLNILI, ki imajo del-

Dandanes nima niti en kompozitni material enotne velikosti delcev polnila, ampak so delci različnih velikosti, manjši in večji. Na ta način se lahko v organski smolasti matriks vstavi veliko več delcev anorganskih polnil in zato take kompozite imenujemo HIBRIDNI KOMPOZITI, ki imajo podskupini: HIBRIDNI KOMPOZITI z velikostjo delcev

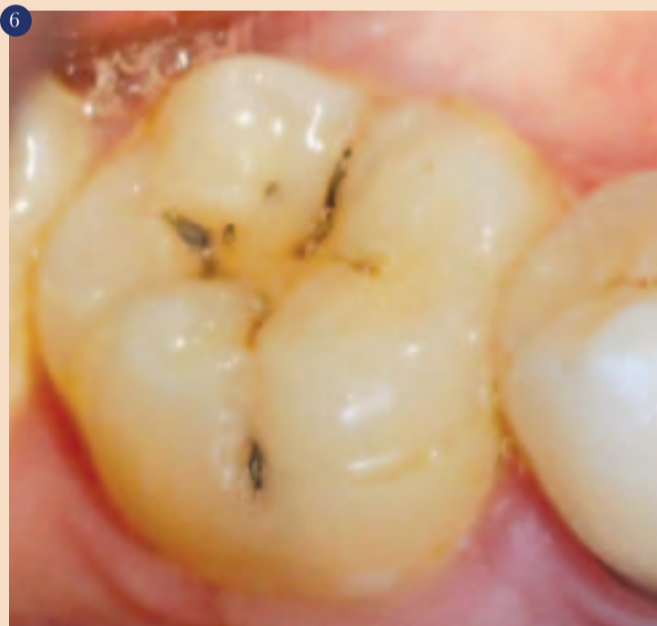univerzalnih, 3 opačne in 1 translucenčno barvo. Poleg tega vsebuje tudi fluorescentne pigmente, s katerimi lahko dosežemo naravni izgled oziroma barvne efekte kot pri naravnih zobeh, t.i. kameleonski efekt.

Vrhunske visokoestetske distalne restavracije je mogoče ustvariti že z dvema stopnjama opačnosti. Za bazični najgloblji sloj so

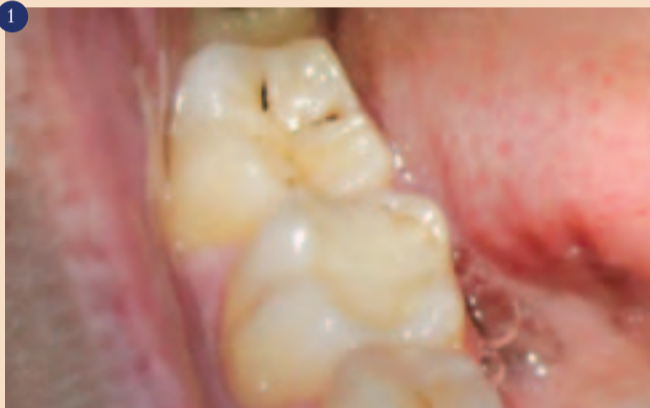Prikaz kliničnega primera



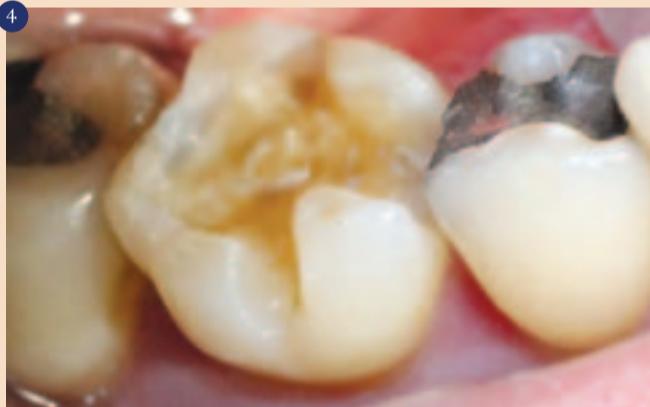Drugi primer pa je zob 46 z neustrezno amalgamsko zalivko.



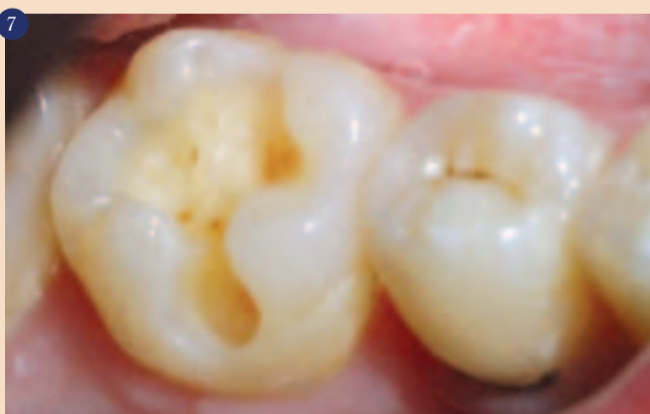Zob 46 s kariozno lezijo.



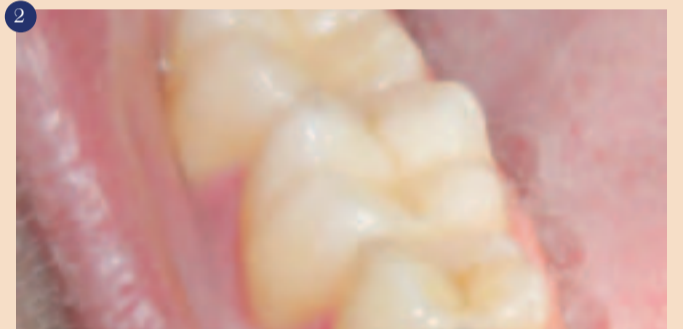Prvi primer je prikaz pacienta s kariozno lezijo na zobu 47 in z neustrezno zalivko na zobu 46.



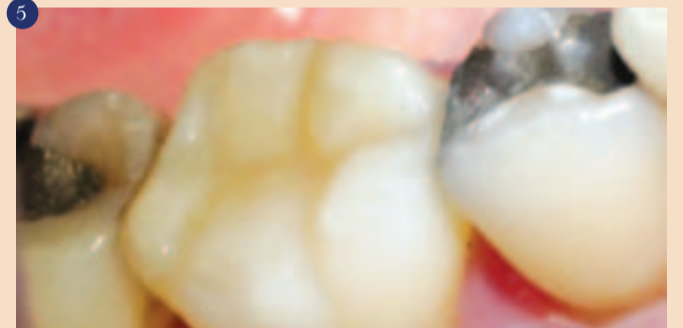Zob 46 po odstranitvi neustrezne amalgamske zalivke in karioznih lezij.



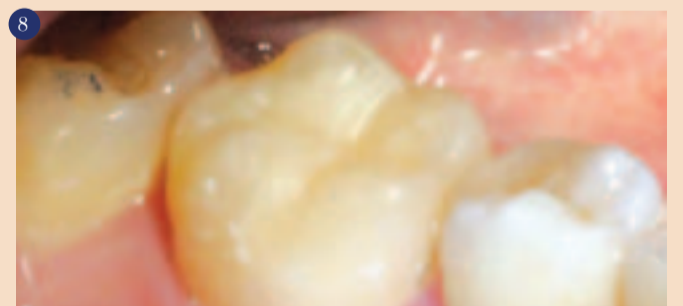Zob 46 po odstranitvi kariozne lezije in s pripravljeno kaviteteto.



Po odstranitvi kariesa in neustrezne zalivke, sta zoba 46 in 47 restavrirana s pomočjo dvoslojne tehnike. Prvi sloj je restavriran z opačno barvo OM (Opaque Medium), drugi površinski sloj pa z univerzalno barvo A2. Rezultati so zadovoljili tako pacienta kot zobozdravnika in imajo popolnoma naraven izgled.



Po odstranitvi kariesa in neustrezne amalgamske zalivke na zobu 46, restavriranje z dvoslojno tehniko. S pomočjo vodiča za določevanje barv in odtenkov (2-layer Shade Guide) pa so bili izbrani primerni odtenki. Prvi sloj je nanos opačne barve OM, drugi sloj pa univerzalne barve A2.



Zob 46 je restavriran s pomočjo dvoslojne tehnike, s pomočjo vodiča za določevanje barv in odtenkov (2-layer Shade Guide) pa so bili izbrani primerni odtenki. Prvi, globlji sloj je restavriran s pomočjo opačne barve (Opaque Dentine) OD, medtem ko je drugi površinski sloj restavriran z univerzalno barvo (Universal) A3. Rezultat je odlično spolirana in estetska zalivka.

skimi mehanskimi lastnostmi in zadovoljivim estetskim učinkom. Charisma Opal pa pomeni napredek tako v tehnološkem kot v estetskem smislu in se v svetu kompozitnih materialov ponaša z zavirljivo visokim statusom.

Charisma Opal je submikronski hibridni kompozit. Dve osnovni sestavini vseh kompozitov sta organska smolasta matrica in anorganska polnila. Organska

zitivnih materialih zelo podobno sestavo, tvorijo jih delci kvarca, stekla, keramike itn. Vendar ima vsak proizvajalec svojo tehnologijo proizvodnje, razlikujejo se glede na velikost delcev, razporeditve znotraj organskega matriksa, pa tudi glede na razmerje med večjimi in manjšimi delci. Če govorimo o delcih anorganskih polnil, sta pomembni dve stvari in ti sta: količina in pa veli-

ce polnila velike od 0,02 do 0,07 µm in imajo zato odličen estetski učinek, vendar jim primanjkujejo dobre mehanske lastnosti, KOMPOZITE Z MAKROPOLNILI, ki imajo delce polnila večje od 1 µm in imajo odlične mehanske lastnosti, vendar jim primanjkujejo estetske lastnosti in možnost poliranja, ter KOMPOZITE Z NANOPOLNILI, ki imajo delce polnila manjše od 100 µm.

od 3 do 10 µm in SUBMIKRONSKI HIBRIDNI KOMPOZITI, ki imajo delce manjše od 1 µm in imajo zato izvrstne mehanske ter odlične estetske lastnosti in možnosti poliranja.

Charisma Opal je prvi univerzalni submikronski hibridni kompozit, ki ima delce velike od 0,7 do 2,0 µm. Charisma Opal nudi naravno translucenco in opalescenca, zahvaljujoč paleti, ki vsebuje 14

uporabne opačne barve (Opaque Dentin) npr. OM, na katerega damo sloj univerzalne barve (Universal), npr. A2. Izbiro barv nam zelo olajša vodič za določevanje barv in odtenkov (2-layer Shade Guide). ■

Avtor:

Nenad Klasić, dr.med.dent.
Dental Art Studio,
Zagreb, Hrvaška

Charisma® kompoziti

Odkrijte nastanek naravne lepote.



CHARISMA®

Dobrodošli k enostavnosti in kvaliteti naravnih restavracij.

- **Charisma Diamond:** Ta nano-hibridni kompozit s svojo inovativno formulo širi obzorja estetike, kvalitete in izvedbe. Kaj drugega pričakovati od tako vrhunskega izdelka?
- **Charisma Opal:** S preprostim rokovanjem, zanesljivostjo in naravno estetiko z fluorescentnimi in opalescentnimi efekti Charisma Opal omogoča ustvarjanje lepih, neopaznih restavracij.
- **Charisma Opal Flow:** Z zelo dobro nadzorovano viskoznostjo, radiopačnostjo in superiornimi mehanskimi lastnostmi je ta tekoči kompozit idealen dodatek Charisma kompozitom.

Heraeus Kulzer. Giving a hand to oral health.