



ΜΗΡΩΜΕΝΟ
ΤΕΛΟΣ
Ε.Μ.Π. Α.Ο.
Αριθμός Άδειας
4830

ΕΝΤΥΠΟ ΚΛΕΙΣΤΟ ΑΡ. ΑΔΕΙΑΣ 2054/2006 ΚΕ.ΜΠ.Α.Ο.

DENTAL TRIBUNE

The World's Dental Newspaper | Greek Edition

ΕΛΛΑΔΑ, ΙΑΝΟΥΑΡΙΟΣ-ΦΕΒΡΟΥΑΡΙΟΣ-ΜΑΡΤΙΟΣ 2014

www.dental-tribune.gr

Συνδεθείτε
τώρα


ΤΟΜΟΣ 10, ΤΕΥΧΟΣ 48

ORTHO TRIBUNE

The World's Orthodontic Newspaper | Greek Edition | Τόμος 2_Τεύχος 1

σελίδα 17 - 24

Η παρακολούθηση των ασθενών αποτελεί υποχρέωση του οδοντιάτρου



Μία συνέντευξη με τον καθηγητή N. Johnson, Αυστραλία

Ο καρκίνος του στόματος θέτει μία σταθερή πρόκληση για τους οδοντιάτρους παγκοσμίως. Στο παγκόσμιο ετήσιο συνέδριο της FDI στο Χονγκ Κονγκ, ο Συντάκτης του DTI D.Zimmermann είχε την ευκαιρία να συνομιλήσει με τον καθηγητή N.Johnson του Πανεπιστημίου του Southport, στην Αυστραλία, σχετικά με τη νόσο και τις νέες μεθόδους αναγνώρισης και θεραπείας.

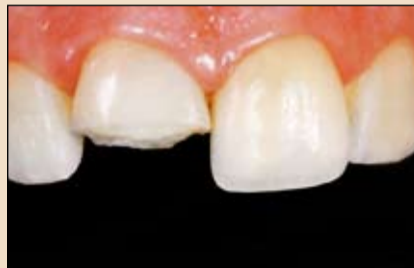ΕΡΩΤΗΣΗ: Ο καρκίνος του στόματος φαίνεται πως αυξάνεται σε παγκόσμια κλίμακα, παρά τις καμπάνιες ενημέρωσης από οδοντιατρικούς

οργανισμούς όπως η FDI. Κινδυνεύουμε να χάσουμε τη μάχη έναντι της νόσου;

ΑΠΑΝΤΗΣΗ: Υπάρχουν ορισμένα καλά νέα. Σε χώρες που είχαν τη φήμη πολύ υψηλών ποσοστών καρκίνου του στόματος, όπως μέρη της Γαλλίας, η Ινδία και η Σρι Λάνκα, το ποσοστό καρκίνου του στόματος από αλκοόλ και καπνό μειώνονται. Το ίδιο ισχύει και για τις ΗΠΑ, το μεγαλύτερο μέρος της Δ.Ευρώπης και την Αυστραλία. Εκεί τα ποσοστά μειώνονται από χαμηλότερη βάση.

→ DT σελίδα 7

Τάσεις & Εφαρμογές



Πως μπορούμε να επεκτείνουμε τις δυνατότητες μας στις άμεσες αποκαταστάσεις

Σήμερα μπορούμε να δημιουργήσουμε άμεσες αποκαταστάσεις για περισσότερες περιπτώσεις σε σχέση με το παρελθόν, επεκτείνοντας σταθερά τα όρια των δυνατοτήτων μας

→ σελίδα 1

Πρακτικά Θέματα



Η παρακολούθηση των ασθενών αποτελεί υποχρέωση του οδοντιάτρου

Οι οδοντίατροι μπορούν να παίξουν σημαντικό ρόλο στην αναγνώριση πρώτων σημείων καρκίνου του στόματος. Είναι το οδοντιατρικό επάγγελμα επαρκώς προετοιμασμένο για αυτό το ρόλο;

→ σελίδα 1

Κλινικά Θέματα



Το πρόβλημα των λευκών κηλίδων

Σε αυτό το άρθρο θα περιγραφεί μία νέα επαναστατική μέθοδος για την αισθητική θεραπεία των λευκών κηλίδων

→ σελίδα 8

Πως μπορούμε να επεκτείνουμε τις δυνατότητες μας στις άμεσες αποκαταστάσεις

Ένα κλινικό περιστατικό που συνδυάζει ένα υλικό υψηλής απόδοσης και ένα σαφές πρωτόκολλο εφαρμογής



Dr Gauthier Weisrock
Γαλλία

Οι σύγχρονες σύνθετες ρητίνες και τα τυποποιημένα πρωτόκολλα θεραπειών έχουν οδηγήσει σε περισσότερες άμεσες αποκαταστάσεις στην πρόσθια περιοχή σε σχέση με το παρελθόν. Ακόμη και δύσκολες περιπτώσεις μπορούν να θεραπευθούν στο οδοντιατρείο με προβλέψιμα αποτελέσματα και ελάχιστη απώλεια οδοντικών ιστών.

Μία 24χρονη γυναίκα προσήλθε στο ιατρείο με ένα αισθητικό ζήτημα. Δεν ήταν ικανοποιημένη με την εμφάνιση του 11, που εμφάνιζε έντονη δυσχρωμία μετά από ενδοδοντική

θεραπεία. Η κλινική εξέταση έδειξε πως η ρίζα είχε υποστεί κάταγμα μετά από ατύχημα και ένα σπασμένο κομμάτι είχε επανασυγκολληθεί με ρητινώδες υλικό (εικ. 1 και 2). Κατά την ακτινογραφική εξέταση, βρέθηκε πως η ενδοδοντική θεραπεία είχε πραγματοποιηθεί σωστά. Ωστόσο, δεν είχε χρησιμοποιηθεί ενδορριζικός άξονας.

Λόγω του γεγονότος πως σχεδόν το 50% των οδοντικών ιστών είχαν απωλεσθεί, επιλέξαμε μία άμεση αποκατάσταση, αρκεί να πραγματοποιούνταν με επιτυχία η διαδι-

→ DT σελίδα 2

3 - 4 Οκτωβρίου 2014, Αθήνα

7^ο ΔΙΕΘΝΕΣ ΣΥΝΕΔΡΙΟ ΕΜΦΥΤΕΥΜΑΤΟΛΟΓΙΑΣ & ΑΙΣΘΗΤΙΚΗΣ ΟΔΟΝΤΙΑΤΡΙΚΗΣ
ΣΥΝΕΔΡΙΟ ΕΝΔΟΔΟΝΤΙΑΣ & ΠΡΟΣΘΕΤΙΚΗΣ

Ομιητές:

- Dr. Stefan Brower (Belgium)
- Dr. Didier Dietschi (Switzerland)
- Prof. Daniel Edelhoff (Germany)
- Dr. Javier Tapia Guandrix (Spain)
- Prof. Syngcuk Kim (USA, University of Pennsylvania)
- Dr. Ziv Mazor (Israel)
- Prof. Angelo Putignano (Italy)
- Dr. Chikunov Sergey (Russia)
- Prof. Martin Trope (USA, University of Pennsylvania)
- Dr. Dietmar Weng (Germany)
- Dr. Spyros Floratos (Greece)
- Dr. George Goumenos (Greece)
- Dr. Stavros Pelekanos (Greece), κ.α.

Διοργάνωση: **OMNI** Media Partner: **dti**

Πληροφορίες - εγγραφές: Τηλ.: 210 22.22.637, 6972 036900
e-mail: info@omnicongresses.gr website: www.omnicongresses.gr

προφίλ | συνέδρια | σεμινάρια | προσεχώς | νέα/ανακοινώσεις | faq | επικοινωνία

www.omnicongresses.gr

OMNI

Tel: 210 2132884, 210 2222637 Fax: 210 2222785 E-mail: info@omnicongresses.gr

← DT σελίδα 1

κασία της λεύκανσης του δοντιού. Στο φάσμα των πιθανών θεραπειών, αυτή η προσέγγιση κινείται μεταξύ της κλασικής αποκατάστασης ρητίνης και της ολοκεραμικής όψης και επομένως, θεωρείται κλινικά αποδεκτή. Η ασθενής, της οποίας ο κύριος προβληματισμός ήταν μία φυσική απόχρωση του δοντιού και ελάχιστη απώλεια οδοντικών ιστών, συμφώνησε στην προτεινόμενη θεραπεία.

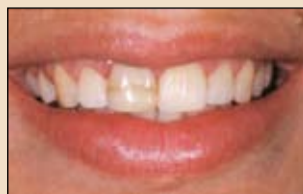Χρησιμοποιήθηκε η καινο-υβριδική ρητίνη IPS

Empress Direct για την αποκατάσταση. Εκτός από τα χρώματα αδαμαντίνης και οδοντίνης, το συγκεκριμένο υλικό διατίθεται και σε οπαλίζουσα απόχρωση.

Προκαταρκτική θεραπεία

Αρχικά, πραγματοποιήθηκε εσωτερική λεύκανση στο δόντι, από την οποία θα εξαρτώνταν η επιτυχία της θεραπείας. Η πρόσβαση στον πολφικό θάλαμο δημιουργήθηκε μέσω της παλιάς αποκατάστασης. Αφαιρέθηκε στρώμα γου-

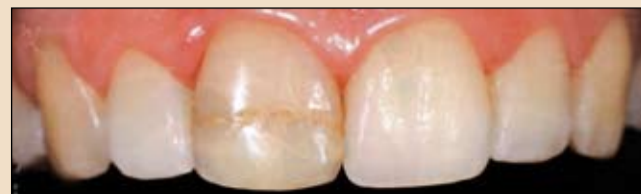ταπέρκας έως 3 χιλ. κάτω από την αδαμαντινο-οδοντινική ένωση. Στο βάθος της κοιλότητας, τοποθετήθηκε υαλοϊονομερής κονία σε πάχος 2 χιλ. για να μην εισέλθει ο λευκαντικός παράγοντας σε ευαίσθητες περιοχές. Χρησιμοποιήσαμε μίγμα υπερβορικού νατρίου και αποιονισμένου νερού για τη διαδικασία της λεύκανσης. Η κοιλότητα εμφράχθηκε στη συνέχεια με προσωρινό υλικό. Εφόσον δεν επετεύχθη το επιθυμητό χρώμα από την αρχική λεύκανση, η διαδικασία επαναλήφθηκε μετά από



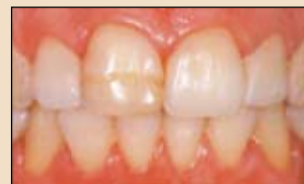Εικ. 1 Έντονη δυσχρωμία στον 11.

μία εβδομάδα. Μετά από μία εβδομάδα το αποτέλεσμα ήταν άριστο (εικ. 3).

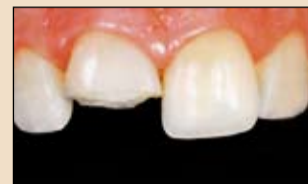Για αδρανοποίηση του λευκαντικού παράγοντα, τοποθετήθηκε υδροξείδιο του ασβεστίου στην κοιλότητα και παρέμεινε στην περιοχή για μία εβδομάδα. (Συγκολλητικός παράγοντας μπορεί



Εικ. 2 Η μορφολογία του 11 ήταν αρμονική σε σχέση με τον 21. Η απώλεια των οδοντικών ιστών ήταν λιγότερο από το 50% του δοντιού.



Εικ. 3 Μετά τη λεύκανση, το χρώμα του 11 ήταν βέλτιστο.



Εικ. 4 Ο 11 με προστομακική λοξοτόμηση και ενθύ βάθος 90 μοιρών.

να τοποθετηθεί 15 ημέρες μετά την ολοκλήρωση της λεύκανσης, για βέλτιστη συγκόλληση και σταθερότητα χρώματος)

Αισθητική διάγνωση και προσδιορισμός χρώματος

Μετά την ανάλυση της οδοντικής μορφολογίας, καταλήξαμε πως οι αναλογίες ήταν αρμονικές σε σχέση με τον 21. Για να αποφύγουμε μία λανθασμένη ερμηνεία του χρώματος λόγω των ξηρών παρακείμενων δοντιών, το χρώμα προσδιορίστηκε πριν την έναρξη οποιασδήποτε παρέμβασης και σε φως ημέρας. Χρησιμοποιήθηκε χρωματικός οδηγός IPS Empress Direct για τον προσδιορισμό των οδοντίνης και της οδοντίνης. Το χρώμα της οδοντίνης επελέγη με βάση το αυθεντικό τρίτημόριο και το χρώμα της αδαμαντίνης με βάση το κοπτικό τρίτημόριο του παρακείμενου δοντιού. Δόθηκε ιδιαίτερη προσοχή στην ανατομική μορφολογία του παρακείμενου δοντιού και διάφορες οπαλίζουσες αντανάκλασεις που ήταν ορατές στην κοπτική επιφάνεια, αφού στόχος μας ήταν να μιμηθούμε τα συγκεκριμένα χαρακτηριστικά. Προετοιμάστηκε ένα διάγραμμα με τα χρώματα των ρητινών. Σε αυτήν την περίπτωση χρησιμοποιήθηκαν μόνο 4 χρώματα: A3/A2 οδοντίνης, A2 αδαμαντίνης και Trans Opal. Στη συνέχεια, δημιουργήθηκε ένα υπερώιο κλειδί οδοντίνης στον 11 με την κατάλληλη μορφολογία και σύγκλιση. Μόλις τοποθετήθηκε ενδοστοματικά, το κλειδί βοήθησε στη δημιουργία του υπερώιου τοιχώματος της αποκατάστασης σε ένα στάδιο. Το κλειδί περιελάμβανε τα παρακείμενα δόντια στον 11 και κάλυπτε την κοπι-

κή περιοχή.

Παρασκευή δοντιού και τοποθέτηση συγκολλητικού παράγοντα

Η υπάρχουσα αποκατάσταση αφαιρέθηκε με εργαλεία περιστροφικού τύπου και υπερήχων με προσοχή να μην προκληθεί βλάβη στα παρακείμενα δόντια. Κατά την Παρασκευή του δοντιού, θα πρέπει να λαμβάνονται υπόψη οι μηχανικές ιδιότητες του χρησιμοποιούμενου υλικού και η αισθητική ενσωμάτωση. Στην περίπτωση του IPS Empress Direct, το ιδανικό σχήμα Παρασκευή περιελάμβανε προστομακική λοξοτόμηση και ένα ευθύ, υπό ορθή γωνία όμορο και υπερώιο όριο (εικ. 4).

Πριν προχωρήσουμε με τη συγκολλητική διαδικασία, χρειάστηκε να προστατευθεί το επεμβατικό πεδίο από το σάλιο ή το αίμα στη στοματική κοιλότητα. Επομένως, απομονώσαμε τα πρόσθια δόντια, συμπεριλαμβανομένων των κυνοδόντων, με ελαστικό απομονωτήρα. Το εκτεταμένο επεμβατικό πεδίο μας επέτρεψε την εκτίμηση των κοπτικών άκρων, καθώς και του σχήματος και του μεγέθους των παρακείμενων δοντιών. Ελέγξαμε αν το κλειδί οδοντίνης θα μπορούσε να τοποθετηθεί με ακρίβεια. (Αν χρειαστεί, σημεία παρεμβολής μπορούν να ρυθμιστούν με ένα νυστέρι μέχρι να επιτευχθεί ακριβής εφαρμογή). Η αδαμαντίνη αδροποιήθηκε για 30" και η οδοντίνη για 15". Στη συνέχεια ακολούθησε έκπλυση και στέγνωμα και των δύο περιοχών. Στη συνέχεια, τοποθετήθηκε συγκολλητικός παράγοντας, ενώ τα παρακείμενα δόντια προστατεύθηκαν με μεταλλικό

International Imprint

Licensing by Dental Tribune International

Publisher Torsten Oemus

Group Editor

Daniel Zimmermann
newsroom@dental-tribune.com
+49 341 48 474 107

Clinical Editor

Magda Wojtkiewicz

Online Editors

Yvonne Bachmann
Claudia Duschek

Copy editors

Sabrina Raaff
Hans Motschmann

International Editorial Board

Dr Nasser Barghi, USA – Ceramics
Dr Karl Behr, Germany – Endodontics
Dr George Freedman, Canada – Aesthetics
Dr Howard Glazer, USA – Cariology
Prof Dr I. Krejci, Switzerland – Conservative Dentistry
Dr Edward Lynch, Ireland – Restorative
Dr Ziv Mazor, Israel – Implantology
Prof Dr Georg Meyer, Germany – Restorative
Prof Dr Rudolph Slavicek, Austria – Function
Dr Marius Steigmann, Germany – Implantology

Publisher/President/CEO Torsten Oemus

CFO/COO Dan Wunderlich

Media Sales Managers Matthias Diessner (Key Accounts),
Melissa Brown (International), Peter Witteczek (Asia Pacific)
Maria Kaiser (USA), Weridiana Mageswki (Latin America)
Hélène Carpentier (Europe)

Director of Finance & Controlling Dan Wunderlich

Marketing & Sales Services Esther Wodarski, Nicole Andrä

Accounting Karen Hamatschek

Business Development Claudia Salwiczek

Executive Producer Gernot Meyer

Dental Tribune International

Holbeinstr. 29, 04229 Leipzig, Germany
Tel.: +49 341 4 84 74 302 | Fax: +49 341 4 84 74 173
Internet: www.dental-tribune.com | E-mail: info@dental-tribune.com

Regional Offices

Asia Pacific

Dental Tribune Asia Pacific Limited
Room A, 20/F, Harvard Commercial Building, 105-111 Thomson Road, Wanchai, Hong Kong Tel.: +852 3113 6177 | Fax +852 3113 6199

The Americas

Tribune America, LLC
116 West 23rd Street, Ste. 500, New York, NY 10011, USA
Tel.: +1 212 244 7181 | Fax: +1 212 224 7185

© 2013, Dental Tribune International GmbH. All rights reserved.

Απαγορεύεται η αναδημοσίευση όλου ή μέρους της ύλης του περιοδικού χωρίς την γραπτή άδεια του εκδότη.

Το Dental Tribune καταβάλει κάθε δυνατή προσπάθεια για να παρουσιάσει με ακρίβεια τα κλινικά δεδομένα και τα στοιχεία για τα νέα προϊόντα των διαφόρων κατασκευαστών, αλλά δεν αναλαμβάνει την ευθύνη για την αξιοπιστία αυτών των στοιχείων ή για τυχόν τυπογραφικά λάθη. Επίσης, οι εκδότες δεν φέρουν καμία ευθύνη όσον αφορά τις ονομασίες των προϊόντων ή τις δυνατότητες τους ή αυτά που αναφέρονται από τις διαφημιστικές εταιρείες. Οι απόψεις που εκφράζονται από τους συγγραφείς των διαφόρων άρθρων αντιπροσωπεύουν μόνον τους ίδιους και δεν εκφράζουν απαραίτητα και τις απόψεις του Dental Tribune International

Ελληνική έκδοση

Ιδιοκτήτης

Αφοί Ρούσση & ΣΙΑ ΟΕ
Ανδριτσαίνης 48, Τ.Κ. 11146

Τηλέφωνο

+30 210 2222637 - +30 6972036900

E-mail

info@omnipress.gr

Internet

www.dental-tribune.gr

Κωδικός

01-7656

Εμβασμα συνδρομών

ΕΘΝΙΚΗ ΤΡΑΠΕΖΑ 179/44015225
ALPHA BANK 218/00-2002-000-260

Εκδότης - Διευθυντής

Αφοί Ρούσση & ΣΙΑ ΟΕ
Δημήτρης Αρ. Αλεξόπουλος
Επιμέλεια ύλης
Ειδικό Συνεργάτες
Κατερίνα Σπυροπούλου
Αριστείδης Αλεξόπουλος

Διαφημίσεις

Art Director

Υπεύθυνη

Επιμέλεια τεύχους

Εκτύπωση

Αναγνωστάκη Κωνσταντίνα
Ariagraf & ΣΙΑ ΕΕ, Γραφικές Τέχνες
Νέα Ζωή, Θέση Λάκο Κάτσαρη,
Ασπρόπυργος 19300, τηλ: 210 5822130

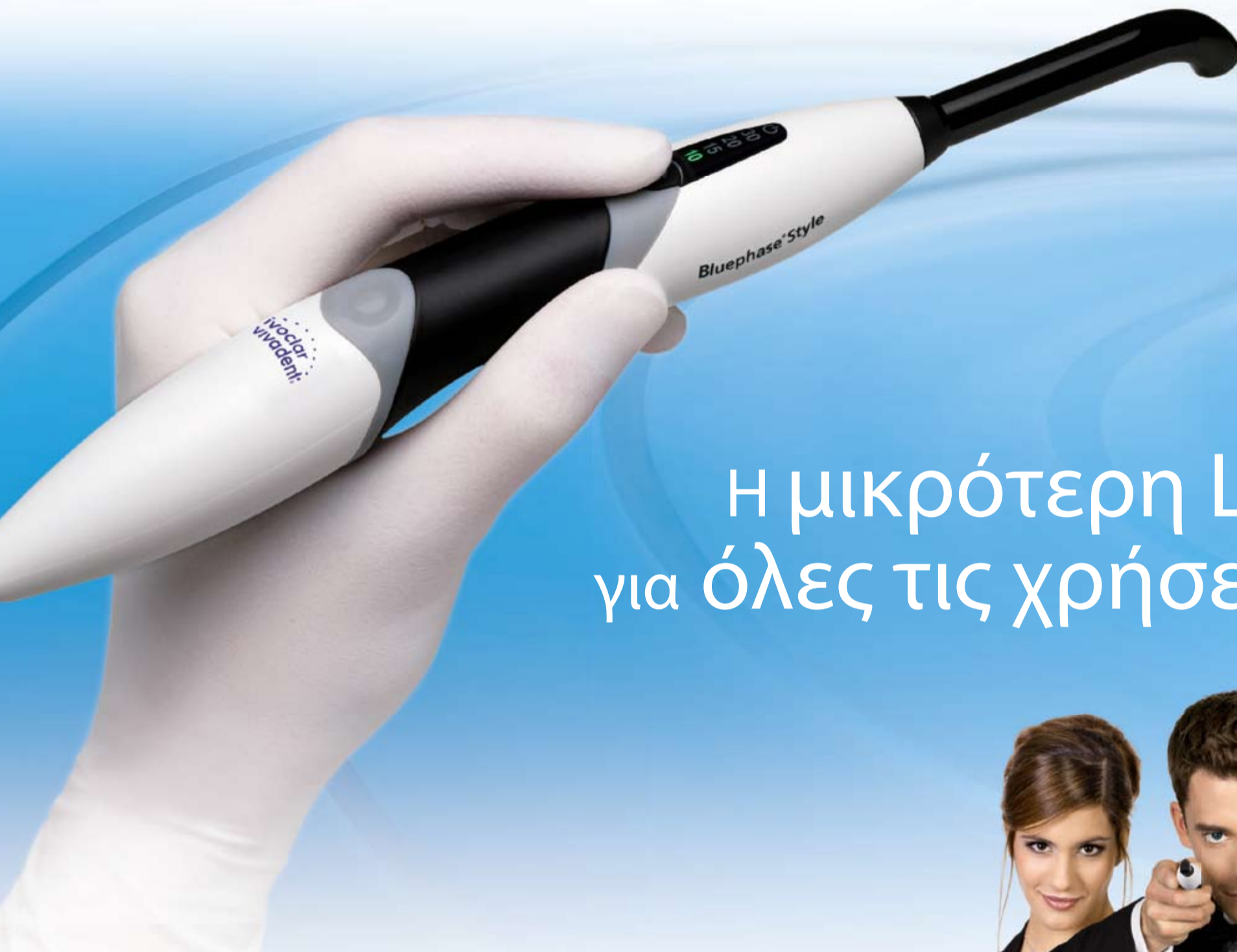επισκευθείτε μας : www.dental-tribune.gr

→ DT σελίδα 4

NEO

Bluephase® Style

Η συσκευή φωτοπολυμερισμού



Η μικρότερη LED
για όλες τις χρήσεις



Ελευθερία στον πολυμερισμό

Για κάθε χέρι – άνετο κράτημα για άνδρες και γυναίκες.

Για κάθε υλικό – καθολική χρήση χάρη στο πολυκυματικό polywave® LED ευρέως φάσματος.

Για κάθε φορά – επιλογή ενσύρματης λειτουργίας χάρη στο Click & Cure.

Δείτε την παρουσίαση του
Bluephase Style:
[www.ivoclarvivadent.com/
bluephasestyle_en](http://www.ivoclarvivadent.com/bluephasestyle_en)



www.ivoclarvivadent.com

Ivoclar Vivadent AG

Benderstr. 2 | FL-9494 Schaan | Liechtenstein | Tel.: +423 / 235 35 35 | Fax: +423 / 235 33 60

Επίσημοι διανομείς:

Ελλάδα:

Dental Vision ΕΠΕ

• Μιχαλακοπούλου 125 / 115 27 Αθήνα / τηλ: 210 77 55 900 /

• Τσιμισκή 34 / 546 23 Θεσσαλονίκη / τηλ: 2310 253 800 / www.dentalvision.gr

SADENT ΑΕΒΕ

• 1 χλμ Λεωφ. Μαρκοπούλου / 190 02 Παιανία / τηλ: 211 10 22 900 /

• Τετραπόλεως 4 / 115 27 Γουδή / τηλ: 210 77 77 608 /

• Ν. Τέλλογλου 7 / 546 36 Θεσσαλονίκη / τηλ: 2310 968 799 /

• Θεσσαλία / τηλ: 2410 549 168 / www.sadent.com

Κύπρου:

dentalcon trading ltd.

• Λ. Λάρνακα 57, PO Box 27245 / 1643 Λευκωσία / τηλ: 22 466 000 / www.dentalcon.com.cy

**ivoclar
vivadent®**
passion vision innovation

← DT σελίδα 2

τεχνητό τοίχωμα. Λόγω του μη συγκρατητικού σχήματος παρασκευής και του γεγονότος πως το μεγαλύτερο τμήμα της αποκατάστασης θα συγκρατούνταν στην αδαμαντίνη, επελέγη συγκολλητικό με την τεχνική της ολικής αδροποίησης, που είναι ανώτερο από αυτοαδροποιούμενους συγκολλητικούς παράγοντες. Για να διευκολυνθεί η διείσδυση στα οδοντινοσωληνάκια, το συγκολλητικό επαλείφθηκε ήπια

στα τοιχώματα της κοιλότητας (Μετά το στέγνωμα του συγκολλητικού, η κοιλότητα θα πρέπει να εμφανίζει μία στιλπνή εικόνα. Αν δεν ισχύει αυτό, η διαδικασία θα πρέπει να επαναληφθεί). Στη συνέχεια το συγκολλητικό φωτοπολυμερίστηκε για 10'' με λυχνία πολυμερισμού.

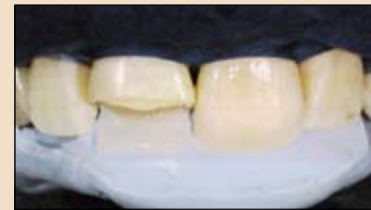Ανασύσταση του υπερώιου και των όμορων τοιχωμάτων

Ως ένα πρώτο στάδιο, κτίστηκε

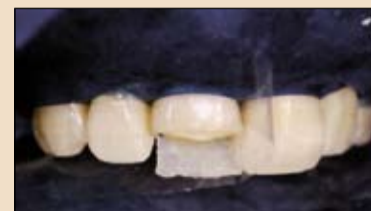το υπερώιο τμήμα της αδαμαντίνης. Ένα λεπτό στρώμα ρητίνης αδαμαντίνης(χρώματος A2) πάχους μικρότερο από 0.5χιλ. τοποθετήθηκε στο κλειδί σιλκόνης και εξομαλύνθηκε με βουρτσάκι. Στη συνέχεια το κλειδί γεμίστηκε με ρητίνη και τοποθετήθηκε στο στόμα όπου ελέγχθηκε η εφαρμογή του. Αν χρειαστεί, το υλικό μπορεί να τροποποιηθεί πριν πολυμεριστεί για 10''.

Το υπερώιο τοίχωμα που δημιουργήθηκε εμφάνιζε το επιθυμητό χρώμα και δεν ερχόταν

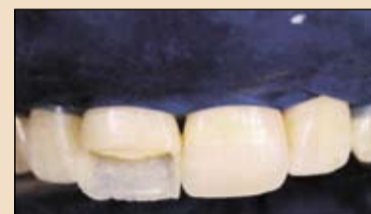σε επαφή με τα παρακείμενα δόντια(εικ. 5). Η τοποθέτηση ενός λεπτού στρώματος ρητίνης αδαμαντίνης(A2) στα όμορα τοιχώματα άλλαξε τη σύνθετη μορφολογία της κοιλότητας. Για να δημιουργηθεί το λεπτό στρώμα, σταθεροποιήσαμε ένα διαφανές τοίχωμα με ξύλινη σφήνα, για να δημιουργήσουμε τις γραμμές μετάβασης(την κυρτή περιοχή που διαχωρίζει την όμορη από την προστομακική περιοχή)-και το επανορθωτικό αποτέλεσμα επηρεάστηκε από τον επιτυχημένο



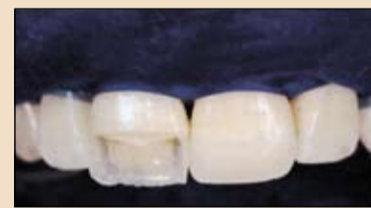Εικ. 5 Δημιουργία υπερώιου τοιχώματος με ρητίνη αδαμαντίνης(A2).



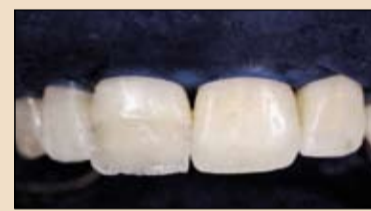Εικ. 6 Σχεδιασμός της όμορης περιοχής και των γραμμών μετάβασης.



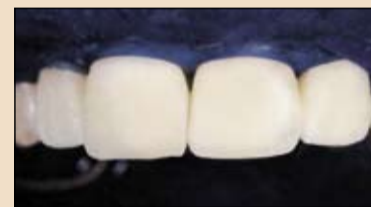Εικ. 7 Ανασύσταση των υπερώιων και όμορων περιοχών ή μετατροπή μίας σύνθετης οδοντικής παρασκευής σε μία απλούστερη.



Εικ. 8 Τοποθέτηση ρητίνης οδοντικής A3.



Εικ. 9 Τοποθέτηση ρητίνης οδοντικής A2. Το προηγούμενο στρώμα καλύφθηκε πλήρως με αυτό το υλικό.



Εικ. 10 Τοποθέτηση ενός στρώματος ρητίνης αδαμαντίνης A2.

σχεδιασμό αυτών των περιοχών επειδή δεν είναι δυνατό να σχεδιαστούν με εργαλεία περιστροφικού τύπου. Στη συνέχεια τοποθετήσαμε σύνθετη ρητίνη άπω του 11, ενώ σταθεροποιήσαμε το τεχνητό τοίχωμα από την αντίθετη πλευρά και πολυμερίσαμε το υλικό στη συγκεκριμένη θέση(εικ. 6). Επομένως, μπορούσε να προστεθεί επαρκής ποσότητα ρητίνης μέχρι να επιτευχθεί η επιθυμητή μορφολογία. Η εγγύς επιφάνεια κτίστηκε με τον ίδιο τρόπο(εικ. 7).

Ανασύσταση του σώματος της οδοντίνης

Χρησιμοποιώντας ρητίνη οδοντίνης, δημιουργήθηκε μία αποκατάσταση που εμφανίζει μει-

ΜΙΚΡΟΕΝΔΟΔΟΝΤΙΑ:

Οπτικό Μικροσκόπιο - Ανατομία συστήματος ριζικών σωλήνων
Χημικομηχανική επεξεργασία - Έμφραξη

BASIC LEVEL

Σ. Φλωράτος, Ενδοδοντολόγος

22 Φεβρουαρίου 2014,
Αθήνα

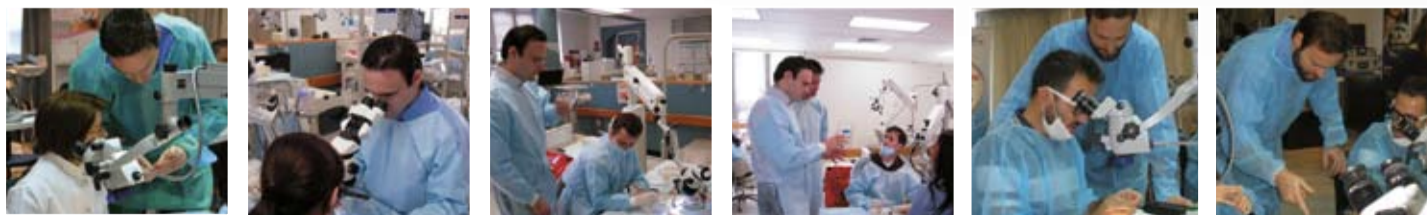Το σεμινάριο περιλαμβάνει θεωρητική και πρακτική εκπαίδευση πάνω στις νεότερες τεχνικές χημικομηχανικής επεξεργασίας με μηχανοκίνητα εργαλεία και έμφραξης των ριζικών σωλήνων με τη χρήση οπτικού μικροσκοπίου.

Αναλυτικά το θεωρητικό μέρος περιλαμβάνει:

- Χρήση μικροσκοπίου στην ενδοδοντία μέσα από κλινικά περιστατικά
- Βασικές αρχές/Κανόνες διάνοιξης
- Κανόνες ανεύρεσης του 2ου εγγύς παρειακού σωλήνα
- Βιοβιολογικές αρχές χημικομηχανικής επεξεργασίας
- Πρωτόκολλα απολύμανσης
- Τεχνικές έμφραξης με θερμοπλαστικοποιημένη γουταπέρκα

Στο πρακτικό μέρος οι συμμετέχοντες θα ασκηθούν σε:

- Ανεύρεση 2ου εγγύς παρειακού σωλήνα σε άνω γομφίο
- Χημικομηχανική επεξεργασία με μηχανοκίνητα περιστρεφόμενα εργαλεία
- Έμφραξη με θερμοπλαστικοποιημένη γουταπέρκα



Διοργάνωση: **OMNI CONGRESSES**

Χορηγός: **FKG**
swiss endo



Για πληροφορίες - εγγραφές: Τηλ.: 210 222 2637, 210 213 2084

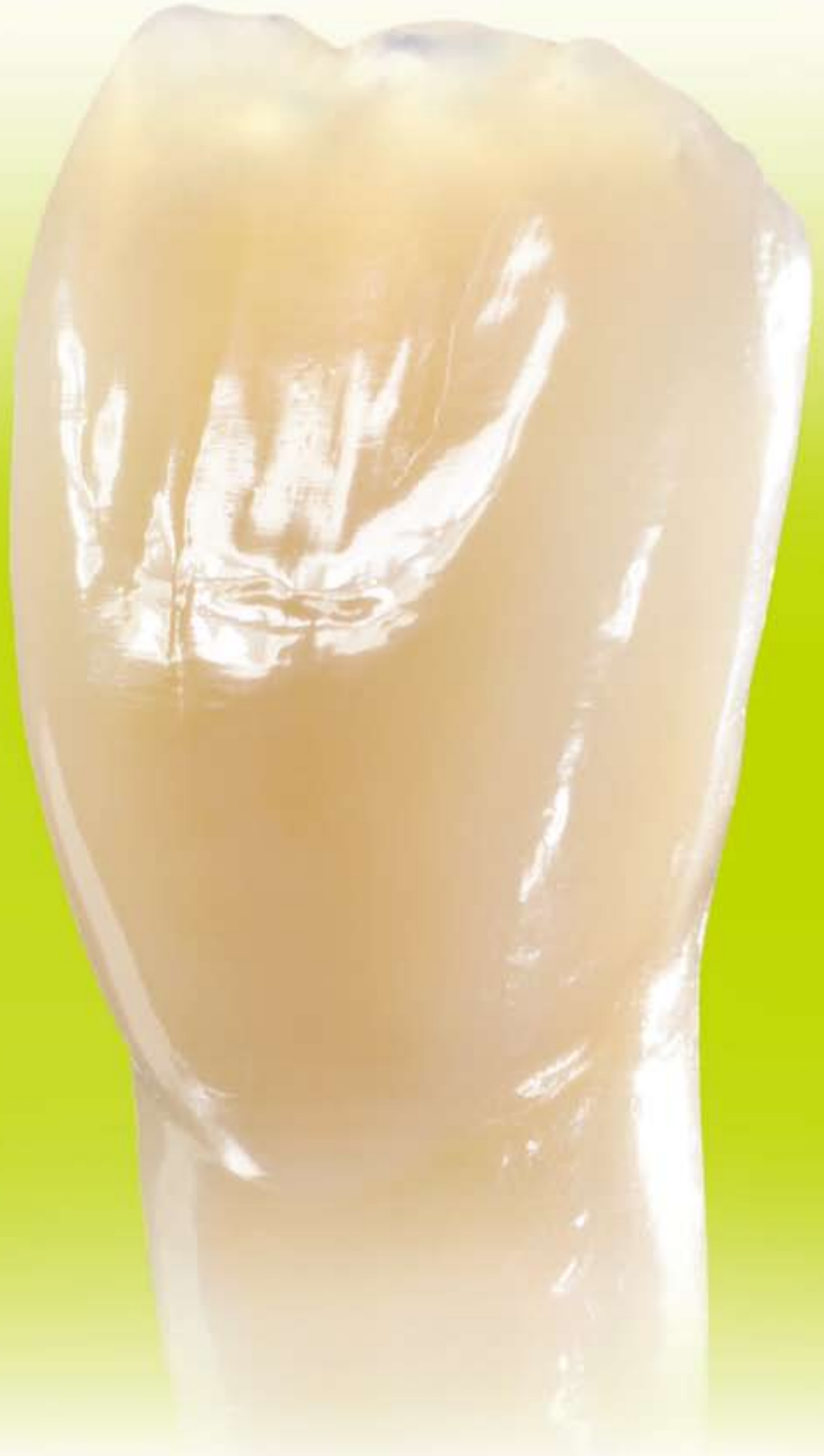e-mail: info@omnicongresses.gr, info@omnipress.gr web: www.omnicongresses.gr, www.omnipress.gr

NEO

SR Nexco®

Η φωτοπολυμεριζόμενη σύνθετη ρητίνη για το εργαστήριο

Φυσική εμφάνιση - εύκολη κατασκευή



SR Nexco® Paste – για ένα εκπληκτικά ευρύ φάσμα εφαρμογών στο εργαστήριο

- **Με μικρο-οπαλίζουσες ενισχυτικές ουσίες** για αποκαταστάσεις με και χωρίς σκελετό.
- **Φυσικές οπτικές ιδιότητες** χάρη στην σταθερότητα της απόχρωσης ακόμη και σε διαφορετικά πάχη.
- **Ευέλικτη επιλογή εξοπλισμού** - πολυμερισμός ως συνήθως.

www.ivoclarvivadent.com

Ivoclar Vivadent AG

Benderstr. 2 | FL-9494 Schaan | Liechtenstein | Tel.: +423 / 235 35 35 | Fax: +423 / 235 33 60

Επίσημοι διανομείς:
Ελλάδα:

Dental Vision ΕΠΕ

• Μιχαλακοπούλου 125 / 115 27 Αθήνα / τηλ: 210 77 55 900 /
• Τιμισσκή 34 / 546 23 Θεσσαλονίκη / τηλ: 2310 253 800 / www.dentalvision.gr

SADENT ΑΕΒΕ

• 1 χλμ Λεωφ. Μαρκοπούλου / 190 02 Παιανία / τηλ: 211 10 22 900 /
• Τετραπόλεως 4 / 115 27 Γουδή / τηλ: 210 77 77 608 /
• Ν. Τέλλογλου 7 / 546 36 Θεσσαλονίκη / τηλ: 2310 968 799 /
• Θεσσαλία / τηλ: 2410 549 168 / www.sadent.com

Κύπρου:

dentalcon trading ltd.

• Λ. Λάρνακα 57, PO Box 27245 / 1643 Λευκωσία / τηλ: 22 466 000 / www.dentalcon.com.cy


ivoclar
vivadent®
passion vision innovation

← DT σελίδα 4

ωμένο χρωματικό κορεσμό από την αυχενική προς την κοπτική και από την υπερώια προς την προστομακική περιοχή. Για να επιτευχθεί αυτό, εφαρμόζεται μία τεχνική διαστρωμάτωσης στις 3 διαστάσεις, χρησιμοποιώντας υλικά με διαφορετικά επίπεδα χρωματικού κορεσμού. Στην περίπτωση μας, χρησιμοποιήθηκε ένα υλικό με κορεσμό ένα βαθμό υψηλότερο από το τελικό επιθυμητό χρώμα. Επο-

μένως, χρησιμοποιήθηκε ρητίνη οδοντίνης χρώματος A3 στην περιοχή του αυχενικού ορίου.

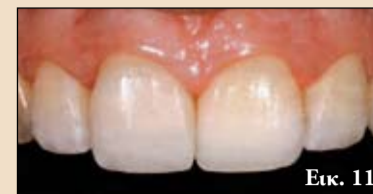Το στρώμα τοποθετήθηκε στο υπερώιο τοίχωμα με μία επίπεδη σπάθη κατάλληλη για σύνθετες ρητίνες(εικ. 8). Στη συνέχεια, τοποθετήθηκε ένα στρώμα ρητίνης οδοντίνης με χαμηλότερο κορεσμό (χρώματος A2). Ένα εργαλείο με κωνικό άκρο σιλικόνης χρησιμοποιήθηκε για το σχεδιασμό ενός ελαφρώς κυματοειδούς ορίου που καλύπτει τη μισή λοξοτόμηση έως και 1χιλ. κάτω από το κοπτικό άκρο(εικ.

9). (Αν εφαρμοστεί η συγκεκριμένη τεχνική, η ημιδιαφάνεια της ρητίνης αδαμαντίνης γίνεται ορατή στην περιοχή του κοπτικού άκρου και η μετάβαση από τους οδοντικούς ιστούς έως τη σύνθετη ρητίνη καλύπτεται). Κάθε στρώμα ρητίνης πολυμερίστηκε με τη λυχνία πολυμερισμού για 10".

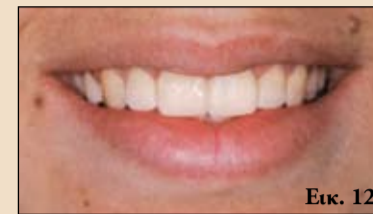Σχεδιασμός της περιοχής της αδαμαντίνης

Ο οπαλισμός ενισχύθηκε από

την τοποθέτηση ενός λεπτού στρώματος υλικού Trans Oral στην κοπτική περιοχή. Καθώς το οπτικό εφέ του συγκεκριμένου υλικού είναι ιδιαίτερα έντονο, μπορεί να χρησιμοποιηθεί μόνο μία μικρή ποσότητα. Τοποθετήθηκε ένα στρώμα ρητίνης αδαμαντίνης(A2) σε αρκετά στάδια στην προστομακική περιοχή, διαμορφώθηκε με βουρτσάκια και πολυμερίστηκε για 10". Αυτό το υλικό αδαμαντίνης κάλυψε ολόκληρη την αποκατάσταση(εικ. 10).



Εικ. 11



Εικ. 12

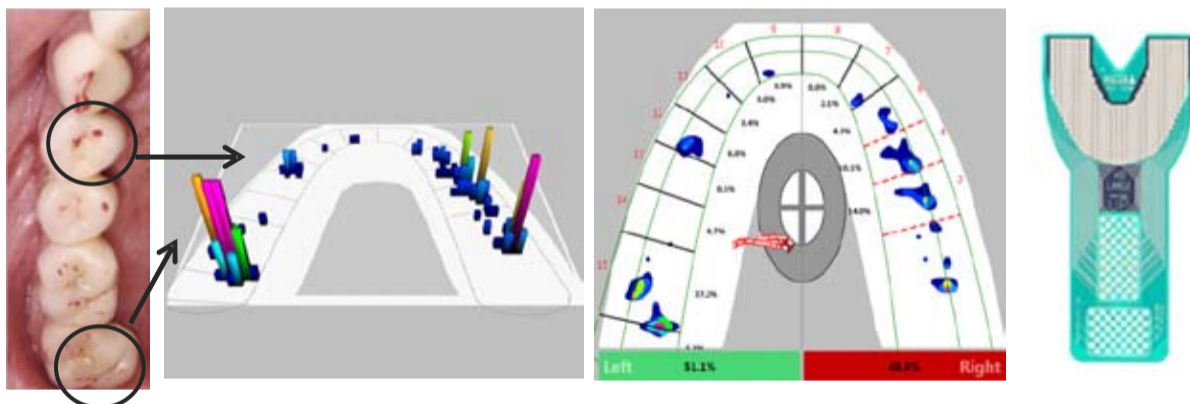
Εικ. 11, 12 Ο 11 με αρμονική εμφάνιση, που επιτεύχθηκε με ελάχιστη απόλεια οδοντικών ιστών.

Έξυπνες Συσκευές από την StomaScience



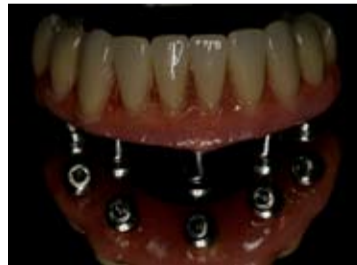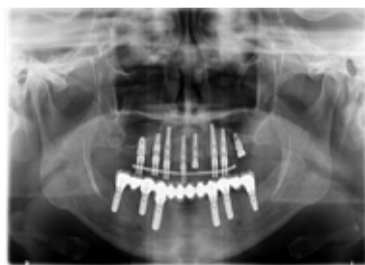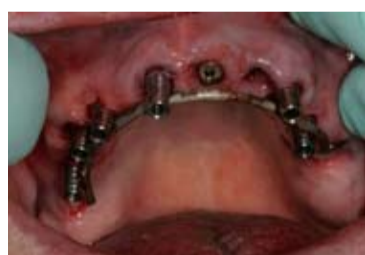Ηλεκτρονική Καταγραφή Σύγκλεισης

Γνωρίζοντας τη σπουδαιότητα μιάς σωστής σύγκλεισης και τα προβλήματα που μπορούν να δημιουργηθούν σε μία συγκλεισιακή δυσαρμονία, το T-Scan καταγράφει τις συγκλεισιακές δυνάμεις και την ένταση των επαφών μέσα στο χρόνο, μέσω εκατοντάδων αισθητήρων. Τα στοιχεία καταγράφονται και μεταφέρονται αυτόματα στον Η/Υ, μέσω του οποίου μπορεί να γίνει ανάλυση της σύγκλεισης και 3D απεικόνιση των συγκλεισιακών δυνάμεων σε ένα γράφημα.



Syncrystallization System

Is an innovative technique which connects directly into the mouth titanium bar to abutments



Είναι μια καινοτόμος τεχνική με την οποία μπορείτε να συνδέσετε απ'ευθείας μέσα στο στόμα μια δοκό τιτανίου με τα προσωρινά ή και τα μόνιμα κολοβώματα. Αυτό επιτρέπει μια παθητική σύνδεση των εμφυτευμάτων, χωρίς παραμορφώσεις και να έχετε άμεσα ένα σκελετό τιτανίου για την προσθετική υπερκατασκευή. Μια σειρά ερευνών δημοσιευμένων σε διεθνή περιοδικά (JOMI, JPerio) έδειξαν ότι η τεχνική είναι απόλυτα ασφαλής και το ποσοστό επιτυχίας σε άμεση φόρτιση είναι 100% !

Για περισσότερες πληροφορίες επικοινωνήστε μαζί μας

www.stomascience.com

☎ 801 11 67700

☎ 6944 960164

Τελείωση και στίλβωση

Τα δόντια της ασθενούς εμφάνιζαν έντονα μορφολογικά χαρακτηριστικά(κατακόρυφες αύλακες και οριζόντιες γραμμώσεις). Η μίμηση αυτών των χαρακτηριστικών για μία φυσική εμφάνιση της αποκατάστασης αποτέλεσε ένα δύσκολο στόχο.Αυτό το στάδιο ήταν εξίσου σημαντικό με τον προσδιορισμό του κατάλληλου χρώματος. Μιμηθήκαμε την επιφανειακή υφή με λεπτόκοκκρες φρέζες διαμαντιού, χρησιμοποιώντας φλογοειδή και αποστρωγγυλεμένου σχήματος εργαλεία. Οι φρέζες χρησιμοποιήθηκαν χωρίς καταιονισμό νερού. Ένα ακόμη σημαντικό στάδιο ήταν η τελείωση των γραμμών μετάβασης και των όμορων περιοχών. Προτείνεται η χρήση ταινιών στίλβωσης επειδή τα εργαλεία περιστροφικού τύπου μπορεί να δημιουργήσουν επίπεδες περιοχές που προκαλούν ακατάλληλες αντανάκλασεις. Δίνουμε πάντα προσοχή στην άριστη στίλβωση των αποκαταστάσεων αποφεύγοντας τη βλάβη στην επιφανειακή υφή που έχουμε δημιουργήσει. Η στίλβωση διευκολύνθηκε σημαντικά ως αποτέλεσμα της εξαιρετικής στίλβωσιμότητας της σύνθετης ρητίνης(εικ. 11 και 12).

Συμπεράσματα

Εξαιτίας των επανορθωτικών υλικών υψηλής απόδοσης, τα οποία βελτιώνονται συνεχώς και μίας ξεκάθαρης θεραπευτικής προσέγγισης, μπορούμε να δημιουργήσουμε άμεσες αποκαταστάσεις για περισσότερες περιπτώσεις σε σχέση με το παρελθόν, επεκτείνοντας σταθερά τα όρια των δυνατοτήτων μας. Το πλεονέκτημα των άμεσων αποκαταστάσεων είναι πως εξοικονομείται χρόνος και είναι συντηρητικές. Πάντως, υπάρχει περίπτωση δόντια με άμεσες αποκαταστάσεις να εμφανίσουν ξανά δυσχρωμία παρά το άριστο αισθητικό αποτέλεσμα. Σε αυτήν την περίπτωση, δεν μπορεί να αποφευχθεί μία διαφορετική θεραπευτική προσέγγιση.

Αναδημοσίευση από το περιοδικό

DTI Asia Pacific Edition, No 6, Vol. 10

← DT σελίδα 1

Σε αυτές τις χώρες ή πληθυσμούς με παραδοσιακά υψηλά ποσοστά, ωστόσο, εκατοντάδες χιλιάδες άνθρωποι πεθαίνουν κάθε χρόνο από τη νόσο. Σε τμήματα της Α.Ευρώπης και τις πρώην Σοβιετικές Δημοκρατίες, τα ποσοστά του καρκίνου του στόματος αυξάνονται, λόγω της υψηλής κατανάλωσης καπνού, την κατάχρηση αλκοόλ και την κακή διατροφή.

Τα άλλα κακά νέα είναι πως η επίπτωση καρκίνων του στοματοφάρυγγα(σε αντίθεση με τα χείλη και το στόμα) αυξάνεται επίσης παγκοσμίως.

ΕΡΩΤΗΣΗ: Ο HPV έχει αναγνωριστεί ως αυξανόμενος παράγοντας κινδύνου για καρκίνο του στόματος. Ποιο ρόλο παίζει η σεξουαλική μετάδοση του ιού στην ανάπτυξη της νόσου σε σχέση με πιο συνήθεις παράγοντες κινδύνου όπως το κάπνισμα ή η κατανάλωση αλκοόλ;

ΑΠΑΝΤΗΣΗ: Ορισμένοι τύποι του HPV σχετίζονται με καρκίνους της ανώτερης αναπνευστικής οδού, ειδικά των αμυγδαλών και της βάσης της γλώσσας, αντί για το ίδιο το στόμα. Πρόκειται για τους ίδιους ιούς που προκαλούν καρκίνο στον τράχηλο της μήτρας και τα γεννητικά όργανα. Πιστεύεται γενικά πως εμπλέκεται η σεξουαλική μετάδοση. Τα στοιχεία είναι σε σημαντικό βαθμό περιστασιακά. Αυτό σημαίνει, αυτά τα καρκινώματα είναι συνηθέστερα μεταξύ νεαρών ενηλίκων και υπάρχει συσχέτιση με τον αριθμό των σεξουαλικών συντρόφων.

Ευτυχώς-αν αυτή είναι μία κατάλληλη λέξη-αυτά τα καρκινώματα είναι πιο ευαίσθητα στην ακτινοθεραπεία και τα ποσοστά επιβίωσης/θεραπευτικά αποτελέσματα είναι καλύτερα σε σχέση με τα περισσότερα καρκινώματα κεφαλής και τραχήλου.

Για την τελευταία δεκαετία, υπάρχουν εκτεταμένα προγράμματα ανοσοποίησης έναντι αυτών των συγκεκριμένων ιών που πραγματοποιούνται σε νεαρές γυναίκες σε πολλές χώρες. Έχουν στόχο την πρόληψη του καρκίνου στον τράχηλο της μήτρας.

Θα είναι πολύ ενδιαφέρον να παρατηρήσουμε, σε άλλα 20 χρόνια από σήμερα, αν αυτό είχε μία επίδραση στον καρκίνο της ανώτερης αναπνευστικής οδού. Ευτυχώς, αρχίζουμε να βλέπουμε

αγόρια να περιλαμβάνονται στα προγράμματα ανοσοποίησης σε ορισμένες χώρες.

ΕΡΩΤΗΣΗ: Ορισμένες μορφές καρκίνου του στόματος έχουν ποσοστό επιβίωσης μόνο 50%. Τι καθιστά τόσο δύσκολο ένα πιο επιτυχημένο θεραπευτικό αποτέλεσμα;

ΑΠΑΝΤΗΣΗ: Η μέση πενταετής επιβίωση καρκίνου του στόματος κυμαίνεται μεταξύ 40

και 50% για δεκαετίες στις περισσότερες χώρες.

Σε εξειδικευμένα θεραπευτικά κέντρα με μεγάλο αριθμό ασθενών, οι ασθενείς έχουν καλύτερα αποτελέσματα όσον αφορά την επιβίωση και την ποιότητα ζωής/ελαχιστοποίηση των αναπηριών και των ανεπιθύμητων ενεργειών.

Οι κύριοι λόγοι που δε βελτιώνονται τα ποσοστά αυτά είναι

επειδή πολλά περιστατικά διαγιγνώσκονται σε προχωρημένο στάδιο και /ή οι ασθενείς εμφανίζουν και άλλα επιβαρυντικά νοσήματα όπως καρδιαγγειακές νόσους ή καρκίνο σε άλλα σημεία του σώματος.

ΕΡΩΤΗΣΗ: Οι οδοντίατροι μπορούν να παίξουν σημαντικό ρόλο στην αναγνώριση πρώιμων σημείων καρκίνου του στόματος. Είναι το οδοντιατρικό επάγγελμα επα-

κώς προετοιμασμένο για αυτό το ρόλο;

ΑΠΑΝΤΗΣΗ: Φυσικά δεν μπορούμε να κάνουμε γενικεύσεις. Πολλοί οδοντίατροι παρακολουθούν άριστα τους ασθενείς τους. Αυτό είναι πράγματι το καθήκον μας. Μπορεί να ονομαστεί ευκαιριακή εξέταση. Πολλοί διεθνείς οδοντιατρικοί οργανισμοί, όπως η FDI, προάγουν μία τέ-

→ DT σελίδα8

3i T3 IMPLANT™

Το 3i T3™ Implant είναι σχεδιασμένο για αισθητικά αποτελέσματα μέσω της διατήρησης των περιεμφυτευματικών ιστών.

ΠΡΟΣΤΑΣΙΑ ΤΩΝ ΜΑΛΑΚΩΝ ΙΣΤΩΝ
Σύγχρονος Υβριδικός Σχεδιασμός

ΕΝΙΣΧΥΜΕΝΗ ΟΣΤΕΟΕΝΣΩΜΑΤΩΣΗ
Λόγω Πολυεπίπεδης Μορφολογίας της Επιφάνειας

ΔΙΑΤΗΡΗΣΗ ΤΗΣ ΦΑΤΝΙΑΚΗΣ ΑΚΡΟΛΟΦΙΑΣ
Λόγω Ενσωματωμένου Σχεδιασμού Εναλλαγής Πλατφόρμας

PRESERVATION BY DESIGN™

BOMET 3i™
PROVIDING SOLUTIONS - ONE PATIENT AT A TIME™

Impladend 3i™
ΕΙΣΑΓΩΓΕΣ ΟΔΟΝΤΙΚΩΝ ΕΜΦΥΤΕΥΜΑΤΩΝ

ΑΘΗΝΑ: Φωκίδος 57-59, 115 27 Γουδί, Τηλ.: 210.74.86.900
ΘΕΣΣΑΛΟΝΙΚΗ: Βασ. Όλγας 48, 546 42, Τηλ.: 2310.501.651, Fax: 2310.862.090
ΚΥΠΡΟΣ: Χ. ΧΡΙΣΤΟΦΟΡΟΥ: Καραϊσκάκη 19, Λεμεσός, Τηλ.: 00357.2537.6631
www.impladend.com • E-mail: info@impladend.com

← DT σελίδα 4

τοια συμπεριφορά. Υπάρχουν άριστα εκπαιδευτικά προγράμματα για τον εντοπισμό ασθενών και βλαβών σε κίνδυνο.

Αυτό θα πρέπει να συνδυάζεται με υποστήριξη από τους οδοντιάτρους για την πρόληψη/διακοπή του καπνίσματος, μετριασμό της κατανάλωσης αλκοόλ, προαγωγή της υγιούς διατροφής και καλή υγιεινή(στοματική και σεξουαλική) για όλους τους ασθενείς.

Από την άλλη πλευρά, η συχνότητα δυνητικά κακοήθων διαταραχών και φυσικά του καρκίνου του στόματος, είναι χαμηλή σε πολλές χώρες κι έτσι η διατήρηση ενός υψηλού επιπέδου ενημέρωσης και ενδιαφέροντος μεταξύ των γενικών οδοντιάτρων είναι δύσκολη. Ορισμένοι αποθαρρύνονται επειδή η εξέταση του καρκίνου μπορεί να μην αποτελεί μία αναγνωρίσιμη δραστηριότητα.

Στο Ν.Ασία και άλλες μεταναστευτικές χώρες, οι δυνητικά κακοήθεις στοματικές διαταραχές είναι συνηθισμένες και παρατηρείται αυξημένη δραστηριότητα των οδοντιάτρων και του κοινού σε αυτά τα μέρη του κόσμου.

Πρόσφατα, μία μελέτη που δημοσιεύθηκε στο περιοδικό Cancer Research πρότεινε μία μέθοδο θεραπείας με την αναστολή μίας πρωτεΐνης που παίζει σημαντικό ρόλο στην εξάπλωση και την υποτροπή του καρκίνου του στόματος.

ΕΡΩΤΗΣΗ: Ποια είναι η άποψή σας για τη συγκεκριμένη έρευνα και υπάρχουν κι άλλες υποσχόμενες θεραπευτικές προσεγγίσεις;

ΑΠΑΝΤΗΣΗ: Υπάρχουν πολλές βιοχημικές/μοριακές οδοί που εμπλέκονται στον κυτταρικό πολλαπλασιασμό, την ωρίμανση, τη μετάσταση και τον θάνατο κυττάρων στους ιστούς. Πολλές είναι στόχοι ερευνών και διαχείρισης. Ορισμένες θα αποδειχθούν άσχετες-στην

καλύτερη περίπτωση επιφαινόμενα. Η παρέμβαση σε ορισμένες οδούς θα επηρεάσει επίσης τους φυσιολογικούς ιστούς, ειδικά αν αντιπροσωπεύουν την ενίσχυση οδών που αποτελούν μέρος φυσιολογικών κυτταρικών ελέγχων.

Ενδιαφέρον στη συγκεκριμένη έρευνα είναι το γεγονός πως γίνεται μία προσπάθεια κατανόησης για τα βλαστοκύτταρα-που παρέχουν τη βάση για την ανανέωση των κυτταρικών πληθυσμών. Αυτή τη στιγμή, οι παρατηρήσεις σε αυτήν την οδό σε ανθρώπινα καρκινώματα διερευνώνται σε πειραματόζωα.

Προέρχεται κατά κάποιον τρόπο από μελέτες σε ανθρώπους, παρόλο που υπάρχουν πολλές μελέτες σε ανθρώπους για άλλες βιολογικές θεραπείες για καρκίνο του στόματος και άλλων περιοχών. Βασικά, αποτελεί την έρευνα του μέλλοντος.

ΕΡΩΤΗΣΗ: Υπάρχουν διάφορα συστήματα εξέτασης του καρκίνου του στόματος στην αγορά αλλά η διεύθυνσή τους στα οδοντιατρεία είναι χαμηλή. Γιατί συμβαίνει αυτό;

ΑΠΑΝΤΗΣΗ: Για τον καρκίνο και δυνητικά κακοήθεις διαταραχές, στο ίδιο το στόμα, η άμεση επισκόπηση και ψηλάφηση, ακολουθούμενη από παραπομπή ή βιοψία, αποτελεί την καλύτερη προσέγγιση. Συμπληρωματικές εξεταστικές δοκιμασίες δεν έχουν αποδειχθεί χρήσιμες πέρα από αυτό και η εμπορευματοποίησή τους μπορεί να είναι αντιπαραγωγική.

ΕΡΩΤΗΣΗ: Έχετε ήδη αναφέρει τη Γενετική. Ποιο ρόλο θα παίξει στην αξιολόγηση του καρκίνου του στόματος στο μέλλον;

ΑΠΑΝΤΗΣΗ: Ο καρκίνος αποτελεί φυσικά ένα γενετικό νόσημα. Υπάρχει ένα μικρό μέρος γενετικά κληρονομούμενης ευπάθειας, όχι όμως τόσο σημαντικής όπως στον καρκίνο του μαστού, για παράδειγμα. Υπάρχει ένα μεγάλο μέρος επίκτητης

γενετικής ανωμαλίας, που αποκαλύπτεται σταδιακά. Έτσι, η γενετική εξέταση έχει μεγάλη σημασία, πιθανόν για την ευπάθεια, περισσότερο για πρώιμες αλλαγές στους ιστούς κατά την καρκινογένεση, τα οποία μπορεί να ανιχνευθούν και με τη βοήθεια ούλου ή αίματος.

Ωστόσο, κάθε καρκίνος αποτελεί ένα μοναδικό βιολογικό γεγονός σε κάθε άτομο. Η ανίχνευση του εύρους των γενετικών ανωμαλιών στον κάθε ασθενή και η στόχευση αυτών με συγκεκριμένα φάρμακα ή με γονιδιακή θεραπεία ή ανοσοθεραπεία είναι μία συναρπαστική προοπτική, καθώς βρισκόμαστε στην εποχή της εξατομικευμένης Ιατρικής.

Η εκτεταμένη χειρουργική θεραπεία, χημειοθεραπεία και ακτινοθεραπεία δεν έχουν επιφέρει το επιθυμητό αποτέλεσμα μέχρι σήμερα. Το μέλλον έγκειται στην εξατομικευμένη βιοθεραπεία. Για τον κόσμο, το μέλλον θα πρέπει να είναι η πρωτογενής πρόληψη.

Σας ευχαριστώ πολύ για το χρόνο σας.

Αναδημοσίευση από το περιοδικό
DTI Asia Pacific Edition,
Vol.10-No.

Το πρόβλημα των λευκών κηλίδων

Μια νέα μέθοδος επαναμεταλλικοποίησης μετά την ορθοδοντική θεραπεία

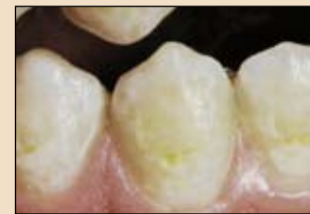Οι απομεταλλικοποιημένες λευκές κηλίδες εμφανίζονται συχνά μετά την ορθοδοντική θεραπεία. Ορισμένα δόντια είναι περισσότερο ευπαθή στην απομεταλλικοποίηση, τυπικά οι άνω πλάγιοι τομείς και οι κάτω κυνόδοντες. Η άπω ουλική περιοχή της χελικικής επιφάνειας της αδαμαντίνης προσβάλλεται συχνότερα(εικ. 1). Τις πρώτες λίγες εβδομάδες μετά την αφαίρεση των ορθοδοντικών μηχανημάτων, παρατηρείται μείωση στο μέγεθος των λευκών κηλίδων καθώς και την εμφάνισή τους, πιθανόν λόγω της δράσης του ούλου(εικ. 2).

Έχουν προταθεί διάφορες θεραπευτικές μέθοδοι για να βοηθήσουν στη διαδικασία της επαναμεταλλικοποίησης. Είναι σημαντικό να σημειωθεί πως το φθόριο δεν θα πρέπει να χρησιμοποιείται σε υψηλή συγκέντρωση, καθώς τείνει να εμποδίζει την απομεταλλικοποίηση και μπορεί να οδηγήσει σε περισσότερο εμφανείς δυσχρωμίες. Χαμηλές συγκεντρώσεις φθορίου, ωστόσο, μπορεί να βοηθήσουν στην επαναμεταλλικοποίηση, όπως αυτές που συναντώνται σε υλικά καζεΐνης φωσφορικού ασβεστίου.

Επίσης, η διέγερση της σιαλικής ροής από τημάσηση τοίκλας χωρίς ζάχαρη είναι επωφελής. Σε αυτό το άρθρο θα περιγραφεί μία νέα επαναστατική μέθοδος για την αισθητική θεραπεία των λευκών κηλίδων(εικ. 3).

Με το Icon, μία μικροεπεμβατική τεχνολογία από την εταιρεία DMG, η απομεταλλικοποιημένη αδαμαντίνη μπορεί να ενισχυθεί χωρίς χρήση τροχού ή αναισθησίας(εικ. 4 και 5).

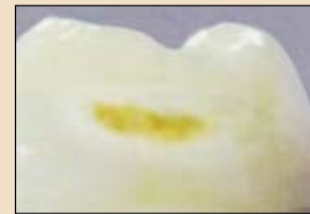Ένας από τους λόγους που οι προηγούμενες προσεγγίσεις για την θεραπεία των λευκών κηλίδων έχουν αποτύχει είναι πως η θεραπεία με φθόριο δεν είναι πάντα αποτελεσματική σε προχωρημένα στάδια, και η χρήση επανορθωτικών εμφράξεων συνήθως οδηγεί στην αφαίρεση σημα-



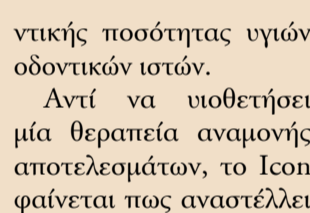
Εικ. 1 Τυπικές λευκές κηλίδες: σχήματος C ή ανώμαλον.



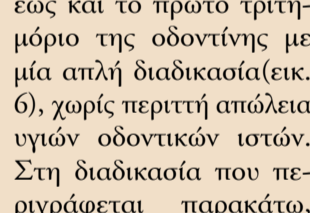
Εικ. 2 Τερηδονική βλάβη με λεία επιφάνεια.



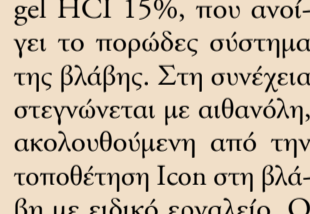
Εικ. 3 Κλινική εικόνα μίας αρχόμενης τερηδονικής βλάβης.



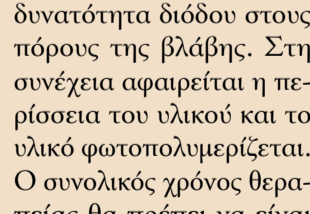
Εικ. 4 Κλινική εικόνα αρχόμενης τερηδονικής βλάβης.



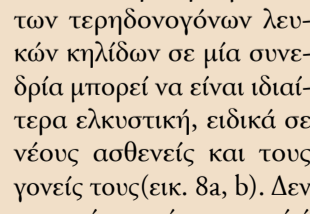
Εικ. 5 Πορώδες σύστημα μίας αρχόμενης τερηδονικής βλάβης.



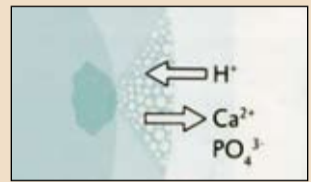
Εικ. 6 Η πρώτη θεραπεία για τη γεφύρωση του χάσματος μεταξύ πρόληψης και αποκατάστασης.



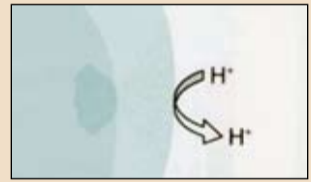
Εικ. 7 Διαδικασία σε λείες επιφάνειες.



Εικ. 8 α, β Οι βλάβες πριν και μετά την θεραπεία με Icon.



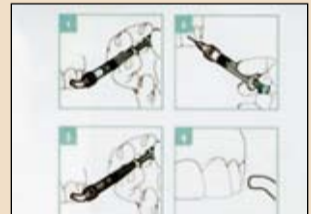Εικ. 4 Κλινική εικόνα αρχόμενης τερηδονικής βλάβης.



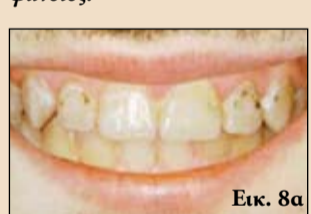Εικ. 5 Πορώδες σύστημα μίας αρχόμενης τερηδονικής βλάβης.



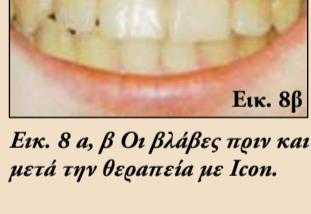
Εικ. 6 Η πρώτη θεραπεία για τη γεφύρωση του χάσματος μεταξύ πρόληψης και αποκατάστασης.



Εικ. 7 Διαδικασία σε λείες επιφάνειες.



Εικ. 8 α, β Οι βλάβες πριν και μετά την θεραπεία με Icon.



Εικ. 8 α, β Οι βλάβες πριν και μετά την θεραπεία με Icon.

αναισθησίας και οι ασθενείς που δεν εφαρμόζουν καλή στοματική υγιεινή μπορούν να θεραπευθούν σε πιο πρώιμο στάδιο. Προτείνω οι οδοντίατροι να χρησιμοποιήσουν το συγκεκριμένο σύστημα κατά την προσπάθεια επαναμεταλλικοποίησης των λευκών κηλίδων μετά την ορθοδοντική θεραπεία. Αποτελεί μία ελάχιστη επεμβατική θεραπεία για τα δόντια των ασθενών μας.

Αναδημοσίευση από το περιοδικό
DTI Middle East/Africa Edition,
Μάιος-Ιούνιος 2012

Γέλη απόθησης ούλων

Racegel - Ενισχύει την επιτυχία και την προβλεψιμότητα στην κατασκευή των ακίνητων προσθετικών αποκαταστάσεων



Leonard A. Hess, DDS

Ιδιωτικό ιατρείο, Μορρόε, Βόρεια Καρολίνα, Αμερική

Εισαγωγή

Στην ακίνητη προσθετική τα κλινικά αποδεκτά αποτυπώματα αποτελούν την απαραίτητη προϋπόθεση για μια σωστή κατασκευή (Εικ.1).

Το οδοντοτεχνικό εργαστήριο περιορίζεται για την άριστη τελική κατασκευή της αποκατάστασης από την ποιότητα του εισερχόμενου αποτυπώματος. Η δυστυχής αλήθεια είναι ότι τα περισσότερα αποτυπώματα είναι κλινικώς απαράδεκτα 1. Μερικά από τα πιο συνηθισμένα λάθη που βλέπουμε είναι αποσχίσεις, φουσαλίδες, εγκλωβισμός υπολειμμάτων, αστοχία του αποτυπωτικού δισκαρίου, διαχωρισμός αποτυπωτικού υλικού/δισκαρίου και έλλειψη καταλύτη στο υλικό 2. Δυστυχώς πολλά από αυτά τα προβλήματα είναι εμφανή στο όριο της αποκατάστασης. Κάθε έλλειψη λεπτομερειακής απόδοσης του ορίου της αποκατάστασης αφήνει τον οδοντοτεχνίτη να μαντέψει κατά τη διάρκεια της κατασκευής. Η περιοχή αυτή είναι επιρρεπείς στη συγκέντρωση αίματος, υπολειμμάτων και άλλων λεμφατικών εκκρίσεων. Λαμβάνοντας υπόψη την περιορισμένη υδρόφιλη φύση των περισσότερων αποτυπωτικών υλικών, διάφορα προβλήματα γρήγορα θα παρατηρηθούν.

Ο πιο προβλέψιμος τρόπος για να αποκτήσεις ένα ποιοτικό αποτύπωμα είναι να ξεκινήσεις με υγιή ιστό. Το αρχικό σχέδιο θεραπείας θα πρέπει να περιλαμβάνει κάθε απαραίτητη περιοδοντική θεραπεία, οδηγίες στοματικής υγιεινής στον ασθενή και έλεγχο τερηδονισμού οδόντων³. Διαφορετικές απόψεις υπάρχουν για να βοηθήσουμε στον έλεγχο των ιστών. Αυτές περιλαμβάνουν τη χρήση νημάτων απόθησης των ούλων, χημικών αιμοστατικών παραγόντων, λάιζερ μαλακών ιστών και γέλη ή πάστες ιστών μεμονωμένα ή με ποικίλους συνδυασμούς. Προσοχή θα πρέπει ωστόσο να λαμβάνεται για τη θέση της φατνιακής απόφυσης και το τύπο του ουλικού ιστού. Σε μια φυσιολογική αναλογία απόφυσης, το βάθος από το ουλικό όριο ως το οστό είναι 3 με 4 χιλιοστά. Μεγαλύτερη απόσταση δηλώνει χαμηλή σχέση φατνιακής απόφυσης. Βάθη λιγότερα των 3 χιλιοστών δηλώνουν υψηλή σχέση φατνιακής απόφυσης.⁴ Ιστός με χαμηλή θέση φατνιακής ακρολοφίας

είναι λιγότερο υποστηρικτικός, περισσότερο χαλαρός και επιρρεπής σε υφισήσεις ως αποτέ-

λεσμα τραύματος ή υπερβολικής επεξεργασίας. Ο ιστός που σχετίζεται με υψηλή φατνιακή

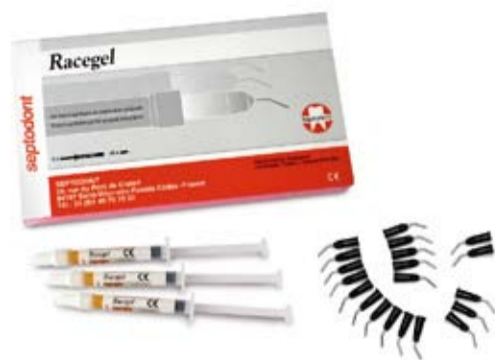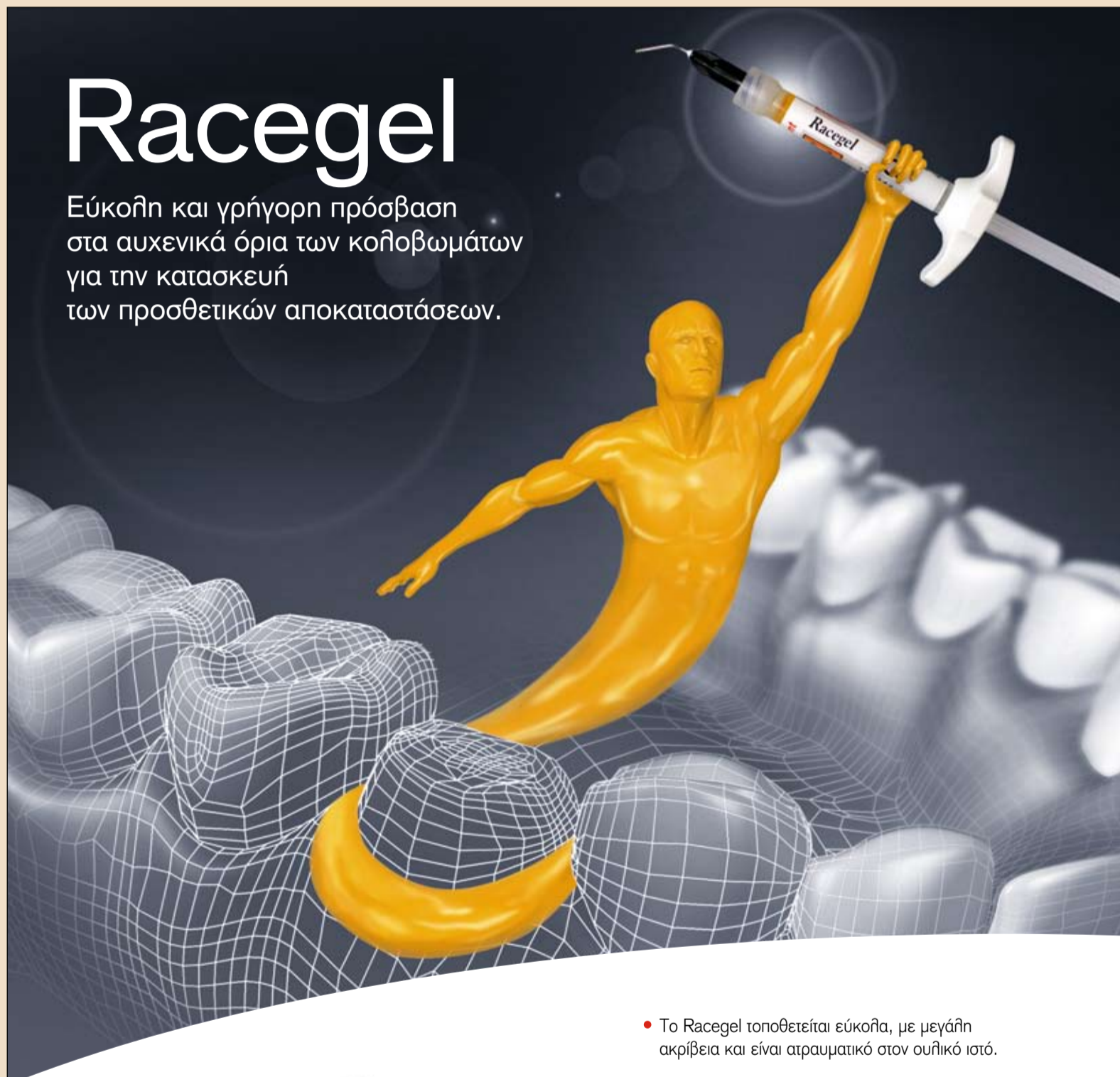απόφυση είναι συνήθως παχύς, ινώδης και αντέχει περισσότερο την καταστροφή. Όμως, η υψη-

λότερη φατνιακή απόφυση είναι

→ DT σελίδα 10

Racegel

Εύκολη και γρήγορη πρόσβαση στα αυχενικά όρια των κοίλωματων για την κατασκευή των προσθετικών αποκαταστάσεων.



- Το Racegel τοποθετείται εύκολα, με μεγάλη ακρίβεια και είναι ατραυματικό στον ουλικό ιστό.
- Το Racegel ελέγχει την ουλική αιμορραγία και οποιαδήποτε εξίδρωμα της ουλοδοντικής σχισμής, δημιουργώντας ιδανικές συνθήκες για τη λήψη των τελικών αποτυπωμάτων.
- Το Racegel διατίθεται σε ηλεπή σύριγγα με κεκαμμένα ρύγχη και είναι εξαιρετικά εργονομικό και οικονομικό προϊόν.

Συσκευασία

Διατίθεται σε 3 ηλεπές σύριγγες των 1.4 gr με 20 κεκαμμένα ρύγχη.



Οδοντιατρικά - Ορθοδοντικά

Μιχαλακοπούλου 157, Γουδή 115 27,
Τηλ.: 210 7716.416, 210 7751.000, Fax: 210 7711.100,
www.tsaprazis.gr, e-mail: info@tsaprazis.gr

