

# DENTAL TRIBUNE

The World's Dental Newspaper • Slovenian Edition




OBISČITE DENTAL TRIBUNE NA SEJMU IDS V KÖLN  
HALA 04.1 RAZSTAVNI PROSTOR D066 - F065

SLOVENIJA

FEBRUAR 2015

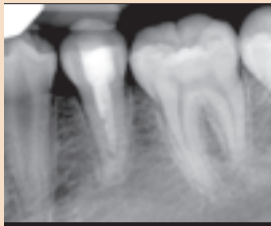
ŠT. 1 / LETO 6



## Steklena vlakna v zobozdravstvu

V posameznem zatičku se nahaja od 1600 pa do 4000 steklenih vlaken

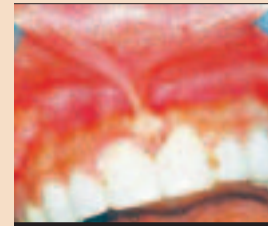• VEČ NA STRANEH 2 - 3



## MTA cement – »must have« v vsaki ordinaciji

Pravilno endodontsko zdravljenje izjemno poveča možnosti ohranjanja naravnih zob

• VEČ NA STRANEH 8 ter 14 - 16



## Uporaba laserja v paradontologiji

Nekaj argumentov »za« predstavljenih skozi klinični primer

• VEČ NA STRANEH 12 - 13

ново

SENSODYNE



## Lajšanje občutljivosti sedaj v obliki ustne vode.

VEDNO UPOŠTEVAJTE NAVODILA NA EMBALAŽI.

Uporabljajte dvakrat dnevno po četkanju z zobno pasto s fluoridom. Izpirajte usta 1 minuto z 10 ml ustne vode in nato izpljunite. Ne požirajte. Ne izpirajte z vodo. OPOZORILO: Shranjujte nedosegljivo otrokom! Izdelek ni primeren za otroke do vključno dvanajstega leta starosti, razen po navodilu zobozdravnika ali zdravnika. Občutljivi zobje so morda pokazatelj kakšne druge težave, ki zahteva pregled pri zobozdravniku. Če simptomi ne prenehajo ali se poslabšajo, obiščite zobozdravnika. Če se pojavi draženje, prenehajte z uporabo (kot pri ostalih izdelkih za nego ustne votline). Ne pijte iz plastenke. Ne uporabljajte, če je zaščita na pokrovčku poškodovana.

Sensodyne in znak s krogi sta zaščiteni blagovni znamki skupine podjetij GSK, CHAD/CHENO/008/1/14a

gsk

Valovi očiščenja nedoslednosti in nespoštovanja zakonodaje, ob katerih se iz dokaznih postopkov odstira vedno več preteklih, pa tudi še vedno prisotnih prikritih neupravičenih apetitov, so preko finančno sicer veliko zajetnejših drugih medicinskih področij pljusnili tudi ob javna naročila v slovenskem zobozdravstvu.

Na tak način povzročene izgube so ob zmanjšanju razpoložljivega denarja postale prevelike in država se je v spoznanju, da se večina raznovrstnih provizionarjev ne bo smiselno umaknila, odločila za ostrejši pristop. Vprašanje pa je, koliko bo pri tem uspešna in koga si bo pri tej vojni izbrala za zaveznika. Izbire ni veliko. Na paciente bo najbrž pozabila, saj so volitve mimo in poslanstvo ni več zanimiva tema. Tako ji ostanejo le še proizvajalci in distributerji na eni in izvajalci oziroma stroka na drugi strani.

Razkol je tako odstrt. Proizvajalci in distributerji so s svojimi, tudi zaradi recesije v zadnjih letih zdesetkanimi zaslužki, svojo existenco pripeljali do točke, kjer nadaljnja optimizacija njihovega poslovanja brez resnega ogrožanja kvalitete tistega, kar se dobavi v zobno ordinacijo ali zobotehnični laboratorij, ni več mogoča. Na drugi strani pa tudi zobozdravniki in zobni tehniki s tem, kar jim je ostalo na razpolago, ne morejo več delati čudežev.

Žal naivno bi bilo pričakovati, da bodo na koncu največji poraženci, kdorkoli drug kakor pacienti.

Izhajajoče iz narave zobozdravstvenih terapij in frekvence potrebe po le teh, za razliko od drugih interesnih združenj, kot so na primer diabetiki, slabovidni, onkološki bolniki ali ljudje s posebnimi potrebami, pri nas ni nekakšnega specializiranega združenja uporabnikov zobozdravstvenih storitev. Tako je možnost pomoči

# Koraki v pravo smer

v različnih pritožbenih postopkih, sodelovanja pri kreiranju regulativ ali pa seznanjanja z najnovejšimi spoznanji, kar bi kot posledica prineslo večje zahteve po kvalitetnih storitvah, za zobozdravstvene paciente bistveno manjša kot na nekaterih drugih področjih.

V odsotnosti takega združenja pacientov se za prevzem skrbi zanje potegujejo strokovnjaki kot neposredni izvajalci storitev na eni strani in njihovi dobavitelji na drugi. Ob že znani, milo rečeno slabi stanovski organiziranosti prvih od lanskega leta dalje v bitki za primat tega poslanstva močno vodijo drugi.

Medtem ko obe strokovni stanovski združenji (zobozdravnikov in zobotehnikov op.a.) med sabo skoraj po otroško ne komunicirata – kar se, mimogrede, posredno kaže tudi že na kvaliteti storitev – se je nekaj proizvajalcev in distributerjev, ne glede na svoje pretekle medsebojne razprtije, individualizem in brezbriznost, v obliki dentalne skupine priključilo Združenju proizvajalcev in distributerjev medicinskih pripomočkov SLO-MED, ki od decembra 2013 deluje pod okriljem Gospodarske zbornice Slovenije, od avgusta 2014 pa je tudi polnopravni član mednarodnega združenja EUCOMED.

Pobuda za ustanovitev Združenja SLO-MED je prišla iz krogov, ki se ukvarjajo z reševanjem problemov pacientov na področjih inkontinence, oskrbe ran in diabetesa. Že na začetku pa so bili poleg povabljeni tudi različni akterji

s področja zobozdravstva.

Združenje poleg povezovalne funkcije na področju proizvodnje in distribucije medicinskih pripomočkov, kamor spada več kot 99% vseh instrumentov, aparatov, materialov in drugih pripomočkov za uporabo v zobozdravstvu in zobotehnikih, svojim članom nudi še:

- sodelovanje z drugimi sorodnimi združenji, organizacijami, društvi ipd.;
- izmenjavo dobrih praks, promocije dejavnosti Združenja in članov Združenja;
- oblikovanje ter posredovanja stališč in zastopanja interesov članov pri sprejemanju zakonodaje;
- organizacije dogodkov, izobraževanj in usposabljanj;
- spodbujanje razvoja in konkurenčnosti;
- varovanje in zastopanje interesov članov Združenja.

Člani dentalne skupine so svojo energijo usmerili tja, od koder si obetajo največ pozitivnih učinkov. V prvi vrsti je to neposredno sodelovanje pri pripravi predlogov za nove zakonske predpise, vezane na proizvodnjo in promet z medicinskimi pripomočki s področja zobozdravstva. Takoj nato pa je to skupna organizacija sejma z namenom komuniciranja z zainteresirano javnostjo – torej osveščanje uporabnikov medicinskih pripomočkov, zobozdravstvenih pacientov, kot tudi strokovnjakov oziroma izvajalcev zobozdravstvenih storitev o perečih temah, ki se jih tako eni kot drugi velikokrat premalo zavedajo.

Prvi sejem bo že letošnjo jesen, predvidoma oktobra in bo v celoti posvečen vsemu, kar je kakorkoli povezano z uporabo, proizvodnjo

in distribucijo medicinskih pripomočkov v Sloveniji. Na sejmu, ki bo trajal predvidoma 3 do 4 dni, pričakujejo med 20.000 in 30.000 obiskovalcev z željo po novih informacijah z različnih področij medicine. Ob pomanjkanju tovrstnih informacij bo veliko obiskovalcev prišlo tudi s področja dentala. Sejem bo v organizaciji GZS – PTZ potekal na sejmišču v Gornji Radgoni. Združenje SLO-MED pa pričakuje, da bo dogodek postal tradicionalen.

V ospredju vseh aktivnosti SLO-MED-a je skrb za sodobno etično zdravstvo. Torej skrb za pacienta. Zanimivo bo spremljati poteze združenja, ki ob pomanjkanju aktivnosti za to poklicanih, nase prevzema to človekoljubno poslanstvo.

Poleg zgoraj opisanih tem se bo dentalna skupina preko SLO-MED-a ter po potrebi tudi EUCOMED-a ukvarjala tudi z vse bolj perečim problemom kaotičnosti javnih razpisov za dobavo medicinskih pripomočkov proračunskim uporabnikom. Predvsem se bo, kot adekvaten in kompetenten sogovornik usmerila v preprečevanje nerazumnih enostranske in z logiko javnih razpisov skreganih odločitev naročilodajalcev.

Pomemben segment dela bo zajemala tudi pomoč pri odkrivanju blaga z nekontroliranim ali sumljivim poreklom. Tovrstne težave mednarodni proizvajalci v želji po zaščiti dobrega imena svojih podjetij in blagovnih znamk nemalokrat raje pometejo pod preprogo, kakor da bi jih prijaviли ustreznim organom. Izvajalci se za to – sko-

rajda ne zavedajoč se posledic, ki jih lahko utrpi pacient – brez slabe vesti odločajo za nakup poceni materialov, sicer znanih proizvajalcev, a izven sledljivih transportnih poti pooblaščenih distributerjev, pri čemer nemalokrat naletijo na drugorazredno ponudbo.

Poleg opisanega se SLO-MED zavzema še za:

- spodbujanje skupnih interesov svojih članov na lokalni in mednarodni ravni;
- zagovarjanje in vzdrževanje ustreznih standardov zdravstvene industrije v korist pacienta in uporabnika;
- zbiranje in proučevanje zakonov in ostalih predpisov, ki veljajo za proizvajalce in dobavitelje medicinskih pripomočkov ter seznanjanje članov z njimi;
- vzpostavljanje dialoga med državnimi organi, pristojnimi za regulacijo in izvrševanje predpisov s področja proizvodnje in dobave medicinskih pripomočkov;
- zavzemanje za odprto in konkurenčno tržišče na področju medicinskih pripomočkov;

SLO-MED preko svojih redno vzpostavljenih komunikacijskih linijah z JAZMP, ZZZS, Ministrstvom za zdravje in drugimi domačimi in mednarodnimi ustanovami svojim članom omogoča hitrejšo in učinkovitejšo reševanje problemov in lažje odpiranje novih poslovnih priložnosti. Vsi člani SLO-MED so hkrati tudi člani Gospodarske zbornice Slovenije – Podjetniško trgovske zbornice, kar jim dodatno odpira poti do ugodnosti, kot so cenejši ali brezplačni dostopi do informacij, pravne pomoči, kotizacij za različne prireditve, ipd..

Več informacij, povezanih s članstvom in načinom včlanitve, lahko dobite pri gospe Poloni Mežan na e-naslovu: polona.mezan@gzs.si ali telefonski številki 01 5898 103.

Eucomed  
Medical Technology

SLOMED  
ZA SODOBNO ETIČNO ZDRAVSTVO

# Izdelava estetskega koreninskega zatička z everStickPOST

Danes se z vlakni ojačani kompozit (FRCji) lahko uporabijo v številne namene, kot so neposredne opornice, koreninski zatički, fiksacijo delnih protez, mostov in prevlek. V FRC tehnologiji se lahko uporabljajo različni tipi kontinuiranih steklenih vlaken: e-steklena vlakna, S-steklena vlakna in R-steklena vlakna (1). Vlakna everStick (GC) so sestavljena iz enosmernih in silaniziranih E-steklenih vlaken, vloženi v organsko polimerno strukturo. Ta nepolimeriziran organski matriks (slika 1) je zmes polimetil metakrilata (PMMA) in Bisfenol A-glicidil metakrilata (Bis-GMA), tvori semi-interpenetrirajočo polimerno mrežo (semi-IPN) (2). Glavna prednost semi-IPN je zmožnost te strukture, da jo raztopijo sveže monomere iz adhezivne smole in tako ustvarjajo takoimenovani sekundarni IPN (3), s tem se poveča potencial adhezije na ostale smole in na zobno substanco. Zato je vezava sekundarnega IPN najbolj koristna, ko moramo vnaprej izdelane FRC obnove vezati na trda zobna tkiva, ki jih nameravamo popraviti. Vsak ovoj everStick vlaken je prekrit z zaščitno plastjo iz PMMA, ki ščiti steklena vlakna v ustnem okolju.

Ena od indikacij za uporabo everStick vlaken so tudi zatički, vstavljeni po koreninskem zdravljenju. EverStickPOST vlakna so na voljo v treh različnih premerih: 0,9, 1,2 in 1,5 mm. Odvisno od premera zatička vsak zatiček vsebuje 1600, 2000 ali 4000 posameznih steklenih vlaken. Ti zatički so namenjeni za individualno oblikovane estetske zatičke, predvsem v širokih, ovalnih in ukrivljenih koreninskih kanalih.

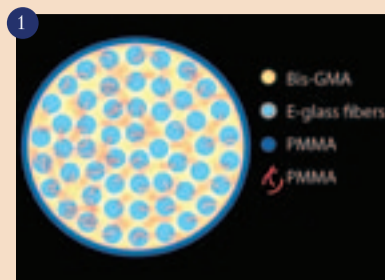
V resnici se lahko prilagodijo, da se prilagodijo obliki kanala in s tem zmanjšajo tveganje za perforacijo korenine.

Ti prilagodljivi zatički tudi zagotavljajo, da preostala zobna substanca ni dodatno oslABLJENA z invazivno preparacijo. Njihove elastične lastnosti so podobne dentinskim, kar omogoča enakomerno porazdelitev stresa na korenino, kar zmanjša tveganje za frakturo korenine (4).

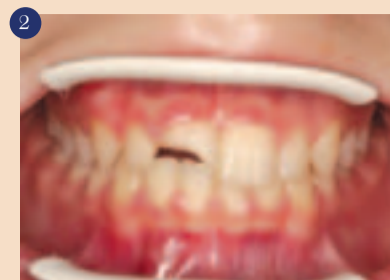## Klinični primer

Pacient, star 13 let, je prišel v ordinacijo zaradi poškodbe zgornjega desnega srednjega sekalca (slika 2). Narejeno je bilo koreninsko zdravljenje zoba in rentgensko slikanje, da se prepričamo o popolni obturaciji koreninskega prostora. Ker je bil velik del zoba poškodovan in njegov koreninski kanal širok in ovalen v mezio-distalni smeri, smo izbrali everStickPOST. Resnično daje možnost izdelave individualiziranega zatička, ki posnema obliko kanala. Po osvežitvi skleninskih robov smo izolirali zob z gumijasto opno (slika 3). Sklenino smo jedkali s 37% ortofosforno kislino 10 sekund, sprali in osušili. Preparacija za zatiček je bila izdelana z uporabo Gates Glidden svedrov in odstranjeno je bilo polnilo v 2/3 dolžine koreninskega kanala. Za irigacijo pripravljenega prostora za zatiček smo uporabili fiziološko raztopino (slika 4). Po osužitvi pripravljenega kanala s papirnatimi poeni (slika 5) smo izbrali everStickPOST velikosti 1,2. Prvi zatiček je bil vstavljen v pripravljen koreninski kanal.

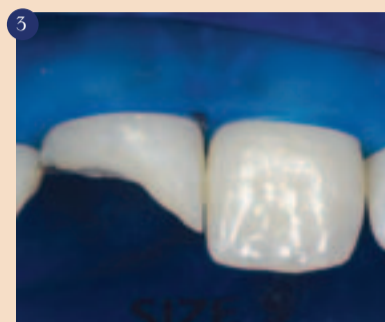Sledita dva krajša zatička, ki sta lateralno kondenzirana (slika 6), tako da tvorijo skupaj en sam zatiček (slika 7). Končan zatiček smo odstranili iz kanala, ko je bil še mehek in zaščiten pred svetlobo iz okolja, do cementiranja. Zatiček smo cementirali z dvojno strjujočim samoadherentnim cementom (G-CEM LinkAce, GC). Cement smo iztisnili direktno v koreninski kanal (slika 8) in nato vanj vstavili individualno izdelan zatiček (slika 9). EverStickPOST in cement smo svetlobno polimerizirali 40 sekund od vrha zatička (slika 10). Nanesli smo G-aenial Bond (GC) v eni plasti in ga pustil delovati 10 sekund, nato sledi spihanje z zrakom 5 sekund ter polimerizacija 10 sekund. Zob je bil obnovljen z G-aenial kompozitom z uporabo tehnike plastenja (slike 11a, b, c). Plastenje smo začeli z debelo plastjo 1,5 mm Junior Enamel (JE) za rekonstrukcijo palatinalne ploskve. Po svetlobni polimerizaciji prve kompozitivne plasti je bila naslednja plast kompozita A2 standardna barva, ki smo jo uporabili v medzobnih področjih za ustvarjanje teh površin. Notranji odtonek (AO3) je bil uporabljen za obnovo dentinskega dela. Ob incizalnem robu smo AO3 kompozit formirali v mešičke z namenom posnemanja mamelonov na sekalcih. Labialna ploskev je bila izdelana z uporabo dveh odtenkov standardnih barv: A1 in B1. Zaključni sloj skleninskega odtenka JE je bil nanešen na labialno ploskev, da se zaključi obnova (slika 12). Kompozitna obnova je bila nato dokončno obdelana in zaglajena (slika 13). Pacient je prišel na kontrolni pregled en mesec po



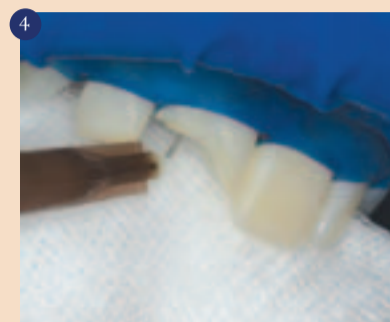IPN matriks.



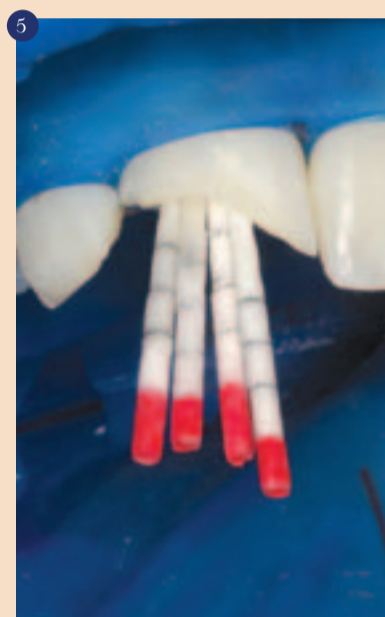Poškodba zgornjega desnega srednjega sekalca.



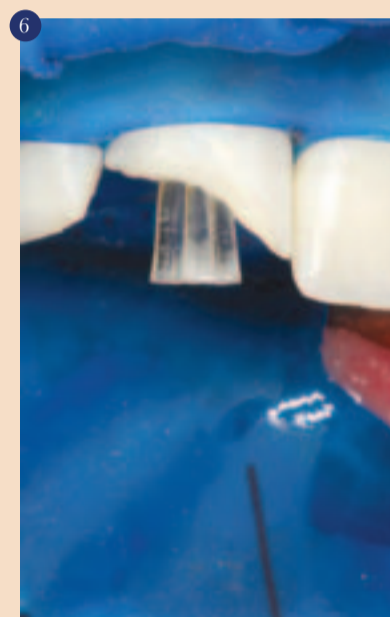Osušitev z uporabo gumijaste opne.




Irigacija preparacije koreninskega kanala s fiziološko raztopino.



Osušitev koreninskega kanala s papirnatimi poeni.



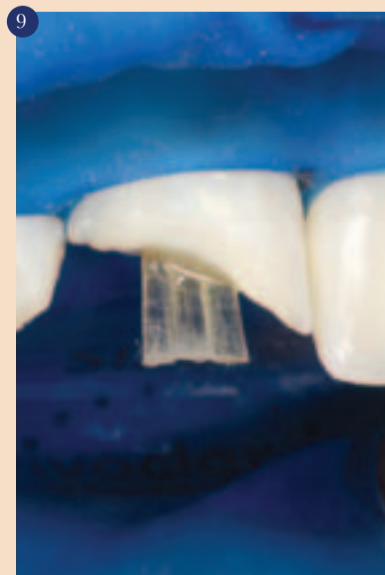Izdelava prilagojenega zatička z lateralno kondenzacijo krajših delcev ob glavni zatiček.



Individualno izdelan everStickPOST.



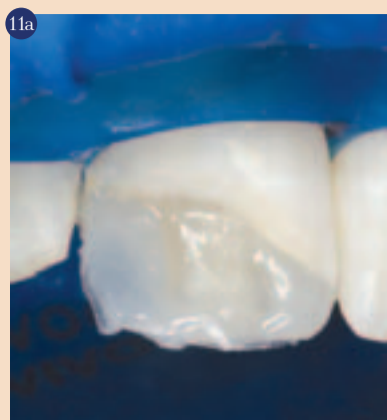Iztis dvojno strjujočega samoadhezivnega cementa G-CEM LinkAce.




Vstavitve prilagojenega zatička v cement.



Svetlobna polimerizacija po iztisu cementa v kanal in vstavitvi zatička.




izdelavi direktne kompozitne obnove (slika 14). 

Obj.v GCget connected<sup>3</sup> 2014 s privolj.avt. A.Baraba.

#### O avtorici

Anja Baraba je docentka na oddelku za endodontijo in restorativno zobozdravstvo na Univerzi v Zagrebu na Hrvaškem.



Diplomirala je na Fakulteti za dentalno medicino, Univerza v Zagre-

bu, kot študentka je bila asistentka na oddelku za histologijo in embriologijo ter je prejela nagrade dekana ter dve državni štipendiji. Delala je kot mladi raziskovalec in višji asistent na oddelku za endodontijo in restorativno zobozdravstvo od leta 2007. Leta 2011 je doktorirala, leta 2014 postala docentka. Leta 2013 je zaključila s programom specializacije iz endodontije in restorativnega zobozdravstva. Objavila je znanstvene in druge članke v revijah, indeksiranih v Current Contents ter

ostalnih revijah. Aktivno sodeluje na državnih in mednarodnih kongresih. Je članica hrvaške zobozdravstvene zbornice, hrvaškega endodontskega združenja (CES), evropskega endodontskega društva (ESE) in hrvaškega društva estetskega zobozdravstva.

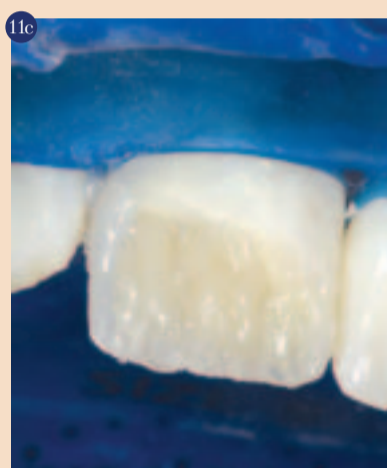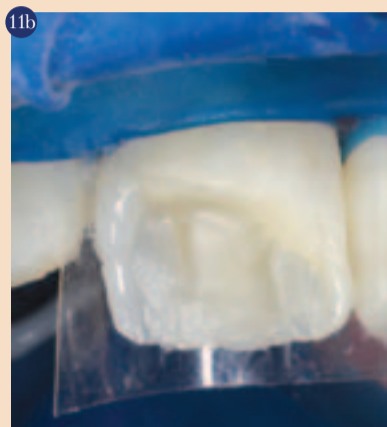#### Viri:

1. Vallittu PK: Compositional and weave pattern analyses of glass fibers in dental polymer fiber composites. J Prosthodont 1998;7:170-6.

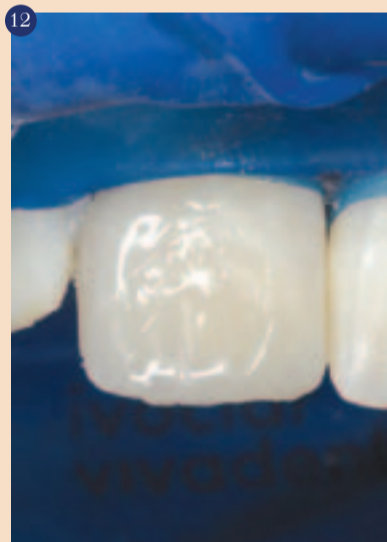2. Sperling LH. Interpenetrating polymer networks: an overview. In: Klemper D, Sperling LH, Utracki LA, editors. Advances in chemistry series, 239. 1994. P. 3-39.

3. Lastumaki TM, Kallio TT, Vallittu PK. The bond strength of lightcuring composite resin to finally polymerized and aged glass fiberreinforced composite substrate. Biomaterials 2002;23:4533-9.

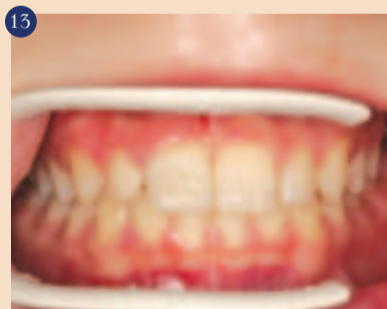4. Sidoli G, King P, Setchell D. An in vitro evaluation of a carbon fiber-based post and core system. J Prosthet Dent 1997;78:5-9.



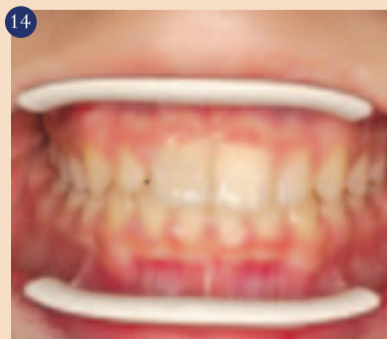Slike 11a, b in c: Plastenje po korakih z G-aenial Anterior: Skleninski odtенок JE, notranji odtенок AO3 in standardni odtenki A2, A1, B1).



Kompozitna nadgradnja pred dokončno obdelavo in glajenjem.



Končna spolirana obnova.



Kontrola po enem mesecu.



## Družina proizvodov



# GC everStick<sup>®</sup>

vlakna za ojačitve  
za vsakodnevno  
dentalno uporabo

- Zanesljivost • Enostavna uporaba • Minimalna invazivnost
- Izjemna čvrstost • Estetika • Znanstveno dokazano
- Ekonomičnost

**everStick<sup>®</sup>**  
GIANT OF FIBRES



**GC EUROPE N.V.**  
East European Office-Slovenia  
Šlandrov trg 40  
3310 Žalec  
Tel: 03/710-32-70  
Faks: 03/710-32-71  
slovenia@eeo.gceurope.com  
http://eeo.gceurope.com

# Zobni nadomestki za popolno brezzobost

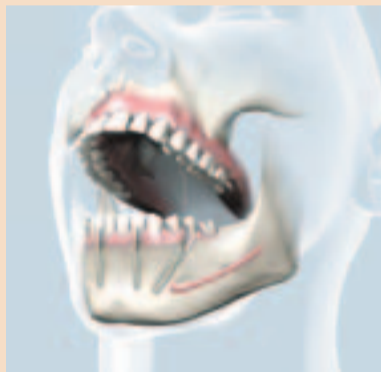**Pri pacientih s popolno brezzobimi čeljustmi je standardna rešitev izdelava in nošenje snemnih zobnih protez. Glede na ohranjenost alveolarnih grebenov in prilagodljivosti pacienta je odvisen tudi uspeh pri nošenju takšnih pripomočkov. Z izpopolnjevanjem zobnih vsadkov (dentalnih implantatov) je za paciente, ki težko prenašajo tujke v ustih, omogočena nova kvaliteta življenja. Odvisno od stopnje ohranjenosti alveolarnih grebenov in kvalitete (gostote) čeljustne kostnine se pacientom predlagajo različne rešitve z implantati.**

Vsekakor je za pacienta najbolj prijetna rešitev z večjim številom klasičnih zobnih vsadkov, ker je tako omogočena rekonstrukcija celotnega zobovja s fiksnim mostičkom. V tem primeru mora biti zagotovljen zadosten volumen kostnine na mestu vsajevanja in sicer minimalno 6 mm širine in 10-12 mm višine grebena. Za uspešno in dolgotrajno nošenje fiksne konstrukcije mora v tem primeru biti tudi zadostno število vsadkov nosilcev in sicer 8 v zgornji čeljusti ter 6 v spodnji čeljusti.

V primerih z nezadostno količino kostne mase v izogib dodatnim oralno kirurškim posegom augmentacije kosti, je podjetje Bredent Medical naredilo implantološki sistem SKY Fast&Fixed. Sestavljen je iz reduciranega števila daljših implantatov, ki se vsajajo v »varno cono« oz. območje, kjer ne potekajo krvne žile in živci ter se izogiba sinusni votlini v zgornji čeljusti. To se doseže s poševnim vsajevanjem, tako da končni vidni del vsadka dosega območje podočnikov. Na takšno pripravo se s posebno konstruiranimi nosilci izdelava vijadena konstrukcija, katera se po potrebi sname. Ena od prednosti tega sistema je tudi ta, da je mogoče v enem dnevu izdelati začasni mostiček na sveže vsajene implantate.

Posebno poglavje so z implantati podprte zobne proteze. Ta zelo popularna metoda trajne stabilizacije zobnih protez je zelo razširjena. Pomeni, da se s pomočjo zobnih vsadkov in pritrilnih elementov pritrdijo novo izdelane ali že obstoječe zobne proteze. Prednost takšne vrste rešitve je v minimalnem številu zobnih vsadkov, na katere se pritrdijo zobne proteze s pomočjo polzil ali krogljice ve-

zave. Princip je, da je en del (matrica) vgrajen v protezo, drugi del (patrica) pa sloni na implantatu in skupaj predstavljata stabilno povezavo med čeljustjo in protezo. Pacienti, ki so zgodaj ostali brez zob, so glede implantologije hendikepirani zaradi zmanjšane volumna zobnih grebenov in čeljustne kosti. Zaradi kostno degenerativnih procesov se volumen kosti zmanjšuje v vertikalni in horizontalni smeri. V mnogih



takšnih primerih je implantiranje z implantatom klasičnih dimenzij nemogoče. Kot rešitev obstaja implantološki sistem MiniSKY. Ta sistem predstavlja vsadke zmanjšane premera, katere je podjetje Bredent razvijalo s posebno natančnostjo in jih odlikuje visoka stabilnost in sprijemanje s kostnim tkivom. Njihova miniaturnost omogoča umestitev v ozke kostne grebene, ne da bi bil potreben dodaten operativni poseg.

Svojo široko uporabnost so prav ti MiniSKY implantati našli pri stabilizaciji in pritrjevanju obstoječih totalnih snemnih zobnih protez. Pogoj je, da ima proteza pasivno lego in da jo mini implantati s krogljčnim pritrilnim sistemom držijo v poziciji. Implantati ne smejo biti direktno obremenjeni in brez delovanja stranskih sil. Prednosti sistema MiniSKY so

enostaven operativni protokol, minimalne prostorske zahteve, minimalno invazivni operativni poseg, hitro celjenje, možnost takojšnje obremenitve in ugodna cena. Praktičnost in kakovost take rešitve lastniki snemnih protez takoj spoznajo.

Tako kot za higieno svojih zob je treba skrbeti tudi za higieno zobnih vsadkov, ne glede na njihovo izvedbo. Tako kot lahko pomanjkljiva ali nepravilna higiena pripelje do izgube zob, lahko pripelje tudi do izgube zobnih vsadkov. Postopek in način čiščenja ustne votline se zaradi specifičnosti vsakega posameznika poučuje individualno ob zaključku implantološkega posega. Lahko pa rečemo, da so pripomočki, ki jih taki pacienti potrebujejo za vzdrževanje dobrega ustnega zdravja, njihov skupni imenovalec.

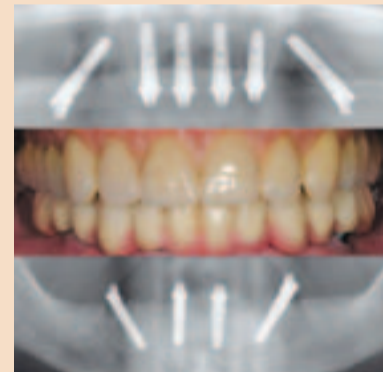Za vzdrževanje ustnega zdravja pacient še vedno potrebuje zobno ščetko, čeprav morda nima več zob. Mora biti mehka, z več tisoč filamentnimi vlakni. Kadar so zobje še prisotni, taka ščetka omogoča temeljito odstranjevanje zobnih oblog brez poškodb dlesni. Kadar pa zob ni, je taka ščetka namenjena odstranjevanju oblog, ki se naberejo na mehkih tkivih pod protezo.

Za odstranjevanje oblog okrog implantatov se lahko uporabljajo različni pripomočki: snopasta zobna ščetka oziroma zobna ščetka s samo enim snopom ščetin, posebne medzobne ščetke, katerih žično jedro je plastificirano ali posebne zobne nitke, ki so že narezane na določeno dolžino in imajo vgrajeno posebno čistilno gobico. Za vzdrževanje implantatov je še posebej priporočljiva električna zobna ščetka Sonicare, saj je

njena učinkovitost pri ohranjanju ustnega zdravja potrjena s številnimi raziskavami.

Nikakor pa se ne sme pozabiti, da je treba redno obiskovati zobozdravnika na kontrolnih pregledih, kjer se spremlja stanje implantatov, poskrbi pa se tudi za profesionalno čiščenje.

Hiter način življenja mnogokrat zahteva tudi hitre in učinkovite zobozdravstvene rešitve, saj si le malokdo lahko privoščiti, da bi bil brez zob in v stiku z ljudmi dalj časa. Tega se zavedajo tudi podjetja, ki proizvajajo dentalne materiale in zobne vsadke, ter tako skušajo zagotoviti terapevtom in seveda predvsem pacientom kar najbolj hitre, kvalitetne, estetske



in cenovno sprejemljive rešitve. To je prav gotovo uspelo nemškemu podjetju Bredent, ki s svojo inovativnostjo in na drugi strani preprostostjo zagotavlja hitro rešitev marsikaterega problema. Implantatni sistem Bredent Sky Fast&Fixed (hitro in fiksno) že z imenom nakazuje, kaj se z njim želi doseči.

Ta sistem predstavlja trenutno najhitrejšo in najučinkovitejšo metodo, s katero se Vam zagotovi fiksen zobni mostiček v najkasneje enem tednu, večinoma pa že v enem dnevu, cca 12-15 urah - v tem primeru gre za začasni mostiček, ki ga lahko nosite tudi do enega leta, po tem času pa se zamenja za končni izdelek in s tem se razdelijo tudi stroški. Naj gre za popolno brezzobost ali pa stanje, ko je potrebno odstraniti vse še preostale zobe, ključno pri

vsem je, da je potreben samo en operativni poseg. Ocena, ali je tak poseg izvedljiv, se naredi na osnovi ortopana ali CT slike. Velikokrat je za implantacijo problem količina kosti na mestu, kjer naj bi bil postavljen implantat. V zgornji čeljusti bližina sinusa in v spodnji čeljusti bližina živca otežujeta ali celo onemogočata implantacijo. Zato so v takih primerih potrebni precej zahtevni dodatni operativni posegi za povečanje kostne mase (dvig sinusnega dna...), kar podaljša terapijo in poveča stroške. Bredent Sky Fast&Fixed pa ima odlično rešitev tudi za takšne primere. Ker so lahko vsadki postavljeni pod kotom tudi do 35 stopinj, se lahko v zgornji čeljusti izognemo dvigu sinusnega dna, v spodnji čeljusti pa živcu (predlagam shematsko sliko in RTG posnetke).

Pri vsem skupaj pa je še ena velika prednost. Vsi omenjeni mostički so fiksni, vendar pa jih je v ambulantni mogoče sneti, ker so priviti z vijaki, ki se ne vidijo. To omogoča pri rednih kontrolnih obiskih odstranitev mostička, temeljito profesionalno higieno in če je potrebno, tudi popravilo.

Končni izdelek je lahko kovinsko-kompozitni, kovinsko-keramični ali pa cirkonij-keramični. Tu gre za razlike v kakovosti, trajnosti, estetiki in nenazadnje tudi v ceni.

Poudariti je treba, da to ni edina rešitev, ki jo omogoča ta sistem in da se pri vsakem pacientu posebej odloči in določi, kakšna rešitev bi bila najbolj primerna. Podjetje Bredent ima v svojem proizvodnem programu materiale in rešitve tudi za vse ostale primere - posamezne vsadke, mostičke na vsadke in sisteme za fiksacijo snemnih protez na vsadke, kar lahko dobesedno spremeni življenje nekomu, ki nosi spodnjo totalno protezo. ■

**Avtor:**

Michael Dvorak, dr. dent. med.

## Tečaj implantologije IFZI Adria v Radovljici



23. in 24. januarja je v Radovljici potekal še zadnji iz serije tečajev izdelave implantatov, ki potekajo pod pokroviteljstvom IFZI (Internationales Fortbildungszentrum für zahnärztliche Implantologie) iz Nürnberga (Nemčija), katerega direktor je priznani profesor



dr. Manfred Lang iz Department of Implant Dentistry na Univerzi v New Yorku.

Udeleženci so bili s tečaji, ki ga je organiziral predstavnik za Slovenijo podjetje IFZI Adria, izredno zadovoljni. Pohvalili so inovativen pristop praktičnega usposo-

bljanja na posebej prirejenem simulatorju (neživem pacientu).

Takoj po zaključku tečajev so že stekli pogovori o njihovi ponovitvi v letošnjem letu. Za več informacij se lahko obrnete na gospo Sašo Rojc, 041 595 748, sasa@bredent.si. ■



Prof. Dr. Manfred Lang & Dr. Fabian Tina in Matic

# Bez skrbi

*Potreben je samo en tretma!*

**SKY® fast & fixed terapija**

*„Od leta 2007 je bilo obravnavanih več kot 20.000 pacientov.“*

SKY® fast & fixed takojšnjo terapijo so v sodelovanju razvili implantologi, protetiki in zobni tehniki. Preprosto za uporabo. Estetski rezultati. Večji prihranek.

- **Hitro** | V večini primerov je implant vstavljen in obnovljen v eni sami obravnavi.
- **Ponovljivo** | Standardiziran postopek. Isti proizvajalec za kirurga in protetika.
- **Dostopno** | Vašim pacientom po ugodni ceni povrne veselje do življenja.

Za več informacij o indikacijah in vsestranosti SKY® fast & fixed terapij pokličite 01 43 66 156.



Informacije o izdelkih  
poiščite na  
[http://skyfastandfi.xed.  
bredent-medical.com](http://skyfastandfi.xed.bredent-medical.com)



SKENIRAJTE TO STRAN  
Z LAYAR APP

**SKY**  
IMPLANT SYSTEM



40 YEARS DENTAL INNOVATIONS  
1 9 7 4  
2 0 1 4

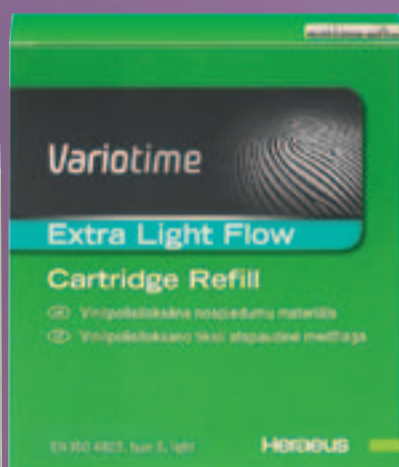
bredent group



## Variotime®

**Variotime** je inovativen A-silikon, ki zagotavlja odlične rezultate in prilagodljiv delovni postopek. Preizkusite popolno kombinacijo natančnosti in prilagodljivosti delu.

2x



+



96 EUR  
brez DDV

+



+



**Variotime Easy Putty (600 ml)**  
**+ 2 x Variotime medium/light/  
extra light flow (2x 50 ml)**  
**+ Alligat Chroma fast set 500 g**

Omenjene akcijske proizvode poiščite pri pooblaščenih distributerjih Heraeus Kulzer proizvodov:

**Dental Ekspres d.o.o.** **Dental Medical d.o.o.**

T: 080 1607

T: 083 845 960

[www.dentalekspres.si](http://www.dentalekspres.si)

[www.dental-medical.si](http://www.dental-medical.si)

**Dentalia d.o.o.**

T: 01 583 7730

[www.dentalia.si](http://www.dentalia.si)

**Farmadent d.o.o.**

T: 02 450 2881

[www.farmadent.si](http://www.farmadent.si)

**Prodent**

International d.o.o.

T: 01 5204 800

[www.prodent.si](http://www.prodent.si)

**Variotime®**

Ta inovativni A-silikon se prilagaja Vašem načinu dela.

- Spremenljiv in inteligenen časovni koncept daje fleksibilnost pri izbiri dolžine postopka ter začetka strjevanja materiala.
- Natančno odtiskovanje in natančna reprodukcija odtisa zaradi dimenzijske obstojnosti in hidrofilitnosti.
- Uporablja se za številne indikacije-en sistem za vse tehnike odtiskovanja.

Heraeus Kulzer. Giving a hand to oral health.

# Mineralni trioksidni agregat-cement za vse letne čase

**Pulpna in periapikalna patologija se razvije z okužbo pulpe in periapikalnih tkiv z mikroorganizmi. V eksperimentalnih pogojih pulpa in periapikalna tkiva kažejo razvoj patologije in pridruženih lezij pri izpostavljenosti bakterijam. Zaključek je, da so mikroorganizmi glavni škodljivi dejavniki pulpe in pozobnice. Zapora komunikacij med koreninsko kanalskim sistemom in periapikalnimi tkivi je nujno potrebna za preprečitev prepuščanja bakterij.**

Idealni ortogradni ali retrogradni polnilni material zatesni poti komunikacije med koreninsko-kanalskim sistemom in tkivi v okolici. Material naj bo ne-toksičen, ne-karcinogen, biokompatibilen, netopen v tkivnih tekočinah in

Portlandski cement v svoji sestavi v glavnem kalcijev silikat in ne vsebuje bizmutovega oksida, vsebuje pa kalij. Kalcijev oksid je dodan v belem in v sivem MTA (Angelus, Londrina, Brazilija) za hitrejši čas strjevanja, ki je v pri preostalih

strjevanje, ki znaša 10 minut v primerjavi s časi strjevanja preostalih MTA cementov, ki znašajo 4 ure. Pakiran je v hermetično neprepustni steklenički, ki omogoča natančno odmerjanje zelene količine MTA brez vdora neželene vlage v preostanek materiala in tako brez nepotrebnih odpadkov materiala.

## Endodonska revaskularizacija

Zdravljenje ne-vitalnih zob z nedoraslimi koreninami z apikalno patologijo predstavlja izziv. Mehanično čiščenje in oblikovanje koreninskega kanala je težko, včasih nemogoče, za predvidljivo zdravljenje. Pri polnitvi tankih dentinskih sten koreninskega kanala lahko pride do poka korenine, pa tudi veliko količino nekrotičnega debrisa v širokem koreninskem kanalu je težko popolnoma dezinficirati. Predstavljena je nova tehnika za revaskularizacijo stalnih zob z nedoraslimi koreninami z apikalnim paradontitisom. Koreninski kanal je spran z obilno količino

kovita koronarna zapora imajo sposobnost ustvariti okolje, ki je potrebno za uspešno revaskularizacijo. Razvoj normalnega sterilnega granulacijskega tkiva znotraj koreninskega kanala, menijo, da pomaga pri revaskularizaciji in stimulaciji cementoblastov ali nediferenciranih mezenhimskih celicah v periapikalnem področju ter vodi k nalaganju materiala v področju apeksa kot tudi na lateralnih dentinskih stenah.

## Primer napačne identitete

15-letna punca je bila napotena v avtorjevo privatno endodonsko kliniko za oceno spodnjega levega drugega ličnika. Zdrava mlada pacientka brez posebnosti v splošni anamnezi, je v stomatološki anamnezi podala oteklino na lični strani v področju drugega spodnjega ličnika in nelagodje na direkten pritisk na zob.

Ob kliničnem pregledu je bila pacientka brez simptomov in zob je deloval intakten, brez kariesa. Prisotnost skleninskega bisera na zobu 45 je nakazoval možnost tega tudi na zobu 35, ki naj bi se med funkcijo odlomil, prišlo je do mikro-razkritja in posledično do nekroze pulpe. Zob je imel širok apeks z veliko radiolucenco (sli-

ko, ki je podobna kot so jo opisali Rule in Winter s sod. Naredili smo dostopno kaviteto, prišlo je do purulentne hemoragične drenaže, potrjena je bila nekroza pulpe. Koreninski kanal smo počasi sprali z 20 ml 5,25% NaOCl za 15 min. Uporabili smo EndoVac sistem z negativnim apikalnim pritiskom (Axis, Sybron Endo, ZDA) in makro kanilo (slika 3). Kanal smo osušili s papirnimi poeni, vstavili smo antibiotično medikamentozno pasto z mešanico ciproflaxina, metronidazola in minociklina, ki so jo opisali Hoshino in sod. Zmešali smo jo v kremasto konsistenco in jo z lentulo vnesli v koreninski kanal v globino 8 mm, pokrili smo jo s sterilno vatko in z modrim Cosmcore materialom (Cosmedent, ZDA) (slika 4).

Pacientka se je ponovno oglasila na kontrolni pregled čez tri tedne in bila je brez simptomov. Odstranili smo začasno koronarno zaporo in koreninski kanal ponovno izprali z 20 ml 5,25% NaOCl z EndoVac sistemom z negativnim apikalnim pritiskom. Kanal je bil čist in suh brez znakov vnetnega eksudata. V koreninski kanal smo vstavili K-file #30 do globine 10 mm, kjer smo začutili vitalno tkivo, s tem smo sprožili manjšo krvavitev v kanal, ki smo jo ustavili na 5 mm pod skleninskoceментno mejo in pustili 30 minut, da se je ustvaril krvni strdek. Po 30 minutah smo potrdili prisotnost krvnega strdka 5 mm pod skleninskoceментno mejo. Nanj smo previdno nanесли beli MTA Angelus, ki se je strjeval 20 min. Po preverjanju trdnosti strjenega MTA smo naredili koronarno zaporo iz kompozita. Pacientko smo naročili na kontrolni pregled čez tri mesece. MTA smo nanесли bolj apikalno kot smo si želeli (slika 5).

Na kontrolnem pregledu čez tri mesece je bila pacientka popolnoma brez simptomov, kontrolni rentgenski posnetek je pokazal popolno resolucijo periapikalne radiolucence z zaporo apeksa in odebelitvijo dentinskih sten. Testi pulpe so bili nedoločljivi (slika 6).

Kontrolni rentgenski posnetek po enem letu je pokazal, da je bilo na zobu opravljeno endodonsko zdravljenje. Novi zobozdravnik, ki ni bil seznanjen s postopkom revaskularizacije, je opravil endodonsko zdravljenje s polnitvijo z gutaperčo, ki je uspešno.

## Zaključek

Prihodnost endodontije je svetla, saj se razvijajo nove tehnike in tehnologije, ki nam omogočajo neboleče in predvidljivo endodonsko zdravljenje, ki še naprej izpolnjuje enega izmed glavnih ciljev v zobozdravstvu, to je ohranitev naravnih zob. ■

**Avtor:**

Dr. Gary Glassman, Kanada



MTA Angelus (Brazilija) in MTA Cermaed (Poljska) sta na voljo v hermetično zaprtih stekleničkah.

dimenzijsko obstojen. Nadaljnje, naj prisotnost vlage ne vpliva na njegove lastnosti tesnjenja, naj bo enostaven za uporabo in radiopačen za razpoznavo na RTG posnetkih.

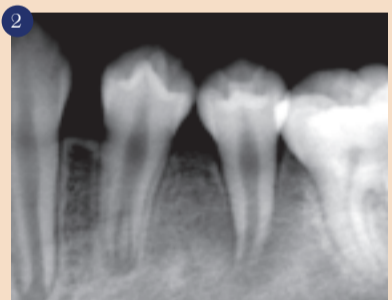
Obstoječi materiali v endodontiji niso posedovali »idealnih« lastnosti, zato je bil razvit MTA-mineralni trioksidni agregat. Na začetku so ga priporočali za uporabo kot polnilni material v apikalnem področju koreninskega kanala. Kasneje je bil uporabljen za direktno kritje pulpe, pri pulpotomiji, pri apeksifikaciji nedoraslih korenin, za tvorbo apikalne bariere pri zobeh z odprtimi apeksi, zaprtje predrtij korenin in najbolj nedavno v primerih revaskularizacije. MTA je priznan kot bioaktivni material.

MTA dokazano zatesni poti komunikacije med koreninsko-kanalskim sistemom in tkivi v okolici in s tem pomembno zmanjša migracijo bakterij. Narejen je iz finih delcev, ki se strjujejo v prisotnosti vode. Sestavljajo jo ga trikalcijski silikat, trikalcijski aluminat, tetrakalcijski aluminoforit, kalcijev sulfat dihidrat (sadra) in bizmutov oksid, ki mu zagotavlja radiopačnost.

Portlandski cement je najpogosteje uporabljen tip cementa v splošni uporabi. Je osnovna sestavina betona, malte, ometov in fugirnih mas. Pridobivajo ga iz apnenca. MTA je na voljo v sivi in v beli barvi, kristalna struktura in kemična sestava obeh sta si podobni, razen prisotnosti železa v sivem MTA. Oba vsebujeta bizmutov oksid in kalcijev silikatni

Portlandski cement drugih proizvajalcev, ki so na tržišču, predolg.

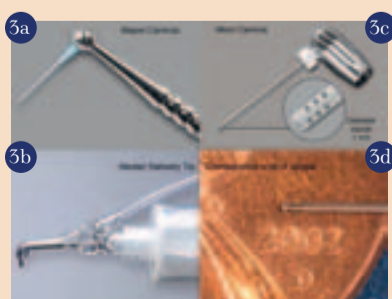MTA ima podoben mehanizem delovanja kot kalcijev hidroksid, v katerem je glavna komponenta kalcijev oksid, ki se ob stiku s človeškim okoljem pretvori v kalcijev hidroksid, rezultat je visok pH; 12,5. Rezultat je antibakterijsko delovanje dalj časa. Vendar za razliko od drugih produktov



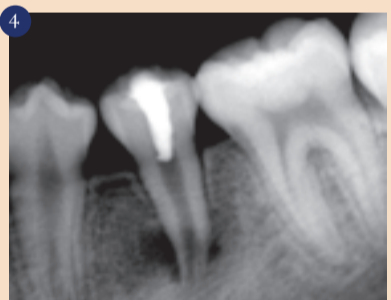
RTG posnetek spodnjega levega drugega ličnika z veliko periapikalno radiolucenco z nedoraslo korenino longitudinalno in lateralno.

kalcijevega hidroksida, kot je Dycal (Dentsply ZDA) ima MTA Angelus (Angelus, Brazilija) zelo nizko topnost in ohranja odlično marginalno tesnjenje.

Končno, v nasprotju z večino dentalnih materialov, MTA dejansko potrebuje vlago za strjevanje. Izmed komercialno dobavljenih MTA produktov je MTA Angelus zelo primeren za večino endodontskih postopkov zaradi časa

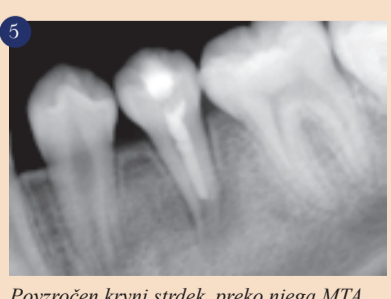

EndoVac sistem z apikalnim negativnim pritiskom (Axis/SybronEndo, ZDA).

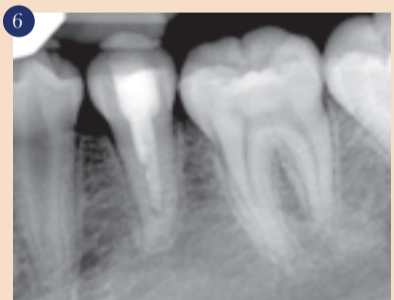

Po vstavitvi antibiotične paste v kanal smo naredili začasno koronarno zaporo.

raztopine za spiranje in kombinacijo treh antibiotikov. Ko je protokol dezinfekcije zaključen, se apeks korenine mehanično razdraži, da se sproži krvavitev v kanal za tvorbo krvnega strdka na skleninsko-cementni meji. Preko krvnega strdka smo nanесли MTA in preko njega še kompozit. Kombinacija razkuženega kanala in matriksa, v katerega lahko vraste novo tkivo in učin-

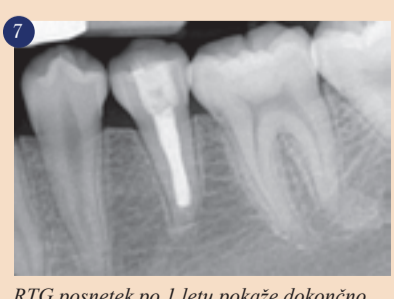

Povzročen krvni strdek, preko njega MTA Angelus (Angelus, Brazilija), sledila je kompozitna plomba.



Kontrolni RTG posnetek po 3 mesecih pokaže odličen razvoj dentina longitudinalno apikalno in lateralno.

ka 2). Globine sondiranja v levem spodnjem kvadrantu so bile v mejah normale. Test vitalitete na električni tok in na hladno je bil negativen. Na poklep in na palpacijo je bil zob rahlo občutljiv. Zaradi močno širokega apeksa, več kot 4 mm in tankih dentinskih sten koreninskega kanala, je bil zob nagnjen k morebitni poki. Zdelo se je, da je potrebno poskusiti za regeneracijo pulpe s tehni-



RTG posnetek po 1 letu pokaže dokončno endodonsko zdravljenje s strani novega zobozdravnika.



# CURAPROX


## Za miren spanec dojenčka in staršev



SWISS PREMIUM ORAL CARE

### Standardna duda v ustni votlini otroka

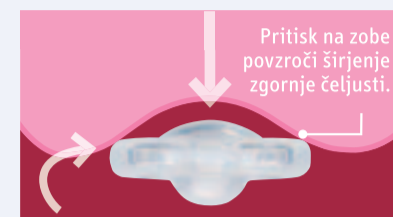
Slabo: pritisk na nebo v ustih



Poškodovana mesta, ki jih lahko  
povzročijo ali poslabša prepogosta  
uporaba dude

### Duda CURAPROX zelo zmanjšuje nevarnost poškodb.

Optimalno: brez pritiska na nebo v ustih



Odprti ugriz: Problem nastane z izrastom  
prvih sekalcev. Duda CURAPROX ima kar se  
da ploško povezavo med zunanjim obročkom  
in sesalnim delom. S tem je kar najbolj zmanj-  
šano tveganje za nastanek odprtega ugriza.



## Učinkovita tolažba brez neželenih učinkov

- Potolaži dojenčka in hkrati preprečuje križni ugriz
- Omogoča naraven razvoj spodnje čeljusti in mišic v ustnicah
- Protialergijska, koži prijazna in zelo trpežna

! Za nakup ortopedskih otroških dud Curaprox po posebnih cenah za zobozdravnike pokličite 02/ 460 53 42 ali pišite na [prodaja@flegis.si](mailto:prodaja@flegis.si).



## Doživite spremembo paradigme zobne preventive v živo na seminarju iTOP Introductory



Projekt podpira  
CURAPROX

# iTOP Introductory

## individualni Trening Oralne Profilakse

Naučite se pravilnega čiščenja zob, ter kako posredovati  
to znanje in spretnosti drugim. Izberite svoj termin:

Pridružite  
se slovenskim  
strokovnjakom,  
ki že imajo iTOP  
certifikat

Na naših seminarjih iTOP boste pridobili posebna znanja in spoznali pravilne tehnike, kako obdržati svoje zobe vse življenje. Te informacije boste lahko prenesli svojim pacientom.

Na seminarju iTOP Introductory boste vse to spoznali izkustveno - z zobno ščetko v roki in v zabavni učni uri skupaj z drugimi zobozdravstvenimi strokovnjaki.

Za prijavo pokličite 02/620 4749 in potrdite svojo udeležbo na seminarju iTOP Introductory.

Pohitite, število udeležencev je omejeno.



14. februar 2015

Four Points by Sheraton Ljubljana Mons



21. marec 2015

Hotel Plaza Ljubljana

Za podrobnejšo predstavitev seminarja  
pokličite 02/620 47 42.