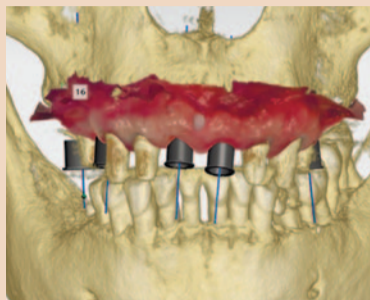




События

Удаление третьего моляра может оказывать положительное влияние на чувство вкуса

▶ с. 6



Клинический случай

Полностью цифровой рабочий процесс с изготовлением временных реставраций методом трехмерной печати

▶ с. 8



Новости

Далеко идущие планы китайского производителя прозрачных элайнеров

▶ с. 14

Доля антипрививочников среди будущих стоматологов вызывает тревогу

Джереми Бут,
Dental Tribune International

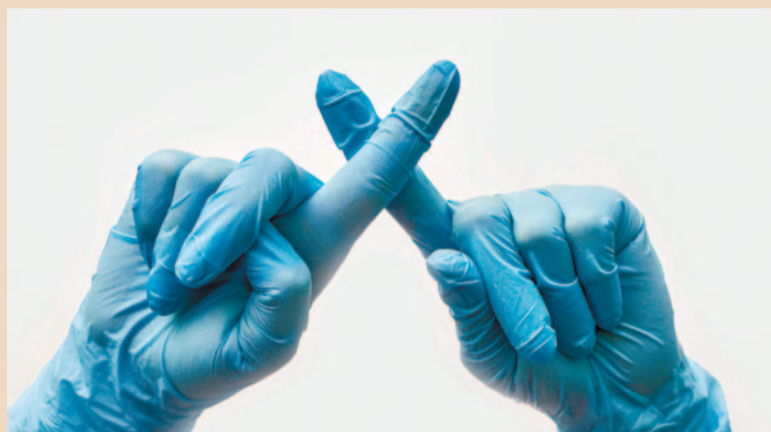БРНО, Чешская Республика: опрос студентов стоматологических школ мира об их отношении к вакцинам от COVID-19 показал, что 22,5% будущих стоматологов испытывают те или иные сомнения по этому поводу, а 13,9% недвусмысленно отказываются делать такую прививку. Исследователи установили, что недостаточно высокий уровень согласия на вакцинацию связан с рядом факторов, включая социально-экономический контекст, и призвали учебные заведения уделить больше внимания освещению вопросов эпидемиологии инфекционных заболеваний в рамках подготовки стоматологов.

Исследователи из нескольких европейских университетов и одного университета Палестины связались с комитетом по науке Международной ассоциации студентов-стоматологов (IADS) и при его посредничестве осуществили сбор данных в организациях-членах IADS. Анкету, разработанную для оценки уровня персонального принятия вакцин от COVID-19 и факторов, влияющих на этот уровень, заполнили в общей сложности 6639 студентов из 22 стран.

Исследователи установили, что 7,4% студентов решительно не согласны на вакцинацию против COVID-19, 6,5% не согласны делать прививку, и 22,5% сомневаются. Столько же (22,5%) выразили согласие, 41,0% студентов были полностью согласны пройти вакцинацию.

Как показал анализ данных, социально-экономический статус стран проживания и обучения студентов имел значительное влияние на уровень согласия. Среди респондентов из стран с низким уровнем доходов и доходами ниже среднего (LLMIC) сомневающихся было 30,4%, тогда как в странах с уровнем доходов выше среднего и высокими доходами (UMHIC) этот показатель составил всего 19,8%.

Сомнения выразили 37,5% участников опроса из стран с низким уровнем доходов (LIC), 27,8% респондентов из стран с уровнем дохода ниже среднего (LMIC), 25,2% студентов из стран с уровнем доходов выше среднего (UMIC) и 11,1% будущих стоматологов из стран с высоким уровнем доходов (HIC). Наименьшая доля лиц, не приемлющих вакцины от COVID-19 (7,3%), была зафиксирована среди респондентов из HIC, наибольшая (18,6%) – среди студентов из LIC.



Исследователей настораживает число студентов-стоматологов, которые либо решительно отказываются от вакцинации против COVID-19, либо испытывают значительные сомнения по поводу вакцинации. Такие настроения чаще встречаются среди студентов, живущих в странах с низким уровнем доходов и уровнем доходов ниже среднего. (Иллюстрация: G.Tbov/Shutterstock)



Исследователи подчеркивают важность уровня принятия вакцин среди студентов-стоматологов как представителей глобального сообщества будущих медицинских работников. (Иллюстрация: Photographee.eu/Shutterstock)

На отношение к вакцинам влияют СМИ, социальные сети и уровень доверия к правительству

Исследователи оценили влияющие на отношение респондентов к вакцинам факторы, описанные Стратегической консультативной группой экспертов ВОЗ по иммунизации. К таким факторам относятся характер источников информации о вакцинах от COVID-19, уровень доверия к правительству и фармацевтическим компаниям, религиозные убеждения и традиционные верования. Ученые также оценили индивидуальные факторы,

«Недоверие к правительству и фармацевтической индустрии также оказывало значительное влияние на отношение студентов-стоматологов к вакцинации от COVID-19»

например, уверенность в наличии доступа к необходимой информации и убежденность в том, что иммунитет человека в состоянии сам справиться с болезнью.

Согласно исследованию, в LLMIC студентов, подверженных влиянию информации, полученной из СМИ и социальных сетей, было больше (42,0%), нежели в UMHIC (30,4%). Кроме того, среди студентов-стоматологов из LLMIC тех, кто прислушивался к мнению знаменитостей и религиозных и политических лидеров, было больше (21,3%), чем среди студентов из UMHIC (14,5%).

Также в UMHIC доли респондентов, выразивших доверие к правительству и фармацевтическим компаниям, были больше (37,9 и 51,0% соответ-

ственно), чем в LLMIC (27,1 и 37,0%). Студенты-стоматологи из LLMIC были более склонны соглашаться с теми своими соотечественниками, кто отказывался от вакцинации против

COVID-19 по религиозным или культурным соображениям, нежели учащиеся из UMHIC (18,0% против 10,9%).

Из LLMIC 38,1% респондентов заявили, что считают другие методы профилактики заболевания более эффективными, чем вакцины; такого же мнения придерживаются 22,4% студентов из UMHIC.

Опрос показал, что в UMHIC больше студентов (33,1%) уверено в том, что располагают достаточным количеством информации о вакцинах, нежели в LLMIC (27,0%).

Доктор Huthaifa Abdul Qader, вице-президент IADS по научно-исследовательской работе и один из авторов этого исследования, сказал в беседе с Dental Tribune International (DTI): «Мы установили, что негативное отношение студентов-стоматологов к вакцинам от COVID-19 во многом связано с социально-экономическим контекстом. Вакцинации препятствуют СМИ, социальные сети и дефицит информации о безопасности прививок. Недоверие к правительству и фармацевтической индустрии также оказывало значительное влияние на отношение студентов-стоматологов к вакцинации от COVID-19».

Исследователи призывают преподавателей уделять больше внимания вопросам эпидемиологии

Обсуждая полученные результаты, исследователи подчеркивают значимость принятия вакцин среди студен-

тов-стоматологов. Они пишут: «Как представители сообщества будущих медицинских работников, студенты-стоматологи играют решающую роль в распространении достоверной информации об эффективности и безопасности вакцин от COVID-19. Именно врачи могут в значительной степени влиять на формирование общественного мнения по медицинским вопросам, включая и вопросы вакцинации».

В разговоре с DTI доктор Abdul Qader сказал, что «к столь сильному разбросу мнений студентов-стоматологов о вакцинации привело разнообразие представлений о степени опасности COVID-19». Он добавил, что в разгар пандемии студентам многих стран внезапно пришлось вернуться к клиническим занятиям, чтобы иметь возможность закончить обучение. «Такие метания из крайности в крайность не могли не породить сомнения, результатом которых быстро стала потеря интереса к теме вакцинации и понимания личной ответственности за происходящее», – отметил доктор Abdul Qader.

Исследователи призывают преподавателей бакалавриата больше рассказывать своим студентам об эпидемиологии инфекционных заболеваний. Отвечая на вопрос о возможных первых шагах в этом направлении, доктор Abdul Qader сказал, что IADS уже начала совместно с различными организациями работать над тем, чтобы привлечь внимание к данной проблеме, например, с помощью кампаний среди

«Ряд исследований показал, что за последние 50 лет распространенность инфекционных заболеваний в развитых странах снизилась, поэтому стоматологические учебные заведения теперь уделяют этим вопросам гораздо меньше внимания»

→ DTI стр. 2



Согласно исследованию, свыше 38% студентов-стоматологов, проживающих в странах с низким уровнем доходов и уровнем доходов ниже среднего, заявили, что считают другие методы профилактики COVID-19 более действенными, нежели вакцинация. (Иллюстрация: Joe McUbed/Shutterstock)

← DT стр. 1

студентов. «Это может помочь включить полноценный курс эпидемиологии в учебные планы стоматологических факультетов. Мы представили наше исследование Ассоциации стоматологического образования в Европе и ведем переговоры с Международным институтом вакцин», – пояснил доктор Abdul Qader.

«Ряд исследований показал, что за последние 50 лет распространенность инфекционных заболеваний в развитых странах снизилась, поэтому стоматологические учебные заведения теперь уделяют этим вопросам гораздо меньше внимания – в отличие от аспектов неинфекционных заболеваний. Мы предлагаем преподавателям вновь начать рассказывать сту-

дентам об инфекционных заболеваниях и принципах работы вакцин, чтобы следующее поколение медицинских работников обладало необходимыми знаниями о сути вакцинации и испытывало меньше сомнений относительно пользы прививок».

Исследовательская выборка была репрезентативной и представляла студентов стоматологических фа-

культетов всех регионов мира. Целевой группой являлись студенты бакалавриата, однако к опросу были привлечены и ординаторы, и те, кто завершил обучение в течение предыдущих 12 мес. Средний возраст респондентов составил около 22 лет, большинство опрошенных относились к женскому полу (70,5%) и уже приступили к клинической практике

(66,8%). Проживали в UMIC 45,7% респондентов.

Исследование «Global prevalence and drivers of dental students' COVID-19 vaccine hesitancy» («Глобальная распространенность антипрививочных настроений среди студентов-стоматологов и факторы, влияющие на их неприятие вакцин от COVID-19») было опубликовано 29 мая 2021 г. на сайте журнала Vaccines. [DT](#)

Первичное лечение пародонтита с помощью стоматологических лазеров

Гингивит и маргинальный пародонтит являются заболеваниями преимущественно бактериальной этиологии. Пародонтит представляет собой хроническое многофакторное воспалительное заболевание, вызываемое аккумуляцией бактериальной биопленки на поверхностях зубов. Его развитию способствует не адекватная местная и/или системная иммунная реакция [1]. С клинической точки зрения первичное лечение пародонтита должно быть направлено главным образом на устранение инфекции. Обычно для этого прибегают к механической обработке поверхностей пораженного зуба, его корней в области пародонтальных карманов и прилегающих мягких тканей. Для эффективного лечения необходимо выявить и по возможности устранить возможные индивидуальные факторы риска. В отдельных случаях показано применение системных антибиотиков [2].

В нашей стоматологической клинике при лечении пародонтита уже давно применяются лазеры с различными длинами волн. Взаимодействие со специалистами разного профиля всегда расширяет спектр терапевтических возможностей: установленная некоторое время назад способность лазеров снижать бактериальную нагрузку привела к широкому использованию этих устройств в рамках пародонтологического лечения [3].

Авторы нового руководства S3 по систематическому пародонтологическому лечению, представленного на Конференции стоматологов Германии в 2018 г., рекомендуют прибегать к вспомогательной системной антибиотикотерапии и механической очистке поддесневой области только после тщательной оценки тяжести заболевания и сопутствующих факторов риска. Эффективность вспомогательной системной антибиотикотерапии в сочетании с механической обработкой пораженных зубов была подтверждена [4], однако воздействие антибиотиков на микробиоту человека изучено еще недостаточно, и их бесконтрольное применение связано с риском развития резистентности. Недавние научные открытия и новые, холистические подходы к лечению стимулируют разработку эффективных стратегий борьбы с маргинальным пародонтитом без использования антибиотиков. В последние годы число пациентов, по тем или иным причинам отказывающихся от антибиотикотерапии, равно как и пациентов с непереносимостью антибиотиков или невосприимчивостью к ним, постоянно растет. Благодаря созданию метода противомикробной фотодинамической терапии (aPDT) и появлению новых лазерных технологий сегодня мы можем уничтожать или дезактивировать микроорганизмы, которые трудно или невозможно устранить механически, не повредив при этом окружающие ткани [5].

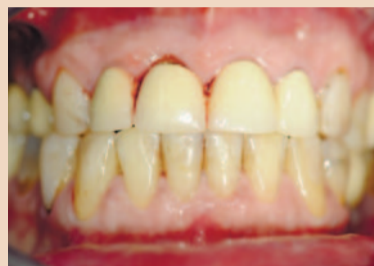

Рис. 1. На этапе оптимизации гигиены полости рта выполняют профессиональную чистку зубов с помощью ультразвуковых наконечников и полирующих паст, сглаживают выступающие края пломб и коронок. Необходимая ортопедическая реабилитация проводится по завершении пародонтологического лечения

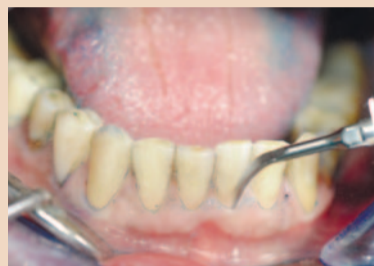

Рис. 2. Механическое снятие зубных отложений с помощью ультразвукового скейлера после нанесения индикатора зубного налета

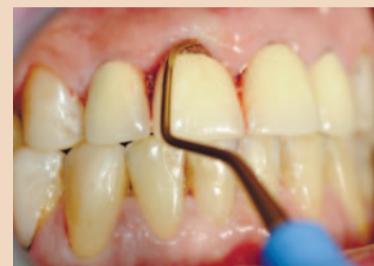

Рис. 3. Нарушение целостности биопленки в ходе снятия зубных отложений и сглаживания поверхности корня

Планирование лечения и его последовательность

В принципе, последовательность лечения при всех формах пародонтита практически одинакова. В зависимости от степени распространения, тяжести и продолжительности заболевания его лечение делится на несколько этапов. При ближайшем рассмотрении, однако, методы терапии демонстрируют существенные различия, которые обуславливаются типом заболевания, отношением пациента, его возрастом и анамнезом, а также предпочтениями клинициста. Но, разумеется, «все дороги ведут в Рим».

Предварительный этап: всестороннее обследование и оптимизация гигиены полости рта

До того как приступить к лечению, проводят сбор анамнеза, тщательную оценку состояния полости рта пациента, рентгенологическое обследование. Все эти меры направлены на постановку предварительного диагноза. В некоторых случаях, например при пародонтальных абсцессах, лечение требуется безотлагательно. В других ситуациях специалисты нашей клиники сразу же проводят лечение с помощью лазеров. Для долгосрочного успеха совершенно необходимо обеспечить надлежащий уровень гигиены полости рта и наладить взаимодействие с пациентом, чтобы добиться дисциплинированного соблюдения рекомендаций и графика посещений стоматолога. Профессиональное снятие наддесневой зубного налета и камня в сочетании с устранением ятрогенных рисков и обучением пациента простым, но эффективным методам контроля бактериального зубного налета позволяет быстро улучшить общее состояние полости рта.

Первый и второй этапы первичного пародонтологического лечения: устранение причин, противомикробная и противовоспалительная терапия

После первичного обследования и постановки предварительного диагноза этот диагноз, результаты осмотра и прогноз должны быть подтверждены в рамках первого этапа лечения. Постановка точного диагноза без рентгенологического обследования невозможна. Присту-

пая к лечению, необходимо сосредоточиться на гигиене полости рта. Многие авторы считают обеспечение надлежащего уровня гигиены полости рта элементом подготовительного этапа. После снятия зубных отложе-

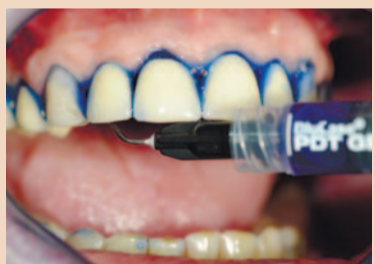

Рис. 4. Введение фотосенсибилизатора во все пародонтальные карманы для обеззараживания всей полости рта

ний и уменьшения воспаления за счет профессиональной и самостоятельной гигиены полости рта следует провести клиническую оценку (измерение глубины зондирования и степени утраты периодонтальной связки), результаты которой служат базисом для постановки точного диагноза, определения прогноза и составления окончательного плана лечения [2]. В то время как меры предварительного этапа применимы ко всем пациентам, терапия на втором этапе может различаться.

Второй этап предполагает очищение поддесневой области (с использованием лекарственных препаратов и лазерной терапии или же без нее) либо – в зависимости от конкретной клинической ситуации – прямое хирургическое вмешательство. Следует отметить, что хирургическое лечение без предварительных консервативных мер показано лишь в редких случаях. Сначала 98% наших пациентов проходят удаление поддесневых отложений и, если дают согласие на это, лазерную терапию. При неострой форме заболевания, особенно при хроническом пародонтите, этого обычно оказывается достаточно – разумеется, если пациент дисциплинированно выполняет данные ему рекомендации. В тяжелых случаях можно сразу перейти к хирургическому лечению. Принять такое решение может помочь обновленная классификация пародонтита, суть которой, однако, не является предметом настоящей статьи. В стандартной клинической практике снятие поддесневых отложений обычно предшествует хирургическому вмешательству, поскольку такая тактика является более щадящей.

Задачи нехирургической противовоспалительной терапии

Цель традиционного консервативного лечения заключается в устранении вызывающих воспаление микро-

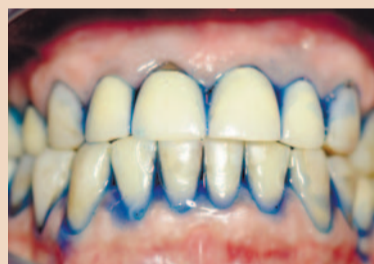

Рис. 5. Перед использованием лазера излишки фотосенсибилизатора необходимо смыть

Лазеры в пародонтологии

Именно здесь в дело вступают лазеры. Обычно пародонтологи применяют лазеры трех типов: неодимовые (Nd:YAG), различные виды диодных лазеров и эрбиевые (Er:YAG) лазеры. Впервые лазер Nd:YAG был использован для очищения пародонтальных карманов более 20 лет назад; в последние годы набирают популярность диодные лазерные устройства. Лазеры Er:YAG отошли на второй план, хотя раньше использовались даже для удаления темных конкрементов с поверхности корня. В принципе, эрбиевые лазеры очень хорошо подходят для деэпителизации или абляции твердых и мягких тканей. Вполне возможно, что вырваться вперед диодным лазером помогла их относительно низкая

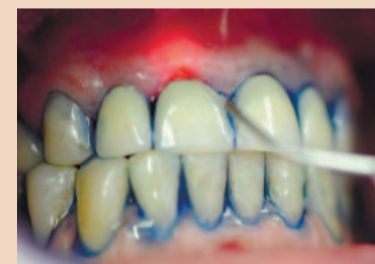

Рис. 6. При помощи лазера с гибким волоконным наконечником фотосенсибилизатор активируют: это приводит к образованию кислородосодержащих радикалов, разрушающих оболочку бактерий



Рис. 7. Пример удобного сенсорного экрана для выбора различных вариантов воздействия, запрограммированных производителем лазера (Schneider Dental)

организмов, очищении от них пародонтальных карманов и соседних тканей, обеспечении гладкости поверхностей зуба и корня и, в редких случаях, удалении инфицированных тканей [6–9]. Следует, однако, понимать, что полное устранение всех патогенных организмов невозможно. Даже удаление инфицированных тканей с помощью кюретажа сегодня, согласно результатам недавних исследований, показано лишь в редких случаях. В 2019 г. группа Jockel-Schneider и соавт. сообщила об успешном применении антибиотиков в сочетании с очищением поддесневой области; понятно, что для большей эффективности такие меры обязательно должны сопровождаться регулярным механическим разрушением бактериальной биопленки [4].

стоимость по сравнению с лазерами Er:YAG. Способ применения диодных лазеров различается в зависимости от длины волны этих устройств: лазеры 660 нм используются только в сочетании с фотосенсибилизатором, а наиболее широкое применение находят лазеры с длиной волны 810, 940 и 980 нм. В контексте противомикробной фотодинамической терапии (aPDT) лазер 810 нм можно использовать вместе с синими фотосенсибилизаторами (метиленовым/толуидиновым) и с зеленым индоцианином. Диодный лазер с длиной волны 980 нм не требует применения дополнительных красителей и может использоваться без вспомогательных веществ для обеззараживания пародонтальных карманов и пластики мягких тканей. В нашей клинике лазерная тера-



Рис. 8. Гибкие волоконные наконечники позволяют обрабатывать область фуркации корней и труднодоступные участки

пия с фотосенсибилизатором широко применяется, в частности, для обработки обычно труднодоступной области фуркации корней и зубов жевательной группы. При использовании лазеров с длиной волны 940, 980 или 1064 нм без фотосенсибилизаторов генерируется более высокая энергия, в результате чего на ткани оказывается термическое воздействие. Следовательно, лечение с помощью таких лазеров подразумевает введение местной анестезии, которая обычно не требуется при aPDT (с комбинированным воздействием фотосенсибилизатора и лазерной энергии). По запросу стоматолога производители лазерного оборудования, как правило, охотно предоставляют результаты научных исследований, касающиеся того или иного устройства.

Основы aPDT можно объяснить на примере следующего клинического случая из нашей обширной практики. После стандартного профессионального снятия зубных отложений в рамках начального этапа лечения (рис. 1 и 2) для удаления поддесневого зубного камня и налета используют лазер (рис. 3). Желательно, чтобы к этому моменту кровоточивость десен была минимизирована: тогда краситель успешно связывается с биопленкой, а не растворяется кровью и не вымывается вместе с ней из пародонтальных карманов. Кроме того, кровь поглощает излучение лазера, что порой создает дополнительные проблемы в случае острого воспаления. Сначала краситель (фотосенсибилизатор) вносят в пародонтальные карманы с помощью канюли с тупым кончиком (рис. 4). Через 1–2 мин излишки красителя смывают с поверхности зубов (рис. 5). Облучение области пародонтального кармана проводят с помощью подходящих гибких волоконных наконечников (рис. 6–8). В нашей клинике также практикуется чрездесневая обработка с помощью наконечника, диаметр которого больше диаметра выходного отверстия лазерной системы (8–12 мм). Опыт, однако, показывает, что при этом энергия лазера и ее биологический эффект заметно снижаются (рис. 9 и 10). Воздействие на клеточном уровне (как часть низкоуровневой лазерной терапии) будет рассмотрено ниже.

Наблюдения в клинике говорят о том, что aPDT значительно повышает скорость заживления непосредственно после операции: клинически это выражается в более быстром уменьшении глубины пародонтальных карманов [10]. Волоконные наконечники, поставляемые в стерильной упаковке, рекомендуются использовать однократно. Некоторые производители предлагают одноразовые насадки, которые устанавливаются на световоды большего диаметра. Несмотря на возможность стерилизации, от многократного использования наконечников лучше отказаться по соображениям гигиены. В контексте пародонтологического лечения излучение лазера не только благотворно воздействует на воспаленную ткань, но и обеспечивает моментальное эффективное уничтожение бактерий, благодаря чему практически исключается риск бактериемии [11]. Тем не менее, оптимальным результатом пародонтологического лечения является не только устранение воспалитель-

ного процесса, но и регенерация структур пародонта. Чем меньше повреждаются ткани в процессе лечения, тем быстрее может начаться их регенерация.

Противомикробная фотодинамическая терапия

В последние годы aPDT зарекомендовала себя как минимально инвазивный способ дезактивации патогенной биопленки, являющийся целесообразной альтернативой классическим процедурам обеззараживания, традиционно применявшимся в стоматологии. Противомикробную фотодинамическую терапию можно

использовать в качестве вспомогательной методики борьбы с острыми и хроническими инфекциями на различных этапах имплантологического лечения. В рамках aPDT моментальное сокращение числа патогенных бактерий достигается за счет фотодинамической реакции. В качестве фотосенсибилизатора в пародонтальные карманы вводят стерильный раствор активируемого светом красителя. При облучении, продолжительность которого должна составлять 60–180 с, молекулы фотосенсибилизатора рассеиваются в биопленке и соединяются с отрицательно заряженными молекулами бактериальных стенок. Клинически дока-

зано, что эффективность этого процесса повышается, если предварительно нарушить целостность поверхности биопленки с помощью традиционного механического снятия зубных отложений. Кроме того, перед облучением следует смыть излишки фотосенсибилизатора. После этого поглощенные биопленкой молекулы раствора легко активируются с помощью холодного излучения лазера.

Квантово-механический процесс перехода (сопровождавшийся поглощением энергии и изменением спина) приводит к образованию в фотосенсибилизаторе молекул атомарного кислорода. Этот мощный окислитель

вызывает смертельное для бактерий необратимое повреждение бактериальных стенок за счет окисления липидов оболочки. Грибы также обычно разрушаются под действием атомарного кислорода. Таким образом обеспечивается обеззараживание инфицированных тканей пародонтального кармана и дезинфекция поверхности корня. Эукариотические клетки не окрашиваются, поэтому атомарный кислород на них не формируется, что делает такую обработку довольно щадящей [12]. На сегодня опубликовано

→ DT стр. 4

Реклама

Москва, Россия
25-28.04.2022



ДЕНТАЛ
САЛОН

51-Й МОСКОВСКИЙ
МЕЖДУНАРОДНЫЙ
СТОМАТОЛОГИЧЕСКИЙ
ФОРУМ И ВЫСТАВКА

Крокус Экспо,
павильон 2, залы 7, 8
dental-expo.com



КРУПНЕЙШАЯ ВЫСТАВКА, ПЛОЩАДКА ОБУЧЕНИЯ И НЕТВОРКИНГА

Организатор:

DENTALEXPO®

+7 499 707 23 07 | info@dental-expo.com

Стратегический партнер:



Стоматологическая
Ассоциация
России (СТАР)

[dentalexporussia](https://www.instagram.com/dentalexporussia)

[dentalexpo.russia](https://www.facebook.com/dentalexpo.russia)

vk.com/dentalexpomoscow

t.me/dentalexporussia



Рис. 9. Наконечник для чрезлиазисной активации красителя и/или биостимуляции...

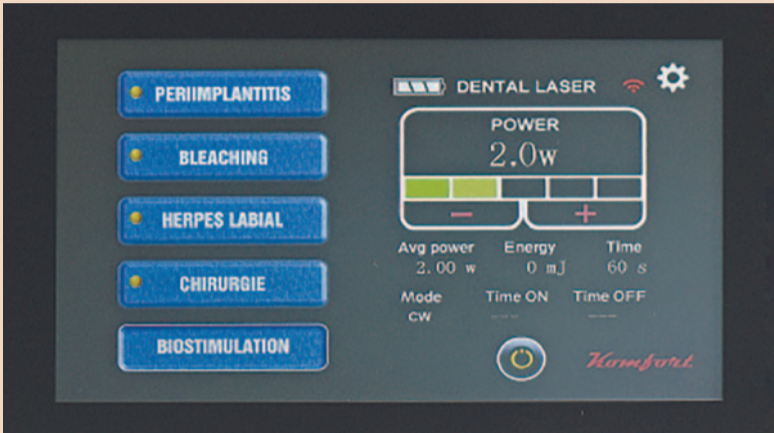


Рис. 10. ...и соответствующие настройки на экране

← DT стр. 3

несколько исследований, посвященных фотодинамической терапии. Чаще всего врачи прибегают к комбинации закрытого кюретажа и лазерной терапии [13–16]. Необходимо также упомянуть о потенциале зеленого индоцианина в качестве фото-

сенситизатора при использовании лазеров с длиной волны 810 нм. Решающим преимуществом этого красителя является его эффективность в отношении грамположительных и грамотрицательных бактерий, а также многочисленных вирусов и грибов. Ряд авторов пишут о преимуществах

не содержащей йода и, следовательно, гипоаллергенной разновидности фотосенсибилизатора [17]. В отличие от метиленового синего (с максимумом поглощения при длине волны 660 нм) этот краситель не обладает агонистической активностью и активируется и разлагается только под действием излучения лазера, не абсорбируясь в слизистой оболочке кишечника.

Вывод

Сегодня едва ли найдется хотя бы одна сфера стоматологии, где лазерная терапия не могла бы успешно применяться вместо традиционных методов лечения или же в качестве дополнения к ним. Лазерная терапия способна повышать не только эффективность существующих подходов к лечению, но и, будучи по своей природе минимально инвазивной и щадящей, комфорт пациентов во время процедур.

Лазеры с длиной волны 660, 810, 980 и 1064 нм прекрасно подходят в качестве вспомогательных инструментов на начальном этапе лечения маргинального пародонтита. Противомикробная лазерная терапия с помощью диодных устройств с длиной волны 660 и 810 нм представляет собой целесообразную альтернативу фармакологическим и химическим методам обеззараживания и позволяет эффективно решать такие задачи, как профилактика и лечение инфекций в перимплантной области. Решение о назначении дополнительной антибиотикотерапии и механическом очищении поддесневой области необходимо принимать, исходя из индивиду-

альных рисков каждого конкретного пациента. Поскольку на сегодня данных о резистентности каких бы то ни было видов бактерий к лазерному излучению, и в частности к aPDT, не имеется, в рамках лечения пародонтита можно многократно выполнять обеззараживание воспаленных тканей зубодесневой борозды с помощью лазеров, создавая более благоприятные условия для их заживления и регенерации. Успешное применение представленной на рынке лазерной аппаратуры предполагает надлежащую подготовку стоматолога. Ввиду этого последним настоятельно рекомендуется не только пройти курс по безопасности

при работе с лазерами (в соответствии с требованиями законодательства), но и поучаствовать в практических занятиях с опытным инструктором. DT

От редакции: статья была опубликована в журнале laser – international magazine of laser dentistry Vol. 11, №2/2019.

Литература



Об авторе



Об авторе



Немецкий стоматолог доктор Франк Либбауг (Frank Liebaug) специализируется, помимо прочего, на лазерной стоматологии, имплантологии и регенеративной пародонтологии. Он окончил Лейпцигский университет и Эрфуртскую медицинскую академию в 1990 г., следующие два года посвятил аспирантуре. С 2010 г. доктор Liebaug является приглашенным преподавателем Шаньдунского университета (Китай). В настоящее время он работает в частной клинике в городе Штайнбах-Халленберг, Германия.

Ф. Либбауг является основателем и владельцем Института ELLEN.
Dr Frank Liebaug
Private practice
Arzbergstraße 30
98587 Steinbach-Hallenberg, Germany (Германия)
info@ellen-institute.org
www.ellen-institute.org

Имплантологическое лечение заядлых курильщиков с критическим состоянием костной ткани

Сегодня установка имплантатов является распространенным методом замещения утраченных зубов. Варианты лечения и его эстетические результаты в значительной степени зависят от общей концепции реабилитации. Проблемы возникают при недостаточном объеме костной ткани, ее низком качестве, пародонтите и, разумеется, курении, которое снижает вероятность успешной интеграции имплантатов. В настоящей статье представлено два клинических случая: пациентки были заядлыми курильщицами с критическим состоянием костной ткани, обусловленным выраженной атрофией. В обоих случаях авторы использовали новый протокол лечения, разработанный ими специально для заядлых курильщиков. Всего было установлено четыре имплантата. Несмотря на курение, пациентки были физически здоровы и поддерживали относительно высокий уровень гигиены полости рта.

О курении

Данные научной литературы свидетельствуют о более низкой выживаемости имплантатов, устанавливаемых курящим пациентам, по сравнению с имплантатами у пациентов без этой вредной привычки. Негативное влияние курения на остеоинтеграцию имплантатов может объясняться снижением скорости тока крови вследствие увеличения общего периферического сопротивления сосудов и агрегации тромбоцитов. Кроме того, вдыхаемый табачный дым напрямую влияет на функционирование остеообластов. В целом курение является заметным фактором риска утраты имплантатов. Для успешной имплантологической реабилитации курящего пациента необходимо высокое качество кости. В обоих представленных ниже клинических случаях удалось обеспечить превосходную первичную стабильность имплантатов.

Клинический случай 1

Первая пациентка, женщина 65 лет, выкуривала около 45 сигарет в день. При обследовании выявили выраженную атрофию кости в области зубов 12 и 13, а также полную утрату вестибулярной компактной пластинки. Для увеличения как ширины, так и высоты альвеолярного гребня требовалась аугментация кости, которая была выполнена с применением гранулированного синтетического материала NanoBone (Artoss). Мембрану (imperios) зафиксировали с помощью титановых пинов. Одновременно установили два имплантата DENTAL RATIO (DRS International) диаметром 3,75 мм и длиной 10 и 12 мм.

Клинический случай 2

Вторая пациентка, 52 лет, также была заядлой курильщицей и выкуривала 30 сигарет в день. Обследование показало серьезное разрушение зуба 43 и выраженную утрату кости, для аугментации которой также использовали гранулированный материал NanoBone и мембрану imperios. В данном клиническом случае установили два имплантата DENTAL RATIO диаметром 3,5 мм и длиной 12 мм.

Диагностика

В обоих случаях установку имплантатов выполнил один и тот же хирург нашей частной клиники. Ни одна из пациенток не страдала тяжелым неконтролируемым сахарным диабетом, наркотической зависимостью или алкоголизмом. Была проведена предварительная диагностика.

Хирургический этап

Чтобы снизить количество болезнетворных бактерий, в обоих случаях прибегли к фотодинамической терапии HELBO (bredent medical). Имплантаты установили под местной анестезией после курса антибиотикотерапии.

Ложа имплантатов расширяли постепенно, после установки имплантатов проводили очистку операционных полей с удалением некротизированных и

воспаленных тканей. Остеотомию выполняли в соответствии с рекомендациями изготовителя имплантатов. Имплантаты устанавливали с торком

45 Нсм, что позволило обеспечить их первичную стабильность. Раны ушили с помощью нити RESORBA 4/0 (Advanced Medical Solutions).

Клинический случай 1

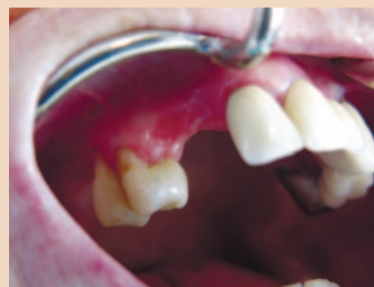

Рис. 1. Клинический осмотр выявил сильную атрофию кости

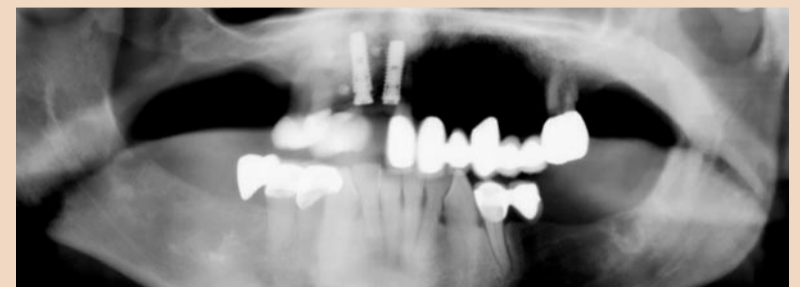

Рис. 2. Послеоперационная рентгенограмма: видны имплантаты и титановые штифты

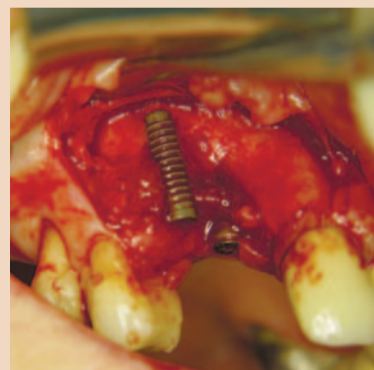


Рис. 3. Полностью обнаженный имплантат, выраженная утрата кости

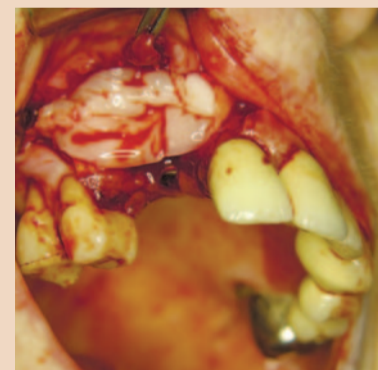


Рис. 4. При аугментации кости использовали мембрану

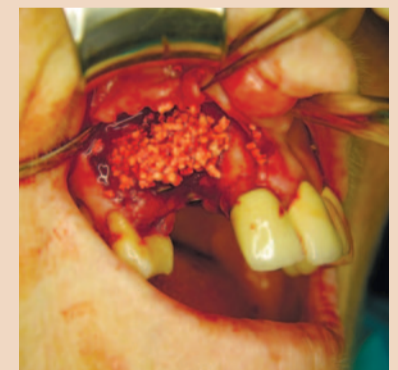

Рис. 5. Костнопластический материал

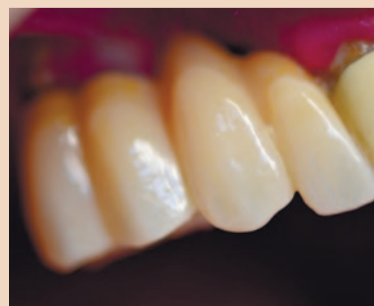

Рис. 6. Высокоэстетичный окончательный результат

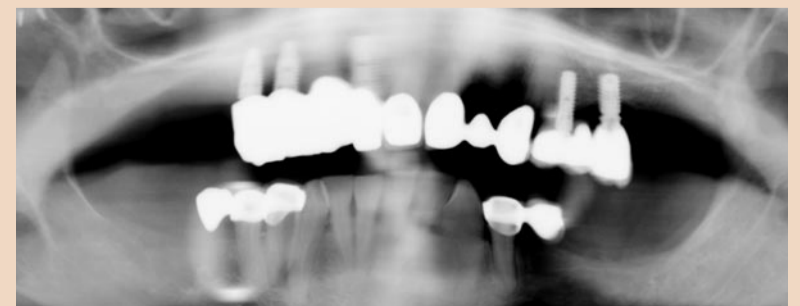

Рис. 7. Заключительная рентгенограмма

→ DT стр. 6

Family matters.



Клинический случай 2

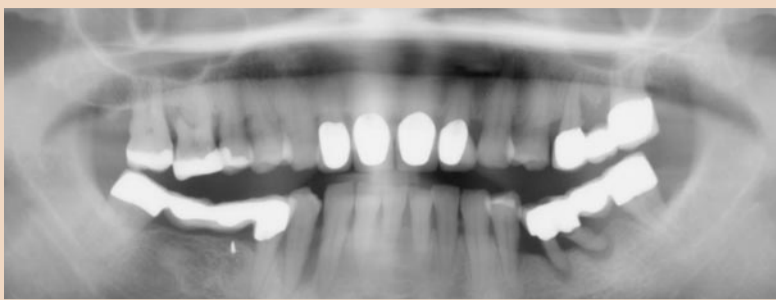

Рис. 8. Исходная рентгенограмма: выраженная утрата высоты и ширины кости альвеолярного гребня

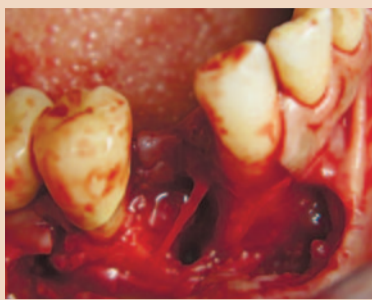

Рис. 9. Лунки с сильно поврежденными стенками

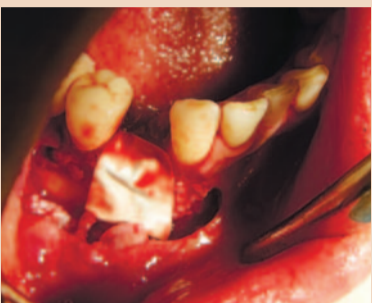


Рис. 10. Костнопластический материал и мембрана в области дефекта

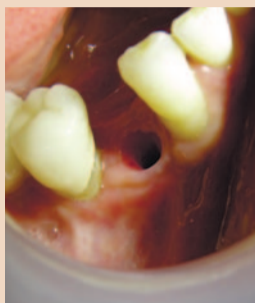

Рис. 11. Осмотр показал прекрасное заживление перимплантных тканей

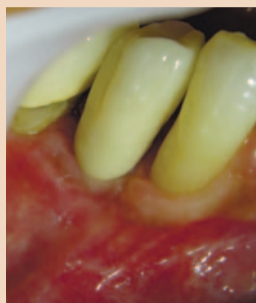

Рис. 12. Высокоэстетичный окончательный результат

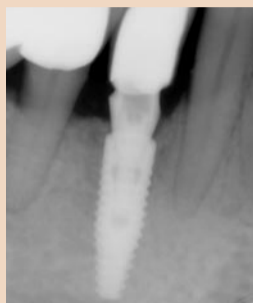


Рис. 13. Заключительная рентгенограмма: вокруг имплантата сформировалась новая костная ткань

← ДП стр. 4

Направленная регенерация кости

В обоих случаях для аугментации кости использовали мембраны HEART Pericard Membrane (imperIOs) и гранулированный материал NanoBone. Последний представляет собой эффективный нанокристаллический гидроксиапатит, включенный в высокопористый силикагелевый матрикс. Этот безопасный медицинский материал стимулирует образование коллагена и костной ткани. При его использовании на ранних стадиях регенерации обычно наблюдается большое количество остеобластов. Материал NanoBone полностью замещается костной тканью, и никакие инородные вещества не влияют на естественные биомеханические процессы.

Лекарственная терапия

После микробиологического анализа пациенткам назначили прием антибиотика (Clindamycin Aristo, 600 мг; Aristo Pharma) 3 раза, а затем – 2 раза в день вплоть до кануна дня операции. Непосредственно перед хирургиче-

ским вмешательством провели ополаскивание полости рта раствором глюконата хлоргексидина (Chlorhexamed; GlaxoSmithKline). После этого в качестве местного анестетика ввели ультракаин (Ultracain D-S forte; Sanofi-Aventis Deutschland). Перед установкой каждого имплантата покрывали либо гиалуроновой кислотой, либо плазмой крови пациентки. После установки имплантатов вводили дексаметазон (Dexa-ratiopharm 40 мг; ratiopharm). В послеоперационный период пациенткам назначили прием преднизолона (Jenapharm) в таблетках по 20 мг, проинструктировав сначала принимать 3 раза в день по одной таблетке, затем – по полтаблетки и, наконец, по четверти таблетки. Чтобы минимизировать отечность, пациенткам давали по пять гранул арники.

Послеоперационный период

Для оценки успеха установки имплантатов цифровые рентгенограммы в обоих случаях делали сразу после хирургического вмешательства, через

24 ч после него и месяц спустя. Пациенткам рекомендовали воздерживаться от курения в течение как минимум 8 нед после операции, чтобы не препятствовать формированию остеобластов и нормальному заживлению.

Контрольный осмотр

Контрольные осмотры проводились в соответствии с критериями Albrektsson и соавт. [1] и Buser и соавт. [2]. Эти критерии оценки успеха имплантации хорошо известны и являются общепринятыми. Плохая остеоинтеграция обычно определяется по подвижности имплантата и присутствию на рентгенограмме очага разрежения. Признаками успеха является отсутствие жалоб, например, на боль, ощущение присутствия в полости рта инородного тела и/или дизестезию; отсутствие персистирующей инфекции в перимплантной области с выделением гноя; отсутствие подвижности имплантата; отсутствие очага разрежения в области имплантата; возможность установки ортопедической конструкции.

Вывод

В обоих представленных в настоящей статье клинических случаях хорошие результаты наблюдались даже через год после установки имплантатов. За последние 30 лет – и особенно в последнее десятилетие – имплантология претерпела значительные изменения, а ее методы заметно усовершенствовались, поэтому сегодня становится возможна успешная имплантологическая реабилитация даже заядлых курильщиков с серьезными дефектами костной ткани. [ДП](#)

От редакции: доктор Inge Schmitz заявляет об отсутствии конфликта интересов в отношении настоящей статьи. Док-

тор Branislav Fatori выражает благодарность г-ну Ulf-Christian Henschen из компании DRS International (Лангенфельд, Германия) и доктору Walter Gerike из компании Artoss (Росток, Германия) за помощь и поддержку.

Статья была опубликована в журнале *implants – international magazine of oral implantology* Vol. 20, №3/2019.

Литература



Информация об авторах



Доктор Бранислав Фатори (Branislav Fatori) работает имплантологом более 31 года и за это время установил свыше 8000 имплантатов. Свой обширный опыт он приобрел в известных клиниках Германии, США, Швеции, Сербии и Швейцарии. Кроме того, доктор Fatori длительное время сотрудничал с профессиональными сообществами и производителями имплантатов в качестве консультанта по обучению.

Dr Dr Branislav Fatori
Rolandstraße 11
45128 Essen, Germany
(Германия)
Тел.: +49 201 82188890
www.fatori.de

Об авторе



Доктор Инге Шмитц (Inge Schmitz) с 1990 г. работала в Институте патологии при Рурском университете в Бохуме (Германия). Основными сферами ее интереса являются имплантология, создание и применение хирургических шаблонов, электронная микроскопия и остеология. Она изучала биологию в Рурском университете и в 1989 г. окончила аспирантуру Университета Эссена (Германия) по анатомии.

Dr Inge Schmitz
Georgius Agricola Stiftung Ruhr
Institut für Pathologie
Ruhr-Universität Bochum
Bürkle-de-la-Camp-Platz 1
44789 Bochum, Germany
(Германия)
inge.schmitz@rub.de

Об авторе



Удаление третьего моляра может оказывать положительное влияние на чувство вкуса

Франциска Байер,
Dental Tribune International

ФИЛАДЕЛЬФИЯ, США: у пациентов, подвергшихся удалению третьих моляров нижней челюсти, отмечаются нарушения вкусовых ощущений и другие нейросенсорные патологии. И хотя чувство вкуса обычно восстанавливается в течение года, долгосрочные последствия такого вмешательства до сих пор оставались неизвестными. Результаты недавно проведенного учеными из Филадельфийского университета исследования заставляют усомниться в том, что удаление третьих моляров оказывает на способность различать вкус только негативное воздействие: оказалось, что через десятки лет после операции пациенты демонстрируют лучшее чувство вкуса.

«Предыдущие исследования выявляли лишь отрицательное влияние удаления третьих моляров на чувство вкуса у пациентов, и считалось, что этот побочный эффект исчезает с течением времени, – пишет ведущий автор исследования доктор Richard L. Doty, директор университетского Центра изучения вкуса и обоняния, в

пресс-релизе. – Новое исследование показывает, что восприятие вкуса на самом деле несколько улучшается в течение следующих 20 лет после удаления моляра. Это неожиданное и на удивление приятное открытие заслуживает более пристального внимания: нужно понять, почему так происходит и какое клиническое значение это может иметь».

Исследователи сравнили данные 891 пациента, подвергшегося удалению третьего моляра (в среднем около 20 лет назад), с данными 364 пациентов, сохранивших зубы мудрости.

В течение предшествующих двадцати лет все участники исследования проходили в Центре изучения вкуса и обоняния проверку на хемосенсорную дисфункцию. В ходе теста ученые используют растворы с пятью различными концентрациями сахарозы, хлорида натрия, лимонной кислоты и кофеина. Взяв раствор в рот, пациент должен сказать, является ли его вкус сладким, соленым, кислым или горьким.

Исследование показало, что пациенты, подвергшиеся удалению третьих моляров, в целом лучше различают все



Недавнее исследование ученых из Университета Филадельфии – одна из первых работ, посвященных анализу долгосрочных результатов удаления третьих моляров. (Иллюстрация: Rawpixel.com/Shutterstock)

четыре вкуса, нежели участники контрольной группы. Кроме того, чувство вкуса у женщин было острее в обеих группах; как правило, способность различать вкус с возрастом снижалась.

«Исследование четко указывает на то, что удаление третьего моляра в долгосрочной перспективе оказывает положительное, хотя и слабое, влияние на восприятие вкуса у некоторых

людей», – резюмирует соавтор исследования Dane Kim, студент третьего курса стоматологического факультета Университета Филадельфии.

Механизм пока не ясен

По мнению ученых, существует два возможных объяснения этого феномена. Во-первых, тот факт, что после повреждения периферического нерва

в ходе хирургических вмешательств (например, удаления третьего моляра) может возникнуть его гиперчувствительность, уже был зафиксирован в контексте других исследований. Во-вторых, связанное с удалением зуба повреждение нервов, идущих к вкусовым рецепторам во фронтальном отделе полости рта, может вызывать ингибирование иннервации вкусовых рецепторов в ее заднем отделе, результатом чего является повышение чувствительности полости рта в целом.

«Чтобы выяснить механизм или механизмы, обуславливающие улучшение чувства вкуса после удаления зубов, необходимы дополнительные исследования, – отмечает доктор Doty. – Наблюдаемый эффект незначителен, однако он может помочь лучше понять, как долгосрочное улучшение функций нервов способно менять питаемую ими среду».

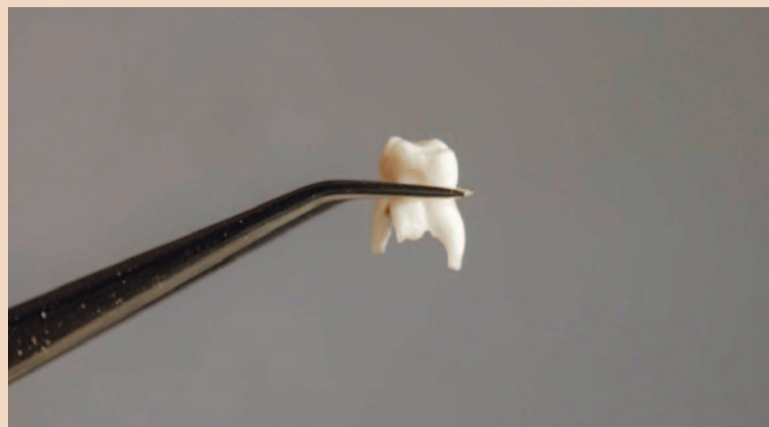Исследование «Positive long-term effects of third molar extraction on taste function» («Долгосрочное положительное влияние удаления третьего моляра на чувство вкуса») было опубликовано 23 июня 2021 г. в журнале *Chemical Senses*. [ДП](#)

Алгоритмы машинного обучения могут помочь прогнозировать утрату зубов

Франциска Байер,
Dental Tribune International

БОСТОН, США: о социально-экономических факторах, связанных с утратой зубов, известно мало. Исследователи со стоматологического факультета Гарварда (HSDM) разработали алгоритмы машинного обучения для прогнозирования риска утраты зубов взрослыми пациентами. Помимо таких очевидных параметров, как возраст и стоматологический статус, эти алгоритмы учитывают и социально-экономическое положение пациента. Результаты исследования говорят о том, что эти инструменты могут способствовать выявлению зубов, подвергающихся риску утраты, для своевременного начала профилактики.

Как правило, утрату зуба можно предотвратить, если вовремя заметить начало заболевания и приступить к его лечению на самой ранней стадии. Это подтверждают и исследования, согласно которым пациенты, регулярно посещающие контрольные осмотры, реже теряют зубы. Тем не менее, отсутствие доступа к стоматологической помощи или ее высокая стоимость могут помешать пациенту своевременно посетить стоматолога. В США, например, решающим фактором зачастую становится то, что сто-



Новый метод скрининга может использоваться всеми медицинскими работниками, а не только стоматологами. (Иллюстрация: Bachkova Natalia/Shutterstock)

матологическая помощь не покрывается программой медицинского страхования. Соответственно, когда пациент, наконец, попадает к врачу, зуб уже не подлежит восстановлению, и его удаление становится наиболее очевидным (и наименее затратным) выходом. Именно в этом контексте может пригодиться новый метод скрининга, позволяющий своевременно выявлять пациентов, которые подвергаются высокому риску утраты зубов.

По словам исследователей, методы машинного обучения уже используются в медицине для сбора инфор-

мации и принятия решений на основании полученных данных, но пока еще не применялись для прогнозирования результатов лечения. Ученые разработали пять алгоритмов и с помощью различных сочетаний параметров – например, анамнеза и социально-экономического статуса – проверили их на точность предсказания утраты зубов взрослыми пациентами. При разработке этих алгоритмов исследователи использовали данные почти 12 000 участников Общенационального медицинско-диетологического опроса.

Социально-экономические характеристики имеют значение

Сравнивая точность разных алгоритмов, исследователи обнаружили, что модели, учитывавшие социально-экономические параметры, например, этническое происхождение и уровень образования, позволяли предсказать вероятность утраты зуба точнее, нежели модели, основанные только на традиционных, сугубо клинических данных.

«Анализ показал, что, хотя все наши модели машинного обучения можно использовать для прогнозирования, алгоритмы, работающие с учетом социально-экономических переменных, могут быть особенно полезны при выявлении пациентов с повышенным риском утраты зубов», – отмечает ведущий автор исследования доктор Hawazin Elani, доцент кафедры охраны стоматологического здоровья и эпидемиологии HSDM, в университетском пресс-релизе.

«Эта работа подчеркивает значимость социальных факторов здоровья. Уровень образования пациента, его статус занятости и доход влияют на прогноз зуба наравне с клиническими параметрами», – добавляет она.

Исследователи также установили, что прогностическим фактором утраты зуба является не только социально-экономическое положение па-

циента, но и наличие у него определенных заболеваний. «Мы обнаружили, что к числу прогностических факторов утраты зуба относятся такие медицинские проблемы, как артрит, сахарный диабет, повышенный уровень холестерина, высокое артериальное давление и заболевания сердечно-сосудистой системы. Клиницисты могут использовать эту информацию для выявления пациентов с высоким риском утраты зуба и для выбора соответствующей стратегии лечения», – говорят исследователи.

Новый инструмент пригодится врачам разных специальностей

Созданный гарвардскими исследователями метод скрининга универсален и может применяться не только стоматологами, но и другими медицинскими работниками, поскольку позволяет определять риск утраты зуба без стоматологического осмотра. Тем не менее, если по результатам скрининга окажется, что пациент рискует потерять зуб, он должен будет пройти клиническое обследование.

Исследование «Predictors of tooth loss: A machine learning approach» («Прогностические факторы утраты зуба: метод машинного обучения») было опубликовано 18 июня 2021 г. на сайте PLOS ONE. [\[1\]](#)

Реклама

SIGN UP NOW
Dental Tribune e-newsletter



DENTAL TRIBUNE



The world's dental e-newsletter

news / live event coverage / online education / KOL interviews / event reviews / product launches / R&D advancements

www.dental-tribune.com



facebook.com/DentalTribuneInt



twitter.com/DentalTribuneInt



linkedin.com/company/dental-tribune-international

Полностью цифровой рабочий процесс с изготовлением временных реставраций методом трехмерной печати

Совершенствование цифровых технологий привело к созданию простых и предсказуемых протоколов реабилитации, легко применимых даже в сложных клинических случаях.

Обязательным условием успеха при установке ортопедических конструкций с опорой на имплантаты является тщательное планирование лечения. Объединение данных конусно-лучевой компьютерной томографии (КЛКТ) и внутриворотного сканирования с помощью специализированной программы для цифрового моделирования (CAD) позволяет упростить весь рабочий процесс, включая создание mock-up'a, соответствующего внешности пациента, виртуальное позиционирование имплантатов с учетом особенностей будущего протеза и изготовление хирургических шаблонов. Как временный и постоянный протез, так и рабочая модель могут быть смоделированы в программе CAD и затем изготовлены методом фрезерования или трехмерной печати. Современные технологии дают возможность визуализировать окончательную реставрацию еще до начала хирургического этапа лечения, что позволяет точно и предсказуемо установить имплантаты для последующей ортопедической реабилитации.

Клинический случай

Представленный в настоящей статье клинический случай иллюстрирует полностью цифровой рабочий процесс реабилитации всего зубного ряда верхней челюсти с использованием двух временных протезов.

Сбор диагностической информации и планирование лечения

Пациент 79 лет без существенных заболеваний в анамнезе обратился за помощью в связи с жалобами на подвижность зубов и периодический дискомфорт в области несъемного протеза верхней челюсти. При клиническом осмотре и рентгенологическом обследовании выявили умеренную и выраженную утрату кости в области сразу нескольких зубов верхней и нижней челюсти, а также вторичный кариес опорных зубов несъемного протеза (рис. 1, а и б). Зубы 15, 16 и 28 имели неблагоприятный прогноз и подлежали удалению. Цель лечения заключалась в реабилитации всего зубного ряда верхней челюсти с помощью коронок и реставраций с опорой на имплантаты.

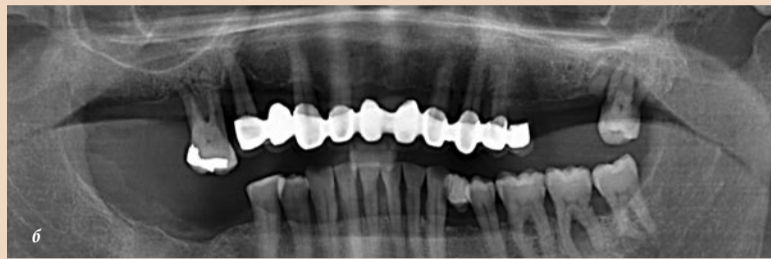
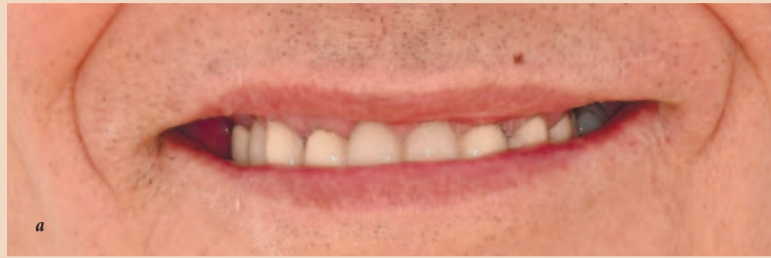
Рис. 1, а и б. Исходная ситуация: фотография улыбки пациента (а) и ортопантомограмма (б)

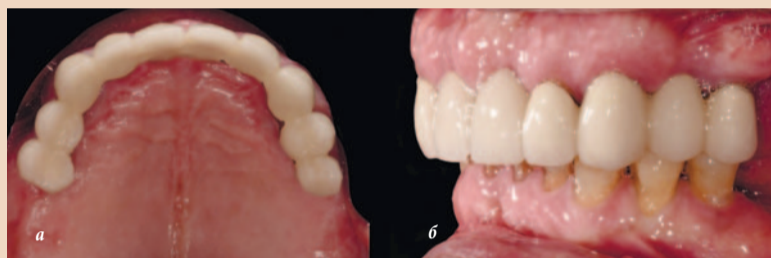

Рис. 2, а и б. Клиническая картина после пародонтологического лечения и удаления зубов 16 и 28: вид со стороны окклюзионных поверхностей зубов (а) и сбоку (б)

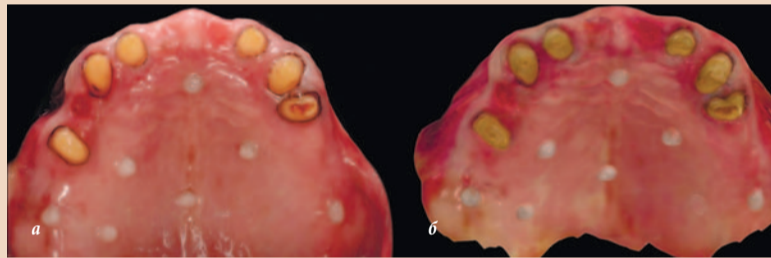


Рис. 3, а и б. Внутриворотный снимок (а) и результаты сканирования (б). Точность регистрации данных при КЛКТ и внутриворотном сканировании можно повысить за счет использования рентгеноконтрастных меток (из композитного материала). Устранение источников рассеивания (в данном случае – несъемного частичного металлокерамического протеза) также повышает точность изображений

На первом этапе удалили зубы 16 и 28, провели пародонтологическое лечение остальных зубов (рис. 2, а и б). Затем с помощью КЛКТ и внутриворотного сканирования собрали дополнительную цифровую информацию для последующего планирования имплантологической и ортопедической реабилитации. Получили цифровые отгиски с имеющимся несъемным частичным металлокерамическим (PFM) протезом и без него, зарегистрировали окклюзию. Перед внутриворотным сканированием выполнили «черновое» препарирование опорных зубов.

Точность регистрации изображения (и последующего совмещения данных внутриворотного сканирования и КЛКТ) можно повысить, предварительно удалив протез PFM, чтобы уменьшить рассеивание, связанное с присутствием металла, и установив рентгеноконтрастные метки (рис. 3, а и б). Такие композитные материалы, как G-aenial Universal Injectable (GC), обладают в 2,5 раза большей рентгеноконтрастностью, чем, например, алюминий, и не вызывают рассеивания рентгеновского излучения при проведении КЛКТ.

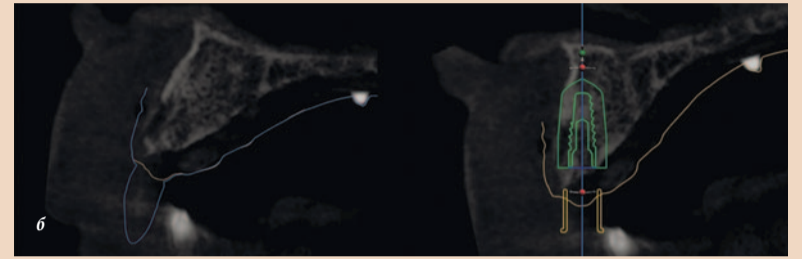
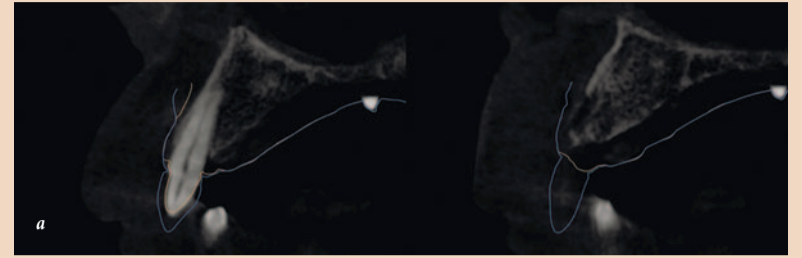


Рис. 4, а и б. Результаты совмещения внутриворотных сканов, сделанных с протезом и без него, и срезов КЛКТ. Такая визуализация способствовала планированию имплантации с учетом особенностей предполагаемых ортопедических конструкций

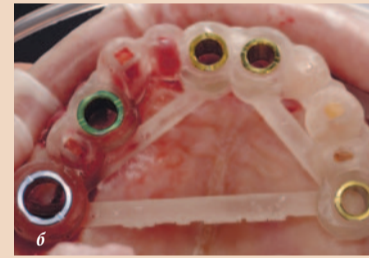
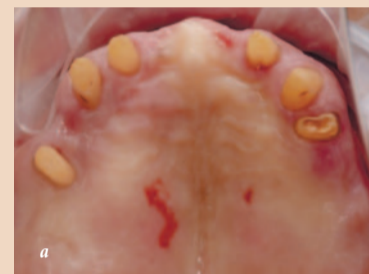

Рис. 6, а и б. Пять имплантатов установили с помощью хирургического шаблона. Клиническая картина до (а) и после (б) размещения шаблона в полости рта пациента

План лечения

Собрав необходимую информацию, разработали план лечения, подразумевавший установку имплантатов в области зубов 16, 14, 11, 21 и 25 с применением хирургического шаблона. Также запланировали закрытие костного дефекта в области зуба 11. Чтобы обеспечить надлежащую остеоинтеграцию имплантатов, замещающих зубы 11 и 21, решили прибегнуть к двухэтапному протоколу с немедленной установкой временного протеза (от зуба 15 до зуба 24), который предполагалось изготовить методом трехмерной печати (Temp PRINT, GC). Для этого отсканировали

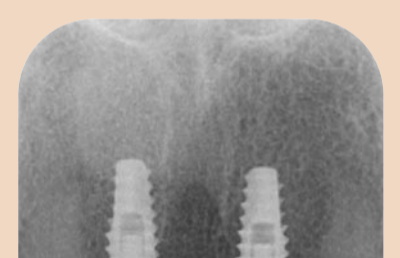
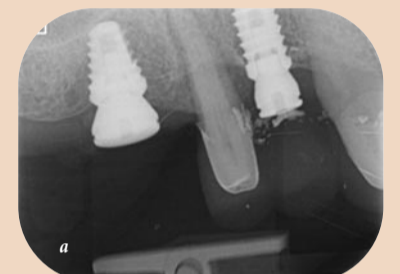


Рис. 7, а–в. В области зуба 11 отслоили лоскут и выполнили костную пластику вестибулярной компактной пластинки

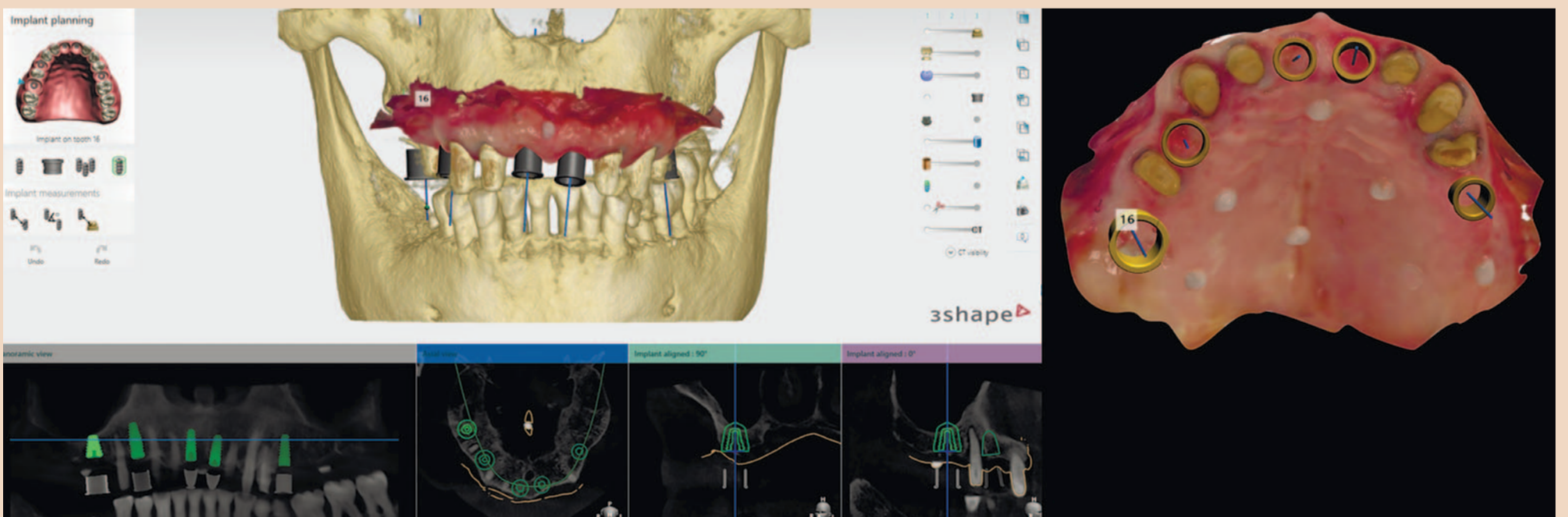


Рис. 5. План установки имплантатов, на основе которого был смоделирован хирургический шаблон

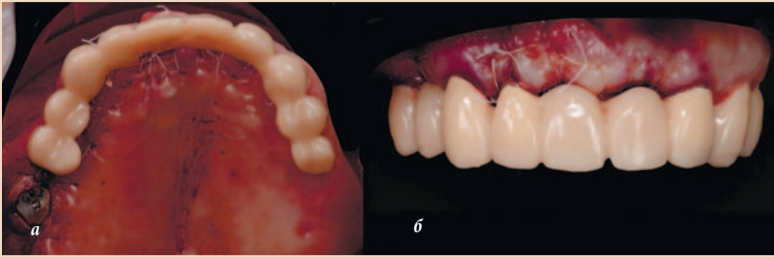

Рис. 8, а и б. Клиническая картина сразу после установки имплантатов и фиксации временного протеза на цемент: вид со стороны неба (а) и спереди (б)

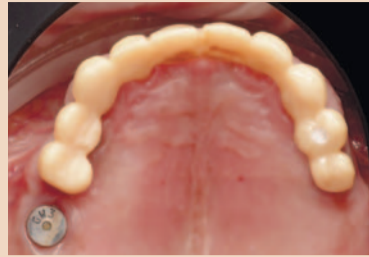

Рис. 9. В период заживления возник некроз пульпы зуба 24, который подвергли эндодонтическому лечению

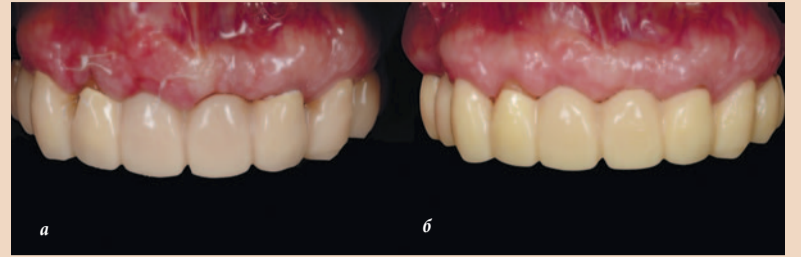


Рис. 10, а и б. Клиническая картина через 10 дней и через 4 мес после установки имплантатов

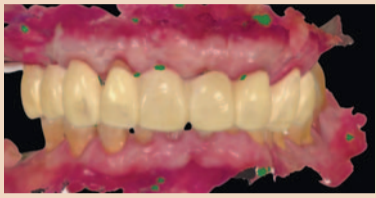

Рис. 11. Результаты сканирования с временным протезом

гося у пациента PFM-протеза, который, как уже было сказано, предварительно отсканировали. Временный протез изготовили с помощью принтера Asiga MAX UV из материала Temp PRINT (среднего оттенка); толщина слоев составляла 50 мкм.

Установка имплантатов и первого временного протеза

С помощью хирургического шаблона установили все пять имплантатов (рис. 6, а и б), обеспечив их первичную стабильность. Затем на участке десны у зубов 11–21 отслоили

доску, заполнили костный дефект измельченной бычьей губчатой костью и закрыли его мембраной из свиного коллагена. Установили винты-заглушки, обеспечили первичное закрытие раны, ушив ее с помощью тефлоновой нити, и выполнили по-

слабляющий разрез. На остальные имплантаты (16, 14 и 25) установили формователи десны (рис. 7, а–в).

→ ДТ стр. 10

Реклама

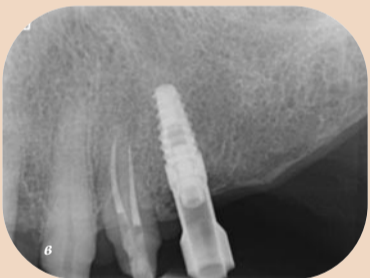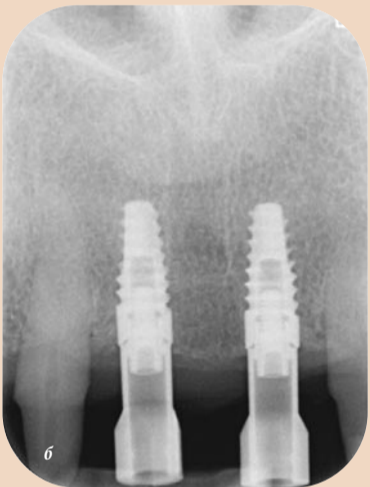

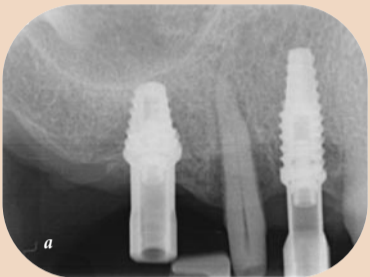
Рис. 12, а–в. Периапикальные рентгенограммы со скан-трансферами

имевшийся у пациента несъемный частичный протез. После остеоинтеграции имплантатов запланировали установку новых, индивидуализированных временных реставраций (Temp PRINT) с опорой на имплантаты и естественные зубы. Это должно было позволить проверить эстетику и окклюзию предполагаемых окончательных реставраций, создать правильный контур мягких тканей и удалить зуб 15. Окончательные реставрации решили изготовить из диоксида лития и циркония.

Виртуальное моделирование установки имплантатов и изготовление хирургического шаблона

Три набора цифровых данных – результаты КЛКТ и внутриворотного сканирования до и после снятия протеза – объединили, чтобы с учетом особенностей предполагаемых окончательных реставраций определить количество, расположение и углы наклона имплантатов (рис. 4, а и б).

На основе плана имплантации (рис. 5) с помощью специализированной программы смоделировали хирургический шаблон. Напечатанный на 3D-принтере шаблон снабдили направляющими гильзами.

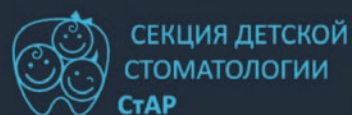
При моделировании временного несъемного частичного протеза воспроизвели характеристики имевше-



REPDC

25-26 сентября 2021

СПИКЕР КОНГРЕССА МИЦУХИРО СУЗУКИ ПРОФЕССОР, ЯПОНИЯ	СПИКЕР КОНГРЕССА ЛАРИСА КИСЕЛЬНИКОВА ПРОФЕССОР, РОССИЯ	СПИКЕР КОНГРЕССА ИРИНА МАКЕЕВА ПРОФЕССОР, РОССИЯ	СПИКЕР КОНГРЕССА МАЙК ХАРРИСОН ПРОФЕССОР, ВЕЛИКОБРИТАНИЯ	СПИКЕР КОНГРЕССА ОЛЬГА ЗАЙЦЕВА ПРОФЕССОР, РОССИЯ
СПИКЕР КОНГРЕССА АНДРЕЙ АКУЛОВИЧ ПРОФЕССОР, РОССИЯ	СПИКЕР КОНГРЕССА ФИГЕН СЕЙМЕН ПРОФЕССОР, ТУРЦИЯ	СПИКЕР КОНГРЕССА АЛЕКСЕЙ БОЛШИНИН К.М.Н., РОССИЯ	СПИКЕР КОНГРЕССА ЕЛЕНА ВЫСЛОБОВА К.М.Н., РОССИЯ	СПИКЕР КОНГРЕССА ВЛАДИМИР КОЧКИН ВРАЧ-АНЕСТЕЗИОЛОГ ДЕТСКИЙ, РОССИЯ
СПИКЕР КОНГРЕССА ТАТЬЯНА ЗУЕВА К.М.Н., ДОЦЕНТ, РОССИЯ	СПИКЕР КОНГРЕССА ЮРИЙ ВАСИЛЬЕВ ПРОФЕССОР, РОССИЯ	СПИКЕР КОНГРЕССА ОЛЬГА ГУЛЕНКО Д.М.Н., ДОЦЕНТ, РОССИЯ	СПИКЕР КОНГРЕССА ЕЛЕНА НЕСОБЛЬСКИНА ВРАЧ-СТОМАТОЛОГ, РОССИЯ	СПИКЕР КОНГРЕССА НАТАЛЬЯ ВАСИЛЬЕВА К.М.Н., ДОЦЕНТ, РОССИЯ



НМО заявлено



Регистрация на сайте: REPDC.MOSCOW

