

DENTAL TRIBUNE

The World's Dental Newspaper • Russia

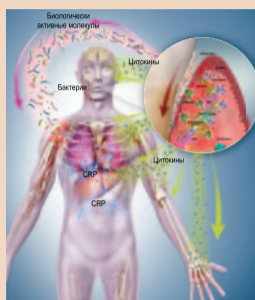


Газета «Dental Tribune Russia» зарегистрирована в Федеральной службе по надзору в сфере связи, информационных технологий и массовых коммуникаций (Роскомнадзор). Номер свидетельства ПИ № ФС 77-79107 от 08.09.2020 г.

РОССИЯ

Июль 2021

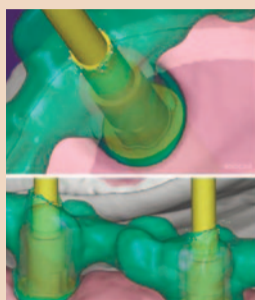№6, ТОМ 2



Пародонтология

Просто о воспалении пародонта
Воспалительный процесс интересовал ученых с глубокой древности. Было замечено, что на раздражение, травму или инфицирование ткани организма реагируют покраснением, отеком, повышением температуры и болью.

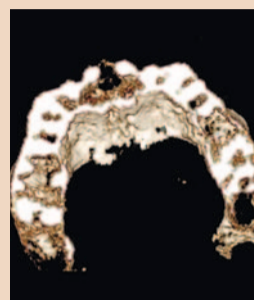
▶ с. 2



Имплантология

Компьютеризированная установка имплантатов на нижней челюсти с применением хирургического шаблона и их немедленная нагрузка
Компьютеризированная имплантология (CAI) появилась более 25 лет назад: создатели методов CAI стремились упростить установку имплантатов и свести к минимуму риск осложнений.

▶ с. 8



Клинический случай

Постнаркозный некроз небной кости
На современном этапе применение местной анестезии требуется при проведении целого ряда стоматологических вмешательств. Изредка обезболивание в стоматологии может сопровождаться осложнениями.

▶ с. 13

Исследование: стоматологические процедуры сопряжены с низким риском аэрозольной передачи SARS-CoV-2

Джереми Бут,
Dental Tribune International

БРИСТОЛЬ, Великобритания: крупнейшее на сегодня исследование, посвященное измерению объемов генерируемых в условиях стоматологических клиник аэрозолей, показало, что при проведении множества обычных процедур эти объемы ничтожны. Исследование пока не прошло рецензирование; тем не менее, его авторы уверены, что полученные ими результаты подтверждают текущие рекомендации, согласно которым многие стоматологические процедуры считаются сопряженными с низким риском передачи SARS-CoV-2, и заставляют предполагать, что уровень риска, связанного с применением ультразвуковых инструментов, преувеличен.

Исследователи из Университета Бристольского указывают, что актуальность на сегодня классификация стоматологических процедур по степени риска аэрозольной передачи нового коронавируса основана на ограниченных данных, которые стали доступны в первые месяцы пандемии.

«Наша задача заключалась в том, чтобы в ходе оценки отделить содержащий слюну аэрозоль от аэрозоля, генерируемого самими инструментами и не содержащего слюну», – пишут авторы исследования. Они поясняют, что существуют три источника аэрозолей, образующихся при проведении стоматологической процедуры, и не все они представляют угрозу передачи SARS-CoV-2. Так, аэрозоль, создаваемый пациентом – например, при разговоре или кашле, – может быть инфицирован. Аэрозоль же, формирующийся при работе стоматологических инструментов самих



Авторы проведенного в Бристольском университете исследования говорят, что при проведении некоторых процедур, например ультразвуковом снятии зубных отложений, дополнительные объемы аэрозоля, по-видимому, не формируются. (Иллюстрация: DC Studio/Shutterstock)

по себе, не следует считать инфицированным, в отличие от содержащего слюну аэрозоля, который образуется при использовании инструмента в полости рта инфицированного пациента.

Исследователи постарались количественно оценить концентрацию аэрозоля при различных стоматологических процедурах и – в тех случаях, когда аэрозоль формировался, – отделить загрязненный слюной аэрозоль от аэрозоля, не содержащего слюны.

Всего к исследованию был привлечен 41 пациент. Пациенты проходили 15 различных пародонтологических, хирургических и ортодонтических процедур, которые фиксировались по определенному протоколу, с добавлением меток времени. В 9 случаях из 41 аэрозоль выявлен не был, и лишь 6 процедур оказались сопряжены с образованием аэрозоля в объеме, превышающем фоновый уровень. «При зондировании, снятии зубных отло-

жений вручную, введении местной анестезии, обычном удалении зубов (с помощью щипцов и/или элеватора), отслойке мягкотканого лоскута, снятии брекетов, получении альгинатных оттисков, использовании трехфункционального пистолета для подачи воды и ушивании ран аэрозоль в обнаружимом объеме не формируется; таким образом, эти процедуры, по-видимому, не представляют угрозы аэрозольной передачи вируса», – говорится в исследовании.

«В случае других 6 процедур, связанных с образованием обнаружимого объема аэрозоля, доля общего времени процедуры, когда формировался аэрозоль, составила 12,7% при ультразвуковом снятии зубных отложений, 19,9% при использовании трехфункционального пистолета для подачи воздуха, 42,9% при использовании пистолета для подачи воздушно-водяной смеси, 28,6% при использовании бора в высокоскорост-

ном наконечнике, 32,9% при использовании бора на низкой скорости и 35,8% при использовании хирургического сверла», – пишут авторы далее.

Согласно пресс-релизу Бристольского университета, авторы установили, что ультразвуковой инструмент генерирует гораздо меньший объем аэрозоля, нежели бор в высокоскоростном наконечнике, хотя в настоящее время при использовании обоих инструментов требуется соблюдать одинаковые меры предосторожности. «Кроме того, объем аэрозоля, сформированного при ультразвуковом снятии зубных отложений, соответствовал объему чистого аэрозоля, генерируемого инструментом самим по себе. Образование дополнительного объема аэрозоля, потенциально загрязненного SARS-CoV-2, зафиксировано не было».

По мнению доктора Dudding, результаты исследования говорят в пользу смягчения требований, введенных во время пандемии, что позволит расширить спектр оказываемой пациентам стоматологической помощи. Доктор Dudding выделил в первую очередь такие меры предосторожности, как перерывы между приемами пациентов и использование дополнительных средств индивидуальной защиты.

Доктор Mark Gormley, ведущий автор исследования и старший преподаватель стоматологического факультета Университета Бристольского, добавляет: «Представляется, что при [других] процедурах, например ультразвуковом снятии зубных отложений, дополнительный аэрозоль – помимо аэрозоля, генерируемого инструментом, – не образуется, и такие

«Представляется, что при [других] процедурах, например ультразвуковом снятии зубных отложений, дополнительный аэрозоль – помимо аэрозоля, генерируемого инструментом, – не образуется, и такие процедуры не увеличивают риск для стоматологов», – доктор Mark Gormley, Университет Бристольского

Доктор Tom Dudding, соавтор исследования и стажер программы по реставрационной стоматологии стоматологического факультета Университета Бристольского, отметил в пресс-релизе, что исследование подтверждает правильность большей части текущих рекомендаций, которые классифицируют многие процедуры как сопряженные с низким риском распространения COVID-19, но наводит на предположение, что применение ультразвуковых инструментов должно считаться менее рискованным.

процедуры не увеличивают риск для стоматологов по сравнению с рисками, связанными просто с пребыванием рядом с пациентами».

Исследование «A clinical observational analysis of aerosol emissions from dental procedures» («Анализ данных клинических наблюдений за образованием аэрозоля при проведении стоматологических процедур») было опубликовано 12 июня 2021 г. на сайте medRxiv.org. [📄](#)

Ошибочные представления о COVID-19: распространенность заболевания среди стоматологов США остается низкой

Ивета Рамонайте,
Dental Tribune International

ЧИКАГО, США: с самого начала пандемии считалось, что стоматологическое лечение небезопасно, а стоматологи и их пациенты подвергаются высокому риску инфицирования SARS-CoV-2 вследствие постоянных контактов с аэрозолями,

образующимися при проведении стоматологических процедур. Тем не менее, на сегодня не зарегистрировано ни одного подтвержденного случая заражения COVID-19 пациента, проходящего стоматологическое лечение. Еще больше сомневаться в правильности первоначальных представлений заставляют результаты недавнего исследования, которое

показало, что стоматологи США успешно внедрили рекомендованные меры инфекционного контроля, и распространенность заболевания среди них остается чрезвычайно низкой.



Согласно результатам недавнего исследования, уровень инфицирования среди стоматологов США по-прежнему остается более низким, чем среди других медицинских работников первой линии, что может быть связано с точным соблюдением правил инфекционного контроля и профилактики заражений. (Иллюстрация: Anna Jurkovska/Shutterstock)

← DT стр. 1

Исследование стало продолжением более ранней работы, опубликованной в ноябре 2020 г. В начале пандемии, когда доступ к стоматологической помощи был резко ограничен, стоматология возглавляла список наиболее опасных профессий. Однако следующее же одномоментное поперечное углубленное исследование показало, что заболеваемость COVID-19 среди стоматологов США составляет менее 1%, они соблюдают рекомендации по ужесточению мер инфекционного контроля и готовы возобновить работу.

В рамках настоящего исследования ученые решили оценить кумулятивную заболеваемость COVID-19 среди стоматологов США в период с июня по ноябрь 2020 г. включительно. Участники исследования попросили ежемесячно заполнять размещенную в Интернете анкету, содержащую вопросы о симптомах COVID-19, инфицирования SARS-CoV-2, психологических проблемах и физических заболеваниях.

Научное сообщество давно постулировало, что процедуры, сопровож-

давшиеся образованием аэрозолей (AGP), повышают риск инфицирования стоматологов COVID-19, и рекомендовало врачам строго следовать новым правилам инфекционного контроля и использовать усиленные средства индивидуальной защиты. Чтобы определить, были ли соблюдены эти рекомендации, исследователи включили в анкету и вопрос о том, какие правила инфекционного контроля применяются в клиниках респондентов.

Все шесть анкет заполнили в общей сложности 785 человек. Кумулятивная заболеваемость COVID-19 за полгода составила 2,6% (57 стоматологов), коэффициент заболеваемости ежемесячно варьировал от 0,2 до 1,1. Согласно результатам опроса, каждый месяц тест на SARS-CoV-2 проходило все большее число стоматологов, что соответствовало увеличению количества проводимых AGP. Почти все стоматологи сообщили, что их клиники придерживаются новых, более строгих правил профилактики и контроля инфекций, включая скрининг пациентов и персонала на COVID-19, проведение тщательной

дезинфекции и соблюдение безопасной дистанции.

«Мы были рады увидеть, что стоматологи демонстрировали последовательно низкую заболеваемость

Данные свидетельствуют и о том, что, несмотря на дефицит средств индивидуальной защиты (СИЗ), стоматологи постепенно перестали их экономить, и большинство врачей ме-

«Исследование подтверждает, что стоматологический сектор работает, и работает безопасно». – Доктор Marko Vujčić, ADA

COVID-19, несмотря на ряд ее всплесков в региональном и национальном масштабе в период наблюдений, – отметил в пресс-релизе ведущий автор исследования доктор Marcelo Araujo, старший научный сотрудник Американской стоматологической ассоциации (ADA). – Исследование показало, что предварительный скрининг пациентов проводится весьма часто, а соответствующие меры инфекционного контроля в стоматологических клиниках неукоснительно соблюдаются. Это говорит о том, что следование строгим протоколам контроля и профилактики инфекций помогает защитить пациентов, персонал клиник и самих стоматологов».

няли маски после приема каждого пациента. С другой стороны, со временем они начали реже использовать респираторы класса №95 или эквивалентные им маски и защитные очки при выполнении AGP: если первый опрос показал, что стоматологи надевали такие СИЗ в 92,4% случаев, то при последнем опросе этот показатель сократился до 88%. Эти изменения могут быть связаны с доступностью СИЗ, клинической оценкой, графиком приема пациентов и другими мерами, которые были приняты после возобновления работы клиник, отмечают исследователи.

Комментируя эти результаты, доктор Marko Vujčić, главный экономист

и вице-президент Института политики в области здравоохранения при ADA, сказал: «Исследование подтверждает, что стоматологический сектор работает, и работает безопасно».

«Ничто не может служить этому лучшим доказательством, чем тот факт, что более 90% опрошенных нами пациентов либо уже посетили стоматолога, либо собираются сделать это в ближайшее время», – добавил он.

Предыдущее исследование «Estimating COVID-19 prevalence and infection control practices among US dentists» («Оценка заболеваемости COVID-19 среди стоматологов США и применяемых ими методов инфекционного контроля») было опубликовано в выпуске *Journal of the American Dental Association* за ноябрь 2020 г.

Новое исследование «COVID-2019 among dentists in the United States: A 6-month longitudinal report of accumulative prevalence and incidence» («COVID-19 у стоматологов США: 6-месячное продольное исследование кумулятивной распространенности и заболеваемости») опубликовано в номере *Journal of the American Dental Association* за июнь 2021 г. DT

Просто о воспалении пародонта

Воспалительный процесс интересовал ученых с глубокой древности. Было замечено, что на раздражение, травму или инфицирование ткани организма реагируют покраснением, отеком, повышением температуры и т.п. бактерии из десневой жидкости попадают в кровоток и вызывают защитную реакцию организма. В норме воспалительная реакция должна противодействовать микробному заражению и устранять его, причем обычно мы даже не подозреваем о воспалительном процессе. Мы замечаем воспаление, только если оно носит затяжной характер и не приводит к устранению микробов. Хроническое воспаление – деструктивный процесс, возникающий в тех случаях, когда естественный цикл воспалительной реакции, предполагающий уничтожение бактерий и возвращение к нормаль-

ному состоянию, не может быть завершен. Соответственно, воспаление сохраняется длительное время: организм старается избавиться от бактерий, а повреждение тканей возникает вследствие работы клеток, участвующих в воспалительном процессе.

Воспаление пародонта давно является объектом пристального внимания исследователей. Вот что известно об этом явлении на данный момент:

1. Воспаление инициируется бактериальными раздражителями.
2. В ответ на такой раздражитель запускается каскад событий (врожденный, а затем – адаптивный иммунный ответ).
3. Врожденный иммунный ответ требует активного завершения воспалительного процесса с обязательным участием липоксинов, резолвинов и протектинов, что подразумевает восстановление нормального баланса.
4. Омега-3 полиненасыщенные жирные кислоты являются предшественниками резолвинов. Таким образом, питание может влиять на исход воспаления наряду с другими многочисленными факторами, включая наследственность.
5. Чрезмерная экспрессия воспаления – ключевой аспект старения, который

может влиять на заболеваемость пожилых пациентов. Воспалительные процессы играют решающую роль в развитии и прогрессировании возрастных заболеваний.

6. При лечении пародонтита необходимо учитывать не только бактериальную составляющую этого заболевания, но и его воспалительный аспект.

В настоящей статье рассматриваются эти факторы и делается попытка упростить понимание этого весьма сложного вопроса.

Бактериальное заражение

Бактериальная этиология пародонтита была установлена более ста лет назад. Недавние исследования также показали, что развитие пародонтита обуславливается не только бактериальной нагрузкой как таковой, но и присутствием бактерий определенных типов. К 1980-м годам стало понятно, что на пораженных пародонтиком участках зубных рядов присутствует в основном грамотрицательная микрофлора, тогда как здоровые участки характеризуются преобладанием грамположительных микроорганизмов [3]. В 1990-х годах исследователи выяснили, что воспалительная реакция организма, а также присутствие

бактерий определенных видов связаны с активным прогрессированием заболевания. Наиболее значимую роль в развитии пародонтита играют бактерии *Porphyromonas gingivalis*, *Aggregatibacter actinomycetemcomitans*, *Tannerella forsythensis* (получившие новое название *Tannerella forsythia*) и *Treponema denticola* [4]. Все они обнаруживаются в биопленке; к появлению этих патогенов может приводить изменение экосистемы биопленки, связанное, например, с доступностью тех или иных питательных веществ [5].

Воспаление пародонта провоцируют продукты жизнедеятельности бактерий биопленки, например, молекулы липополисахаридов, которые являются компонентами клеточной оболочки грамотрицательных бактерий и отсутствуют у грамположительных микроорганизмов. Эти молекулы вызывают каскад реакций [6]. При здоровом пародонте продукты жизнедеятельности бактерий устраняются, после чего воспалительный процесс прекращается. При заболевании пародонта такие пародонтальные патогены, как *P. gingivalis*, подавляют врожденный иммунный ответ, парализуя ключевой элемент защитной системы организма. Это позволяет *P. gingivalis* и условно-патогенным микроорганиз-

мам размножаться в пародонтальных карманах: организм не распознает их и не оказывает им сопротивления [7].

Присутствие *P. gingivalis* может быть незначительным, однако эти бактерии все равно оказывают заметное влияние на состав микрофлоры и провоцируют развитие пародонтита. По этой причине *P. gingivalis* считается «ключевым патогеном», видом, который ремоделирует микробное сообщество, способствуя патогенезу [8]. Многие исследования посвящены именно *P. gingivalis*, однако описанная ниже модель применима и к другим видам пародонтальных патогенов.

События развиваются по следующему сценарию: попадая в труднодоступное поддесневое пространство, бактерии *P. gingivalis* мешают защитной системе организма нормально работать, блокируя важные рецепторы [9]. В результате возникает дисбаланс между организмом человека и биопленкой, нарушается естественный баланс, создаются условия для развития воспалительного заболевания. В присутствии даже очень небольшого числа бактерий *P. gingivalis* количество полезных бактерий начинает уменьшаться. Это провоцирует еще более выраженную воспалительную реакцию, которая сопровождается повреждением тканей. Образующиеся при этом продукты распада, например фрагменты коллагеновых волокон, попадая в десневую жидкость, служат отличным источником пищи для *P. gingivalis* и других пародонтальных патогенов, которые нуждаются в незаменимых аминокислотах (тогда как кариесогенные бактерии питаются сахарами [9]). Таким образом, ключевые патогены модифицируют свою среду обитания (пародонт) и своих безвредных (в норме) соседей, создавая для себя весьма комфортные условия и обилие пищи. Из всего вышесказанного понятно, что в развитии заболевания участвуют как бактерии, так и организм человека, и на пораженных участках пародонта наблюдается уникальный состав микробиоты, нехарактерный для здорового пародонта [10].

Интересно, что исследователи связали изменения кишечной микрофлоры с патогенезом других воспалительных заболеваний, например воспаления кишечника, а также рака прямой кишки, ожирения, диабета и ишемической болезни сердца. Совер-

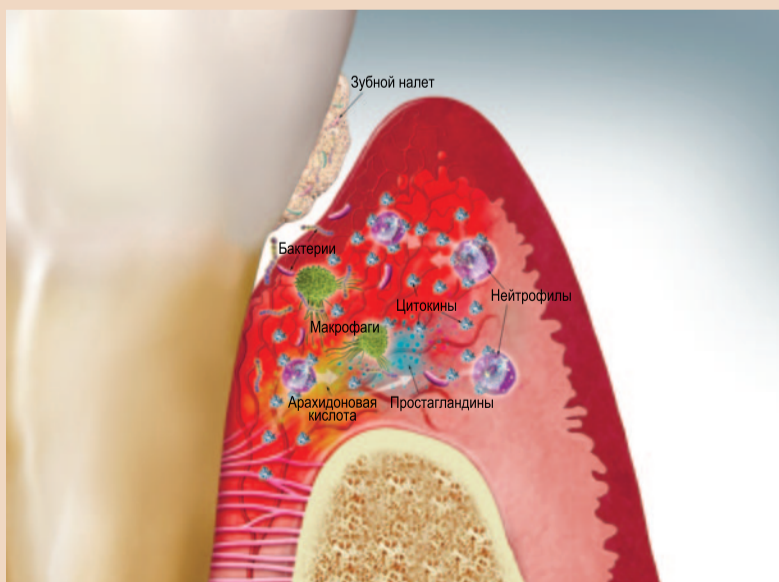

Рис. 1. Острая реакция. Ткань пародонта: бактерии провоцируют иммунную реакцию, вызывая расширение сосудов, повышенную проницаемость капилляров и усиление кровотока. Клеточный уровень: десневая жидкость содержит нейтрофилы, макрофаги и другие воспалительные клетки. Макрофаги уничтожают бактерии за счет фагоцитоза. Воспалительные клетки выделяют цитокины, регулирующие воспалительную реакцию. Биохимический уровень: арахидоновая кислота (выделяемая преимущественно нейтрофилами) производит простагландин

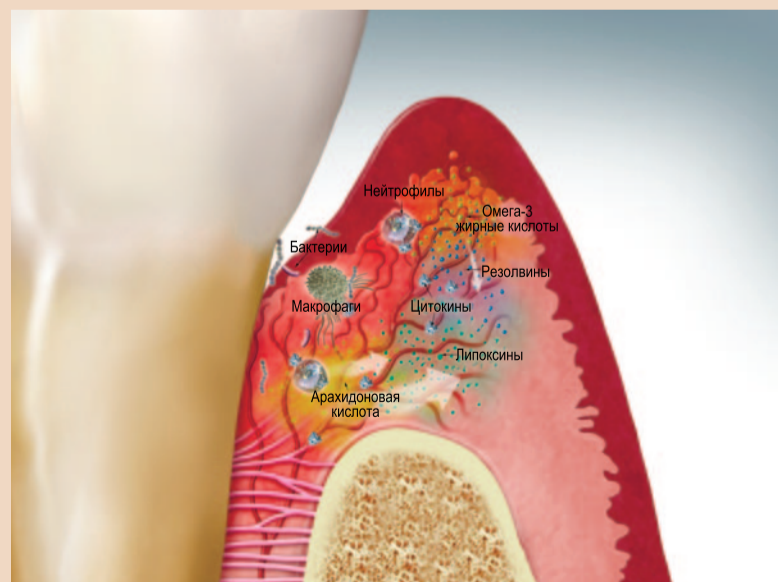

Рис. 2. Активное разрешение острой реакции. Ткань пародонта: стимул (бактерии) устраняется. Клеточный уровень: десневая жидкость содержит меньшее количество ослабленных нейтрофилов и остатков бактерий. Биохимический уровень: из арахидоновой кислоты выделяются липоксины, из омега-3 полиненасыщенных жирных кислот – резолвины. Липоксины и резолвины останавливают воспалительный процесс

шенствованию методов лечения и профилактики этих болезней может способствовать выявление ключевых патогенов [9].

Нормальная, полезная воспалительная реакция

Реакция организма на инфекцию или любой иной болевой раздражитель предполагает участие двух определенных и взаимосвязанных сил: врожденного и адаптивного иммунного ответа. Врожденный иммунный ответ – это эволюционный механизм, который обеспечивает немедленную защиту. Фагоцитарные клетки (т.е., поглощающие), например нейтрофилы, моноциты и макрофаги, выявляют и устраняют инородные вещества. Также эти иммунные клетки выделяют химические медиаторы, которые называются цитокинами и помогают антителам устранять патогены или помечать их для разрушения другими клетками. Врожденный иммунный ответ неспецифичен [1] – в отличие от адаптивного ответа. Распознавание патогенов ведет к тому, что при их повторном появлении возникает более сильная иммунная реакция. Адаптивная защитная реакция направлена на устранение определенных патогенов и запоминание их антигенной сигнатуры. Т-клетки распознают антигены и прицельно реагируют на них. В-клетки вырабатывают антитела к антигенам и помогают фагоцитарным клеткам формировать ответ на болевой раздражитель [1]. При нормальном состоянии пародонта врожденный иммунный ответ позволяет устранить или нейтрализовать инородные тела и защищает от травм или инфекций. Происходит это следующим образом [11]:

1. Наблюдается расширение сосудов, повышение проницаемости капилляров и усиление кровотока.
2. Нейтрофилы (которые также называют полиморфно-ядерными лейкоцитами) направляются к очагу инфекции.
3. Туда же движутся макрофаги и другие иммунные клетки.
4. Эти иммунные клетки и местные клетки, например фибробласты и остеобласты, вырабатывают клеточные медиаторы (цитокины). Цитокины используются организмом для осуществления коммуникации между клетками. Они представляют собой биологически активные белки, которые меняют функцию продуцирующей их клетки или функцию соседних клеток [12]. Цитокины могут регулировать воспалительный процесс на месте или перенаправляться на удаленные участки организма [6].
5. Выделяются хемокины (цитокины с хемотаксическими свойствами), которые играют важную роль в дальнейшем рекрутинге лейкоцитов [13].
6. Эти цитокины защищают организм от атаки. Иммунные клетки и выделяемые ими химические вещества стремятся разрушить, растворить или изолировать вредоносный фактор [12].
7. Т-клетки и В-клетки опосредуют адаптивную реакцию.

Следует отметить, что хотя бактерии полости рта обитают в непосредственной близости от сильно васкуляризованного пародонта, лишь немногие из них вызывают системные заболевания у здоровых людей. Это связано с чрезвычайно эффективной системой врожденного иммунитета, которая следит за размножением бактерий и предотвращает их проникновение в ткани. Между бактериями зубного налета и системой врожденного иммунитета существует динамическое равновесие (гомеостаз) [7]. Такая ситуация наблюдается в норме.

При ослаблении здоровья, будь то на системном или местном уровне, начинается процесс воспалительного заболевания.

Разрешение воспалительной реакции

Чтобы пародонт оставался здоровым, необходимо полное разрешение острого воспалительного процесса и возвращение организма к гомеостазу. Лейкоциты и бактерии должны быть устранены без остатка [14]. Ранее считалось, что после угасания провоспалительных сигналов реакция врожденного иммунитета пассивно исчезает [15]. Современные данные, однако, за-

ставляют предположить, что прекращение воспаления и возврат к гомеостазу является отнюдь не пассивным, а активно регулируемым процессом [16], в котором задействованы специфические проразрешающие липидные медиаторы – липоксины, резолвины и протектины. Они активно синтезируются на стадии разрешения острого воспаления и контролируют выраженность и продолжительность воспалительного процесса [11].

Липоксины

На заключительном этапе нормального воспалительного процесса нейтрофилы прекращают выделять про-

воспалительные цитокины и начинают синтезировать вещества, которые активно сдерживают воспаление. Эти вещества называются липоксинами. Они являются производными липидов (арахидоновой кислоты – жирной кислоты, присутствующей в клеточных мембранах), выделяемых нейтрофилами и другими иммунными клетками [17]. В ходе острого воспаления арахидоновая кислота превращается в провоспалительные медиаторы, включая простагландин. У здоровых людей повышенный уровень простагландина сигнализирует о необходимости разрешения воспаления. По этому сигналу из арахидоно-

вой кислоты начинают выделяться липоксины [17], которые, в свою очередь, являются тормозящим сигналом для нейтрофилов [14]. Интересно, что под действием аспирина липоксин приобретает большую биологическую активность и более мощные проразрешающие свойства [18].

Резолвины

Резолвины – это производные омега-3 полиненасыщенных жирных кислот. Несколько клинических исследований показали, что питание, богатое такими кислотами, способствует

→ **DT** стр. 4

Реклама

Москва, Россия
27-30.09.2021



**ДЕНТАЛ
ЭКСПО**

50-Й МОСКОВСКИЙ
МЕЖДУНАРОДНЫЙ
СТОМАТОЛОГИЧЕСКИЙ
ФОРУМ И ВЫСТАВКА

Крокус Экспо,
павильон 2, залы 5, 7, 8

www.dental-expo.com



КРУПНЕЙШАЯ ВЫСТАВКА, ПЛОЩАДКА ОБУЧЕНИЯ И НЕТВОРКИНГА

Организатор:

DENTALEXPO®

+7 499 707 23 07 | info@dental-expo.com

Стратегический партнер:



Стоматологическая
Ассоциация
России (СтАР)

[dentalexporussia](https://www.instagram.com/dentalexporussia)

[dentalexpo.russia](https://www.facebook.com/dentalexpo.russia)

vk.com/dentalexpomoscow

t.me/dentalexporussia

12+

← DT стр. 3

профилактике и лечению артрита, сердечно-сосудистых заболеваний (ССЗ) и других воспалительных заболеваний. Причиной такого благотворного влияния диеты могут быть резолвины [17].

Резолвины действуют местно, прекращая рекрутинг и инфильтрацию нейтрофилов. Нейтрофилы присутствуют в воспаленной или травмированной ткани, и их эффективное устранение необходимо для полного разрешения воспалительной реакции и возвращения к гомеостазу [19].

Результаты изучения вызванного *P. gingivalis* пародонтита на животных показывают, что топическое применение резолвина останавливает прогрессирование заболевания [20]. Исследователи перевязали зубы кроликов 20 шелковыми нитями, чтобы обеспечить аккумуляцию бактерий, к которым затем добавили *P. gingivalis*, создав, таким образом, условия для развития пародонтита. В экспериментальной группе животным топически применяли резолвин, в контрольной – плацебо. Кролики из экспериментальной группы остались здоровы, у животных из контрольной группы развился пародонтит. Топическое применение резолвина остановило прогрессирование заболевания, имело место полное разрешение воспалительного процесса в тканях пародонта. В результате лечения костная ткань восстановилась до исходного уровня. Гистологическое исследование показало формирование как нового коллагена, так и новой кости [20].

Хроническая, дезадаптивная воспалительная реакция

Первичный этиологический фактор пародонтита носит бактериальный характер. Тем не менее, решающую роль в патогенезе этого заболевания играет чрезмерная воспалительная реакция организма и неадекватное разрешение воспалительного процесса [18]. Пародонтит является результатом неспособности организма «выключить» воспалительную реакцию на инфекцию, следствием чего становится хроническое дезадаптивное воспаление [17].

Как уже было сказано, ключевые патогены, например *P. gingivalis*, создают дисбиоз между организмом и бактериальным зубным налетом. Важным элементом этого процесса является ослабление врожденного иммунного ответа, ведущее к увеличению числа комменсальных бактерий и усилению воспаления. Так формируется среда, богатая питательными веществами, например продуктами распада белков организма-хозяина, совершенно необходимых *P. gingivalis* для выживания и размножения. При этом *P. gingivalis* продолжают изменять среду: количество бактерий растет, воспаление усиливается, сопровождаясь уже резорбцией кости, образуются глубокие пародонтальные карманы – идеальное убежище для микроорганизмов, где весь этот процесс может продолжаться безо всяких помех [9].

Этиология хронического пародонтита носит многофакторный характер. Персистирующая инфекция *P. gingivalis* – лишь один ее аспект. Воспалительное заболевание связано с нарушением гомеостаза ткани. Любой фактор (микробный или эндогенный), способный дестабилизировать нормальный баланс, может «склонить чашу весов» в сторону воспалительного заболевания [8]. Острое воспаление, разрешающееся в разумные сроки, предотвращает повреждение ткани. Неадекватное разрешение воспалительного процесса или неспособность организма восстановить гомео-

стаз приводит к хроническому воспалению и деструкции ткани [18].

Для хронического, не разрешающегося воспаления характерно следующее:

1. Клеточные и молекулярные реакции на бактериальное заражение требуют постоянной корректировки и регулирующей обратной связи [21].
2. Нейтрофилы, макрофаги и моноциты продолжают выделять цитокины. В результате возникает сложное хроническое поражение, разрушающее пародонт.
3. Цитокины стимулируют выделение матриксных металлопротеиназ (ММП). (ММП – это протеолитические ферменты, участвующие в нормальном ремоделировании кости. К ним относятся и коллагеназы. Практически все коллагеназы, наблюдаемые при пародонтите, являются производными клеток организма, а не бактерий [21]. Они также играют роль ключевых медиаторов необратимого повреждения тканей при пародонтите и используются в качестве биомаркеров прогрессирования заболевания [22]).
4. Деструкция ткани не является однонаправленной, она постоянно регулируется взаимодействием организма и бактерий [21].
5. Разрушение кости альвеолярного гребня – результат рассогласования процессов резорбции и формирования кости, которые в норме хорошо сбалансированы [21].
6. Определенную роль в резорбции альвеолярного гребня играет выработка простагландина.

Цитокины являются своего рода посредниками между бактериальной стимуляцией и деструкцией ткани. Давно установлено, что цитокины продуцируются лейкоцитами, но их вырабатывают и клетки других типов, например фибробласты и остеобласты [23]. От баланса между стимулирующими и ингибирующими цитокинами, а также регуляции и сигналов со стороны их рецепторов может зависеть степень утраты тканей пародонта [23].

Основным обуславливающим фактором хронического дезадаптивного пародонтита является реакция организма. Будучи недостаточной, она инициирует заболевание, а становится слишком сильной, ведет к дальнейшему повреждению тканей [23].

Факторы риска пародонтита

Клинические наблюдения демонстрируют широкое разнообразие индивидуальных иммунных реакций и характера течения пародонтита у пациентов. В то время как инициирующим фактором заболевания является бактериальная нагрузка, существует множество переносных, влияющих на проявления пародонтита. Эти факторы риска вмешиваются в реакцию организма на бактериальное заражение. Без них организм мог бы оказаться способен ограничить разрушение тканей пародонта. Однако при аккумуляции бактерий такие модифицирующие факторы, как, например, курение, могут изменять иммунную реакцию, делая ее чрезмерной [24]. Бактерии провоцируют развитие пародонтита: они необходимы для его инициирования, но их недостаточно для того, чтобы заболевание прогрессировало. Нужен восприимчивый реципиент, и факторы риска определяют восприимчивость организма, прогрессирование болезни, ее тяжесть и последствия [21].

В 1990-х годах велись исследования, направленные на выявление факторов риска пародонтита. Было установлено, что клинические проявления заболевания, его предполагаемое течение и реакция на терапию являются «совкупным результатом реакции орга-

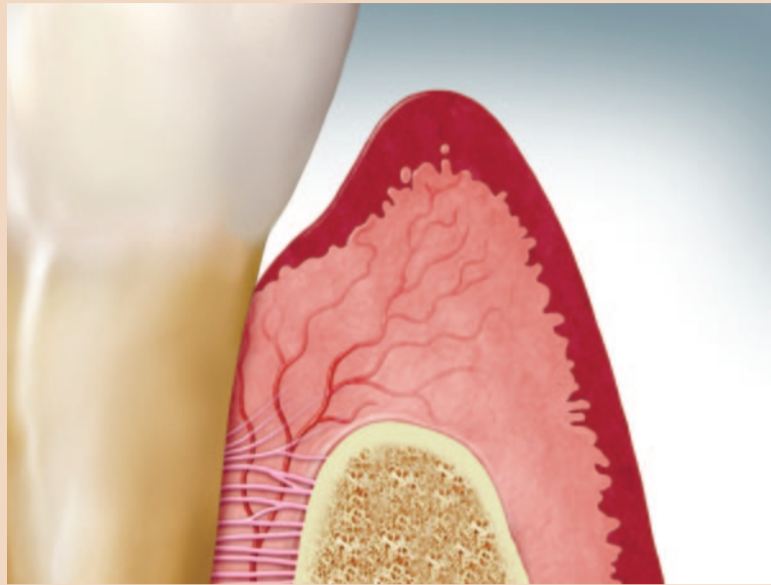


Рис. 3. Возвращение к норме

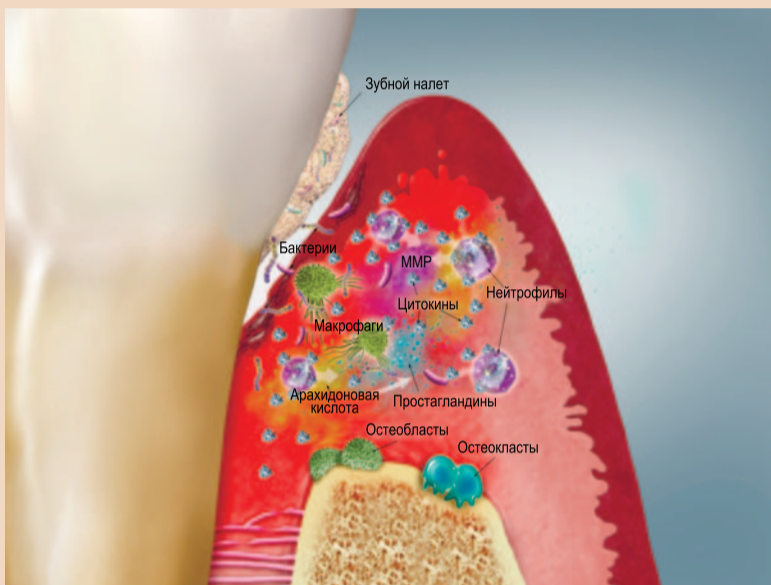


Рис. 4. Хроническое поражение на ранней стадии. Ткань пародонта: аккумуляция бактериального зубного налета, разрушение периодонтальной связки и изъязвление эпителиальной выстилки, начало резорбции кости. Клеточный уровень: большее число нейтрофилов, макрофагов и других воспалительных клеток. Биохимический уровень: повышенная активность провоспалительных цитокинов, арахидоновая кислота продолжает выделять простагландин, происходит синтез ММП

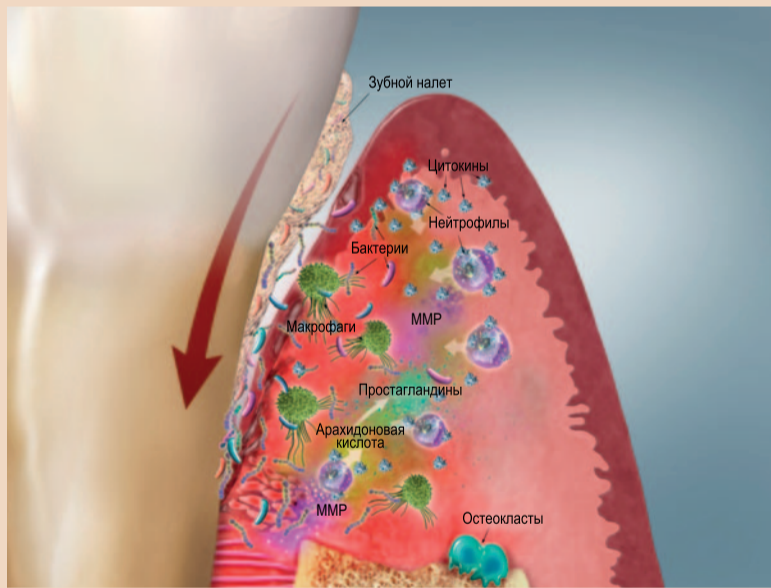


Рис. 5. Хроническое поражение на поздней стадии. Ткань пародонта: миграция патогенных бактерий, например *P. gingivalis*, в направлении верхушки корня, дальнейшее разрушение периодонтальной связки и еще большее изъязвление эпителиальной выстилки, выраженная резорбция кости. Клеточный уровень: больше нейтрофилов, макрофагов и т.п. Биохимический уровень: повышенный уровень провоспалительных цитокинов, регулирующих выделение ММП (участвующих в резорбции кости и разложении коллагена). Фрагменты коллагена становятся пищей для бактерий

низма, модифицируемой наследственными и средовыми факторами». Эти факторы могут сдвинуть заболевание в сторону более тяжелого разрушения тканей пародонта [24]. К числу средовых, наследственных и приобретенных факторов риска относятся сахарный диабет, курение, плохая гигиена полости рта, специфическая микрофлора, стресс, раса и пол [25].

Сахарный диабет повышает риск пародонтита из-за усиления воспалительных реакций и снижения способности организма к заживлению ран [26]. При диабете в ответ на бактериальное заражение вырабатывается больше цитокинов. Их повышенная концентрация в десневой ткани и десневой жидкости ведет к усиленной выработке ММП, что способствует

разрушению тканей и большей тяжести заболевания [21].

Средовые факторы

Курение увеличивает тяжесть пародонтита вследствие того, что в полость рта попадают токсины. Это установленный средовой фактор риска, наиболее прочно связанный с пародонтитом. В рамках некоторых исследований курение влияло на исход болезни заметнее, нежели патогенные бактерии [27].

Генетические факторы

Исследования с участием взрослых близнецов показали, что монозиготные близнецы демонстрируют более схожую восприимчивость к пародонтиту, нежели дизиготные. По оценкам,

наследственность обуславливает 50% повышенного риска пародонтита [21].

Учитывая важную роль нейтрофилов в воспалении, можно предположить, что генетические нарушения их функций должны оказывать влияние на пародонтит, и это действительно так: такие нарушения были обнаружены у 75% пациентов с ювенильным пародонтитом [21].

Эпигенетические факторы

Регуляция экспрессии определенных генов в тех или иных тканях может меняться на протяжении жизни под влиянием таких факторов, как питание, стресс, курение и аккумуляция бактерий [28]. Этими вопросами занимается эпигенетика. Эпигенетические изменения в ДНК ведут к долгосрочному изменению экспрессии отдельных генов [24]. Не меняя самой нуклеотидной последовательности, эпигенетическая регуляция вызывает обратимую модификацию экспрессии генов, обуславливаемую внешней средой. Такая модификация может быть и наследуемой [29]. Внешние факторы действительно меняют ДНК за счет метилирования нуклеотидов. Дифференциальное метилирование генов может вносить определенный вклад в состояние больного. Постоянные изменения в тканях усиливают предрасположенность к повторным инфекциям. Таким образом, предшествующее воспаление пародонта может повышать вероятность последующих инфекционных воспалений [30].

Разумеется, определенную роль играют и анатомические изменения, вызванные заболеванием, к которым относятся, например, остаточные пародонтальные карманы и дефекты кости. Они также могут делать пациента более предрасположенным к инфицированию пародонта [31].

Воспаление как фактор возрастных болезней: связь между пародонтологическим статусом и системными заболеваниями

Возникновение таких хронических заболеваний, как ревматоидный артрит, ССЗ, сахарный диабет и пародонтит, может быть результатом чрезмерных воспалительных реакций, адаптивность которых с годами снижается [1,12]. При воспалительных заболеваниях врожденный и адаптивный иммунный ответ не переходит в фазу разрешения и становится постоянным. Вследствие этого гомеостаз тканей не восстанавливается [1].

Хроническое воспаление характеризуется постоянной выработкой цитокинов, модуляторов, являющихся производными арахидоновой кислоты (например, простагландина), и многих других веществ. Пародонтит, который легко наблюдать в силу его локализации, используется исследователями в качестве модели при изучении других воспалительных заболеваний. От них пародонтит отличается тем, что его этиология хорошо известна, а патогенез подробно описан [20].

Взаимосвязь пародонтита и системных заболеваний является объектом широкомасштабных исследований. Имеется достаточное количество эпидемиологических данных, заставляющих предположить, что воспаление пародонта может влиять на течение системных заболеваний, в частности ССЗ, сахарного диабета, а также на вес младенцев при рождении [20]. Эпидемиологические исследования (косвенные данные) показывают статистическую связь между плохим стоматологическим статусом и рядом системных заболеваний [32]. Объем таких эпидемиологических доказательств продолжает увеличиваться.

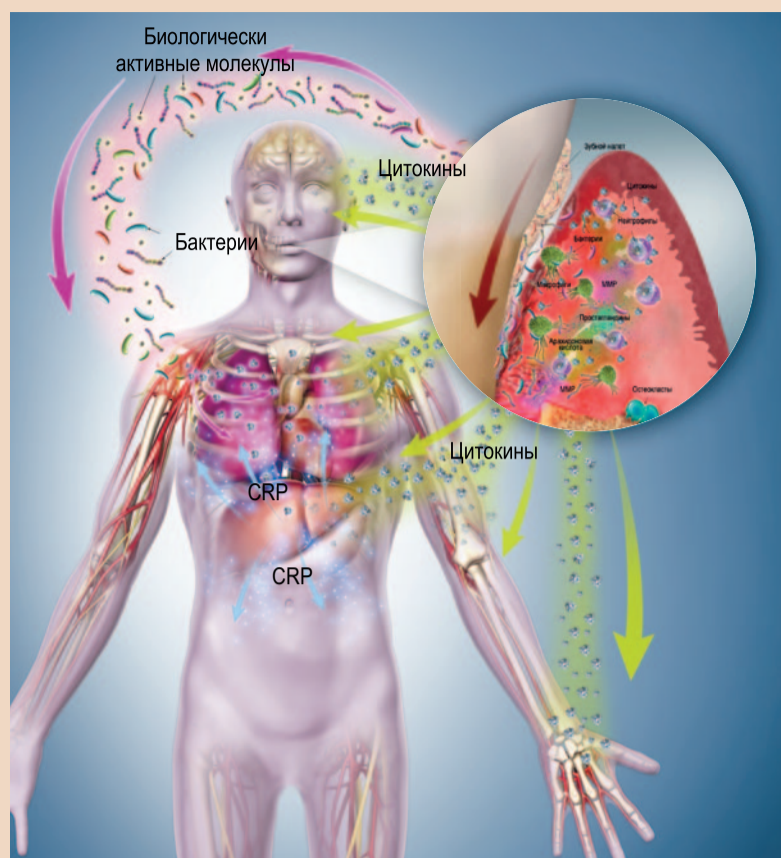


Рис. 6. Связь пародонтологического статуса и системного здоровья: местное воспаление вызывает изъязвление эпителиальной выстилки пародонтальных карманов, создавая риск инфицирования отдаленных участков тела и бактериемии. Системное распространение местных цитокинов влияет на другие системы органов. Распространившиеся бактерии выделяют биологически активные молекулы, запускающие воспалительную реакцию, в результате чего повышается концентрация цитокинов в сыворотке крови. Цитокины воздействуют на сосуды и органы. CRP, вырабатываемый печенью в ответ на цитокины, повреждает органы

Более прямые доказательства, полученные с помощью экспериментальных исследований, говорят о том, что местная воспалительная нагрузка, возникающая при инфицировании пародонта, увеличивает системную воспалительную нагрузку, т.е., может являться модифицирующим фактором системного воспаления [20]. Такую связь демонстрируют результаты мониторинга уровня С-реактивного белка (CRP), который является одним из наиболее часто используемых био-

маркеров системного воспаления. Выработка этого белка запускается при инфекциях, травмах, некрозе и появлении злокачественных образований; он связан с ССЗ и сахарным диабетом [6]. CRP синтезируется печенью в ответ на провоспалительные цитокины. Он является обычным компонентом сыворотки крови, однако повышенный уровень CRP свидетельствует об усилении системного воспаления. Повышенный уровень CRP связан с более высоким риском

ССЗ [20] и наблюдается при пародонтите [33]. Биологическое действие CRP усиливает воспалительную реакцию и может влиять на развитие или прогрессирование таких системных заболеваний, как атеросклероз [34].

Исследование на животных (с наложением на шесть недель лигатуры с *P. gingivalis* для стимулирования развития пародонтита) показало системное повышение уровня CRP. Топическое применение резолвина привело к нормализации не только состояния тканей пародонта, но и уровня CRP. Резолвин снижает местную воспалительную нагрузку, что ведет к уменьшению системной нагрузки [20].

Другое исследование с использованием той же животной модели продемонстрировало большую выраженность атеросклероза (оцениваемого по жировым отложениям в крупных кровеносных сосудах) при пародонтите по сравнению с животными из контрольной группы [17]. У устойчивых к воспалению животных (с высоким уровнем липокинов в крови) не только не развился пародонтит: их артерии оставались практически свободными от жировых бляшек [17].

Местное воспаление пародонта может влиять на системное воспаление несколькими характерными путями [35, 36]:

1. При местном воспалении на эпителии пародонтальных карманов возникают микроизъязвления, что повышает риск инфицирования других участков организма и транзитной бактериемии.
2. Происходит распространение вырабатываемых на местном уровне воспалительных медиаторов (цитокинов), которые могут начать оказывать системное воздействие, влияя на другие органы.
3. Бактерии выделяют множество биологически активных молекул, например липополисахариды (из клеточных оболочек), эндотоксины, хемотаксические пептиды, белки и

т.п., которые могут начать циркулировать в организме, вызывая воспалительную реакцию на участках, расположенных весьма далеко от пародонта, и повышая концентрацию цитокинов в сыворотке крови.

4. Циркулирующие цитокины, вырабатываемые в результате этих реакций, воздействуют на артерии и органы.

5. В ответ на циркуляцию провоспалительных цитокинов печень на острой стадии воспаления синтезирует CRP, который может оказывать вредное воздействие на другие органы, приводя к повреждению сосудов, ССЗ и инсульту.

Важнее всего, что не разрешившееся хроническое местное воспаление создает нездоровую ситуацию уже на системном уровне. Бактерии, провоспалительные медиаторы и CRP причиняют локальный ущерб, а их распространение влечет за собой вред для всего организма.

Связь между стоматологическим и общим здоровьем определяется именно воспалительными процессами. Пародонт является неотъемлемой частью экосистемы нашего организма, и очевидно, что воспаление одного элемента этой экосистемы влияет на весь организм.

Помощь пациентам

Для создания новых методов лечения пародонтита необходимо понимание механизмов воспалительных реакций. Будучи золотым стандартом консервативного пародонтологического лечения, снятие зубных отложений и сглаживание поверхности корня позволяет устранить лишь бактериальную нагрузку и не затрагивает воспалительный процесс, тогда как хронический пародонтит в большей степени является результатом именно реакции организма на повреждение тканей.

Происходящие при пародонтите процессы обусловлены, прежде всего,

сигнальными и регулирующими молекулами, которые управляют функциями клеток, т.е., цитокинами [21]. Хроническое воспаление способствует размножению бактерий за счет большого количества продуктов распада тканей. Разрешение воспаления ведет к эффективному устранению патогенов, которые лишаются источника пищи [20].

Новые методы лечения должны быть направлены на специфические факторы, т.е., на реакцию организма и системное прогрессирование заболевания. Имея дело с новыми средствами и способами укрепления здоровья пародонта, мы должны быть не только открыты для инноваций, но и осторожны в своих оценках. Последнее возможно лишь при наличии глубокого понимания механизмов воспаления и последствий воспалительного процесса. Знания позволяют нам добиваться максимальных клинических результатов. [21]

От редакции: список литературы можно получить в издательстве. Статья была опубликована в журнале *prevention – international magazine for oral health* Vol. 3, №1/2019.

Контактная информация

Доктор Фэй Голдсмен (Dr. Fay Goldstep) состоит в Американской коллегии стоматологов, Международной академии челюстно-лицевой эстетики и Американском обществе эстетической стоматологии. Она является соавтором четырех учебников и опубликовала более 100 статей. С 2002 г. доктор Goldstep неизменно входит в список лидеров непрерывного образования по версии *Dentistry Today*. Она консультирует ряд стоматологических компаний и владеет частной клиникой в Торонто, Канада. Связаться с доктором Goldstep можно по электронной почте: goldstep@epdot.com.

Реклама

SIGN UP NOW
Dental Tribune e-newsletter



DENTAL TRIBUNE



The world's dental e-newsletter

news / live event coverage / online education / KOL interviews / event reviews / product launches / R&D advancements

www.dental-tribune.com



facebook.com/DentalTribuneInt



twitter.com/DentalTribuneInt



linkedin.com/company/dental-tribune-international

Замещение зуба с помощью монокричного циркониевого имплантата

Фундамент эстетики мягких тканей

За последние несколько десятилетий установка имплантатов стала популярным способом замещения утраченных зубов. Изменение обычного многоэтапного протокола, изначально предложенного Пьером-Ингваром Бранемарком, позволило сократить время лечения и дало возможность немедленного восстановления эстетики с помощью временных реставраций уже в день операции. Данные литературы свидетельствуют о хорошей выживаемости имплантатов в долгосрочной перспективе. Тем не менее, рост числа случаев периимплантного мукозита и периимплантита, отмеченный и в клинической практике, и в литературе, заставил критически пересмотреть преимущества титана и различных модификаций его поверхности. На этом фоне была продемонстрирована безопасность циркония как материала для изготовления однокомпонентных имплантатов. В настоящей статье описана процедура одномоментной установки таких монокричных конических имплантатов в области фронтальных зубов и рассмотрены преимущества циркония как альтернативы титану.

Установка имплантатов, будь то для замещения одного зуба или восстановления функций и эстетики всего зубного ряда, сегодня стала общепринятой и привычной практикой [1–4].

Традиционный многоэтапный процесс вот уже 40 лет остается золотым стандартом имплантации и неизменно демонстрирует высокую долю успешных результатов [1, 2]. Тем не менее, совершенствование имплантатов, а также методов их установки и ортопедической реабилитации в целом привело к тому, что продолжительность лечения сокращается, процедура делается менее инвазивной, а немедленная нагрузка имплантатов и, соответственно, восстановление эстетики и функций уже на этапе остеоинтеграции становятся все более распространенными [3–10]. Согласно данным литературы, такой подход обеспечивает высокую долю успешных результатов. Кроме того, моментальное восстановление внешнего вида и функциональности зубного ряда является для пациентов существенным преимуществом данного метода имплантологической реабилитации [3–10].

На кратко- и долгосрочную выживаемость имплантатов влияют сразу несколько факторов [11–13]. Количество прикрепленной десны, глубина установки имплантата по отношению к другим имплантатам и/или соседним зубам, характеристики поверхности имплантата, объем и качество кости – вот важные аспекты, способные положительно или отрицательно сказаться на успехе реабилитации с использова-

нием традиционных титановых имплантатов в кратко- и долгосрочной перспективе [14–17]. В последние годы увеличилась частота случаев периимплантного мукозита и периимплантита, что не только нашло отражение в литературе, но и стало предметом беспокойства клиницистов [18–20]. Как правило, причиной мукозита и периимплантита является бактериальный налет, который может накапливаться и на поверхности имплантатов [21, 22]. Кроме того, развитию периимплантита могут способствовать такие факторы, как плохая гигиена полости рта [23, 24], отсутствие прикрепленной десны в области имплантата [25], употребление табака [26], генетика. Было продемонстрировано, что все эти факторы провоцируют развитие периимплантита (равно как и пародонтита в случае естественных зубов) и ведут к воспалению и утрате кости вокруг титановых имплантатов [27, 28].

Метод имплантации, осложнения на этапе заживления и неправильная с точки зрения глубины и расположения установка имплантатов также могут приводить к преждевременной утрате кости и развитию периимплантита [29]. Кроме того, причиной разрушения костной ткани и периимплантита может быть и коррозия самого титанового имплантата [30–33]. Как уже было отмечено, развитие периимплантита в эстетически значи-

мой зоне может быть обусловлено отсутствием прикрепленной десны вокруг ортопедической конструкции, установленной с опорой на имплантаты [34–37]. Помимо этого, пациенты часто остаются недовольны эстетическими результатами из-за того, что контур десны выглядит неестественно, а темный металл имплантата и абатмента просвечивает сквозь мягкие ткани [38].

Цирконий как альтернативный материал для изготовления имплантатов хорошо изучен [34–36]. Его использование предотвращает изменение цвета периимплантных мягких тканей, что нередко случается при установке титановых имплантатов. Кроме того, цирконий отличается высокой биологической совместимостью и прочностью [34–36]. Было продемонстрировано, что циркониевые имплантаты вызывают минимальное воспаление в периимплантной области благодаря тому, что на их поверхности бактериальный налет накапливается меньше, чем на поверхности титановых имплантатов [37–39]. Результатом является уменьшение утраты кости и воспалительной реакции в тех клинических ситуациях, где титан вызвал бы усиление этих деструктивных процессов, увеличивающих риск периимплантита и преждевременной утраты имплантата [37–39]. Blaschke и Volz продемонстрировали, что периимплантные мягкие ткани лучше реагируют на циркониевые имплантаты, нежели на титановые [40]. Исследование Petrunaga показало, что минимально инвазивная костная пластика периимплантной области с использованием аутогенного богатого тромбоцитами фибрина и биоактивного заменителя костной ткани Osseolive позволяет получить схожие результаты при установке как циркониевых, так и титановых имплантатов с их одновременной нагрузкой [41].

Реабилитация эстетически значимой зоны – сложная задача. Трудности возникают, помимо прочего, при использовании монокричных имплантатов, поскольку от их расположения, угла наклона и глубины установки зависит наличие пространства для супраструктуры. В случае титанового имплантата модификация его абатмента может помочь устранить проблемы, связанные с вышеперечисленными параметрами, однако модифицировать сам имплантат не рекомендуется: это может нега-

тивно сказаться на эстетике и привести к развитию мукозита и периимплантита.

Монокричные циркониевые имплантаты дают больше возможностей при их установке в эстетически значимой зоне [41]. Они не делают мягкие ткани десны более темными и, в зависимости от модели, могут быть подвергнуты модификации всех элементов их конструкции, что позволяет устранять любые осложнения, связанные с глубиной установки, месторасположением имплантата и углом его наклона. В настоящей статье представлены два клинических случая, которые демонстрируют использование монокричных конических винтовых имплантатов Z-Systems для одномоментного замещения зубов в эстетически значимой зоне с немедленной установкой временных реставраций.

Клинический случай 1

Некурящий пациент 48 лет обратился в нашу клинику для замены несостоятельного циркониевого имплантата, установленного за два года до этого в области второго правого премоляра верхней челюсти, и замещения эндодонтически леченого первого премоляра (рис. 1). На рис. 2 представлены компьютерно-томографический (КТ) скан имплантата и ортопантомограмма с имплантатом и первым моляром. Зуб и имплантат атравматично удалили под местной анестезией, лунки тщательно очистили от грануляционной ткани и остатков периодонтальной связки (рис. 3).

Оценив состояние операционного участка, приняли решение выполнить костную пластику лунки и альвеолярного гребня в области второго премоляра и установить монокричный конический винтовой имплантат диаметром 4 мм и длиной 12 мм (система керамических имплантатов Z-Systems) в области первого премоляра. Исходный торк при установке имплантата составил 45 Нсм (рис. 4). В лунку в области второго премоляра внесли 1 см³ материала Osseolive (curasan), смешанного с аутогенным богатым тромбоцитами фибрином (см. рис. 4). На рис. 5 представлена клиническая картина после установки имплантата и костной пластики (вид с вестибулярной стороны). Затем установили временную реставрацию – консольный мостовидный протез с опорой на имплантат и с овальным понтиком для формирования правильного кон-

Клинический случай 1

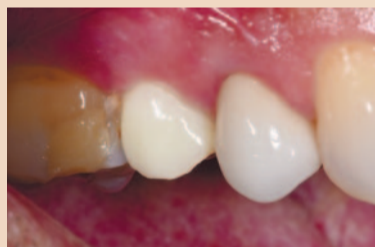

Рис. 1. Исходная клиническая картина

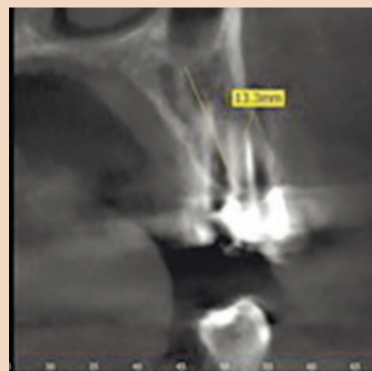

Рис. 2. КТ-срез: визуализация первого правого премоляра верхней челюсти

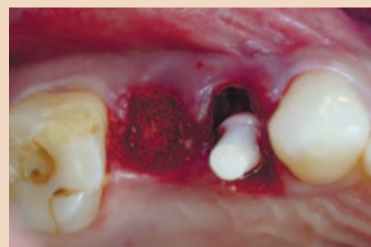

Рис. 4. Установка монокричного винтового конического имплантата Z-Systems, костная пластика с применением материала Osseolive (curasan) и аутогенного фибрина

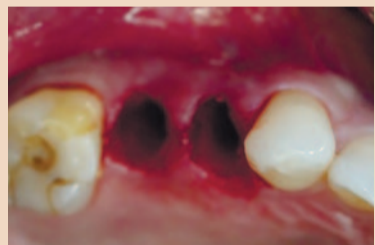

Рис. 3. Удаление имплантата и зуба, очистка постэкстракционных лунок

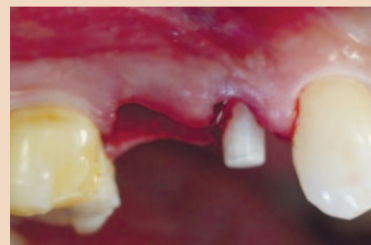

Рис. 5. Клиническая картина после минимально инвазивной имплантации и костной пластики, вид с вестибулярной стороны

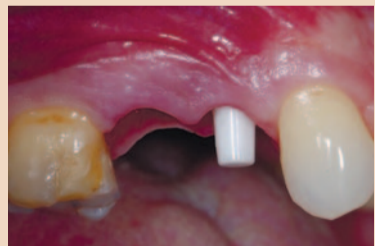

Рис. 6. Сохранение естественного контура десны на протяжении всего этапа заживления

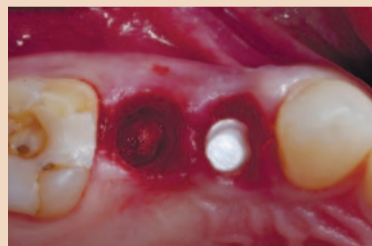

Рис. 7. Результаты минимально инвазивной имплантации и костной пластики с применением материала Osseolive, вид со стороны окклюзионных поверхностей

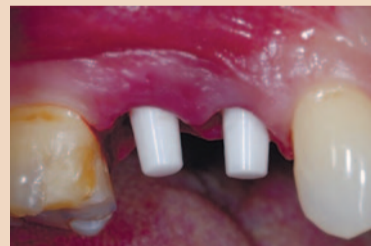

Рис. 8. Установка монокричного винтового конического имплантата Z-Systems в области второго правого премоляра верхней челюсти

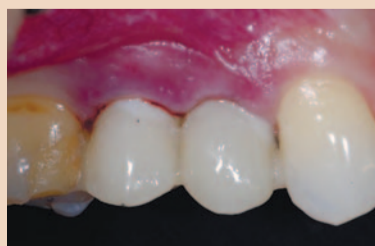

Рис. 9. Нефункциональная временная ортопедическая конструкция, установленная сразу после имплантации

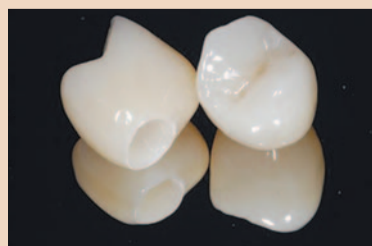

Рис. 10. Постоянные циркониевые коронки

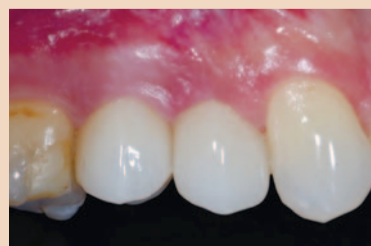

Рис. 11. Клиническая картина по завершении лечения

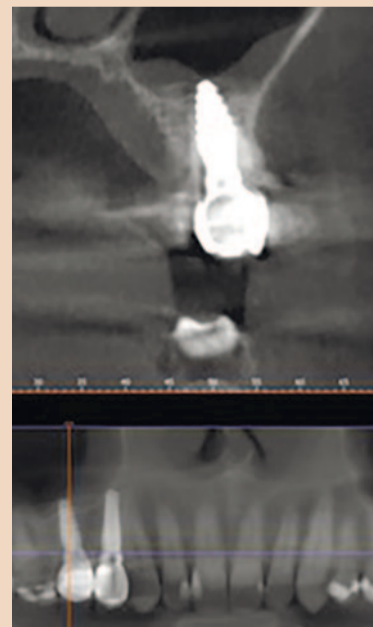


Рис. 12. КТ-срез и ортопантомограмма, визуализация имплантата в области второго правого премоляра верхней челюсти

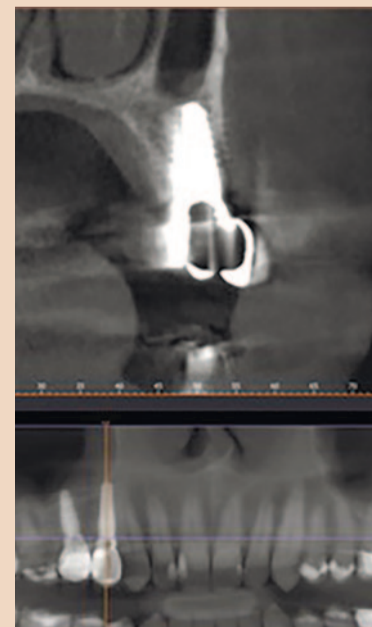

Рис. 13. КТ-срез и ортопантомограмма, визуализация имплантата в области первого правого премоляра верхней челюсти

Клинический случай 2

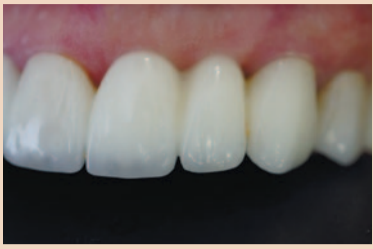

Рис. 14. Исходная клиническая картина

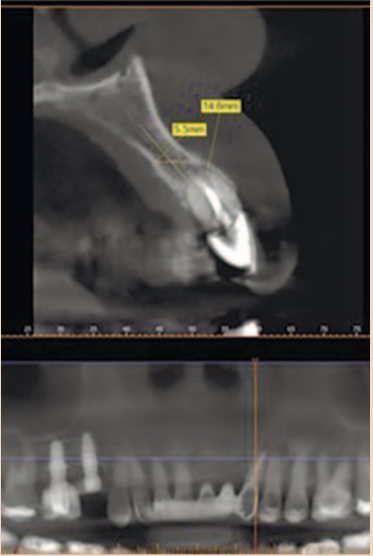


Рис. 15. Исходный КТ-срез и ортопантомограмма, визуализация левого клыка верхней челюсти

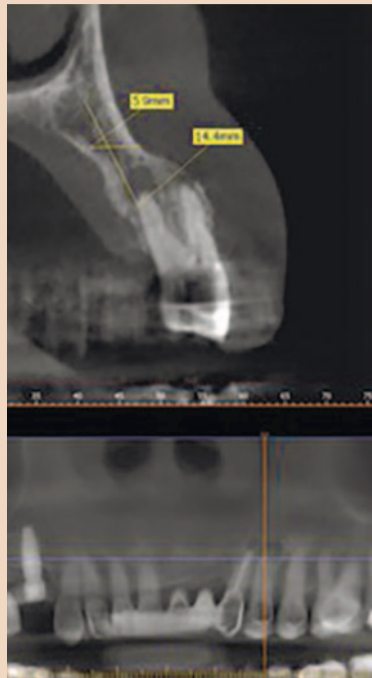


Рис. 16. Исходный КТ-срез и ортопантомограмма, визуализация левого премоляра верхней челюсти

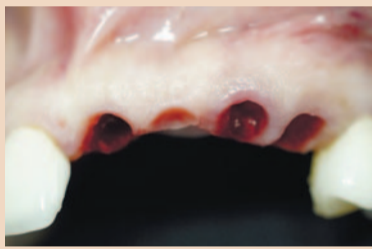


Рис. 17. Формирование контура мягких тканей перед минимально инвазивной установкой имплантатов

тура мягких тканей в области второго премоляра. Реставрацию зафиксировали на прочный временный цемент и с помощью адгезива соединили с первым моляром и клыком для обеспечения дополнительной поддержки. Период заживления составил 4,5 мес.

По истечении этого срока под местной анестезией сняли временный мостовидный протез. На рис. 6 виден естественный контур десны, сформированный с помощью временной реставрации. Обратите внимание на объем и качество прикрепленной десны.

Рис. 7 позволяет оценить состояние области имплантации и соседнего участка, на котором была выполнена костная пластика с использованием материала Osseolive и аутогенного фибрина: обратите внимание на ремоделирование кости альвеолярного гребня. В области второго премоляра установили мо-

нолитный конический циркониевый имплантат диаметром 4 мм и длиной 12 мм (Z-Systems), торк составил 40 Нсм (рис. 8). Изготовили новую, нефункциональную временную реставрацию и зафиксировали ее на цемент, также закрепив с помощью адгезива на соседних естественных зубах для дополнительной поддержки (рис. 9). Заживление прошло без осложнений. Через 4 мес получили оттиск на уровне абатментов и изготовили постоянные циркониевые коронки (рис. 10). На рис. 11 представлена клиническая картина спустя месяц после фиксации коронок. Обратите внимание на естественный контур десны и общую

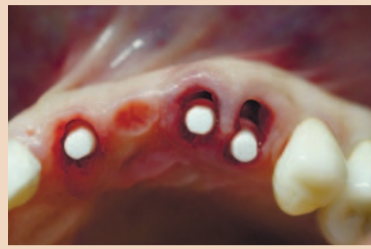

Рис. 18. Минимально инвазивная установка монолитных винтовых конических циркониевых имплантатов Z-Systems

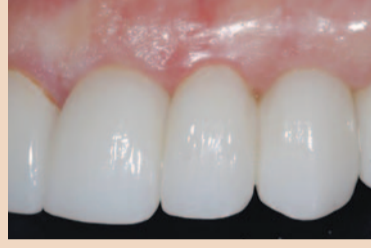

Рис. 19. Клиническая картина по завершении лечения

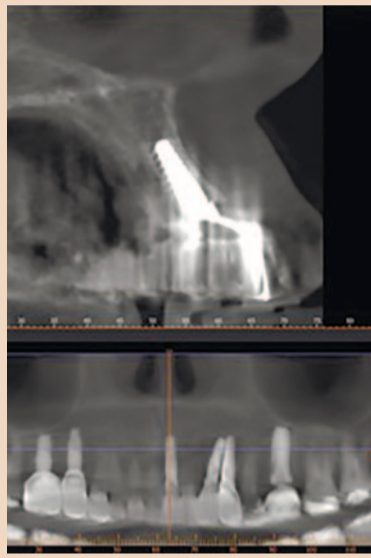


Рис. 20. КТ-срез, визуализация имплантата в области левого центрального резца верхней челюсти; заключительная ортопантомограмма

эстетику конечных результатов лечения. На рис. 12 и 13 показаны КТ-срезы и ортопантомограмма, сделанные по завершении лечения.

Клинический случай 2

Некурящая пациентка 39 лет обратилась в нашу клинику для замены несостоятельного мостовидного протеза в области зубов фронтальной группы верхней челюсти (рис. 14). На рис. 15 и 16 представлены результаты КТ и

ортопантомограммы с левым клыком и премоляром. Обратите внимание на малую толщину вестибулярной компактной пластинки в области апексов инфицированных зубов. Ранее в области жевательных зубов верхней челюсти были установлены титановые имплантаты; пациентка уже столкнулась с проблемой периимплантита и от установки дополнительных титановых имплантатов отказалась. Под местной анестезией мостовидный протез разрежали по линии между центральными резцами, удалили пораженные зубы и очистили постэкстракционные лунки. Участок подготовили к минимально инвазивной установке имплантатов в области левого центрального резца, клыка и первого моляра, сформировав контур мягких тканей (рис. 17). Установили монолитные конические винтовые циркониевые имплантаты диаметром 4 мм и длиной 12 мм (Z-Systems) с торком 45 Нсм (рис. 18). По окончании 5-месячного периода заживления получили оттиски на уровне абатментов и изготовили постоянные циркониевые реставрации. На рис. 19 показана клиническая картина при контрольном осмотре через 3 мес после установки реставраций. Обратите внимание на естественный контур десны и ее идеальное состояние. На рис. 20 представлен КТ-срез в области монолитного конического винтового имплантата, замещающего левый центральный резец, и ортопантомограмма.


Обсуждение

За последние несколько десятилетий конструкция имплантатов была значительно усовершенствована с тем, чтобы обеспечить их более быструю остеоинтеграцию, сохранение уровня кости и улучшение эстетики. Кроме того, осложнения, связанные с использованием титана, стали причиной создания циркониевых имплантатов. Они обеспечивают превосходную эстетику мягких тканей и менее подвержены аккумуляции бактериального налета, что чрезвычайно важно в контексте роста числа случаев периимплантного мукозита и периимплантита как в краткосрочной, так и долгосрочной перспективе. Использование монолитных циркониевых имплантатов, особенно тех, которые после установки можно модифицировать в соответствии с клинической ситуацией, дает дополнительные пре-


имущества, поскольку такие имплантаты, в отличие от двухкомпонентных, не имеют микрозазора. С точки зрения автора, для оценки эффективности применения циркония в качестве альтернативы титану при создании имплантатов, а также для научного обоснования описанных в настоящей статье клинических процедур необходимы дополнительные исследования. [DT](#)

От редакции: эта статья была опубликована в журнале *ceramic implants – international magazine of ceramic implant technology*, Vol. 3, №1/2019.

Литература



Контактная информация



Пол С. Петрунгаро
(Dr Paul S. Petrungharo)
330 W Frontage Rd Ste 2b
Northfield, IL 60093, USA (США)
Тел.: +1 855 7697645
drpaul@implantlive.com

Об авторе

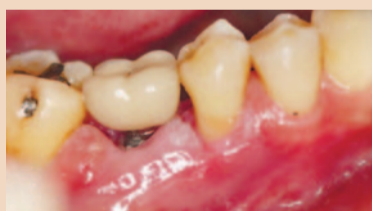

Периимплантит – второе наиболее распространенное осложнение имплантологического лечения

Франциска Байер,
Dental Tribune International

ГЁТЕБОРГ, Швеция: несмотря на высокую выживаемость имплантатов, их установка сопряжена с рядом осложнений биологического и технического характера, которые требуют дополнительных временных и материальных затрат. Недавнее исследование, проведенное сотрудниками Гётеборгского университета в рамках подготовки докторской диссертации, было посвящено частоте таких осложнений и связанным с ними расходам.

По информации Агентства социального страхования Швеции, ежегодно в стране имплантологическую реабилитацию проходят более 30 000 пациентов. Исследование, основанное на данных рандомизированно выбранных пациентов, которые числятся в реестре Агентства, было проведено доктором Karolina Karlsson в рамках подготовки диссертации по стоматологии в Университете Гётеборга. Она оценила истории болезни



Примерно у каждого пятого участника шведского исследования после установки имплантата развился периимплантит. (Иллюстрация: Kasama Kanpittaya/Shutterstock)

и рентгенограммы в общей сложности 2765 пациентов, из которых 596 человек прошли клинический осмотр через девять лет после установки имплантатов.

У 42% из этих 596 пациентов за предшествующий осмотру период наблюдалось как минимум одно осложнение медицинского или технического характера. Наиболее распространенными оказались технические осложнения, которые возникли у четверти пациентов. Чаще всего речь шла о сколах на реставрациях (11,0%),

ослаблении фиксирующих винтов (9,1%) и децементации (5,9%). Поломки имплантатов и абатментов встречались редко.

По оценке доктора Karlsson, наиболее значимым фактором риска технических осложнений является размер ортопедической конструкции.

Периимплантит стал вторым по частоте осложнением (19,0%). Его консервативное лечение – очищение области вокруг имплантата и обучение пациента правильной гигиене полости рта – оказалось вполне эффективным. Тем не менее, хирургический подход позволял предотвратить дальнейшее прогрессирование заболевания.

Утрата имплантатов – самое дорогое «удовольствие»

Самые большие дополнительные расходы (2403 доллара США/2021 евро) были связаны с утратой имплантатов, имевшей место у 8% пациентов. Немногим дешевле обходилось устранение нескольких комбинированных осложнений (2347 долларов

США). Ликвидация технического осложнения и периимплантита требовала примерно одинаковых дополнительных расходов: 1614 или 1619 долларов США.

В университетском пресс-релизе доктор Karlsson так прокомментировала результаты исследования: «Они дают стоматологам и пациентам важную информацию, которая позволяет оценить и снизить риск осложнений, связанных с имплантологической и ортопедической реабилитацией».

Факторы риска осложнений необходимо учитывать еще на стадии планирования лечения. Это может помочь избежать возможных проблем и избавит пациента от ненужных страданий и дополнительных расходов, которые являются бременем и для общества в целом, пишет доктор Karlsson в своей диссертации.

Она добавляет, что тщательный уход и наблюдение за имплантатами позволяют своевременно выявить признаки развития периимплантита и провести необходимое лечение. В слу-



Доктор Karolina Karlsson. (Фото: Университет Гётеборга)

чае более выраженного или персистирующего периимплантита следует прибегнуть к хирургическому вмешательству, чтобы эффективно устранить заболевание и предотвратить его прогрессирование, подчеркивает доктор Karlsson.

Диссертация «Implant-supported Restorative Therapy in a Swedish Population: Complications and Cost Evaluations» («Имплантологическая и ортопедическая реабилитация населения Швеции: оценка осложнений и связанных с ними расходов») была опубликована в мае 2021 г. Академией Сальгеренска при Университете Гётеборга. [DT](#)

Компьютеризированная установка имплантатов на нижней челюсти с применением хирургического шаблона и их немедленная нагрузка

Предпосылки

Компьютеризированная имплантология (CAI) появилась более 25 лет назад: создатели методов CAI стремились упростить установку имплантатов и свести к минимуму риск таких осложнений, как повреждение нижнечелюстного нерва, перфорация верхнечелюстной пазухи, фенестрация и дегисценция [1–4]. Компьютерная томография (КТ) и цифровое моделирование ортопедических конструкций позволяют определить оптимальное расположение имплантатов, визуализировав его в программе для виртуального планирования имплантологической реабилитации до начала реального хирургического вмешательства [2, 5, 6].

Точно установить имплантаты в соответствии с виртуальным планом лечения позволяют хирургические шаблоны, изготавливаемые по методу стереолитографии [3, 7]. И если на заре CAI существовало лишь несколько специализированных компьютеризированных систем, то сегодня на рынке представлено множество программ для виртуального моделирования имплантологической реабилитации. Ряд лабораторных и клинических исследований, а также исследований на трупах продемонстрировал точность установки имплантатов с использованием хирургических шаблонов [8–10]. Несмотря на совершенствование программных и аппаратных средств, при установке

имплантатов могут возникать погрешности, связанные с различными факторами, к которым относится характер опоры шаблона (кость, слизистая оболочка, зубы, имплантаты), дефекты самого шаблона (неточности его изготовления) [11, 12] и ошибки, допущенные врачом на этапе планирования и осуществления имплантации [7, 13]. Установка имплантатов с использованием шаблона остается предметом дискуссии [14–16], хотя эта процедура может быть проведена безопасно и предсказуемо [17, 18]. Тем не менее, систематический и вдумчивый подход к отдельным этапам лечения позволяет точнее позиционировать имплантаты, поскольку тип шаблона и способ его фиксации оказывают значительное влияние на результаты операции [19, 20]. Кроме того, считается, что последовательное использование нескольких шаблонов с опорой на разные структуры, т.е., зубы и имплантаты, повышает точность имплантации по сравнению с установкой имплантатов при помощи шаблона, опирающегося только на слизистую оболочку альвеолярного гребня [21].

В то время как некоторые пациенты хотят знать все подробности, большинство интересует только то, придется ли им какое-то время ходить без зубов. В свете этого особенно полезным представляется подход, подразумевающий удаление зуба с одно-

Материалы и программы, использовавшиеся при планировании и осуществлении лечения		
Этап работы	Продукт	Производитель
КЛКТ	PaX-Uni3D	VATECH
Виртуальное планирование имплантации	3Diagnosis	3DIEMME
Имплантаты	ELEMENT RC (4,5×9,5 мм)	Thommen Medical
CAD	exocad	exocad
CAM	M1 Wet	Zirkonzahn
Временный FDP	Готовые титановые абатменты Каркас из кобальтхромового сплава (CAD/CAM) Композитная облицовка	Thommen Medical Sintermetall (Zirkonzahn) SR Nexco Paste (Ivoclar Vivadent)
Постоянный FDP	Каркас из кобальтхромового сплава (CAD/CAM) Композитная облицовка	Sintermetall (Zirkonzahn) SR Nexco Paste (Ivoclar Vivadent)

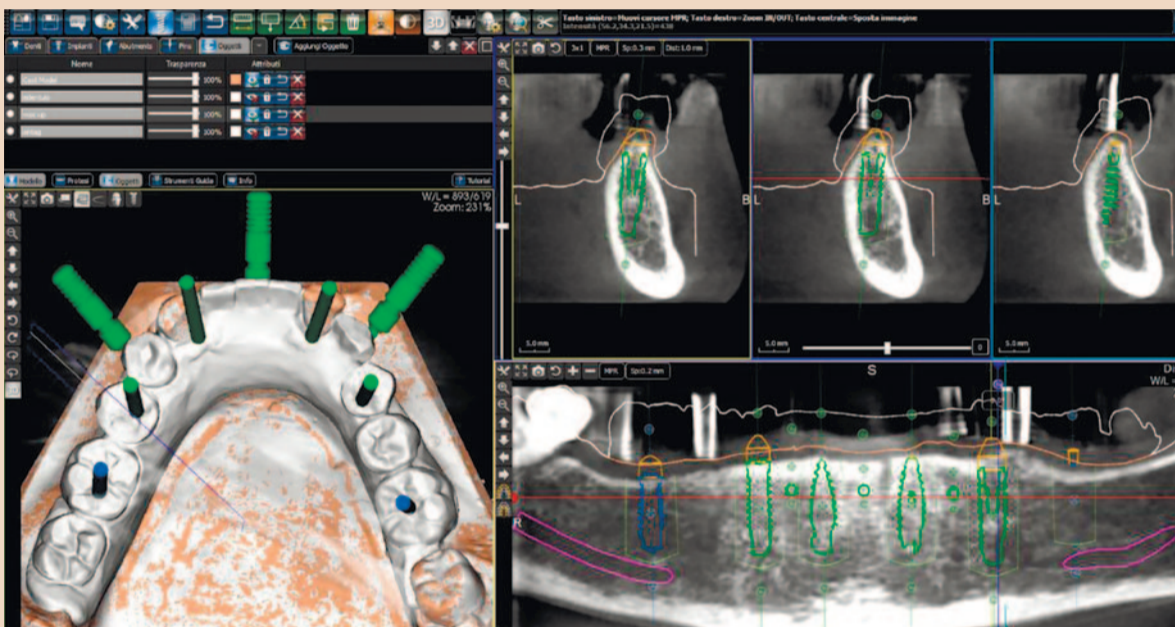


Рис. 4. Снимок экрана программы для виртуального моделирования: планирование установки имплантатов в области зубов 36, 35, 33, 42 и 46 на трехмерном скане модели, КТ-срезы, ортопантограмма

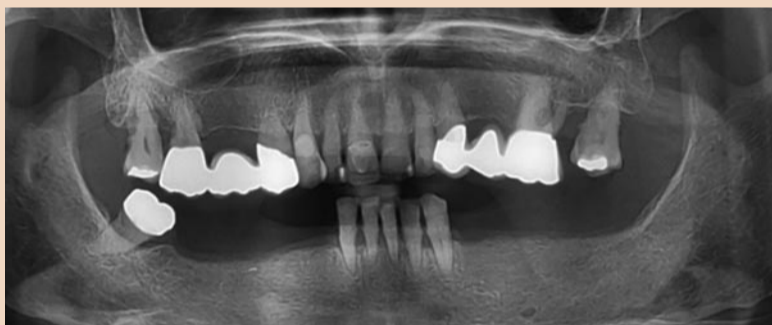


Рис. 1. Исходная ортопантограмма

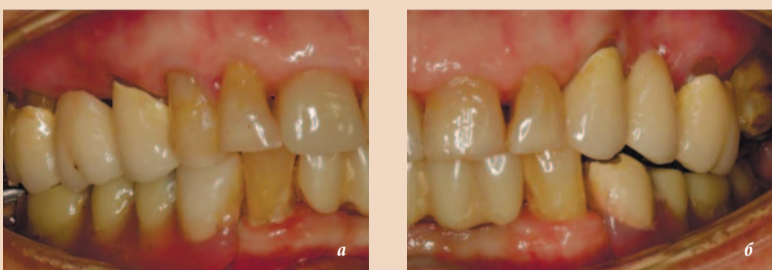


Рис. 2, а и б. Исходная клиническая картина, вид справа (а) и слева (б)

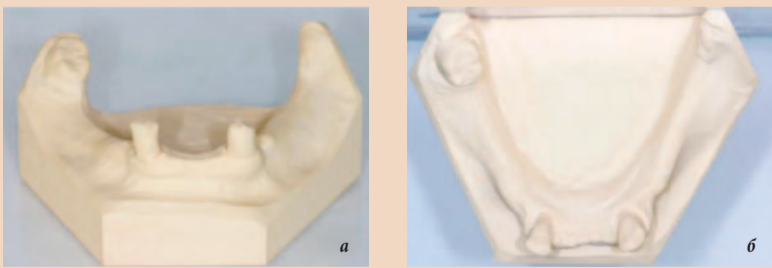

Рис. 3, а и б. Диагностическая модель нижней челюсти, изготовленная после удаления зубов 41, 31 и 32, вид спереди (а) и со стороны окклюзионных поверхностей зубов (б)




Рис. 5, а и б. Хирургические шаблоны, изготовленные по методу CAD/CAM: с опорой на зубы и слизистую оболочку (а), на имплантаты и слизистую оболочку (б)

моментной установкой имплантата и временной ортопедической конструкции, который также позволяет сократить время лечения. Протоколы имплантации с помощью хирургического шаблона изначально предполагали возможность минимально инвазивной установки имплантатов с немедленной нагрузкой [3, 4]. Пациенты, особенно с адентией, после имплантации без отслоения лоскута испытывают значительно меньшую боль, чем после традиционного хирургического вмешательства [17, 22, 23]. Временные и окончательные реставрации, изготовливаемые по методу CAD/CAM, отличаются высоким качеством и превосходной эстетикой. Хотя методы CAI и CAD/CAM во многом облегчили и упростили реабилитацию пациентов с адентией, одномоментная установка имплантатов с немедленной нагрузкой остается довольно сложной задачей, требующей тесного взаимодействия стоматолога, техника и пациента. Представленный в настоящей статье клинический случай иллюстрирует возможность одномоментной установки имплантатов и их немедленной нагрузки с применением методов CAI при реабилитации пациентки с частичной адентией нижней челюсти, которая не хотела оставаться без зубов даже на какое-то время.

Исходная ситуация и план лечения

Пациентка 74 лет с частичной адентией обратилась в нашу клинику за помощью в связи с хронической болью в области фронтальных зубов нижней челюсти и трудностями при пережевывании пищи, вызванными недостаточной стабильностью частичного съемного протеза (RPD). Пациентке требовалось всеобъемлющее решение, и она не была готова

оставаться без зубов ни на одном этапе лечения. Она не курила и благодаря использованию гипотензивного средства (Candecor comp. 32 мг/12,5 мг, TAD Pharma) и антикоагулянта (quick 30, Marcoumar) чувствовала себя в целом нормально.

При клиническом осмотре отметили приемлемый уровень гигиены полости рта, подвижность зубов 41, 31, 32, 18 и 28 (III степени) и локализованные поражения пародонта, включая горизонтальную утрату кости в области зубов 42, 41, 31, 32, 33, 18, 17, 27 и 28. Зубы 42 и 33 были здоровы и не демонстрировали подвижности. Альвеолярный гребень на латеральных участках нижней челюсти имел достаточную ширину и толстую кератинизированную слизистую оболочку. Исходная ортопантограмма позволила подтвердить стабильность альвеолярной кости на латеральных участках нижней челюсти (рис. 1–3). Таким образом, прогноз зубов 47, 42 и 33 был благоприятным, зубы 41, 31 и 32 подлежали удалению [24].

С пациенткой обсудили различные варианты лечения, включая установку съемного протеза. Пациентка предпочла несъемную ортопедическую конструкцию; с учетом ее нежелания даже временно оставаться без зубов и вышеописанного прогноза приняли решение изготовить временный несъемный протез для немедленной нагрузки имплантатов и по ортопедическим показаниям удалить зубы 42 и 33, сохранив зуб 47.

Цифровое планирование имплантации (см. таблицу)

После удаления болезненных и чрезвычайно подвижных зубов 41, 31 и 32 и адаптации имеющегося RPD провели конусно-лучевое КТ (КЛКТ) сканирование (PaX-Uni3D, VATECH, поле изображения 5×8 см, напряжение гене-

ратора 85 кВп, сила тока 5,5 мА, размер воксела 0,2 мм) для тщательного планирования имплантации (рис. 4). Исходя из анатомических условий и результатов моделирования ортопедической конструкции (т.е., временного протеза), спланировали установку шести имплантатов (3Diagnosis, 3DIEMME) в области зубов 46, 44, 42, 33, 35 и 36. Поскольку установке двух имплантатов (42 и 33) препятствовали зубы 43 и 33, запланировали двухэтапную процедуру с использованием двух хирургических шаблонов (рис. 5, а и б). Шаблоны изготовили методом стереолитографии (DS3000 и XFAB, DWS) в соответствии с виртуальным планом имплантации. На основе того же цифрового файла (рис. 6, а–в) заранее создали временный несъемный протез (FDP), который впоследствии можно было адаптировать в полости рта пациентки, чтобы обеспечить его пассивную посадку (рис. 7, а–г).

Одномоментная установка имплантатов

За час до операции пациентке профилактически дали одну дозу антибиотика (2 г амоксициллина с клавулановой кислотой). Продолжительность курса антибиотикотерапии (1 г амоксициллина с клавулановой кислотой 2 раза в день) составила 5 дней. Перед началом операции провели ополаскивание полости рта хлоргексидином 0,2% в течение 1 мин. Ввели местную анестезию (артикаин 4% с адреналином в пропорции 1:100 000). План операции подразумевал установку в области жевательных зубов четырех имплантатов (ELEMENT RC, 4,5×9,5 мм; Thommen Medical) без отслойки лоскута с помощью первого хирургического шаблона с опорой на зубы и слизистую оболочку (рис. 8, а). После этого шаблон сняли, зубы 42 и 33, на которые он опирался, удалили. Затем

в полости рта пациентки разместили второй шаблон, который стабилизировали на четырех имплантатах в области жевательных зубов с помощью специальных абатментов и тех же, что на первом этапе, фиксирующих пинов (рис. 8, б), обеспечив, таким образом, условия для установки имплантатов (ELEMENT RC, 4,5×9,5 мм) в области зубов 42 и 33 сразу после их удаления. Все имплантаты были установлены с торком 35 Нсм и демонстрировали хорошую первичную стабильность.

Немедленная нагрузка

Сняв второй хирургический шаблон, с торком 15 Нсм установили стандартные титановые абатменты (рис. 9, а), на которые зафиксировали временный

FDP, винтовые отверстия закрыли композитным материалом двойного отверждения. Благодаря точности моделирования протеза потребовалась лишь минимальная его корректировка (рис. 9, б). Послеоперационная ортопантограмма позволила убедиться в параллельности осей имплантатов (рис. 10).

Постоянный несъемный протез

Остеоинтеграция всех шести имплантатов прошла без осложнений. Через 6 мес, в течение которых пациентка пользовалась временным протезом, получили традиционный оттиск (с использованием винтовых слепочных колпачков и полиэфирного материала по методу открытой

ложки; рис. 11) для изготовления новой точной модели, которую затем оцифровали с помощью лабораторного сканера (Deluxe scanner, Open Technologies). Смоделировали каркас постоянного FDP, напрямую соединявшийся с платформой имплантатов, затем уменьшили размеры модели так, чтобы создать место для облицовки (рис. 12, а и б). В то время как каркас из кобальтохромового сплава изготовили по методу CAD/CAM (exocad, exocad; M1 Wet, Zirkozahn), облицовку выполнили вручную, с индивидуальной характеристикой зубов (рис. 13, а-г). Модели были изготовлены с помощью лазерного стереолитографического

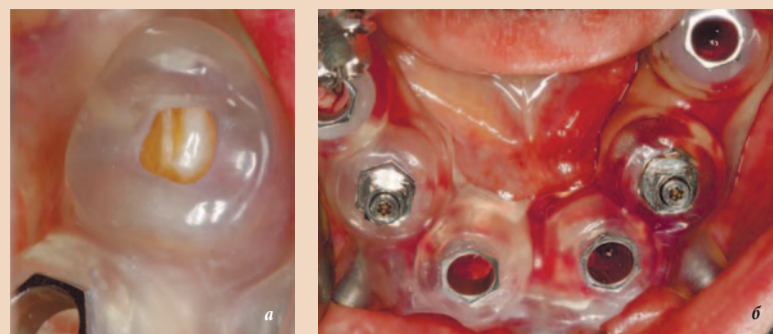


Рис. 8, а и б. Увеличенный снимок участка первого хирургического шаблона (с опорой на зубы и слизистую) в полости рта пациентки; обратите внимание на идеальную посадку шаблона на зубе 33 (а). Общий вид второго хирургического шаблона (с опорой на имплантаты и слизистую) в полости рта пациентки после удаления зубов 42 и 33 и установки имплантатов в области зубов 44 и 35 (б)

→ DT стр. 10

Реклама

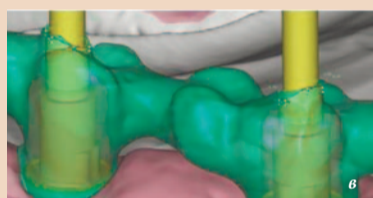
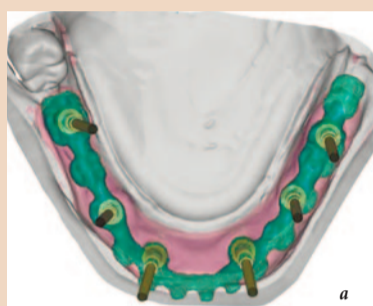


Рис. 6, а-в. Виртуальная модель каркаса временного FDP (а) и увеличенные изображения участков его взаимодействия со стандартными титановыми абатментами (б и в)

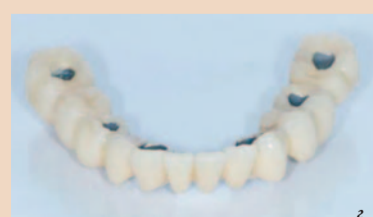
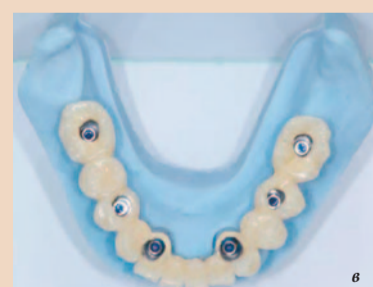
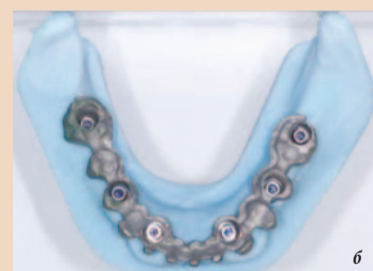Рис. 7, а-г. Изготовленная по методу CAD/CAM модель со стандартными титановыми абатментами (а), изготовленный по методу CAD/CAM каркас протеза из кобальтохромового сплава (б) и готовый, облицованный композитным материалом временный протез (в и г) перед фиксацией на абатментах

РАСПИСАНИЕ ВЫСТАВОК

DEXPO®

www.dental-expo.com

...
2021

СЕНТЯБРЬ-ДЕКАБРЬ

МОСКВА

27-30 СЕНТЯБРЯ

Дентал-Экспо 2021

ВОЛГОГРАД

13-15 ОКТЯБРЯ

Волга Дентал Саммит

АЛМАТЫ

14-16 ОКТЯБРЯ

CADEX

САНКТ-ПЕТЕРБУРГ

26-28 ОКТЯБРЯ

Дентал-Экспо Санкт-Петербург

САМАРА

10-12 НОЯБРЯ

Дентал-Экспо Самара

РОСТОВ-НА-ДОНУ

17-19 НОЯБРЯ

Современная стоматология. Дентал-Экспо Ростов

ЕКАТЕРИНБУРГ

1-3 ДЕКАБРЯ

Дентал-Экспо Екатеринбург

...
2022

ЯНВАРЬ-ИЮНЬ

МОСКВА

17-19 ФЕВРАЛЯ

Дентал-Ревю

КРАСНОЯРСК

2-4 МАРТА

Дентал-Экспо Красноярск

ВОЛГОГРАД

16-18 МАРТА

Дентал-Экспо Волгоград

БИШКЕК

12-14 АПРЕЛЯ

Дентал-Экспо Кыргызстан

МОСКВА

26-28 АПРЕЛЯ

Дентал Салон 2022

САНКТ-ПЕТЕРБУРГ

МАЙ

Стоматология Санкт-Петербург

ВОРОНЕЖ

ИЮНЬ

Стоматологический форум Черноземья

...

+7 (499) 707-23-07

info@dental-expo.com