

# DENTAL TRIBUNE

The World's Dental Newspaper · Turkish Edition

İSTANBUL, MART-NİSAN 2012

ISSN: 1304-6098

Fiyatı: 10,00 YTL

CİLT: 9

SAYI: 2

## Kısa Kısa

### Güney Diş, Pro-Servis hizmetini başlattı

Güney Diş, her marka ve model dinamik el aletlerinin bakım ve onarımına yönelik profesyonel servis sağlayan Pro-Servis'i hizmete açtı. Uzman kadro ve tam donanımlı teknik ekipmanlar ile sektörde hizmet kalitesini yükseltmeyi hedefleyen Pro Servis; kullanıcılarına hızlı, güvenilir, ekonomik ve garantili bakım ve onarım hizmeti sağlıyor.

Türkiye'nin her yerinden ücretsiz kargo ağıyla ulaşılabilen hizmette kullanıcılar, tümü başlık üreticileri tarafından akredite

edilmiş teknik ekipmanlar ile tercihlerine göre orjinal ya da jenerik yedek parça ile ekipman bakımlarını gerçekleştiriyor. Yapılan her onarıma 6 ile 12 ay garanti verilen serviste ürünler, gerekli sterilizasyon işlemi sonrasında özel güvenlikli kargo kutusu ile kullanıcılarına ulaştırılıyor. Ayrıca, ürünlerin onarım sürecinde SMS bilgilendirme ve çevrimiçi takip hizmeti sunulan serviste, diş hekimlerine onarım maliyetlerinde belirleyici olmanın yanı sıra sertifikasyon belgesi ve yeterlilik standartlarında hizmet sunuluyor.

### Dr. Galip Gürel'in acı kaybı

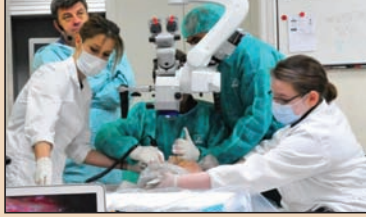Estetik diş hekimliği uzmanlarından Dr. Galip Gürel'in babası Dr. Gültekin Gürel, geçirdiği trafik kazasında hayatını kaybetti.

Söke-Bodrum karayolunda 33 Macar turisti taşıyan tur otobüsüyle Dr. Gültekin Gürel yönetimindeki Mercedes marka otomobil çarpıştı. Çarpışmanın etkisiyle otobüs devrilirken otomobilde bulunan Gültekin Gürel(82) ve eşi Güngör Gürel(78) yaralandı. Dr. Gültekin Gürel, kaldırıldığı hastanede 15 gün süren yaşam mücadelesini kaybederek 15 Haziran'da yaşamını yitirdi.

Vestiyer Yayın Grubu olarak Dr. Gültekin Gürel'e rahmet, Dr. Galip Gürel'e ve yakınlarına başsağlığı diliyoruz.

www.dental-tribune.com

## Eğitim & Seminer

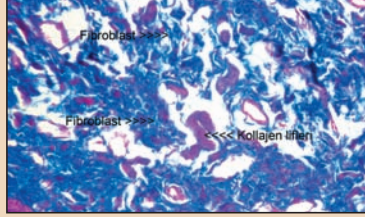


### Viyana'da İmplant Eğitimi

VESTA ve Viyana Tıp Fakültesi Anatomy Training Center işbirliğinde yüzde 80'i uygulamaya dayalı olan 'Kadavra Uygulamalı Cerrahi ve İmplantoloji Kursu' düzenlendi. Hekimler, öğrendiklerini hem kadavra üzerinde uygulama hem de anatomik yapıyı öğrenme fırsatı yakaladı.

► Sayfa 3

## Yenilik & Uygulama



### Kaide Rezin Reaksiyonları

Selçuk Üniversitesi'nde yapılan bu çalışmada, sitotoksik etkilerini karşılaştırmak amacıyla tavşan palatal mukozasına yerleştirilen üç farklı akrilik rezin protez kaide materyalinin çevresinde oluşan doku değişikliklerinin histopatolojik incelenmesi amaçlanmıştır.

► Sayfa 4

## Röportaj



### Endodontiye Uzman Bakışı

Endodontide mikroskop ve döner aletler ile çalışmalar yapan Dr. Jean Philippe Mallet, günümüz endodontik çalışmalarını değerlendirerek hekimlere tavsiyelerde bulundu. Mallet, "Önümüzdeki yıllarda endodontide biyolojik yaklaşımlar üzerinde daha çok durulacak." dedi.

► Sayfa 10

## Ajanda



### FDI Kongresi 100 Yaşında

Uluslararası Dişhekimleri Federasyonu, 100. kongresini 2012'de Hong Kong'ta yapacak. 1900 yılında Fransız diş hekimi Charles Godon tarafından Paris'te kurulan FDI Dünya Dişhekimleri Birliği'nin 100. Kongresi 29 Ağustos'tan 1 Eylül'e kadar dört gün boyunca devam edecek.

► Sayfa 12

## İDEX 2012'ye büyük ilgi

İki yılda bir düzenlenen Ağız-Diş Sağlığı Cihaz ve Ekipmanları Fuarı İDEX, bu yıl 5-8 Nisan'da kapılarını açtı. Fuarda, diş hekimliği sektöründe faaliyet gösteren firmaların sergiledikleri standlar ise görsel bir şölen yarattı.

Dental Tribune Türkiye  
Sesil Kocar

Diş hekimliği sektörünün merakla beklediği 11. İstanbul Ağız-Diş Sağlığı Cihaz ve Ekipmanları Fuarı İDEX 2012, 5-8 Nisan tarihleri arasında büyük bir katılımıyla gerçekleşti.

Diş Malzemeleri Sanayici ve İşadamları Derneği (DIŞSIAD) ortaklığında CNR Expo Fuar Merkezi'nde düzenlenen fuarda, 202 dental firma ağız ve diş sağlığı alanındaki en son teknoloji ve ekipmanlarını sergileyerek adeta göz doldurdu. Dört gün boyunca 10.00-19.00 saatleri ara-

sında ziyaret edilen, katılımcılara çeşitli hediyelerin sunulduğu ve avantajların sağlandığı 11. İstanbul Ağız-Diş Sağlığı Cihaz ve Ekipmanları Fuarı'nı Türkiye geneli ve yurt dışından gelen 8 bin 610 ziyaretçi gezdi.

Diş hekimleri, diş teknisyenleri ve laboratuvarları, akademisyenler, diş hekimliği fakülteleri öğrencileri, hastanelerin başhekimleri ve satın almaları gibi diş hekimliği sektörüyle alakalı çok sayıda ziyaretçinin katıldığı 12 bin m<sup>2</sup> alan üzerine kuru-

→ DT Sayfa 2



## Plandent, Ünalı Medikal ile artık Türkiye'de



Dental Tribune Türkiye  
Sesil Kocar

Ünalı Medikal, 16 ülkede hizmet veren Finlandiya menşeli dental sarf malzeme ve cihaz tedarikçisi Plandent ile iyi niyet sözleşmesi imzaladı. Finlandiya Başbakanı Jyrki Katainen, Orman ve Su İşleri Bakanı Veysel Eroğlu, Avrupa Birliği ve Dış Ticaret Bakanı Alexander Stubb ile

→ DT Sayfa 2

İSTANBULSİZİÇAĞIRIYOR

www.dentalistanbul.com

DİŞ HEKİMLERİ  
DİŞ TEKNİSYENLERİ  
YARDIMCI PERSONELLER  
FİRMA TEMSİLCİLERİ

cli DENTAL  
İSTANBUL'12

EKİM / OCTOBER 13-14, 2012  
GRAND CEVİHAR KONGRE MERKEZİ

dti

VYG



← DT Sayfa

1'den: IDEX 2012'ye büyük ilgi



lu fuarda yaklaşık 500 farklı marka sergilendi.

Çeşitli ülkelerden birçok alım gruplarının ziyaret ettiği IDEX 2012'de katılımcılar diş hekimliği sektöründe faaliyet gösteren firmaların ürünleri tanıma, sektörün son gelişme ve yeniliklerinden haberdar olma, ekipman ihtiyaçlarını karşılama ve yenileme imkanı yakaladı.

### Firmalar, ürünlerini görücüye çıkardı

Sektörde yer alan 202 firmanın katıldığı büyük organizasyonda ünitler, kompresörler, endodontik ürünler, implant sistemleri, röntgen cihazları, ışın dolgu cihazları, lazer cihazları, ağız içi kamera ve dijital radyografi cihazları, klinik sarf ürünleri, tomografi cihazları diş hekimleri ile tanıştırdı.

IDEX'te ayrıca otoklavlar, amalgamatörler, cerrahi aspiratör sistemleri, detertraj cihazları, panoramik ve sefalometrik gö-

rüntüleme sistemleri, aeratör başlıkları ve mikromotorlar, periodontal ve cerrahi ürünler, laboratuvar ekipmanları, diognos sistemler, laboratuvar sarf ürünleri, strelizasyon ve dezenfeksiyon ürünleri, estetik diş hekimliği ürünleri, tek kullanımlık ürünler, diş hekimliği mobilyaları, ofis yazılımları gibi çeşitli ürün grupları sektörün geleceğe yönelik rotasını belirlemek üzere beğeniye sunuldu.

### 2010'a oranla gelişme gözlemlendi

İki yılda bir düzenlenen ve önümüzdeki dönemlerde Avrasya'nın en büyük fuarı olması hedeflenen IDEX'in, 2010'daki fuara oranla daha da gelişme kat ettiği görüldü.

Yine CNR Fuar Merkezi'nde düzenlenen IDEX 2010'a 124 firma katılmış, yaklaşık 400 marka sergilenmiş, fuar alanı 10 bin m<sup>2</sup> olarak düzenlenmişti. DT

← DT Sayfa

1'den: Plandent, Ünalı Medikal ile artık Türkiye'de

Finlandiya Ticaret Müşavirliği'nin katıldığı imza töreni 19 Nisan'da Taksim The Marmara Otel'de gerçekleşti.

1975 yılından günümüze dental ve medikal sektörde faaliyet gösteren Ünalı Medikal'in Avrupa'da 1350 çalışanı ile alanında Avrupa'da lider olan Plandent Oy. ile yaptığı iyi niyet sözleşmesini, firmaları temsilen Ali Büyükdalı ve Heikki Kyöstilâ imzaladı. Yıl sonuna kadar hizmet vermeye başlanacak sözleşme sayesinde Plandent Türkiye'deki diş hekimlerine, üniversite diş hekimliği fakültelerine ve Sağlık Bakanlığı'na bağlı ağız-diş sağlığı merkezlerine hizmet verecek.

### Pazara farklı boyutlar getirecek

Avrupa'da diş hekimliği sektöründe yer alan yaklaşık 600 firmanın 25 bine yakın ürününün temsilciliğini yapan Plandent ile imzalanan anlaşma sonrasında konuşan Ali Büyükdalı, yeni



yalandırılacak oluşumun pazara çok farklı boyutlar getireceğini dile getirdi. Büyükdalı, 3M, Espe, Orbis, Dentsply Detrey, Dentsply Mailefer, Coltene, Heraeus, Kerr, Voco gibi markalı ürünlerin tedarikçisi olarak bu yıl sonuna kadar hizmet vereceğini bildirdi.

Ünalı Medikal'in konusunda lider yüksek kalitede ürün sunan firmaların Türkiye distribütörlüğünü yaptığını hatırlatan Büyükdalı, "Bu firmalar arasında Planmeca Finlandiya, Dürr Al-

many, Lawton GmbH Almanya, Stoma Almanya, Wagner Almanya firmaları bulunmaktadır. Yapılan bu anlaşma ile Plandent, pazarda rekabeti artıracak kaliteli ürünleri cazip fiyatlarla kullanıcılara buluşturacaktır. Bu kaliteli ürünler yaygın satış ağı, yeni oluşturulacak bayi yapısı, internet alışveriş sayfaları ile diş hekimlerine, üniversite hastanelerine ve Sağlık Bakanlığı ağız ve diş sağlığı merkezlerine hizmette bulunacaktır" dedi.

### Finlandiya, Türkiye'nin dostudur

Dış Ekonomik İlişkiler Kurulu'nun (DEİK) imza töreninde konuşma yapan Finlandiya Başbakanı Jyrki Katainen, Türkiye'nin yeri değiştirilemez bir konuma sahip olduğunu belirterek, "Türkiye, temel ve ekonomik değerleri iyi anlamış; mali disipline sahip bir ülke. Finlandiya, Türkiye'nin dostudur. Birlikte yapacağımız çok şey var. Öncelikle Türkiye'yi nasıl gördüğümüzden bahsedeyim: Türkiye, Orta Doğu'daki sorunlarda arabulucu gibi davrandı. Burada gerçekten çok güçlü bir pozisyondayız. Türkiye'nin gücü Avrupa Birliği için, Avrupa Birliği ülkeleri için ve diğer ülkeler için büyük bir öneme sahip. Çünkü Türkiye gerçekten de çok katkıda bulunan bir ülke. Kaynaklarınızla büyük bir katkı olduğunu söyleyebiliriz. O nedenle, bu katkılarınız açısından sizlere büyük bir şükran borçluyuz" şeklinde konuştu.

Türkiye'nin dünyaya barış ve istikrar anlamında büyük katkı sağladığını ifade eden Katainen, Türkiye'nin Finlandiya'ya kararlı olmayı ve iyi bir ekonomik politika gütmeyi önemini gösterdiğini söyledi.

### Biz varız, ya siz?

Orman ve Su İşleri Bakanı Veysel Eroğlu ise konuşmasında Türkiye'nin ekonomik gidişatına değindi. Eroğlu, "Finlandiya ile birlikte çok güzel işler yapabiliriz. İş yapmamızın şimdi tam sırası. Bunun için biz varız diyoruz, eğer siz de varız diyorsanız kendimize hedef belirleyelim" dedi.

Toplantı bitiminde Finlandiya Başbakanı Jyrki Katainen ve DEİK Başkanı Halil Kulluk hediye alışverişinde bulundu.

Ünalı Medikal, törenin ardından Finlandiyalı misafirler ile Türk diş hekimlerini akşam yemeğinde buluşturdu. Yemekte Planmeca ve Plandent'in yeni nesil ürünleri slayt halinde diş hekimlerine tanıtılarak beğeniye sunuldu. DT

## DENTAL TRIBUNE

The World's Dental Newspaper - Turkish Edition

### Dental Tribune International

Yayıncı: Torsten Oemus

Grup Editörü  
Daniel Zimmermann  
d.zimmermann@dental-tribune.com  
Tel.: +49-341/4 84 74-107

Editörler  
Claudia Salwiczek, Anja Worm

Editöryal Asistan  
Yvonne Bachmann

Baskı Editörleri  
Sabrina Raaff  
Hans Motschmann

Pazarlama ve Satış Yönetici Başkanı  
Peter Witteczek  
p.witteczek@dental-tribune.com

Finans Yönetici Bşk. Yrd.  
Dan Wunderlich  
d.wunderlich@dental-tribune.com

#### Uluslararası Yayın Kurulu

Dr. Nasser Barghi, Ceramics, U.S.A.  
Dr. Karl Behr, Endodontics, Germany  
Dr. George Freedman, Esthetics, Canada  
Dr. Howard Glazer, Cariology, U.S.A.  
Prof. Dr. I. Krejci, Conservative Dentistry, Switzerland  
Dr. Edward Lynch, Restorative, Ireland  
Dr. Ziv Mazor, Implantology, Israel  
Prof. Dr. Georg Meyer, Restorative, Germany  
Prof. Dr. Rudolph Slavicek, Function, Austria  
Dr. Marius Steigmann, Implantology, Germany

#### Bölge Ofisleri

Holbeinstr. 29, 04229, Leipzig, Germany  
Tel: +49-341-48474-502 Faks: +49-341-48474-175  
Internet: www.dental-tribune.com E-mail: info@dental-tribune.com

#### Asya Pasifik

Yonto Risio Communications Ltd Room A, 26/F, 589 King's Road,  
North Point, Hong Kong Tel.: +852-5115-6177 Fax: +852-5115-6199

#### Dental Tribune America, LLC

116 West 25rd Street, Ste. 500 New York, NY 10001 USA

### Dental Tribune Türkiye

Yayıncı: Vestiyer Yayın Grubu

Cilt: 9 Sayı: 2 Genel Sayı: 50

Sahibi

Bülent Manav

Editör

Prof. Dr. Cem Şener

Yayın Kurulu

Prof. Dr. Ateş Parlar  
Prof. Dr. Ender Kazazoğlu  
Prof. Dr. Haldun İplikçioğlu  
Prof. Dr. Faruk Haznedaroğlu  
Doç. Dr. Enis Güray

Sorumlu Yazışleri Müdürü

Rahmi Çelikağ

Yazı İşleri

Sesil Kocar

Tercüme

Ali Murat Kökat

Abone Servisi

İlhan Köse, Dilek Kalender

Grafik Departmanı

Hakan Zengin, Tuğba Baykut,  
Hamiyet Sözkın

Dental Tribune Grafik

Hakan Zengin

Abone İlişkileri

Seher Yılmaz

Dağıtım

Mehmet Özbilen

İdare Yeri

Meridyen Plaza, Çırpıcı Yolu No:1/525 34175  
Merter / İstanbul / Türkiye

Telefon

+90 212 481 02 20

Faks

+90 212 481 02 46

web

www.vestiyer.com.tr / www.dentiss.com

e-posta

bilgi@vestiyer.com.tr

Basım Yeri

Elma Basım, İkitelli/İstanbul  
Tel: 0212 697 50 50

© 2012, Dental Tribune International GmbH • Bütün hakları saklıdır.

Dental Tribune klinik bilgileri ve yapımcıların haberlerini doğru olarak yayınladık, fakat ürün talebinin geçerliliğinden ve dizgi hatalarından sorumlu değildir. Ayrıca, yayıncı ürün isimlerinden, isteklerinden ya da reklamverenler tarafından verilen beyanlardan sorumlu değildir. Yazarların görüşleri onlara aittir ve bunlar Dental Tribune International'ı yansıtmaz.

Dergi Adı Dental Tribune Türkiye, Yayın Türü Süreli - Yaygın, Basım Tarihi: 02.07.2012

Abone ücreti: 1 Yıllık (6 Sayı) 60,00 TL

■ Dental Tribune Türkiye, Dişhekimliği Dergisi abonelerine ücretsiz olarak gönderilir.

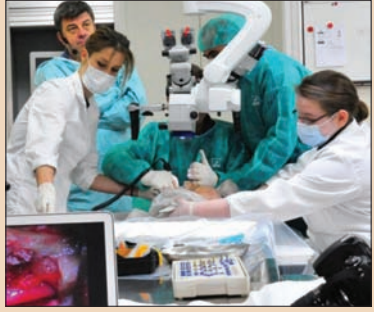

## Anatomy Training Center diş hekimlerini ağırladı

VESTA | Vestiyer Akademi, kadavra eğitimlerine bir yenisini daha ekledi. VESTA ve Viyana Tıp Fakültesi Anatomy Training Center işbirliğinde gerçekleştirilen Kadavra Uygulamalı Cerrahi ve İmplantoloji Kursuna Türkiye genelinden 20 diş hekimi katıldı. Yüzde 80'i uygulamalı olan eğitimde her iki katılımcıya bir kadavra tahsis edildi. Diş hekimleri, kadavra üzerinde cerrahi ve implantoloji uygulamaları yaparak deneyim kazanma ve anatomik yapıyı öğrenme fırsatı yakaladı.

### Tarihe tanıklık eden bir mekân

Avusturya'nın başkenti Viyana'da, dünyanın en eski ve en köklü üniversitelerinden biri olan ve tam 647 senelik geçmişi bulunan Viyana Üniversitesi Tıp Fakültesi dâhilinde faaliyet gösteren Anatomy Training Center'da düzenlenen kadavra uygula-



### AÇBİD'liler Antalya'da buluştu



Ağız ve Çene-Yüz Cerrahi Birliği Derneği, uluslararası arenada gerçekleştirdiği kongreler serisinin altıncısını 30 Mayıs - 3 Haziran tarihleri arasında Antalya Cornelia Diamond Golf Resort Otel'de düzenledi. Prof. Dr. Selçuk Basa'nın başkanlığını yaptığı kongrenin yedi oturumunda 53 davetli konuşmacı, dokuz oturumunda 68 sözlü sunum ve 249 poster sunumu yapıldı.

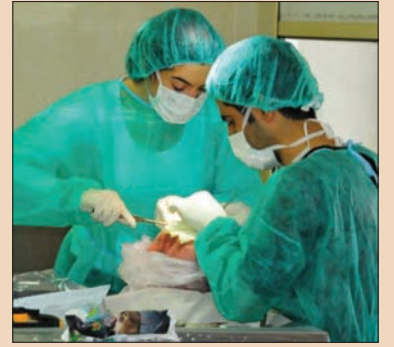Organizasyonun ana konuları travma, ortognatik cerrahi, uyku apnesi, distraksiyon osteogenezi, tme, orofasiyal ağrı, dudak damak yarıkları, rekonstrüksiyon ve onkoloji, navigasyonel cerrahi, güncel teknolojiler, fasiyal estetik, dental/fasiyal implantlar ve kraniyofasiyal cerrahiydi. Julio Acero, Guo Chuan Bin, Ruud Boss, Eugenne Keller, John Zuniga, Joseph Niamtu, Lian Ma, Michael Miloro, Pieat Hayers, Henri Thuau vb. isimlerin sunum yaptıkları kongrede bilimsel oturumların yanı sıra kurslar da vardı. "En iyi sözlü sunum, en iyi poster sunum ve interaktif asistan sınavı" ödüllerinin dağıtıldığı gala yemeğinde hekimler bir araya gelerek eğlenme fırsatı buldu. [D](#)


lamalı implantoloji eğitimini Prof. Dr. Serhat Yalçın ve Dr. Norbert Fock verdi. 24-25 Mart'ta gerçekleştirilen eğitimde şu konulara değinildi: Anatomik olarak riskli bölgelerin diseksiyonu (Mandibula: Lingual sinir+inferior alveolar sinir+mental sinir - Maksilla: Infraorbikuler sinir; palatal sinir + fasiyal sinir + submental arter)/İleri cerrahi uygula-

laması yapılan hastalarda ensizyon teknikleri ve flep dizaynı/Kemik toplama teknikleri: Çene ucu+ramus/Biyomateriyel şekillendirme ve sabitleme teknikleri/İnce kretleri genişletme teknikleri/İleri cerrahi yapılan hastada implant uygulaması/Maksiller sinüs yükseltme teknikleri ile damaktan epitelyal bağ dokusu grefti alma teknikleri.

### Üzüm bağlarında akşam yemeği

VESTA, eğitimin yanı sıra Viyana'da sosyal program da düzenledi. Katılımcı hekimler, sosyal program çerçevesinde hem Viyana'yı gezme imkânı buldu hem de Viyana'nın meşhur üzüm bağlarının yer aldığı Heuriger'de düzenlenen akşam yemeğinde bir araya geldi. [D](#)





**No Pre-Registration Fee**

**The Largest Dental Meeting/ Exhibition/Congress in the United States**

**MARK YOUR CALENDAR**

**Scientific Meeting: Friday - Wednesday, November 23 - 28**

**Exhibit Dates: Sunday - Wednesday, November 25 - 28**

**ATTEND AT NO COST**  
Never a pre-registration fee at the Greater New York Dental Meeting

**MORE THAN 600 EXHIBITORS**  
Jacob K. Javits Convention Center 11th Ave. between 34-39th Streets (Manhattan)

**HEADQUARTERS HOTEL**  
New York Marriott Marquis Hotel

**LIVE DENTISTRY ARENA - NO TUITION**

**LATEST DENTAL TECHNOLOGY & SCIENTIFIC ADVANCES**

**MORE THAN 350 SCIENTIFIC PROGRAMS**  
Seminars, Hands-on Workshops, Essays & Scientific Poster Sessions as well as Specialty and Auxiliary Programs

**EDUCATIONAL PROGRAMS IN VARIOUS LANGUAGES**

**SOCIAL PROGRAMS FOR THE ENTIRE FAMILY**

**ENJOY NEW YORK CITY AT ITS BEST DURING THE MOST FESTIVE TIME OF THE YEAR!**

**FOR MORE INFORMATION:**  
Greater New York Dental Meeting®  
570 Seventh Avenue - Suite 800  
New York, NY 10018 USA  
Tel: (212) 398-6922 / Fax: (212) 398-6934  
E-mail: victoria@gnydm.com

**WWW.GNYDM.COM**

Sponsored by the New York County Dental Society and the Second District Dental Society

**2012**



# Farklı protez kaide rezinlerinin oluşturdukları doku reaksiyonları

Prof. Dr. Filiz Aykent, Prof. Dr. Mustafa Cihat Avunduk, Prof. Dr. Ercan Durmuş, Prof. Dr. Aslıhan Üşümez

## Giriş

Organizma dışarıdan gelen her türlü yabancı maddeyi kendisine karşı potansiyel zararlı olarak kabul eder. Bu amaçla da çeşitli nedenlerle karşılaştığı yabancı maddeleri tanımak ve onlara karşı vücudu savunmak ister. Yabancı maddeyi savunma mekanizmalarını kullanarak, sınırlamayı amaçlar ve cisim çevresinde lenfositler, fibröz doku, kollajen lifleri, makrofajlar ve dev hücreler yoğunlaşır.<sup>4,8,16</sup>

Epidermal Growth Factor Receptor (EGFR) ekspresyonunun artışı çeşitli zedelenme durumlarında karşımıza çıkmaktadır.<sup>5, 18</sup> EGFR sadece epidermal hücreler üzerine değil, bir çok hücre üzerine mitojenik etki oluşturmaktadır.<sup>7</sup> Proliferasyon paterni olan hücrelerde EGFR ekspresyonu artmaktadır.<sup>1</sup> Ayrıca hücre çoğalmasının olmadığı, sadece hücrenin artan yükü karşılamak için hipertrofiye uğradığı durumlarda da EGFR ekspresyonunun belirginleştiği bildirilmektedir.<sup>14</sup> Asıl önemli olan EGFR ün deneysel olarak da gösterilmiş olan tümör oluşumu üzerinde ki düzenleyici rolüdür.<sup>27</sup>

Tam veya parsiyel hareketli protezlerin yapımında ısı ile ya da kimyasal olarak polimerize olan akrilik rezin materyalleri kullanılmaktadır.<sup>22</sup> Protez kaide rezinlerine bağlı kimyasal iritasyon; primer, artık monomer, benzoil peroksit, hidrokinon, pigmentler yada protez kaide materyal komponentleri ile protezin bulunduğu ortam arasındaki reaksiyon sonucu oluşan ürünlere bağlı olarak gelişir.<sup>5,15,19</sup>

Protez kaide rezinlerinin sito-

toksik etkileri çeşitli morfolojik ve metabolik ölçümlerle belirlenmiştir. Ancak immünohistokimyasal yöntemlerin kullanıldığı histopatolojik çalışmalar daha sınırlı sayıdadır.<sup>22</sup> Bu çalışmada, sitotoksik etkilerini karşılaştırmak için tavşan palatal mukoza-sına yerleştirdiğimiz üç farklı akrilik rezin protez kaide materyalinin çevresinde oluşan doku değişikliklerinin histopatolojik olarak incelenmesi amaçlanmıştır.

## Gereç ve Yöntem

Çalışmamız Selçuk Üniversitesi Deneysel Tıp Araştırma ve Uygulama merkezinde yapıldı ve uygulamalar için Selçuk Üniversitesinin Tıp Fakültesi Etik Komitesinden olumlu görüş alındı.

Standart tavşan yemi ve su ile beslenen, ağırlık ortalamaları  $2.25 \pm 0.42$  olan 6 aylık, 24 tavşan çalışmaya alındı. Tavşanlara yapılan eksternal muayenede hiçbir patoloji saptanmadı. Denekler rasgele her bir grupta 6 tavşan olmak üzere 4 gruba ayrıldı.

Çalışmada kullanılan Ivocap, Acron ve Paladent akrilik rezin materyallerinin kimyasal bileşimleri ve üretici firmaları Tablo 1'de verilmiştir. Üç tip akrilik rezin materyalinin her birinden altışar olmak üzere 3 mm çapında ve 1 mm kalınlığında 18 örnek hazırlandı. Üretici firmamızın talimatı doğrultusunda, Ivocap örnekler enjeksiyonla basınç ve ısı altında, Acron örnekler mikrodalga enerjisi kullanılarak ve Paladent örnekler de ısı ve basınç altında polimerize edildiler.

Tüm örnekler önce içerisinde distile su bulunan ultrasonik cleaner'da 10 dakika tutularak

üzerindeki artık maddelerden temizlendi. Sonrada 30 dakika ultraviyole ışığında bekletilerek sterilize edildiler.

Dört gruba ayrılan tavşanların birinci grubuna, genel anestezi ile palatal mukoza kesisi ve sütürasyon işlemi uygulandı. Diğer üç gruba ise genel anestezi altında palatal mukozaları açılarak hazırlanan akrilik rezin örnekler yerleştirildi. İkinci gruba Ivocap, üçüncü gruba Acron ve dördüncü gruba Paladent akrilik örnekler yerleştirildi.

Cerrahi işlem sonrası denekler her gün genel ve oral muayeneye tabi tutuldu. Herhangi bir komplikasyon gözlenilmeyen denekler 8 hafta sonra palatal dokularının çıkarılması için intrakardiyal formaldehid enjeksiyonu ile sakrifiye edildiler. Sakrifikasyon işlemi palatal rezeksiyon sonrası deneklerin yeterince beslenemeyecekleri düşünüldüğü için gerçekleştirildi.

Cerrahi olarak çıkarılan palatal mukoza ve submukoza %10'luk fosfat tamponlu formaldehid içerisine konularak tespit edildi. 24 saat sonra akrilik örnekler çevresinden doku örnekleri alınarak ototeknikon takibi-ne konuldu. Parafine gömülerek bloklandı, mikrotom ile 5 mikronluk kesitleri alındı.

Kesitler Hematoksilin Eozin (H-E), Van Gieson's ve Masson's Trikrom ile konvansiyonel, EGFR ile de immünohistokimyasal olarak boyandı. H-E ile lenfositler, Van Gieson's ile kollajen fibrilleri, Masson's Trikrom ile hem kollajen lifleri hem de fibroblastlar gösterilmek amaçlandı. EGFR ile yapılan immünohistokimyasal boyamada ise EGFR ile ekspresyon gösteren hücreler görüntüldü.

Mikroskopik (Zeiss Photomicroscope III, Zeiss Co., Oberkochen, Germany) incelemede 40 büyütme 4 farklı alandaki lenfositler, fibroblastlar, kollajen lifleri ve EGFR pozitif hücreler

sayıldı. Gruplar arasındaki lenfosit, fibroblast, kollajen ve EGFR pozitif hücre sayılarının anlamlı farklılıklar gösterip göstermedikleri One-Way ANOVA kullanılarak Tukey's post-hoc testi ile istatistiksel olarak analiz edildi.

## Bulgular

H-E ile yapılan boyamada akrilik örnekler çevresindeki 4 farklı alanda 40 büyütme objektif ile yapılan sayımda kontrol grubunda ortalama  $3.75 \pm 0.75$  adet lenfosit belirlendi (Resim 1). Bu değerler Ivocap grubunda  $6 \pm 1.35$ , Acron grubunda  $4.85 \pm 0.94$  ve Paladent grubunda ise  $5.83 \pm 1.11$  olarak tespit edildi. Tüm rezin gruplarındaki lenfosit sayıları kontrol grubundan yüksek olmasına karşın, kontrol ve Acron grubunda lenfosit sayıları açısından istatistiksel olarak anlamlı farklılık bulunmadı ( $p > .05$ ). Ivocap ve Paladent grubunda tespit ettiğimiz lenfosit sayıları ise kontrol grubundan anlamlı düzeyde yüksekti ( $p < .05$ ).

Van Gieson's ile yapılan konvansiyonel boyama sonucu akrilik örnekler çevresindeki kollajen fibrilleri aynı yöntemle sayıldığında kontrol grubunda  $11.83 \pm 0.72$ , Ivocap grubunda  $11.5 \pm 2.24$ , Acron grubunda  $12.58 \pm 2.23$ , Paladent grubunda ise  $12.08 \pm 1.78$  olarak belirlendi (Resim 2). İstatistiksel analiz sonucunda kontrol grubu ile rezin grupları arasında anlamlı fark bulunmadı ( $p > .05$ ).

Masson's Trikrom ile yapılan konvansiyonel histokimyasal boyama sonucunda da fibroblastlar sayıldı (Resim 3). Fibroblast sayıları kontrol grubunda  $4.33 \pm 0.65$ , Ivocap grubunda  $6 \pm 1.65$ , Acron grubunda  $4.33 \pm 0.89$  ve Paladent grubunda ise  $4.75 \pm 1.48$  olarak belirlendi. Kontrol ve Acron grubunda fibroblast sayıları birbiri ile istatistiksel olarak aynı iken ( $p > .05$ ), Ivocap ve Paladent grubunda sayılan fibroblastlar kontrol grubundan istatistiksel ola-

rak anlamlı düzeyde yüksek bulundu ( $P < .05$ ).

Akrilik örnekler çevresindeki dokuya son olarak immünohistokimyasal yöntemle EGFR boyaması yapıldı (Resim 4). EGFR ile pozitif ekspresyon gösteren hücreler sayıldı. Kontrol grubunda EGFR pozitif hücreler  $0.5 \pm 0.52$ , Ivocap grubunda  $2.58 \pm 0.51$ , Acron grubunda  $2.42 \pm 0.51$  ve Paladent grubunda  $2.5 \pm 0.52$  olarak bulundu. Resin grupları arasında istatistiksel olarak önemli farklılıklar gözlenilmedi. Ancak kontrol grubu ile rezin grupları karşılaştırıldığında rezin gruplarında elde edilen değerlerin, kontrol grubundan istatistiksel olarak anlamlı derecede yüksek olduğu saptandı ( $p < .05$ ).

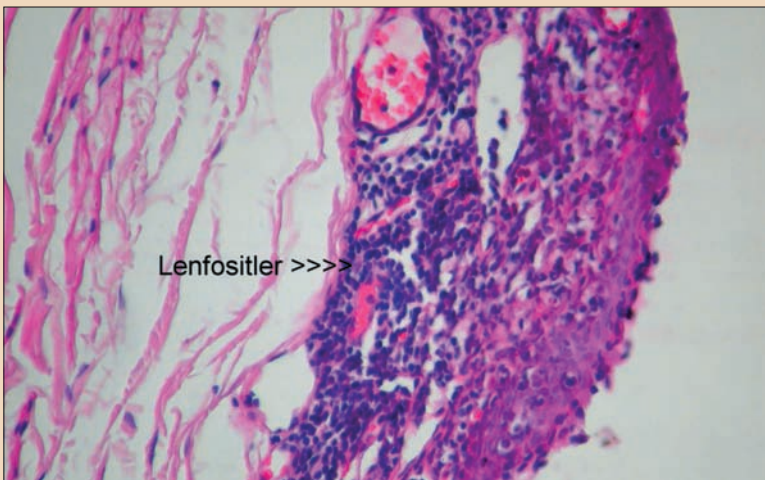
Elde edilen sonuçlar toplu halde Grafik I de izlenmektedir.

## Tartışma

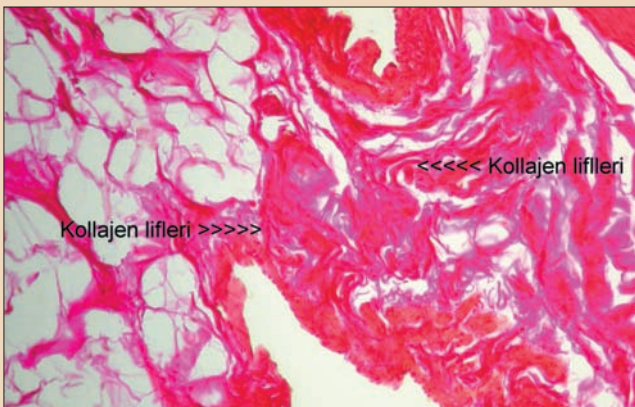
Dental materyaller de diğer yabancı cisimler gibi vücutta patolojik reaksiyonlara yol açabilirler. Bu reaksiyonun tipi, materyalin kompozisyonu, materyalden çözünen kimyasal maddelere bunların absorpsiyonu, dağılımı ve biyotransformasyonu gibi birçok farklı faktöre bağlı olarak değişir.<sup>9</sup> Akrilik rezinlerin dişhekimliğine tanıtılmasından itibaren bu materyallere bağlı olarak gelişen hem alerjik, hem de lokal kimyasal iritasyonlar tarif edilmektedir.<sup>5,9,12,19,15,25</sup>

Isı ile polimerize olan akrilik rezin (Acron) ve bir metal iskeletten oluşan apareylerin Wistar türü ratların sert damağına yerleştirildiği bir çalışmada 21 apareyin yerleşiminden 20 hafta sonra histopatolojik olarak epitelin keratinize tabakasında bir kalınlaşma gözlemlenmiştir. Ancak ratların sistemik durumlarında bir değişiklik tespit etmemişlerdir. Bu çalışmada da submukozaal olarak üç farklı tip akrilik rezin materyali yerleştirilen tavşanlarda her gün yaptığımız eksternal muayenelerde, gözde kızarıklık ve nazal akıntı gibi alerjik semptomları gözlemezken, civar dokuda 8 haftanın sonunda kontrol grubuna göre istatistiksel olarak da anlamlı histopatolojik değişiklikler gözlemlendi.

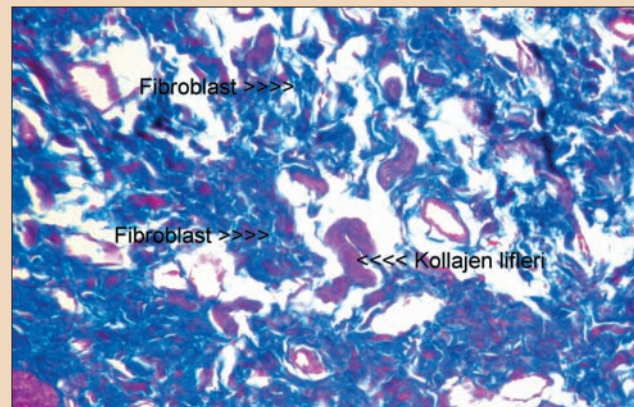
Sistemik toksikolojik etkileri gözlemediğimiz gruplarımızda



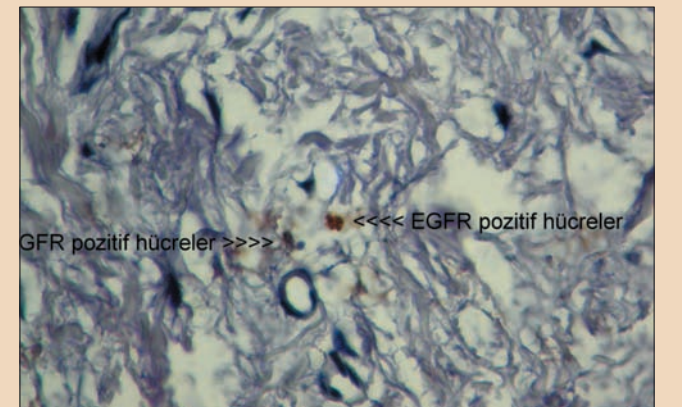
Resim 1: Akrilik örneklerin yerleştirdiği submukozaal alandaki lenfositler (HE; x20).



Resim 2: Kollajen lifleri (Van Gieson's; x20).



Resim 3: Fibroblastlar ve aralarında kollajen lifleri (Masson's Trikrom; x20).



Resim 4: EGFR ile pozitif ekspresyon gösteren hücreler (EGFR; x20).

Malzemenin adı	Kimyasal bileşimleri	Üretici firma
Acron MC	Metilmetakrilat monomeri	GC Lab, Alsip, IL, USA
Paladent	Metilmetakrilat monomeri	Heraeus Kulzer, Hanau, Germany
Ivocap	Metilmetakrilat monomeri	Ivoclar, Liechtenstein

Tablo 1: Çalışmada kullanılan protez kaide rezinleri, kimyasal bileşimleri ve üretici firmaları.



← DT Sayfa 4

gerek kontrol grubunda gerekse de akrilik örnekleri yerleştirdiğimiz gruplarda lokal muayene de de belirgin farklılıklar gözlenilmedi. Primer olarak kapatılan insizyon hatları 4. haftadan itibaren yapılan gözle muayenede belirgin bir makroskopik patoloji göstermemektedir. Böylece yöntem sırasında oluşabilecek kontaminasyonlar elimine edilmiş oldu.

Bu çalışmada ışık mikroskopik incelemede tespit edilen histopatolojik farklılıklar ise kontrol grubu ile kıyaslandığında tüm akrilik rezin gruplarında lenfosit ve fibroblast sayılarındaki artıştır. Bu artış kontrol grubu ile kıyaslandığında Ivocap ve Paladent akrilik rezinlerinde istatistiksel olarak anlamlı ölçüde fazla iken, Acron grubunda istatistiksel olarak anlamlı bulunmamıştır. Lenfosit ve fibroblast sayısının paralel olarak artışı beklenen bir sonuçtur, çünkü lenfosit ve fibroblastlar kronik iltihabın bir üyesidir. 6 Örneklerin toksik etkilerine karşı verilen lokal cevap da bir iltihabi aktivasyondur.

Kollajen lifleri incelendiğinde ise kontrol grubu ile rezin grupları arasında istatistiksel olarak anlamlı farklılığın olmaması beklenen bir bulgu idi. Resin gruplarına ve kontrol grubuna yapılan insizyon her grupta yaralanma oluşturmaktadır. Yara iyileşmesi esnasında da kollajen liflerinin yeniden düzenlendiği bilinmektedir. 11 Dolayısıyla bütün gruplarda kollajende benzer şekilde proliferasyon ortaya çıkmaktadır. Çalışmamızda uygulanan yöntemler steril şartlarda gerçekleştirilmiş ve iyileşme primer iyileşme halinde kalmıştır. Buna karşın kronik iltihabi bir durum meydana gelseydi ortaya çıkan büyüme faktörlerinin kollajen liflerinde de proliferasyona neden olabileceği bilinmektedir. 6,17 Daha önceki bir çalışmada ısı, mikrodalga ve kimyasal olarak polimerize olan akrilik rezin materyallerinin insan gingival fibroblast kültürü üzerine sitotoksik etkileri olduğu, ancak kimyasal olarak polimerize olan akrilik rezin materyallerinin hem mikrodalga hem de ısı ile polimerize olan akrilik rezinlerden daha fazla sitotoksik etki gösterdikleri rapor edilmiştir. 22 Benzer şekilde kimyasal olarak polimerize olan akrilik rezinlerin diğer akrilik rezinlerden daha toksik etkiye sahip olduğu diğer çalışmalarda da bildirilmiştir. 2,15,20,25 Bu çalışmada kullanılan akrilik rezinlerden hiçbirisi kimyasal olarak polimerize olan akrilik rezin tipi olmadığı için daha inert özelliktedirler. Kollajen liflerde hiçbir grupta kontrol grubundan istatistiksel olarak anlamlı ölçüde bir artış olmaması da buna bağlanabilir.

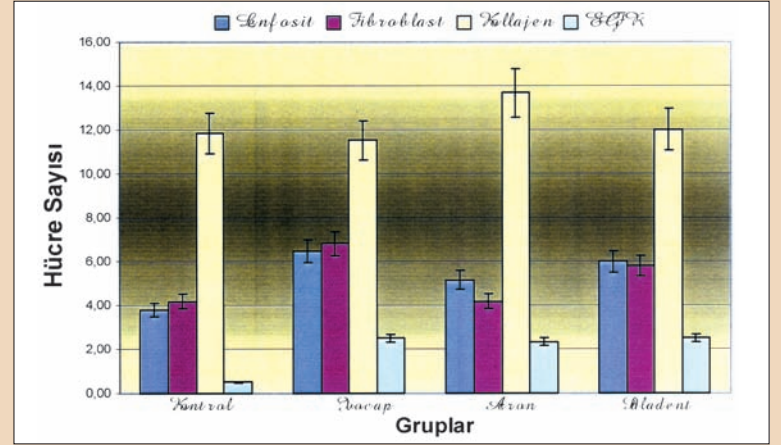
Akrilik rezinlerden salınan pek çok element sitotoksikite neden olabilmekle beraber primer neden polimer içindeki polimerize olmamış artık monomer miktardır. 5,12,19,25 Bir çalışmada mikrodalga irradyasyonunun artık monomer oranını azalttığı bildirilmiştir. 26 Mikrodalga irradyasyonu ile polimerizasyon süresinin kısalması ve artık monomer miktarının azalması mikrodalga ile polimerize olan akrilik rezin-

lerin sitotoksikitesinin azalmasındaki iki neden olarak düşünülmektedir. 12 Bu çalışmada da mikrodalga ile polimerize olan akrilik rezin Acron'un sitotoksitesinin düşük bulunması bu nedenlere bağlanabilir.

İmmünohistokimyasal yöntemlerle rezin gruplarında saptanan EGFR ekspresyonu oldukça düşük seviyelerde olmasına karşın, kontrol grubuna göre istatistiksel olarak anlamlı derecede yüksek bulunmuştur. Bu bulgu akrilik rezin örneklerin yerleştirildikten sonra bu bölge-

deki EGF reseptörlerini uyardığını göstermektedir. Mekanik irritasyonun o bölgedeki iltihabi elemanları uyardığı gibi EGFR'ü de uyardığı bildirilmektedir. 24 Ancak bu uyarı oldukça düşük miktarlarda olmaktadır. Zaten yüksek miktarlarda olması halinde yöresel olarak displazi ve daha ileri durumlarda da malignite gelişimine neden olabileceklerinin bir göstergesi olacaktır. Karsinom gelişimi durumlarında EGFR ekspresyonu irritas-

→ DT Sayfa 6



Grafik 1: Protez kaide rezinlerindeki lenfosit, fibroblast, kollajen ve EGFR pozitif hücre sayıları

# FDI World Dental Federation

Leading the World to Optimal Oral Health

## 2012 Hong Kong

### FDI Annual World Dental Congress

29 August - 1 September 2012

Join us in Hong Kong, world capital of oral health 2012

**for a**

- unique global perspective in dentistry and oral health
- face-to-face encounters with your peers worldwide
- range of views from the international experts
- pick of the latest news of groundbreaking dental research
- joint celebration of the 100<sup>th</sup> FDI Annual World Dental Congress

**with featured**

top-flight national, regional and international speakers to address the most important challenges and issues in dental practice, enabling dentists and dental teams to transfer cutting edge knowledge into their daily clinical work and management of their practices.

**in a**

- meeting point of the ancient and the innovative
- world-class focal point of trade, business and technology
- vibrant and bustling city of cultural diversity
- centre of tourism and leisure

**and showcasing**

the latest technology and equipment development from leading international companies at the world dental exhibition

29 August to 1 September 2012

Hong Kong Convention and Exhibition Centre  
Hong Kong, S.A.R. China

Deadline for abstract submission: 30 March 2012  
Early Bird registration until 31 May 2012

Leading the world into a new century of oral health

[www.fdicongress.org](http://www.fdicongress.org)

[congress@fdiworldental.org](mailto:congress@fdiworldental.org)



← DTI Sayfa 5

yondan farklı olarak daha yüksek değerlere ulaşmaktadır.<sup>25</sup>

EGFR'ün rezin gruplarında yüksek olmasının açıklaması, bu maddelere karşı organizmanın bir savunma mekanizması geliştirmesidir.<sup>10</sup> Her ne kadar bu maddeler inert olsalar da vücut onları yabancı cisim kabul edip onlara karşı organizmayı savunmaya çabalamaktadır. Bu savunmada lenfositler ve fibroblastlarla birlikte EGFR'de yer almaktadır.

Bütün rezin gruplarında gözlenen EGFR ekspresyonu artışı mitojenik uyarı oluşturabilecektir. Ancak bu etki oldukça düşük seviyelerde görülmektedir. Yine de uzun süreli uyarıların kümülatif etkisi de göz ardı edilmemelidir. Çünkü EGFR'ün kronik toksik irritasyonda, premalign lezyon oluşumu için etkili rol oynayabileceği bildirilmektedir.<sup>3</sup> Sonuç olarak tüm rezin gruplarında kontrol grubundan farklı bulgular elde edilmiştir. Acron grubu kontrol grubuna en yakın olan dolayısıyla en az sitotoksik etki gösteren grup olmuştur. EGFR artışı ile karakterize malign değişim beklenen bir bulgu olmaktan çok uzak görülmektedir. [DTI](#)

#### Kaynaklar

1. Araujo CS, Graner E, Almeida OP, Sauk JJ, Coletta RD. Histomorphometric characteristics and expression of epidermal growth factor and its receptor by epithelial cells of normal gingiva and hereditary gingival fibromatosis. J Periodontol Res 2005, 58:237-41.
2. Baker S, Brooks SC, Walker DM: The release of residual monomeric methyl methacrylate from acrylic appliances in the human mouth. An assay for monomer in saliva. J Dent Res 1988,

67:1295-9

5. Bergler W, Bier H, Ganzer U. The expression of epidermal growth factor receptors in the oral mucosa of patients with oral cancer. Arch Otorhinolaryngol 1989, 246:121-5.
4. Christensen LH, Breiting VB, Aasted A, Jorgensen A, Kebladze I. Long-term effects of polyacrylamide hydrogel on human breast tissue. Plast Reconstr Surg. 2005, 111:1885-90.
5. Craig, R.G.: Restorative dental materials. 8th Ed. The C.V. Mosby Company St. Louis, Baltimore Toronto, 1989, 504-15.
6. Cotran RS, Vinay K, Robbins SL. Robbins Pathologic Basis of Disease. 5th Ed. WB Saunders Comp Philadelphia 1994, 80.

7. End P, Panayotou G, Entwistle A, Waterfield MD, Chiquet M. Tenascin: a modulator of cell growth. Eur J Biochem. 1992, 1:1041-51.
8. Goodman SB, Fornasier VL, Kei J. Quantitative comparison of the histological effects of particulate polymethylmethacrylate versus polyethylene in the rabbit tibia. Arch Orthop Trauma Surg. 1991, 110:123-6.
9. Hensten-Petersen A, Jacobsen N. Toxic effects of dental materials. J Prosthet Dent. 1991, 41:265-75
10. Hoffmann P, Reinshagen M, Zeeh JM, Lakshmanan J, Wu VS, Goebell H, Gerken G, Eysselein VE. Increased expression of epidermal growth factor-receptor in an experimental model of colitis in rats. Scand J Gastroenterol 2000, 35:1174-80
11. Ikoma K, Kusaka Y, Takamiya H, Eliav U, Navon G, Seo Y. Evaluation of collagen fiber maturation and ordering in regenerating tendons employing H-1 double quantum filtered NM spectroscopy. J Orthop Res 2005, 21:149-56.
12. Jorge JH, Giampaolo ET, Machado AL, Vergani CE. Cytotoxicity of denture base acrylic resins: a literature review. J Prosthet Dent 2005, 90:190-5.
13. Kaaber S: Allergy to dental materials with special reference to the use of amalgam and polymethylmethacrylate. Int Dent J 1990, 40: 359-65
14. Kagiya S, Qian K, Kagiya T, Phillips ML. Antisense to epidermal growth factor receptor prevents the development of left ventricular hypertrophy. Hypertension 2003, 41: 824-9.
15. Kalıpcılar B, Karaağaçoğlu L, Hasanreisioğlu U: Evaluation of the level of residual monomer in acrylic denture base materials having different polymerization properties. J Oral Rehabil 1991, 18: 399-401.
16. Lee WJ, Park BY. The subcutaneous capsules for foreign body in fetal rabbits: preliminary report. Yonsei Med J 2001, 42:595-601.
17. Naito Y, Yoshikawa T, Matsuyama K, Yagi N, Arai M, Nakamura Y, Nishimura S, Yoshida N, Kondo M. Effects of oxygen radical scavengers on the quality of gastric ulcer healing in rats. J Clin Gastroenterol. 1995, 21 Suppl 1:S82-6.
18. Peschen M, Grenz H, Grothe C, Schopf E, Vanscheidt W. Patterns of epidermal growth factor receptor, basic fibroblast growth factor and transforming growth factor-beta3 expression in skin with chronic venous insufficiency. Eur J Dermatol 1998, 8:554-8.
19. Phillips RW, Skinner's Science of Dental Materials. 9th Ed. WB Saunders, Philadelphia, 1991, 208-9.
20. Ruyter IE: Release of formaldehyde from denture base polymers Acta Odontol Scand 1980, 58: 17-27.
21. Shirai H, Sato T, Hara T, Minagi S: The effect of diabetes mellitus on histopathological changes in the tissues under denture base and without mechanical pressure. J Oral Rehabil 1998, 25:715-20.
22. Sheridan PJ, Koka S, Ewoldsen NO, Lefebvre CA, Lavin MT: Cytotoxicity of denture base resin. Int J Prosthodont 1997, 10:73-7.
23. Uhlman DL, Adams G, Knapp D, Aeppli DM, Niehans G. Immunohistochemical staining for markers of future neoplastic progression in the larynx. Cancer Res 1996, 56:2199-205.
24. Vassar R, Fuchs E. Transgenic mice provide new insights into the role of TGF-alpha during epidermal development and differentiation. Genes Dev 1991, 5:714-27.
25. Weaver RE, Goebel WM: Reactions to acrylic resin dental prostheses. J Prosthet Dent 1980, 43:158-42.
26. Yunus N, Harrison A, Huggett R. Effect of microwave irradiation on the flexural strength and residual monomer levels of an acrylic resin repair material. J Oral Rehabil 1994, 21:641-8.
27. Zenz R, Scheuch H, Martin P, Frank C, Eferl R, Kenner L, Sibilia M, Wagner EF. c-Jun Regulates Eyelid Closure and Skin Tumor Development through EGFR Signaling. Dev Cell 2005, 4:879-89.

# di DENTAL ISTANBUL'12

EKİM / OCTOBER 13-14, 2012  
GRAND CEVAHIR KONGRE MERKEZİ

*İstanbul Sizi Çağırıyor...*

■ DİŞ HEKİMLERİ

■ DİŞ TEKNİSYENLERİ

■ YARDIMCI PERSONELLER

■ FİRMA TEMSİLCİLERİ

www.dentalistanbul.com

DESTEGİYLE

dti] Dental  
Tribune  
International

ORGANİZASYON

VYG  
vestiyer  
vayin grubu

Yazışma Adresi

Doç. Dr. Filiz Ayknt

Selçuk Üniversitesi Diş Hekimliği  
Fakültesi, Protetik Diş Tedavisi A.D.



# Post simantasyonunda prensipler

Yrd. Doç. Dr. Zeynep Özkurt & Doç. Dr. İdil Dikbaş

## Özet

Postlar, endodontik tedavi görmüş dişlerde, final restorasyon için gerekli olan core materyaline tutuculuk sağlamak amacıyla yaygın bir şekilde kullanılmaktadır. Restorasyonun uzun dönem başarısı için postun tutuculuğu en önemli konulardan biridir. Postun tutuculuğunu sadece post dizaynı değil kullanılan yapıştırma ajanı da etkiler. Bu derleme makalesinde farklı post sistemlerinin simantasyonunda kullanılan simanların özellikleri, kullanım şekilleri, birbirleriyle kıyaslamaları ve birbirlerine göre avantaj ve dezavantajları irdelenmektedir.

## Anahtar kelimeler

Post, simanlar, post tutuculuğu.

Endodontik tedavi görmüş ve aşırı madde kaybına uğramış dişlerde kırılmanın önlenmesi amacıyla protetik restorasyon yapılması sıklıkla kullanılan bir yöntemdir (16,35). Aşırı madde kaybına uğramış bu dişlerde yapılacak restorasyona retansiyon, stabilite ve destek sağlanması amacıyla bir post-core yerleştirilmesi yaygın olarak tercih edilmektedir (5,36). Final restorasyonun uzun dönem başarısı için post tutuculuğu çok önemlidir. Post tutuculuğunu postun uzunluğu, çapı, yüzey alanı, dizaynı, taper açısı, dişin yüzey yapısı, siman tipi ve kalınlığı etkiler (3,31).

Endodontik postlar, metalik olanlar ve metal olmayanlar şeklinde 2 ana gruba ayrılabilir. Ayrıca postlar, kişisel ve standart-prefabrike olmak üzere de iki grup altında incelenebilir. Kişisel döküm postlar; kıymetsiz metal alaşımları, altın alaşımları (24) ve titanyumdan (33) yapılabilirler. Metalik prefabrike postlar; paslanmaz çelik, piring, nikel-krom alaşımı ve titanyum alaşımlarından yapılabilirken, metalik olmayan prefabrike postlar; seramik, zirkonyum ve fiber esaslı postlar olarak gruplandırılabilir (33).

Simanlar, diş dokusu ile restorasyon arasındaki boşluğu doldurarak, bakteri ve ağız sıvılarının preparasyon yüzeyine ulaşmasını engeller, termal iletme karşı yalıtıcı görev görür ve en önemlisi restorasyonun diş yüzeyine

retansiyonunu sağlar. Diş hekimliğinde simantasyon amacıyla kullanılabilen birçok ajan vardır. Bunlar; çinkofosfat, polikarboksilat, cam iyonomer, rezin modifiye cam iyonomer, kompo-mer ve rezin simanlardır (24).

Simanların fiziksel ve kimyasal özellikleri ve bunlara bağlı olarak da avantaj ve dezavantajları farklıdır; dolayısıyla tercih edilmesi gereken klinik durumlar da değişiklik gösterebilir.

### Çinkofosfat Siman

Dental restorasyonların simantasyonunda uzun yıllardır kullanılmaktadır ve uzun süreli bir başarı hikâyesine sahiptir (25). Toz kısmında çinko oksit, magnezyum oksit, likitinde ise fosforik asit bulunur. Baskı dayanımı oldukça yüksektir, ancak elastik modülüsü yüksek olduğundan sert ve kırılmandır. Yükler altında plastik deformasyona uğramadan kırılır (27).

Suda çözünürlüğünün fazla olması ve diş dokusuna adezyonunun yetersizliği dezavantaj olarak değerlendirilebilir (24). Ayrıca dentine kimyasal olarak bağlanmaz, sadece mekanik adezyon gösterir. Vital dişlerin simantasyonunda kullanıldığında karşılaşılan en büyük problem, fosforik asitin kuvvetli bir asit olması ve pulpada yarattığı irritasyon sonucu post-operatif hassasiyet gözlenmesidir (27).

### Polikarboksilat Siman

Bu tip simanın toz kısmında çinko oksit, magnezyum oksit, likitinde ise poliakrilik asit bulunur. Baskı dayanımı çinkofosfatından daha düşüktür, fakat onun kadar kırılma değildir. Plastik deformasyona daha yatkındır (27). Suda çözünürlüğü fazladır. En önemli özelliği diş dokusuna kimyasal olarak bağlanabilen ilk siman olmasıdır (24, 37, 39). Ayrıca poliakrilik asitin daha zayıf bir asit olması ve molekül büyüklüğünün fazla olmasından dolayı dentin tübüllerinden difüzyonu sınırlıdır. Bu da polikarboksilat simanın özellikle vital dişlerin simantasyonunda daha biyoyumlu bir materyal olduğunu gösterir (27).

### Cam iyonomer siman

Toz kısmında kalsiyum floroaluminosilikat cam partikülleri,

likitinde ise poliakrilik asit bulunur. Baskı dayanımı yüksektir. Mekanik ve fiziksel özellikleri fosfat ve polikarboksilat simandan daha yüksektir (27). Sert ve kırılmandır (11). Flor salınımı yapar (24). Diş dokusundaki Ca iyonları ile birleşerek mine ve dentinle kimyasal bağlanma sağlar (37,39). En büyük dezavantajı erken dönemde neme hassas olmasıdır (11). Aslında yapılan in vitro çalışmalarda sudaki çözünürlüğü, fosfat ve karboksilat simandan daha düşük bulunmuştur. Fakat klinikte özellikle erken dönemde suyla olan teması cam iyonomer simanın fiziksel özelliklerini zayıflatır ve suda çözünürlüğünü artırır (27).

### Rezin modifiye cam iyonomer siman

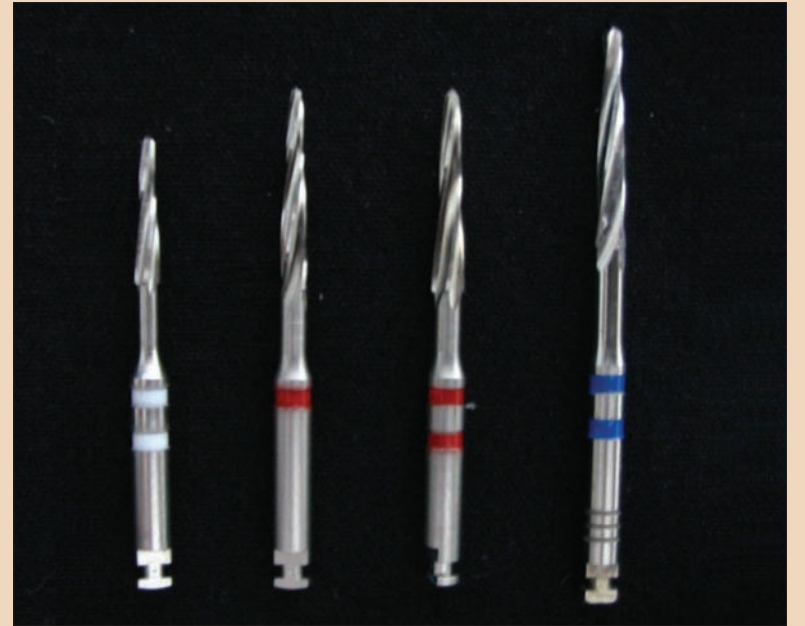Toz kısmında kalsiyum floroaluminosilikat cam partikülleri, likitinde ise hidrofilik metakrilat rezin, modifiye poliakrilik asit ve HEMA bulunur (5,34). Yani geleneksel cam iyonomer simanın likidine suda çözünebilir ve siman tabakasının genişlemesine sebep olacak şekilde suyu yavaşça emen hidrofilik rezinlerin ilavesi ile elde edilir (7,10). Rezin modifiye cam iyonomer simanlar geleneksel cam iyonomer simanlardan daha dayanıklıdır ve aynı zamanda flor salınımı da yaparlar (25).

### Kompomer (poliasit modifiye rezin)

Kompozit rezinlere benzer tarzda doldurucular ve polimerik matiks içerir. İçeriğindeki floroaluminosilikat cam partikülleri sayesinde bir miktar flor salınımı yapabilir (18,19). Yapısal olarak cam iyonomer simanlara pek benzemezler. Rezin modifiye cam iyonomer simanlarla kıyaslandığında kompozitlere daha yakındırlar (5).

### Rezin simanlar

Rezin simanın yapısını temel olarak organik bir matrix ve inorganik doldurucu oluşturur. Mekanik özellikleri en yüksek olan simandır. Çözünürlüğü oldukça düşüktür. Baskı dayanımı yüksektir (32). Yüzey hazırlığı yapılmış (asit- primer- bonding) dentinin kollojen ağ yapısına penetre olarak mikromekanik bir bağlantı sağlar. Rezin simanın



Resim 1: Fiber post uygulamalarında kullanılan kanal preparasyon frezleri.

kullanılması, restorasyonların tutuculuğunu önemli derecede artırır (5,4,22,37,39). Flor salınımının olmaması ve teknik hassasiyet gerektirmesi dezavantaj olarak sayılabilir (25).

### Postların Simantasyonu

Postların simantasyonunda yukarıda sözü edilen simanlardan biri kullanılabilir. Ancak metalik olmayan postların dentinle kimyasal bağlanma sağlayan rezinlerle simantasyonu tercih edilir. Konvansiyonel simanların aksine adeziv sistem sayesinde post-siman-dentin kompleksi oluşur, dişin kırılma dayanımı artar (22) ve yapısal bütünlük sağlanır (9).

### Konvansiyonel simanlarla simantasyon

Konvansiyonel simanlar daha çok metalik döküm ve prefabrike postların simantasyonunda kullanılmaktadır. Öncelikle post boşluğuna, endodontik tedavide olduğu gibi irrigasyon yapılmalı ve çok iyi bir şekilde kurutulmalıdır (15). Siman firma talimatlarına uygun olarak hazırlandıktan sonra, post yerine oturtulmadan önce kanala uygulanmalıdır. Bir lentülo spirali ile kanal içine simanın tepilmesi en etkili yöntem olarak gösterilmiştir (29). Simanın önce kanalı içine yerleştirilmesi, post tutuculuğu ve kuvvet dağılımı üzerinde önemli bir etkiye sahiptir (12,15). Eğer

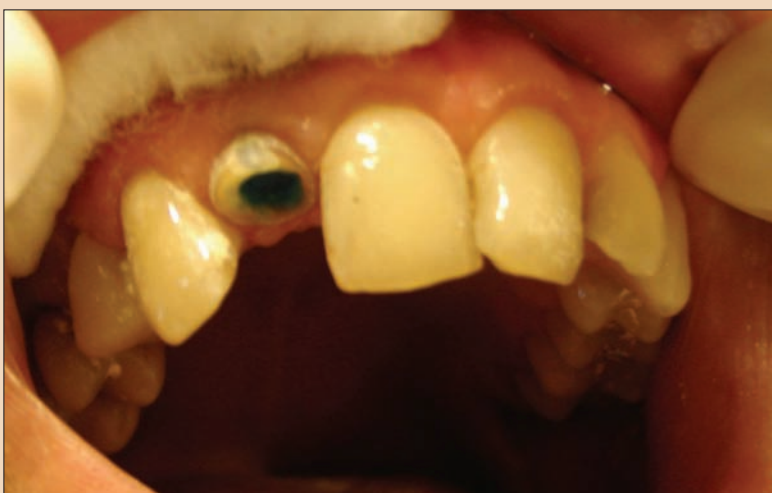siman, sadece post üzerine yerleştirilirse kanal içindeki hava sıkışır ve post tamamen oturduğunda sıkışan hava akışkan simanın içine girerek simanın fiziksel özelliklerini bozan hava kabarcığı oluşturur. Kanalı önce simanla doldurulması siman içine hava girmesini engeller ve üniform bir kalınlık elde edilmiş olur. Otopolimerize rezin gibi yeterli çalışma zamanına sahip olmayan simanlarda ise bunu sağlamak zor olabilir (24).

Post boşluğuna uyumlu kişisel döküm postlarda, post boyunca küçük bir oluk şeklinde ventilasyon boşluğu hazırlanarak fazla simanın kanal içinden uzaklaşması sağlanmalıdır (30). Böylece fazla simanın kanal içinde hidrostatik basınç oluşturup kökü zarar vermesi ve belki de gutaperkayı apekten itme olasılığı önlenmiş olur.

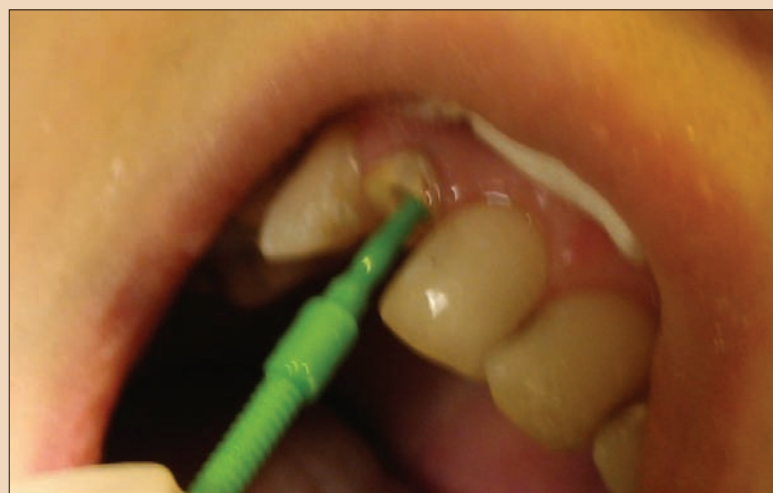
### Rezin simanlarla simantasyon

Özellikle seramik ve fiber esaslı postların simantasyonunda rezinler kullanılmaktadır. Fiberle güçlendirilmiş postların simantasyonu belirli aşamaları içerir: Öncelikle kullanılacak postun setinde bulunan kanal genişliğine ve uzunluğuna uygun olan özel frezlerinden biri (Resim 1) seçilerek preparasyon yapılır. Kanalı içi NaOCl solü-

→ DT Sayfa 8



Resim 2: Fiber post uygulamasında kanal içine asit uygulanması.



Resim 3: Fiber post uygulamasında kanal içine bonding uygulanması.



Resim 4: Cam fiber post (FRC Postec, Ivoclar-Vivadent).

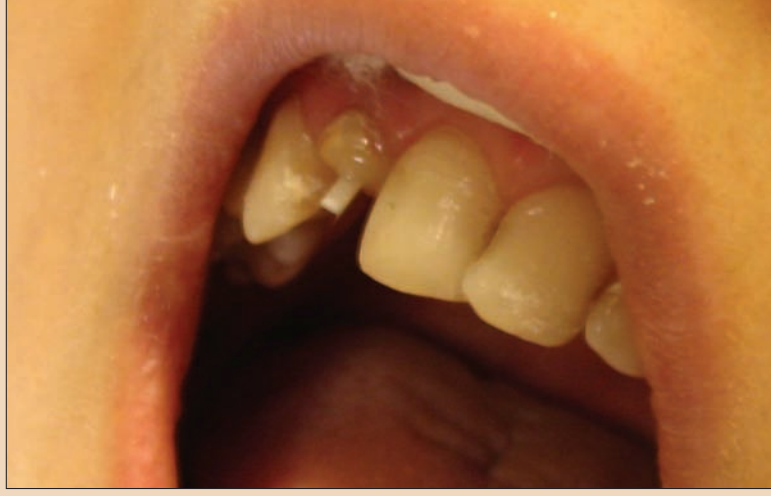

yonu ile yıkayıp kurutulur. Dentin %37'lik ortofosforik asitle 15 sn pürüzlendirilir (Resim 2). 10 sn yıkayıp kurutulur. Daha sonra bonding ajanı özel fırçasıyla kanal içine uygulanır (Resim 3). Önceden kanalın boyutlarına uygun olarak seçilen fiber post (Resim 4) üzerine silan uygulanır. Diğer yandan dual cure rezin karıştırılarak özel ucuyla kanala uygulanır ve fiber post yerleştirilir (Resim 5). 60 sn ışık uygulanır (Resim 6). Fotopolimerize kompozit materyali ile core kısmı oluşturulur (Resim 7) ve frezlerle final üst yapı için core'un preparasyonu bitirilir (Resim 8).

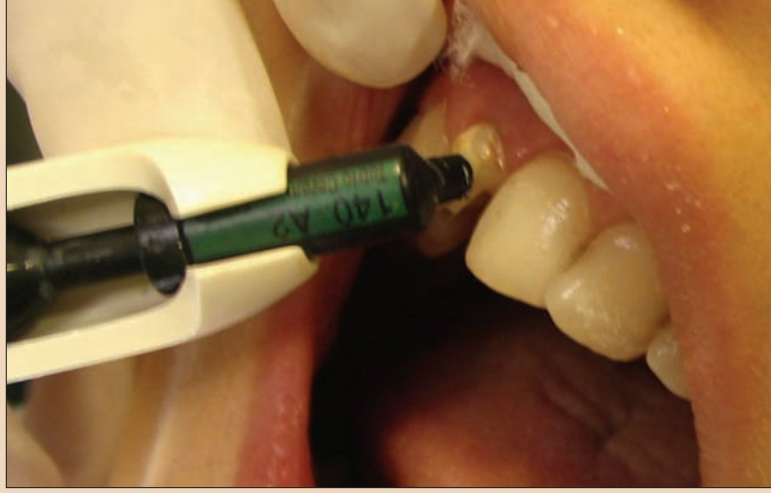Fiber postların klinik başarısını etkileyen faktörlerden biri de seçilen rezin simanın tipidir (23). Resin simanlar, kimyasal olarak (otopolimerize), ışık ile (fotopolimerize) ya da her iki şekilde (dual cure) polimerize olabilir (4). Otopolimerize rezinlerin sertleşmesi kontrol altına alınmadığından uygulaması zordur. Elastik modülüsü düşüktür ve plastik deformasyon riski daha fazladır (6). Ayrıca rezinin erken sertleşme olasılığından dolayı postlar kanal içine tam olarak oturtulamayabilir (24). Fotopolimerize rezinlerde zaman problemi yoktur; fakat ışık transferinin gerçekleşebilmesi için post materyali translucent olmalıdır. Elastik modülüsü daha yüksektir ve bu özellik kırılmaya eğilimini artırır. Otopolimerize rezine göre bükülme dayanımı daha yüksektir (1). Bu iki tip rezinin iyi özelliklerini kombine eden dual cure rezinler ise kullanım açısından en idealdir (6).

Resin simanın mekanik özellikleri, kök dentinine bağlanma kuvvetini önemli derecede etkiler. Dual cure rezinin mekanik özellikleri otopolimerize rezinlerden daha iyidir. Hem simantasyon hem de core yapımında kullanılabilir. Dual cure rezin, post kavitesinin farklı bölgelerinde farklı özellikler gösterir, çünkü ışık enerjisi post boşluğunun derin bölgelerinde azalır. Koronal bölgedeki rezinin mekanik özellikleri, polimerizasyonun bu bölgede daha fazla olmasından dolayı apikal bölgedeki rezine göre daha üstündür. Fakat aynı bonding sistemi kullanıldığı sürece bu mekanik özelliklerdeki farklılık dentine adezyonu etkilemez. Koronalde rezin ışıkla polimerize olurken, apikalde ise kimyasal reaksiyon sonucu polimerize olur (1).

Post simantasyonunda adeziv tekniğin çeşitli avantajları olmasına karşın bazı zorlukları da vardır. Örneğin endodontik tedavi görmüş dentin duvarlarının dehidrate ve demineralize olması, kök kanalı boyunca dentin tübülüslerinin oryantasyon ve yoğunluğunun farklılığı, nem kontrolünün zorluğu, rezin simanın uygulanması esnasında kanalın derin noktalarına ulaşmasının sınırlı olması ve post boşluğunun net görülebilmesi rezin siman kullanılmasını zorlaştıran etkenlerdir (4,6). Ayrıca rezin simanla bir postun simantasyonu yapılacaksa kanal tedavisi esnasında öjenol içerikli kanal patlarının kullanılması uygun olmaz.



Resim 5: Resin simanla birlikte fiber postun yerleştirilmesi.



Resim 7: Kompozit materyali ile core kısmının oluşturulması.

Çünkü dentin tübülüslerine penetre olan öjenolün rezin polimerizasyonunu inhibe etmesi söz konusu olacaktır (3,24). Kanal duvarlarının çok iyi temizlenmesi ve etch edilmesi yoluyla bu dezavantajın ortadan kaldırılması mümkündür (20,40), ya da kanal tedavisi öjenol içermeyen bir dolgu maddesi ile gerçekleştirilmelidir (24).

Resin simanın yanı sıra kullanılan bonding sisteminde de bağlanmada bazı farklılıklar bulunmuştur. Vichi ve ark.(38) yaptıkları çalışmada tek aşamalı ve üç aşamalı bonding sistemlerini karşılaştırmış ve üç aşamalı (asit, primer ve bonding farklı şişelerde) sistemin tek aşamalıya göre özellikle kanalın apikal üçte birinde daha etkili bir mikromekanik bağlanma sağladığını bulmuşlardır.

Fiber postlarda post-rezin bağlantısı, rezin-dentin bağlantısından daha azdır. Bu da muhtemelen epoksi rezin esaslı olan fiber postlar ile metakrilat esaslı kompozit rezin siman arasında herhangi bir kimyasal bağlantı olmamasından kaynaklanmaktadır (25).

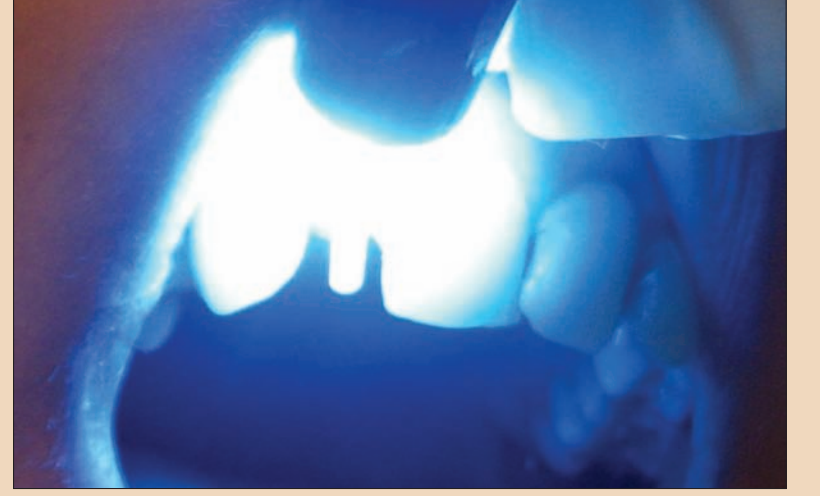Zirkonyum postların simantasyonunda da fiber postların simantasyonunda olduğu gibi otopolimerize veya dual-cure rezinler kullanılmaktadır (17).

Post materyalleri ve dentin arasında tutuculuğu arttırmak ve materyalin adezyon özelliklerini geliştirmek için bazı yüzey hazırlıkları yapılabilir. Kıymetsiz metal veya seramik materyallerde adezyonu arttırmak için pürüzlü bir yüzey oluşturma amacıyla asitler kullanılabilir (23). Fakat zirkonyum, silika esaslı olmadığı için pürüzlendirme işleminde hidroflorik asit etki etmez (14,26, 28,41). Bu nedenle zirkonyumda; elmas frezle pürüzlendirme (26), 50-110 µm'luk Al2O3 taneçikleri ile kumlama ve silika kaplama gibi uygula-

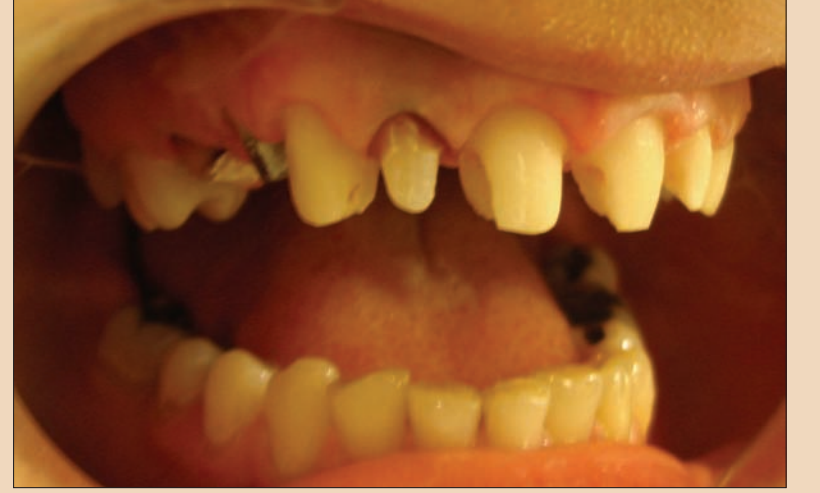malarla yüzey alanı artırılarak mekanik retansiyon alanları oluşturulabilir (3,17,26,41). Monticelli ve ark. (25) yaptıkları bir çalışmada zirkonyum postlar üzerine silika kaplamanın etkisini araştırmış ve bu yöntemle başarılı bir bağlanmanın sağlandığını ortaya çıkarmışlardır. Fiber postlara uygulanan yüzey hazırlıklarında ise hidroflorik asit uygulaması tavsiye edilmemiştir, çünkü hidroflorik asit post bütünlüğünü sağlayan cam fiberlere zarar vermektedir. Ayrıca silika kaplama yöntemi de fiber postlar için, şekil değiştirme ve kanala oturmama riski taşımamasından dolayı fazla agresif bulunmuştur. Son zamanlarda fiber post yüzeylerine silan bağlayıcı ajan uygulaması önerilmektedir (23).

Post simantasyonunda konvansiyonel simanlar kıyaslandığında, polikarboksilat siman daha düşük baskı dayanımına sahip olduğundan birinci seçim değildir (2). Cam iyonomer siman ise yeterli fiziksel özelliklere sahiptir, fakat yeterli dayanımı sağlamak için uzun süreye ihtiyaç duyan ve yavaş sertleşen bir materyaldir (21). Resin modifiye cam iyonomer siman da önemli bir sertleşme genişlemesine sahiptir. Nispeten daha yeni bir siman olan kompomer, postlar için nadiren savunulmuştur (25). Tüm simanların en gelecekseli olan çinko fosfat simanın yeterli fiziksel özellikleri, düşük maliyeti ve kullanım kolaylığı, post simantasyonu için mükemmel bir seçim olarak kalmasına neden olur (29).

Kırılgan karakterde olan simanların kullanılması postun gevşemesi ve dişin kırılması gibi başarısızlıklara neden olabilir (8). Örneğin cam iyonomer siman posterior dişlerdeki post simantasyonu için fazla kırılma ve dayanıklılığı yetersiz bulunmuş ve stresin az olduğu bölge-



Resim 6: Fiber posta 60 sn UV ışığı uygulanması.



Resim 8: Core kısmının şekillendirilmiş hali.

lerde kullanılması tavsiye edilmiştir (11). Ayrıca hidrofilik özelliğinden dolayı genişleme potansiyeli olduğundan, yine kök kırığı oluşturma riski taşımaktadır (22).

Simantasyondan sonra post-siman-dentin kompleksinde bazı başarısızlıklar meydana gelebilir. Başarısızlığa uğrayabilecek ilk bölge dentin-siman ara yüzüdür. Simanın dentine adezyonunun yetersizliğinden kaynaklanır. İkincil olarak simanın kendi içinde koheziv başarısızlık oluşabilir. Bu, kullanılan simanın çeşidine, post materyaline ve manipulasyon farklılıklarına bağlı olarak meydana gelebilir. Üçüncü olarak siman-post ara yüzünde, postun yüzey özelliklerine ve yüzeyler arasındaki temas eksikliğine bağlı olarak başarısızlık oluşabilir. Post yüzeyinde retansiyonu artırıcı (kumlama, asitle pürüzlendirme, silika kaplama gibi) yüzey işlemleri yapılarak mikroporozite sağlanması yoluyla bu tip başarısızlık oluşma olasılığı azaltılabilir. Son olarak da dentin içinde başarısızlık oluşabilir ki bu en tehlikelidir, çünkü dişin çekilmesi gerekir (22).

## Sonuç ve Öneriler

Yukarıdaki bilgilerin ışığı altında, postların simantasyonunda şu noktalara özellikle dikkat edilmelidir:

- 1- Preparasyondan sonra kalan gutaperka reinfeksiyona karşı tek bariyer olduğundan, post mümkün olan en kısa sürede hazırlanmalı ve simante edilmelidir.
- 2- Simantasyon öncesi kanala irrigasyon yapılmalı ve çok iyi kurutulmalıdır.
- 3- Özellikle kişisel döküm postlar üzerinde ventilasyon boşluğu hazırlanarak, simanın hidrostatik basınç yapması engellenmeli ve fazla sima-

nın dışarı taşmasına izin verilmelidir.

- 4- Siman hazırlanmasında firma talimatlarına uyulmalıdır.
- 5- Konvansiyonel simanlar kullanılıyorsa, önce siman kanal içine bir lentülo ile uygulanmalı, post yerleştirilmesi daha sonra yapılmalıdır.
- 6- Cam iyonomer siman kullanılıyor ise maksimum sertliğine ulaşması için günler aldığı unutulmamalı ve core'un preparasyonu simantasyon gününde gerçekleştirilmemelidir.
- 7- Resin simanla simantasyon esnasında (özellikle de alt çenede) eğer mümkünse rubber-dam kullanılmalıdır.

Günümüzde mevcut simanların hiç birisinin zayıf yapılmış bir postla ilgili problemlerin üstesinden gelemeyeceği açıktır. Bu nedenle tüm restorasyonlarda olduğu gibi post uygulamalarında da biyomekanik prensipler takip edilmeli, postun ve post boşluğunun hazırlanmasında ve simantasyonu esnasında temel prostodontik kurallara rehber alınmalıdır. Bu kurallara uyulduğu takdirde postlar için konvansiyonel simanların yeterince memnun edici olduğu söylenebilir. Ancak nispeten kısa köklü bir dişe post yerleştirilmesi gerekiyorsa, postun tutuculuğunu arttırmak için rezin simanlar kullanılabilir. Seramik veya fiber destekli postları simantasyonunda ise rezin simanlar tercih edilmelidir. □

## Kaynaklar

- 1- Aksornmuang J, Nakajima M, Foxton RM, Tagami J. Mechanical properties and bond strength of dual-cure resin composites to root canal dentin. Dent Mater 2006; In pres: 914-923.
- 2- Anusavice KJ: Phillips's science of dental material. 10th ed. Philadelphia: WB Saunders; 1996.



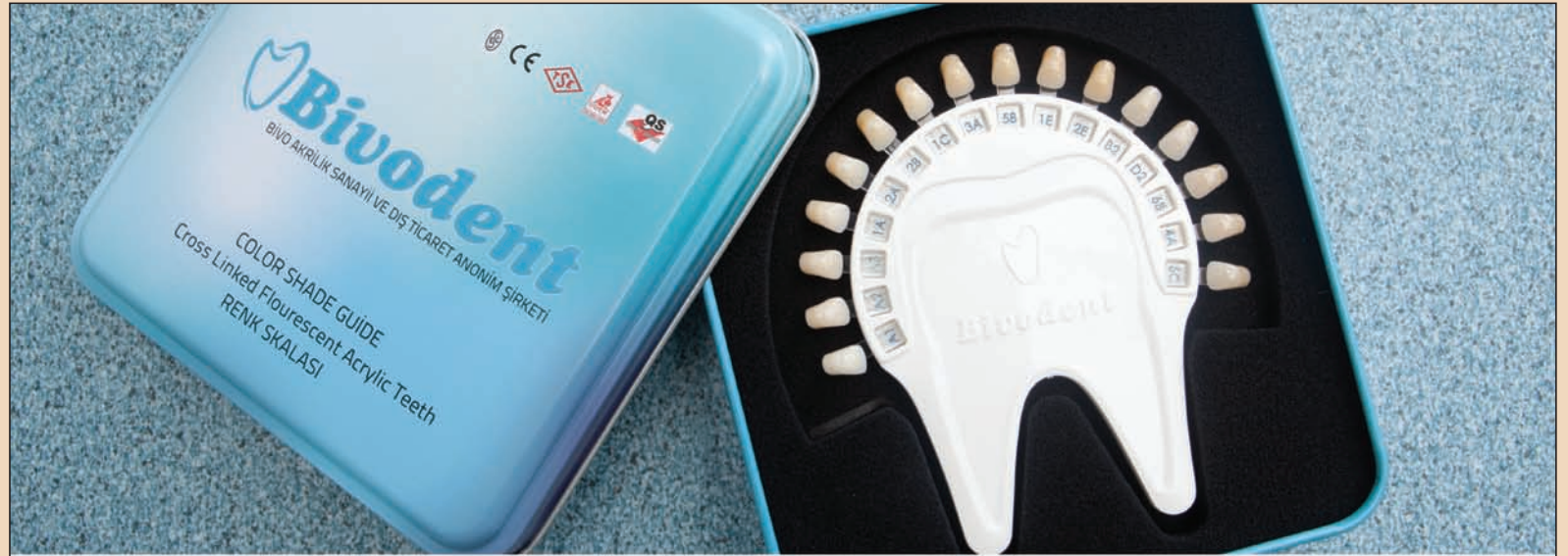## ← DT Sayfa 8

- conditioning methods on the bond strength of luting cement to ceramics. Dent Mater 2003; 19: 725-731.
- 29- Robbins JW. Restoration of endodontically treated teeth. Dent Clin N Am 2002; 46: 567-584.
- 30- Robbins JW. Restoration of endodontically treated teeth. In: Schwartz RS, Summitt JB, Robbins JW. Fundamentals of operative dentistry. Quintessence Publishing Co. Inc., 1996. sf: 321-336.
- 31- Schmage P, Özcan M, McMullan-Vogel C, Nergiz I. The fit of tapered posts in root canals luted with zinc phosphate cement: A histological study. Dent Mater 2005; 21: 787-795.
- 32- Schwartz RS, Murchison DF, Walker WH. Effects of eugenol and non-eugenol endodontic sealer cements on post retention. J Endodon 1998; 24: 564-567.
- 33- Schwartz RS, Robbins JW. Post placement and restoration of endodontically treated teeth: A literature review. J Endodon 2004; 30: 289-301.
- 34- Setien VJ, Armstrong SR, Wefel JS. Interfacial fracture toughness between resin-modified glass ionomer and dentin using three surface treatments. Dent Mater 2005; 21: 498-504.
- 35- Sevük Ç, Gür H, Akkayan B. Fabrication of one-piece all-ceramic coronal post and laminate veneer restoration: A clinical report. J Prosthet Dent 2002; 88: 565-568.
- 36- Shetty T, Bhat SG, Shetty P. Aesthetic postmaterials. J Indian Prosthodont Soc 2005; 5: 122-125.
- 37- Smith DC. A new dental cement. Br Dent J 1968; 124: 581-584.
- 38- Vichi A, Grandini S, Davidson CL, Ferrari M. An SEM evaluation of several adhesive systems used for bonding fiber posts under clinical conditions. Dent Mater 2002; 18: 495-502.
- 39- Wilson Ad, Prosser HJ, Powis DM. Mechanism of adhesion of polyelectrolyte cements to hydroxyapatite. J Dent Res 1985; 62: 590-592.
- 40- Wolanek GA, Loushine RJ, Weller RN, Kimbrough WF, Volkmann KR. In vitro bacterial penetration of endodontically treated teeth coronally sealed with a bonding agent. J Endodon 2001; 27: 354-357.
- 41- Xible AA, Tavarez RRJ, Araujo CRP, Bonachela WC. Effect of silica coating and silanization on flexural and composite-resin bond strengths of zirconia posts: An in vitro study. J Prosthet Dent 2006; 95: 224-229.
- 3- Balbosh A, Kern M. Effect of surface treatment on retention of glass-fiber endodontic posts. J Prosthet Dent 2006; 95: 218-223.
- 4- Bouillaguet S, Troesch S, Wataha JC, Krejci I, Meyer JM, Pashley DH. Microtensile bond strength between adhesive cements and root canal dentin. Dent Mater 2005; 19: 199-205.
- 5- Cattani-Lorento MA, Dupuis V, Moya F, Payan J, Meyer JM. Comparative study of the physical properties of a polyacid-modified composite resin and a resin-modified glass ionomer cement. Dent Mater 1999; 15: 21-32.
- 6- Ceballos L, Garrido MA, Fuentes V, Rodriguez J. Mechanical characterization of resin cements used for luting fiber posts by nanoindentation. Dent Mater 2006; In press: 896-902.
- 7- Chan RW, Bryant RW. Post-core foundations for endodontically treated posterior teeth. J Prosthet Dent 1982; 8: 401-406.
- 8- Cohen BI, Pagnillo MK, Newman I, Musikant BL, Deutsch AS. Retention of three endodontic posts cemented with five dental cements. J Prosthet Dent 1998; 79: 520-525.
- 9- Dilmener FT, Sipahi C, Dalkiz M. Resistance of three new esthetic post-and-core systems to compressive loading. J Prosthet Dent 2006; 95: 150-156.
- 10- Duncan JP, Pameijer CH. Retention of parallel-sided titanium posts cemented with six luting agents: an in vitro study. J Prosthet Dent 1998; 80: 425-428.
- 11- Gateau P, Sabek M, Dailey B. In vitro fatigue resistance of glass ionomer cements used in post-and-core applications. J Prosthet Dent 2001; 86: 149-155.
- 12- Goldman N, DeVitre R, Tenca J. Cement distribution and bond strength in cemented posts. J Dent Res 1984; 63: 1592-1595.
- 15- Goldstein GR, Hudis SI, Weintraub DE. Comparison of four techniques for cementation of posts. J Prosthet Dent 1986; 55: 209-211.
- 14- Gürel G. Porselen Laminat Venerler Bilim ve Sanatı. 1. baskı, Quintessence Yayıncılık, İstanbul, 2004: 115-151.
- 15- Heling I, Gorfil C, Slutzky H, Kopolovic K, Zalkind M, Goldberg IS. Endodontic failure caused by inadequate restorative procedures: Review and treatment recommendations. J Prosthet Dent 2002; 87: 674-678.
- 16- Heydecke G, Peters MC. The restoration of endodontically treated, single-rooted teeth with cast or direct posts and cores: A systematic review. J Prosthet Dent 2002; 87: 580-586.
- 17- Hochman N, Zalkind M. New all-ceramic indirect post and core system. J Prosthet Dent 1999; 81: 625-629.
- 18- Kwon YH, Kwon TY, Ong JL, Kim KH. Light-polymerized compomers: Coefficient of thermal expansion and microhardness. J Prosthet Dent 2002; 88: 396-401.
- 19- Nicholson JW, Millar BJ, Czarnecka B, Limanowska-Shaw H. Storage of polyacid-modified resin composites ("compomers") in lactic acid solution. Dent Mater 1999; 15: 415-416.
- 20- Mannocci F, Ferrari M, Watson TF. Microleakage of endodontically treated teeth restored with fiber posts and composite cores after cyclic loading: a confocal microscopic study. J Prosthet Dent 2001; 85: 284-291.
- 21- Matsuya S, Maeda T, Ohta M. IR and NMR analyses of hardening and maturation of glass ionomer cement. J Dent Res 1996; 75: 12: 1920-1927.
- 22- Miller BH, Nakajima H, Powers JM, Nunn ME. Bond strength between cements and metals used for endodontic posts. Dent Mater 1998; 14: 512-520.
- 25- Monticelli F, Toledano M, Tay FR, Cury AH, Goracci C, Ferrari M. Post-surface conditioning improves interfacial adhesion in post core restorations. Dent Mater 2005; In press: 1-8.
- 24- Morgano SM, Brackett SE. Foundation restorations in fixed prosthodontics: Current knowledge and future needs. J Prosthet Dent 1999; 82: 645-657.
- 25- Morgano SM, Rodrigues AHC, Sabrosa CE. Restoration of endodontically treated teeth. Dent Clin N Am 2004; 597-416.
- 26- Oblak C, Jevnikar P, Kosmac T, Funduk N, Marion L. Fracture resistance and reliability of new zirconia posts. J Prosthet Dent 2004; 91: 342-348.
- 27- Qilo G. Luting cements: A review and comparison. International Dental Journal 1991; 41: 81-88.
- 28- Özcan M, Vallittu PK. Effect of surface

## Yazışma Adresi

Yrd. Doç. Dr. Zeynep Özkurt

Yeditepe Üniversitesi Diş Hekimliği  
Fakültesi, Protetik Diş Tedavisi AD  
Bağdat Caddesi No:258  
34728 Göztepe-İstanbul  
Telefon: 0216 363 60 44  
Faks: 0216 363 62 11  
e-posta: zeynepozkurt@hotmail.com



30 yıllık tecrübemiz ile üretimini yaptığımız,  
4 katmanlı akrilik dişlerimiz yurt içinde de istifadelerinize sunulmuştur.

**Bivodent**  
BİVO AKRİLİK SANAYİİ VE DIŞ TİCARET ANONİM ŞİRKETİ

Prime Quality Acrylic teeth for Dentures

Adres: Haymana Yolu 3. km No. 208 Gölbaşı / Ankara / Turkey

Tel: +90 312 600 02 02 - Fax: +90 312 600 02 01 - www.bivodent.com - bivodent@bivodent.com

