

DENTAL TRIBUNE

The World's Dental Newspaper • Croatian & BiH Edition

HRVATSKA

RUJAN / SEPTEMBER 2009.

BR. 3/GOD. 2

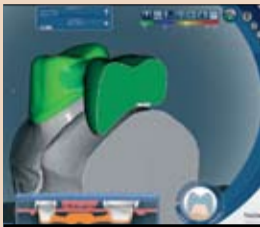
DENTAL EXPO CROATIA 2009
POD POKROVITELJSTVOM MINISTARSTVA
ZDRAVSTVA I SOCIJALNE SKRBI



Management

Što kaže anketa o tipičnim modelima ponašanja Vaših nekulturnih pacijenata

▶ VIŠE NA STRANICI 3



Trendovi

NobelProcera - nova razina CAD/CAM tehnologije

▶ VIŠE NA STRANICI 14



Interview

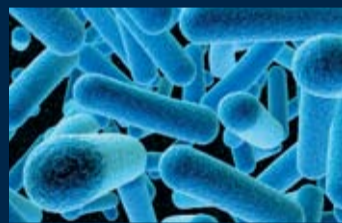Prof.dr.sc. Davor Pavuna - kvantna fizika i stomatologija

▶ VIŠE NA STRANICI 32

Novi test za bolesti desni

Ahmed Khocht, dr. stom, pridruženi profesor parodontologije na Temple University's Maurice H. Kornberg School of Dentistry, vodio je tim koji je proučavao efikasnost obojenih traka za otkrivanje bolesti desni, promjenom boje kao odgovorom na stupanj mikrobnih sumpornih komponenti u slini. Trakica se mijenja iz bijele u žutu i tamnije žutu što je bolest više uznapredovala.

Khocht i njegov tim pregledali su 73 pacijenta podijeljenih u tri grupe – one s gingivitisom, s parodontitisom i skupinu koja je bila zdrava. Karton s bojama činio je osnovu za ocjenjivanje promjena na obojenoj trakici, te je uspoređen s tradicionalnim metodama procjena poput stupnja gubitka razine pričvrstka, krvarenja nakon



Mikrobi u usnoj šupljini

sondiranja, gingivalnog indeksa i plak indeksa. Korištenje obojene trakice bilo bi brži i jednostavniji način procjenjivanja od tradicionalnih metoda. Računajući da 80% odraslih ima neki oblik parodontne bolesti ili bolesti desni, brza i bezbolna metoda za identifikaciju oboljenja uštedjela bi stomatološkim praksama vrijeme i novac. Dokazi potvrđuju povezanost oboljenja desni sa infekcijama krvi, karcinomom, dijabetesom, bolestima kardiovaskularnog sustava, djecom niže porođajne težine i pretiilošću. Stoga, rano otkrivanje parodontnih oboljenja ili bolesti desni od izuzetne je važnosti za pacijentovo cjelokupno zdravlje. □

Zahvaljujemo se Komori liječnika - doktora stomatologije Federacije BiH što je dodijelila pretplatnicima na Dental Tribune International 2 boda.

Zeleno za zdrave zube i desni

S porijeklom koje datira pred više od 4000 godina, zeleni čaj dugo je bio popularan napitak u azijskoj kulturi, a sada sve više dobiva na popularnosti i u Sjedinjenim Državama. I dok je medicina antičke Kine i Japana vjerovala da konzumacija zelenog čaja može pomoći u izlječenju bolesti i zaraštanju rana, nedavne znanstvene studije počele su utvrđivati potencijalne koristi za zdravlje koje donosi pijenje zelenog čaja, osobito u području gubljenja kilograma, zdravlja srca i prevencije karcinoma.

Istraživanje objavljeno nedavno u Journal of Periodontology, službenoj publikaciji American Academy of Periodontology (AAP), otkrilo je još neke koristi od konzumacije zelenog čaja. Istraživači su otkrili da redovito uzimanje zelenog čaja može također poboljšati zdravlje zuba i desni. Studija je analizirala parodontno zdravlje 940 muškaraca, te je otkrila da su oni koji su redovito pili zeleni čaj imali bolje parodontno zdravlje od onih koji su konzumirali manje zelenog čaja.

“Dugo se nagađalo da zeleni čaj ima blagotvorni učinak na zdravlje,” kazao je autor istraživanja Dr. Yoshihiro Shimazaki sa Kyushu University iz Fukuoka, Japan. “I budući da mnogi od nas uživaju u zelenom čaju redovito, moje kolege i ja gorljivo smo željeli istražiti utjecaj konzumacije zelenog čaja na parodontno zdravlje, s obzirom na sve veći naglasak povezanosti parodontne bolesti s cjelokupnim zdravljem.”

Sudionici koji su bili muškog roda starosti između 49 i 59 godina ispitani su na tri parametra koji indiciraju parodontne bolesti: dubinu parodontnog džepa (PD), gubitak razine pričvrstka (CAL) i krvarenje po sondiranju (BOP).

Novo istraživanje daje naznake da antioksidansi iz zelenog čaja pomažu u smanjenju parodontne bolesti

Istraživači su primijetili da za svaku šalicu zelenog čaja konzumiranu na dan, postoji smanjenje u sva tri parametra, što znači manju prisutnost parodontne bolesti u onih ispitanika koji su redovito pili zeleni čaj.

Sposobnost zelenog čaja da smanji simptome parodontne bolesti mogla bi se kriti u prisutnosti antioksidansa katehina.

Prethodna istraživanja pokazala su da antioksidansi imaju sposobnost smanjivanja infekcije u tijelu, a parametri parodontne bolesti mjereni u ovom istraživanju, PD, CAL i BOP su znak prisutnosti upalnih procesa izazvanih parodontno patogenim bakterijama u ustima.

Interferiranjem u upalni odgovor tijela na parodontne bakterije, zeleni čaj može uistinu pomoći u očuvanju parodontnog zdravlja i štititi od budućih oboljenja. Parodontna bolest je kronična upalna bolest koja pogađa desni i kost koji su dio potpornog sustava zuba i povezana je s progresijom ostalih bolesti, poput kardiovaskularnih oboljenja i dijabetesa.

“Parodontolozi vjeruju da je održavanje zdravih desni apsolutno presudno za održavanje zdravlja cijelog tijela,” kazao je Dr. David Cochran, DDS, PhD, predsjednik AAP i predstojnik Department of Periodontics na University of Texas Health Science Center u San Antonio. “Stoga je toliko potrebno pronaći jednostavne načine za poboljšanje parodontnog zdravlja, poput redovitog pijenja zelenog čaja – nečeg za što je već poznato da utječe na cjelokupno zdravlje čovjeka.”

The Journal of Oral Implantology

je poznat kao prvi i najstariji časopis u svijetu, posvećen je isključivo implantološkoj stomatologiji. Službeno glasilo American

Academy of Implant Dentistry i American Academy of Implant Prosthodontics, posvećeno je opskrbi stomatologa, oralnih kirurga, protektičara, parodontologa, znanstvenika, kliničara, vlasnika laboratorija i zubnih tehničara, proizvođača i edukatora

važnim informacijama. Teme uključuju osnove implantologije, protetike, farmaceutike, te najnovija istraživanja u implantologiji, implantološkoj kirurgiji i naprednim implantološkim postupcima.

Saznati više o društvu možete na www.aaid-joi.org. □

(Izvor: Journal of Oral Implantology)

STRUČNA DOGAĐANJA IZ PODRUČJA:
ENDODONCIJE, IMPLANTO - PROTETIKE,
ESTETSKE STOMATOLOGIJE, PARODONTOLOGIJE



DENTALEXPO

CROATIA

9. i 10. 10. 2009., HOTEL ANTUNOVIĆ, ZAGREB

MEĐUNARODNI STRUČNJACI • STRUČNA PREDAVANJA
STRUČNE RADIONICE • DENTALNA IZLOŽBA • OPERACIJE UŽIVO
Informacije i prijave: +385 1 6251 990, www.dentalmedia.hr

SLUŽBENO VOZILO
KONFERENCIJE

Napredak kroz tehniku

Audi



MEDIJSKI
POKROVITELJ

Večernji
list

Liječenje za izlječenje

Ljudi koji imaju bolesti desni i također imaju uznapredovale forme reumatoidnog artritisa, smanjili su svoju artritičnu bol, broj nateknutih zglobova i jutarnju ukočenost kad su izlječili svoje dentalne probleme.

Istraživači sa Case Western Reserve University School of Dental Medicine i University Hospitals of Cleveland izvijestili su o ovoj novoj intervenciji za artritis u Journal of Periodontology. 'Bilo je uzbudljivo otkriti da ukoliko uklonimo infekciju i upalu desni, pacijenti sa uznapredovalim vrstama aktivnog reumatoidnog artritisa izvješćuju o poboljšanju znakova i simptoma njihove bolesti.

To nam daje mogućnost novih intervencija.' kazao je Nabil Bissada, dr.stom., predstojnik odjela za parodontologiju na studiju stomatologije.

Ovo nije prvi put da je bolest desni povezana s reumatoid-



nim artritismom. Prema jednom drugom istraživaču na istraživanju, Ali Askari-ju, doktoru medicine, predstojniku odjela za reumatologiju pri University Hospitals, 'Već odavno, reumatolozi i drugi kliničari zbnjenu su mitom o tome da bolesti

desni mogu imati veliku ulogu u razvoju sistemskih bolesti.' Askari i Bissada su dio tima istraživača koji su proučavali 40 pacijenata sa umjerenom do uznapredovalom parodontnom bolesti i uznapredovalim oblikom reumatoidnog artritisa. Bissada je primijetio da je bolest desni vrlo učestala u bolesnika od reumatoidnog artritisa.

Obje upalne bolesti dijele sličnosti u progresiji bolesti kroz vrijeme. U obje bolesti, meka i tvrda tkiva uništavaju se upalnim procesima izazvanim toksinima bakterija iz infekcije.

Askari primjećuje, 'Ponovno je dokazana još jednu poveznica da je dobro oralno zdravlje pomoglo poboljšanju općeg zdravlja pojedinca,' dodajući da su istraživanja već pokazala povezanost bolesti desni sa prijevremenim porudima, bolestima srca i dijabetesom. ¹¹

Članak je preuzet s portala www.smile-on.com.

MALI RELAKSIRANI UVODNIK

Najdraži kolege,

U svojih ... i šest godina koliko imam trenutno, a u zadnjih devet nisam se uspjela toliko odmoriti. Znam da je to danas nezahvalno reći, jer većina je radno sposobnih smrtnika nesretna ako se konstantno ne nalazi pod stresom. I ja lagano pripadam među njih, jer to je danas *modus vivendi!* Nisi u trendu ak' se bar jednom mjesečno ne raspadneš psihički. Naravno da tu postoje struke koje nas održavaju normalnima, ali ipak sam uspjela konačno shvatiti da je odmor moguć i doživjela sam pravo otkriće. Družila sam se s krasnim ljudima i presretna sam da sam jednog od njih uspjela uključiti u Dental Tribune.

Čovjek je izborni znanstveni savjetnik Baraka Obame, savjetnik u Upravnom vijeću nacionalne agencije za visoko obrazovanje i znanost Republike Hrvatske, savjetnik na Institutu „Ruđer Bošković“, vizionar, gotovo nepobjediv u preferansu. Zovu ga „mladi Tesla“. Jedan je od najinteresantnijih likova koje znam, dragi prijatelj. U ovom trenutku fizičar br.1 u svijetu. Davor Pavuna. Trenutno je jedna od eksponiranih osoba u Hrvata, a i ostalih manjih ne toliko bitnih zajednica kao što su Amerikanci, Evropljani, Japanci i Kinezi. No oni bolje znaju prepoznati kvalitetne likove i poslušati njihova razmišljanja o sasvim običnim trivijalnim stvarima, ali s pogledom iz neke pete dimenzije. Uz čašu do dvije pravog istarskog Terana sažalili smo se nad našom sudbinom i zajednički odlučili da on apsolutno treba nešto izjaviti za našu novinu, obzirom da je već „zagrebao“ u stomatologiju. Ispričavam se ovim putem čitateljima za 2 intervju u ovom broju. Zbog preopterećenosti desne ruke Davor mi nije mogao napisati tekst pa smo situaciju spasili ugodnim razgovorom. Pod tvrtkom „Tesla Quantum Technologies“ kriju se genijalne ideje ovog čovjeka. Za potrebe naše struke surađuje s tvrtkom (čije ime neću spomenuti, jer reklama ipak košta!) na razvoju naprednih tehnologija s primjenom u stomatologiji.

Od trećeg broja Dental Tribune International Hrvatsko i BiH izdanje, tvrtka Dental Media Grupa odlučila je pokrenuti prvi u Hrvata časopis za pacijente pod imenom SMILE. Hrabra odluka. U današnje vrijeme borba za pacijente je kao borba za goli život, no poznavajući osobno glavnu urednicu i ekipu koja je radila na časopisu odgovorno tvrdim da će svojim kvalitetnim sadržajem pod uredničkom palicom specijalista parodontologije mr.sc.Mie Giroto (koja je prava „kraljica“ za motivaciju pacijenata) donijeti dosta sugestivnog, kvalitetnog i pacijentima razumljivog sadržaja. Časopis će biti orijentiran na teme koje su vezane uz glavna područja stomatologije s obavezanim osvrtima na preventivu, koja je ponovo počela dobivati značajno mjesto u ordinacijama pojavom iTOP koncepta za koji je dr.Giroto ovlaštenu edukator



„MULTIDEGREED, OVERSTRESSED, UNDERPAID“

(PRIJEVOD: Moderna zaposlena žena, ljubavnica, domaćica, majka..., a nema to baš veze s uvodom, ali je istina!)

i predavač najviše razine. Cilj nam je predstaviti pacijentima osnove „trendy“ tehnika u stomatologiji kao što su izbjeljivanje i dizajn osmjeha i objasniti koje su sve mogućnosti oralne rehabilitacije danas. Prvi broj SMILE-a biti će dostavljen svim stomatolozima besplatno. Daljnja distribucija zainteresiranim kolegama odvijati će se preko pretplate na Dental Tribune International, uz mnoge dodatne pogodnosti o kojima možete više pročitati u reklami unutar novina. Dental Tribune International će se i dalje besplatno distribuirati u sve ordinacije bez časopisa SMILE.

Na kraju bih još htjela predstaviti događaj koji nas 9. i 10. listopada 2009. očekuje u zagrebačkom Hotelu Antunović. U DentalEXPO Croatia 2009 uloženo je već sada dovoljno truda i on će prikazanom kvalitetom sigurno zadovoljiti jednu određenu grupu znalaca. Iz vlastitog iskustva znam koliko je znanja, energije, vremena i onog što neću spomenuti potrebno da bi se organizirao ovako kompleksan i tehnički vrlo zahtjevan događaj. Potrudili smo se okupiti atraktivne predavače i kombinirati predavanja s radionicama i operacijama uživo, koje će se iz renomirane stomatološke ordinacije Meniga & Bošnjak u centru Zagreba prenositi optičkim kabelom preko interneta u Hotel Antunović. Šesnaest renomiranih distributera stomatoloških materijala i opreme predstaviti će svoje programe na izložbi koja će trajati dva dana. Pozivam vas ovim putem da se priključite ovom događaju. Maloj, ali vrlo iskusnoj i stručnoj grupi ljudi koja će na svojim leđima podnijeti teret organizacije, najveća će nagrada biti Vaš dolazak.

Kritike, komentare i sugestije hrabro pošaljite na info@dentalmedia.hr. Urednica je odmorena i spremna na sve izazove.

Mr.sc. Tanja Milošak, dr.stom.
Glavna urednica
Dental Tribune International
Hrvatsko i BiH izdanje
E-mail: info@dentalmedia.hr

International Imprint

Licensing by Dental Tribune International

Publisher Torsten Oemus

Group Editor	Daniel Zimmermann
Managing Editor	newsroom@dental-tribune.com
DT Asia Pacific	+49 541 48 474 107
Managing Editor	Jeannette Enders
German Publications	j.enders@dental-tribune.com
Editorial Assistants	Claudia Salwiczek c.salwiczek@dental-tribune.com Anja Worm a.worm@dental-tribune.com
Copy editors	Sabrina Raaf Hans Motschmann
President/CEO	Peter Witteczek p.witteczek@dental-tribune.com
Director of Finance and Controlling	Dan Wunderlich d.wunderlich@dental-tribune.com

Marketing & Sales Services	Nadine Parczyk n.parczyk@dental-tribune.com
License Inquiries	Jörg Warschat j.warschat@dental-tribune.com
Accounting	Manuela Hunger m.hunger@dental-tribune.com
Product Manager	Bernhard Moldenhauer b.moldenhauer@dental-tribune.com
Executive Producer	Gernot Meyer g.meyer@dental-tribune.com
Ad Production	Marius Mezger m.mezger@dental-tribune.com
Designer	Franziska Dachsels f.dachsels@dental-tribune.com

International Editorial Board

Dr. Nasser Barghi, Ceramics, USA
Dr. Karl Behr, Endodontics, Germany
Dr. George Freedman, Esthetics, Canada
Dr. Howard Glazer, Cariology, USA
Prof.Dr. I. Krejci, Conservative Dentistry, Switzerland

Dr. Edward Lynch, Restorative, Ireland
Dr. Ziv Mazor, Implantology, Israel
Prof.Dr. Georg Meyer, Restorative, Germany
Prof.Dr. Rudolph Slavicek, Function, Austria
Dr. Marius Steigmann, Implantology, Germany

Copyrights 2009 by Dental Tribune International GmbH. All rights reserved.

Urednički materijal preveden i tiskan u ovom izdanju časopisa Dental Tribune International, zaštićen je autorskim pravima tvrtke Dental Tribune International GmbH. Sva prava su zadržana. Objavljeno uz dozvolu tvrtke Dental Tribune International GmbH, Holbeinstr. 29, 04229 Leipzig, Germany. Reprodukcija na bilo koji način, na bilo kojem jeziku, u cjelini ili djelomično, bez pethodne pismene dozvole tvrtke Dental Tribune International GmbH i tvrtke Dental Media Grupa d.o.o. strogo je zabranjena. Dental Tribune je zaštitni znak tvrtke Dental Tribune International GmbH.

Dental Tribune International GmbH and Dental Media Grupa d.o.o. makes every effort to report clinical information and manufacturer's product news accurately, but cannot assume responsibility for the validity of product claims, or for typographical errors. The publishers also do not assume responsibility for product names or claims, or statements made by advertisers. Opinions expressed by authors are their own and may not reflect those of Dental Tribune International.

Dental Tribune International

Holbeinstr. 29, 04229, Leipzig, Germany
Tel.: +49 541 4 84 74 302 Fax: +49 541 4 84 74 175
Internet: www.dti-publishing.com
E-mail: info@dental-tribune.com

Regional Offices

Asia Pacific
Yontorisio Communications
Room A, 26/F, 589 King's Road, North Point, Hong Kong
Tel.: +852 5118 7508 Fax: +852 5118 7509

The Americas
Dental Tribune America, LLC
215 West 55th Street, Suite 801, New York, NY 10001, USA
Phone: +1 212 244 7181, Fax: +1 212 224 7185

Croatian & BiH edition

Vlasnik licence Dental Media Grupa d.o.o.
Zagrebačka 77
10410 Velika Gorica
Izdavač Dental Media Grupa d.o.o.
Telefon +585 (0)1 6251 990
E-mail info@dentalmedia.hr
Internet www.dentalmedia.hr

Direktor Sanela Drobnjak
Glavni urednik Mr.sc. Tanja Milošak, dr. stom.
Grafika Red Point
Prijevod Mr. sc. Mia Giroto, dr. stom.
Lektor Ivanka Tičarić, prof.
Marketing Maja Erdelja, dipl. ing.
Tisak RADIN-repro i roto
Naklada 6000 primjeraka

Posjetite nas na www.dental-tribune.com

Ta grozna ponašanja pacijenata

Jeste li se ikad iznervirali onim iritantnim ponašanjem koje pokazuju neki vaši pacijenti kada ih pokušavate liječiti? Ako jeste, niste sami! Nedavna anketa koju je provodilo Chicago Dental Society na više od 300 stomatologa otkrila je iritantna ponašanja pacijenata:

On kopa nos, ona se šminka, a djece vrišti!

Javno pokazivanje osjećaja. Pacijenti koji su upravo prošli čišćenje zuba «testiraju» ga sa bočnim polovicama prije nego napuste stomatološku ordinaciju.

Guslanje po napravama koje drže u ruci.


Javljanje na mobitel je dovolj-

no iritirajuće, ali vjerovali ili ne, nekoliko je stomatologa izvjestilo da su ih pacijenti pogodili u glavu igrajući Tetris!

Tretiranje stomatološke ordinacije kao čitaonice.

Neki stomatolozi su rekli da se pacijenti nisu mogli odvojiti od čit-

anja People magazina ili njihove novele od Johna Grishama dok su sjedili u stolici.


Uređivanje. Zaista, sa svim tim zrcalima i svjetlima u okruženju, neki pacijenti si ne mogu pomoći da ne počnu popravljati šminku ili čak uređivati obrve! 



Bijelo vino može pojačati pigmentacije zuba

Istraživači sa New York University predstavili su svoja otkrića o bijelom vinu i pigmentacijama zuba tijekom nedavnog godišnjeg skupa International Association for Dental Research u Miami-ju, koje je održano 1. - 4. travnja.

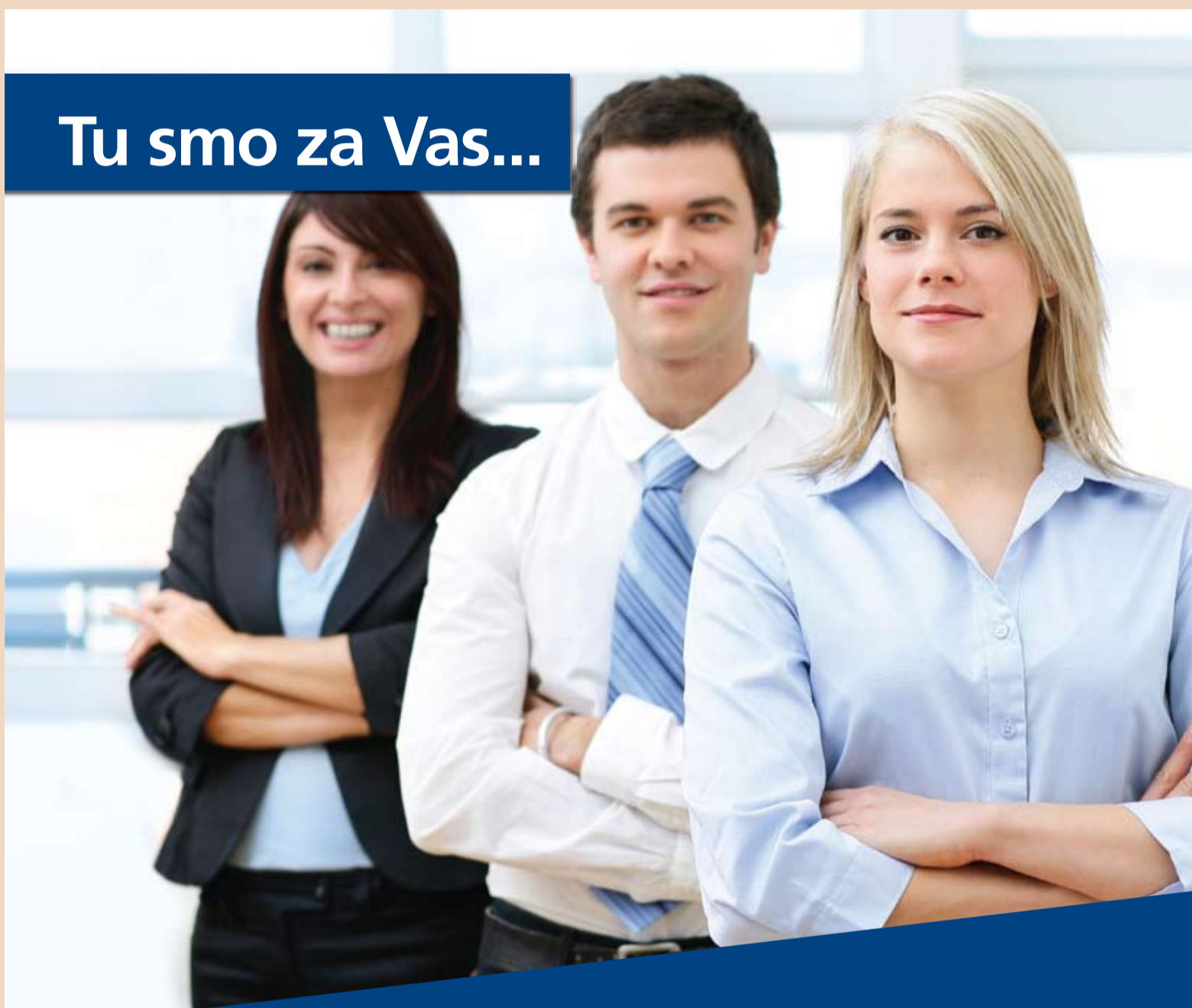Koristeći dva seta kravljih zuba, rezultati istraživanja pokazali su da je namakanje zuba u bijelom vinu na jedan sat prije izlaganja crnom čaju proizvelo značajno tamnije pigmentacije, nego kad su zubi bili namočeni u vodu jedan sat prije izlaganja crnom čaju.

Jednosatno namakanje u bijelom vinu, koje je ekvivalentno pijuckanju vina za vrijeme večere, omogućuje vinskim kiselinama da stvore ureze i grube zone na zubima koji onda omogućuju obojenim napitcima da boje prodru dublje u zube. No međutim, crno vino izaziva značajno više pigmentacija zuba radi kromogena koje sadrži, visokopigmentirane supstance, koja nije pronađena u bijelom vinu. 

(Izvor: New York University, www.nyu.edu)



Tu smo za Vas...



... prepustite nam organizaciju poslovnih putovanja, stručnih skupova i kongresa, konferencija, seminara, prezentacija proizvoda, incentive putovanja, team building programa, te putovanja na kongrese i sajmove u inozemstvu.

Generalturist – profesionalno, inovativno, kvalitetno, pouzdano i prilagođeno potrebama klijenata.

Izdvajamo...

GNYDM – Dentalna izložba

New York, 29.11.2009., 6 dana zrakoplovom, hotel 3*, od kn 6.190 + zrakoplovne pristojbe (besplatna registracija za izložbu)

Za sve zainteresirane grupe izrađujemo program po mjeri!



GENERALTURIST 

Budget
Rent a Car

Generalturist d.o.o., Odjel kongresa i sajmovea ☎ 01/ 4805 549, 4805 560, e-mail: kongresi-sajmovi@generalturist.com

Sve informacije o ostalim kongresima potražite na: www.generalturist.com 

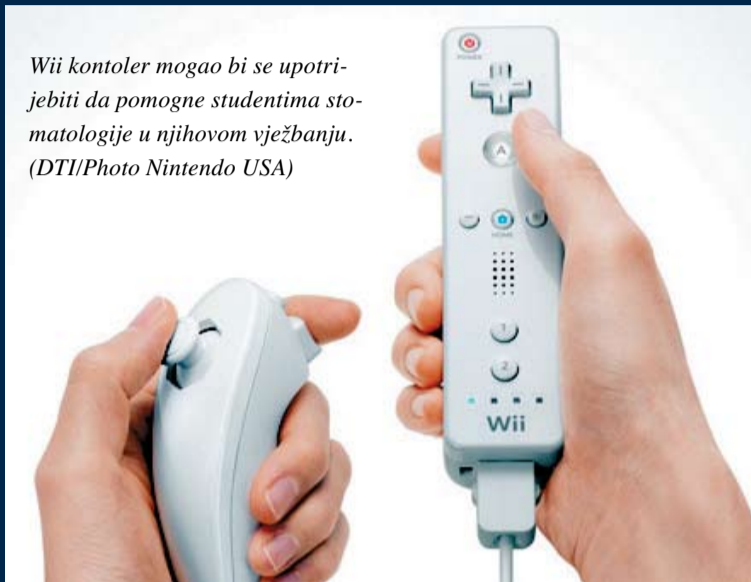Wii-Tehnologija igrica za pomoć u budućim vježbama stomatologije

Napisao Ray McHugh, UK

GLASGOW, UK: Stomatolozi budućnosti mogli bi koristiti tehnologiju igrica za brušenje njihovih kliničkih vještina. Studenti stomatologije tri završne godine na University of Glasgow Dental School razvili su koncept uporabe Wii tehnologije za pomoć studentima u vježbanju operativnih vještina. Studenti su pobjednici The Dental Innovation Technology Ideas Award objavljenih prošlog tjedna. Natjecanje je bilo izazov za studente završnih godina stomatologije da razviju ideju za novi komad tehnologije ili inovaciju u polju stomatologije.

Pobjednička ideja bi koristila Nintendo Wii konzolu sa specijalnim softverom za simulaciju

Wii kontroler mogao bi se upotrijebiti da pomogne studentima stomatologije u njihovom vježbanju. (DTI/Photo Nintendo USA)



operativnih tehnika. Studenti bi koristili bežični kontroler za kontrolu upravljanja instrumentima na "virtualnom pacijentu" na ekranu. Kontroler bi se također mogao ko-

ristiti da omogući senzorni feedback korisniku.

"Simulacija kliničkih procedura obično se radi u operativnim tehničkim laboratorijima. No među-

tim, studenti stomatologije ponekad imaju ograničene mogućnosti vježbanja njihovih tehnika izvan laboratorija," kazao je Dr David Watson sa University of Glasgow Dental School.

"Korištenje Wii tehnologije moglo bi zaista biti inovativno i isplativo rješenje koje bi studenti mogli koristiti da usavrše svoju ručnu spretnost. Postoje značajna istraživanja koja podupiru koncept uporabe video-igrice za usavršavanje koordinacije stomatologa. Aplikacija temeljena na Wii tehnologiji bi nadopunila tehnike simulacije koje se već koriste na studijima stomatologije širom svijeta."

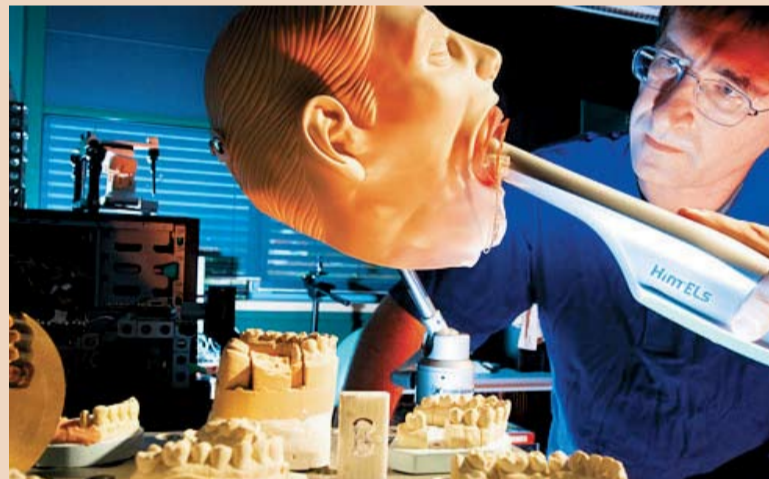
Studenti – Pearse Hannigan, David Lagan, Adam Gray – su dobili ček na £300 i stakleni obelisk.

Craig je rekao: "Primili smo preko 40 prijava na natjecaj koje

su sve imale ekstremno visoke standarde. Sudački odbor je bio impresioniran dubinom istraživanja i napornim radom uložanim u istraživanja, što je učinilo da je donošenje odluke o pobjedniku bilo zaista teško. No međutim, bili smo zatečeni inventivnošću prilagodbe postojeće tehnologije na vrlo nov način."

Dodao je: "Apsolutno smo oduševljeni da je Glasgow Dental School dobila priliku biti domaćin ovogodišnje nagrade. Kako se sve više dentalnih praksi oslanja na digitalne sisteme, vitalno je da studenti budu u toku sa najnovijim tehnologijama. Nadamo se da će nagrada biti inspiracija da razmisle o tome kako se tehnologija može primijeniti u praksi za veću efikasnost i bolju brigu o pacijentima." (Daniel Zimmermann) □

3-D dentalne snimke



Fraunhofer Society press release

JENA, Germany: Pod ugovorom sa njemačkom dentalnom kompanijom Hint-ELs, tim eksperata iz Fraunhofer Society razvio je optički digitalizacijski sistem koji skenira usnu šupljinu i prikuplja 3-D podatke o zubima, koristeći optiku kamere. Sistem je dizajniran da olakša izradu dentalnih proteza, s ciljem da laboratorijski posao od uzimanja zagriza i izrade gipsanih modela do skeniranja modela u laboratoriju učini dijelom prošlosti.

"3-D koordinate površine zuba mogu se odrediti na osnovi mjerenja u pacijentovim ustima," kaže Dr Peter Kühmstedt, voditelj grupe za 3-D mjernu tehnologiju na Fraunhofer Institute for Applied Optics and Precision Engineering IOF u Jena-i. Potpuna slika pojedinog zuba napravljena je od nekoliko snimljenih podataka. Nakon mjerenja ukruć, čak je moguće prikazati

cjelokupni čeljusni luk kao virtualnu kompjutersku sliku.

Uvjeti mjerenja u ograničenoj usnoj šupljini su, međutim neprikladni. S ciljem prikupljanja preciznih rezultata, istraživači koriste trakaste projekcije u kojima projektor osvjetljava trake svjetla na zub koji treba biti mjereno. Od fazno-pomaknutih slika, evaluacijski softver određuje geometrijsku konturu zuba. Dvije optike kamere pružaju senzornom čipu informacije slike sa različitih mjernih perspektiva. Nakon u pixel precizne usporedbe različitih slika kamere, evaluacijski program prepoznaje bilo koje greške na slici i uklanja ih s kompletne slike. Problematično je ako se pacijent miče dok se snimaju snimke u usnoj šupljini. Istraživači su zato osigurali da postupak bude brz. "Sekvenca slika za svaku mjernu poziciju prikupi se za manje od 200 milisekundi," pojašnjava Dr Kühmstedt.

(Uredila Claudia Salwiczek, DTI) □

KOTIZACIJE

Do 01.07.2009. – 100 KM
Do 01.10.2009. – 150 KM
Od 01.10.2009. uključujući i dane održavanja - 200 KM

Za studente dodiplomskog studija:

Za učešće na I Kongresu studenata stomatologije BiH sa međunarodnim učešćem: 20 KM

Za učešće na III Stomatološkim danima BiH sa međunarodnim učešćem i I Kongresu studenata stomatologije BiH sa međunarodnim učešćem:

Do 01.07.2009. – 50 KM
Do 08.10.2009. – 75 KM
U dane održavanja – 100 KM

U sve cijene je uračunat PDV.

BROJ RAČUNA ZA UPLATU:
3386902222719516 UniCredit Bank
Svrha uplate: Kotizacija

BODOVANJE

Učešće na III Stomatološkim danima bodovaće se u skladu sa pravilnikom Komore liječnika/doktora stomatologije F BiH i Stomatološke komore RS.

SMJEŠTAJ

Putnička agencija SIRIUS TRAVEL
Tel: ++387 33 550 940
Fax: ++387 33 550 941
E-mail: siriustravel@bih.net.ba
Web: http://www.sirius-travel.ba/

KONTAKT

Marketing agencija B40
E-mail: b40@smartnet.ba
Tel/fax: ++387 33 203 845
Tel: ++387 33 203 846
Web: http://www.stomatoloskidani.com

III Stomatološki dani BiH sa međunarodnim učešćem

I Kongres studenata stomatologije BiH sa međunarodnim učešćem

Mjesto i vrijeme održavanja:

Stomatološki fakultet
Univerziteta u Sarajevu

08.-10. oktobar 2009.

www.stomatoloskidani.com

Organizatori

Stomatološki fakultet Univerziteta u Sarajevu
Medicinski fakultet Univerziteta u Banjaluci
Komora liječnika/doktora stomatologije F BiH
Udruženje privatnih stomatologa RS
Udruženje stomatologa F BiH

Prvi puta u Hrvatskoj!

Orthopathomograph OP200 D X

Orthoceph OC200 D X

Focus X

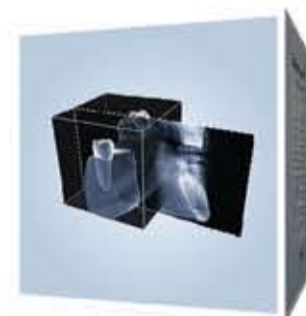NOVO !!! SNAPSHOT INTRAORAL SENSOR X

(za još preciznije intraoralne slike)

NOVO !!! PRVI UREĐAJ U REGIJI !!! X

DENTAL CONE BEAM

3D X-ray system



snimci vrhunske kvalitete X

vrhunski zapis RTG snimke na film foliju i CD X

do 70% reducirane doze zračenja X

posebni programi za snimanje djece (dodatno smanjenje zračenja) X

digitalna obrada i pregled snimke X

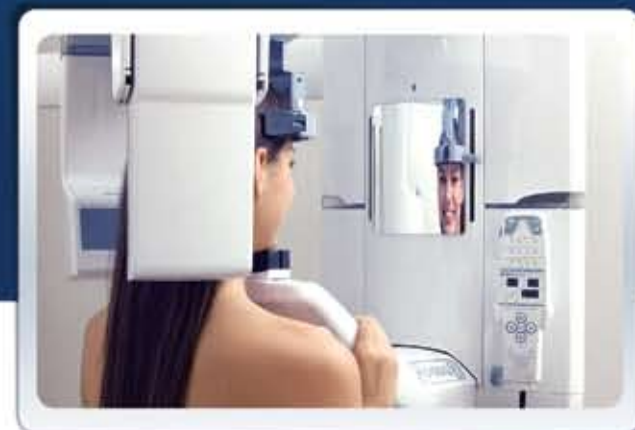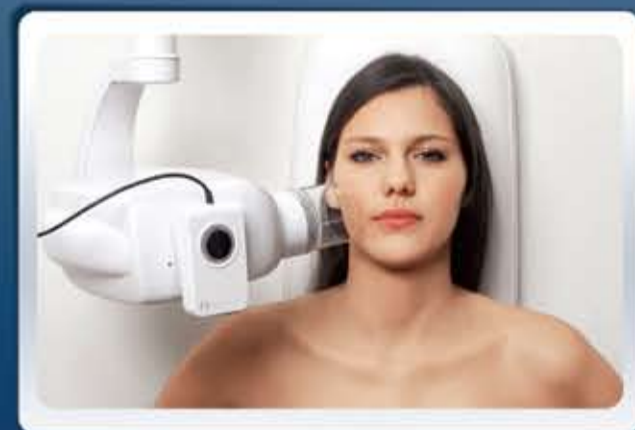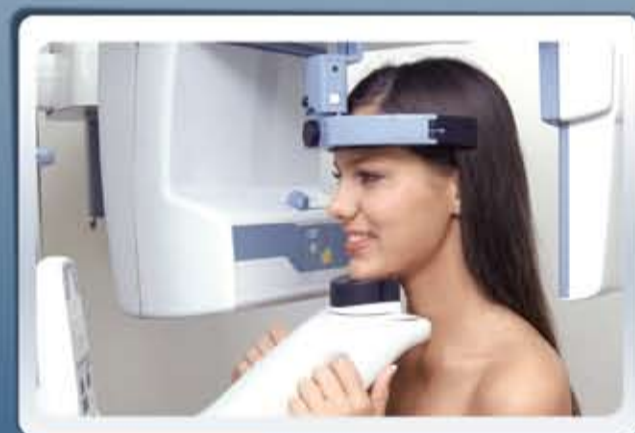iznimno precizna dijagnostika X

slanje e-mailom X

tim stručnjaka educiran u inozemstvu X

besplatna instalacija i demonstracija programa X

Najsuvremenija dentalna digitalna rentgenska tehnologija!



Hebrangova 26, 10 000 Zagreb

01/4854-608

zagreb@x-dent.net

www.x-dent.net

Kako se nositi s promjenom u timu

Kad netko napusti vaš tim ili mu se pridruži neka nova osoba, to može biti nemirno vrijeme ukoliko ne znate kako ćete se nositi s promjenom. Amelia Bray, predsjednica BDPMA (British Dental Practice Manager's Association) nudi neke savjete

Sjećam se jednog tjedna u ordinaciji, pred nekoliko godina, kada su dva člana tima dala otkaze. Ovo možda nije veliki incident u vašem timu, ali kad to predstavlja 40% vaše radne snage, kao što je to bio slučaj kod nas, to je ogromni preokret. Gledajući unatrag, to je zapravo bio katalizator za veliku reviziju cijelog duha našeg biznisa i označio je početak puno usredotočenijeg sistema za regrutaciju.

Pravi tim

Zapošljavanje kvalitetnih članova tima jedan je od najzahtjevnijih aspekata našeg biznisa. Imati prave ljude koji rade dobar posao je esencijalno, ali se ne zbiva samo po sebi. Morate stvoriti interes u vašoj praksi i motivirati potencijalne aplikante da požele biti dio vaše vizije. Morate osigurati da vaše metode intervjuiranja za posao i zapošljavanja odgovaraju svim potrebnim zakonima i propisima, ali isto tako da se u kandidatovim očima ističete. Nije samo pitanje toga da vi nudite posao; uspješan kandidat bi trebao imati želju pridružiti se vašem timu.

Zamijeniti člana tima znači da trebate pronaći osobu koja je u stanju obavljati svoje dužnosti i odgovornosti izvrsno i još se uklopiti u vaš postojeći tim. Kao što svi dobro znamo, grupa ljudi stvori svoju posebnu osobnost i promjena individualnih uključenih u tim imati će utjecaj na dinamiku te grupe. To je možda prilika da razmislite što u vašem timu nedostaje i učinite svjesni napor da zaposlite nekog tko može ispuniti tu prazninu.

“Na kraju vi ste ti koji ćete imati koristi od dobro uvježbanog, harmoničnog tima.”

Kako će novi član tima zaista raditi svoj posao uvelike ovisi o vama. Kroz godine, radila sam u nekoliko različitih profesionalnih praksi, svi su oni imali vrlo različite pristupe početku rada – od “samo se uključi pristupa” do strukturiranih mentorskih pristupa sa osvrtima na rad. Nismo svi rođeni kao učitelji i može nam biti vrlo teško započeti planirati praksu uvježbavanja novih članova. Svatko ima drukčiji način učenja, bio to vrlo praktičan način ili visoko preporučena metoda. Uvijek postoji neki razlog radi kojeg guramo uvježbavanje na kraj reda, ali na kraju ste vi koji ćete imati najviše koristi od dobro uvježbanog, harmoničnog tima.

Nitko nije nezamjenjiv. Ali kako se to odražava na ekipu koja ostaje?



Zapisujte

Uvježbavanje mora biti uspostavljena praksa u vašoj ordinaciji i počinje i prije nego uposlite uspješnog kandidata. Mi šaljemo opis posla i osobne specifikacije svim prijaviteljima. Opis posla je ključni alat u vođenju bilo kojeg biznisa; zaposlenici moraju znati što se od njih očekuje i kako se očekuje da to naprave. Svaka uloga unutar vaše organizacije trebala bi imati pisani detaljni opis posla, tako da promjene u osoblju budu gotovo neprimjetne – sve bi trebalo biti pažljivo dokumentirano, tako da novi zaposlenik može gotovo samo kročiti stopama svojeg prethodnika. Pisani opis poslova također znači da jedna osoba ne može upamtiti sve detalje i znati ih napamet. Znam da sam kriva po tom pitanju povremeno, ali pomisao da praksa može naići na zastoj u mojoj odsutnosti nadjačala je osjećaj da sam prijeko potrebna! Sada je sve zapisano u priručniku protokola.

Uspostavite protokol uvježbavanja

Jednom kad ste sigurni da je opis poslova jasan, trebate odrediti zadatke koji su najvažniji i one koji su manje važni. Što treba učiniti prvo i što treba učiniti čak i ako se ništa drugo ne učini! Tada trebate planirati slijed uvježbavanja, ne možete čitati antičke grčke pisce dok ne poznate abecedu! Imati strukturiran plan procesa uvježbavanja uštedjet će vrijeme i zbrku.

Sljedeće, odlučite tko će provoditi uvježbavanje. To vjerojatno neće biti uvijek ista osoba za svaki aspekt posla i ima smisla uključiti cijeli tim. Ali i ovo je veliki ali, od esencijalne

važnosti je da svi koji su uključeni u uvježbavanje rade prema istoj strukturi. Ukoliko jedna osoba na jedan način provodi sustav kontrolnih pregleda, a netko drugi na neki drugi način, tada će konačni rezultat biti potpuna konfuzija. Ovo je dobra prilika i da provjerite da su vaše procedure standardizirane. Odluke o uvježbavanju su najbolje kad se donesu u raspravi s članovima tima koji se osjećaju uključenim u proces na taj način će biti zadovoljniji i sudionici procesa.

Postavite realne ciljeve

Naposlijetku, trebat ćete osigurati da vaš proces uvježbavanja ima neki vremenski okvir. Koliko brzo želite da vaš novi zaposlenik bude u stanju samostalno obavljati posao? Postavite realne ciljeve, oni neće biti u mogućnosti raditi sve unutar prvih tjedan dana, no nastavljanje uvježbavanja mjesecima može na kraju biti jako demoralizirajuće. Ima smisla razdijeliti uvježbavanje na podnošljive dijelove, pa potom revidirati svaku fazu po njenom završetku i imati na umu da vremenski okviri mogu biti fleksibilni. Ukoliko se netko muči sa savladavanjem složenog kompjuterskog sistema, dajte mu još vremena, ne požurujte ga i ne pokušavajte ići prečicama. Ukoliko se sa sterilizacijskim postupcima snalaze kao ribe u vodi, nema potrebe potrošiti godine prolazeći stvari koje razumiju.

“Od esencijalne je važnosti da se svatko tko je uključen u proces uvježbavanja drži iste strukture”

Promjena u sastavu tima je samo jedan aspekt nošenja sa promjenama unutar biznisa s kojima se moramo suočavati. ¹

O autoru



Amelia Bray pridružila se poslu kao sestra u stomatologiji 1994., a prije tog je radila u veterinarskoj i kiropraktičarskoj klinici. 2000., asistirala je svom šefu (sada suprugu) u preseljenju dentalne prakse iz centra rada u preuređenu štalu posred voćnjaka s jabukama u Tamar Valley-u i od tada postala voditelj prakse. Diplomirala je Professional Practice Management 2004., i uključena je u BDPMA od 2000., započevši kao blagajnik u području Devon-a i Cornwall Region-a prije nego se pridružila National Executive kao pomoćnik tajnika, pa tajnik te 2009., kao predsjednik.

Novi pravac u oralnoj higijeni

iTOP

Četkanje zuba je automatizirana radnja čiji su obrasci pohranjeni u ekstrapiramidalnom sustavu, kao i ostale automatizirane radnje (vožnja automobila i sl.)

To je navika, obrazac, kojeg svakodnevno (i više puta dnevno) provodimo na uvijek isti način.

Posljedice nepravilne oralne higijene koja je rezultat navike su s jedne strane kronični parodontitis, a s druge strane mukogingivni problemi (recesije i cervikalne abrazije).

Da bi oralna higijena bila učinkovita i atraumatska, potrebno je osim metode četkanja pacijentu preporučiti i odgovarajuća sredstva za održavanje.

Da bi bili sigurni da pacijentu preporučamo znanstveno dokazane najbolje moguće metode četkanja i znanstveno dokazana najbolja moguća sredstva za OH higijene, trebamo znati koje su to metode i koja su ta sredstva.

Do sada u Hrvatskoj nije bilo organiziranog, sustavnog podučavanja i kontrole ispravnosti četkanja.

iTOP-a (individually Trained Oral Prophylaxis) je sustav kojeg je razvio Dr. med. dent. Jiří Sedelmeyer, s Univerziteta u Hamburgu, kao jedinstveni program koji doktore stomatologije podučava kako će motivirati svoje pacijente da održavaju efikasnu, a atraumatsku oralnu higijenu, te koje su odlike najboljih mogućih sredstava za održavanje OH i zašto.

Sustav iTOP edukacije sastoji se od nekoliko stupnjeva, no onaj prvi, bazični, namijenjen je

prvenstveno stomatolozima koji najčešće ni sami nisu sigurni što i na koji način preporučiti pacijentima, jer u svojem školovanju nisu dobili adekvatnu poduku o tome.

Naravno, u konačnici, iTOP je namijenjen boljitku pacijenta, budući da pacijent kada dolazi kod stomatologa educiranog u sustavu iTOP, dolazi u strukturiran sustav nadzora i podrške, gdje može biti siguran da će stomatolog učiniti sve da mu pomogne i podučiti ga kako održavati pravilnu oralnu higijenu. Bez toga nema niti uspješne borbe protiv karijesa, niti protiv parodontitisa.

Također, vrlo je raširena zablude da zube treba prati nakon svakog jela, no danas se zna je ispravno upravo suprotno. Zube je dovoljno prati dva puta dnevno, no tada to treba učiniti efikasno. Povećanje učestalosti pranja nema nikakav pozitivan učinak na zdravlje zuba i zubnog mesa, već samo negativan, u smislu većih oštećenja.

Tako dolazi do paradoksnе situacije da u jednim ustima imamo i oštećenja zbog previše četkanja, i upale zbog nedovoljnog četkanja.

Smisao učenja iTOP-a jest osvještavanje procesa četkanja i upoznavanje svakog pojedinog čovjeka s vlastitim ustima i zubima, e da bi ih mogli pravilno održavati u zdravlju.

Naš je zadatak potaknuti pozitivne promjene u navikama pacijenta i pomoći mu u tome a ne samo očistiti zube!

Budite među prvim ordinacijama u Hrvatskoj s certifikatom o završenom iTOP-seminaru!

Rezervirajte svoje mjesto na prvim seminarima koji će se održavati **16. i 17. 10. 2009. u Rijeci, te 13. i 14. 11. 2009. u Zagrebu!**

Detaljnije informacije potražite na web-stranici: **www.albidus.hr** ili nas posjetite u sklopu izložbe DENTAL EXPO Croatia 2009.

Upite i rezervacije šaljite na web-adresu: **info@albidus.hr**, nazovite nas na **01/6310-755** ili pošaljite fax na **01/4618-658**

CURAPROX

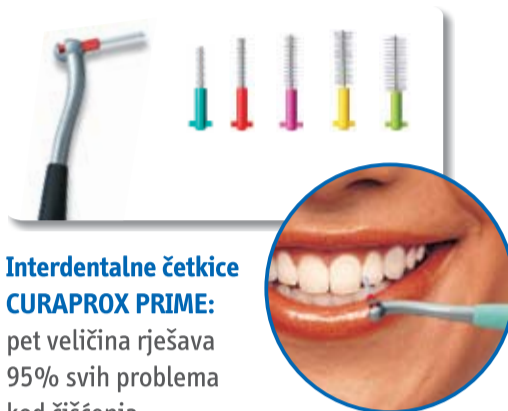Zdravi zubi i desni za cijeli život

1 Očistimo zube – čisti zubi se ne kvare



**Zubna četkica
CURAPROX CS 5460:**
učinkovita i nježna za zube i desni s
5460 tankih vlakana

2 Očistimo interdentalne prostore – zdrave desni ne krvare



**Interdentalne četkice
CURAPROX PRIME:**
pet veličina rješava
95% svih problema
kod čišćenja
interdentalnih prostora

3 Po potrebi – kemijska potpora za temeljitu oralnu higijenu



Proizvodi CURASEPT ADS s klorheksidinom –
za sprječavanje nastanka zubnih naslaga
BEZ alkohola!
S ADS sustavom.

Proizvodi se mogu nabaviti u bolje opskrbljenim ljekarnama.

SWISS PREMIUM ORAL CARE

Za detaljnije informacije o proizvodima Curaprox i Curasept ADS nazovite:

Republika Hrvatska

albidus d.o.o.

Albidus d. o. o.

Ulica grada Vukovara 62d, 10000 Zagreb
Telefon: 01/63 10 755, Faks: 01/46 18 658
Mobitel: 098/98 29 414, E-pošta: info@albidus.hr
www.albidus.hr

Bosna i Hercegovina

biassco d.o.o.

Biassco d. o. o.

Krndija bb, 74260 Tešanj
Telefon: 032/69 91 90
Telefon/faks: 032/69 26 30
E-pošta: info@biassco.ba
www.biassco.ba

iTOP

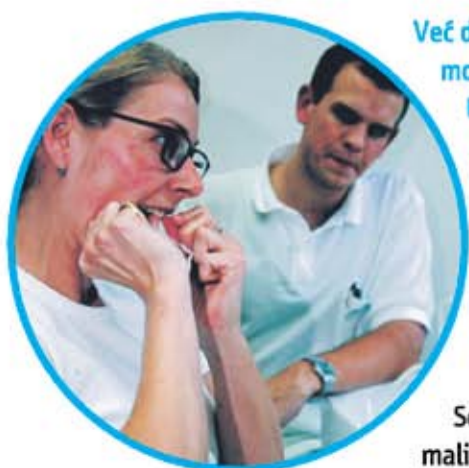individualni Trening Oralne Profilakse

po J. Sedlmayeru



- Da li Vaši pacijenti imaju lošu oralnu higijenu?
- Da li ste sigurni da Vaši pacijenti znaju pravilno provoditi svoju oralnu higijenu koristeći prikladna sredstva?
- Da li Vaši pacijenti znaju pravilno održavati Vaše radove u svojim ustima?
- Da li Vam je dosadilo stalno ispravljati svoje radove zbog neadekvatnog održavanja oralne higijene?

Stanite tome na kraj! Nadogradite svoj profesionalni pristup pacijentima s iTOP-om – individualnim podučavanjem oralne higijene. Za Vas korist će biti višestruka!



Već dulje vrijeme stomatolozi diljem Europe imaju mogućnost stručnog obrazovanja na području iTOP-a. Uskoro će po prvi put ta mogućnost biti na raspolaganju i hrvatskim stručnjacima.

Možete birati između dva termina i dva grada:

1. Rijeka, 16. i 17. 10. 2009

2. Zagreb, 13. i 14. 11. 2009

Sa certificiranim iTOP instruktorom naučit ćete osnove iTOP-a i na kraju obrazovanja primiti iTOP certifikat. Seminar obuhvaća predavanja i intenzivne radionice u malim grupama na principu rada "touch to teach".

Da li želite da Vaša ordinacija bude ekskluzivno mjesto gdje će pacijenti znati da mogu dobiti najbolji savjet kako pravilno održavati oralnu higijenu i doživotno očuvati zdravlje svojih zuba i desni?

Da li želite da Vaša ordinacija u očima Vašeg pacijenta bude ništa manje od TOP?

Pozivamo Vas da se prijavite na seminar iTOP – BASIC. Ne čekajte! Još danas nazovite 01/63 10 755 i potvrdite svoje sudjelovanje na seminaru iTOP – BASIC. Požurite, broj sudionika je ograničen. Za sve detaljne informacije i prijave molimo Vas da nazovete: 01/63 10 755, 098/98 29 414 ili pišite na e-mail info@albidus.hr. Kontaktna osoba: gospođa Ines Švigač.

CENTRALNI MUKOEPIDERMOIDNI KARCINOM ILI ŽLJEZDANA ODONTOGENA CISTA

TEKST PREUZET IZ:

Acta Stomatol Croat. 2009;43(2):137-144.

Manjunatha Bhari Sharanasha1 Kumar

Gopal Siva2 Vandana Raghunath 3

1 Zavod za oralnu patologiju i mikrobiologiju

K.M.Shah Stomatološki fakultet, Pipariya-391760,

Waghodia (T), Vadodara (D), Gujarat (S), Indija

2 Zavod za oralnu i maksilofacijalnu patologiju,

K.S.R.Institut stomatoloških znanosti K.S.R.Kalvi Nagar, Tiruchengode -637209, Tamil Nadu, Indija

3 Zavod za oralnu patologiju i mikrobiologiju

Narayan Stomatološki fakultet Andhra Pradesh, Indija

Sažetak:

Mukoepidermoidni karcinom rijedak je u čeljusti i histološki je jako varijabilan. Točna patogeneza nije poznata - hipoteza je da epitelna ovojnica odontogene ciste ima najvažniju zadaću. Budući da je malo oralnih patologa i kliničara vidjelo tu leziju, potrebno je odrediti kliničko-patološke parametre i kriterije za postavljanje dijagnoze. U ovom radu izvještavamo o centralnom mukoepidermoidnom karcinomu niskog stupnja kod 46-godišnjeg muškarca te opisujemo kliničko-patološka svojstva i raspravljamo o sličnosti sa žljezdanom odontogenom cistom (GOC-om). Svjetska zdravstvena organizacija proglasila je GOC neovisnim patološkim entitetom i klasificirala ga kao razvojnu odontogenu epitelnu cistu.

Ključne riječi: mukoepidermoidni karcinom, MEC, žljezdana odontogena cista, GOC, odontogena cista.

Uvod:

Mukoepidermoidni karcinom (MEC) u čeljusti vrlo je rijedak i čini dva do tri posto dokumentiranih mukoepidermoidnih karcinoma (1,2). Smatra se da ta lezija ima nizak maligni potencijal, osim u rijetkim slučajevima regionalnih i udaljenih metastaza kod primjene manje agresivne kirurške terapije (2). Centralni MEC ima i vrlo

Članak je prikaz zanimljivog slučaja kojeg su objavili indijski stomatolozi sa njihovog Sveučilišta i Instituta stomatoloških znanosti

slična klinička te histološka svojstva kao i GOC (3,4,5).

Žljezdana odontogena cista (GOC) rijetka je i najprije su je opisali Gardner i njegovi suradnici (6). Kontroverzije u vezi s nazivljem, podrijetlom i histopatološkim svojstvima postoje još od prvih opisa Padayachee i Van Wyka koji su tu leziju nazvali Sialo-odontogenom cistom. GOC je razmjerno rijedak. U britanskoj literaturi opisano je nešto više od 50 slučajeva (7,8,9). Nedavno su se Kaplan i njegovi kolege koristili molekularnim biljezima kao pripomoći u postavljanju dijagnoze GOC-a u odnosu prema drugim lezijama, kao što je mukoepidermoidni karcinom (MEC) i radikalna cista (9).

Mi izvještavamo o slučaju centralnoga MEC-a niskog stupnja, opisujemo kliničko-patološka svojstva i etio-patogenezu te raspravljamo o njegovoj sličnosti s GOC-om. Budući da su obje lezije histološki dosta različite, no često je teško razlučiti žljezdanu odontogenu cistu od intraoseanog, uglavnom cističnog (niskog stupnja) mukoepidermoidnog karcinoma, to može zahtijevati detaljnu mikroskopsku analizu nekoliko rezova kirurški biopsiranog uzorka tkiva. U ovom izvještaju, pacijent je bio bez simptoma bolesti dvije godine i nije se više pojavila, a nije bilo ni metastaza - kako lokalnih tako i udaljenih.

Prikaz slučaja:

Pacijent je bio u dobi od 46 godina i imao je već četiri tjedna jednostranu asimptomatsku oteklinu na donjoj desnoj stražnjoj regiji. Lezija je bila mala te tijekom posljednja četiri mjeseca nije rasla. Dvije godine prije toga bio je podvrgnut terapiji ekstrakcije svih molara i enukleaciji ciste na istom području, ali nažalost o tome nema potankosti. Ekstraoralni pregled lezije upozorio je na difuznu, tvrdu koštanu oteklinu koja uključuje ramus i tijelo mandibule te zato dovodi do facijalne asimetrije (Slika 1.). Nije bilo vratne limfadenopatije.

Intraoralno je bila uočena čvr-

sta, ekspanzirajuća masa desnoga retromolarnog područja od drugog molara nadalje. Širio se kako bukalni tako i lingvalni korteks prekriven neprekinutom i neulceriranom sluznicom.

Panoramska radiografija mandibule pokazala je veliku, dobro definiranu, multilokularnu, nepravilnu, reznjastu ekspanzivnu osteolitičku leziju veću od 5 X 3 cm, a pružala se od područja drugog molara - uključujući i ramus, te uz veći dio kondila posteriorno na desnoj strani (Slika 2.).

Nakon što je bila postavljena privremena dijagnoza 'ameloblastoma' obavljena je inicijalna biopsija.

Histopatološka analiza toga biopsičkog materijala upozorila je na neoplastične stanice sastav-

Često je teško razlučiti žljezdanu odontogenu cistu od intraoseanog, cističnog mukoepidermoidnog karcinoma

ljene uglavnom od velikih slabo obojenih pleomorfnih epidermoidnih stanica sa zrnatom citoplazmom te nekoliko bistrih stanica u slojevima (Slika 3. i Slika 4.). Na osnovi tih nalaza postavljena je bila dijagnoza centralnoga mukoepidermoidnog karcinoma (to je rijedak intra-osealni maligni žljezdani tumor) te je obavljena kirurška resekcija.

Tijekom prvog ispitivanja reseciranog uzorka bili su uočeni multipli cistični prostori sa mekim smeđkastim tkivom koje je uključivalo veći dio kondilarnog i koronoidnog procesusa mandibule i pružalo se anteriorno u tijelo i ramus mandibule do područja drugog molara (Slika 5.).

Mikroskopska analiza nekoliko komadića ekscidiranog uzorka otkrila je multiple cistične prostore različitih veličina, a bili su obloženi stanicama koje luče mukus i epiteloidnim stanicama (Slika 6.). Epidermoidna komponenta bila je i u vlaknasto-staničnoj stromi (Slika 7.). Mreže i štapići skvamoznih stanica činili su epidermoidnu komponentu (Slika 7.).

Mukozni materijal je bio pozitivan na PAS i vidljiv kao «magenta» bojenje unutar cističnih prostora (Slika 8.), a bio je prisutan u vlaknasto-staničnoj vezivnoj stromi tkiva.

Mikroskopski je lezija imala nekoliko velikih cističnih šupljina obloženih nekeratiniziranim višeslojnim skvamoznim epitelom različitih debljina bez spinoznoga sloja povezanog s lokaliziranim intraepitelijalnim cističnim prostorima s mucinskim sadržajem ili bez njega (Slika 9.). Na površinskom sloju epitela uočeno je bilo mnogo stanica koje luče mucin u područjima poput žljezdanoga ili onima s kanalićima (Slika 10.). Nije bilo upalne reakcije. Dodatno moramo istaknuti da su u po-

vršinskom sloju bile pronađene stanice poput 'pano-čavlića za oglasnu ploču' (Slika 11.). Sva ta obilježja upućuju na GOC.

Ako uzmemo u obzir mjesto lezije i povijest enukleacije ciste te nalaz prema MEC-u, bila je odabrana klasifikacija za centralni MEC niskog stupnja.

Na osnovi histopatoloških obilježja i kliničkih svojstava, bila je postavljena dijagnoza 'centralnoga MEC-a niskog stupnja'.

Kako bi se izbjegle pogrešne dijagnoze, bilo je zatraženo i neovisno mišljenje dvojice patologa i obojica su predložila klasifikaciju centralnoga MEC-a niskog stupnja.

Pacijent je s dijagnozom mukoepidermoidnog karcinoma s pretežno mukoznom komponentom bio poslan na dodatnu terapiju vanjskim zračenjem. Redovito dolazi na kontrole i dvije godine nema simptome bolesti.

Rasprava:

U literaturi se preporučuje niz termina kao: žljezdana odontogena cista (6), sijalo-odontoge-

na cista (7), mukoepidermoidna odontogena cista (8) i polimorfna odontogena cista (10). Preporučili su ih razni autori - još od prvih opisa Padayachee i van Wyka godine 1987. Danas se najčešće koristimo izrazom 'žljezdana odontogena cista' te ga je godine 1992. priznala i Svjetska zdravstvena organizacija kao patološki entitet definiran kao vrsta razvojne odontogene ciste (11).

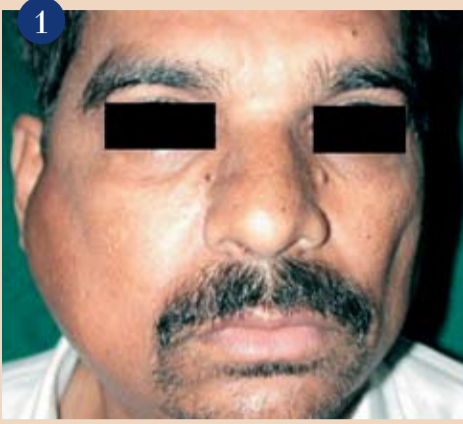Histopatološka obilježja te ciste opisana su kao kombinacija mukoepidermoidnog karcinoma, no često uzrokuju dijagnostičke nedoumice (3). Nedavno su Tran i suradnici izvijestili o slučaju GOC-a na apikalnom dijelu mandibularnih molara i predložili da se svrsta u histološku varijantu Botryoidove odontogene ciste, pa su tako samo nastavljene terminološke kontroverzije (12).

Žljezdana odontogena cista rijedak je patološki nalaz i u studijama se navodi da je u britanskoj literaturi do nedavno bilo opisano samo nešto više od 50 slučajeva (8,9,13,14). Kaplan i njegovi kolege podijelili su godine 2005. obilježja u glavna i sporedna histološka svojstva za postavljanje dijagnoze GOC-a. Ti kriteriji bili su primijenjeni u svim njihovim slučajevima GOC-a, a bilo ih je 11 (9). Zbog različitih histoloških obilježja kod ostalih lezija i malo sličnih svojstava s GOC-om, bilo je mnogo dilema u postavljanju dijagnoze GOC-a. To može predstavljati važan dio u planiranju pravilnog liječenja.

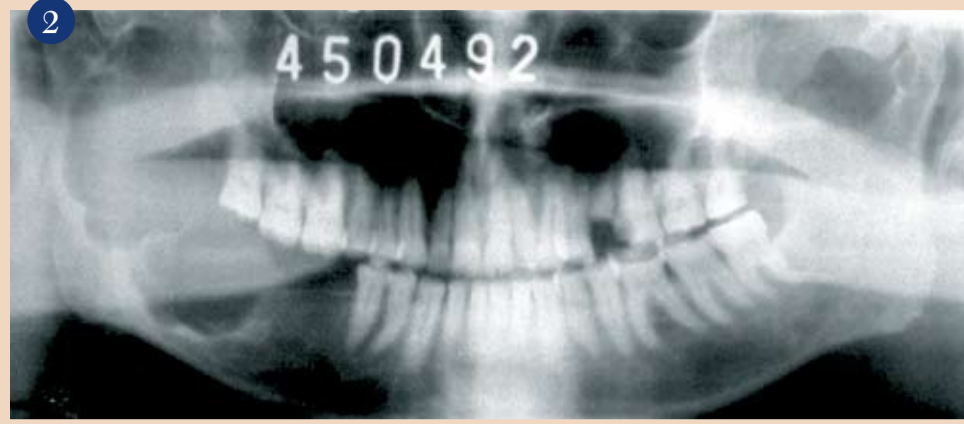Nedavno su Shen i suradnici (15) proučavali još 12 slučajeva žljezdane odontogene ciste (GOC-a) i potvrdili odontogeno podrijetlo koristeći se imunohistokemijskim citokeratinom (CKs-om) u epitelijalnim komponentama.

Mnoga klinička, radiološka i histološka svojstva zajednička su GOC-u i centralnom mukoepidermoidnom karcinomu (MEC-u) niskog stupnja.

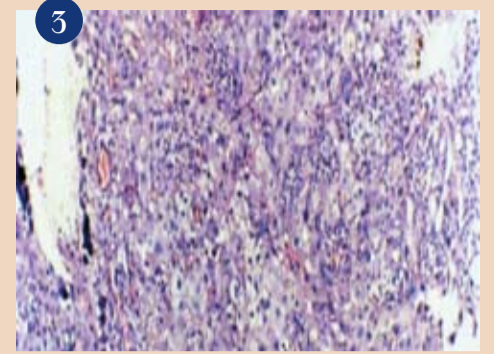
Patogeneza centralnoga mukoepidermoidnog karcinoma je kontroverzna, ali mnogi su autori istaknuli kao mogućnost neoplastičku transformaciju zarobljeno-



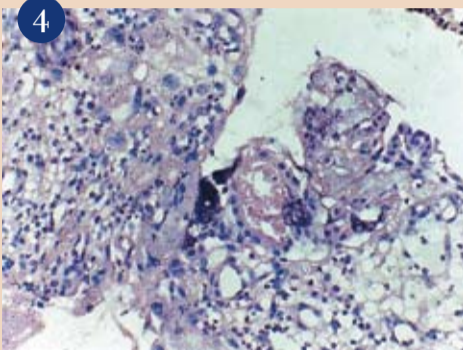
1 Predoperativni izgled pacijenta s lezijom desnoga preaurikularnog područja



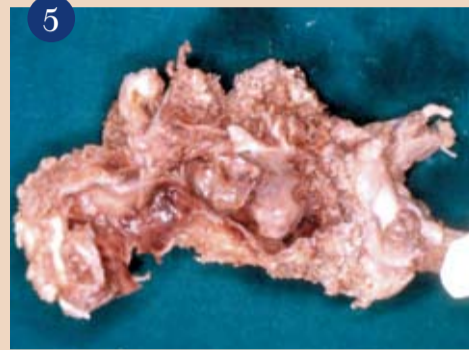
2 Panoramski radiogram (OPG) pacijenta s velikom multilokularnom radiolucencijom od desnoga kuta do kondila mandibule



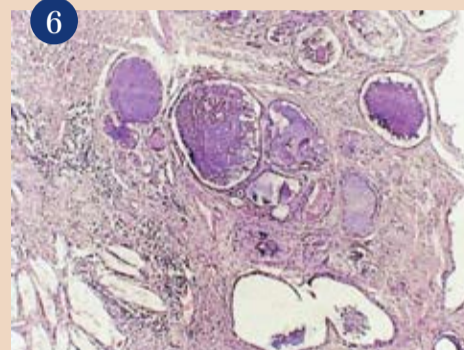
3 Fotomikrografija koja prikazuje velike prozirne/slabo obojene mukozne stanice ispremišane s epidermoidnim stanicama (Hematoxylin-Eosin bojenje X 100)



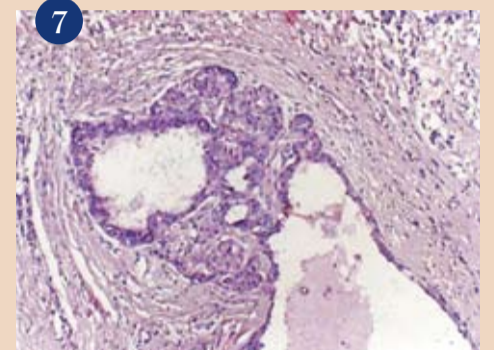
4 Fotomikrografija koja prikazuje cistične prostore s mucinom u šupljinama i kuboidne stanice koje ih oblažu. Epidermoidne stanice ispoljavaju pleomorfizam i hiperkromaziju X 100



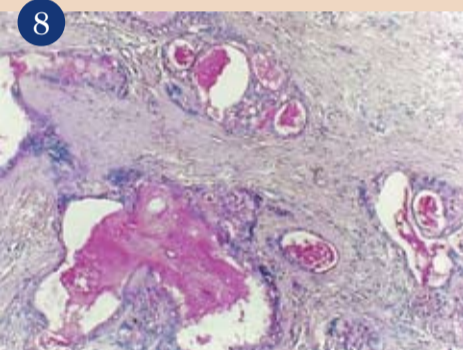
5 Fotografija razazanog uzorka – vide se opsežne cistične promjene koje su razorile veći dio zahvaćene strane mandibule



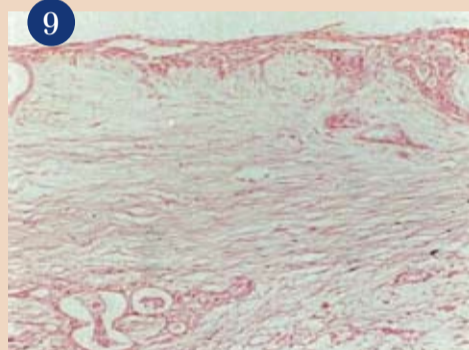
6 Fotomikrografija koja prikazuje mnogobrojne male do velike ciste obložene kuboidnim epitelom i mukoznim stanicama u gustom vlaknastom vezivnom stromalnom tkivu



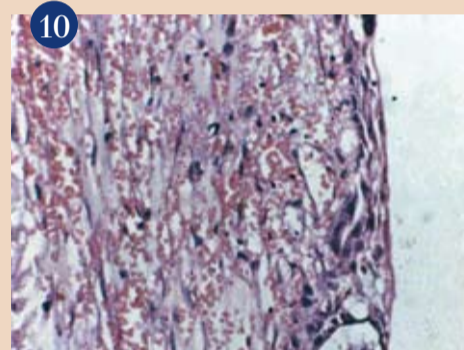
7 Fotomikrografija koja prikazuje dobro diferencirane epidermoidne i mukozne stanice u mikrocističnom obliku (Hematoxylin-Eosin bojenje X 450).



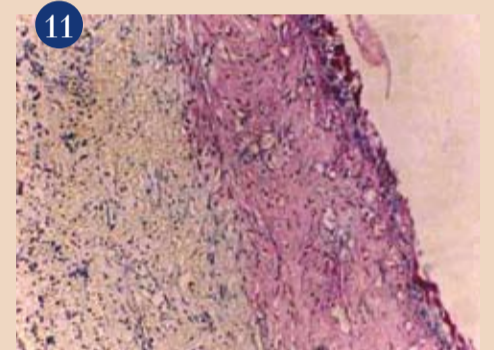
8 Fotomikrografija koja prikazuje male i velike cistične prostore koji sadržavaju magentom obojen mucin i obložene su mukoznim i epidermoidnim stanicama u vlaknastoj staničnoj stromi



9 Fotomikrografija koja prikazuje cistu obloženu nekeratiniziranim, višeslojnim skvamoznim epitelom bez mrežastih mostova povezanih s lokaliziranim zadebljanjima poput naslaga plaka i intraepitelialnim cističnim prostorima



10 Fotomikrografija koja prikazuje intraepitelijalna mikrocistična područja s tankim cistama obloženima mukoznim stanicama (Hematoxylin-Eosin bojenje X 250)



11 Fotomikrografija koja prikazuje stanice poput 'pano-čavlića' i mukozne stanice u površinskom dijelu epitela koji oblaže cističnu šupljinu (Mucicarmine bojenje X 100).

ga žljezdanog tkiva i oblaganje stijenki odontogene ciste kao jedan od uzroka centralnoga MEC-a (3,16). To se podupire činjenicama da su centralni mucoepidermoidni karcinomi često povezani s odontogenim cistama i neizniklim zubima. Istaknimo da su stanice koje luče mukozni sekret česte u stijenkama dentinskih i drugih odontogenih cista (16). U literaturi neki autori tvrde da se GOC često može pretvoriti u

na cista, te što je najvažnije MEC niskog stupnja (2,13).

U opisanom slučaju pacijent je rekao da je imao ekstrakciju molara i enukleaciju ciste na istom području, što može upućivati na neoplastični preobražaj zaostale cistične stijenke u MEC. Mikroskopski, nekoliko je rezova sadržavalo velike cistične šupljine obložene nekeratiniziranim, višeslojnim skvamoznim epitelom različitih debljina, bez mre-

ciste te velike histopatološke podudarnosti s MEC-om, odlučeno je da se klasificira kao centralni MEC niskog stupnja.

Zaključak:

Dijagnoza i razlikovanje GOC-a od drugih sličnih lezija nužne su za ispravan plan terapije, ali i za daljnje kontrole.

Zbog rijetkih opisa slučajeva GOC-a i centralnoga MEC-a, nema odgovora na mnoga pitanja u vezi s histogeneom, mikroskopskim obilježjima, biološkim ponašanjem i odgovarajućom terapijom tih dviju sličnih lezija.

Na kraju, raznolikost i preklapanje histopatoloških obilježja s drugim lezijama, patolozima često predstavlja dijagnostički izazov. Zato ističemo da je za dijagnozu potrebna histopatološka analiza cijeloga ekscidiranog tkiva kako bi se identificirala neoplastična transformacija iz GOC-a ili bilo koje odontogene ciste u centralni MEC niskog stupnja. Točno postavljena dijagnoza vrlo je važna za uspješnu terapiju i sprječavanje ponovnih istih lokalnih lezija ili metastaza. U buduću će biti prijeko potrebno da se novi slučajevi dokumentiraju i pažljivo prate kako bi se omogućile što uspješnije terapijske varijante i spriječili recidivi. ■

Za dijagnozu je potrebna histopatološka analiza cijeloga ekscidiranog tkiva kako bi se identificirao tumor

mukoepidermoidni karcinom(3).

Centralni mucoepidermoidni karcinom tri je puta vjerojatniji u mandibuli nego u maksili, uglavnom u stražnjem/ramusnom području. Većina takvih karcinoma su tumori niskog stupnja (16).

Radiološki, kada se kod GOC-a uoči multilokularnost u stražnjem području mandibule, moraju se u postavljanju diferencijalne dijagnoze uzeti u obzir i druge mogućnosti - ameloblastom, odontogena keratocista, centralni giantocelularni granulom, aneurizmalna koštana cista, radikular-

žastoga sloja povezanog s lokaliziranim zadebljanjima naslaga, poput plaka i intraepitelialnim cističnim prostorima s mucinom ili bez njega (Slika 9). Mnoge stanice koje luče mukozni sadržaj bile su pronađene u površinskim slojevima epitela u područjima poput odvodnog ili žljezdanog (Slika 10). Nije bilo područja s upalnim reakcijama. Nađena su i dodatna obilježja poput 'pano-čavlića' te površinskih stanica koje oblažu stijenke (Slika 11). Sve to upozorava na GOC. Ako se uzmu u obzir mjesto lezije i enukleacija

Kontakt

dr. Manjunatha Bhari Sharanasha MDS, FAGE
Department of Oral Pathology & Microbiology,
K M Shah Dental College & Hospital, Pipariya-391760,
Waghodia (T), Vadodara (D), Gujarat (S), INDIA.
Tel: Off: 91-02668-245266 extn -314 & 318.
Fax: 91-02668-245292. ✉ drmanju26@hotmail.com

Literatura

- Gingell JC, Beckerman T, Levy BA, Snider LA. Central mucoepidermoid carcinoma. Review of the literature and report of a case associated with an apical periodontal cyst. *Oral Surg Oral Med Oral Pathol.* 1984;57(4):436-40.
- Baj A, Bertolini F, Ferrari S, Sesenna E. Central mucoepidermoid carcinoma of the jaw in a teenager: a case report. *J Oral Maxillofac Surg.* 2002;60(2):207-11.
- Waldron CA, Koh ML. Central mucoepidermoid carcinoma of the jaws: report of four cases with analysis of the literature and discussion of the relationship to mucoepidermoid, sialodontogenic, and glandular odontogenic cysts. *J Oral Maxillofac Surg.* 1990;48(8):871-7.
- Ficarra G, Chou L, Panzoni E. Glandular odontogenic cyst (sialo-odontogenic cyst). A case report. *Int J Oral Maxillofac Surg.* 1990;19(6):331-3.
- Ramer M, Montazem A, Lane SL, Lumerman H. Glandular odontogenic cyst: report of a case and review of the literature. *Oral Surg Oral Med Oral Pathol Oral Radiol Endod.* 1997;84(1):54-7.
- Gardner DG, Kessler HP, Morency R, Schaffner DL. The glandular odontogenic cyst: an apparent entity. *J Oral Pathol.* 1988;17(8):359-66.
- Padayachee A, Van Wyk CW. Two cystic lesions with features of both the botryoid odontogenic cyst and the central mucoepidermoid tumour: sialo-odontogenic cyst? *J Oral Pathol.* 1987;16(10):499-504.
- Sadeghi EM, Weldon LL, Kwon PH, Sampson E. Mucoepidermoid odontogenic cyst. *Int J Oral Maxillofac Surg.* 1991;20(3):142-3.
- Kaplan I, Anavi Y, Manor R, Sulkes J, Calderon S. The use of molecular markers as an aid in the diagnosis of glandular odontogenic cyst. *Oral Oncol.* 2005;41(9):895-902.
- High AS, Main DM, Khoo SP, Pedlar J, Hume WJ. The polymorphous odontogenic cyst. *J Oral Pathol Med.* 1996;25(1):25-31.
- Kramer IR, Pindborg JJ, Shear M. The WHO histological typing of odontogenic tumours. A commentary on the second edition. *Cancer.* 1992;70(12):2988-94.
- Tran PT, Cunningham CJ, Baughman RA. Glandular odontogenic cyst. *J Endod.* 2004;30(3):182-4.
- Bhatt V, Monaghan A, Brown AM, Rippin JW. Does the glandular odontogenic cyst require aggressive management? *Oral Surg Oral Med Oral Pathol Oral Radiol Endod.* 2001;92(3):249-51.
- Kasaboglu O, Başal Z, Usbüttün A. Glandular odontogenic cyst presenting as a dentigerous cyst: a case report. *J Oral Maxillofac Surg.* 2006;64(4):731-3.
- Shen J, Fan M, Chen X, Wang S, Wang L, Li Y. Glandular odontogenic cyst in China: report of 12 cases and immunohistochemical study. *Shen J, Fan M, Chen X, Wang S, Wang L, Li Y. J Oral Pathol Med.* 2006;35(3):175-82.
- Neville BW, Damron DD, Allen CM, Bouquet JE. *Oral and maxillofacial pathology.* 2nd ed. Philadelphia, Pennsylvania: Elsevier publishing; 2002.