

DENTAL TRIBUNE

The World's Dental Newspaper - Édition Française

20 février 2010

www.dental-tribune.fr

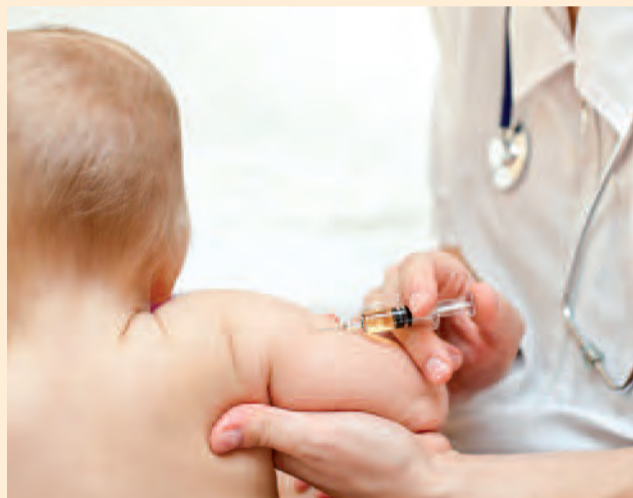N°08 - Année 2 • 1 €

 Pratique professionnelle Votre Santé est votre premier capital ▶ Page 4	 Instrumentation Une fraise chirurgicale universelle ▶ Page 6	 Posturologie Prenez donc un siège... ▶ Page 9
---	--	---

RECHERCHE

Le premier vaccin pour traiter la maladie parodontale

HONG KONG / LEIPZIG, Allemagne : Des scientifiques de l'université de Melbourne (Australie), ont développé un partenariat avec CSL Limited et Sanofi Pasteur, les plus grandes compagnies biopharmaceutiques du pays, pour développer et commercialiser un vaccin pour le traitement des maladies de la gencive.



Un nouveau vaccin pourrait aider à remplacer les méthodes de traitements parodontaux traditionnels.

Le programme, qui a demandé 10 ans d'études, implique les peptides et les protéines bactériennes qui déclenchent l'immuno-réaction à l'inflammation parodontale. « Le vaccin est actuellement testé sur des modèles de souris et l'on compte bientôt passer aux tests cliniques », ont déclaré les chercheurs. La nouvelle approche vaccinale vise le maillon central d'un groupe de bactéries pathogènes appelées *Porphyromonas gingivalis*, responsables de la parodontite. Selon un consortium de recherches sur les *Porphyromonas gingivalis*, basé aux États-Unis, des niveaux élevés d'organisation

ont été trouvés dans la majorité des lésions parodontales, et des niveaux bas dans les emplacements sains. De plus, l'organisation génère un certain nombre d'enzymes dont l'action est d'interagir l'une sur l'autre et de dégrader des protéines hôtes. Bien que l'on puisse éliminer la bactérie par thérapie parodontale, on la trouve souvent dans des infections récurrentes. « La parodontite est une maladie sérieuse et les praticiens relèvent un défi important en la traitant. La plupart des personnes ne sauront pas qu'elles ont la maladie jusqu'à ce qu'il soit trop tard et que l'infection ait progressé aux stades avancés », a déclaré le professeur Éric Reynolds, Président du Centre coopératif de recherches pour la science de santé orale et Président de l'école dentaire de l'université de Melbourne. « Cette nouvelle approche fournira à des chirurgiens-dentistes et à des patients un traitement spécifique. » La thérapie parodontale traditionnelle implique le curetage et le nettoyage manuel, et même la chirurgie instrumentale ou des lasers dentaires dans le but de juguler l'infection bactérienne. Reynold a indiqué que leur nouvelle ligne de produits vaccinaux empêchera probablement la progression de la maladie, plutôt que de contrôler ses symptômes et conséquences préjudiciables. Sanofi Pasteur dispose d'une option pour une exclusivité mondiale afin de commercialiser la propriété intellectuelle associée à ces produits.

Sommaire

Page 2 : Actualités

Page 4 : Votre santé, votre premier capital

Page 6 : Une fraise chirurgicale universelle

Page 9 : Prenez donc un siège...

Page 13 : Adopter une position

de travail correcte

DENTAL TRIBUNE FRANCE est une publication de la société NPS SARL de presse au capital de 1 500 euros RCS 443 145 917 • 10, rue Lacepède • 13100 Aix-en-Provence Tél. : 04 42 93 42 42 • Fax : 04 42 91 35 95 • Directrice de publication : Nathalie FONTAINE direction@dentaltribune.fr • Rédacteur en chef : Guylaine MASINI • dir@dentaltribune.fr • Directeur scientifique : Dr Laurence BURY laurence.bury@orange.fr • Services généraux : Corinne DUMONT • info@dentaltribune.fr • Maquette : Camille TISSERAND, Nicolas DESCALIS • Secrétariat de rédaction : Virginie ANANOU • redac@dentaltribune.fr • Correction : Gordana VUJIC • Rédaction : Dr Laurence BURY, Virginie ANANOU, Dr Alain CHANDEROT, Dr Jean-Claude PAGÈS, Guylaine MASINI • Petites annonces : Dental Tribune France 1, rue Mahatma Gandhi - 13100 Aix-en-Provence Tél. : 04 42 38 58 54 - Fax : 04 42 53 20 69 abo@dentaltribune.fr • Publicité : Nadia ROUCHY • pub2@dentaltribune.fr 224, chemin départemental 10 • 13126 Vauvenargues Tél. : 04 42 93 42 42 • Fax : 04 42 91 35 95 • Abonnements et service lecteur : Dental Tribune France 1, rue Mahatma Gandhi 13100 Aix-en-Provence Tél. : 04 42 38 58 54 Fax : 04 42 53 20 69 • abo@dentaltribune.fr

Abonnement annuel : 11 euros (15 numéro)

Prix de vente au numéro : 1 euro

Imprimerie : BLG Toul 117/119, Quai de Valmy 75010 Paris

Dépôt légal le 17 septembre 2009 • Commission paritaire : En cours • ISSN : 2105-1364

DENTAL TRIBUNE

"Editorial material translated and reprinted

in this issue from Dental Tribune International, Germany is copyrighted by Dental Tribune International GmbH. All rights are reserved. Published with the permission of Dental Tribune International GmbH, Holbeinstr. 29, 04229 Leipzig, Germany. Reproduction in any manner in any language, in whole or in part, without the prior written permission of Dental Tribune International GmbH is expressly prohibited. Dental Tribune is a Trademark of Dental Tribune International GmbH."

Webdentiste.fr

N°1 français des solutions Internet pour les Chirurgiens-Dentistes

Un Site Internet à l'image de votre Cabinet

Gratuitement et à l'essai* sur simple appel au 01 44 50 11 12

* Offre limitée aux 100 premiers Cabinets

TURBINE LUMIÈRE



- Bouton poussoir
- Multi spray
- Lumière LED
- Niveau sonore très bas
- CE0434
- Forme ergonomique classique
- Garantie 1 an

MADE IN USA

Générale de Dentisterie

Les turbines WOLF sont fabriquées aux USA selon les rigoureuses normes américaines auxquelles s'ajoute le marquage CE0434. Le prix de vente exceptionnellement bas que nous avons négocié, vous permettra de ne pas hésiter à les stériliser (et donc les abimer), comme de renoncer à les réparer. Pièces à main disponibles pour raccord : NSK, STAR, Midwest, W&H, KAVO et BIEN AIR (raccord non-inclus); et modèles 4 trous (Borden).

Wolf

ALLO COMMANDE : 04 42 51 24 88 (paiement par carte bleue)

www.lagdd.fr

Bon de commande

A renvoyer accompagné du règlement à La Générale de Dentisterie 2 Impasse des Pins 13640 La Roque d'Anthéron

Adresse de livraison-facturation :

Dr :

Adresse :

Code postal :

Ville :

Je commande :

... turbine(s) raccord NSK avec tête mini standard

... turbine(s) raccord Bien-Air avec tête mini standard

... turbine(s) raccord KaVo avec tête mini standard

... turbine(s) raccord WH avec tête mini standard

... turbine(s) raccord Midwest avec tête mini standard

soit turbine(s) à 395 € = €

Je joins à cet envoi le chèque du montant de la commande à l'ordre de « La GDD ». Je recevrai ma commande dans les 5 jours.

RCS 443 145 917. Conformément à la loi "Informatique et Libertés" de 6 janvier 1978, vous disposez d'un droit d'accès et de rectification aux données personnelles vous concernant. En notre connaissance, vous pouvez être amené à recevoir des propositions d'autres sociétés. Si vous ne le souhaitez pas, il suffit de nous écrire LAGDD - 2, Impasse des Pins 13640 La Roque d'Anthéron en nous indiquant vos nom, prénom et adresse.

La FDI, la FOLA et Dental Tribune lancent une campagne pour les dentistes haïtiens

Par Javier M. de Pison, DT Latin America



Le Président de la FOLA (Ndt : Fédération Odontologique latino-américaine), Adolfo Rodríguez, demandant de l'aide pour Haïti, lors d'une réunion au Panama. Sur la photo, il est entouré par le président, à droite, et le vice-président de l'association dentaire du Panama. (DTI/Photo Javier M. de Pison)

PANAMA CITY, Panama : le président de l'Association Dentaire Haïtienne, le Dr Samuel Prophet, a déclaré à Dental Tribune Latin America que lui et plusieurs collègues étaient en bonne santé après le tremblement de terre dévastateur dans son pays. « Jusqu'ici, nous avons seulement rapporté de deux dentistes absents ». Le tremblement de terre récent d'Haïti a non seulement dévasté ses maigres ressources de santé, mais également la plupart des cabinets dentaires. Dans ce pays, seulement 500 dentistes pour neuf millions de personnes exerçaient. L'ampleur de la catastrophe a affecté tout un chacun, de même que les professionnels dentaires. Le président de la fédération dentaire latino-américaine (FOLA), le Dr Adolfo Rodríguez, a lancé une campagne pour aider la population générale et les professionnels dentaires à Haïti. Le Dr Rodríguez, qui est également le président de l'association dentaire dominicaine (AOP), demande aux industriels et aux professionnels dentaires de donner des instruments, des matériaux, et de l'équipement dentaires. Il a organisé cette campagne pour Haïti avec l'aide de la fédération dentaire internationale, la FDI, et de Dental Tribune International. Le Dr Rodríguez a réuni des équipes de volontaires dentaires pour se rendre à Haïti, une fois que la crise humanitaire sera maîtrisée ou, au moins, gérable, pour s'occuper des besoins dentaires de la population. La plateforme pour cet effort se situe au siège social de l'AOP à Santo Domingo. « Nous devons également montrer notre soutien à nos collègues à Haïti, la majeure partie a tout perdu, poursuit le Dr Rodríguez. Nous devons les remettre sur pieds en les aidant pour reconstruire leurs cabinets. » Le Dr Prophet écrit par mail que « plusieurs de nos collègues ont perdu leurs cabinets et nous pensons à la façon les aider. C'est une excellente nouvelle de savoir que la FOLA, la FDI et Dental Tribune participent à aider les dentistes haïtiens. Si les dentistes savent que l'aide est en chemin, ils peuvent garder l'espoir ! » Dental Tribune rendra public dans son édition internationale (et dans ses éditions en ligne) la campagne pour Haïti. Lors d'une réunion au Panama, le Dr Rodríguez, de la FOLA, a reçu l'appui des présidents des Associations Dentaires d'Amérique Centrale, et a adressé un appel émouvant aux industriels dentaires pour donner les équipements. Colgate a déjà accepté de donner des brosses et des dentifrices, et le Dr Rodríguez a l'intention de rencontrer KaVo Brésil lors de la réunion prochaine du CIOPS, à Sao Paulo, pour demander des donations d'unités, neufs ou d'occasion. Il a rendu visite, pour témoignage, les professionnels dentaires des pays en voie de développement, tels le Honduras, le Nicaragua ou le Salvador, qui promettent qu'ils rassembleront des fonds de leurs membres, de l'équipement d'occasion et des fournitures dentaires pour aider leurs collègues haïtiens. Quelques professionnels dentaires latino-américains éminents, du Brésil, d'Uruguay et du Costa Rica, notamment, ont déjà montré leur intérêt en participant aux équipes dentaires pour aider la plupart des besoins urgents de la population haïtienne. Les conditions, sur le terrain, semblent indiquer que ces équipes fonctionneraient dans les unités mobiles à la frontière Domenico-Haïtienne, une fois que la pression des urgences et des besoins de santé soient légèrement maîtrisés. La raison de ceci est que la plus grande partie de Port-au-Prince est en ruines, et le gouvernement dominicain a déplacé la majorité de ses ressources de santé mobiles à la frontière, dans le but de traiter des haïtiens, et d'éviter un exode massif.

Aider Haïti maintenant : le président de FOLA a déclaré que cette tragédie « est également une occasion d'établir un service de santé publique qui inclut le soin dentaire. Nous avons demandé à l'organisation de santé panaméricaine (PAHO), la FDI, toutes les associations dentaires latino-américaines, les industriels et autres établissements de l'aide en montant des équipes de professionnels dentaires pour se rendre à Haïti et pour commencer à travailler là, et laissent en place des centres de traitement dentaires de base. » Le Dr Rodríguez a déclaré le programme s'installerait sur le long terme, il inclut de reconstruire la faculté dentaire, aussi bien que des cabinets privés. Le leader dentaire latino-américain a ajouté qu'il a également demandé du financement, au gouvernement de la République Dominicaine.

Les industriels les dentistes intéressés pour aider Haïti peuvent contacter le Docteur Rodriguez arn@codetel.net.do ou par téléphone au +809 519-0789.

► GUM Paroex / GUM Gingidex de Sunstar

Trois produits spécifiques pour soulager les problèmes de gencives

Pour traiter et prévenir les problèmes gingivaux, GUM a prévu un traitement complet, disponible en pharmacies et parapharmacies.

GUM Paroex 0,12 % gel dentifrice : ce dentifrice est proposé comme un traitement d'attaque contre la plaque dentaire et les infections bactériennes. Il contient de la chlorhexidine à 0,12 %, agent antiseptique de référence pour combattre la plaque bactérienne et du chlorure de cétypyridinium à 0,05 %, agent antiplaque pour renforcer l'action de la chlorhexidine et éliminer les toxines produites par les bactéries. Le gel dentifrice ne contient pas d'agents moussants anioniques, mais de l'aloë vera, de la vitamine E et Pro-vitamine B5 pour renforcer les défenses naturelles de la bouche.

• Dentifrice GUM Paroex 0,12 % en 75 ml. Prix public conseillé : 4,50 €

En prévention quotidienne, il est possible de compléter son usage par GUM Gingidex 0,06 % dentifrice et bain de bouche. Pour combattre la plaque bactérienne, le dentifrice est composé de chlorhexidine à 0,06 %, et de chlorure de cétypyridinium à 0,05 %, sans agents moussants anioniques avec aloë vera, vitamine E et Pro-vitamine B5. Le bain de bouche, de formule douce, est sans alcool et s'utilise pur, avec un godet doseur.

• Dentifrice GUM Gingidex 0,06 % en 75 ml. Prix public conseillé : 4,50 €

• Bain de bouche GUM Gingidex 0,06 % en 300 ml. Prix public conseillé : 4,50 €



► SDR de Dentsply

Un nouveau composite qui se place en masse

Le nouveau composite souple de substitution dentinaire pour le secteur postérieur est le premier et le seul composite postérieur à offrir à la fois un placement en masse (jusqu'à 4 mm) et une très bonne adaptation cavitaire avec sa faible viscosité.



SDR – Smart Dentin Replacement – se place en masse, par incréments de 4 mm, à photopolymériser en 20 secondes. Avec sa consistance souple inédite, SDR s'étale spontanément et s'adapte idéalement aux parois cavitaires. Plus besoin de le modeler. D'autre part, il réduit significativement le stress de polymérisation (jusqu'à 60%), même avec une viscosité souple et permet ainsi une bonne étanchéité et une intégrité marginale des restaurations. Il s'utilise avec un composite universel en dernier incrément pour un bon rendu esthétique et est compatible avec tous les adhésifs et composites conventionnels.

► Classe R7 - Anthos

Ambidextre... et plus

Une seule personne en moins de 3 minutes transforme l'équipement de droite à gauche ; pourtant Classe R7 n'est pas tout juste ambidextre !

Classe R7 s'adapte à tous les styles opératoires dans le secteur de l'odontologie. La manœuvrabilité de tous ses éléments favorise une efficacité maximale dans l'exécution du travail. Classe R7 permet au dentiste d'intervenir sur divers paramètres pour gérer les espaces de travail, prendre des positions optimales et travailler dans le plus grand confort. L'étroitesse du dossier permet d'abaisser le fauteuil jusqu'à 38 cm du sol et le praticien peut installer le patient à la hauteur adaptée à chaque type d'intervention. Dans toutes les situations de travail, avec ou



La rotation partielle du fauteuil augmente la grandeur des espaces à la disposition de l'équipe soignante.

sans l'aide de l'assistante, la grande extension des trois bras articulés et leur réglage vertical permettent à l'élément assistante d'atteindre la zone opératoire et d'être toujours positionné de manière optimale. Équipée de la lampe Venus Plus avec rotation sur trois axes et tête pneumatique à rotation orbitale, Classe R7 ne manque pas de prestations et polyvalence. www.anthos.com

► **Siège selle Salli d'Opsyse**

Une position assise saine

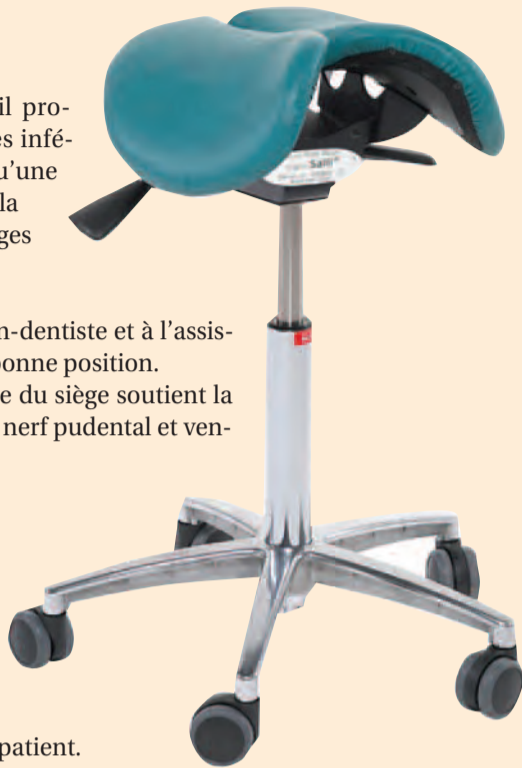Le siège selle Salli a été conçu pour éliminer efficacement les troubles en position assise prolongée. Il augmente le bien-être, le confort et la capacité de travail.

La position traditionnelle de travail provoque des affections dans les parties inférieures et supérieures du dos ainsi qu'une fatigue en position assise, elle réduit la circulation et peut créer des dommages corporels.

Le système Salli permet au chirurgien-dentiste et à l'assistant(e) d'être naturellement dans la bonne position. La conception ouverte et anatomique du siège soutient la région lombaire, ne comprime pas le nerf pudental et ventile la zone génitale.

Ses avantages :

- Maintien des épaules et du dos ;
- Déplacement facile permettant d'atteindre des objets plus rapidement ;
- Réduction de la fatigue en position assise ;
- Meilleure visibilité de la bouche du patient.

**Témoignages d'utilisateurs**

« Nous avons acheté notre premier siège selle Salli en 1996 et il n'a pas fallu longtemps pour découvrir ses bienfaits en matière d'ergonomie et de santé. Nous avons alors décidé d'acquérir des sièges Salli pour les 14 membres de notre personnel de soins et de réception. Maintenant aucun d'entre eux ne souhaiterait travailler sans ! Notre expérience avec ce siège a montré qu'une meilleure position réduit la tension musculaire et augmente ainsi la productivité et améliore la qualité de notre travail. Le lieu de travail est devenu plus agréable et les patients ont aussi remarqué la différence. »

Pekka Asikainen, Directeur Général, Finnish Implantcenter Ltd.

« Après 20 ans en tant que chirurgien-dentiste sur un siège traditionnel, les douleurs physiques liées à une mauvaise position devenaient de plus en plus évidentes: rigidité dans le bas du dos, douleurs dorsales régulières et gêne générale. Depuis le passage au siège selle Salli, les symptômes ont considérablement diminué. Je suis convaincu que je vais pouvoir achever la deuxième moitié de ma carrière grâce à une meilleure position exigée par le siège Salli. »

Maarten Tonsbeek, chirurgien-dentiste

Importateur France : OPSYSE

Tél : 04 42 04 32 68 • contact@opsyse.fr • www.opsyse.fr

AMD lance un laser pour la chirurgie des tissus mous



NEWYORK, USA/LEIPZIG, Allemagne : Le fabricant AMD LASERS, situé aux États-Unis, a récemment lancé le Picasso Lite sur les marchés dentaires mondiaux. Pour la première fois dans ce domaine, ce nouveau laser dentaire, utilise de pratiques embouts jetables ou une fibre détachable (peu coûteuse) pour une large étendue d'applications, spécialement sur tissus mous.

Le Picasso Lite cible spécifiquement les chirurgiens-dentistes qui n'ont pas ou seulement peu d'expérience avec le laser. Les praticiens peuvent employer le Picasso Lite pour toutes sortes de chirurgie des tissus mous, y compris les rétractions, les gingivectomies, frénectomies, désoperculation d'implants, de dents, de brackets orthodontiques, pour traiter les ulcères aphteux et les lésions herpétiques. Il coupe et coagule les tissus avec un trauma, un saignement, et une nécrose réduits. Le Picasso Lite, qui a un prix annoncé de 1 795 €, est livré avec un DVD d'installation, une certification en ligne, des accessoires et un adaptateur de puissance universel. AMD LASERS offre une garantie de deux ans sur tous ses produits.

Les praticiens peuvent employer le Picasso Lite pour toutes sortes de chirurgie des tissus mous, y compris les rétractions, les gingivectomies, frénectomies, désoperculation d'implants, de dents, de brackets orthodontiques, pour traiter les ulcères aphteux et les lésions herpétiques. Il coupe et coagule les tissus avec un trauma, un saignement, et une nécrose réduits. Le Picasso Lite, qui a un prix annoncé de 1 795 €, est livré avec un DVD d'installation, une certification en ligne, des accessoires et un adaptateur de puissance universel. AMD LASERS offre une garantie de deux ans sur tous ses produits.

► **Événement à venir**

Congrès Zedental

L'endodontie et la dentisterie restauratrice sont au cœur de la 3^e édition du congrès de Zedental, qui va se dérouler les 18 et 19 mars à Paris au Palais Brongniart.



Ces deux disciplines qui constituent pour le chirurgien-dentiste généraliste le quotidien de son exercice ont été bouleversées ces 20 dernières années, à la fois par des technologies nouvelles et révolutionnaires induisant de nouveaux concepts et des changements radicaux de paradigme. Cette année, le geste (fondement de notre métier) est associée à la parole des intervenants prestigieux :

Jean-Yves COCHET (Paris)

Beat SUTER (Berne)

Anne CLAISSE (Lille)

Ivo KREJCI (Genève)

Hervé TASSERY (Marseille)

Michel DEGRANGE (Paris)

Six thèmes de travaux pratiques sont donc proposés, le lendemain de la séance plénière : le cône apical de sécurité, la CFAO direct sur le système CEREC, l'obturation canalair, facettes, inlays, onlays : de la préparation au collage et une séance originale d'une journée sur l'orthodontie pour l'omnipraticien : démonstration pratique sur Typodont.

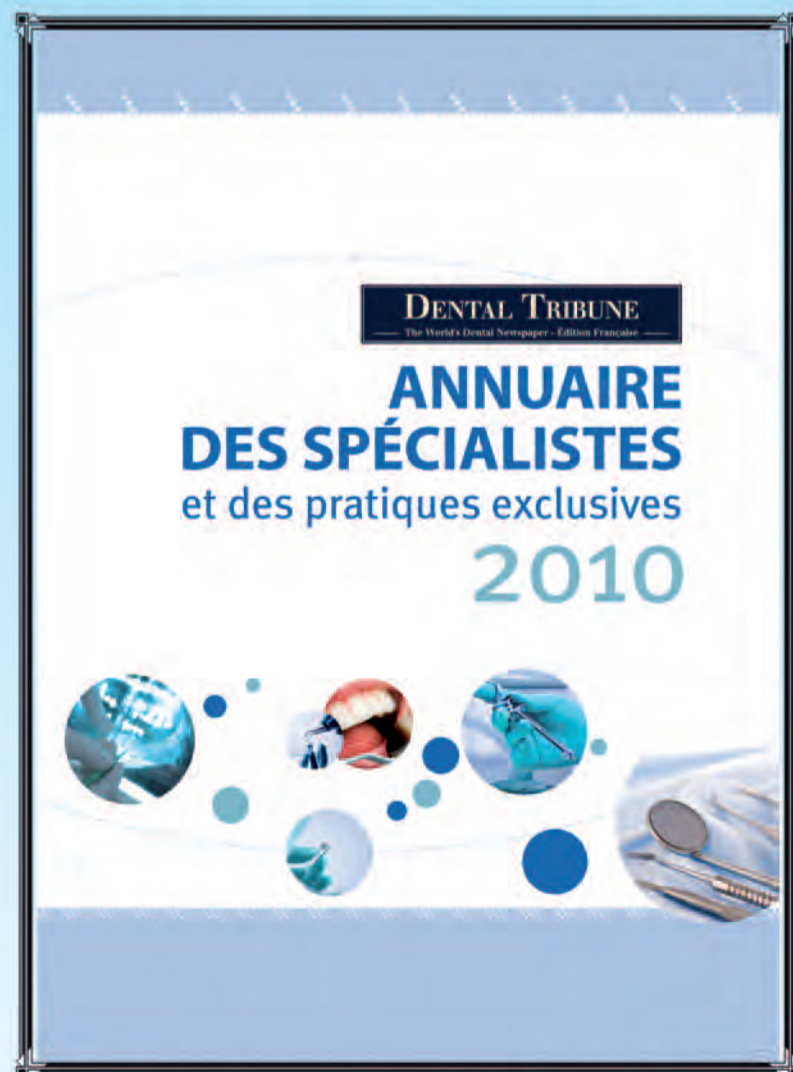Renseignements

www.zedental.com ou 01 49 09 15 32

Ortho-adulte, implanto, paro, endo, occluso...

Avril 2010 :

Le premier ANNUAIRE DES SPECIALISTES sera envoyé aux 24 000 omnipraticiens de France



Inscription gratuite par téléphone au 04 42 38 58 54 ou en communiquant vos nom, adresse et spécialité par mail au annuaire@dental-tribune.fr

Votre santé est votre premier capital

Le mauvais éclairage est à l'origine de bien des problèmes cliniques (mauvaises prises de teintes, accès difficile à certaines parties de la cavité buccale...) mais aussi personnels (céphalées, tensions, stress et à terme baisse de l'acuité visuelle). Quelques règles simples permettent pourtant de faire de la lumière un allié.

L'œil humain permet de « voir » dans presque toutes les situations. Pleine lune ou grand soleil, crépuscule, éclairage orange des autoroutes ou bleu des boîtes de nuit, nous « voyons ». Cette acception du verbe « voir » n'a aucun rapport avec la notion de « bonne vision » ; c'est la « bonne vision » qui est absolument nécessaire aux chirurgiens-dentistes pour exercer leur art dans les conditions de confort visuel et de sécurité optimales à l'obtention de résultats qualitativement satisfaisants, et ce, tout au long de la journée et de leur vie professionnelle. Nous passons, en effet, la majeure partie de notre temps au fauteuil, sous une lumière artificielle. En moyenne 2 000 heures par an soit 80 000 heures dans une vie professionnelle. Certes, il est indispensable de disposer d'une ouverture vers l'extérieur, mais la lumière du soleil contribue peu et très irrégulièrement à l'éclairage de la salle de soins et encore moins à celui de la zone de travail. Or, que constatons-nous ? Que les praticiens ne ménagent généralement pas leur principal « outil » de travail : leurs yeux. Dans l'aménagement du cabinet, l'éclairage est bien souvent le parent pauvre. Les préoccupations décoratives de l'architecte ou les considérations de circulation, de choix du mobilier prennent souvent le pas sur les contraintes de l'éclairage de la salle de soins, quand il n'est pas sacrifié pour cause de « dépassement du budget ». Pourtant, il n'existe que deux causes à une mauvaise vision : un défaut non corrigé de l'œil ou/et un mauvais éclairage...

Insuffisance d'éclairage = perte d'acuité visuelle

La fonction visuelle englobe des comportements posturaux (orientation de la tête, du corps, distance œil/tâche), des actions plus fines liées aux muscles oculomoteurs et un éclairage satisfaisant. La perte d'acuité visuelle est la conséquence la plus évidente d'une négligence au niveau de l'éclairage. L'acuité visuelle est la capacité de discriminer des détails fins, et elle est particulièrement sollicitée chez les chirurgiens-dentistes. La dégradation physiologique survenant avec l'âge est reliée à des changements structuraux incluant des changements dans les performances optiques de l'œil, la perte de récepteurs et d'autres éléments neuronaux impliqués dans le système visuel. La vitesse de perception, l'état de vigilance, l'émotivité ainsi que l'hypoxie sont également des facteurs de variation individuelle. Mais en réalité, l'acuité visuelle dépend aussi beaucoup de l'intensité lumineuse, du contraste, de l'état d'adaptation de la rétine et des mouvements oculaires. L'acuité visuelle diminue d'environ 25 % entre 20 et 60 ans, ce qui peut engendrer des phénomènes d'accommodation, de vitesse d'adaptation ou de rétrécissement du champ visuel. Elle peut être accentuée par un mau-

vais éclairage ou tout simplement une insuffisance de lumière. Isabelle Coupin, orthoptiste à Saint-Quay-Portrieux, le confirme : « La dégradation de la vision évolue très lentement, à bas bruit, sans qu'on ne s'en rende vraiment compte. En premier lieu, ce sont les contrastes qu'on perçoit moins bien. Puis les détails et les nuances fines de couleur. Il faut toujours garder à l'esprit que, pour un œil sain sans problème particulier, il faut deux fois plus de lumière à 40 ans qu'à 20 ans et quatre fois plus à 60 ans qu'à 20 ans. » La baisse de la vision s'installe de manière insidieuse. On n'y prête pas vraiment attention, on pense que « ça fait partie des aléas du métier ». Comme l'évoque le Dr Maguy Lévy, chirurgien-dentiste à Paris :

80 % des informations nécessaires à soigner sont captées par les yeux

« De mauvaises habitudes s'installent à notre insu et nous ne prenons conscience de leurs conséquences qu'à l'apparition de symptômes. On ne comprend pas pourquoi on est plus fatigué, pourquoi il est plus pénible de travailler, pourquoi l'humeur change, pourquoi on est plus irritable, plus stressé. Nous avons une capacité adaptative extraordinaire jusqu'au moment où elle est dépassée et le corps ne répond plus de la même manière ! ».

Voir ce que l'on fait

Le travail en bouche demande minutie, précision et concentration, et pour qu'il soit effectué dans les meilleures conditions, il est impératif de voir ce que l'on fait ! 80 % des informations traitées par le cerveau sont en effet fournies par le regard, c'est-à-dire la vision associée à l'oculomotricité. L'éclairage doit donc faciliter le geste chirurgical, la détection des détails, la discrimination des couleurs ainsi qu'une bonne posture. Le praticien accommode tout au long de la journée de manière importante. Il se rapproche de la dent en question pour « voir plus gros », en l'absence d'aides visuelles. Il passe des milliers de fois par jour de la cavité buccale (fortement éclairée) au plan de travail (hors champ), voire au fond d'un

Dr Maguy Lévy
chirurgien-dentiste à Paris



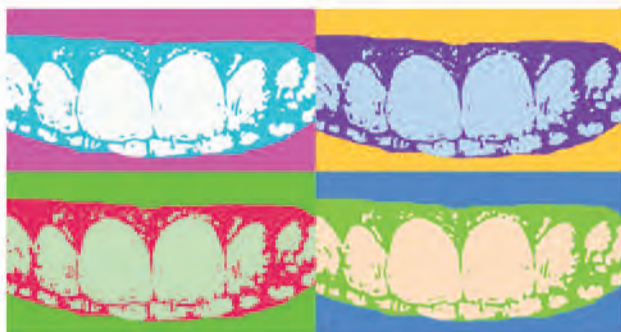tiroir (sombre) puis retour vers l'éclat du spot de lumière buccale. Ce faisant, les cônes des iris se déforment pour s'adapter à la quantité de lumière et surtout à ces brusques variations. Bien sûr, ils sont faits pour... mais pas à cette fréquence, ni à ce niveau de variation qui n'a pas d'équivalent dans la nature. « Nos yeux passent en permanence du "jardin" à la "cave", remarque le Dr Hervé Moyrand, stomatologiste, ce qui provoque une grande fatigue visuelle. Peu d'installateurs sont conscients de ce problème et ne réalisent pas que la fatigue oculaire vient de l'absence de zone de transition entre le plan de travail et les zones périphériques. Il faut réapprendre la lumière et l'harmonie entre les différentes zones de travail afin d'accompagner la vision ! » Notre système cérébral est formaté depuis des millénaires par la lumière du jour. C'est sous cette lumière qu'il est le plus performant. Un éclairage trop faible obligera notre cerveau à corriger l'information qu'il perçoit entraînant une fatigue accrue, de la nervosité, du stress pour tous y compris pour le patient. C'est vers la fin de telles journées que notre moral est en baisse, que nous sommes rapidement agacés, que notre résistance nerveuse est fragile. De retour chez soi, on ne pense qu'à s'isoler pour se reposer. À l'opposé, un bon éclairage type lumière du jour donnera de l'énergie et augmentera la productivité et la satisfaction de tous. « L'éclairage de la salle de soins est capital dans l'exercice de notre métier, témoigne le Dr Maguy Lévy. En premier lieu pour protéger notre vue. Plus on a un éclairage de qualité, moins l'effort à soutenir est important. »



Endodontie et Odontologie Conservatrice :
Maîtriser le cœur de notre métier

Judi 18 & vendredi 19 mars 2010
Palais Brongniart - Paris

Présidents Scientifiques : Bertrand KHAYAT
Jean Paul DJIAN



• Jeudi 18 Mars : Séance Plénière

60 crédits

- Jean Yves COCHET : Quand traiter, quand retraiter, quand faire la chirurgie et quand extraire
- Beat SUTER : Instruments fracturés : comment les éviter et comment les enlever
- Elie ATTALI : Fracture d'un instrument endodontique Est-ce une faute ?
- Anne CLAISSE : Le point sur les différents systèmes de préparation en rotation continue
- Ivo KREJCI : Concept micro invasif des restaurations esthétiques
- Hervé TASSERY : La fluorescence au service de l'omnipraticien
- Michel DEGRANGE : Maîtriser vos collages

• Vendredi 19 mars : Travaux Pratiques

• Demi journée :

40 crédits

- 1- Le cône apical de sécurité
- 2 - facettes, inlays, onlays : de la préparation au collage
- 3- CFAO direct sur le système CEREC
- 4- maîtriser la préparation des canaux

• Journée complète :

80 crédits

- 5- l'obturation tridimensionnelle du système canalaire
- 6- l'orthodontie pour l'omnipraticien : démonstration pratique sur Typodont

Journée de Congrès - Jeudi 18 mars :

A retourner accompagné de votre règlement à :
ZEDENTAL.com 83 rue de Silly 92100 BOULOGNE

Docteur : _____

Adresse : _____

Code postal : _____ Ville : _____

Tél. _____ Fax : _____

E-mail : _____ @ _____

Vous êtes :

Abonné Zedental.com 225 €

Non abonné 265 €

Mode de règlement :

Chèque (à l'ordre de Zedental.com)

Carte bancaire (en ligne sur Zedental.com)

Pour les Travaux Pratiques, contactez nous
au 01.49.09.15.32 ou inscription en ligne
sur www.zedental.com

Votre Art mérite la Lumière.



Luminaires d'éclairage général lumière du jour

Étanches à la poussière et désinfectables,
Luminothérapie & Chirurgie - CE Médical

degré K

www.degrek.com

Tel : 01 71 18 18 60
commercial@degrek.com

Respecter les (bio) rythmes du corps

Notre corps est conçu pour vivre en pleine nature, à la lumière du jour. Et au rythme des saisons et donc de la durée et de la qualité de cette lumière du jour. La vie moderne nous a éloigné de ces fondamentaux. Il faut donc tendre à reconstituer artificiellement les conditions ou accepter d'en subir les conséquences.

Année
Notre corps est conçu pour vivre au rythme de la lumière, au rythme des saisons : en été, les journées sont longues et les efforts que nécessitent les moissons et vendanges sont importantes. La durée d'exposition à la lumière du jour augmente la sécrétion de sérotonine, hormones de l'activité qui conditionnent notre corps à absorber ce regain de travail et incitent à l'enthousiasme et à la vivacité. À l'inverse, l'hiver est une période de faible activité de chasse ou de culture, les journées sont courtes, le corps est conditionné pour le repos. Or, la vie moderne inverse ce rythme de saison en nous incitant à travailler beaucoup l'hiver et à prendre des vacances et/ou à faire des siestes l'été. C'est l'apparition de l'électricité qui est à l'origine de cette mutation. En rendant la lumière bon marché et facilement accessible, elle a modifié en profondeur notre rapport au rythme naturel que le corps, lui, a conservé malgré nous. C'est pourquoi il est fréquent d'éprouver une profonde fatigue, voire des périodes de déprime dès le début de l'hiver : notre corps sevré de lumière est déprimé, mais notre culture productiviste l'incite à poursuivre ses efforts jusqu'à l'été où il sera en pleine forme mais sera sommé de se reposer ainsi de suite

pendant toute la vie professionnelle.

Journée

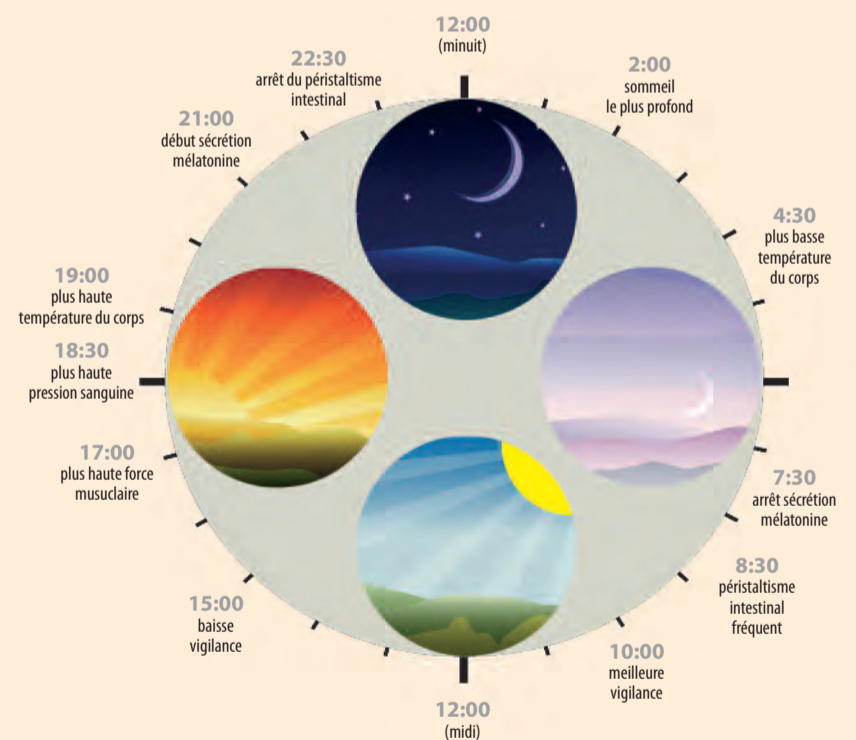
L'arrivée de la nuit (et la raréfaction de la lumière) provoquait dans le cerveau de nos ancêtres une sécrétion de mélatonine qui préparait le sommeil. L'hormone qui permet au corps de se reconstruire pendant le sommeil est logée au fond de l'œil et n'est mobilisée qu'en absence de lumière. C'est pourquoi les grands voyageurs appliquent un masque noir sur leurs yeux dans les déplacements en avion : l'absence de lumière est réparatrice. Par réflexe, le cerveau analysera le manque de lumière comme un signe de préparation au sommeil. Les fins de journées dans un cabinet mal éclairé, le praticien devra lutter contre la chimie leurrée de son propre corps. Ce faisant, il sera fatigué, par le travail pensera-t-il, agacé par ses patients insupportables imaginera-t-il, irrité par cette assistante incompétente se racontera-t-il... alors qu'il ne s'agit que d'une lutte (perdue d'avance) contre la nature contrariée. Imaginez ce que produit alors une fin de journée d'hiver ! Certains vont jusqu'à régler ces problèmes à coup de médicaments... alors qu'un éclairage adapté produira le même effet qu'un matin ensoleillé : bien sûr les couleurs sont plus vives et les paysages plus beaux, mais c'est surtout le cerveau qui

baigne dans la sérotonine, l'adrénaline et le cortisol, hormones euphorisantes de l'activité stimulées par la lumière. Moins notre corps fera d'efforts d'adaptation aux contraintes de la vie moderne, plus il sera performant. Un système d'éclairage professionnel bien conçu a pour objet de reproduire au travail les conditions naturelles.

Luminothérapie

Les entreprises scandinaves ont repéré les contre performances de leur personnel tout au long des interminables mois de l'hiver arctique. Elles ont été les premières à proposer des séances gratuites de luminothérapie qui consistent à s'exposer quelques minutes par jour à une lumière du jour (artificielle) relativement intense. En une semaine on note déjà un regain de vitalité et une humeur plus positive chez les personnes traitées. Ses résultats se traduisent par un sentiment de bien-être, une élévation du niveau d'activité physique et une meilleure tonicité. Ces effets sont particulièrement marqués chez les femmes de 20 à 40 ans. La luminothérapie participe ainsi au réglage de l'horloge interne de l'organisme. Les rythmes biologiques sont rétablis à leurs meilleurs niveaux. ■

Pour plus d'informations connectez-vous sur www.eclairage-dentaire.fr



BON DE COMMANDE

Pour tout savoir sur l'éclairage dentaire, commandez gratuitement le magazine spécial Lumière



En le téléchargeant sur www.eclairage-dentaire.fr ou en retournant ce coupon à degré K 4, rue de Jarente 75004 Paris

Nom.....
Prenom.....
Adresse.....
E-mail :

Une fraise chirurgicale universelle

À travers plusieurs cas cliniques, la fraise chirurgicale HXU254 montre toute sa polyvalence que ce soit sur les métaux ou sur l'os. Ces fraises taillent, abrasent et polissent en même temps ce qui permet au praticien, sans changement d'outil, d'intervenir de manière efficace sur la vitesse, la précision et le contrôle de coupe.

L'AUTEUR

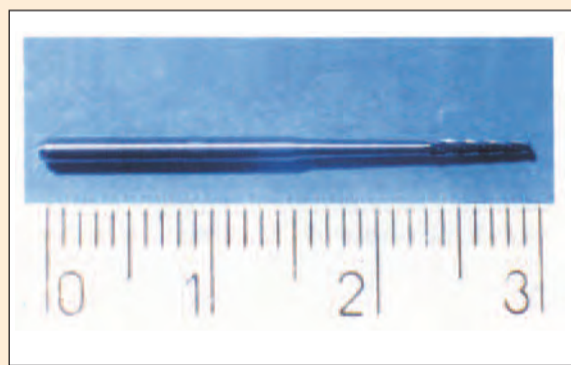
► Le Dr Laurence BURY (France) Omnipraticien à Paris, le Dr Laurence Bury exerce dans un cabinet où l'ensemble des spécialités de la dentisterie sont représentées.
laurence.bury@orange.fr



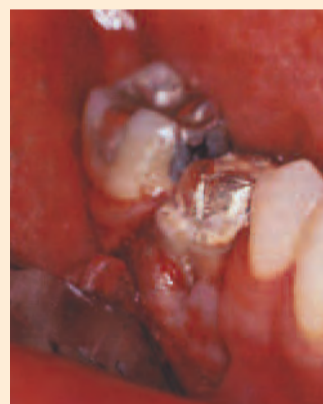La pratique clinique courante, dans notre profession, tend à adopter des techniques qui, pour autant que les matériaux et/ou les instruments soient concernées, visent à simplifier les procédures et à les rendre plus efficaces. Des démarches sont donc expérimentées pour éliminer des méthodologies complexes, impliquant une succession d'étapes recourant, chacune, à l'utilisation d'instruments différents. L'industrie et la recherche fondamentale ne cessent de proposer, au spécialiste en odontostomatologie, des nouveaux instruments universels qui peuvent être utilisés en différentes applications thérapeutiques.

Cette conception de monobloc offre l'avantage de ne pas réduire la résistance à l'endroit où se rejoignent tête et mandrin

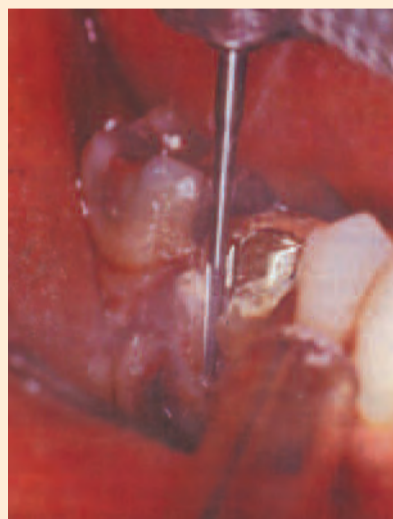Dans cette optique, nous avons essayé une nouvelle fraise, la fraise chirurgicale HXU254, qui peut être utilisée dans une série d'indications de chirurgie orale : extractions chirurgicales exigeant une alvéolectomie, ostéoplasties, trépanation d'os pour extraction des dents incluses, découpage et exérèse de racine, odontotomie, avulsion d'implants cassés ou en situation délicate, apicectomie. Le mandrin et la partie active sont faits à partir d'un bloc d'une seule pièce de carbure de tungstène. À la différence d'instruments semblables, cette conception de monobloc offre un avantage puisqu'elle ne réduit pas la résistance à l'endroit où se rejoignent tête et mandrin. Ceci qui rend clairement le risque de fracture de la tête pendant le fraisage peu probable. La conception originale réside également dans la longueur, qui permet d'at-



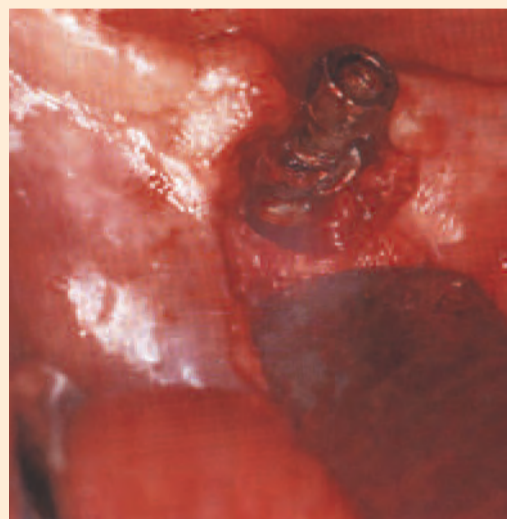
► Fig. 1 : « Fresissima » le corps et la partie active sont tous deux constitués d'un monobloc de carbure de tungstène.



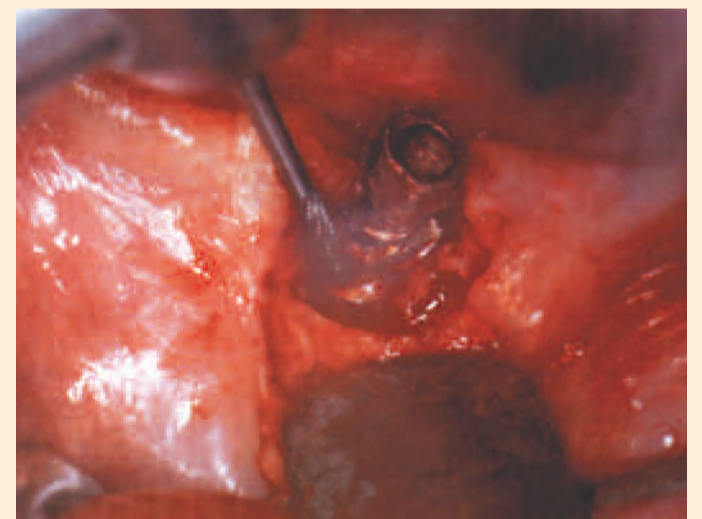
► Fig. 2 : Tête coupante (détail)



► Fig. 3 : Le lambeau mucopériosté décollé



► Fig. 4 : Fraise coupant aussi bien l'or que les tissus dentaires et osseux



► Fig. 5 : Lambeau mucopériosté décollé, montrant l'implant en titane

teindre les secteurs difficiles d'accès dans la zone opératoire, sans préjudice pour les tissus environnants ; le col étroit et la tête courte (fig. 1) permettent de travailler de manière conservatoire. En dépit d'une longueur de 30 millimètres, les essais à 400X indiquent que le centrage axial est parfait et exempt de vibrations qui, autrement, blesseraient les tissus coupés par la fraise. La construction de carbure de tungstène de la tête lui permet d'être employée pour couper tous les types de tissus biologiques (émail, dentine, et os) aussi bien que les matériaux synthétiques (titane, alliage d'or, céramique, ciment, etc.) (fig. 2). Par conséquent nous avons, à notre

disposition, un instrument qui peut être utilisé pour différents types de tâches mais qui, principalement, peut être employé, dans une même opération chirurgicale, pour couper l'os, les tissus dentaires et les implants en métal, dans la bouche. Quelques courtes descriptions d'hémisection, d'exérèse partielle d'une pièce en titane et d'une apicectomie.

Cas clinique n°1 Hémisection de la première molaire mandibulaire droite

Nous décrivons brièvement la phase chirurgicale et les obstacles préliminaires au traitement. Des radios

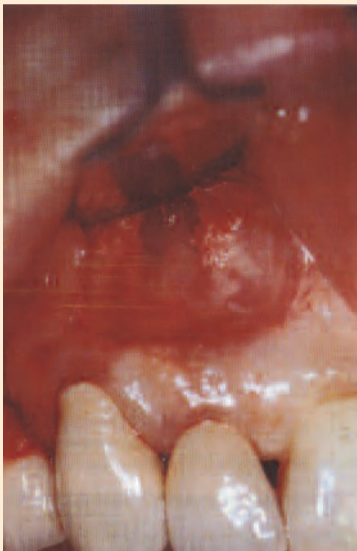ont été prises à l'aide d'un anneau de visée, focalisé en particulier sur la dent malade (46). Nous avons observé une perte étendue de l'attache parodontale, avec une perte osseuse dans les directions apicales et méso-linguales de la lésion, mesurée avec des sondes parodontales (Naberse CP12), en plus de l'examen aux rayons X. Après exécution d'une incision de grande largeur et du détachement d'un lambeau muco-périosté, la granulation proliférante a été complètement débridée. On a alors observé que la destruction osseuse provoquée par la parodontite avait affecté l'os de soutien, à un tel point, que l'avulsion

chirurgicale d'une des deux racines a été rendue nécessaire.

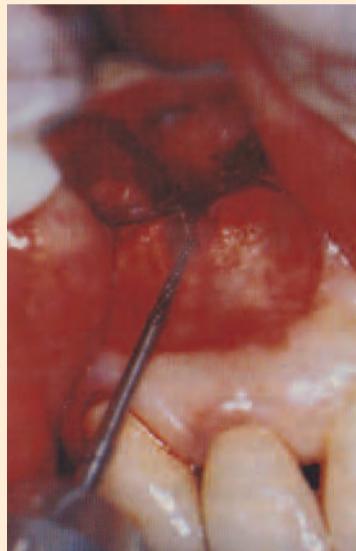La molaire en question présentait un inlay-core en or ; l'hémisection radiculaire a été exécutée avec la fraise HXU254 qui, tenue parallèlement au grand axe de la dent (fig. 4), a efficacement coupé, et l'inlay-core en métal et le tissu dentaire. La tête courte de la fraise a permis de laisser le tissu environnant intact et une intervention conservatoire. Pour terminer l'extraction de la racine, le même instrument a été utilisé à l'étape suivante, pour modeler les bords et le profil osseux ; on a par la suite clos l'intervention par une suture finale avec des points détachés.

CARACTÉRISTIQUES TECHNIQUES

- Sa composition en carbure de tungstène monobloc garantit une grande stabilité en éliminant les vibrations.
- Longueur totale : 30 millimètres (fig. 1) pour atteindre les endroits les plus difficiles.
- Longueur de la partie active : 6,5 millimètres.
- Très fuselée, elle permet une visibilité accrue et un encombrement réduit.
- Tête à six ciseaux pour couper et percer même perpendiculairement.
- Existe en version diamantée pour pouvoir travailler en plus par abrasion.
- Durée de vie accrue.



► Fig. 6 : Ostéoplastie et découpe simultanée sur titane.



► Fig. 7 : Résection apicale.

Cas clinique n°2 Extraction d'un implant en titane

Un patient, âgé de 58 ans, présente deux implants en titane, en position de 33 et 44, pour réaliser une overdenture. Le patient se plaint de douleur et d'inflammation périodique

L'extraction totale de l'implant aurait excessivement affaibli la base de la mâchoire menant à la fracture possible de la mandibule elle-même

de la gencive en regard de l'implant, en position 33, depuis plus de quatre mois. Pour commencer, des curetages péri-implantaires ont été exécutés avec des instruments non métalliques (curettes de Hawe-Neos) accompagnés de nettoyages avec du Rifocin, dans l'intention d'essayer, plus tard, la régénération peri-implantaire à l'aide de membranes et d'ostéo-stimulateurs. L'implant était légèrement mobile. Cependant, aucune amélioration symptomatique

du patient n'a été observée, comme cela a été, par ailleurs, clairement indiqué par une lésion lacunaire distincte affectant la structure osseuse du tiers coronaire de l'implant et de la plupart du tiers mésial.

On a décidé d'extraire l'implant. Un lambeau muco-périostée a été élevé et une ostéotomie partielle pratiquée, suivi de l'exérèse des tissus de granulation dus à l'inflammation (fig. 5). L'implant a été sectionné laissant la partie encore enfouie dans l'os ; l'extraction totale aurait excessivement affaibli la base de la mâchoire menant à la fracture possible de la mandibule elle-même. Le titane a été coupé et les opérations osteoplastiques subséquentes ont été effectuées à l'aide de la même fraise (fig. 6).

Cas clinique n°3 Apicectomie

Deux apicectomies ont été exécutées sur des patients différents à l'aide de la même fraise pour élargir l'os après trépanation et pour l'amputation de la racine. Les obturations rétrogrades ont été réalisées en ciment à l'oxyde de zinc eugénol et une, en amalgame d'argent (fig. 7). ■

Bibliographie

- 1) E. G. Bartolucci : « Atlante di chirurgia parodontale », ed. Istituto per la comunicazione Audiovisiva, 1992
- 2) R. Rarusati & coll. : « Tratto di tecnica chirurgica », ed. Piccin, 1986
- 3) A. Castellucci : « Endodonzia », ed. il Tridente, 1993

- 4) J. Lindhe : « Paradontologia », ed. Edi Ermes, 1991
- 5) E. Panzoni : « Chirurgia Endodontica », ed. Masson, 1985
- 6) S. Tartaro & coll. : « Chirurgia odontostomatologica »



fresissima®

J'AIME LA PERFECTION

Tel. 811 85 02 21  vendite@fresissima.it

Tel. +39 011 21 66 998 www.fresissima.it

	30 mm	HXU254BN.316
	25 mm	HXU254BN.314
	30 mm	HXU254.DIA15.316
	30 mm	HXU254.DIA40.316



La SFPIO* partenaire privilégié d'Oral-B

Le 27 novembre 2009, pendant l'ADF, un symposium présidé par le Dr Franck Renouard a fait le point sur **la prise en charge des patients à risque dans les traitements parodontaux et implantaires**. Les conférenciers Caroline Fouque Deruelle et David Nisand (Pratique privée de Parodontologie et d'Implantologie respectivement à Marseille et Paris) ont partagé les dernières données scientifiques et leur expérience au cabinet pour limiter l'impact de ces facteurs de risque au quotidien.



de g à dr. Caroline Fouque Duruelle, Franck Renouard - président de séance, David Nisand

Chers consœurs, chers confrères,

Le tabac, la prédisposition génétique, le diabète sont des facteurs de risque vis-à-vis de l'apparition et de l'aggravation des maladies parodontales. Ainsi 1 patient qui fume 1 paquet de cigarettes par jour depuis plus de 10 ans développe une parodontite sévère dans 1 cas sur 2. De même le risque de parodontites est multiplié par 3 chez les patients diabétiques (Emrich et al, 1991). Or le nombre de diabétiques est passé de 2 à 3 millions en 8 ans (entre 2001 et 2009).

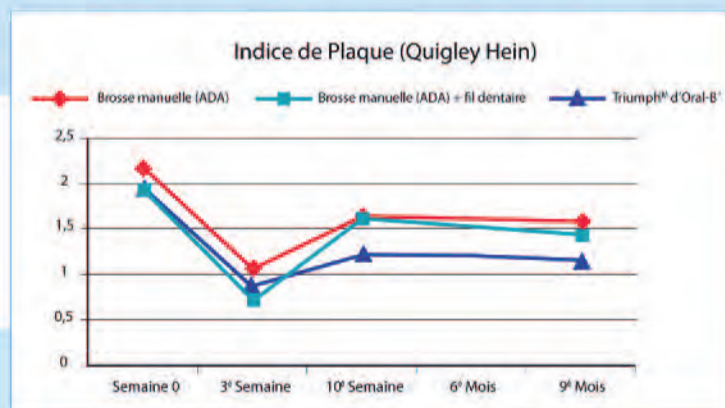
Dans le cas des traitements implantaires, les facteurs de risque sont : une hygiène orale insuffisante, la consommation de tabac ou encore la maladie parodontale. Il est d'autant plus important de limiter l'impact de ces facteurs de risque que les patients acceptent mal, en général, un possible échec du traitement (notamment en raison de son coût).

Au-delà de ces risques majeurs, nous devons être attentifs à tous nos patients. En effet la plupart risque de développer une pathologie bucco-dentaire, à un moment ou à un autre de sa vie (adolescence, grossesse, épreuve psychologique, stress...). Nous devons aider ces patients dans la prévention de ces pathologies.

Dans notre approche, 3 étapes sont déterminantes : un diagnostic approfondi, une information des patients sur la maladie, et la mise en place optimale d'un contrôle de plaque avec des instruments adaptés. Concernant le contrôle de plaque, les patients, encore majoritairement utilisateurs d'une brosse manuelle, ont bien souvent un brossage insatisfaisant. Avec leur brosse manuelle, les patients ne brossent pas assez longtemps (46 secondes¹), oublient certaines zones. Ils ont tendance à appuyer trop fort et à faire un mouvement de brossage horizontal.

Nous proposons à tous ces patients d'acheter une brosse électrique rechargeable oscillo-rotative. Sa petite tête facilite l'accès aux surfaces difficiles d'accès, tandis que la technologie 3D permet un meilleur retrait de plaque.

En effet, une étude publiée en 2006 (ci-dessous), montre que Triumph d'Oral-B maintient à long terme des niveaux de plaque significativement plus bas que le brossage manuel seul ou associé à un fil, chez des patients sujets à gingivite² :



Efficace chez tous les patients elle est en **plus sûre pour les tissus et très bien acceptée** :

95% des patients porteurs d'implants ont déclaré qu'ils continueraient à l'utiliser après un an d'utilisation³.

Un suivi régulier indispensable associé à ce type de recommandation favorisera ainsi le succès des traitements et la satisfaction de nos patients.

Caroline Fouque Deruelle et David Nisand

1. Beal et al, AM J Dent; 2000 ; 13,5a-14a ;

2. Van der Weijden GA, Rosema NAM, Versteeg PA, Timmerman MF, Velden UV D, J Dent Res, 2006 ; 85 5Special Issue B) Abstract 2266

3. The safety and efficacy of a power Toothbrush on soft tissue on patients with impant-supported fixed-prothesis, B Vanderkerckhove, Clin Oral Invest, 2004

*Société Française de Parodontologie et d'Implantologie Orale

Procter & Gamble vous convie à une **soirée exceptionnelle** avec des **conférences** animées par **des professionnels de renom**,

le jeudi 25 mars à partir de 19h au Musée Marc Chagall à Nice.

CONSENSUS SUR LE FLUOR : NOUVELLES RECOMMANDATIONS

Michèle Muller, Professeur en Odontologie pédiatrique à Nice

LE DIAGNOSTIC AU CŒUR DU TRAITEMENT

Franck Decup, Corinne Lallam et Dominique Guez de la faculté de Montrouge

Pour vous inscrire ou obtenir des informations, contactez le numéro

N°Indigo 0 825 878 498

0,15 € TTC / MN

ERGO TRIBUNE

The World's Dental Newspaper - Édition Française

Prenez donc un siège...

Du diagnostic initial à la mise en place prothétique, en passant par l'ensemble des traitements envisagés et les recommandations prophylactiques, l'auteur nous livre un protocole pas à pas pratique et pédagogique du remplacement d'une canine supérieure.

La santé de la position assise

Nos aînés travaillaient debout. Parfois, les plus audacieux posaient, par moments, une fesse sur un – hypothétiquement salubre – tabouret. Les années 60 ont vu naître les fauteuils (dits « contournés »), dérivés des fauteuils des pilotes de bombardiers B-29, dans lesquels les patients étaient... couchés. Pour atteindre son patient, il a bien fallu que le chirurgien-dentiste perde de la hauteur, donc s'assise. Autant a-t-on consacré de recherches et d'attentions au fauteuil du patient, autant celui du praticien est longtemps resté un accessoire (ne dit-on toujours pas « tabouret » ?)

Travailler assis, mais à quel prix ?

Les chirurgiens-dentistes sont devenus les champions des sitting-disorders, ces dysfonctionnements causés par la position assise. Paradoxalement, être assis fatigue ! Et fait mal : tous les praticiens souffrent (ou souffriront, les jeunes, patience... !) du dos. Ils ne sont pas les seuls : dès 16 ans, 2/3 des écoliers ont déjà modifié leur équilibre dorsal. Je vois mes enfants, âgés de 10 ans, faire leurs devoirs : ils sont quasi couchés sur la table... (fig. 1 et 2)

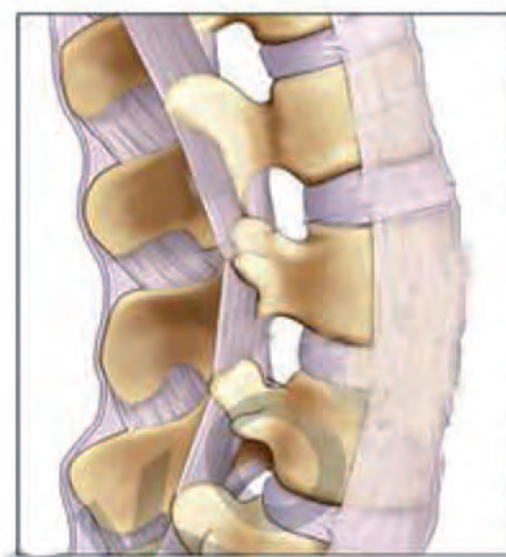


fig.1

Les chirurgiens-dentistes sont devenus les champions des sitting-disorders

De plus, nous sommes assis, mais mal : nous avons certes rapproché notre coccyx de notre patient, mais il reste du chemin, de la croupe aux lèvres ! Certains ergonomes travaillent droits comme des cierges. Les autres donnent à leur colonne une forme d'ADN : un peu de scoliose, un peu de lordose et, comme on ne veut pas faire de jaloux, on recommence avec la colonne cervicale, jusqu'à avoir la tête parallèle à la tablette. On voit très bien les molaires supérieures !

SCIENCE IS GLOBAL

NEW LEARNING EXPERIENCE



BEYOND ENDODONTICS:

ENDOEXCELLENCE, MICRO-DENTISTRY,
DENTAL TOMOGRAPHY (CBCT), BUILDUP OF ROOT
CANAL TREATED TEETH, DENTAL TRAUMATOLOGY,
PERIODONTICS & IMPLANTOLOGY

www.rootssummit2010.com

Barcelona
r o o t s
s u m m i t
2 0 1 0

June 3rd, 4th & 5th

- Hands-on and lectures with 20 experts from across the world
- Meet & Interact Face-to-Face with Colleagues & Experts
- Network friendly
- Further information and registration under: www.rootssummit2010.com