dental-tribune.com
dentaltribune.bg
tribunemedia.bg
dental.tribune.bg

DENTAL TRIBUNE

The World's Dental Newspaper • Bulgarian Edition

март 2019,
год. 17

#83

КЛИНИЧЕН СЛУЧАЙ

БИОМИМЕТИЧЕН ПОДХОД ПРИ ВЪЗСТАНОВЯВАНЕ НА IV КЛАС ДЕФЕКТИ
Клиничен случай представя проста техника за постигане на високоестетични резултати с естествени оптични характеристики. стр. 6

ЕНДОДОНТИЯ

УСЛОЖНЕНИЯ, СВЪРЗАНИ С МАКСИЛАРНИЯ СИНУС, СЛЕД ЕНДОДОНТСКО ЛЕЧЕНИЕ
Два клинични случая представят ендодонтски лечения, довели до усложнения в синуса. стр. 8

ДЕТСКА ДЕНТАЛНА МЕДИЦИНА

СЪВРЕМЕННИ НАСОКИ ЗА ЛЕЧЕНИЕ В ДЕТСКАТА ДЕНТАЛНА МЕДИЦИНА
Тази статия дава общ поглед върху практиките, базиращи се на нововъведенията днес в детската дентална медицина. стр. 16

„ОБИЧАМ УСМИВКАТА ТИ"

Минимално инвазивна реконструкция на фронтални зъби. Комбинация от 3D принтиране, прес-керамика и адхезивно циментиране

Д-р Mauricio Umeno Watanabe, Биригуи, Бразилия

Керамичните фасети представляват вариант за минимално инвазивно лечение при възстановяване на усмивката. Денталните материали и техники непрекъснато се усъвършенстват, при което се променят и етапите на работа. Адхезивното циментиране намира все по-широко приложение в практиката.

С всеки изминал ден нарастват броят на пациентите, които желаят хармонична усмивка и идеално подредени зъби. Към желанията им за козметична корекция се прибавя и това за минимално отнемане на здрави зъбни тъкани. Това налага зъбите да се препарират с минимално отнемане на зъбни тъкани, без да се налага да се правят компромиси с

стр. 4



Тълпи посетители се информират за възможностите, които денталната индустрия им предлага, по време на IDS 2017. (Фотография: Koelnmesse)

IDS 2019
СЕ УСТРЕМЯВА РЕШИТЕЛНО КЪМ ОЩЕ ПО-РЕКОРДНИ ПОСТИЖЕНИЯ

Кьолн, Германия: **Най-голямото дентално изложение ще се проведе от 12 март и ще продължи до 16 март. На площ от 170 хил. m² 38-ото издание на International Dental Show (IDS) ще представи 2260 фирми (броят продължава да расте!) от повече от 60 държави, включително световни лидери в сферата на денталната медицина, технологиите, комуникацията и организацията. Никое друго събитие в денталния свят не разполага с толкова богато разнообразие от продукти и услуги както IDS.**

С още повече международни изложители – тази година се очаква 70% от участниците да бъдат чужденци – благодарение на напредъка на дигиталната дентална медицина IDS 2019 обещава да бъде изключително изтънчено и вълнуващо преживяване за посетителите на изложението, разположено в шест големи зали. Най-голям брой представители има от САЩ, Великобритания, Репу-

стр. 2

стр. 1

блика Корея, Китай, Италия, Франция и Швейцария; ще има компании от Австралия, Бразилия, Хонконг, Индия, Испания, Турция и други. Организаторите на събитието очакват тази година то да повтори и дори да надмине рекордния брой посетители, регистрирани през 2017 г.

През гореспоменатата година изложителите са били от 59 държави, като 72% са били чуждестранни фирми. Това са със 100 на брой повече участници в сравнение с изложението от 2015 г., като тенденцията сочи, че цифрите ще нарастват и през 2019 г. За да отговори на наплива от участници и посетители, за тазгодишното издание ще бъде ангажирана и зала 5, включваща и новообособено място за храни и напитки.

Спазвайки традицията, денят на откриването ще бъде посветен на специализираната търговия и внос, като се създаде благоприятна атмосфера за преговори на място. Според независимо проучване през 2017 г. 45% от чуждестранните посетители са отговорни за решенията за нови покупки в рамките на техните фирми. 99% от интернационалните изложители са установили нови международни контакти, а 95% са завързали контакти с потенциални купувачи от Германия.

В рамките на лекционната част интернационалните експерти и водещите производители ще представят най-новите разработки и постижения в сферата на науката и изследванията, ще бъдат изнесени практически насочени лекции, предоставящи ценна информация за всяка специалност на денталната медицина.

Визирайки IDS 2017, д-р Peter Engel, президент на Немската дентална асоциация (Bundeszahnärztekammer), твърди: „IDS още веднъж отговори на репутацията си на водещо международно търговско изложение в сферата на денталната медицина“. DT

реклама

:DM DENTALNI MEGASTORE
DENTALSMART
SMART CHOICES IN DENTISTRY
DENTCOF RESEARCH

SUPER NATURAL

Registration and more information at **www.dentalsmart.biz**

Entrance fee 1500 EUR + PDV

Be DentalSmart! By accepting **Promo Code offer, Dental Tribune Bulgaria** you get **€ 500 discount** on course fee by 31.3.2019.

Join us
at Supernatural
and be a part
of our story!

MEDIA SPONSOR DENTALMEDIAGRUPA DENTAL TRIBUNE
POWERED BY mis

DENTAL TRIBUNE

Publisher/ Chief Executive Officer: Torsten R. Oemus
Chief Financial Officer: Dan Wunderlich
Director of Content: Claudia Duschek
Senior Editors: Jeremy Booth, Michelle Hodas
Clinical Editors: Nathalie Schüller, Magda Wojtkiewicz
Editor & Social Media Manager: Monique Mehler
Editors: Franziska Beier, Brendan Day, Luke Gribble, Kasper Mussche
Assistant Editor: Iveta Ramonaite
Copy Editors: Ann-Katrin Paulick, Sabrina Raaff
Business Development & Marketing Manager: Alyson Buchenau
Digital Production Managers: Tom Carvalho, Hannes Kuschick
Junior Digital Production Manager: Hannes Kuschick
Project Manager Online: Chao Tong
IT & Development: Serban Veres
Graphic Designer: Maria Macedo
E-Learning Manager: Lars Hoffmann
Education & Event Manager: Sarah Schubert
Product Manager Surgical Tribune & DDS.WORLD: Joachim Tabler
Sales & Production Support: Puja Daya, Hajir Shubbar, Madleen Zoch
Executive Assistant: Doreen Haferkorn
Accounting: Karen Hamatschek, Anita Majtenyi, Manuela Wächtel
Database Management & CRM: Annachiara Sorbo

Media Sales Managers
Melissa Brown (International)
Hélène Carpentier (Western Europe)
Matthias Diessner (Key Accounts)
Maria Kaiser (North America)
Weridiana Mageswki (Latin America)
Barbora Solarova (Eastern Europe)
Peter Witteczek (Asia Pacific)

Executive Producer: Gernot Meyer
Advertising Disposition: Marius Mezger

Dental Tribune International GmbH
Holbeinstr. 29, 04229 Leipzig, Germany
Tel.: +49 341 48 474 302 | Fax: +49 341 48 474 173
info@dental-tribune.com | www.dental-tribune.com

©2019, Dental Tribune International GmbH.
All rights reserved. Dental Tribune International makes every effort to report clinical information and manufacturer's product news accurately, but cannot assume responsibility for the validity of product claims, or for typographical errors. The publishers also do not assume responsibility for product names, claims, or statements made by advertisers. Opinions expressed by authors are their own and may not reflect those of Dental Tribune International.

ОФИС БЪЛГАРИЯ

Издава Dental Tribune България ЕООД
София 1421, кв. „Лозенец“, ул. „Крум Попов“ 56-58
office@dental-tribune.net
www.tribunemedia.bg
www.dental-tribune.com

Действителен собственик:
Уляна Винчева
Предоставената информация е съгласно чл. 7а, ал. 3 от ЗЗДПДП.

Главен редактор: Уляна Винчева
Отговорен редактор: д-р Павлина Колева
Дизайн и предпечат: Ралица Димитрова
Превод: д-р Павлина Колева
Коректор: Галя Христова
Маркетинг и реклама: Николина Илиева, тел.: 0897 958 321

Автори в броя
Д-р Mauricio Umeno Watanabe, Бириги, Бразилия
Д-р Anand R. Narvekar, Индия
Д-р Valerie Batrouni, д-р Pamela Kassabian, д-р Edgard Jabbour и д-р Philippe Sleiman, Ливан
Debora MacKenzie
Д-р Hasan EKMEKÇIOĞLU, д-р Meral ÜNÜR, Турция
Д-р Saleha Shah, Великобритания
Д-р Derek Mahony, Австралия и д-р Theodore R. Belfor, САЩ

Автори в Laser Tribune
Д-р Благовеста Янева, България
Доц. д-р Георги Томов, България

Печат: „Спектър“ АД

Българското издание на Dental Tribune е част от групата Dental Tribune International – международно издание на 20 езика, разпространявано в над 55 държави.
Съдържанието, преведено и публикувано в този брой от Dental Tribune International, Германия, е с авторското право на Dental Tribune International GmbH. Всички права запазени. Публикувано с разрешението на Dental Tribune International GmbH, Holbeinstr. 29, 04229, Лайпциг, Германия. Възпроизвеждането по какъвто и да било начин и на какъвто и да е език, изцяло или частично, без изричното писмено разрешение на Dental Tribune International GmbH и Dental Tribune България ЕООД е абсолютно забранено. Dental Tribune е запазена марка на Dental Tribune International GmbH.
Редакцията не носи отговорност за съдържанието на публикуваните реклами в броя.

ПРЕЗ АПРИЛ ЩЕ СТАНАТ ЯСНИ НАЙ-ДОБРИТЕ БЪЛГАРСКИ ДЕНТАЛНИ ПРОФЕСИОНАЛИСТИ ЗА ИЗМИНАЛАТА КАЛЕНДАРНА ГОДИНА

На 11 април в 19.00 ч. 200 официални гости от денталния бранш ще се съберат по повод изключителната церемония по награждаване в конкурса „Усмивка на годината“. Домакин на събитието ще е един от най-луксозните автомобилни шоуруми в страната – „М Кар София“ – домът на BMW и MINI в България.

Сценарият на събитието вече е ясен и доста трансформиран в сравнение с този на всички досегашни церемонии.

Освен че победителите ще получат своите призове сред красиви автомобили, има и една съществена новост, която организаторите анонсираха още миналата година. А тя е: възможност на всеки победител да представи в рамките на 5-минутна презентация своя клиничен случай от сцената на „Усмивка на годината“. Идеята е да се даде възможност на победителя лично да представи работата си и да разкаже в детайли за предизвикателствата, които е срещнал.

Събитието ще започне с коктейл за добре дошли в 19.00 ч., а самата церемония по награждаването ще стартира точно в 20.00 ч. Организаторите предвиждат изненади, с които ще направят вечерта на наградите незабравим празник за всички присъстващи.

Генерален партньор на проявата е компанията DENTSTORE. Другите компании, които избраха да подкрепят „Усмивка на годината“, са Ivoclar Vivadent, Bio Horizons, „М Кар София“. Организационен партньор на конкурса за втора поредна година е WEEMSS.

Желаещите да закупят билет за церемонията могат да го направят на уебсайта на проявата: *usmivkanagodinata.com.* DT

реклама

стр. 1

естетиката. Този баланс се постига с помощта на съвременните керамични материали и адхезивно циментиране. Затова е изключително важно клиницистът да избере материал, който оптимално да отговаря на функционалните и естетичните изисквания. Зъбите трябва да се препарират много внимателно. За да се получи хармония между възстановяванията и цялостната усмивка на пациента, е нужен огромен талант от страна на клинициста, като същевременно се съблюдават принципите за пропорционалност и симетричност. Накрая, възстановяванията се поставят, следвайки инструкциите за адхезивно циментиране. Предизвикателството е да се намери начин да се изработят ултратънки керамични фасети, които да осигуряват достатъчна здравина и стабилност. Също така е важно да се осигури здравина на връзката между възстановяванията и зъбните тъкани с помощта на прецизно адхезивно циментиране. За постигане на дългосрочен и успешен краен резултат е препоръчително да се използват добре подбрани материали.

МАТЕРИАЛИ

Оптичните свойства на съвременните керамични материали (напр. IPS e.max® Press) се доближават максимално до тези на естествения емайл. Благодарение на това фасетите имат потенциала да имитират транслуцентността на естествените зъби и да пропускат максимално светлината. Много тънки възстановявания с минимална дебелина от 0.3 мм могат да се изработят благодарение на отличните механични свойства на IPS e.max® Press. В резултат на това могат да бъдат изпълнени изискванията за минимално инвазивно лечение, тъй като се налага да се изпилят съвсем малко количество здрави зъбни тъкани. Фасетите получават крайната си здравина от силната връзка със зъбните тъкани (адхезивно циментиране). Решаващият фактор на този етап е поставянето на фасетите (протокол за циментиране). Продуктите от силикатна керамика от портфолиото на системата IPS e.max дават отлични резултати при циментиране с композитния цимент Variolink® Esthetic. Еднокомпонентният керамичен праймер Monobond® Etch&Prime, който е включен в системата с ецващия гел, се свързва с повърхностите от стъклокерамика в една лесна стъпка. Освен това ецващият гел е много по-щадящ от хидрофлуорната киселина.

Фиг. 1

Фиг. 2

Фиг. 3

Фиг. 4

Фиг. 5

Фиг. 6

Фиг. 7

Фиг. 8

Фиг. 9

Фиг. 10

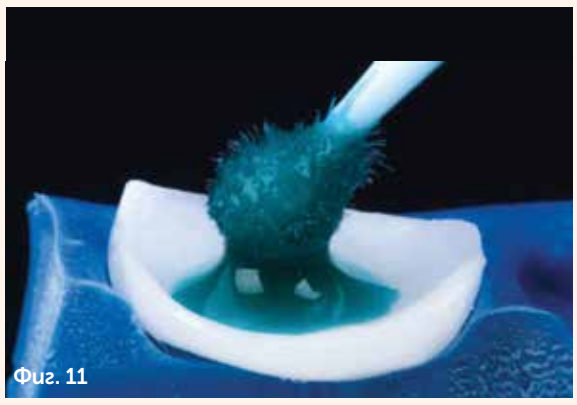
Фиг. 11

Фиг. 1 Предоперативно състояние. Пациентката желае по-привлекателно изглеждащи горни предни зъби. **Фиг. 2 и 3** Щадящо изпиляване в цервикалната зона с абразивни камъчета Arkansas. **Фиг. 4** Препариране на зъбите за фасети. **Фиг. 5** Принтираните фасети от синтетична пластмаса. **Фиг. 6 и 7** Мануална обработка на принтираните фасети с восък. **Фиг. 8** Прикрепване на восъчната матрица. **Фиг. 9** Прикрепване на възстановяванията за прес-керамика. **Фиг. 10** Финиране на керамичните фасети върху модела. **Фиг. 11** Нанасяне на Monobond Etch&Prime. **Фиг. 12 и 13** Поставяне на фасета. **Фиг. 14** Ситуацията след циментиране на всички фасети. **Фиг. 15** Доволна пациентка – желанията ѝ бяха изпълнени с минимално инвазивна намеса.

КЛИНИЧЕН СЛУЧАЙ

Пациентката желаеше по-привлекателно изглеждащи горни предни зъби (фиг. 1). Тя имаше спретнат външен вид и здрави зъби. Въпреки това обаче младата жена не харесваше формата на зъбите си. Тя си мислеше, че са прекалено тесни. Желаеше зъбите ѝ да изглеждат здрави и да имат правилна форма, което да ѝ донесе една хармонична усмивка. След първата консултация тя избра варианта с фасети. Този случай криеше доста затруднения. От една страна, здравите зъби трябваше да бъдат изпилени възможно най-щадящо. От друга страна, желанията на пациентката трябваше да бъдат изпълнени, без зъбите ѝ да изглеждат прекалено обемисти. В крайна сметка решихме да използваме ултратънки керамични фасети.

ПРЕПАРАЦИЯ

Първо беше съставен план, касаещ естетиката и функцията, с помощта на диагностичен восъчен моделаж (wax-up) на вестибуларните повърхности от горен ляв втори премолар (25) до горен десен втори премолар (15). След това започна естетичният етап от лечението. Основната цел на препарацията беше да се постигне равна дебелина на керамичните фасети с оглед на предвидения резултат. Тъй като зъбите трябваше леко да се уголемят, необходимостта от изпиляване на зъбна тъкан беше съвсем малка. За да се избегнат свръхконтурирането на границите и рискът от гингивално възпаление, беше внимателно създаден праг в шийката на зъба с помощта на абразивни камъчета Arkansas (фиг. 2–4).

ИЗРАБОТВАНЕ НА ФАСЕТИТЕ В ЛАБОРАТОРИЯТА

IPS e.max Press е отличен материал за изработване на фасети. В първия етап от изработката бяха използвани дигитални технологии. Гипсовият модел беше дигитализиран. След това бяха изработени ултратънките фасети с CAD софтуер. Бяха изработени от синтетична пластмаса, която изгаря без остатък (3D принтиране). Принтираните фасети бяха с минимална дебелина от 0.3 мм, която служеше отлично като основа за ръчно моделиране на истинските фасети (фиг. 5). Беше нанесен съвсем малко восък за постигане на идеалните пропорции. Формата на зъбите в инцизалната и апроксималната зона беше коригирана с восък. Целта беше да се създаде равен вид на вестибуларните повърхности от зъб 15 до 25 (фиг. 6 и 7).

Предимствата на принтираните фасети бяха осезаеми при подготовката на възстановяванията от прес-керамика – те са сравнително стабилни, което значително улеснява процеса на отливане. Моделът беше опакован, пресован (IPS e.max Press) и почистен по конвенционалния начин (фиг. 8 и 9). Финирането на тънките фасети беше сведено до няколко стъпки. Фасетите бяха полирани и след това изпратени в денталния кабинет (фиг. 10).

АДХЕЗИВНО ЦИМЕНТИРАНЕ

В денталната практика възстановяванията трябва първо да бъдат изпробвани и оценени по отношение на формата и транслуцентността им. За тази цел се препоръчва употребата на водоразтворима try-in паста при изпълнение на пробата. Цветът съответства на този на фотополимерния композит. В резултат на това е възможно да се направи надеждна оценка на естетиката. След почистването на зъбите и фасетите бяха изпробвани възстановяванията – първоначално всяка фасета беше изпробвана поотделно и след това бяха изпробвани всички фасети заедно.

Адхезивното циментиране на керамичните възстановявания изисква особено внимание. За постигане на устойчива връзка в дългосрочен план е от изключително голямо значение внимателното изпълнение на тази стъпка и спазването на протокола за циментиране. За кондициониране на керамичните възстановявания беше използван еднокомпонентният керамичен праймер Monobond Etch&Prime.

Праймерът беше нанесен върху контактната повърхност с микроапликатор за 20 секунди, за да се отстранят слюнката и остатъците от силикон (фиг. 11). През 40-те секунди време за въздействие ецващият гел увеличи контактната повърхност и я направи по-грапава. След това праймерът беше измит и възстановяванията бяха подсушени със струя въздух в продължение на 10 секунди. Последва реакцията между силана и активираната стъклокерамика. Вследствие на това се получи тънък слой химически активиран силан, който осигурява здрава и надеждна връзка със зъбите. Още едно предимство на Monobond Etch&Prime е това, че ецва и свързва в една стъпка. Това улеснява деликатния етап на поставяне на конструкциите и увеличава ефективността му.

След препариране на зъбните повърхности съгласно изискванията за адхезивно циментиране фасетите бяха циментирани с фотополимерен композит (Variolink Esthetic LC, цвят: светъл; фиг. 12 и 13). Течливостта и плътността на материала са добре балансирани, което улеснява работата с него. Това ще рече, че фасетите могат да се циментират с относителна лекота. След като бяха премахнати всички остатъци, беше направена последната фотополимеризация. Циментната връзка беше покрита с глицеринов гел (Liquid Strip). В последната стъпка от поставянето бяха финирани границите.

КРАЕН РЕЗУЛТАТ

С керамичните фасети беше постигната предварително набелязаната цел (фиг. 14). Горните фронтални зъби изглеждаха много по-добре – както желаеше и пациентката, а бяха също така и малко по-светли. Те се вписваха идеално в контекста на цялото съзъбие и на характеристиките на лицето. Меките тъкани се адаптираха бързо към новосъздадената ситуация. Желанията на пациентката бяха изпълнени – новата ѝ усмивка беше постигната без значително отнемане на зъбни тъкани (фиг. 15).

ЗАКЛЮЧЕНИЕ

Съвременните керамични материали като IPS e.max Press дават възможност зъбите да се възстановяват с минимално инвазивно препариране. Могат да бъдат изработени дори ултратънки фасети (минимална дебелина 0.3 мм). Керамичните възстановявания се циментират със съответния течен композит Variolink Esthetic. Еднокомпонентният стъклокерамичен праймер предлага ецване и бондинг на стъклокерамичните повърхности в една стъпка. В резултат на това е необходим само един протокол за различните видове керамика. Това улеснява значително ежедневните дейности и повишава ефективността на денталната практика. DT

Фиг. 12

Фиг. 13

Фиг. 14

Фиг. 15

Редакционна бележка: Статията „Обичам усмивката ти“ – минимално инвазивна реконструкция на фронтални зъби

Комбинация от 3D принтиране, прес-керамика и адхезивно циментиране” е публикувана за първи път в сп. Dentistry, бр. 2, 2018 г.

За автора:

Може да се свържете с **g-р Mauricio Umeno Watanabe** на следния имейл адрес: mauriciowatanabe@yahoo.com.br

ПРЕДВАРИТЕЛНА ПРОГРАМА НА
ВТОРИ НАУЧЕН КОНГРЕС на ФДМ–Пловдив
СЪВМЕСТНО С РК НА БЗС–ПЛОВДИВ
„НАУКА И ПРАКТИКА – РЪКА ЗА РЪКА“ –
12.04.–13.04.2019 г.,
ФДМ–ПЛОВДИВ

12.04.2019 Г., ПЕТЪК
„Аула Магна“

13.00–14.00 ч. – **Регистрация.**

14.00–14.30 ч. – **Откриване.**

14.30–15.15 ч. „Безметални протези. Надежди и реалност“. Лектор: Проф. Игор Лебеденко, Русия.

15.15–15.30 ч. – **Търговска презентация.**

15.30–16.15 ч. – **„Електронно здравеопазване и теледентална медицина – новите инструменти на общественото дентално здраве“.** Лектор: Д-р Никола Жираду, д.м., Франция.

16.30–18.00 ч. – **Дискусия на тема „Нормативна регулация на денталната професия, или как да избегнем сблъсъка с контролните органи“.** Дискусията е част от съпътстващата програма на събитието.

18.00 ч. – **Welcome коктейл.**

13.04.2019 Г., СЪБОТА

„Аула Магна“

09.00–10.30 ч. – **„Мениджмънт на меките тъкани около имплантати в естетичната зона“.** Лектор: Д-р Самуел Хубер, Швейцария.

10.30–10.45 ч. – **Търговска презентация.**

10.45–11.30 ч. – **„Особености на протетичното лечение на пациенти в напреднала възраст“.** Лектор: Проф. Михаил Деев, Русия.

11.30–13.00 ч. – **„Методи за регистрация движенията на ТМС, диагностика и елиминиране на нарушенията“.** Лектор: Д-р Вячеслав Битно, Беларус.

13.00–14.00 ч. – **Постерна секция.**

14.00–15.30 ч. – **„Апикалната микрохирургия – прецизно решение на точните проблеми“.** Лектор: Д-р Милен Димитров, България.

15.30–15.45 ч. – **Търговска презентация.**

16.00–18.00 ч. – **Орални презентации.**

Първа аудитория

09.00–10.30 ч. – **Ортодонтски панел на тема „Ортодонтията в практиката“.** Лектори: Проф. Лаура Андреева, България, ФДМ–София, и колектив асистенти от ФДМ–Пловдив и ФДМ–Варна.

10.30–10.45 ч. – **Търговска презентация.**

10.45–12.15 ч. – **„Ендодонтско лечение на постоянни зъби с незавършено кореново развитие – актуализиран обзор“.** Лектор: Д-р Ирис Слуцки–Голдберг, д.м., Израел.

12.15–13.00 ч. – **„Контрол на болката в денталната медицина“.** Лектор: Доц. д-р Деян Нейчев, д.м., България.

13.00–14.00 ч. – **Обедна почивка.**

14.00–14.45 ч. – **„Минимално инвазивна аугментация на папили“.** Лектор: Доц. д-р Елена Фиркова, д.м., България

14.45–15.30 ч. – **„CAD/CAM имплантологично планиране с 3D принтирани хирургични водачи“. Лектор: Доц. Ангелина Влахова, д.м.**

СЪПЪТСТВАЩА ПРОГРАМА/ПРАКТИЧЕСКИ КУРСОВЕ:

„Аугментация на меките тъкани около зъбни имплантати“.
Водещ курса: Д-р Самуел Хубер.
Цена на курса: 250 лв.
Брой участници: до 18.

„SiroLaser Blue – следващото ниво в лазерната дентална медицина“ (теоретично-практически курс).
Водещ курса: Доц. д-р Георги Томов, д.м.
Цена на курса: 300 лв.
Брой участници: до 6.

„Специфични особености при изолацията и директното възстановяване на временни и постоянни детски зъби“.
Водещ курса: Д-р Йордан Търпоманов.
Цена на курса: 200 лв.
Брой участници: до 10.

„Работа с лицева дъга“.
Водещ курса: Доц. д-р Диян Славчев, д.м.
Цена на курса: 150 лв.
Брой участници: до 10.

„Приложение на PRF в денталната имплантология – презервация на алвеолата и синус-лифт“.
Водещ курса: Доц. д-р Иван Ченчев, дм.
Цена на курса: 300 лв.
Брой участници: до 10–12.

За подробна информация относно условията за записване в курсовете и такса участие в конгреса посетете сайта на РК на БЗС–Пловдив:
www.rkplovdiv-bzs.com

реклама

БИОМИМЕТИЧЕН ПОДХОД ПРИ ВЪЗСТАНОВЯВАНЕ НА IV КЛАС ДЕФЕКТИ

Д-р Anand R. Narvekar, Индия

ВЪВЕДЕНИЕ

Естетичните изграждания с композит играят основна роля при директните възстановявания в денталната практика днес. Клиницистите имат възможността да възстановяват зъбите на пациентите със съответните индивидуални особености, наподобяващи максимално естествените зъби.

Възстановяванията във фронталната естетична зона често поставят уменията на клиницистите на изпитание, поради което е важно да се планира внимателно, като се съчетават умения и знания. Прилагането в практиката на концепцията за минимално инвазивна естетична дентална медицина (Minimally invasive Cosmetic Dentistry, MiCD), представена от д-р Sushil Koirala, чиято основна цел е запазване на естествените зъбни структури, допринесе значително за постигането на предвидими резултати, които надминават очакванията на пациентите.

Фрактурата на горните централни резци е сред най-често срещаните дентоалвеоларни травми в постоянното съзъбие. Настоящият клиничен случай представя една проста техника за постигане на високоестетични резултати с естествени оптични характеристики при възстановяване на IV клас дефекти с помощта на Beautifil II LS за директно биомиметично изграждане.

КЛИНИЧЕН СЛУЧАЙ

Пациент на 35-годишна възраст посети кабинета ни по повод на отчупени фрагменти от горните му фронтални зъби (#11, 21) вследствие на травма от детството, без да има оплаквания от болка или повишена чувствителност. Пациентът желаеше подобряване на вида на усмивката с минимално инвазивна намеса.

ПЛАН НА ЛЕЧЕНИЕ

След интраоралния преглед бяха направени снимки (фиг. 1) и беше изготвен лечебен план, като бяха взети под внимание високите изисквания на пациента за естетично възстановяване с минимално инвазивна намеса.

Фиг. 1

Фиг. 2

Фиг. 3

Фиг. 4

Фиг. 5

Фиг. 6

Фиг. 7

Фиг. 8

Фиг. 9

Фиг. 10

Фиг. 11

Фиг. 12

Фиг. 1 Фрактурирани инцизални ръбове на горните централни резци.
Фиг. 2 Черно-бяла снимка, направена с разцветка Vita Shade за оценка на яркостта, цветът A2 пасва по-добре на естественото съзъбие в сравнение с A1.
Фиг. 3 Изглед лабиално на изграждането с композит върху модела, показващ разликите във фрактурата на инцизалните ръбове.
Фиг. 4 Изолация с кофердам и лигатури от конец за зъби.
Фиг. 5 Дълга фаза лабиално на фрактурираните зъби.
Фиг. 6 Заглаждане на инцизалния ръб с черен диск Super Snap.
Фиг. 7 Силиконов ключ, проверен интраорално след поставяне на кофердам.
Фиг. 8 Палатинална стена, направена с Shofu Injectable, цвят на емайла INC.
Фиг. 9 Изграждане на дентин със Shofu Beautifil II LS A20, забележете различното количество, поставено във всеки зъб.
Фиг. 10 Поставен тънък слой Beautifil II LS, цвят A2 след поставяне на матрица Garrison със силиконово клинче между двата централни резеца за по-добър контакт и контур на зъбите.
Фиг. 11 Поставен финален слой емайл с Beautifil II LS, цвят на емайла HVT за постигане на висока транслуцентност и дооформен с четка за рисуване с хоризонтални движения.
Фиг. 12 След контуриране полирането беше направено с камъче Dura-White.

Материали

Препариране на зъбите – диамантен борер FG, груб диск Super-Snap (черен).

Възстановяване – Beautifil LS – цвят A2O, A2, Beautifil Injectable – цвят INC, Beautifil II.

Емайл – цвят HVT (High-Value Translucent enamel shade).

Бондинг система – ецващ гел и 2-стъпкова адхезивна система (FL-Bond II).

Финиране и полиране – фин диамантен борер (червен цвят), OneGloss, Super-Snap X-Treme, полирна паста Direct Dia, полирен диск Super Snap Buff Disk.

РЕСТОРАТИВНА ТЕХНИКА – СТЪПКА ПО СТЪПКА

Избор на цвят

За избор на цвят беше използвана разцветката Vita Shade при намокрени зъби. Препоръчва се черно-бяла снимка за определяне на яркостта. Беше избран цвят A2 (фиг. 2).

Mock Up

■ Взима се отпечатък и се отлива модел от твърд гипс. Свободоръчно бяха изградени двата зъба с композит за оценка на крайния резултат. Бяха внимателно анализирани и двата зъба, при което се установи, че всеки зъб изисква различна послойна техника за нанасяне на композитния материал (фиг. 3).

■ Изработване на силиконов ключ от гипсовия модел за създаване на емайлова стена палатинално, по която да се води изграждането на зъбите.

Препариране на зъбите

■ Изолация с кофердам от премолар до премолар, лигатури с конец за зъби за допълнителна ретракция на гингивата и елиминиране на риска от контаминация с гингивална течност (фиг. 4).

■ Оформяне на дълга фаза от двете страни – лабиално и палатинално, със заоблено конично диамантено борче за получаване на плавен преход на композита към зъба (фиг. 5). Финиране с черен диск Super Snap, за да се избегне оставянето на неподплатен емайл (фиг. 6).

■ Силиконовият ключ се проверява интраорално и коригира, за да пасне идеално (фиг. 7).

■ Тефлонова лента се поставя на съседните зъби, за да се предпазят от инцидентно попадане на ец и бонд.

Възстановяване

■ Селективно ецване на емайла с 32% ортофосфорна киселина, нанесена с микроапликатор, и допълнително ецване на емайла вестибуларно. Изплакване на ецващия гел обилно с вода за 20 секунди. След внимателно подсушаване се вижда матово оцветен емайл.

■ Използване на 2-стъпкова адхезивна система FL-BOND II. Първо, нанасяне на праймер, който след 10 сек. бива подсушен с въздушна струя, след това нанасяне на бонд, отстранява се внимателно излишното количество бонд с аспиратор и се фотополимеризира за за 10 секунди.

■ Създаване на палатинална стена с композит Beautifil Injectable, цвят на емайла INC. Благодарение на отличните му манипулативни качества може да се създаде гладка палатинална стена.

Клиничен съвет: Този метод спестява времето за работа при финиране и полиране (фиг. 8).

■ Изграждане на дентин със слой Beautifil II LS, цвят A2O, върху палатиналната стена за блокиране преминаването на светлина. Беше нанесено по-голямо количество на зъб 21 в сравнение със зъб 11 поради разлики в големината големината на фрактурата (фиг. 9).

■ За получаване на добър контакт и преходен профил, както и за по-добро контуриране бяха поставени матрица Garrison Anterior №1 и жълто клинче между централните резци. Беше нанесен тънък слой Beautifil II LS, цвят A2, като беше оставено достатъчно място за нанасяне на

финалния емайлов слой (фиг. 10).

■ Беше възстановен финалният слой емайл с Beautifil II High-Value translucent (цвят на емайла HVT) за пресъздаване на естествените характеристики на повърхността и постигане на естетичен резултат. Емайловият слой беше загладен с помощта на четка за рисуване (фиг. 11).

Клиничен съвет: Финалното фотополимеризиране се прави след нанасяне на глицерин, за да се избегне получаването на кислород-инхибиран слой.

Финиране и полиране

■ Внимателно отстраняване на кофердама, преди да се премине към финиране и полиране.

■ Първата стъпка от финирането беше да се маркират линейните ъгли.

■ Контурирането беше направено с фино игловидно борче (червен цвят) и полирен диск Super Snap (лилав цвят).

■ Бяха проверени високите контакти и коригирани с артикулационна хартия 40 микрона в статична оклузия и артикулационна хартия 200 микрона в динамична оклузия.

■ Финирането беше направено с камъче Dura White (фиг. 12) и One gloss.

Клиничен съвет: Избягвайте докосването на линейните ъгли за по-естествен контур.

■ Полирането беше направено със зелен и червен диск Super Snap X-Treme (фиг. 13) до получаване на бляскава и гладка композитна повърхност.

■ Финалното полиране беше направено с диамантена паста Direct Dia и полирен диск Super Snap Buff Disk за постигане на бляскава повърхност като при естествените зъби.

■ Контролен преглед след една седмица за оценка на възстановяването, за заснемане на снимки от различни ъгли след рехидратация и за проверка на контура и анатомията на зъбите (фиг. 17).

РЕЗУЛТАТИ

Често се оказва трудно възстановяването на инцизални ръбове с малки фрактури, тъй като наличното пространство за работа и смесване на различни композитни цветове е ограничено.

Правилното разбиране на композитните материали и оптичните свойства на различните цветове опакерен дентин, дентин и емайл улеснява възможността да се смесят различни цветове при този пациент и да се създадат възстановявания, които да бъдат в унисон с естественото съзъбие.

Вниманието към всеки детайл беше ключът за постигане на отлични характеристики на повърхността на възстановяванията и оптимизиране на крайния естетичен резултат.

Използването на подходящ протокол за финиране и полиране допринесе за постигането на блестяща композитна повърхност, подобна на тази на гланцирана керамика или на естествените зъби, както се вижда на снимките от близък план.

ЗАКЛЮЧЕНИЕ

Снимките, направени преди и след лечение на този пациент, показват, че е възможно да бъдат направени успешни възстановявания, наподобяващи естествените зъби, като се подхожда консервативно, с щадящо препариране на зъбите, правилен избор на композит и цветове и подходящо финиране и полиране след това. DT

Редакционна бележка: Статията е публикувана за първи път в Dental Tribune Middle East & Africa, бр. 6, 2018 г.

Фиг. 13

Фиг. 14

Фиг. 15

Фиг. 16

Фиг. 16

Фиг. 13 Полиране със зелен диск Super Snap X-Treme, след това с розов, след който ясно се вижда гладката повърхност на зъба и отраженията по нея. **Фиг. 14** Снимка интраорално, показваща окончателното възстановяване. **Фиг. 15** Снимка, включваща състоянията преди и след, насложени едно върху друго, показваща обхвата на композитното изграждане. **Фиг. 16** Изглед фронтално на предните зъби на горна челюст, показващ естетичния резултат, постигнат с биомиметично възстановяване с композит – транслуцентност, подобна на естествените зъби и съответните характеристики в инцизалната област. **Фиг. 17** Страничен изглед на двете зъбни дъги при протрузия 1 седмица след лечение, показващ рехидратираните зъби и естетичните възстановявания.

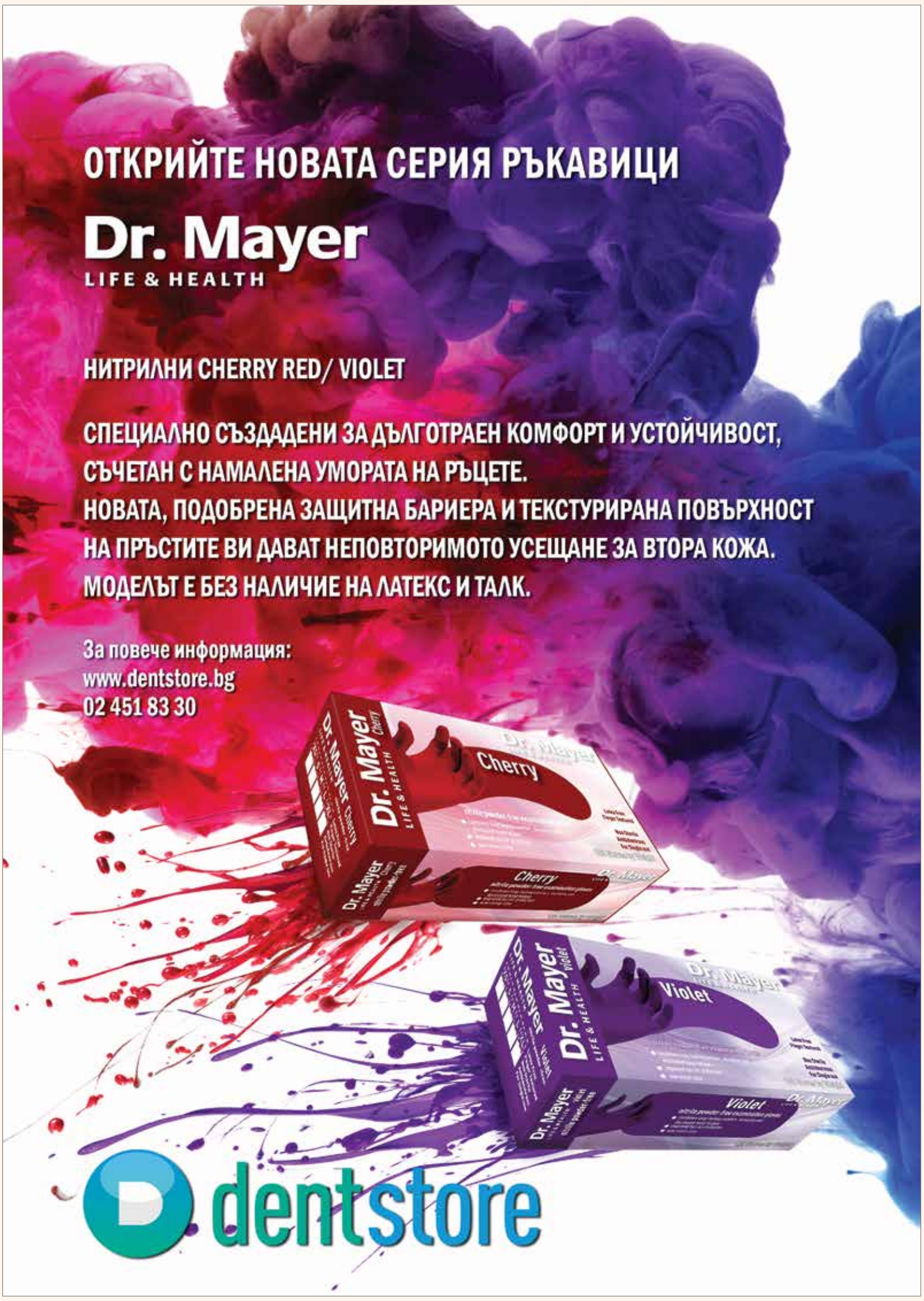

реклама

УСЛОЖНЕНИЯ, СВЪРЗАНИ С МАКСИЛАРНИЯ СИНУС, СЛЕД ЕНДОДОНТСКО ЛЕЧЕНИЕ

Д-р Valerie Batrouni, д-р Pamela Kassabian, д-р Edgard Jabbour и д-р Philippe Sleiman, Ливан

ВЪВЕДЕНИЕ

Максиларният синус е най-голямата параназална кухина и лежи над processus alveolaris на горната челюст[1]. Топографо-анатомичните съотношения между горните молари и максиларния синус налагат особено внимание при провеждане на ендодонтско лечение на тези зъби.

Смята се, че през последните години се увеличават случаите на одонтогенен синуит. Едно потенциално обяснение за привидно зачестилите случаи на одонтогенен синуит са подобрените възможности на образната диагностика и особено компютърната томография, достъпна в самите дентални клиники[2].

Действително много инциденти могат да настъпят по време на ендодонтска терапия, които да увредят максиларния синус, и това важи още от фазата на химична и механична обработка на каналите. При преминаване на #10 K-пила (Kerr Dental) отвъд апекса може да се перфорира синусната мембрана, а периодонталният лигамент да бъде увреден и неустойчив на налягане, което прави навлизането на ириганти под налягане в максиларния синус особено лесно. Инцидентното екструдиране на натриев хипохлорид в горночелюстния синус може да предизвика усещане за парене, придружено от кървене от носа, преглъщане на кръв и затрудняване на дишането[3]. Употребата на системата EndoVac (използваща отрицателно налягане; Kerr Dental) осигурява безопасното навлизане на ириганти до апикалната трета на кореновия канал[4].

Що се касае до фазата на обтуриране, ендодонтските сийлъри, съдържащи цинков оксид, се считат за благоприятна среда за развитие на Aspergillus (вид гъбички). Авторите са на мнение, че трябва да се има предвид възможността максиларният синус да бъде заразен със спори от замърсена каналопълнежна паста[5].

КЛИНИЧЕН СЛУЧАЙ 1

Пациент беше насочен към нашата клиника поради проблем със счупени ендодонтски инструменти. Пациентът е пилот и се оплакваше от изтичане на гной от носа при полет. От предоперативната рентгенография (фиг. 1) стана ясно, че има два счупени инструмента в медиалните канали на горен ляв шести зъб и един гутаперков щифт, преминаващ през апекса на палатиналния канал. Назначих iCAT сканиране и от него се установи наличието на възпалителен ексудат, запълващ левия максиларен синус (фиг. 2), а гутащифтът очевидно проникваше в синусната кухина. При проследяване на последователните срезове ясно се разграничиха двата сепарирани инструмента в медиалните канали (фиг. 3 и 4), както и още една пила, навлизаща в синуса, но без да има контакт с кореновите канали (фиг. 5). Използвайки различни филтри, успяхме да визуализираме пилата още по-добре (фиг. 6–9), както и възпалението в синуса и останалите счупени инструменти. Освен това локализирахме по-точно в пространството разположението на гутаперковия щифт, навлизащ в синуса.

Фиг. 1

Фиг. 2

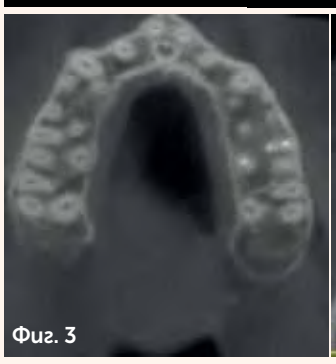
Фиг. 3

Фиг. 4

Фиг. 5

Фиг. 6

Фиг. 7

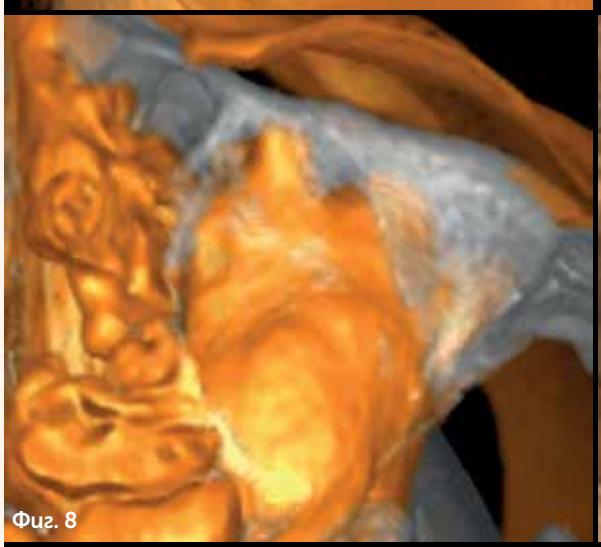
Фиг. 8

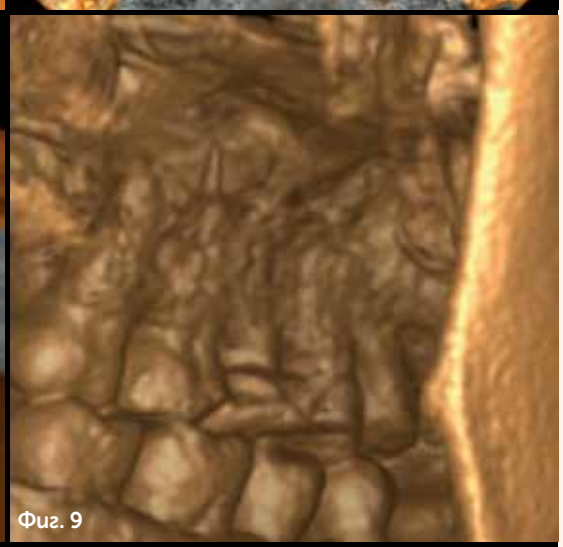
Фиг. 9

Лечебният план предвиждаше да опитам да разреша проблемите чрез конвенционална ендодонтска терапия и при необходимост да извърша ендодонтска микрохирургия с цел да запазя зъба. Чрез H-пила успях да премахна гутаперковия щифт от палатиналния канал, но беше невъзможно да се байпасират или дори да се достигнат с ултразвуков накрайник сепарираните инструменти в медиалните канали. Прецених, че е по-добре да не преразширявам каналите и по този начин да рискувам да се случат други усложнения като перфорация на каналите, вместо това реших да запечатам каналите (фиг. 10). Веднага пристъпих към микрохирургична апикотомия с прерязване на апикалните 3 мм от медиалните канали, използвайки Impact Air handpiece (SybronEndo), при което директно наблюдавах Шнайдеровата мембрана на мястото, където третата пила едва се крепеше (фиг. 11 и 12). Успях внимателно да я уловя и да я отстраня (фиг. 13). Фигура 14 илюстрира постоперативния резултат след извършване на ретроградната хирургия на медиалните канали.

КЛИНИЧЕН СЛУЧАЙ 2

Пациент с оплаквания от тъпа болка в областта на горен молар беше реферран към нашата практика. На предоперативната рентгенография се наблюдаваше разнообразие от различни каналопълнежни средства – единичен гутаперков щифт, композитен цимент и сребърни щифтове, като някои бяха счупени и едно парче стърчеше през апекса. При по-внимателен анализ на синусната мембрана установихме, че тя е перфорирана поради възпалителен/инфекциозен процес, който е прераснал в развитието на синуит (фиг. 15).

Използвайки микроскоп, ул-

Фиг. 10

Фиг. 11

Фиг. 12

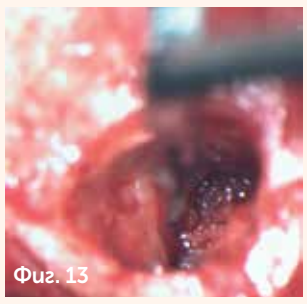
Фиг. 13

Фиг. 14

Фиг. 15

Фиг. 16

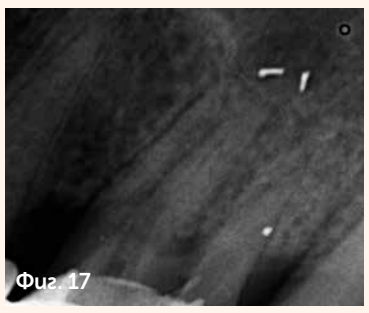
Фиг. 17

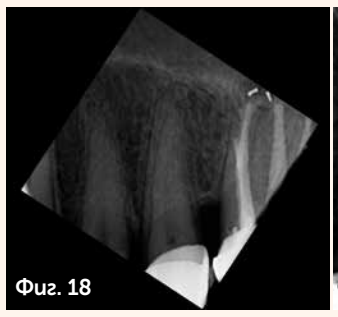
Фиг. 18

Фиг. 19

ултразвукови накрайници и K3XF ротационни инструменти (Kerr Dental), успях да премахна всички предишни каналопълнежни материали, след което се наложи да поставя сухо памуче и временна обтурация, понеже пациентът се измори от дългото посещение и трябваше да преустановим работа (фиг. 16). На фиг. 17 се виждат малки парченца от сребърния щифт, които бяха преминали отвъд апекса на медиалния канал, но благодарение на макроканюлата на системата EndoVac успях да ги извадя и да завърша химичната обработка на кореноканалната система.

На фигура 18 е изобразена ситуацията веднага след запълване, като фокусът е върху пълнежа на медиалните канали, видимо е леко подобрение на състоянието на Шнайдеровата мембрана. Фигура 19 илюстрира проследяването след три месеца с почти пълно затваряне на мембраната и новообразувана кост по пода на синуса.

ДИСКУСИЯ

Максиларният синус е локализиран по-ниско от пода на назалната кухина и е по-тясно свързан с горните зъби[6]. Някои изследвания сочат, че палатиналният корен на шестите горни зъби най-често се намира в горночелюстния синус[7], докато според други проучвания медиобукалните корени на седмите зъби са тези, които най-често проминират в синуса[8].

За диагностицирането на одонтогенния максиларен синуит е нужен внимателен клиничен и рентгенологичен анализ. Смята се, че случаите на одонтогенен синуит са зачестили[9], или поне по-често сме наясно, че това състояние е налице. Възможно обяснение е наличието на подобрени методи за образна диагностика, като например компютърната томография, достъпна в дентални-те практики[10]. CBCT предоставя възможност за точна оценка на количеството и качеството на костта около апексите на дисталните горни зъби без наслагване на образи на други зъби и околни структури и дава ясна представа за съотношенията на корените и апексите спрямо синуса и синусната мембрана. Ако Шнайдеровата мембрана е с дебелина 0.5 мм или повече, независимо от наличието или липсата на апикална радиолуцентност зъбът се счита, че е с инфектирана коренова система. Перфорацията на синусната мембрана може да има редица последици, като например намалена устойчивост срещу инфекции, а най-често срещаните усложнения са кървене от носа, запушване на синуса и остър или хроничен максиларен синуит[13].

Изследвания посочват, че при наличие на периапикална лезия се освобождават агресивни увреждащи фактори като колагенази и лизозомални ензими, които са резултат от пулпната некроза, водят до разрушаване на периапикалните тъкани и могат да достигнат до максиларния синус[11]. Бактериите и токсините от апикалната лезия могат да инфилтрират максиларния синус чрез директна дифузия през трабекулите на максиларната кост или индиректно по кръвоносен и лимфен път, което да предизвика задебеляване на синусната мукоза[12].

По време на обтуриране на кореноканалната система екструдирането на каналопълнежни средства зависи от техниката на запълване и уменията на оператора: каналите може да са преразширени и апикалният форамен да е нарушен, което да доведе от своя страна до екструдиране на обтурационен материал в синуса. Освен това бактериите могат да колонизират препреснатия материал и да поддържат апикално възпаление/инфекция[14]. Екструдирането на сийлър, съдържащ цинков оксид, се смята за благоприятна среда за развитие на Aspergillus. Според авторите на настоящата публикация е възможно навлизане на спори в синуса посредством заразени каналопълнежни средства[15].

За автора:

Д-р Philippe Sleiman
е доцент във Факултета по дентална медицина към Lebanese University в Бейрут, Ливан. Можете да се свържете с него на следния имейл адрес: profsleiman@gmail.com.

ПРЕПОРЪЧВАМЕ СПАЗВАНЕТО НА СЛЕДНИТЕ ПРАВИЛА С ЦЕЛ ДА СЕ НАМАЛИ РИСКЪТ ОТ ЯТРОГЕННИ ГРЕШКИ:

1. Работната дължина да се определи при първото навлизане до края на канала и да се спазва по време на фазата на разширяване.
2. Поддържайте еднаква работната дължина на ротационните инструменти чрез поставяне на две гумени стоперчета едно до друго и замервайте наново работната дължина след завършване на коронарния флеъринг (премахване на дентиновите триъгълници в коронарната 1/3).
3. Използвайте система за иригация с отрицателно налягане (вакуум), за да избегнете риска от екструдиране на иригант отвъд апекса.
4. Подберете подходящ размер на гутащифта с осезаем tug-back и спазвайте правилата на избрания от вас протокол за обтуриране, за да избегнете екструдирането (или свръхпрепресването) на материал отвъд апекса и в максиларния синус.
5. Спазвайте дозировките при разбъркване на сийлъра, така че да е с кремообразна консистенция, а не твърде течлива, както и не използвайте лентуло, за да напълните докрай и твърде агресивно канала със сийлър. DT

Редакционна бележка: Статията "Усложнения, свързани с максиларния синус, след ендодонтско лечение" е публикувана за първи път в cn.Roots, бр. 3, 2018 г.

реклама