



ΕΝΤΥΠΟ ΚΛΕΙΣΤΟ ΑΡ. ΑΔΕΙΑΣ 2054/2006 ΚΕΜΠ.Α.Θ.

DENTAL TRIBUNE

The World's Dental Newspaper | Greek Edition

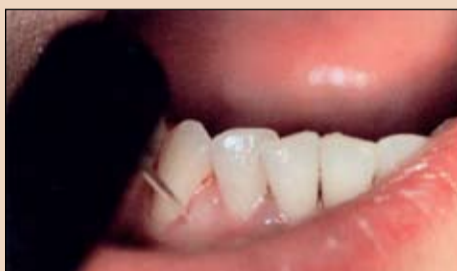ΕΛΛΑΔΑ, ΝΟΕΜΒΡΙΟΣ - ΔΕΚΕΜΒΡΙΟΣ 2011

www.dental-tribune.gr



ΤΟΜΟΣ 7, ΤΕΥΧΟΣ 39

Σύγχρονη Τεχνολογία



Η χρήση των συστημάτων laser στην προληπτική οδοντιατρική
Απλοποιήστε και διατηρήστε την οδοντική υγιεινή στο ιατρείο σας. Επενδύστε στην τεχνολογία Laser και σε ένα υψηλότερο επίπεδο στοματικής υγείας των ασθενών σας.

→ σελίδα 22

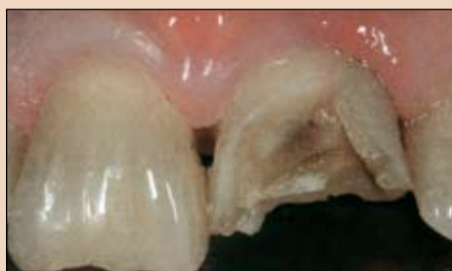Πρακτικά Θέματα



Πως να αυξήσετε τον κύκλο των εργασιών σας με την αισθητική οδοντιατρική
Οι άνθρωποι εκτιμούν ένα όμορφο χαμόγελο ακόμη και με τη σημερινή οικονομική κατάσταση. Το κλειδί για να παρουσιάσουμε στους ασθενείς τα οφέλη της Αισθητικής Οδοντιατρικής ξεκινά με την παρουσίαση ενός περιστατικού που δίνει κίνητρο κι είναι συναρπαστικό.

→ σελίδα 10

Κλινικά Θέματα



Αποφυγή και πρόληψη τραυματισμών του στόματος και του προσώπου σε αθλητικές δραστηριότητες
Οι οδοντικοί τραυματισμοί αποτελούν το συχνότερο τύπο στοματοπροσωπικού τραυματισμού σε αθλήματα. Λόγω της συχνότητας των αθλητικών τραυματισμών και του γεγονότος πως οι αθλητές συμμετέχουν σε όλο και μικρότερες ηλικίες, ένα σύγχρονο οδοντιατρείο θα πρέπει να παρέχει εξατομικευμένους νάρθηκες τύπου III στους ασθενείς του.

→ σελίδα 18

MORITA

Πριν επιλέξετε οποιαδήποτε χειρολαβή **ρωτήστε για την καλύτερη**

Dental Concept e.p.e.

Τηλ. Επικοινωνίας: 210 7775498 Fax: 210 7758188
e-mail: info@dentalconcept.gr www.dentalconcept.gr

www.dentalservice.gr

- επισκευές οδοντιατρικών μηχανημάτων
- επισκευές οδοντιατρικών συσκευών
- επισκευές οδοντιατρικών χειρολαβών

Εν Συντομία

Τα ιχθυέλαια καταπολεμούν τα νοσήματα των ούλων

Πρόσφατα δημοσιευμένη έρευνα υποστηρίζει πως τα πολυακόρεστα λιπαρά οξέα (ΠΛΟ) που συναντώνται σε τρόφιμα όπως λιπαρά ψάρια και ξηρούς καρπούς, βοηθούν στη διατήρηση της στοματικής υγείας, καθώς έχει αποδειχθεί πως βοηθούν στη μείωση του κινδύνου ουλικών νοσημάτων και περιοδοντίτιδας.

→ DT σελίδα 24

www.dental-tribune.gr

Και όμως... μπορούμε!

Σύμφωνα με τα αποτελέσματα της έρευνας που πραγματοποίησε η Ελληνική Οδοντιατρική Ομοσπονδία προκύπτει ότι, το 50% των εφήβων και ενηλίκων δεν έχει διαθέσει συνολικά μέχρι σήμερα ούτε 50€ για την στοματική του υγεία, το 87% των παιδιών έως 6 ετών δεν έχει επισκεφθεί ποτέ τον οδοντίατρο και το 92% της τρίτης ηλικίας δεν έχει επαρκή οδοντιατρική περίθαλψη. Συνεπώς οι Έλληνες οδοντίατροι δουλεύουν με το 40% περίπου του πληθυσμού της χώρας.

Εάν μέχρι πρότινος ήταν ευχαριστημένοι έχοντας το 50% του πληθυσμού στις οδοντιατρικές τους καρέκλες, πως θα αντιδράσουν τώρα μέσα σε αυτό το θολό περιβάλλον που δημιουργεί η κρίση;

Τα απογοητευτικά, στην κυριολεξία, αποτελέσματα της έρευνας δείχνουν ξεκάθαρα

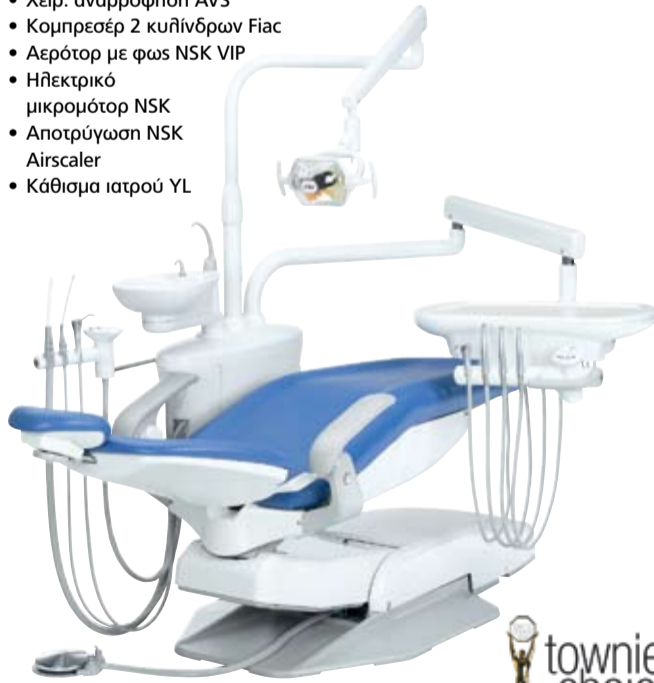→ DT σελίδα 32

Προσφορά πακέτου **a dec 200**

10.900€ + Φ.Π.Α

5 έτη εγγύηση
εισαγωγής 100% από Η.Π.Α

- Έδρα
- Πτυελοδοχείο
- Ταμπλέτα
- Προβολέας Adec200
- Χειρ. αναρρόφηση AVS
- Κομπρεσέρ 2 κυλίνδρων Fiac
- Αερότορ με φως NSK VIP
- Ηλεκτρικό μικρομότορ NSK
- Αποτρύγωση NSK Aircaler
- Κάθισμα ιατρού YL



a dec
reliablecreativesolutions

Καλύτερες έδρες ασθενών

Καλύτερα οδοντιατρικά unit

Καλύτεροι οδοντιατρικοί προβολείς

SADENT

- ΑΘΗΝΑ: 210 10.22.930 # 808
- ΘΕΣΣΑΛΟΝΙΚΗ: 2310 968.799
- ΛΑΡΙΣΑ: 2410 549.168

www.sadent.com • e-mail: info@sadent.com

Hu-Friedy

ΜΗΤΣΗΣ ΙΩΑΝΝΗΣ & ΣΙΑ Ο.Ε.

Τηλ.: 210 - 7649760 - Fax: 210 - 7649761
e-mail: ipmdent@acci.gr - www.hu-friedy.eu

www.ultradent.gr

- Πληροφορίες, κατάλογος προϊόντων, τιμές
- Προσφορές
- Video με τεχνικές & οδηγίες χρήσης
- Σεμινάρια
- On-line παραγγελίες
- Live Help

ULTRADENT
PRODUCTS, INC.

Μεσογείων 36 Αθήνα 11527, Τηλ. 210.7482170, Fax 210.7482109, e-mail: ultradent@otenet.gr

3^ο Διεθνές Συνέδριο Ενδοδοντίας & Προσθετικής

Θεσσαλονίκη, 17 - 18 Μαρτίου 2012

“Ξενοδοχείο Capsis”

Ομιλητές:

ARNALDO CASTELLUCCI, Italy

ΚΩΝΣΤΑΝΤΙΝΟΣ ΛΑΓΙΟΣ, Ελλάδα

PHILIPPE SLEIMAN, Lebanon

ΑΝΤΩΝΗΣ ΧΑΝΙΩΤΗΣ, Ελλάδα

ILYA MER, Russia

RONALDO HIRATA, Brazil

ΠΑΝΟΣ ΜΠΑΖΟΣ, Ελλάδα

ΙΛΕΙΑ ΡΟΥΣΣΟΥ, Ελλάδα

ΕΜΜΑΝΟΥΕΛΑ ΡΟΖΗ, Ελλάδα

ΕΑΜΟ

ΥΠΟ ΤΗΝ ΑΙΓΙΔΑ ΤΗΣ ΕΛΛΗΝΙΚΗΣ ΑΚΑΔΗΜΙΑΣ ΜΙΚΡΟΣΚΟΠΙΚΗΣ ΟΔΟΝΤΙΑΤΡΙΚΗΣ

Υπό την αιγίδα της Ελληνικής Ακαδημίας Μικροσκοπικής Οδοντιατρικής (ΕΑΜΟ)

Διοργάνωση: **OMNI PRESS**

Χορηγοί: **ULTRADENT PRODUCTS, INC.**

DENTOMEDICA SybronEndo

COLTENE®

Media Partner:

dti Dental Tribune International
ADAC·E·R·P

Πληροφορίες - εγγραφές: κα Λητώ Χριστοφιλοπούλου

Τηλ.: 210 22.22.637, 210 21.32.084 e-mail: lito@omnipress.gr, omnipress@omnipress.gr website: www.omnicongresses.gr, www.omnipress.gr

Η χρήση της υπολογιστικής τομογραφίας κωνικής δέσμης

D.M.Almog, DMD

Διευθυντής οδοντιατρικών υπηρεσιών του Συστήματος Υγείας στο N. Jersey, ΗΠΑ

S.Melcer, DMD

Γενικός οδοντίατρος στις ΗΠΑ

S.Bueno, DMD

Βοηθός διευθυντή οδοντιατρικών υπηρεσιών στο ίδιο Σύστημα Υγείας

Με βάση την κλινική και ακτινογραφική διάγνωση με συμβατική περιακρορριζική ακτινογραφία θεωρήσαμε αποτυχημένη την ενδοδοντική θεραπεία στον 26 (Εικ. 1) κι ο ασθενής παραπέμφθηκε σε ενδοδοντιστή.

Σε αυτό το στάδιο, προτάθηκαν αρκετές θεραπευτικές επιλογές: ακρορριζεκτομή κι αναστροφή έμφραξη, εκτομή υπερώιας ρίζας και πιθανή εξαγωγή. Αυτό το διαγνωστικό και θεραπευτικό πρωτόκολλο είναι αρκετά συνηθισμένο στην οδοντιατρική πράξη.

Ωστόσο, παρόλο που δεν υπήρχαν κλινικά δεδομένα σε αυτό το στάδιο κι η περιοδοντική νόσος αποτελεί συχνά το αποτέλεσμα ακρορριζικής εξέλιξης σε περιοδοντική νόσο, μερικές φορές δημιουργείται από ενδοδοντικό νόσημα.

Μία ενδο-περιο βλάβη μπορεί να έχει ποικίλη παθογένεια, όπως περιακρορριζική αλλοίωση, κάταγμα ρίζας και/ή διάτρηση ριζικού σωλήνα. Παρόλο που πραγματοποιήθηκε περιοδοντική εξέταση στο συγκεκριμένο δόντι, δε βρέθηκε κάποια μεσορριζική αλλοίωση ή ακρορριζική εξέλιξη περιοδοντικής νόσου.

Στην πράξη, ήδη το 1997 βρέθηκε πως μόνο μία από 14 μεσορριζικές βλάβες σε άνω γομφίους παρατηρείται σε περιακρορριζικές ακτινογραφίες λόγω της αλληλεπικάλυψης των ριζών, ενώ οι ιατρικές υπολογιστικές τομογραφίες μπορούσαν να αναγνωρίσουν όλες τις μεσορριζικές βλάβες.

Επίσης, το 2008 βρέθηκε πως η υπολογιστική τομογραφία κωνικής δέσμης (ΥΤΚΔ) αποκάλυπτε σημαντικά περισσότερες βλάβες από τις περιακρορριζικές ακτινογραφίες.

Δεδομένου της διαγνωστικής χρήσης της ΥΤΚΔ στην Ενδοδοντία, ο θεράπων αποφάσισε να επωφεληθεί από αυτό το εργαλείο τριδιάστατης απεικόνισης κι ο ασθενής παραπέμφθηκε για ΥΤΚΔ.

Όπως περιγράφεται στο συγκεκριμένο περιστατικό, ορισμένες αποτυχημένες ενδοδοντικές θεραπείες δεν ανιχνεύονται κι

επομένως δυσκολευόμαστε να εξοικειωθούμε με τις διαγνωστικές δυνατότητες της ΥΤΚΔ όσον αφορά τις ενδοδοντικές επιπλοκές έναντι των συμβατικών περιακρορριζικών ακτινογραφιών.

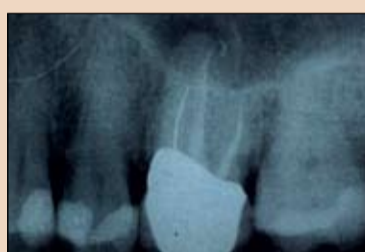Η δυνατότητα των οδοντιάτρων να αξιολογούν την ανατομική περιοχή οποιουδήποτε δοντιού με συμβατικές περιακρορριζικές ακτινογραφίες που εμφανίζουν αλληλεπίθεση ανατομικών δομών είναι πολύ περιορισμένη, ενώ η με την ΥΤΚΔ είναι σχεδόν απεριόριστη.

Μετά από ΥΤΚΔ με i-CAT 3D για αξιολόγηση του 26 και των γύρω ιστών, εντοπίστηκε ενδο-περιο βλάβη στο εγγύς γλωσσικό τμήμα της υπερώιας ρίζας.

Η μελέτη ΥΤΚΔ περιελάμβανε τομές του 26 με κενά 0.5χιλ., αποκάλυπτοντας την ενδο-περιο επικοινωνία και καταδεικνύοντας πως η περιακρορριζική νόσος επεκτεινόταν προς το ιγμόρειο και τη μεσορριζική περιοχή και προκαλούσε οστική απορρόφηση που επεκτεινόταν έως το υπερώιο ουλικό όριο (Εικ. 2,3).

Ο ασθενής επέστρεψε στον αρχικό οδοντίατρο για νέα εξέταση του εγγύς γλωσσικού τμήματος του 26. Κατά την αρχική εξέταση, το βάθος περιοδοντικής αντίχενυσης ήταν μόνο 5χιλ. Μετά την ανασκόπηση της ΥΤΚΔ, έγινε νέα περιοδοντική εξέταση για να ανευρεθεί η επικοινωνία με την ενδοδοντική βλάβη. Ο περιοδοντικός ανιχνευτήρας τοποθετήθηκε από τη γλωσσική πλευρά με παρεϊακή κατεύθυνση περίπου 5χιλ. και μετά κατευθύνθηκε υπερώια φτάνοντας σε βάθος 11χιλ.

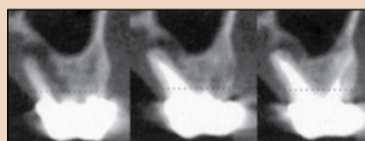
Αυτό υποδεικνύει πως σε τακτική περιοδοντική εξέταση, μία ενδο-περιο βλάβη μπορεί να μη διαγνωσθεί επειδή το οστικό έλλειμμα δε βρίσκεται πάντα κατά μήκος του επιμήκη άξονα του δοντιού. Στη συνέχεια τοποθετήθηκε ένας προκεκαμμένος κώνος γουταπέρκας No. 40 στην ίδια διεύθυνση και μία νέα ακτινογραφία επιβεβαίωσε την οστική ενδο-περιο βλάβη (Εικ. 4).



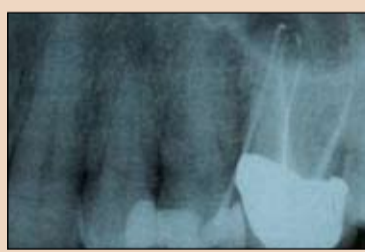Εικ. 1 Με βάση την κλινική κι ακτινογραφική διάγνωση με μία συμβατική διαδιάστατη περιακρορριζική ακτινογραφία η ενδοδοντική θεραπεία στον 26 φαίνεται αποτυχημένη.



Εικ. 2 Με την ΥΤΚΔ λήφθηκε μία αξονική άποψη του 26 που εμφάνιζε μία εγγύς γλωσσική οστική βλάβη.



Εικ. 3 Η μελέτη της ΥΤΚΔ περιελάμβανε τομές του 26 με κενά 0.5χιλ. κι αποκάλυψε ενδο-περιο επικοινωνία όπου φαίνεται πως η περιοδοντική νόσος επεκτείνεται προς το ιγμόρειο μεσορριζικά και παρεϊοκοπτικά.



Εικ. 4 Συμβατική περιακρορριζική ακτινογραφία με κώνο γουταπέρκας στο εγγύς υπερώιο τμήμα του 26 όπου φαίνεται μία ενδο-περιο επικοινωνία 11χιλ. Σε αυτήν την περίπτωση, η περιοδοντική νόσος εμφανίστηκε δευτερογενώς της ενδοδοντικής αλλοίωσης.

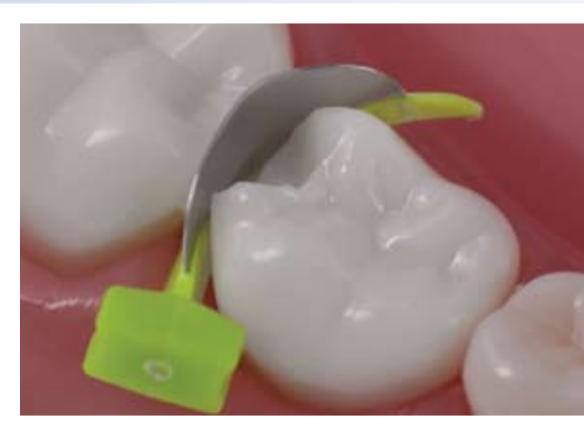Μόλις επιβεβαιώθηκε η ενδο-περιο επικοινωνία, καταλήξαμε πως η προκεχωρημένη περιοδοντική νόσος εμφανίστηκε δευτερογενώς της ενδοδοντικής αλλοίωσης. Όταν ο πολφός εμφανίζει φλεγμονή, η βλάβη μπορεί να εξελιχθεί πέρα από το ακρορριζικό τμήμα και να προκαλέσει περιοδοντική νόσο.

Μόλις επιβεβαιώθηκε η ενδο-



”

Το Fenderprime επιτρέπει την γρήγορη, απλή και ασφαλή αποκατάσταση των νεογιλών δοντιών



FENDERPRIME™

Προστασία και τεχνητό τοίχωμα για τα νεογιλά δόντια

Ένας μοναδικός συνδυασμός προστατευτικού και τμηματικού τεχνητού τοιχώματος για σφραγίσματα class II σε νεογιλά δόντια κατά τη διάρκεια αποκαταστάσεων. Το Fenderprime διευκολύνει την γρήγορη, απλή και ασφαλή αποκατάσταση των νεογιλών δοντιών. Το Fenderprime διατίθεται σε δύο μεγέθη μακρύ και κοντό.

Αν σας αρέσει το FenderPrime θα σας αρέσει το


FENDERMATE®

Τεχνητό τοίχωμα για σφραγίσματα Class II




FENDERWEDGE®

Προστασία και διαχωρισμός



FENDERPREP™

Προστασία και διαχωρισμός



Προσωρινές αποκαταστάσεις για βελτιωμένα αισθητικά αποτελέσματα



Christopher C.K. Ho

Κάνει επιστημονικές παρουσιάσεις για θέματα Αισθητικής Οδοντιατρικής και Εμφυτευματολογίας στην Αυστραλία και σε άλλες χώρες και είναι επιστημονικός συνεργάτης σε αρκετά Πανεπιστήμια της Αυστραλίας και της Μεγάλης Βρετανίας. Διατηρεί ιδιωτικό ιατρείο με αντικείμενο την Προσθετική και την Εμφυτευματολογία στο Σύδνεϋ της Αυστραλίας.

Ο Dr. C.CK Ho παρουσιάζει μία περίπτωση με χρήση προσωρινών αποκαταστάσεων για βελτίωση των αποτελεσμάτων σε σύνθετα επανορθωτικά περιστατικά.

Η αισθητική αποκατάσταση ασθενών με λειτουργικά προβληματική οδοντοφυΐα συχνά περιλαμβάνει μία πολυδιάστατη προσέγγιση κι απαιτεί την εφαρμογή αρκετών θεραπευτικών μεθόδων. Μία σωστή αισθητική και λειτουργική διάγνωση, με ένα κατάλληλο σχέδιο θεραπείας καθώς κι η προ-

σεκτική επιλογή υλικών κι εφαρμογών, αποτελούν κρίσιμους παράγοντες για την επιτυχημένη αποκατάσταση. Στο ακόλουθο περιστατικό παρουσιάζεται μία πολυδιάστατη προσέγγιση για αναδημιουργία ενός αισθητικού χαμόγελου σε μία γυναίκα με λειτουργικά κι αισθητικά υποβαθμισμένη οδοντοφυΐα. Οι ασθενείς που απαιτούν προσθετική αποκατάσταση συχνά έχουν πολλούς προβληματισμούς (αισθητική, λειτουργικότητα και υγεία) κι έχουν αμελήσει την αποκατάσταση για κάποιο

χρονικό διάστημα λόγω φόβου, κόστους και χρονικών περιορισμών. Στόχος της θεραπείας είναι να παρέχει μία αισθητική και λειτουργική οδοντοφυΐα με ελάχιστη συντήρηση μακροπρόθεσμα.

Σχέδιο θεραπείας και διαδικασίες

Ο κύριος στόχος ήταν η αναδημιουργία ενός αισθητικού χαμόγελου και η διαμόρφωση μίας λειτουργικής σύγκλεισης. Αυτό θα περιελάμβανε ορθοδοντική, περιοδοντική κι επα-

νορθωτική θεραπεία.

Περιοδοντική θεραπεία: Η ασθενής υποβλήθηκε σε προκαταρκτικό θεραπευτικό σχεδιασμό που περιελάμβανε καθαρισμό και βελτίωση της στοματικής υγιεινής.

Ορθοδοντική θεραπεία: Για να διορθωθούν τα κάτω δόντι που εμφάνιζαν στροφές κι αποκλίσεις λόγω ελλειπόντων δοντιών.

Διαγνωστικό κέρωμα: Αυτό επιτρέπει στην ομάδα μία προεπισκόπηση της επιθυμητής τελικής αισθητικής εμφάνισης. Το διαγνωστικό κέρωμα παρέχει

κατευθυντήριες γραμμές της επιθυμητής θεραπείας και έναν οδηγό για τις τελικές αποκαταστάσεις. Το συγκεκριμένο κέρωμα επιτρέπει επίσης την κατασκευή κλειδιών σιλικόνης για προσωρινές αποκαταστάσεις και οδηγούς παρασκευής των δοντιών.

Ουλική αναδιαμόρφωση: Χρησιμοποιήθηκε ένα διδοδικό laser 940nm για βελτίωση της αισθητικής των μαλακών ιστών.

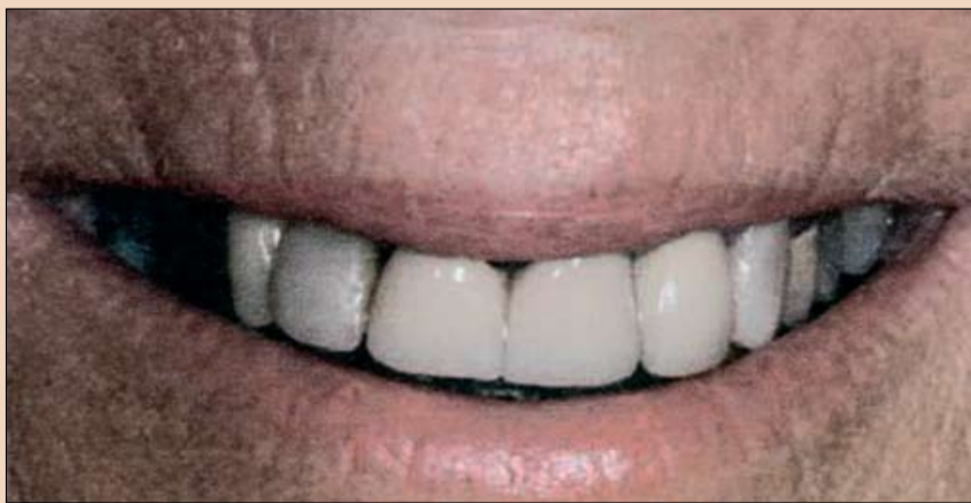Πραγματοποιήθηκε αξιολόγηση του περιοδικού οστού για να εξασφαλιστεί η μη παραβία-

ση του βιολογικού εύρους και πως οι ουλικοί ιστοί θεραπεύθηκαν με laser για βελτίωση του ουλικού περιγράμματος, συμμετρίας και ουλικών παρυφών.

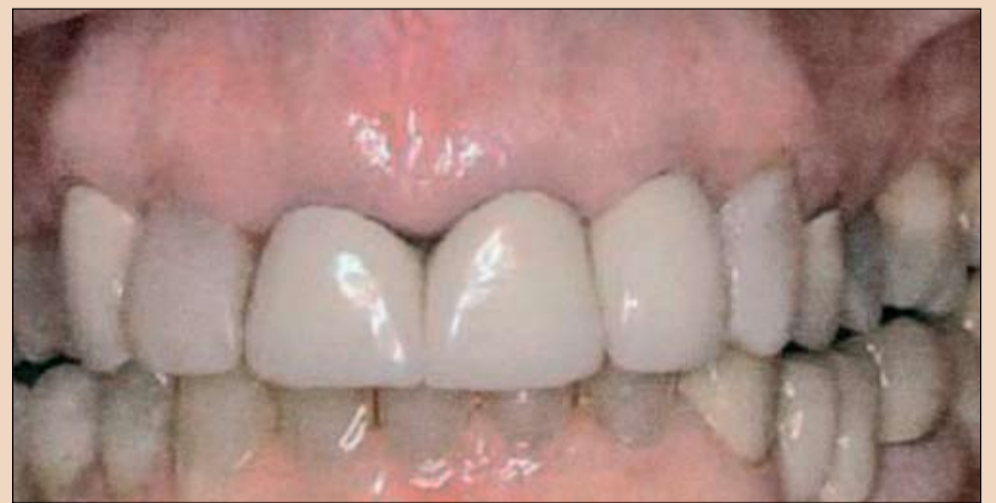Παρασκευή: Για ολοκεραμικές στεφάνες προτείνεται αξονική ταπείνωση 0.8χιλ. έως 1χιλ. και μασητική ταπείνωση 2χιλ. καθώς αυτά τα υλικά απαιτούν ένα ορισμένο πάχος για να αντέξουν στις μασητικές δυνάμεις και τις παραλειτουργικές φορτίσεις.

Προτείνεται η δημιουργία

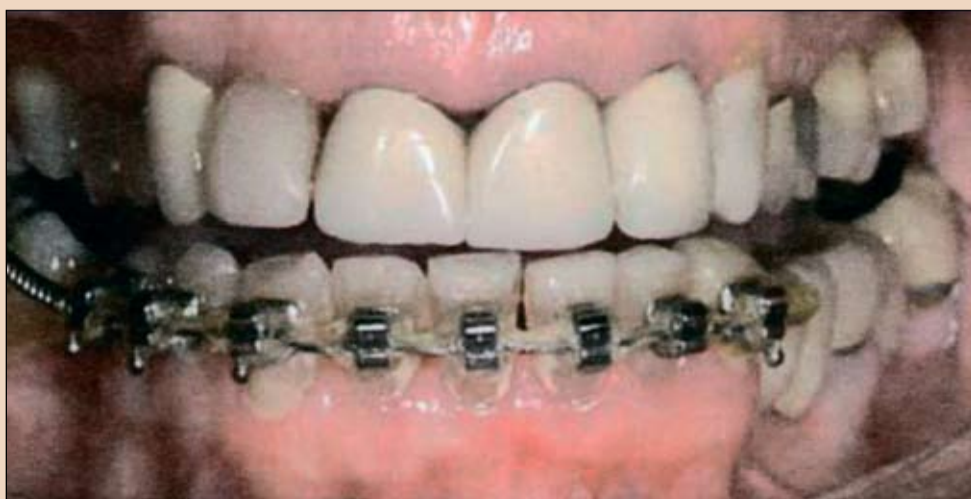→ DT σελίδα 6



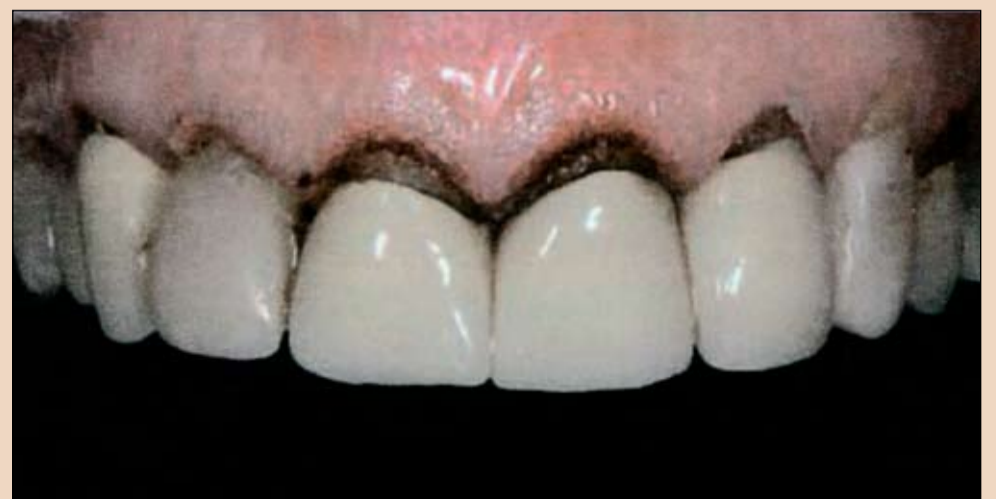Εικ.1 Φωτογραφία του χαμόγελου όπου φαίνεται ασυμμετρία, απόκλιση του άνω τόξου, απόκλιση της μέσης γραμμής, αρνητικός παρεϊακός διάδρομος και κακή αξονική κλίση των δοντιών.



Εικ. 2 Κοντινή πρόσθια φωτογραφία.



Εικ. 3 Ορθοδοντική θεραπεία για ευθυγράμμιση των δοντιών και διόρθωση του μασητικού επιπέδου.




Εικ. 4 Ολοκληρωμένη ουλική αναδιαμόρφωση.

Η καλύτερη λύση για την
εξωτερική ανύψωση του
ιγμορείου: Σετ πλάγιας
προσέγγισης του ιγμορείου

Lateral Approach Sinus-KIT

LAS-KIT



Τέλεια ανύψωση του
εδάφους του ιγμορείου

Καινοτόμος, ατραυματικός
σχεδιασμός τρυπανιών

Εύκολη και ασφαλής
ανύψωση της μεμβράνης

Αξιόπιστο σύστημα
ανάσχεσης

Εκπληκτική ικανότητα
κοπής

Η καλύτερη λύση για την
εσωτερική ανύψωση του
ιγμορείου: Σετ προσέγγισης
του ιγμορείου από τη φατνιακή
ακρολοφία

Crestal Approach Sinus-KIT

CAS-KIT

www.sinuskit.com

← DT σελίδα 4

τοξοειδούς λοξοτόμησης ή αποστρογγυλεμένων βάρων 90 μοιρών για επαρκή όγκο στα όρου και την επαρκή μεταφορά των τάσεων γύρω από τα όρια. Για ελαχιστοποίηση της συσσώρευσης των τάσεων μέσα στην αποκατάσταση, όλες οι ακμές θα πρέπει να αποστρογγυλευθούν, όλες οι οξυαίχμες άκρες να λειανθούν και αντενδείκνυνται κιβωτίδια, αύλακες και μη αποστρογγυλεμένα βάρβα.

Προεπισκόπηση τελικού αποτελέσματος

Διαδικασία αποτύπωσης: Τοποθετήθηκε νήμα απόπτωσης ούλων στην ουλο-

δοντική σχισμή και πάστα απόπτωσης ούλων επάνω από το πρώτο νήμα. Η σωστή χρήση αυτής της πάστας απόπτωσης φαίνεται από τη λεύκανση των ουλικών ιστών κατά την εισαγωγή της πάστας στην ουλοδοντική σχισμή. Λήφθηκε ένα αποτύπωμα με βινυλπολυσιλοξάνη.

Διαγνωθικές σχέσεις: Το σύστημα οδοντοπροσωπικής ανάλυσης Kois καταγράφει και μεταφέρει το μασητικό επίπεδο του ασθενή καθώς και αποκλίσεις σε αυτό στα τρία επίπεδα του χώρου στον αρθρωτήρα ρυθμισμένου σε μία μέση απόσταση 100χιλ. μεταξύ άξονα και τομικού επιπέδου. Αυτό επιτρέπει το σωστό προσανατολισμό για αισθητική τοποθέτηση των προ-

σθίων δοντιών σε σχέση με τη μέση γραμμή του προσώπου κι εξασφαλίζει το σωστό προσανατολισμό του κοπτικού επιπέδου.

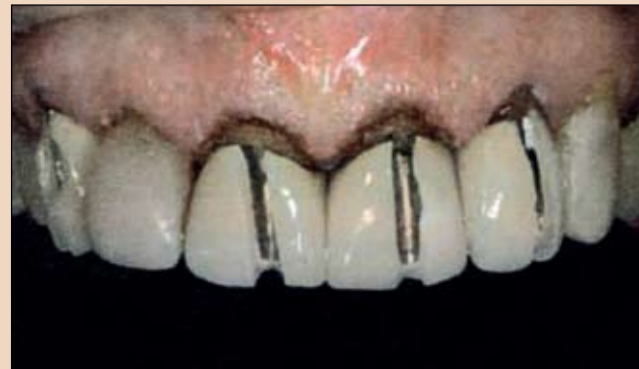Προσωρινές αποκαταστάσεις: Οι προσωρινές αποκαταστάσεις ντουμπλαρίστηκαν από το διαγνωστικό κέρωμα που ενσωματώνει τις προτεινόμενες αλλαγές. Επιτρέπει στον ασθενή μία δοκιμή του τελικού αποτελέσματος με την προεπισκόπηση του επιθυμητού αποτελέσματος της θεραπείας. Αυτό είναι ένα σημαντικό στάδιο στη διαδικασία του θεραπευτικού σχεδιασμού. Οι στόχοι των προσωρινών αποκαταστάσεων είναι οι εξής:

Υγεία: προστασία πολυφύ και περιοδοντική υγεία και σταθερότητα

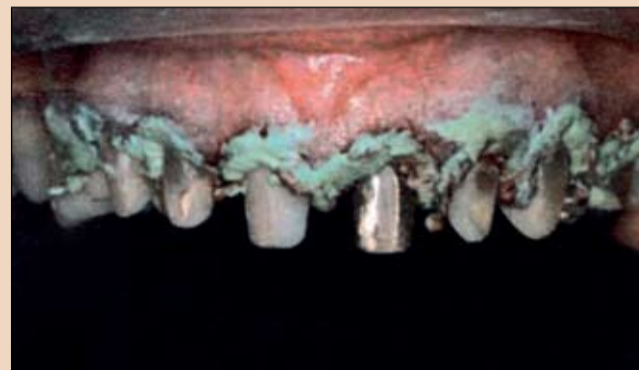των ούλων. Λειτουργικότητα: Οι προσωρινές αποκαταστάσεις μπορούν να χρησιμοποιηθούν για εκτίμηση αν υπάρχουν συγκλεισιακά και φωνητικά προβλήματα με τις προτεινόμενες αλλαγές.

Η προφορά του β και του φ θα πρέπει να δημιουργεί μία ελαφρά επαφή μεταξύ των κεντρικών τομέων και της γραμμής εφύγρανσης του κάτω χείλους.

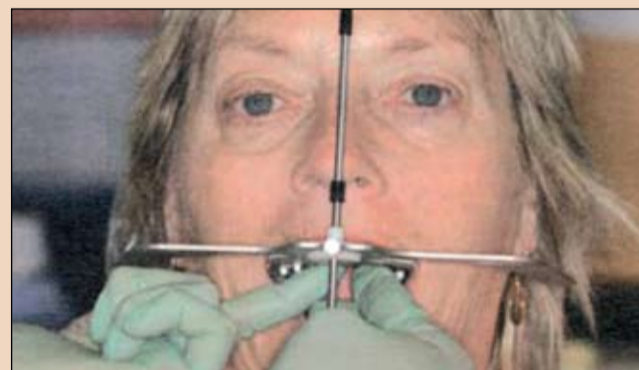Αισθητική: Οι προσωρινές αποκαταστάσεις μπορούν να χρησιμοποιηθούν για εκτίμηση του βασικού χρώματος που θα επιλεγεί, την έκθεση του κοπτικού άκρου, το σχήμα και τη μορφή των δοντιών, την θέση της μέσης γραμμής, τη χειλική στήριξη, τον παραλληλισμό του κο-



Εικ. 5 Οι στεφάνες διαχωρίζονται για να τοποθετηθεί το εργαλείο Christensen για την αφαίρεσή τους.



Εικ. 6 Χρήση πάστας απόπτωσης ούλων για αιμόσταση κι απόπτωση.



Εικ. 7 Χρήση οδοντοπροσωπικού αναλυτή Kois για ευθυγράμμιση μέσης γραμμής και κοπτικού επιπέδου.



Εικ. 8 Η ασθενής επέστρεψε μετά από 2-3 ημέρες για επισκόπηση των προσωρινών αποκαταστάσεων κι έγκριση του σχήματος, τον χρώματος και των υπόλοιπων επιθυμητών μεταβολών πριν την κατασκευή των τελικών στεφάνων.

πτικού επιπέδου με τη γραμμή του οφθαλμικού επιπέδου καθώς και την κάμψη του κάτω χείλους. Η αξιολόγηση της αισθητικής από τις προσωρινές αποκαταστάσεις σε αυτό το στάδιο είναι σημαντική για την καθοδήγηση του ασθενή στη σωστή

ΠΡΟΓΡΑΜΜΑ ΜΕΤΕΚΠΑΙΔΕΥΣΗΣ ΣΤΗΝ ΑΙΣΘΗΤΙΚΗ ΟΔΟΝΤΙΑΤΡΙΚΗ

gIDE GLOBAL INSTITUTE FOR DENTAL EDUCATION

gIDE/UCLA 2012



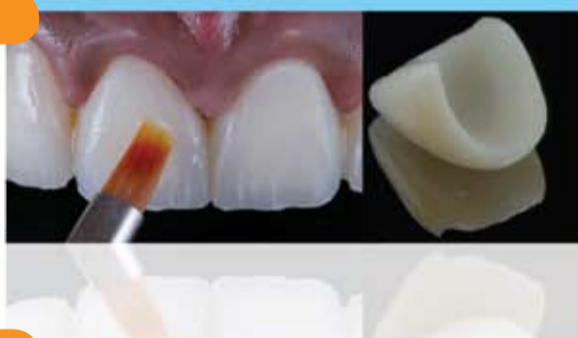1-YEAR MASTER CLINICIAN PROGRAM IN ESTHETIC DENTISTRY

Δύο παγκόσμιοι εκπαιδευτικοί Οργανισμοί ενώνουν τις δυνάμεις τους και παρουσιάζουν ένα πρόγραμμα με τις τελευταίες εξελίξεις στην αισθητική οδοντιατρική

ΕΚΠΑΙΔΕΥΤΕΣ

Didier Dietschi
Daniel Edelhoff
Egon Euwe
Mauro Fradeani
Ed McLaren
Pascal Magne
Michel Magne
Sascha Jovanovic
Brian LeSage
Todd Schoenbaum

Παναγιώτης Μπαζός
Στρατής Παπάρογλου
Σταύρος Πελεκάνος
Αικατερίνη Παπαθανασίου
Γιώργος Γούμενος
Σπύρος Καρατζός
Κωνσταντίνος Λάγιος
Στέφανος Καρακουσόγλου
Νίκος Κρόμπας
Ίλεια Ρούσσου
και άλλοι...



Βασικές Ενότητες Προγράμματος



- Άμεσες & έμμεσες αποκαταστάσεις σύνθετων ρητινών & συγκολλητικοί παράγοντες.
- Η αισθητική στην ακίνητη προσθετική (ολοκεραμικές στεφάνες).
- Αισθητικά ένθετα και επένθετα.
- Κεραμικές όψεις & συγκόλληση.
- Αισθητικές αποκαταστάσεις ενδοδοντικά θεραπευμένων δοντιών (ολοκεραμικοί άξονες, άξονες υαλονημάτων & ανασυστάσεις).
- Χρωματοληψία, ανάλυση χρώματος, φωτογραφία.
- Τεχνικές λεύκανσης: λεύκανση φραγμού, λεύκανση δυσχρωμικού δοντιού.
- Σύγκριση άμεσων & έμμεσων αποκαταστάσεων.
- Αισθητική εμφυτευμάτων - Βασικές αρχές & εναλλακτικές λύσεις αποκατάστασης, πλαστική χειρουργική του περιοδοντίου, κάλυψη ριζών & αύξηση ακροφυσίας.
- Τεχνολογία CAD-CAM.
- Σύγκλιση.
- Ολική αποκατάσταση, περιοπροσθετικά περιστατικά.

Επιπλέον

- Ζωντανά περιστατικά σε ασθενείς
- Κάθε μέρα hands on courses (πρακτικά)
- Παρουσίαση περιστατικών από τους συμμετέχοντες
- 90 ώρες μέσω διαδικτύου ΜΕΛΕΤΗ μεταξύ των συνεδριών
- 217 ώρες CE

ΣΥΝΕΔΡΙΑ I 24 - 27 Φεβρουαρίου 2012 (Γενεύη, Εθβετία)

ΣΥΝΕΔΡΙΑ II 24 - 27 Μαΐου, 2012 (Αθήνα)

ΣΥΝΕΔΡΙΑ III 9 - 12 Οκτωβρίου, 2012 (Αθήνα)

ΣΥΝΕΔΡΙΑ IV 3 Δεκεμ. - 7 Δεκεμ., 2012 (Los Angeles)



Διευθυντής Προγράμματος

Dr Ed. McLaren

Διευθυντής του τμήματος Αισθητικής Οδοντιατρικής του Πανεπιστημίου UCLA στο Los Angeles

Δίδακτρα: 11.900€
Εγγραφή 1.000€

1^η δόση πληρωμής 4.900€, καταβολή πριν από 5 Ιαν. '12
2^η δόση πληρωμής 3.000€, καταβολή πριν από 5 Μαΐου '12
3^η δόση πληρωμής 3.000€, καταβολή πριν από 25 Αυγ. '12

Media Partner: dti

SPONSORS: ivoclar, vivadenti, edelweiss



Για πληροφορίες - εγγραφές:

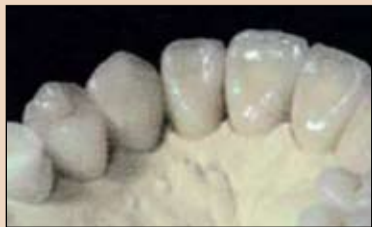Κα Λητώ Χριστοφιλοπούλου

Τηλ.: 210 222 2637, 210 213 2084

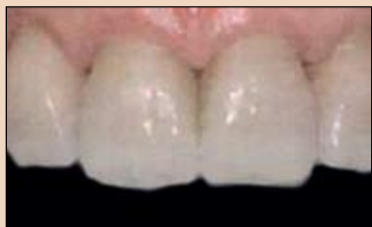e-mail: lito@omnipress.gr, omnipress@omnipress.gr

web: www.omnicongresses.gr

← DT σελίδα 6



Εικ. 9 Υπερώια άποψη των ολοκεραμικών στεφανών.



Εικ. 10 Πρόσθια άποψη των ολοκεραμικών στεφανών.

οδοντική έκθεση για ένα αισθητικό χαμόγελο. Οι προσωρινές στεφάνες κατασκευάστηκαν με ακρυλική ρητίνη. Όλα τα σχήματα διατηρήθηκαν καμπυλωτά και ομαλά με δημιουργία χώρου για μεσοδόντια καθαρισμό λόγω της πλήρους ναρθηκοποίησης των προσωρινών.

Δίνονται οδηγίες στοματικής υγιεινής κατά τη φάση των προσωρινών αποκαταστάσεων και επιστρέφει μετά από δύο έως τρεις ημέρες για την τελική έγκριση. Προτείνω αυτήν την προσέγγιση στην εκτίμηση των προσωρινών καθώς η ασθενής δεν πιέζεται να αποφασίσει αν επιθυμεί τις προσωρινές αποκαταστάσεις την ημέρα των παρασκευών. Συχνά χορηγείται αναισθησία με τη σχετική πάρεση του προσώπου και δεν μπορεί να εκτιμηθεί επαρκώς η αισθητική. Οι ασθενείς συχνά επίσης, ρωτούν φίλους και συγγενείς για τις προτεινόμενες αλλαγές και ο επιπρόσθετος χρόνος δίνει τη δυνατότητα εξοικείωσης με τη νέα τους εμφάνιση.

Αν οι προσωρινές αποκαταστάσεις απαιτούν ρύθμιση, αυτό μπορεί να γίνει και να ληφθεί ένα αποτύπωμα για να μεταφερθούν στον κεραμίστα οι επιπλέον αλλαγές. Οι στεφάνες λαμβάνονται από το εργαστήριο και δοκιμάζονται στο στόμα. Προτιμώ να μη χορηγώ τοπική αναισθησία όταν πρόκειται να εγκριθεί το τελικό αποτέλεσμα πριν τη συγκόλληση. Ωστόσο, αν απαιτείται τοπική αναισθησία, μία εναλλακτική τεχνική είναι η τεχνική τοπικής στελεχειαίας αναισθησίας AMSA έτσι ώστε να επιτευχθεί πολφική αναισθησία των κεντρικών τομέων μέσω του δευτέρου προγομφίου χωρίς αναισθησία του προσώπου και των προσωπικών μυών έκφρασης. Αυτό επιτυγχάνεται καλύτερα με ένα σύστημα έγχυσης ελεγχόμενο από υπολογιστή όπως το Wand που χορηγεί μία σχεδόν

ανώδυνη υπερώια έγχυση. Μόλις ο ασθενής εγκρίνει το τελικό αποτέλεσμα, οι αποκαταστάσεις προετοιμάζονται για συγκόλληση. Η ασθενής επέστρεψε στο ιατρείο μία εβδομάδα αργότερα για μία τελική εξέταση της αισθητικής, της φώνησης και της σύγκλεισης.

Συμπεράσματα

Η αισθητική αποκατάσταση ενός ασθενή με λειτουργικά υπο-

βαθμισμένη οδοντοφυΐα συχνά περιλαμβάνει μία πολυδιάστατη θεραπευτική προσέγγιση. Η σωστή ακολουθία κι ο σχεδιασμός που περιλαμβάνει περιοδοντική, ορθοδοντική και επανορθωτική θεραπεία απαιτείται με επικοινωνία μεταξύ της οδοντιατρικής ομάδας, από τον ασθενή και τον κεραμίστα έως τους θεραπευτές γιατρούς. Η χρήση προσωρινών αποκαταστάσεων είναι ένας σημαντικός παράγοντας για ένα επιτυχημένο αισθητικό αποτέ-

λεσμα τόσο για τον ασθενή όσο και για την οδοντιατρική ομάδα. Η προσωρινή αποκατάσταση επιτρέπει στους ασθενείς την προεπισκόπηση των μελλοντικών τους δοντιών, τη δυνατότητα εκτίμησης της αισθητικής και των λειτουργικών μεταβολών. Πολύτιμες πληροφορίες λαμβάνονται σχετικά με αισθητικούς παράγοντες όπως η κοπτική έκθεση, η παρειογλωσσική θέση των δοντιών, η γραμμή του χαμόγελου, το χρώμα και επίσης,

μπορούν να εκτιμηθούν λειτουργικά κριτήρια με φωνητικές και συγκλεισιακές μεταβολές.

Αναδημοσίευση από το περιοδικό

DTI United Kingdom Edition 27/9 - 3/10

Η ΝΕΑ ΛΕΠΤΟΡΡΕΥΣΤΗ ΣΥΝΘΕΤΗ ΡΗΤΙΝΗ ΓΙΑ ΤΗΝ ΤΕΧΝΙΚΗ ΜΑΖΙΚΩΝ ΕΜΦΡΑΞΕΩΝ!

X-tra base

Για αποτελεσματική και ασφαλή θεραπεία αποκατάστασης στην οπίσθια περιοχή!

- Αποκατάσταση βάσης 4 mm σε μόλις 10 δευτέρα (γενικής απόχρωσης)
- Χαμηλή συστολή πολυμερισμού – για αξιόπιστο δεσμό συγκόλλησης
- Υψηλή ακτινοσκιερότητα (350 % AI)
- Άμεσης έμφραξης - χωρίς συμπίκνωση
- Δυνατότητα δημιουργίας του τελικού μασητικού στρώματος με οποιαδήποτε σύνθετη ρητίνη γενικής χρήσης



* Βρείτε όλες τις τρέχουσες προσφορές στο www.voco.com

Παρακαλούμε επικοινωνήστε μαζί μας: Ματίνα Αντωνοπούλου · 6974840529 e.mail: m.antonopoulou@voco.com



VOCO
THE DENTALISTS

VOCO GmbH · Anton-Flettner-Straße 1-3 · 27472 Cuxhaven · Γερμανία · Τηλ. +49 4721 719-0 · www.voco.com

Η σχέση μεταξύ σύνθετης ενδορριζικής ανατομίας και των εργαλείων ενδοδοντικής διαμόρφωσης



B.L. Musikant, DMD

Εξειδικευμένος ενδοδοντιστής και μέλος διαφόρων επιστημονικών εταιριών στις ΗΠΑ Έχει κάνει πολλές παρουσιάσεις σε διάφορες χώρες και έχει δημοσιεύσει πολλά άρθρα σε έγκυρα επιστημονικά έντυπα πολλών χωρών. Συνεργάζεται σε ένα μεγάλο ενδοδοντικό ιατρείο στο Μανχάταν και θεωρείται κορυφαίος ενδοδοντιστής σε παγκόσμια κλίμακα.

Οι ριζικοί σωλήνες εμφανίζουν διάφορα μεγέθη και σχήματα. Μπορεί να είναι ευρείς, ευθείς, στενοί, κεκαμμένοι, λείοι, με ανώμαλη επιφάνεια, γεμάτοι ιστικά υπολείμματα, κενοί, διαβατοί ή μη, μη ενασβεστωμένοι έως πλήρως ενασβεστωμένοι. Η πρόκληση είναι αρχικά να τους επεξεργαστούμε σε ολόκληρο το μήκος τους και στη συνέχεια να τους διευρύνουμε μέχρι να καθαριστούν πλήρως και στις

3 διαστάσεις του χώρου. Από πρακτικής άποψης, προβληματιζόμαστε κυρίως με αυτούς τους σωλήνες που μας δυσκολεύουν την πρόσβαση έως το ακρορριζίο.

Ωστόσο, θα πρέπει να γνωρίζουμε πως ακόμη κι αυτοί οι σωλήνες που είναι ευρείς αρχικά και διαβατοί έως το ακρορριζίο θα πρέπει να καθαριστούν σωστά και στις 3 διαστάσεις. Με βάση τη σειρά των προτεραιοτήτων, η διαβατότητα αποτελεί τον πρώτο στόχο

κι ο σχολαστικός καθαρισμός το δεύτερο.

Όσο πιο στενός, κεκαμμένος και ενασβεστωμένος είναι ένας σωλήνας, τόσο μεγαλύτερη η πρόκληση της επεξεργασίας του σε ολόκληρο το μήκος του. Ο σχεδιασμός των εργαλείων και η χρησιμοποίησή τους για την επεξεργασία αυτών των σωλήνων καθορίζει ποιοι θα λειτουργήσουν πιο αποτελεσματικά.

Σήμερα, η κίνηση προς τη φορά των δεικτών του ρολογιού αποτελεί τη συ-

χνότερα χρησιμοποιούμενη μορφή κίνησης με το χέρι. Αυτό δεν ίσχυε πάντα. Στο παρελθόν, πριν την εισαγωγή των εργαλείων από ανοξείδωτο χάλυβα, το υλικό εκλογής ήταν ο χάλυβας με ενισχυτικό παράγοντα τον άνθρακα.

Με χαμηλότερη περιστροφική αντοχή, τα εργαλεία από ανθρακούχο χάλυβα έπρεπε να χρησιμοποιηθούν κυρίως με κίνηση έλξης/ώθησης. Για να είναι αποτελεσματικά εργαλεία αποκοπής, οι αύλακες προσανατολιζόνταν οριζόντια κατά μήκος του επιμήκη άξονα του εργαλείου παρέχοντας μία κοπτική λεπίδα που ήταν περισσότερο ή λιγότερο στη σωστή γωνία με αυτήν την κίνηση.

Όποια κι αν ήταν η κύρια κίνηση του εργαλείου, για να κόβει, οι αύλακες θα πρέπει να βρίσκονται υπό σωστή γωνία με το συγκεκριμένο επίπεδο κίνησης. Επειδή τα εργαλεία από ανθρακούχο χάλυβα δεν μπορούσαν να χρησιμοποιηθούν περιστροφικά λόγω της χαμηλής περιστροφικής αντοχής τους, χρησιμοποιούνταν με κατακόρυφη κίνηση ώθησης/έλξης, δηλαδή τον οριζόντιο προσανατολισμό των αυλάκων.


Το πρόβλημα της θραύσης των εργαλείων αντιμετώπιστηκε, αλλά η κίνηση ώθησης/έλξης οδηγούσε στην ενσφίνωση υπολειμμάτων ακρορριζικά, οδηγώντας εύκολα σε απόφραξη των σωλήνων που ήταν ήδη κεκαμμένοι, στενοί κι ορισμένες φορές μερικώς ενασβεστωμένοι.

Χρειάστηκε πρακτικά μία σημαντική εξέλιξη στη μεταλλουργία των ενδοδο-

ντικών εργαλείων για να υποβαθμιστεί η σχέση του σχεδιασμού και της χρησιμότητας. Όταν ο ανοξείδωτος χάλυβας εισήχθη ως νέο και βελτιωμένο μέταλλο από το οποίο κατασκευάζονταν ενδοδοντικά εργαλεία, οι ρίνες K που κατασκευάζονταν αρχικά από ανθρακούχο χάλυβα ήταν πολύ περισσότερο ανθεκτικές σε περιστροφική τάση.

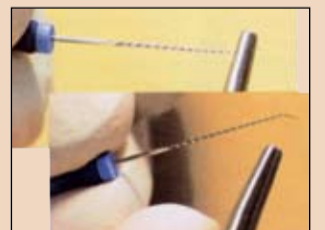Αυτή η βελτίωση αναγνωρίστηκε και αντί να περιορίσει την κίνηση σε ώθηση/έλξη, οι οδοντίατροι έμαθαν να χρησιμοποιούν τα εργαλεία με κίνηση περιστροφής κι έλξης που εξελίχθηκε, με την πάροδο των χρόνων, στην κίνηση προς τη φορά των δεικτών του ρολογιού που γνωρίζουμε σήμερα. Καθώς όλο και μεγαλύτερο τμήμα της κίνησης γινόταν οριζόντιο αντί για κάθετο, τόσο μεγαλύτερη η διαφορά μεταξύ σχεδιασμού και χρησιμοποίησης.

Μία οριζόντια κίνηση ενός εργαλείου με οριζόντιες αύλακες (Εικ. 1) επιτρέπει στο εργαλείο να ενσφινώνεται στην οδοντίνη όπως μία βίδα, αλλά κόβει πολύ λίγο. Για να κόψει οδοντίνη το εργαλείο είτε θα πρέπει να τραβηχτεί κάθετα μετά από ενσφίνωση στην οδοντίνη ή να χρησιμοποιηθεί με μία κίνηση αντίθετη προς τη φορά των δεικτών του ρολογιού και ακρορριζική πίεση για καθαρισμό της οδοντίνης που ενσφινώνεται κατά την αρχική κίνηση. Και στις δύο περιπτώσεις απαιτούνται επιπρόσθετα βήματα και κίνηση για αποκοπή της οδοντίνης κι αντιστάθμιση της ασυμβατότητας σχεδιασμού και

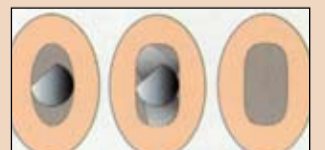

Εικ. 1 Οι αύλακες οριζόντιου προσανατολισμού μιας ρίνης K.

Εικ. 3 Ο κατακόρυφος αύλακες και το επίπεδο τμήμα ενός διευρυντήρα.



Εικ. 2 Φωτογραφία όπου φαίνεται η ενκολία κάμψης ενός εργαλείου από ανοξείδωτο χάλυβα.



Εικ. 4 Εικόνα ενός ασύμμετρα σχεδιασμένου εργαλείου και της δυνατότητάς του να διαχωρίζεται και να καθαρίζει ένα σωλήνα με ωσειδή διάμετρο.

χρησιμοποίησης.

Σε περιπτώσεις σωλήνων που είναι ήδη στενοί,

Τρέχει από Flash Disk χωρίς εγκατάσταση!



Το Dent-O-Soft διευκολύνει τη διαχείριση των εργασιών του οδοντιατρείου σας και δίνει στον υπολογιστή σας άλλο νόημα



Λογισμικό Διαχείρισης Οδοντιατρείου
Για Windows 7, VISTA, XP

Κατεβάστε, Συγκρίνετε, Αποφασίστε!

Από το δικτυακό μας τόπο www.dentist.gr, μπορείτε να κατεβάσετε τη δωρεάν δοκιμαστική έκδοση του Dent-O-Soft και να εξερευνησετε όλες τις δυνατότητές του.

Καταχώρηση: Παρασκευή, 15 Ιουνίου 2007

Εργασία: Εισφορά Ρητίνης

Κόστος: 40,00 €

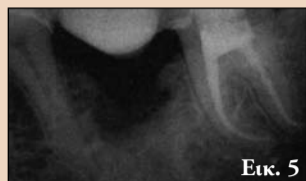Χρώμα:

Σημείωση:

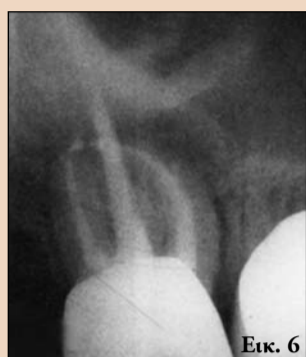Επικοινωνήστε μαζί μας:

B-TECH Software - Αγία Παρασκευή 1 - Μάκρη | Αλεξανδρούπολη | Ελλάδα
Τηλέφωνο: 2551071786 | email: info@dentist.gr | web: <http://www.dentist.gr>

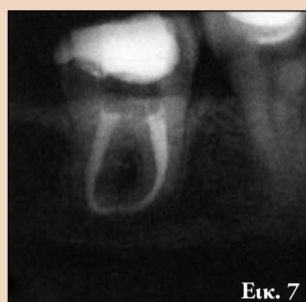← DT σελίδα 8



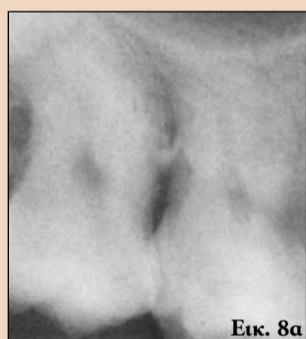
Εικ. 5



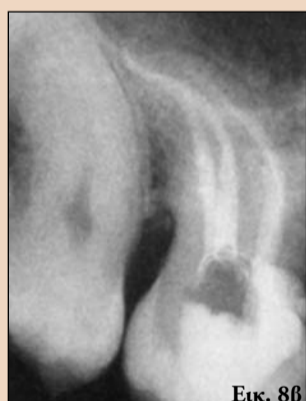Εικ. 6



Εικ. 7



Εικ. 8α



Εικ. 8β

Εικ. 5-8 Ακτινογραφίες όπου φαίνονται αρκετές περιπτώσεις θεραπείας σωλήνων σχήματος c.

κεκαμμένοι κι ορισμένες φορές ενασβεστωμένοι, όσο μεγαλύτερη η ενσφήνωση στην οδοντίνη, τόσο δυσκολότερη η διαδικασία της επεξεργασίας.

Το τελευταίο πράγμα που επιθυμεί ένας οδοντίατρος κατά τη διαμόρφωση στενών ριζικών σωλήνων είναι η αρχική μεγαλύτερη ενσφήνωση, ένα πιο άκαμπτο εργαλείο κι ένα που απαιτεί επιπρόσθετα στάδια για να καθαρίσει την οδοντίνη, με όλους αυτούς τους παράγοντες να περιορίζουν την απτική αίσθηση του οδοντιάτρου στο άκρο του εργαλείου. Αν επιστρέψουμε στις αρχές του σχε-

διασμού και της χρησιμοποίησης, τα προβλήματα που αντιμετωπίζονται από τις παρούσες διαφορές εξαλείφονται.

Η περιστροφική κίνηση κατά τη φορά των δεικτών του ρολογιού είναι μία οριζόντια κίνηση. Κατά συνέπεια, το εργαλείο θα πρέπει να σχεδιαστεί με κατακόρυφα προσανατολισμένες αύλακες, επιτρέποντας στις λεπίδες να κόβουν την οδοντίνη μόλις ξεκινήσει η κίνηση. Πρακτικά, για κάθε σύστημα NiTi περιστροφικού τύπου ισχύει αυτό, ακόμη και με τη χρήση ρινών K. Η διαφορά μεταξύ των εναλλακτικών προσεγγίσεων δεν έχει κλινική σημασία παράλο που οι εμπορικοί λόγοι για πώληση περισσότερων εργαλείων NiTi έχουν ιδιαίτερο νόημα.

Όταν ένα εργαλείο με κατακόρυφα προσανατολισμένες αύλακες εισέρχεται σε ένα σωλήνα με κίνηση κατά τη φορά των δεικτών του ρολογιού, ο διευρυντήρας θα είναι πιο εύκαμπος, θα ενσφηνώνεται λιγότερο κατά την πορεία του στο ριζικό σωλήνα και θα κόβει πιο αποτελεσματικά την οδοντίνη σε σχέση με μία ρίνη K. Αυτοί οι 3 παράγοντες επιτρέπουν μικρότερη αντοχή καθώς το εργαλείο επεξεργάζεται ακρορριζικά.

Αν το άκρο του εργαλείου συναντήσει κάποιο εμπόδιο, ο οδοντίατρος θα το γνωρίζει άμεσα. Οι ρίνες K, από την άλλη πλευρά, ενσφηνώνονται πολύ περισσότερο στην οδοντίνη, δυσκολεύοντας τον οδοντίατρο να πραγματοποιήσει αυτήν την παρατήρηση. Μόλις αναγνωριστεί ένα εμπόδιο, το εργαλείο μπορεί να αφαιρεθεί, να καμφθεί στο άκρο (Εικ. 2) και να παρακάμψει το εμπόδιο. Δεν μπορείτε να το κάνετε αυτό αν δεν αντιληφθείτε την ύπαρξη του εμποδίου.

Η ιδέα του συνδυασμού του σχεδιασμού με τη χρησιμότητα ενός εργαλείου επιτρέπει σε αυτά τα εργαλεία να διευρύνουν τους σωλήνες στο τελικό τους σχήμα με τον πιο ασφαλή κι αποτελεσματικό τρόπο.

Οι κοπτικές κινήσεις των ενδοδοντικών εργαλείων θα πρέπει να είναι αποτελεσματικές σε ένα περιβάλλον με έντονες διαφοροποιήσεις που απαι-

τεί ευκαμψία και προσαρμοστικότητα. Οτιδήποτε βελτιώνει τη μείωση στην ενσφήνωση του εργαλείου, την ευκαμψία και την αποτελεσματικότητα αποκοπής οδοντίνης θα πρέπει να θεωρείται ως μία εξέλιξη. Αυτό ακριβώς κάνει το επίπεδο (Εικ 3).

Όταν ενσωματωθεί στο στέλεχος του εργαλείου, το εργαλείο γίνεται πιο εύκαμπτο, μειώνεται η ενσφήνωσή του και δημιουργούνται δύο κάθετες στήλες λεπίδων που κόβουν οδοντίνη τόσο κατά τη φορά όσο και αντίθετα με τη φορά των δεικτών του ρολογιού.

Επίσης, βελτιώνεται η απτική αίσθηση, βελτιώνοντας τη δυνατότητα του οδοντιάτρου να διαχωρίζει ένα στενό σωλήνα από

ένα στέρεο τοίχωμα. Ο ασύμμετρος σχεδιασμός παρέχει στον οδοντίατρο τη δυνατότητα να διαχωρίζει μεταξύ ενός σωλήνα με στρογγυλή κι ωοειδή διάμετρο (Εικ. 4). Αυτά τα σχεδιαστικά χαρακτηριστικά είναι σημαντικά επειδή μας βοηθούν να αντιμετωπίζουμε την ποικιλία των διαφόρων σωλήνων. Αποτελούν τις προκλήσεις της χημικομηχανικής επεξεργασίας.

Ο καλύτερος τρόπος αξιολόγησης ενός συστήματος, κατά τη γνώμη μου, είναι πόσο αποτελεσματικά διαμορφώνει ένα σωλήνα χωρίς επιπλοκές (Εικ. 5-8).

Επιθυμούμε να χρησιμοποιούμε ένα σύστημα που να δημιουργεί ένα ενδορριζικό σχήμα επαρκών

διαστάσεων, με ελάχιστη δυνατότητα παραμόρφωσης του σωλήνα και χωρίς πιθανότητα θραύσης κατά τη χρήση του. Δεν μπορούμε να στηριζόμαστε σε ένα σύστημα που κάποτε λειτουργεί άριστα κι άλλες φορές εντείνει τις δυσκολίες μας. Το ίδιο σύστημα για να είναι σωστά σχεδιασμένο δεν θα πρέπει να επιτυγχάνει μόνο άριστα αποτελέσματα, αλλά θα πρέπει να το κάνει με συνέπεια σε όλες τις περιπτώσεις.

Κανείς δεν αμφισβητεί το γεγονός πως οι στενοί, κεκαμμένοι κι ενασβεστωμένοι σωλήνες χρειάζονται περισσότερο χρόνο για να διαμορφωθούν. Ωστόσο, σε κανένα σημείο κατά τη διάρκεια της διαμόρφωσης δεν θα πρέπει να χρησιμο-

ποιείται ένα σύστημα που να αυξάνει τη δυσκολία μας με κάποια πιθανή θραύση.

Οι κατασκευαστές μπορεί να υποστηρίξουν πως αυτές οι θραύσεις προκύπτουν από ανεπαρκή γνώση της χρήσης τους εκ μέρους των οδοντιάτρων. Διαφωνώ. Αποτελούν τη συνέπεια κακού σχεδιασμού, ενσωματώνοντας αδυναμίες που εκδηλώνονται με θραύση εργαλείων απλά επειδή ο σχεδιασμός, το υλικό κατασκευής και η χρήση τους δεν ήταν επαρκή πριν εισέλθουν στην αγορά.

Αναδημοσίευση από το περιοδικό Endo Tribune USA Edition, Νοέμβριος 2010

Rofilan®

πριν



μετά



Μια φυσική λύση για την αντιμετώπιση των ρυτίδων

ΤΩΡΑ ΚΑΙ ΑΠΟ ΕΣΑΣ ΣΤΟ ΟΔΟΝΤΙΑΤΡΕΙΟ ΣΑΣ

Τα ενέσιμα εμφυτεύματα αναπληρώνουν το υαλουρονικό οξύ που μειώνεται με την πάροδο του χρόνου (γήρανση). Τα ενέσιμα εμφυτεύματα της Filoderm είναι βιοβιολογικά, βιοδιασπώμενα & ΔΕΝ είναι ζωική προέλευσης.

ΡΩΤΗΣΤΕ ΜΑΣ ΓΙΑ ΤΑ ΕΚΠΑΙΔΕΥΤΙΚΑ ΣΕΜΙΝΑΡΙΑ



Dentalcon Healthcare ΕΠΕ
Κουντουριώτη 153, 185 35 Πειραιάς • Τηλ.: 211 7252157, 210 5229018 • Fax: 210 5229413 • e-mail: info@dentalcon.gr