

Новости

Витамин D может снизить уровень заболеваемости кариесом зубов

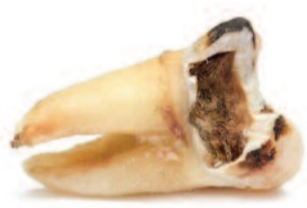Dental Tribune International

Сиэтл, штат Вашингтон, США: По данным Центров по контролю и профилактике заболеваний, роль витамина D является спорным вопросом среди экспертов по питанию. Есть доказательства того, что этот витамин помогает поддерживать стоматологическое здоровье. Обнаружили, что потребление витамина D связано с меньшей распространенностью кариеса у детей.

Исследователи из Университета Вашингтона просмотрели данные 24 клинических исследований, проводимых различными учреждениями здравоохранения в США, Великобритании, Канаде, Австрии, Новой Зеландии и Швеции в 1920–1980 гг. В данных исследованиях приняли участие около 3000 детей в возрасте 2–16 лет. Выявлено, что повышение уровня витамина D у этих детей было связано со снижением заболеваемости кариесом на 50%.

«Исследователи из Университета Вашингтона подтверждают важность приема витамина D для здоровья зубов», – сказал д-р Майкл Холик, профессор медицины в Бостонском университете. – У детей с дефицитом витамина D обнаруживали задержку прорезывания зубов и склонность к развитию кариеса».

Ряд исследований показали, что потребление витамина D не только помогает предотвратить остеопороз, но и снижает риск различных видов рака, диабета и сердечно-сосудистых заболеваний, другие высказали опасения, что избыточное потребление витамина D может быть токсичным.

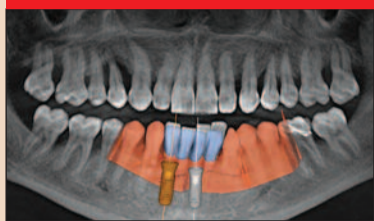

(Фото предоставлено kzww/Shutterstock)

Значительное количество витамина D синтезируется организмом в результате воздействия солнечного света. Он находится в небольшом количестве продуктов, например, в жирной рыбе, такой как лосось и тунец. В небольших количествах этот витамин содержится в авокадо, говяжьей печени, сыре, грибах и яичных желтках. В США витамин D обычно добавляют в молоко и в сухие завтраки, некоторые торговые марки апельсинового сока, йогурта и маргарина.

В исследовании, опубликованном в 2011 г., выявили, что у двух третей населения США было достаточное количество витамина D, в то время как около 8% подвергались риску дефицита витамина D. Исследователи заметили, что более низкий уровень этого витамина выявляли у лиц молодых белых мужчин. Исследование было опубликовано в декабрьском номере журнала Nutrition Reviews.

Имплантология

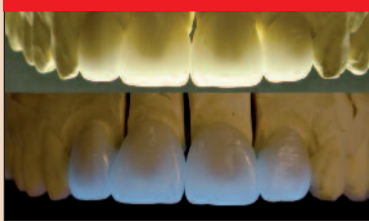

Применение конусно-лучевой компьютерной томографии в имплантологии: клинический случай

По сравнению с другими участками зубного ряда имплантация в области фронтальных зубов нижней челюсти имеет благоприятный долгосрочный прогноз. Установка имплантатов на участке между подбородочными отверстиями считается безопасной и предсказуемой процедурой.

стр. 4

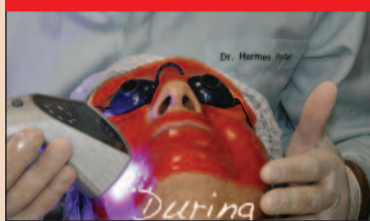Эстетическая стоматология



Дисиликат лития – эффективное решение для реставрации эстетически значимых областей
Сегодня, когда и стоматологи, и их пациенты стремятся к более консервативному лечению с максимальным эффектом как в отношении отдельных зубов, так и всей полости рта, дисиликат-литиевая керамика, уникальный материал, почти наверняка станет очередным прорывом в эстетической стоматологии.

стр. 25

Эстетическая стоматология

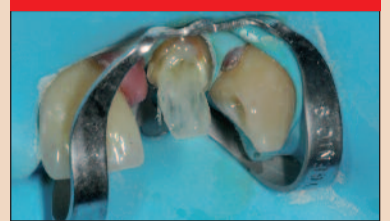

Восстановление эстетики челюстно-лицевой области: новый междисциплинарный подход

С древнейших времен человечество было сосредоточено на описании эстетических стандартов, от соответствия которым во многом зависело восприятие индивидуума обществом.

стр. 26

Клиническая практика



Использование стекловолоконных штифтов при реставрации эндодонтически леченых фронтальных и жевательных зубов: клиническая перспектива

Реставрация зубов после лечения корневых каналов долгое время оставалась сложной задачей, а успех эндодонтического вмешательства напрямую зависит от качества герметизации коронки, то есть окончательной реставрации.

стр. 28

Значение окклюзии

Петер Бауш, Германия

Восстановление правильной, физиологической окклюзии представляет существенную проблему для любого стоматолога и техника. Даже малейшее изменение высоты, измеряемое в микронах, может привести к дисфункции зубочелюстной системы пациента. В реставрационной стоматологии пропорции окклюзии постоянно меняются. Поэтому необходимо изучать и наблюдать функции зубов в статике и динамике. Функциональная окклюзия важна с точки зрения общего здоровья пациента, и междисциплинарный подход к изучению симптомов

и лечению должен быть неотъемлемой частью нашей повседневной работы. Таким образом, более чем рекомендуется проверять окклюзию в ходе лечения.

Окклюзия и потенциальное влияние преждевременных контактов

Любая реставрация, удаление зуба, установка ортопедической конструкции и ортодонтическое лечение изменяют статическую и динамическую окклюзию. Даже небольшой преждевременный контакт в пределах нескольких микронов разрушителен для проприоцепторов зубочелюстной системы пациента. Это может приводить к бруксизму (скрежетанию зубами), который способен вызвать краниомандибулярную дисфункцию. В результате возникает перенапряжение зубов, периодонта, мышц и суставов.

Важно не только обнаруживать существующие, но и исключать любые новые дисфункции краниомандибулярной системы. Малейшее вмешательство в привычную окклюзию может доставить пациенту большие неудобства. Острое функциональное расстройство, например, тот же бруксизм, может стать хроническим.

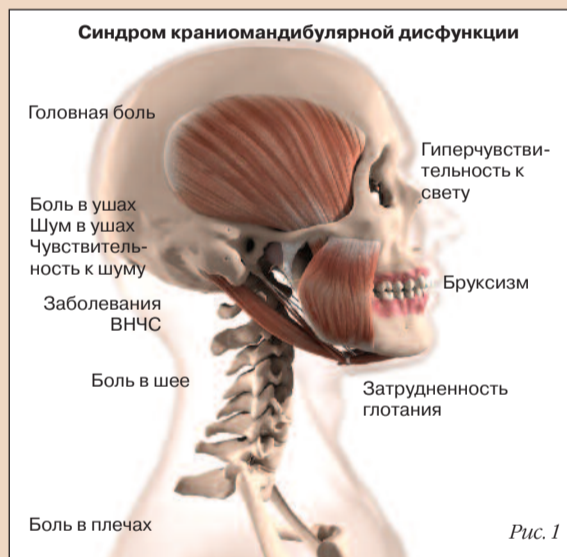


Рис. 1

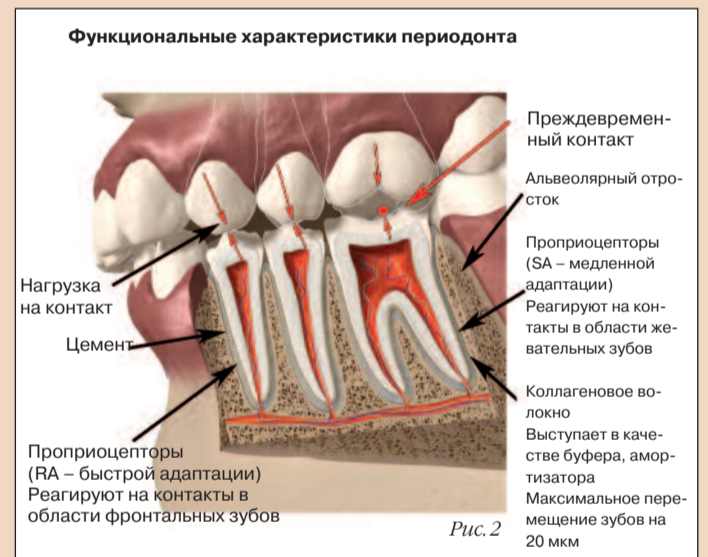


Рис. 2

Пациентов с новыми реставрациями, коронками или мостовидными протезами, а также тех, кто подвергся ортодонтическому лечению или жалуется на типичные симптомы (синдром краниомандибулярной дисфункции), необходимо тщательно обследовать с точки зрения правильности окклюзии. Преждевременные контакты зачастую причиняют неудобство, поскольку проприоцепторы чувствительны к давлению. Пациент может попытаться компенсировать изменения окклюзии за счет выработки нового при-

вычного положения окклюзии, что скажется на состоянии связочного аппарата.

Положение челюсти при наложении реставрации на окклюзионную поверхность

Важнейшим является положение нижней челюсти. В большинстве случаев правильность реставрации проверяют при привычном положении окклюзии, однако при установке сложных реставраций или наличии заболеваний височно-нижнечелюстного сустава (ВНЧС) необходи-

мо создавать новое физиологическое положение нижней челюсти. При этом чаще всего лечение проводят, ориентируясь на положение центральной окклюзии.

Центральная окклюзия представляет собой положение нижней челюсти относительно верхней челюсти, при котором внутрисуставной диск находится на месте, а головки нижнечелюстных мыщелков располагаются напротив самой высокой части дистально обращенной стенки

→ **DI** стр. 2

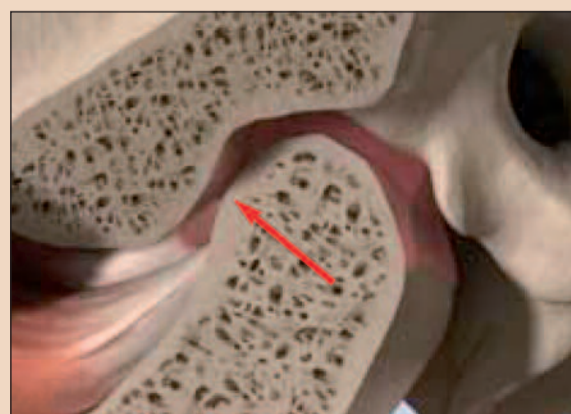

Рис. 3. Положение центральной окклюзии.

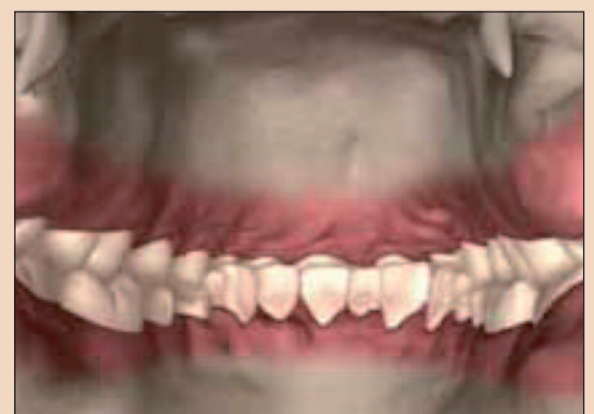

Рис. 4. Максимальный фиссурно-бугорковый контакт (вид со стороны полости рта).

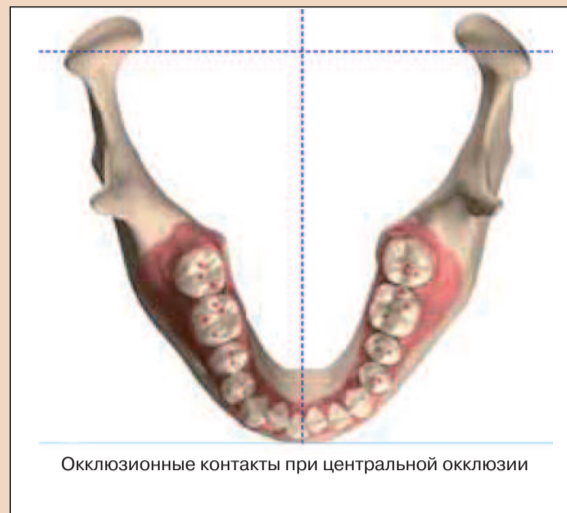
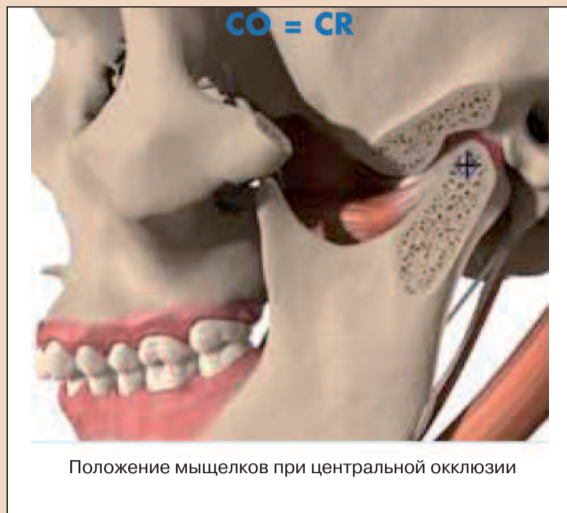
Рис. 5, 6. Наилучшая физиологическая позиция: мыщелки в центральном положении при достаточном количестве окклюзионных контактов.

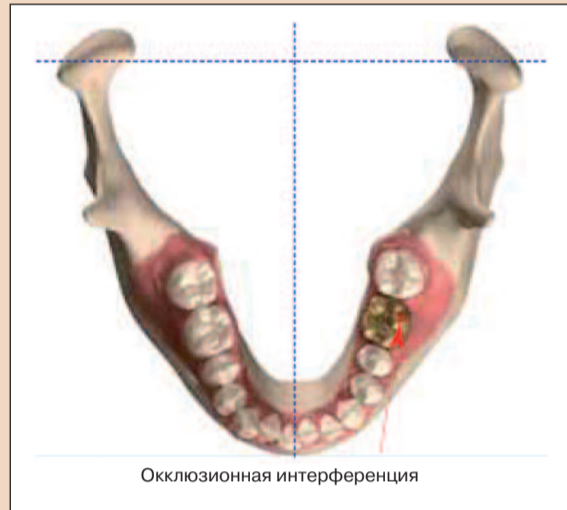
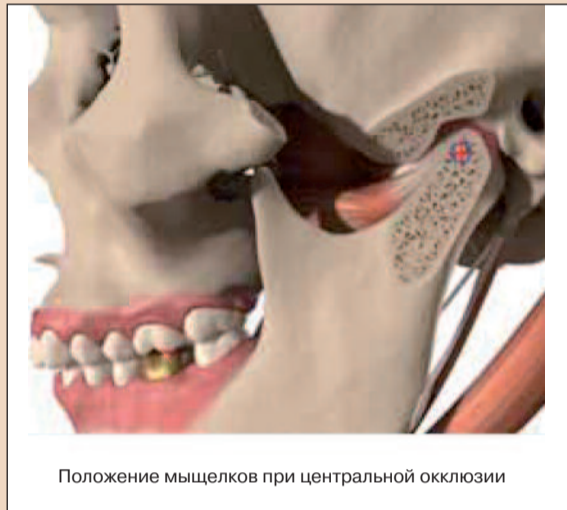
Рис. 7, 8. Мыщелки по-прежнему находятся в центральном положении. Интерферирующий начальный контакт на зубе 36.

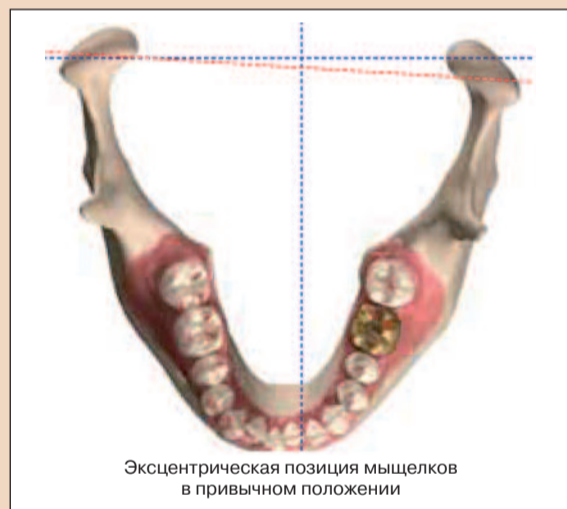
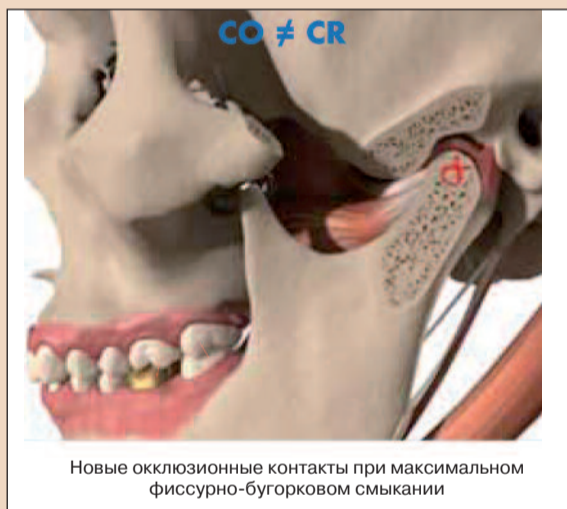
Рис. 9, 10. Компенсаторная реакция, вызванная интерферирующим контактом на зубе 36. Нижняя челюсть переместилась в новое положение, не соответствующее положению центральной окклюзии, чтобы компенсировать окклюзионную интерференцию.

← **DI** стр. 1

суставной ямки (т.е., мыщелки находятся в самой верхней и передней позиции).

Для сбалансированной окклюзии в статике необходимо, чтобы в каждом квадранте было достаточно окклюзионных контактов ABC в фиссурно-бугорковом положении. В этом положении зубы-антагонисты достигают полного смыкания и находятся в максимальном контакте друг с другом.

Физиологическое воздействие интерферирующих начальных контактов

Для большинства пациентов привычное положение нижней челюсти при максимальном фиссурно-бугорковом контакте является наилучшим ориентиром для коррекции реставраций на окклюзионных поверхностях зубов. Тем не менее возникновение даже малейшего преждевременного контакта в 20 мкм может запустить компенсаторную реакцию, которая приведет нижнюю челюсть в новое физиоло-

гическое положение. Это естественная реакция нашей биологической системы, стремящейся избежать повышения и концентрации нагрузки на ограниченной площади.

Например, если в пищу вам попадает мелкая песчинка, вы автоматически меняете положение нижней челюсти, чтобы защитить зубы. Постоянное присутствие такой «песчинки» (преждевременного контакта) может привести к перегрузке биологической системы, при этом пациент исчерпывает возможности компенсации. После этого боль может стать хронической.

Восстановление окклюзии

Чтобы восстановить физиологическую окклюзию, необходимо правильно визуализировать контакты. Для идентификации окклюзионных нагрузок в привычном фиссурно-бугорковом положении удобно использовать материалы для проверки окклюзии (артикуляционную бумагу) с эффектом пропорционального переноса цвета. При этом области с более высокими нагрузками характеризуются более темными отметками с большим контрастом. Такие отметки с

большой вероятностью показывают начальные контакты. Области с менее интенсивными цветовыми отметками соответствуют меньшим нагрузкам или отсутствию контактов. При ближайшем рассмотрении эти отметки выглядят как круг, «бублик». Центр контакта имеет более светлый оттенок. Более интенсивно окрашенный периметр не является областью контакта. Фактическую площадь контакта представляет собой слабоокрашенная середина «бублика». При балансировке окклюзии коррекции подлежат только эти области. Чтобы окклюзия была сбалансированной, необходимо, чтобы в каждом квадранте было достаточно контактных пунктов ABC.

Коррекция окклюзии может носить как аддитивный, так и субтрактивный характер, т.е., осуществляться как методом добавления материала, так и методом пришлифовывания. Модификация окклюзии у пациентов, долгое время страдающих бруксизмом, может оказаться сложной задачей, поскольку в этих случаях, как правило, утрачивается существенный объем твердых тканей зубов. Таким пациентам показано шинирование (аддитивный метод).

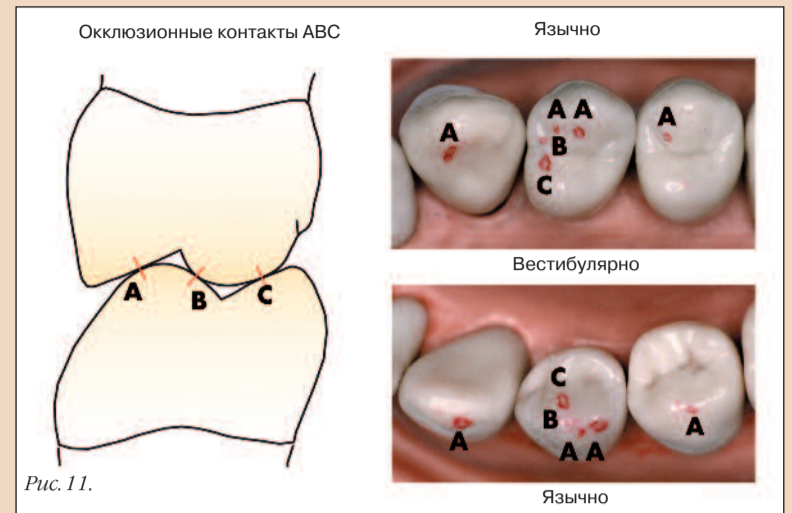


Рис. 11.

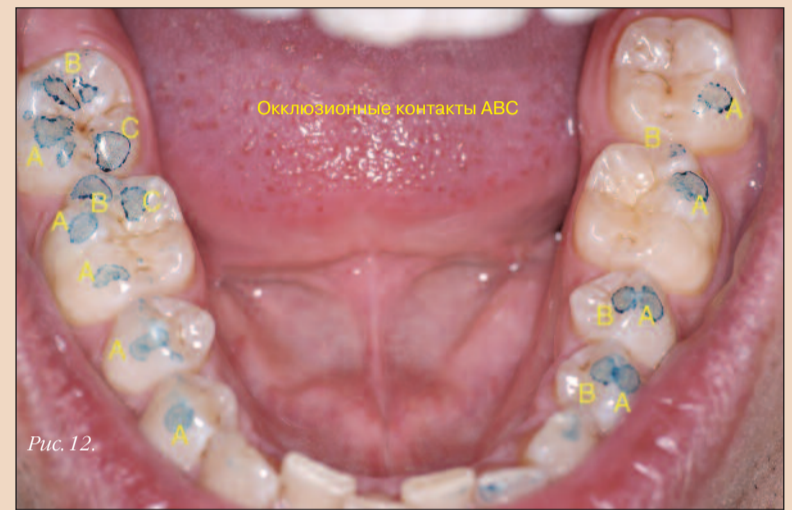

Рис. 12.

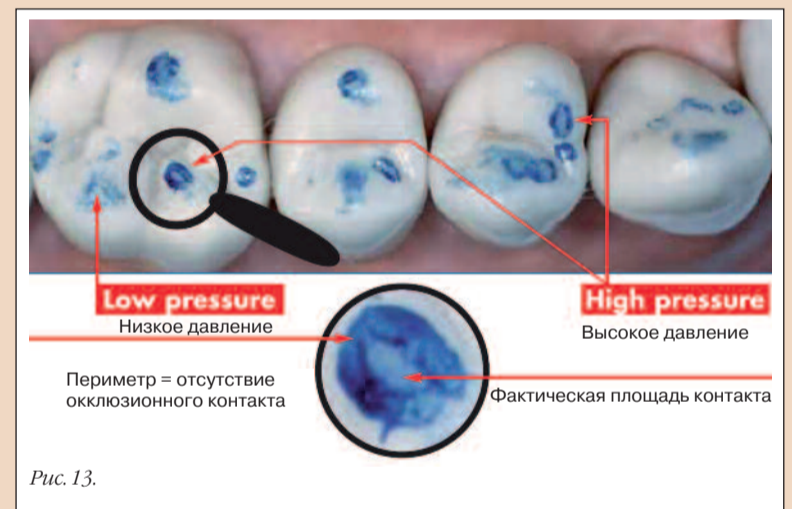


Рис. 13.

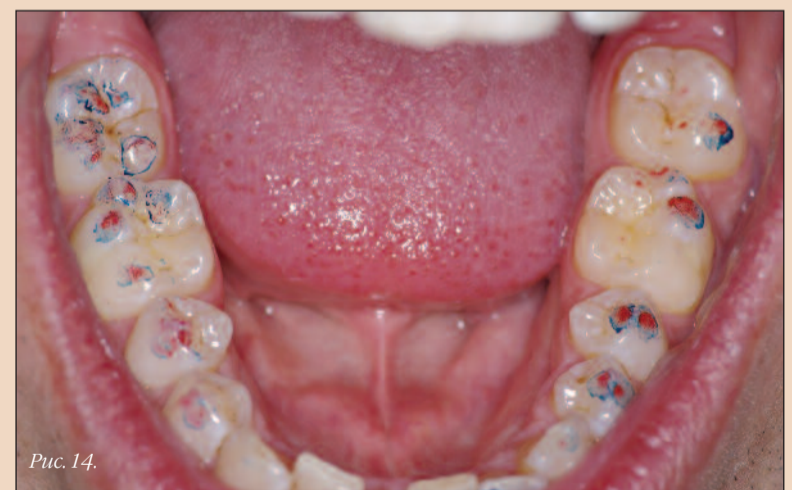

Рис. 14.

Вывод

Восстановление физиологической окклюзии необходимо для правильного функционирования всей сложной зубочелюстной системы. Существуют разные концепции окклюзии, для регистрации и анализа сложных движений нижней челюсти применяют широкий спектр электронных устройств.

Кроме всех этих инструментов, стоматологу необходимо обладать пониманием основ биомеханики окклюзионной поверхности зуба. Сегодня мы располагаем широким набором разнообразных средств

визуализации этой биомеханики. Мягкая цветная артикуляционная бумага в сочетании с тонкой артикуляционной пленкой оптимально подходит для проверки окклюзии. **DI**

Контактная информация

Peter Bausch
Dr. Jean Bausch GmbH & Co. KG
Oskar-Schindler-Str. 4
50769 Cologne
Germany (Германия)
pb@bauschdental.de

Nobel Biocare Global Symposium 2013 – New York. Подводим итоги

Более 1500 участников, более 100 лекторов и порядка 40 часов научной программы – с 20 по 23 июня легендарный отель Waldorf Astoria принимал Nobel Biocare Global Symposium. Специалисты обсуждали 4 дня самые актуальные тенденции в современной имплантологии, обменивались опытом и, конечно, принимали участие в незабываемых культурных мероприятиях.

Детали

Первой в Нью-Йорк прибыла делегация из России. 19 июня для российских клиницистов был организован приветственный вечер – прогулка на корабле. Доктора получили возможность увидеть город с воды, погрузиться в атмосферу настоящего американского джаза и набраться сил перед предстоящей серьезной научной работой. Программа конгресса в этом году отличалась большим числом лекций и мастер-классов, более 100 лекторов представляли результаты своих исследований и практики, что обусловило очень плотный график. Красной нитью выступлений проходила тема менеджмента мягких тканей, которая вызвала большой интерес у российских докторов, а также вопросы междисциплинарного подхода, развития цифровых технологий. Вот как охарактеризовал научную программу ментор Nobel Biocare Сергей Зорин: «Я сотрудничаю с компанией уже порядка 10 лет и могу оценить, как меняются акценты. На этом конгрессе они смещены в сторону науки, доказательной базы, более научных подходов относительно медицинских способов восстановления утраченных зубов. К тому же можно отметить, что стало больше научных споров, методики подаются с нескольких точек зрения. И что самое ценное – в ходе лекции вы не получаете четкого рецепта, доклады часто заканчиваются вопросом, который позволяет подумать докторам и оценить одну и ту же клиническую ситуацию с разных сторон».

Одной из ярких особенностей Nobel Biocare Global Symposium 2013 стал состав спикеров. В этом году компания пригласила к участию коллег, давно не выступавших на мероприятиях Nobel Biocare.

«Состав спикеров принципиально отличается от симпозиума 2010 года по количеству приглашенных лекторов, некоторые из них работали с компанией, но в последние годы не участвовали в наших мероприятиях, сотрудничая в основном с конкурентами, – пояснил Александр Смирнов, генеральный директор Nobel Biocare Russia. – Это на самом деле очень интересный момент, потому что у таких специалистов накопился большой опыт использования различных технологий, им есть с чем сравнивать. И они достаточно открыто об этом говорят, что для практикующего специалиста очень важно и содержательно».

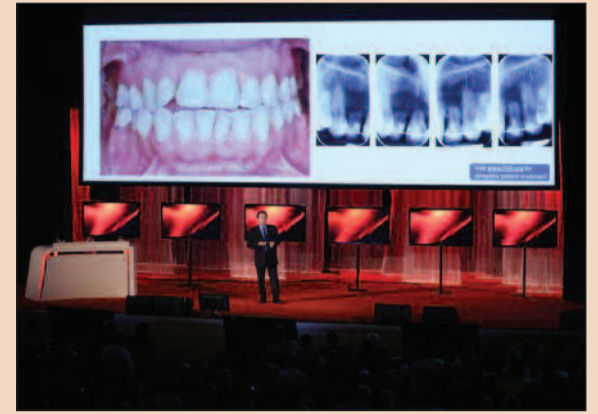Актуальные тенденции

Компания Nobel Biocare всегда чутко реагирует на меняющиеся условия рынка и запросы докторов. В этом году научно-медицинскую часть программы дополнили лекции по маркетингу. Так, в число лекторов вошел Эдвард Цукерберг (отец Марка Цукерберга) – в прошлом стоматолог – на симпозиуме он делился знаниями в области продвижения стоматологических клиник в сети Интернет. Нельзя не отметить и развивающуюся технологическую базу проведения конгрессов компании. С точки зрения организационной – настоящим подарком участникам стало специальное приложение для iPhone, позволяющее планировать свой график посещения лекций.

Кроме того, Nobel Biocare Global Symposium 2013 стал первым образовательным мероприятием компании, где транслировалось видео клинических случаев в формате 3D.

«Чтобы хотя бы удержаться на месте, нужно интенсивно идти вперед, – поделился своими впечатлениями Артак Керопян, руководитель клиники «КДК Дент», кандидат медицинских наук. – С каждым годом растут требования и ожидания в аспектах и функции, и эстетики».

→ **DT** стр. 4



Реклама

10th ANNIVERSARY MEETING

TORINO

CINEMA LUX

Turin/Italy, 3rd to 5th October 2013

INVITED SPEAKERS:

- ★ PERAKIS - BONFIGLIOLI
- ★ IAFRATE - LESAGE
- ★ BUDA - MUTONE
- ★ LASSERRE
- ★ MINTRONE
- ★ GOLDSTEP
- ★ JÖRGENS
- ★ CSILLAG
- ★ HALLEY
- ★ ROCCA
- ★ TAMIR
- ★ ORR



- WAHLMANN - ESFARJANI ★
- PONGIONE - DELLA NEVE ★
- CANULLO - MARINOTTI ★
- NICASTRO - FERRETTI ★
- LOI - DI FELICE ★
- MAGNANENSI ★
- SARACINELLI ★
- FREEDMAN ★
- QURESHI ★
- CAPLAN ★
- MANCA ★

ESTHETIC "TRUFFLES"

The Gold Standard in 2013

Info at: Tueor +39 011 0463350 - segreteria@tueor.com - www.tueor.it - ESCD - www.escd.info - info@escd.info





























Under the Patronage



Under the patronage of the town of Turin



Under the patronage of the province of Turin

Under the patronage of









← DT стр. 3

Для успешной реализации лечебных и реставрационных целей все более очевидной становится роль диагностики и планирования, командного подхода. Быстрыми темпами входят в нашу жизнь цифровые технологии... Думаю, в будущем стоматологии будет очень много математики. И именно этим темам особое внимание уделяли лекторы на конгрессе».

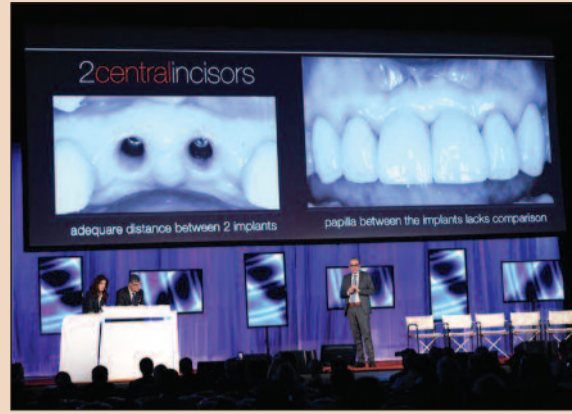FOR, или Фонд стоматологической реабилитации

Nobel Biocare Global Symposium стал площадкой не только для научной дискуссии и образовательных мастер-классов – в рамках конгресса состоялось официальное открытие учрежденного компанией международного «Фонда стоматологической реабилитации (FOR). Его цель – продвижение идеи улучшения стоматологического здоровья населения. Еще одна глобальная задача – формирование нового поколения лидеров в образовании, науке и гуманитарной деятельности за счет привлечения преимущественно молодых участников.



Решение о создании фонда для Nobel Biocare – логичное продолжение философии, построенной на инновационности, гуманизме и стремлении к улучшению жизни пациентов. Теперь профессионалы по всему миру, разделяющие это видение, могут составить единое сообщество, не связанное с коммерческими целями. Каждый желающий может стать ассоциированным, а по прошествии 2 лет и действительным членом Фонда, независимо от специализации и используемой системы имплантатов.

Фонд стоматологической реабилитации будет осуществлять свою деятельность по 3 направлениям.



FOR Science (научное направление) призвано заниматься разработкой, тестированием и распространением современных протоколов лечения, в основе которых лежат актуальные технологии. Подразделение FOR Education расширит возможности профессионального образования через новые подходы к обучению и инструменты их реализации. Цель FOR Humanity – поддержка, организация и награждение гуманитарных проектов, а также создание международной сети ведущих экспертов, разделяющих приверженность улучшению качества жизни пациентов.

Стать участником Фонда стоматологической реабилитации можно независимо от того, в какой стране вы работаете и живете. Интерактивное участие в деятельности FOR возможно при помощи сайта www.for.org, а также humanity.for.org

Применение конусно-лучевой компьютерной томографии в имплантологии: клинический случай

Нилеш Пармар, Великобритания

По сравнению с другими участками зубного ряда имплантация в области фронтальных зубов нижней челюсти имеет благоприятный долгосрочный прогноз (Gokcen-Rohlig и соавт., 2009). Установка имплантатов на участке между подбородочными отверстиями считается безопасной и предсказуемой процедурой. Тем не менее перфорация язычной компактной пластинки может привести к сильному и даже угрожающему жизни пациента кровотечению (Bucal, 2008). Кровоснабжение данной области обеспечивается подбородочной, подъязычной и челюстно-подъязычной артериями, нарушение целостности которых способно вызывать обширное внутреннее кровоизлияние в области дна полости рта.

В редких случаях это может привести к смещению языка, результатом чего может стать нарушение проходимости дыхательных путей, требующее хирургического вмешательства. Террег и соавт. (2001 г.) предложили использовать компьютерную томографию как средство предварительной трехмерной визуализации анатомии для уменьшения вероятности повреждения этой чувствительной области в ходе имплантологической процедуры.

Настоящий клинический случай показывает, как применение конусно-лучевой компьютерной томографии (КЛКТ) в сочетании с получением диагностических изображений в кресле стоматолога может упрощать планирование и установку имплантатов в переднем отделе нижней челюсти.

Клинический случай

Пациентка 44 лет, проходящая длительное пародонтологическое лечение, направлена в нашу клинику в связи с подвижностью и болезненностью нижних резцов. Уровень гигиены полости рта у пациентки хороший; наблюдается периапикальное поражение в области зуба 14 и подвижность резцов нижней челюсти 2-й степени. Ввиду подвижности зубов пациентке трудно пережевывать пищу и хотелось бы решить эту проблему с помощью несъемных конструкций.

Клиническое обследование

Варианты лечения

Ввиду заболевания пародонта и подвижности зубов пациентка осознавала, что потребуются их замещение. Она не хотела устанавливать съемные ортопедические конструкции. В данной области ее полости рта возможна была установка как несъемного мостовидного протеза, так и ортопедической конструкции с опорой на имплантаты.

Обсудив варианты лечения и подчеркнув повышенный риск периимплантита при наличии заболевания пародонта в анамнезе (Esposito, 2006), вместе с пациенткой приняли решение об установке несъемного мостовидного протеза с опорой на имплантаты. Лечение необходимо было спланировать таким образом, чтобы в случае утраты жевательных зубов в будущем можно было изготовить полный протез, предварительно установив дополнительные имплантаты.

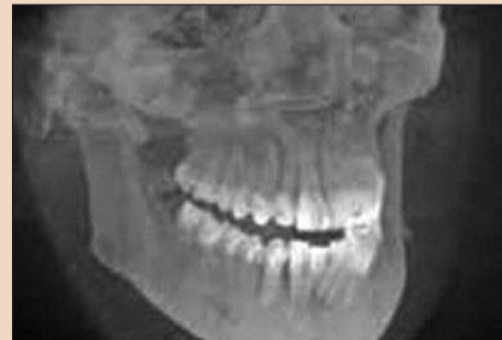
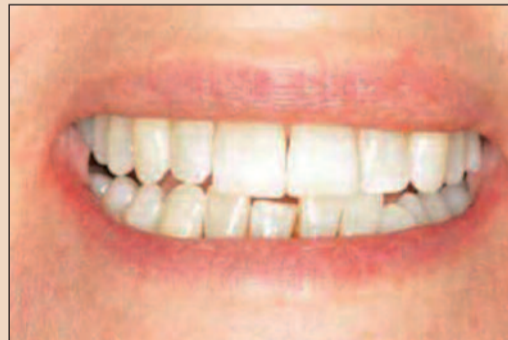
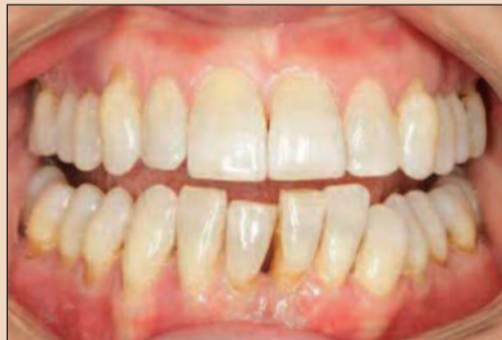Рис. 1, 2. Исходная клиническая картина.

Рис. 3. Проекция максимальной интенсивности, Sirona GALILEOS.

Реклама

I Всероссийская научно-практическая конференция СЛОЖНЫЙ СТОМАТОЛОГИЧЕСКИЙ ПАЦИЕНТ

Петрозаводск, Отель «Онега Палас» 10-13 октября 2013 г.

Регистрация участников:
www.stomtrade.ru www.mirmed.ru
 Тел/факс: +7 (812) 325-25-64
 +7 (812) 328-18-68
 E-mail: oleg@mirmed.ru

ОРГАНИЗАТОРЫ

Издательство "Человек" ИЗДАТЕЛЬСТВО "ЧЕЛОВЕК"

СПРАВОЧНИК "СТОМАТОЛОГИЯ РОССИИ"

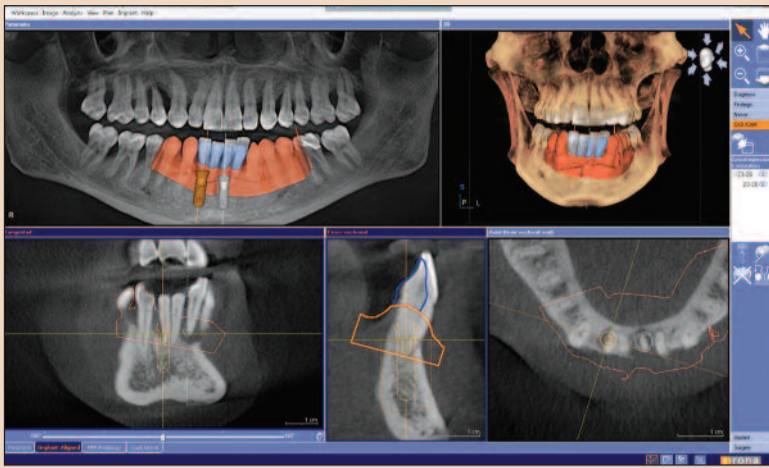


Рис. 4. Скан КЛКТ с наложением изображения CEREC Bluescan, демонстрирующий оптимальный конечный результат.

высоты альвеолярного отростка и наличия минимальной патологии запланировали одномоментную имплантацию.

Вследствие утраты кости произошло смещение резцов нижней челюсти, которые заняли неблагоприятное положение. Основная жалоба пациентки была связана с диастемой, возникшей между резцами нижней челюсти, и неровностью режущих краев фронтальных зубов.

Чтобы установить имплантаты под правильным углом, с помощью камеры CEREC Bluescan получили изображение, которое скорректировали так, чтобы положение резцов нижней челюсти гармонизировало с остальным зубным рядом.

Установку имплантатов провели в соответствии со стандартными методиками ITI. Установили два имплантата SLActive Standard Plus (4,1x10 мм; Straumann). Благодаря вращающему моменту более 35 Нсм имплантаты демонстрировали превосходную первичную стабильность. Качество кости пациентки классифицировали как относящееся к типу D1-2 (Lekholm & Zarb, 1985).

Ввиду высокой первичной стабильности имплантатов и хорошего качества кости приняли решение об одноэтапной процедуре и сразу установили формователи десны. Разрез ушили нитью 5-0 PGA, установили временный протез с опорой

Пациентке показали, как очищать пространство под протезом с помощью зубной нити Super floss и ершиков TePe, назначили программу ухода за имплантатами.

Прогноз

Мостовидный протез имеет хороший долгосрочный прогноз, поскольку пациентка мотивирована и поддерживает высокий уровень гигиены полости рта. Пациентка осведомлена о повышенном риске осложнений и вероятности утраты большего числа зубов в будущем, однако после 3 мес пользования съемным зубным протезом твердо намерена впредь избегать установки таких ортопедических кон-

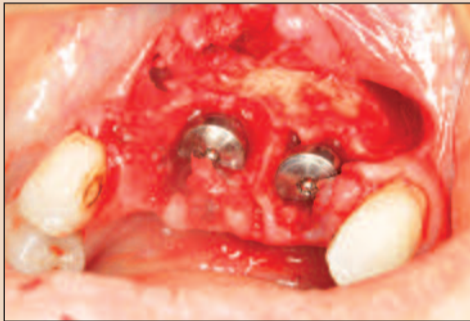


Рис. 5. На имплантаты установили формователи десны.

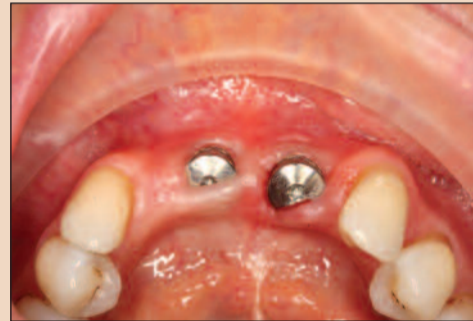

Рис. 6, 7. Клиническая картина через 8 нед.

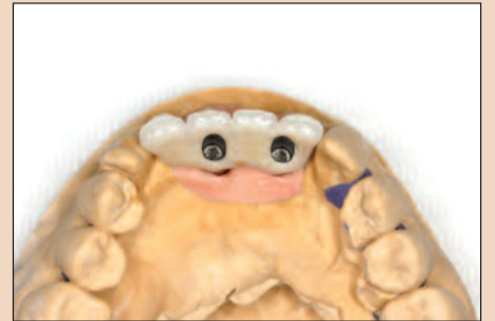
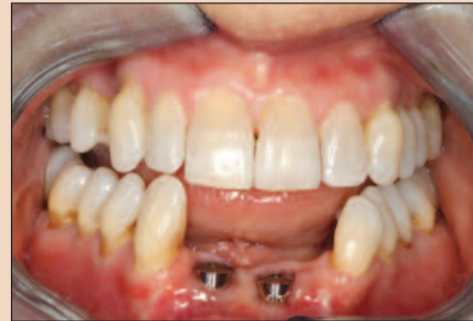
Рис. 8, 9. Изготовленный в лаборатории керамический мостовидный протез с винтовым креплением на абатменах Straumann зунОста.

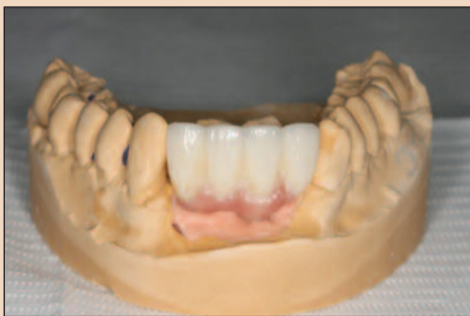

Рис. 9.

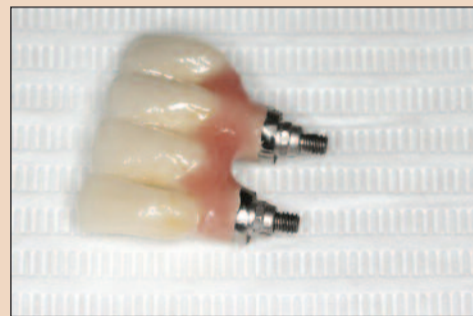


Рис. 10. Мостовидный протез.

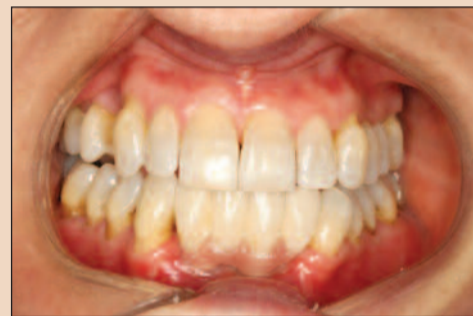

Рис. 11. Примерка.

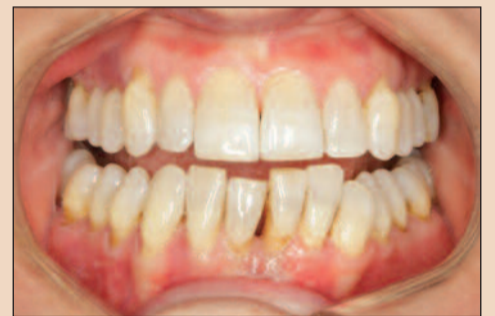

Рис. 12. Исходная клиническая картина.

План лечения

- 1) продолжение пародонтологического лечения и рекомендации по гигиене полости рта;
- 2) получение томограммы с помощью КЛКТ GALILEOS (Sirona) для оценки анатомического строения альвеолярной кости;
- 3) удаление всех 4 резцов нижней челюсти и зуба 14;
- 4) установку 2 активных имплантатов SLA (Straumann);
- 5) установку металлокерамического мостовидного протеза на 4 единицы.

КЛКТ

Приняли решение провести полное сканирование с помощью КЛКТ для дополнительной оценки состояния зубов верхней челюсти и, в частности, зуба 14, подлежащего замещению имплантатом. Сканирование показало существенную утрату кости в области фронтальных зубов и небольшой периапикальный очаг разрежения в области зуба 31. Поперечный разрез демонстрирует толстые, хорошо развитые компактные пластинки с очень слабой вогнутостью с язычной стороны. Ввиду достаточной

Это изображение затем наложили на компьютерную томограмму и использовали при планировании лечения. Целью планирования было также размещение имплантатов, чтобы они располагались на безопасном расстоянии от язычной компактной пластинки и чтобы отверстия мостовидного протеза с винтовой фиксацией располагались на язычной поверхности искусственных коронок.

С учетом заболевания пародонта приняли решение использовать имплантаты Standard Plus (Straumann). Эти имплантаты отличаются наличием полированной шейки высотой 1,8 мм. Благодаря этому место соединения имплантата с абатментом располагается на 1,8 мм выше альвеолярного гребня.

Хирургический этап

Перед началом процедуры пациентка приняла 400 мг ибупрофена, полость рта обработали хлоргексидином. Хирургическую процедуру провели под внутривенной седацией (мидазоламом).

Нижние резцы удалили с помощью периотомов и щипцов. Лунки вычистили и тщательно промыли. Затем выполнили разрез по альвеолярному гребню с дистальными послабляющими разрезами. Благодаря наличию КЛКТ и хирургического шаблона процедура требовала формирования лишь небольшого лоскута с язычной стороны.

на зубы. Протез тщательно проверили на предмет отсутствия контакта с имплантатами и перенесения на них окклюзионной нагрузки. Снятие швов и контрольный осмотр назначили через 7 дней.

Заживление прошло без осложнений; в период заживления пациентка спокойно пользовалась временным протезом. По финансовым соображениям запланированную установку имплантата для замещения зуба 14 перенесли на более позднее время.

Через 8 нед с помощью открытой ложки и материала Impregum (3M ESPE) получили оттиски и изготовили мостовидный протез с винтовой фиксацией. При этом воспроизвели форму и размер искусственных зубов временного протеза, видом которого пациентка была очень довольна. Ввиду утраты кости мостовидный протез дополнили керамикой розового цвета, чтобы восполнить необходимый объем тканей с вестибулярной стороны и уменьшить длину коронок.

Мостовидный протез установили с вращающим моментом 35 Нсм, винтовые отверстия закрыли композитным материалом. Сделали рентгенограмму, которая впоследствии будет служить для контроля изменения высоты кости. Проверили окклюзию; у пациентки сохранилось клыковое ведение при боковых движениях челюсти.

струкций. Она проходит контрольные осмотры дважды в год и каждые 3 мес посещает гигиениста. **DT**

От редакции

Статья впервые была опубликована в журнале CAD/CAM №2, 2012.

Информация об авторе



Доктор Нилеш Р. Пармар (Nilesh R. Parmar) был назван лучшим молодым стоматологом Восточной Англии в 2009 г. и номинировался на это звание в 2010. Он является одним из немногих стоматологов, обладающих дипломами всех трех стоматологических колледжей Лондонского университета, и в настоящее время учится на магистра ортодонтии в Университете Уорвика. Доктор Пармар является клиническим преподавателем компании Astra Tech и ведет частную практику в г. Саутенд-он-Си, Эссекс. Также он работает приглашенным имплантологом в клиниках Sparkly Smile в Блэкхите и New York Dental Office. www.drnileshparmar.com

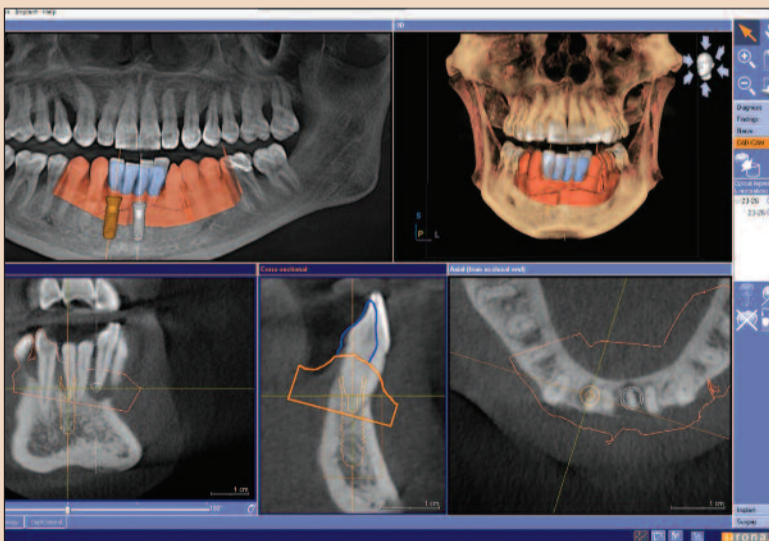


Рис. 13. Скан КЛКТ с интегрированным изображением CEREC.

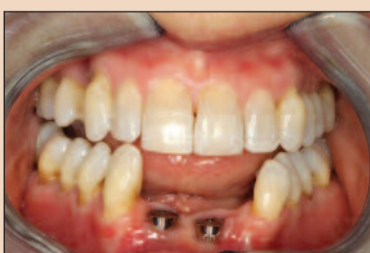

Рис. 14. Через 8 нед.

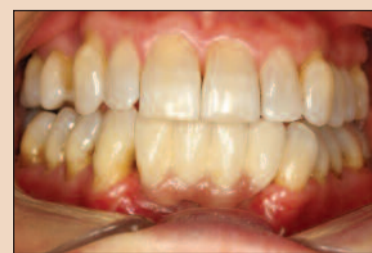

Рис. 15. Установка окончательного мостовидного протеза.

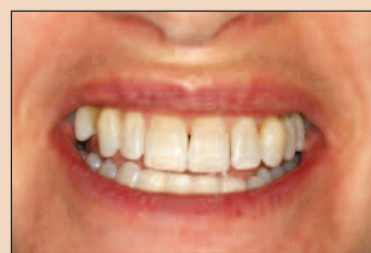
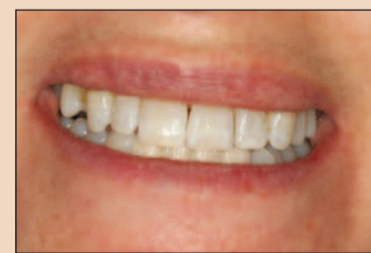
Рис. 16, 17. Клиническая картина при контрольном осмотре через 1 мес.



Ирригация с отрицательным и положительным давлением

Грегори М. Курицман, США

Эндодонтическая триада

Долговременный успех эндодонтического лечения зависит от трех важных аспектов, которые называются «эндодонтической триадой»: препарирования, дез-

инфекции и obturации. Эти три компонента триады взаимосвязаны и в равной степени требуют внимания.

Анатомия системы корневых каналов зубов очень сложна, и препа-

рирование само по себе не может обеспечить ее адекватную подготовку к obturации. Наличие сужений, латеральных каналов и апикальных дельт делает невозможным проникновение эндодонтических инструментов во все области системы корневых каналов (рис. 1). Таким образом, ирригация, или медикаментозная обработка, играет ключевую роль в удалении остатков тканей и бактерий, остающихся недоступными при препарировании основных каналов.

Вне зависимости от системы файлов, они не в состоянии достичь всех участков системы корневых каналов, так что дезинфекция остается важной составляющей процесса очищения перед obturацией. Что такое дезинфекция корневых каналов? Это удаление остатков тканей и бактерий за счет промывания системы каналов с помощью медикаментозного раствора.

Цель заключается в максимально полном удалении остатков тканей зуба, поскольку чем меньше в канале остается дентинной стружки и смазанного слоя дентина, тем меньше в нем выживает бактерий и тем успешнее результаты эндодонтического вмешательства.

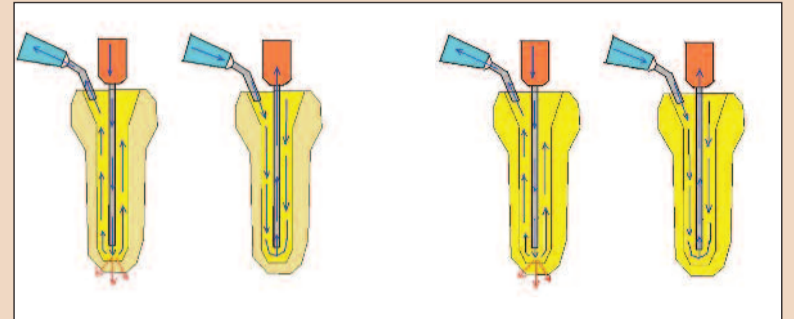


Рис. 3. Сравнение положительного (слева) и отрицательного (справа) давления при эндодонтической ирригации.

Очищение канала

Неважно, какой obturационный материал используется – значение имеет связь между силером и стенками канала. Смазанный слой дентина может помешать проникновению силера в дентинные каналы. Согласно исследованиям, частота проникновения бактерий в каналы, obturированные при наличии смазанного слоя дентина (70%), была значительно выше по сравнению с каналами, из которых смазанный слой дентина был перед obturацией удален (30%). Удаление смазанного слоя дентина увеличивает герметизацию канала, о чем свидетельствует повышенная устойчивость к проникновению бактерий [1]. В отсутствие смазанного слоя уменьшается частота возникновения апикальных подтеканий, а адаптация гуттаперчи улучшается вне зависимости от метода obturации [2–4].

Конечно, выбор obturационного материала важен; тем не менее, способ препарирования канала перед obturацией также определяет, насколько хорошо канал будет герметизирован. Согласно исследованиям, вне зависимости от obturационного материала препарирование с помощью вращающихся никель-титановых инструментов реже приводит к микроподтеканиям, чем использование ручных файлов [5]. По сравнению со стальными ручными файлами вращающиеся никель-титановые инструменты обеспечивают большую гладкость стенок ка-

налов и придают им форму, более удобную для obturации. Чем лучше адаптация obturационного материала к стенкам канала, тем меньше вероятность подтеканий во всей его длине. Чем лучше сформированы и очищены стенки канала, тем больше из него удалено смазанного слоя дентина и органических остатков, что существенно для герметизации канала.

Смазанный слой дентина лучше всего удаляется с помощью обработки канала сначала гидрохлоритом натрия (NaOCl), а затем этилендиаминтетрауксусной кислотой (ЭДТА) 17% [6]. NaOCl растворяет органическую составляющую смазанного слоя и обнажает дентинные каналы, в то время как ЭДТА, хелатирующее вещество, растворяет неорганические компоненты дентина, открывая дентинные каналы. Попеременное использование этих двух медикаментозных средств в процессе препарирования обеспечивает удаление органических остатков из глубины дентинных каналов, повышая устойчивость к повторному проникновению бактерий в канал после его obturации [7, 8].

Исследования говорят о том, что регулярная замена и использование больших объемов медикаментозного средства помогают сохранить ан-

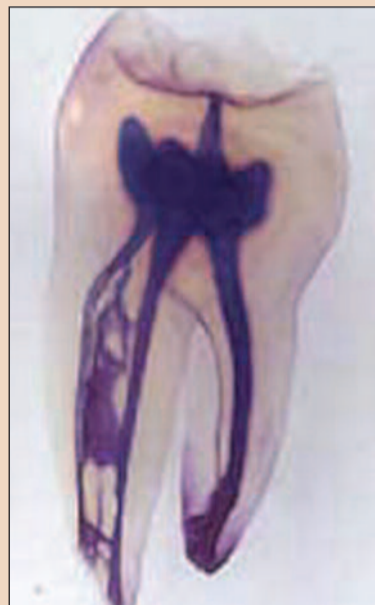

Рис. 1. В систему корневых каналов очищенного моляра введен краситель, демонстрирующий сложную анатомию, присущую большинству зубов.

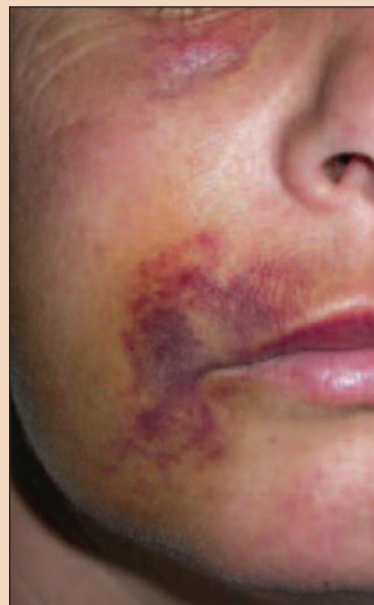

Рис. 2. Результат выведения NaOCl в периапикальные ткани при ирригации с положительным давлением в ходе эндодонтического лечения.

Реклама



Вот уже более 20 лет мы предлагаем стоматологам полные решения для внутриротовой съемки.



Новая технология защиты от облучения
Низкое излучение: +/- 40 мс
Более быстрое получение изображений**
Кристалльно-чистые изображения
Компактная портативная система с USB-разъемом
Превосходный фильтр AIM
Безопасный спусковой тросик
Матрица КМОП с оптоволоконным экраном

*Независимый некоммерческий фонд стоматологического образования и тестирования товаров, Отчеты практикующих врачей, май 2012 года
**В зависимости от ПК



Низкое излучение



Совместимость с планшетами/ПК





Windows 7



Windows 8



Denta Market LLC
www.dentalleague.ru
info@dentalleague.ru

Denta Market LLC
344011, Россия,
Ростов-на-Дону,
ул. Текучева, 125/200 - 78

Тел.: (863) 297-25-00
Факс: (863) 297-25-01



Рис. 4. Многоканальный адаптер системы EndoVac (слева), подключенный к системе трубопроводов стоматологической установки.

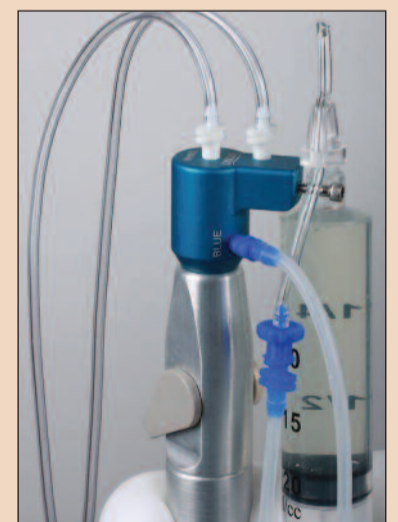

Рис. 5. Многоканальному адаптеру системы EndoVac (голубой) подключены шланг, отсос и наконечник Master Delivery Tip. Отдельным илангом присоединяется отсос для насадки MacroCannula или MicroCannula.

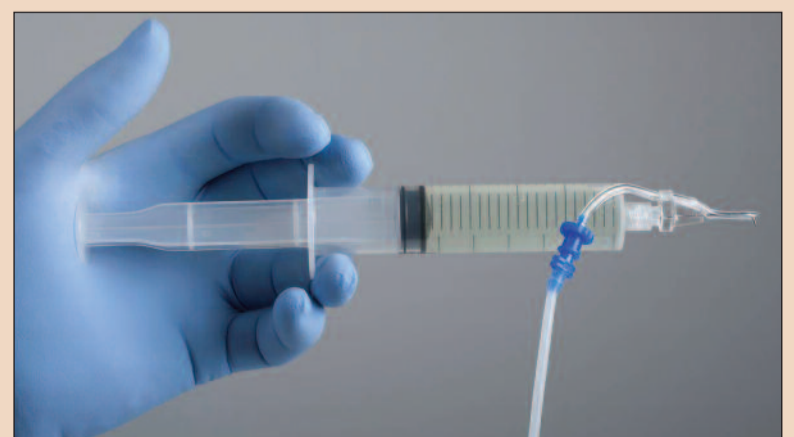

Рис. 6. Наконечник Master Delivery Tip системы EndoVac со илангом отсоса, подсоединенным к многоканальному адаптеру.



Рис. 7. Наконечник Master Delivery Tip (ирригация и отсос) с одноразовым шприцем.

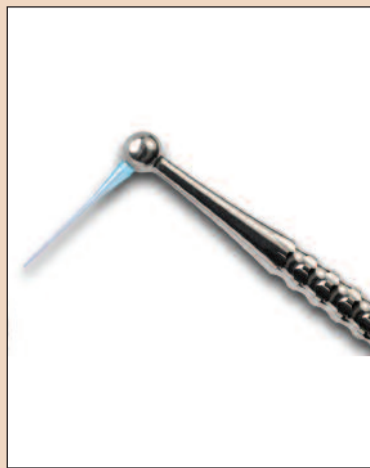


Рис. 8. Наконечник EndoVac с насадкой MicroCannula.




Рис. 9. Насадка EndoVac MicroCannula и ее увеличенное изображение, демонстрирующее закругленный кончик насадки и множество боковых микроотверстий.

тибактериальное действие раствора NaOCl, компенсируя низкую концентрацию [9]. С точки зрения дезинфекции канала в ходе препарирования объем ирриганта важнее его концентрации [10]. Ирригация также способствует удалению дентинной стружки и очищению дентинных стенок по всей длине канала для более глубокого проникновения следующей порции раствора, что повышает эффективность процесса.

Положительное и отрицательное давление

Ирригация в эндодонтии подразумевает введение раствора в систему корневых каналов с последующей его эвакуацией. Традиционно эту процедуру проводят, помещая стандартную иглу или иглу с боковым отверстием в апикальную треть канала и впрыскивая через нее раствор, который затем отсасывают коронарно. Такая система создает положительное давление, на конце иглы возникает усилие, которое может привести к тому, что раствор будет выведен за апекс. Ирригация

→ **DT** стр. 8

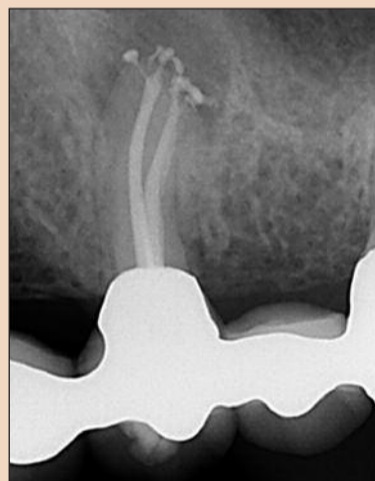


Рис. 10. Обтурация после ирригации с помощью системы EndoVac; видны апикальные дельты (снимок любезно предоставлен доктором Richard Rubinstein, Фармингтон-Хиллс, Мичиган).

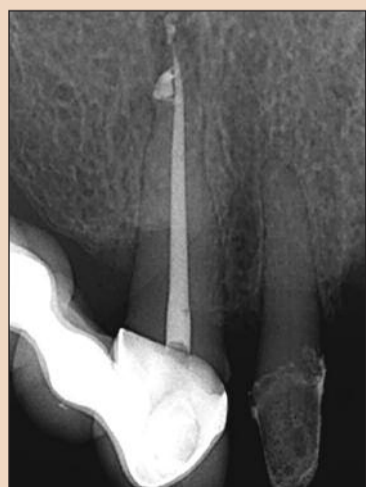

Рис. 11. Обтурация апикальной трети канала после ирригации с помощью системы EndoVac; обратите внимание на латеральные структуры анатомии канала (снимок любезно предоставлен доктором Richard Rubinstein).

34-й Московский
международный
стоматологический
форум и выставка



Дентал-Экспо

16-19 сентября 2013

Москва, Крокус Экспо
Проезд: м. "Мякинино"



www.dental-expo.com

На правах рекламы

Устроитель: **DENTALEXPO®**

Генеральный спонсор выставки: "Проктер энд Гэмбл"

Спонсор выставки: **blend-a-med** **RESEARCH INSTITUTE** **Oral-B**

Генеральные информационные партнеры: **Septanest®** **STI** **Стоматология** **DENTAL TRIBUNE**

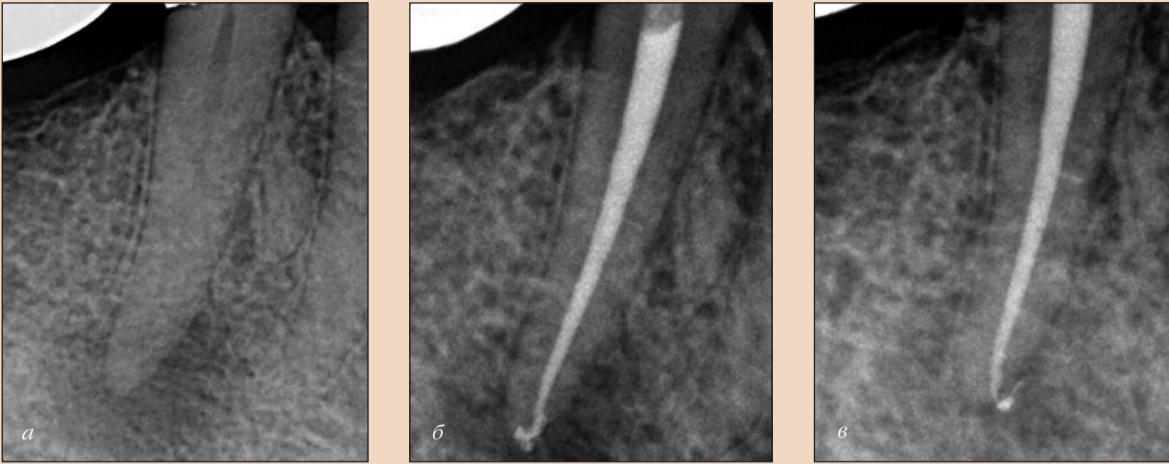


Рис. 12. Ирригация при отрицательном давлении с помощью системы EndoVac обеспечивает тщательное очищение каналов; обратите внимание на заживление апикального поражения и присутствие силера в латеральном канале в средней части корня. а – исходная рентгенограмма; б – рентгенограмма, сделанная по завершении эндодонтического лечения; в – контрольная рентгенограмма через полгода.

← DT стр. 7

при положительном давлении сопряжена с определенными рисками, поскольку некоторые растворы, например, NaOCl, способны вызывать повреждения тканей, которые могут оказаться весьма обширными с учетом связи периапикальной ткани с другими тканями полости рта и лица (рис. 2). Выведение NaOCl за апекс может стать причиной неустраняемой травмы или даже потери трудоспособности, деформации лица и неврологических осложнений [11, 12].

Уже в 1983 г. Chow продемонстрировал, что ирригация при положительном давлении оказывает малое воздействие или вообще не оказывает воздействия на область канала, расположенную апикально по отношению к отверстию иглы [13]. Это наблюдение подчеркнуто в его парадигме эндодонтической ирригации: «Чтобы раствор обла-

давлением апикальное подтекание не возникает. При положительном давлении подтекает в среднем 2,41 мл из 3 мм раствора» [15]. Согласно Fukumoto, если кончик иглы расположен в 2 мм от рабочей длины, при отрицательном давлении происходит меньшая экструзия раствора, чем при положительном давлении [16].

Какие иные последствия может иметь выведение незначительного объема NaOCl за апекс при ирригации канала? Gondim и соавт., изучавшие послеоперационную боль при использовании ирригационных систем положительного и отрицательного давления, сообщают, что «результаты данного исследования указывают на то, что применение ирригационной системы отрицательного давления может приводить к значительному снижению послеоперационной боли по сравнению с обычной ирригацией с помощью иглы» [17]. Таким образом, хотя мы не часто наблюдаем серьезные по-

Система EndoVac состоит из многоканального адаптера (МРА), который подключается к шлангу отсоса (HVE) в стоматологическом кабинете (рис. 4, 5). К системе EndoVac присоединяется наконечник Master Delivery Tip (объединяющий в себе ирригатор и отсос) с одноразовым шприцем, наполненным ирригационным раствором (рис. 6, 7). К устройству присоединяют либо большую канюлю MacroCannula (рис. 8), либо малую канюлю MicroCannula (рис. 9), которую используют вместе с наконечником Master Delivery Tip в ходе лечения. Пластмассовая канюля MacroCannula надевается на наконечник, соединенный со шлангом, который отдельно присоединяется к МРА. Эту канюлю используют для удаления крупной дентинной стружки. Канюля MicroCannula представляет собой металлический наконечник размера 21, 25 или 31 мм с 12 микроотверстиями на 0,7 мм кончика; этот инструмент позволяет удалять из апикаль-

других остатков тканей, может быть заполнено obturационным материалом, обеспечивающим лучшую герметизацию и ограничивающим присутствие бактерий в системе корневых каналов. Ирригационная система EndoVac, как продемонстрировали Nielsen and Baumgartner, может очищать апекс более тщательно, чем другие системы и устройства (рис. 10–12).

Применение системы EndoVac

После вскрытия пульпарной камеры и обнажения пульпы наконечник Master Delivery Tip используют для частой и обильной медикаментозной обработки в ходе локализации устьев каналов. Наконечник Master Delivery Tip может применяться для ирригации пульпарной камеры, но он также обеспечивает эвакуацию дентинной стружки, выталкиваемой коронально в ходе препарирования (рис. 13). Необходимо следить за тем, чтобы раствор поступал в пульпарную камеру пассивно, и избегать его прямого впрыскивания в устье канала, поскольку при этом возникает положительное апикальное давление. Преимущество наконечника Master Delivery Tip состоит в том, что он один вводится в полость доступа и не закрывает обзор, одновременно обеспечивая поступление существенных объемов раствора. В ходе расширения каналов до размера файла №30 с конусностью 0,04 при смене инструментов используют насадку MacroCannula. Она применяется для удаления крупной дентинной стружки и используется в сочетании с наконечником Master Delivery Tip, подающим ирригационный раствор. При этом создается отрицательное давление, поскольку раствор, поступающий в систему

Вывод

Препарирование, дезинфекция и obturация являются важными аспектами качественного эндодонтического лечения. Инструменты, применяемые для препарирования каналов, будь то ручные или машинные, не способны обработать все участки системы корневых каналов. Ирригация играет ключевую роль в очищении и дезинфекции тех участков каналов, которые не могут быть обработаны с помощью инструментов.

Ирригационная система EndoVac, использующая принцип отрицательного давления, позволяет вводить в каналы гораздо большие объемы растворов, благодаря чему достигается более тщательное удаление остатков тканей из апикального сужения и, следовательно, создаются лучшие условия для герметизации канала. Отрицательное давление не только существенно улучшает очищение с помощью раствора NaOCl и повышает безопасность его применения, но и минимизирует послеоперационную чувствительность по сравнению с традиционными методами ирригации при положительном давлении. ■

От редакции

Список литературы можно получить в издательстве. Статья впервые опубликована в журнале *Roots* №3, 2012.

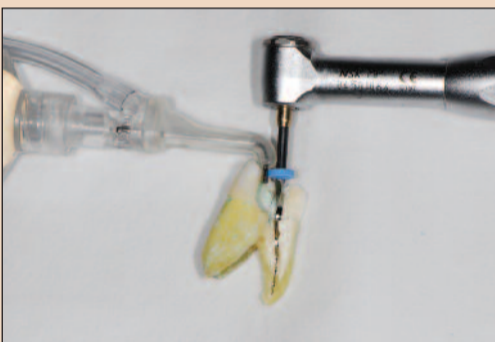

Рис. 13. Наконечник Master Delivery Tip применяется для обеспечения непрерывной медикаментозной обработки канала в ходе его препарирования.

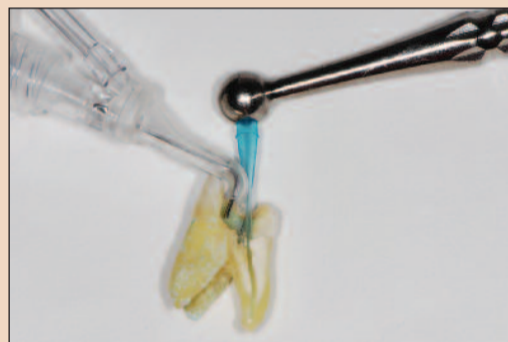

Рис. 14. Применение насадки MacroCannula и наконечника Master Delivery Tip.

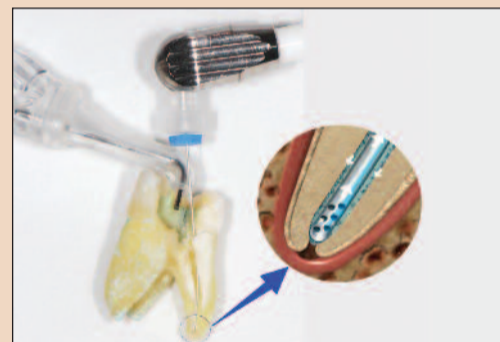

Рис. 15. Применение насадки MicroCannula, кончик которой размещается в апикальной части канала.

дал механической эффективностью в удалении всех остатков тканей из канала, он должен: а – достичь апекса, б – создать силу потока и в – вывести остатки тканей из канала». Невозможность удаления всех микроорганизмов из канала, а особенно из его апикальной части, увеличивает риск неудачного результата лечения [14].

Система ирригации с отрицательным давлением не создает положительного давления на конце иглы, благодаря чему потенциальные риски оказываются фактически исключены. При ирригации с отрицательным давлением раствор вводится со стороны устья канала, а всасывающее усилие на конце иглы, находящемся в апексе, создает ток раствора по направлению к апексу с последующим всасыванием препарата в иглу. Истинное отрицательное апикальное давление возникает лишь в том случае, если игла (канюля) используется для аспирации ирриганта из апикального сужения корневого канала. Отсасывание раствора через иглу направляет раствор вдоль стенок канала к апексу, создавая быстрое, турбулентное движение жидкости к кончику иглы (рис. 3).

Naas и Edson установили, что «после обработки с отрицательным

следствием экструзии NaOCl за апекс, влияние ирригации при положительном давлении, приводящей к подтеканию незначительных объемов раствора, ощущается в эндодонтической практике ежедневно. Далее авторы пишут, что «применение системы EndoVac не приводило к апикальной экструзии ирриганта, т.е. заметно сокращало вероятность химического раздражения периапикальных тканей, вызывающего боль». Авторы приходят к заключению, что «ирригация с отрицательным давлением является безопасным способом противомикробного очищения канала на всю рабочую длину».

Эндодонтическая ирригационная система EndoVac

Созданная доктором G. John Schoeffel по результатам 10 лет исследования ирригационная система EndoVac (Sybron Endo) была разработана как средство ирригации и удаления дентинной стружки из апикального сужения без выведения ирригационного раствора за апекс. В системе используется принцип отрицательного давления: отсос большого объема позволяет осуществлять тщательную и обильную ирригацию.

ного сужения частицы размером 100 мкм и менее. Этот наконечник вставляется в металлический держатель, который подключается к МРА (см. рис. 5) и HVE-шлангу. Турбулентный поток, создаваемый наконечником MicroCannula, быстро проходит через микроотверстия на его конце, который может быть размещен на расстоянии 0,2 мм от полной рабочей длины. Вакуум, образующийся в наконечнике MicroCannula, легко позволяет решить все задачи, описанные в парадигме ирригации Chow.

Nielsen и Baumgartner установили, что объем ирриганта, поступающий в систему корневых каналов при использовании устройства EndoVac, значительно превосходит объем раствора, вводимого с помощью иглы за тот же период времени [18]. Кроме того, они сообщают о значительно лучшем очищении последнего миллиметра рабочей длины с помощью системы EndoVac.

Поскольку один из законов физики гласит, что «только один объект может занимать определенный объем пространства в определенный момент времени», пространство латеральных каналов, апикальных дельт и сужений, освобожденное от дентинной стружки и

корневых каналов через Master Delivery Tip, продвигается в направлении апекса за счет всасывающей силы насадки MacroCannula (рис. 14). При промывании каналов рекомендуется слегка работать насадкой MacroCannula как насосом. Ирригацию с помощью MacroCannula продолжают до тех пор, пока жидкость, идущая по подключенному к наконечнику шлангу, не станет чистой, затем переходят к препарированию канала следующим файлом.

После расширения канала до нужного размера (№35 с конусностью 0,04 или более) его снова промывают с помощью насадки MacroCannula до получения на выходе чистой жидкости. Теперь можно считать, что все крупные частицы удалены из канала. Затем металлический держатель насадки MicroCannula помещают в наконечник, подключают к соединительной линии МРА (белой) и используют для удаления мелких частиц из апикального сужения (см. рис. 15). Для предотвращения закупорки узких апикальных отверстий не следует использовать насадку MicroCannula вплоть до завершения тщательной промывки канала с помощью насадки MacroCannula и его препарирования.

Информация об авторе



Доктор Грегори М. Курцман (Gregory M. Kurtzman) ведет частную стоматологическую практику в г. Сильвер-Спринг, Мэриленд, и является бывшим клиническим доцентом университета этого штата. Доктор Курцман читает по всему миру лекции, посвященные реставрационной стоматологии, эндодонтии, имплантологии, ортопедии и пародонтологии, на его счету более 260 опубликованных работ. Он является членом Академии терапевтической стоматологии, Американской академии ортопедической имплантологии, Американской коллегии стоматологов, Международного конгресса имплантологов, Академии Пьера Фохара и Международной академии стоматологии, магистром Академии терапевтической стоматологии и Международного конгресса имплантологов, дипломантом Международного конгресса имплантологов и Американской ассоциации стоматологической имплантологии. Leisure World Plaza Professional Building 3801 International Drive, Suite 102 Silver Spring, MD 20906 USA (США)

drimplants@aol.com
www.maryland-implants.com

Реставрация окклюзионной поверхности моляров с использованием термопластического ключа

А.Ю. Туркина, И.В.Акимова, М.Ю.Акимова
Кафедра терапевтической стоматологии
ГБОУ ВПО Первый МГМУ им. И.М.Сеченова Минздрава РФ

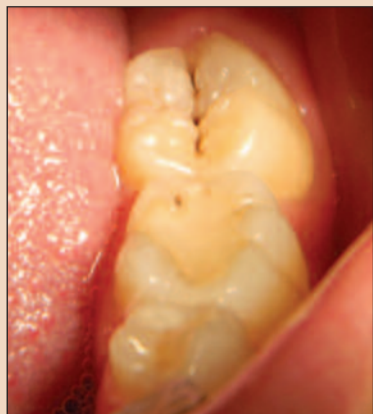

Рис. 1. Исходная клиническая ситуация – кариозное поражение на окклюзионной поверхности зуба 37. Эмаль зуба практически не затронута.

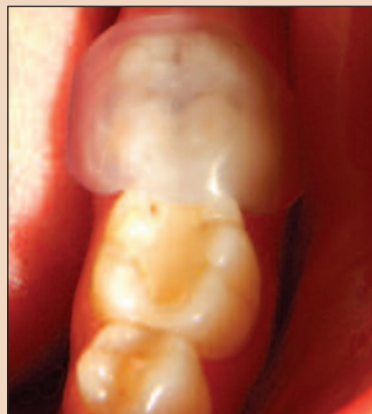

Рис. 2. LuxaForm – получение оттиска зуба 37 до препарирования.



Рис. 3. Готовый термопластический ключ.

В ходе реставрации окклюзионной поверхности моляра стоматолог-терапевт должен решить сразу несколько задач и обратить внимание на множество аспектов лечения кариеса. Необходимо полностью удалить пораженный дентин и лишнюю опору эмали, обеспечить создание качественной гибридной зоны и восстановить утраченные ткани зуба с помощью адекватно подобранного материала.

Требования, предъявляемые к качеству реставрации, возрастают год от года. Однако до сих пор многие врачи считают, что воссоздание бугров и фиссур зубов боковой группы – пустая трата времени, ведь эстетику окклюзионной поверхности моляра скорее всего оценит только сам стоматолог. Пациент чаще всего обращает внимание лишь на соответствия цвета реставрации оттенку зуба и отсутствие визуальной границы «пломба-зуб».

Тем не менее в отечественной и зарубежной литературе появляется все больше публикаций, посвященных восстановлению анатомической формы окклюзионной поверхности, и дело здесь не только в эстетике. Форма жевательной поверхности в значительной степени влияет на соотношение челюстей как в центральной, так и боковой окклюзии, траекторию движения нижней челюсти при жевании, а также на жевательную эффективность. Можно возразить, что в значительной степени это влияние проявляется только при большом количестве обширных реставраций, а не при наличии единичных пломб. И все же многие практикующие врачи и ученые сходятся во мнении, что восстанавливать анатомическую форму необходимо всегда, ведь с течением времени у пациента могут появляться новые кариозные очаги и количество реставраций также будет увеличиваться. В таком случае качественное восстановление каждого зуба поможет в будущем избежать проблем, связанных с нарушением окклюзионных взаимодействий челюстей, патологической стираемостью и снижением окклюзионной высоты.

Итак, восстанавливать анатомическую форму зуба необходимо, но как этого добиться? Разработано множество методик и инструментов, позволяющих выполнить прямую реставрацию зуба, восстанавливающую его анатомическую форму. У всех этих методик есть два существенных недостатка – это трудоемкость и необходимость последующего выверения окклюзионных взаимодействий. Восстанавливая форму моляра, стоматолог может ориентироваться лишь на собственный опыт и форму соответствующего зуба другой стороны челюсти. При таком подходе даже идеально выполненная на вид реставрация мо-

жет быть абсолютно нефункциональной, а после коррекции окклюзии от восстановленных бугров и фиссур ничего не остается. Конечно, в тех ситуациях, когда необходимо выполнить прямую реставрацию значительно разрушенного или уже ранее леченного зуба, приходится восстанавливать его форму «на глазок», а затем постепенно выверять окклюзионные контакты. Однако если эмаль окклюзионной поверхности затронута незначительно, можно с успехом применить методику реставрации зуба по термопластическому ключу.

Такие ситуации, когда кариозный процесс активно развивается в дентине при минимальном поражении эмали, сегодня встречаются все чаще. Ученые связывают этот процесс с широким применением зубных паст и дополнительных средств индивидуальной гигиены полости рта, содержащих ионы фтора, кальция и фосфора. Эти средства позволяют укрепить эмаль, но не влияют на кариесрезистентность дентина. Именно поэтому лишенная подлежащей опоры эмаль зачастую не скалывается, маскируя обширный кариозный процесс.

Методика восстановления окклюзионной поверхности моляра по термопластическому ключу продемонстрирована на следующем клиническом примере.

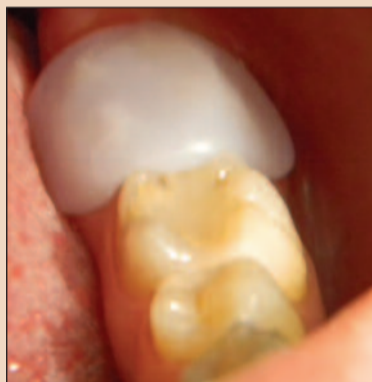

Рис. 4. Термопластический ключ из LuxaForm установлен поверх последнего слоя композита.



Рис. 5. Полимеризация последнего слоя композита непосредственно через термопластический ключ.

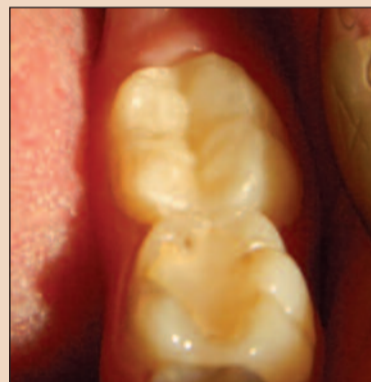

Рис. 6. Вид реставрации сразу после снятия термопластического ключа.

Пациентка Н. 18 лет обратилась с жалобами на кратковременные боли от холодного в области зуба 37. На окклюзионной поверхности указанного зуба имеется кариозное поражение (рис. 1). Эмаль окклюзионной поверхности практически не затронута.

До начала препарирования был получен оттиск зуба 37 с использованием термопластического материала LuxaForm. Этот материал, изначально предназначенный для оттисков под временные коронки, хорошо подходит и для таких случаев. Он очень удобен в применении – не требует замешивания и использования оттисковой ложки. Пластинку LuxaForm достаточно обжать вокруг зуба (рис. 2). Для получения оттиска одного зуба не обязательно использовать всю пластинку целиком. В разогретом виде легко отделить фрагмент нужного размера.

В полости рта LuxaForm быстро остывает, теряет прозрачность и приобретает твердость. Твердость готового ключа приближается к таковой пластмассы и значительно превосходит твердость силиконового оттискового материала (рис. 3).

После получения ключа было проведено препарирование кариозной полости. В данном случае истинный объем поражения оказался достаточно большим – пришлось полностью иссечь фиссуры зуба, а также расширить границы полости до середины бугров.

Восстановление такого объема утраченных тканей по стандартной

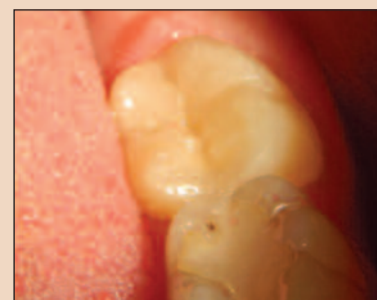

Рис. 7. Зуб 37 – окончательный вид реставрации.

методике заняло бы много времени, в то время как применение ключа позволило выполнить реставрацию всего за несколько минут. После кислотного травления дно и стенки полости были обработаны адгезивом TESCO, DMG в течение 20 с. После удаления излишков воздушной струей была проведена фотополимеризация материала в течение 10 с. Для восстановления утраченных твердых тканей зуба было решено использовать пакуемый светоотверждаемый композит EcuSphere-Carat, DMG оттенка А2. Материал наносился и полимеризовался послойно. После внесения последнего слоя (около 2 мм) был позиционирован термопластический ключ (рис. 4). Высокая жесткость материала LuxaForm позволяет проводить активную адаптацию композита, не опасаясь деформации самого ключа.

Материал LuxaForm частично пропускает свет, что позволяет нам проводить полимеризацию композита, не извлекая ключа (рис. 5). Это исключает деформацию реставрационного материала и обеспечивает точное восстановление анатомии зуба и отличное краевое прилегание реставрации.

После снятия ключа проводится финишная полимеризация реставрации, удаление излишков материала и полировка с помощью боров и силиконовых головок (рис. 6, 7).

В заключение хотелось бы отметить, что ни на приеме у стоматолога, ни в зуботехнической лаборатории невозможно добиться такой точности восстановления анатомической формы зуба, какую обеспечивает применение ключа. Ранняя диагностика кариеса и использование современных материалов и технологий позволяют существенно улучшить качество стоматологической помощи населению. **DMG**

Реклама



Flairesse: Идеальная система для профилактики кариеса

Валлекс М

Эксклюзивный дистрибьютор в России — ООО «Валлекс М»
г. Москва, Старокалужское шоссе, д. 62; тел.: (495) 784-71-24;
e-mail: stom@vallexm.ru; www.vallexm.ru

Филиал ООО «Валлекс М»:
г. Санкт-Петербург; тел.: (812) 240-47-10;
e-mail: vallexm-stom@nkl.ru

FLAIRESSE подарит Вашим пациентам блестящие улыбки. Новая система профилактики кариеса от DMG включает идеально сочетающиеся между собой продукты-пасту, пенку гель и лак в нескольких вкусовых вариантах. Все препараты серии содержат фтор и ксилит, а сахар, известные аллергены и аспартам в них отсутствуют.

FLAIRESSE идеален для Вас и Ваших пациентов. Дополнительная информация на сайте: www.dmg-dental.com



DMG
Dental Milestones Guaranteed