

# DENTAL TRIBUNE

The World's Dental Newspaper · Austrian Edition



No. 4/2016 · 13. Jahrgang · Wien, 6. April 2016 · PVSt. 64494 · Einzelpreis: 3,00 €



## Was – wann – wie

Übersichtliche Darstellung aktueller Konzepte der postendodontischen Versorgung von wurzelkanalbehandelten Zähnen – eine Entscheidungshilfe. Von Dr. Brigitte Zimmerli. ▶ Seite 4f



## Blickrichtung Zukunft

Die TSpro GmbH beschäftigt sich u. a. mit der Entwicklung und Herstellung von Mundhygiene- und Konsumgüterprodukten. Geschäftsführer Matthias Georgi im Interview. ▶ Seite 8

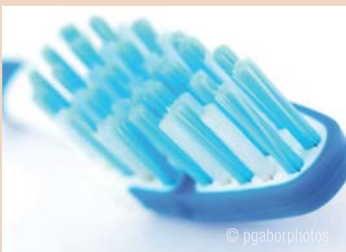

## D-A-CH-Zahn 2016

„Minimal invasiv – maximal wirksam!“ lautet das Motto der Veranstaltung, die vom 26. bis 28. Mai 2016 als Dreiländer-Dental-Kongress in Bad Ischl stattfindet. ▶ Seite 9

## Blue is beautiful

Beliebteste Zahnbürstenfarbe.



AMSTERDAM – Blau ist omnipräsent. Regelmäßig belegen Studien, dass Blau die Lieblingsfarbe von Menschen ist. Das gilt auch bei der Wahl der Zahnbürste. Doch was hat es mit der Faszination fürs Blaue auf sich? Wissenschaftler vermuten dahinter die beruhigende Wirkung der Farbe. Weiter entfernte Objekte und Flächen werden von unserem optischen System als blauer empfunden. Unseren Vorfahren ermöglichte der weite Blick über die Savanne, gefährliche Tiere rechtzeitig zu sehen und sich gegebenenfalls in Sicherheit zu bringen. Ebenso verspricht ein blauer Himmel gutes Wetter. Die Farbe Blau weckt bei uns bis heute viele positive Assoziationen.

Beliebt ist auch die Farbe Rot beim Kauf von Zahnbürsten, allerdings mehrheitlich bei Frauen. Ob diese Farbpräferenz ebenfalls evolutionär bedingt ist, darüber können Wissenschaftler nur spekulieren. **DI**

Quelle: ZWP online

## 10 Jahre Wiener Internationale Dentalausstellung

WID 2016: Bewährtes Konzept wird mit interessanten Neuerungen fortgesetzt.

WIEN – Vom 20. bis 21. Mai 2016 findet in der Messe Wien zum 10. Mal die Wiener Internationale Dentalausstellung (WID) statt. Das Drei-Säulen-Konzept der WID mit Ausstellung, Forum und Workshop ist perfekt aufgegangen. Die Idee dahinter: Im Rahmen des WID-Forums sprechen im Auftrag von Ausstellern Fachleute aus Zahnmedizin und Zahntechnik über Produkte unter wissenschaftlichem Aspekt. In der Ausstellung werden diese Produkte präsentiert, demonstriert und der wirtschaftliche Nutzen erläutert. Im Workshop kann die Anwendung dieser Produkte Hands-on gezeigt werden.

Heuer ist das Konzept von vielen Ausstellern aufgegriffen worden. Diese werden die gebotenen Möglichkeiten zur vertieften Informationsvermittlung umfassend nutzen. Der Vorteil für die Aussteller entspricht dem Nutzen für die Besucher – es ist sozusagen eine Win-win-Situation.

Zu den Themenschwerpunkten gehört in diesem Jahr die Implantologie. Dies sieht man an den Vorträgen im Forum, aber vor allem auch daran, dass viele Aussteller Implantatsysteme präsentieren werden. Ein spezieller Informationsbereich für Implantate ist in Zusammenarbeit mit der Österreichischen Gesellschaft für Implantologie (ÖGI) in Planung.



Darüber hinaus werden auch in diesem Jahr vom ZAFI und dem ZIV nominierte Vortragende im Forum referieren. Eine weitere Neuerung ist die „Zahntechnik-Plattform“. Spezielle Zielgruppe sind die Zahntechniker und natürlich auch interessierte Zahnärzte.

Das Rahmenprogramm wird in bewährter Form gestaltet. Freitag und Samstag werden Besucher und

Aussteller in der Vinothek, auf Einladung des Österreichischen Dentalverbandes (ODV), die Möglichkeit haben, dentalen Erfahrungsaustausch mit dem Test der eigenen Sommelierkenntnisse zu verbinden und dabei kleine Häppchen zu genießen. Der Freitagabend wird nach Ende der Ausstellung mit dem WID-Chill-out ausklingen. Bei Musik und Vorsorge für das leibliche Wohl wird der richtige Rahmen zum Netzwerken geboten.

Das gesamte Programm der WID, die Vortragenden des Forums und der Zahntechnik-Plattform sowie die Abstracts, finden sich im Internet auf der Homepage der Wiener Internationalen Dentalausstellung [www.wid-dental.at](http://www.wid-dental.at). Hier finden sich auch die Firmen, die an der Ausstellung teilnehmen, und die Besucherstatistik der letzten Jahre. **DI**

Quelle: ODV

## Österreichs Zahnärzte dürfen mehr für sich werben

Irreführende oder reißerische Werbung jedoch weiterhin verboten.

WIEN – Im Januar 2016 wurden gemäß dem Urteil des Obersten Gerichtshofes (OGH) die Werberichtlinien für Zahnärzte in Österreich gelockert. Demnach sind eine gezielte Suchmaschinenoptimierung und das bezahlte Ranking der eigenen Praxis durchaus erlaubt.

Ärzten ist es grundsätzlich nicht mehr verboten, Werbung für sich und ihre Praxis zu machen. Gerade im Zuge der Digitalisierung stellt sich auch für Heilberufler die Frage nach einem gelungenen Online-Marketing. Die sachlich berufsbezogene Information potenzieller Patienten bildet dabei die Leit-



linie für das Erstellen und die Präsentation der Werbeinhalte. Eine Praxishomepage kann und sollte infrastrukturelle Angaben sowie eine Übersicht über das angebotene Leistungsspektrum enthalten. Irreführende, vergleichende oder gar reißerische Werbung ist aber weiterhin für Ärzte verboten. Die Einzelpraxis auf der eigenen Webseite zum Gesundheitszentrum zu erklären oder spezielle Praxisangebote auf Rabattportalen anzupreisen fällt deshalb eindeutig in die Kategorie berufswidriger Werbung. **DI**

Quelle: ZWP online

ANZEIGE

**HENRY SCHEIN®**  
DENTAL

WIR ARBEITEN AM LÄCHELN ÖSTERREICHS!

**BESUCHEN SIE UNS AUF DER WID 2016: 20. BIS 21. MAI, STAND E01!**


**WID 2016: WIR ZEIGEN IHNEN DIE ZUKUNFT!**





## Spitzenverdiener ohne Geld

Jürgen Pischel spricht Klartext



Zehn Prozent der Zahnärzte „verdienen“ öffentlichen Statistiken folgend mehr als 250.000 Euro. Der „Median“ dessen, was aus den Praxisumsätzen aller Zahnärzte übrig bleibt, liegt bei 135.000 Euro im Jahr. Dies aus einem Durchschnittsumsatz von rund 420.000 Euro.

Soweit „offizielle“ Statistiken, was nichts darüber sagt, ob es dem Zahnarzt gut geht oder er finanzielle Probleme hat. In jeder betriebswirtschaftlichen Analyse der Steuerberater steht oben das Prinzip: Liquidität steht vor Rentabilität und vor Umsatz. Dies heißt, dass man zuerst auf die Liquidität achten soll, bevor man die Gewinnentwicklung analysiert. Und zu guter Letzt ist dann der Blick auf den Umsatz angebracht. Der Umsatz kann gut sein, aber bei vielen offenen Rechnungen sagt er nichts aus über den Gewinn.

Der Blick auf die Liquidität ist deshalb zwingend, denn letztlich bedeutet die fehlende Liquidität den Tod einer Praxis. Deutlicher kann man dies nicht ausdrücken.

Da habe ich einen so tollen Umsatz, arbeite mich halb zu Tode und komme wirtschaftlich nicht klar. Woran liegt das? So fragen sich viele Zahnärzte.

Eine detaillierte Liquiditätsrechnung kann diese Frage beantworten. Sind die Privatentnahmen im richtigen Rahmen, wurden private Steuern bezahlt, wie wirken sich die Tilgungen für Praxis-

anschaffungen oder Privat aus? Sind die ausstehenden Forderungen an Patienten zu hoch, und könnte ein verbessertes Forderungsmanagement hier Abhilfe schaffen?

Der Blick auf die Liquiditätsrechnung muss die Transparenz über den Zustand der Zahnarztpraxis und deren weitere Entwicklung eröffnen.

Ein häufiges Problem: Die Steuernachzahlung, die immer wieder für viele Zahnärzte scheinbar plötzlich per Steuerbescheid ins Haus kommt. Eine Steuernachzahlung bedeutet nicht nur eine Nachzahlung, sondern zugleich auch erhöhte Steuervorauszahlungsbeträge, und diese meist auch rückwirkend.

Die von den Finanzverwaltungen in Rechnung gestellten Summen sind für viele ruinös.

Es gibt nur eine Lösung, will man als Praxisinhaber trotz bester Umsätze nicht auf einer, die Liquidität gefährdenden, Zeitbombe sitzen: regelmäßiges Reporting über Ausgaben einschließlich der privaten Belastungen, die Entwicklung von Darlehen, Forderungen und Verbindlichkeiten, und was muss ich einfach umsetzen, um das alles leisten zu können.

Blieben Sie liquide,

toi, toi, toi,

Ihr

J. Pischel

## Kein Amalgamverbot in Europa

Europäische Kommission legt Entwurf einer Quecksilberverordnung vor.

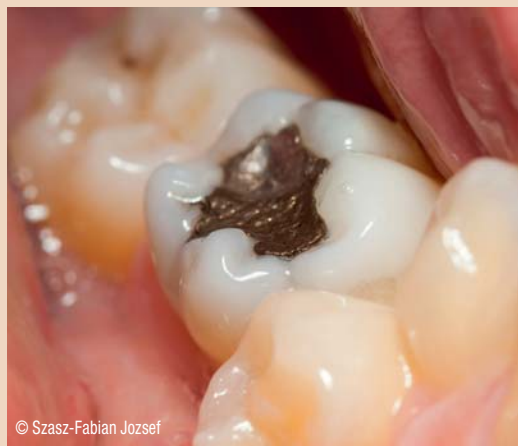KREMS (jp) – Die Europäische Kommission hat ein Gesetzgebungspaket zur Umsetzung der Minamata-Konvention der Vereinten Nationen vorgelegt, die das Ziel hat, den weltweiten Quecksilber-Verbrauch zu reduzieren.

Der Verordnungsentwurf greift auch die Verwendung von Dentalamalgam auf. Die Europäische Kommission schlägt vor, dass ab dem 1. Januar 2019 EU-weit nur noch Dentalamalgam in verkapselter Form verwendet werden darf. Zudem müssen alle zahnmedizinischen Einrichtungen ab dann mit Amal-

gamabscheidern ausgestattet sein. Die Europäische Kommission rechnet damit, dass dadurch in den

Zahnarztpraxen in der EU zusätzliche Kosten von zehn bis 58 Millionen Euro pro Jahr durch Installation und Wartung der Abscheider entstehen werden. Ein vollständiges Amalgamverbot wird von der Europäischen Kommission nicht anvisiert.

Für Österreich bedeutet der Kommissionsvorschlag nur geringe Änderungen, da die österreichischen Zahnarztpraxen bereits verpflichtend mit Amalgamabscheidern ausgerüstet sind. Nach Zahlen des Dentalhandels bestehen zudem lediglich rund ein Viertel der Füllungen in Österreich aus Amalgam. **DT**



© Szasz-Fabian Jozsef

## Media-Get-together

Henry Schein Dental Austria öffnet seine Türen für die Fachmedien.



© OEMUS MEDIA AG

Bildergalerie



### Editorische Notiz (Schreibweise männlich/weiblich)

Wir bitten um Verständnis, dass – aus Gründen der Lesbarkeit – auf eine durchgängige Nennung der männlichen und weiblichen Bezeichnungen verzichtet wurde. Selbstverständlich beziehen sich alle Texte in gleicher Weise auf Männer und Frauen.

Die Redaktion



WIEN – Am 1. März 2016 lud Henry Schein Dental Austria zum ersten österreichischen Media-Get-together ins Dentale Information Center (DIC) nach Wien ein. Die Vertreter der dentalen Fachpresse trafen sich, um mehr über das Unternehmen und dessen Full-Service-Angebot zu erfahren.

„Als Komplettanbieter für Produkte und Services ist uns die kontinuierliche Entwicklung unseres Teams und unserer Dienstleistungen ein wichtiges Anliegen“, erklärt Roman Reichholf, Geschäftsführer

Henry Schein Dental Austria. „Die Digitalisierung gewinnt an Relevanz im österreichischen Dentalmarkt. Henry Schein stellt sich den damit verbundenen Möglichkeiten gerne. Mit unserer Dachmarke Connect-Dental sind wir in diesem Bereich besonders gut aufgestellt, da wir mit unserem starken Team von Spezialisten alle wichtigen Bereiche im digitalen Workflow abbilden und zusätzlich Services wie eingehende, individuelle Beratung, Schulung und eventuelle Unterstützung bei der Finanzierungsförderung anbieten können.“

Im Anschluss an die Vorträge der beiden Geschäftsführer, Markus Bappert und Roman Reichholf, konnten die Teilnehmer an interaktiven Infostationen mehr über die Produkte und die exklusiven Dienstleistungen des dentalen Fachhändlers erfahren. Ganz im Zeichen der Digitalisierung informierte das fachkundige Spezialistenteam die Fachpresse über interessante Neuheiten und Best Practices aus den Bereichen CAD/CAM und digitale Systeme. **DT**

Quelle: Henry Schein Dental Austria

## Erste und einzige Zahnarzt-Oper

Europäische Uraufführung in Linz: Aufstieg und Fall des Zahnarztes McTeague.

KREMS (jp) – Das gab es noch nie! Als weltweit erste und einzige „Zahnarzt“-Oper brachte das Landestheater Linz die europäische Erstaufführung von „McTeague – Gier nach Gold“ des amerikanischen Kompo-

nisten William Bolcom auf die Bühne. Seine Oper über den Aufstieg und Fall des Zahnarztes McTeague wurde 1992 an der Lyric Opera of Chicago uraufgeführt und basiert auf einem Roman von Frank Norris.

San Francisco, Kalifornien, im Jahr 1900: McTeague, ein grobschlächtig-einfältiger Zahnarzt, betreibt eine Praxis in San Francisco, verfügt aber über keine qualifizierte Ausbildung, denn er hat sein Handwerk noch in der „alten Zeit“ bei einem fah-

renden Quacksalber in einer Goldgräberstadt erlernt. Sein fehlendes Diplom sowie seine Gier nach Gold werden ihm zum Verhängnis. Ein unerwarteter Lottogewinn bringt nicht nur McTeague, sondern auch seine Frau Trina zu Fall.

In der Hauptrolle des McTeague ist der amerikanische Heldenentor Corby Welch zu sehen, für die Rolle seiner Frau wurde Sopranistin Cigdem Soyarslan verpflichtet. Zu hören sind weiters das Bruckner Orchester Linz unter der Leitung von Dennis Russell Davies sowie der Chor des Landestheaters.

Bis in den Juni gibt es zehn weitere Vorstellungen von „McTeague – Gier nach Gold“. **DT**



### DENTAL TRIBUNE

#### IMPRESSUM

**Verlag**  
Oemus Media AG  
Holbeinstraße 29  
04229 Leipzig  
Tel.: +49 341 48474-0  
Fax: +49 341 48474-290  
kontakt@oemus-media.de  
www.oemus.com

**Verleger**  
Torsten R. Oemus

**Verlagsleitung**  
Ingolf Döbbecke  
Dipl.-Päd. Jürgen Isbner  
Dipl.-Betriebsw. Lutz V. Hiller

**Chefredaktion**  
Dipl.-Päd. Jürgen Isbner (ji)  
V.i.S.d.P.  
isbner@oemus-media.de

**Redaktionsleitung**  
Majang Hartwig-Kramer (mhk)  
m.hartwig-kramer@oemus-media.de

**Redaktion**  
Marina Schreiber (ms)  
m.schreiber@oemus-media.de

**Korrespondent  
Gesundheitspolitik**  
Jürgen Pischel (jp)  
info@dp-uni.ac.at

**Projektmanagement/Verkauf**  
Nadine Naumann  
n.naumann@oemus-media.de

**Produktionsleitung**  
Gernot Meyer  
meyer@oemus-media.de

**Anzeigenposition**  
Marius Mezger  
m.mezger@oemus-media.de

Lysann Reichardt  
l.reichardt@oemus-media.de

Bob Schliebe  
b.schliebe@oemus-media.de

**Layout/Satz**  
Matthias Abicht  
abicht@oemus-media.de

**Lektorat**  
Hans Motschmann  
h.motschmann@oemus-media.de

#### Erscheinungsweise

Dental Tribune Austrian Edition erscheint 2016 mit 12 Ausgaben, es gilt die Preisliste Nr. 7 vom 1.1.2016. Es gelten die AGB.

#### Druckerei

Dierichs Druck+Media GmbH, Frankfurter Str. 168, 34121 Kassel, Deutschland

#### Verlags- und Urheberrecht

Dental Tribune Austrian Edition ist ein eigenständiges redaktionelles Publikationsorgan der OEMUS MEDIA AG. Die Zeitschrift und die enthaltenen Beiträge und Abbildungen sind urheberrechtlich geschützt. Jede Verwertung ist ohne Zustimmung des Verlages unzulässig und strafbar. Das gilt besonders für Vervielfältigungen, Übersetzungen, Mikroverfilmungen und die Einspeicherung und Bearbeitung in elektronischen Systemen. Nachdruck, auch auszugsweise, nur mit Genehmigung des Verlages. Bei Einsendungen an die Redaktion wird das Einverständnis zur vollen oder auszugsweisen Veröffentlichung vorausgesetzt, sofern nichts anderes vermerkt ist. Mit Einreichung des Manuskriptes geht das Recht zur Veröffentlichung als auch die Rechte zur Übersetzung, zur Vergabe von Nachdruckrechten in deutscher oder fremder Sprache, zur elektronischen Speicherung in Datenbanken zur Herstellung von Sonderdrucken und Fotokopien an den Verlag über. Für unverlangt eingesandte Bücher und Manuskripte kann keine Gewähr übernommen werden. Mit anderen als den redaktionseigenen Signa oder mit Verfasseramen gekennzeichnete Beiträge geben die Auffassung der Verfasser wieder, welche der Meinung der Redaktion nicht zu entsprechen braucht. Der Autor des Beitrages trägt die Verantwortung. Gekennzeichnete Sonderteile und Anzeigen befinden sich ausserhalb der Verantwortung der Redaktion. Für Verbands-, Unternehmens- und Marktinformationen kann keine Gewähr übernommen werden. Eine Haftung für Folgen aus unrichtigen oder fehlerhaften Darstellungen wird in jedem Falle ausgeschlossen. Gerichtsstand ist Leipzig, Deutschland.



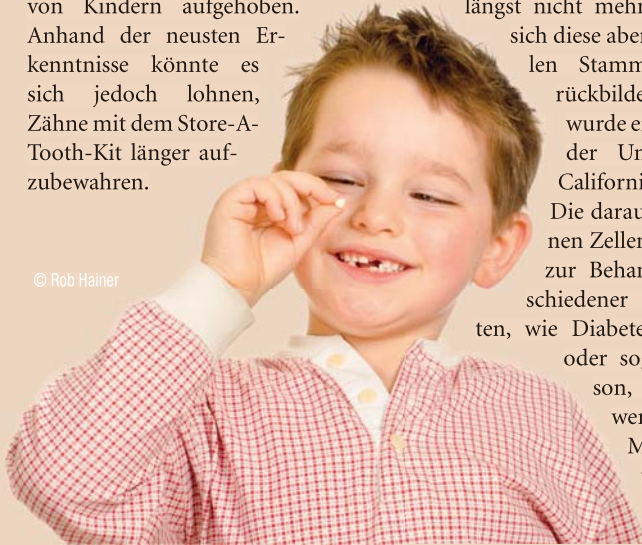## Lebensrettende Milchzähne

Stammzellen aus Kinderzähnen für die Zukunft einlagern.

OAKLAND – In den seltensten Fällen werden verlorene Milchzähne von Kindern aufgehoben.

Anhand der neusten Erkenntnisse könnte es sich jedoch lohnen, Zähne mit dem Store-A-Tooth-Kit länger aufzubewahren.

© Rob Hainer

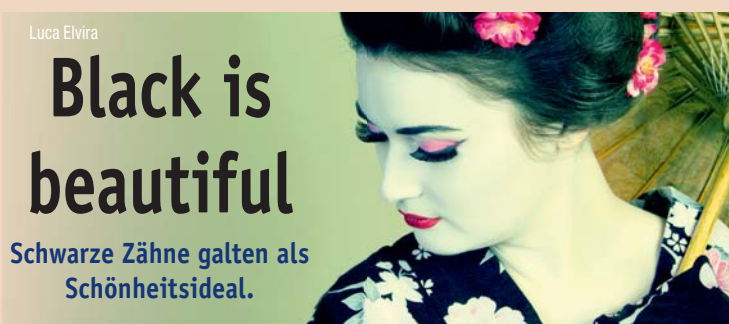

Dass die Pulpa in den Zähnen Nervenstammzellen enthält, ist längst nicht mehr neu. Dass sich diese aber zu normalen Stammzellen zurückbilden lassen, wurde erst 2014 von der University of California entdeckt. Die daraus gewonnenen Zellen können so zur Behandlung verschiedener Krankheiten, wie Diabetes, Arthritis oder sogar Parkinson, verwendet werden. Diese Möglichkeiten bietet jetzt die „dentale Stammzellenbank“ Store-A-Tooth. Eltern, deren Kinder einen Zahn verloren haben, können diesen in einer speziellen Box an das Labor schicken. Anschließend werden die im Zahn enthaltenen Stammzellen entnommen und so lange gelagert, bis diese im Falle einer Krankheit benötigt werden. Zwar eignen sich Milchzähne besonders gut, aber auch gesunde Erwachsenen- und Weisheitszähne können mit Store-A-Tooth aufbewahrt werden. Eine solche Investition in die Gesundheit ist natürlich nicht ganz billig: neben den einmaligen Kosten von US\$ 1.749 kommt eine jährliche Aufbewahrungsgebühr von US\$ 120 hinzu. [DI](#)

Quelle: ZWP online

LEINFELDEN-ECHTERDINGEN Strahlend weisse Zähne gelten als ein Schönheitsideal unserer Epoche. Regelmässige Zahnreinigungen, aufhellende Zahncremes und das Bleaching der Zähne sollen helfen, diesem Ideal gerecht zu werden. Die Vorstellungen, was als schön empfunden wird, sind jedoch wandelbar und kulturell geprägt.

Während der Heian-Zeit (794–1185) galten in Japan schwarze Zähne als attraktiv und sogar erotisch. Die Färbung wurde mithilfe einer selbst hergestellten Mixtur erreicht. Hergestellt wurde diese Flüssigkeit aus Nägeln und Eisenspänen, die in Reiswein oder Tee eingelegt wurden und oxidierten. Der schwarze Sud wurde anschliessend in regelmässigen Abständen mit einem Pinsel auf den Zähnen verteilt. Bis das Schwarzfärben der Zähne Ende



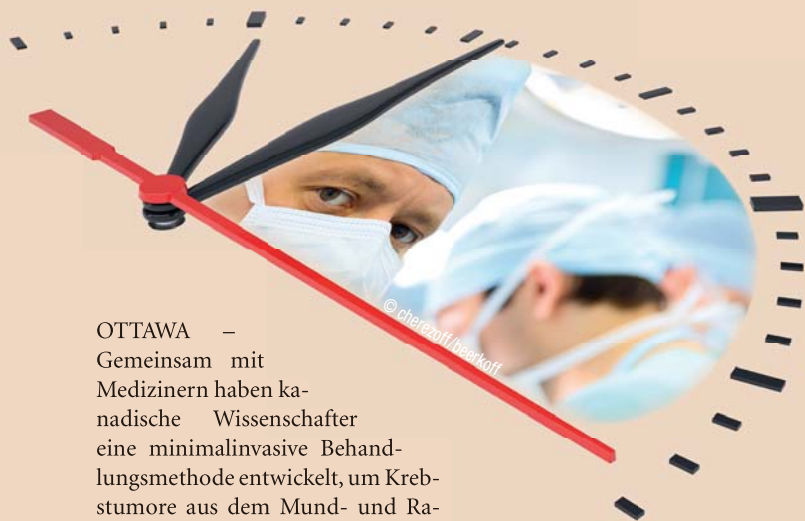des 19. Jahrhunderts von der Meiji-Regierung in Japan verboten wurde, erweiterte sich die Symbolik dieses Brauches. In der Oberschicht galten schwarze Zähne als Attribut der Geschlechtsreife und damit Volljährigkeit eines Mädchens. Im Bürgertum hingegen verwiesen die schwarzen Zähne auf den gesellschaftlichen Status einer verlobten beziehungsweise verheirateten Frau.

Einige Urvölker in Südostasien praktizieren das Schwarzfärben der Zähne auch heute noch durch Kauen von Bethelnüssen. Dieser Brauch geht jedoch nicht auf ein Schönheitsideal zurück, sondern ist religiös motiviert. Weisse Zähne gelten als aggressiv und stehen im Ruf, hilfsbereite Götter damit zu verärgern. [DI](#)

Quelle: ZWP online

## Schnellere Heilung

Neue Methode der Mundkrebsbehandlung verkürzt Genesungszeit.



OTTAWA – Gemeinsam mit Medizinern haben kanadische Wissenschaftler eine minimalinvasive Behandlungsmethode entwickelt, um Krebstumore aus dem Mund- und Rachenraum zu operieren. Mithilfe eines Mikroskops und Operationslagers wird das Krebsgeschwür mit kleinen Schnitten entfernt und somit eine schnellere Erholung des Patienten ermöglicht.

Bislang verursachte die chirurgische Entfernung des Tumors häufig massive Verletzungen des Kiefers. Ist der Tumor aufgrund seiner Lage inoperabel, stellen Bestrahlung und Chemotherapie noch immer die gängigen Behandlungs-

methoden dar. Die Patienten sind bei diesen Therapieformen jedoch starken Nebenwirkungen wie Übelkeit und Schleimhautentzündungen ausgesetzt. Die neuartige Methode wird in Kanada bereits seit 2002 erprobt und etabliert sich zunehmend als Therapieform.

Jedes Jahr erkranken weltweit mehr als 450.000 Menschen neu an Mund- und Kehlkopfkrebs. Insbesondere die Zahl der Krebserkrankungen des Mund- und Rachenraumes, die durch Humane Papillomviren (HPV) ausgelöst werden, ist deutlich angestiegen. Die HPV-Infektion ist eine der häufigsten durch Geschlechtsverkehr übertragenen Infektionen. Durch Oralverkehr können die Viren auf die Mundschleimhaut übertragen werden und ein tumorartiges Wachsen der infizierten Zellen auslösen. Es besteht jedoch auch bei geschütztem Sexualverkehr ein Ansteckungsrisiko.

Die Wissenschaftler gehen davon aus, dass 15 von derzeit 150 bekannten HPV-Typen Krebs verursachen. HPV produzieren ein Protein, das die Selbstheilungskräfte der Zellen ausschaltet und somit bösartige Zellveränderungen hervorrufen kann. Oft bleibt die Infektion bei den Betroffenen lange Zeit unbemerkt, teilweise auch, weil ihr körpereigenes Immunsystem die Viren zerstört, bevor es zur Tumorbildung kommt. [DI](#)

Quelle: ZWP online

## Alarmierend!

Es steht schlecht um britische Kinderzähne.

LEEDS – Eine neue Statistik des Health and Social Care Information Centre belegt, dass Tausenden Kindern im Alter von unter zehn Jahren in Grossbritannien mangels Hygiene die Zähne entfernt werden müssen. Schuld an dem desaströsen Zustand seien neben Zuckerkonsum vor allem Nachlässigkeiten bei der Mundhygiene.

Die vorgestellte Statistik zeigt auf, dass seit 2011 bei mehr als 128'000 Fällen den Minderjährigen mindestens ein, im schlimmsten Fall mehrere Zähne entfernt werden mussten. 2014/2015 begaben sich demzufolge insgesamt 33'781 Kinder in zahnärztliche Obhut, um sich einer Zahnextraktion zu unterziehen. Mehr als 14'000 Kinder davon waren unter fünf Jahre alt. Die

schlechtesten Zähne im Land haben die Kinder aus der Region London. 8'362 registrierte Patientenfälle im Jahr 2014/2015 sind dieser Region zuzuordnen. [DI](#)

Quelle: ZWP online



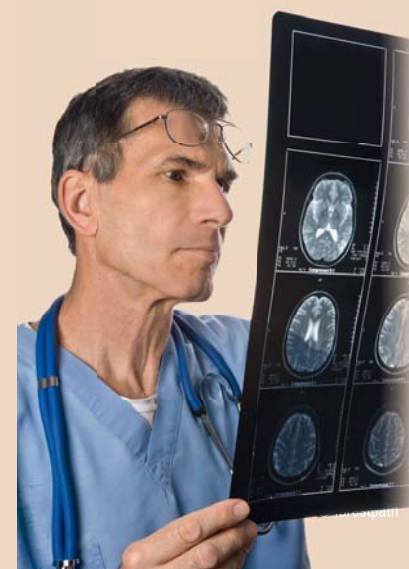Anna Hoychuk

## Hirnblutungen und Schlaganfall

Karieserreger können schwerwiegende Erkrankungen verursachen.

OSAKA – Der Karieserreger *Streptococcus mutans* macht nicht nur den Zahnschmelz mürbe, sondern auch die Hirnarterien. Dadurch könnten Blutungen im Gehirn ausgelöst werden, die im schlimmsten Fall einen Schlaganfall auslösen, berichten Wissenschaftler der Universität Osaka im Scientific Reports (2016; doi: 10.1038/srep20074).

Der Speichel von untersuchten Schlaganfallpatienten wies laut den Forschern relativ häufig eine Form des Karieserregers *Streptococcus mutans* auf. Wie im Fachmagazin zu lesen ist, produzieren diese Bakterien ein bestimmtes Protein, welches sich an den Wänden von Blutgefässen festsetzt und so Entzündungen auslöst. Gelangen diese Keime vom Mund in den Blutkreislauf, erhöhe sich das Risiko eines Schlaganfalls. [DI](#)



Quelle: ZWP online

ANZEIGE

### Frühlingsfrisch: minilus mini Preise

Über 20.000  
Markenartikel  
für Praxis und  
Labor

- Super Sonderangebote
- Individuelle Favoritenliste
- Umfangreiche Bestellhistorie
- Intelligente Suche
- 24 Stunden Lieferzeit
- Über 10.000 zufriedene Kunden

**minilu.at**  
... macht mini Preise



# Die Qualität entscheidet über den Erfolg

Aktuelle Konzepte der postendodontischen Versorgung von wurzelkanalbehandelten Zähnen – eine Entscheidungshilfe. Von Dr. Brigitte Zimmerli, Burgdorf, Schweiz.

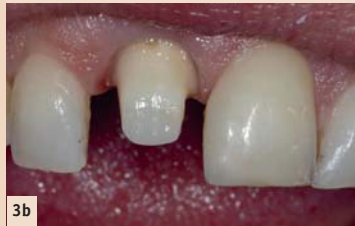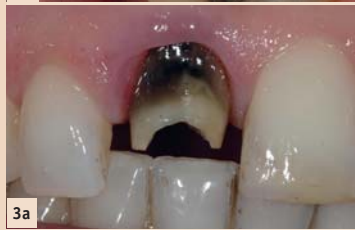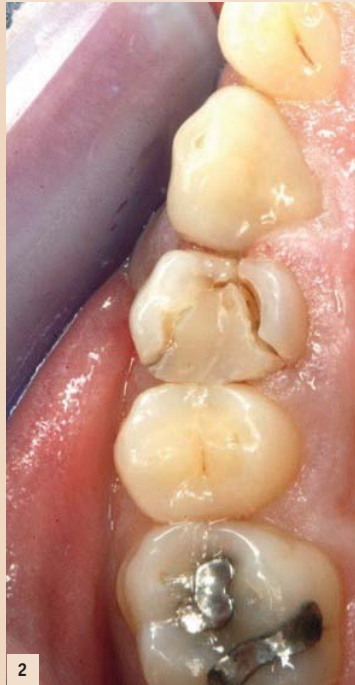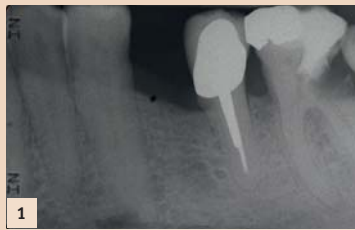Bevor eine Wurzelkanalbehandlung durchgeführt wird, muss entschieden werden, ob der Zahn mit sinnvollem Aufwand restauriert und erhalten werden kann oder ob der Defekt bereits so fortgeschritten ist, dass ein Zahnerhalt langfristig nicht möglich ist (Abb. 1). Eine Entscheidung, ob die Wurzelkanalbehandlung in der Privatpraxis erfolgen kann oder ob ein Spezialist beigezogen werden muss, sollte relativ früh erfolgen. Bei mehrwurzeligen Zähnen muss geprüft werden, ob ein Teilerhalt des Zahnes mittels Wurzelamputation oder Hemisektion sinnvoll ist. Der Patient sollte in die Therapieentscheidung einbezogen und über die Kosten und die vermutete Prognose informiert werden. Grundsätzlich hat die Wurzelkanalbehandlung, sofern diese nach den gängigen Qualitätsleitlinien durchgeführt wird, eine gute Prognose (85 bis 95 Prozent Erfolg).

Wird die Wurzelkanalbehandlung bei einem Zahn mit periapikalem Befund durchgeführt, muss nicht erst die Ausheilung dieser Läsion abgewartet werden, bevor die definitive Versorgung des Zahnes erfolgt, da ein dichter koronaler Verschluss wesentlich für eine gute Prognose des endodontisch behandelten Zahnes ist.

Eine Undichtigkeit der koronalen Füllung (sog. „coronal leakage“) oder ein Freiliegen der Wurzelkanalfüllung (z.B. nach einer Fraktur) begünstigt den Misserfolg der Wurzelkanalbehandlung. Ist ein „coronal leakage“ vorhanden, muss entschieden werden, ob bei einer erneuten Versorgung des Zahnes nicht auch die Wurzelkanalfüllung neu gelegt werden sollte. Dies ist abhängig von der Dauer der Exposition der Wurzelkanalfüllung und deren Dichtigkeit. Wichtig ist auch, ob eine periapikale Pathologie vorliegt, ob der Patient Beschwerden hat und mit welcher Technik der Zahn rekonstruiert wird. Bei einer indirekten Arbeit ist es eher indiziert, zu revidieren, als bei einer Versorgung mit einer Kompositfüllung, bei welcher man relativ einfach durch die Füllung hindurch die Revision der Wurzelkanalfüllung machen kann.

Wurzelkanalbehandelte Zähne sind anfälliger für Frakturen. Dies liegt zwar nicht daran, dass die Zähne spröder werden oder „dehydrieren“, aber durch den hohen Substanzverlust sind die bestehenden Zahnwände meistens stark ausgedünnt. Zudem ist die Propriozeption des wurzelkanalbehandelten Zahnes vermindert. Das bedeutet, dass das Druckgefühl bei diesem Zahn um das Doppelte bis Dreifache erniedrigt ist im Vergleich zum vitalen Zahn.

Dank der Adhäsivtechnik muss nicht jeder Höcker im Seitenzahnbereich bei einem wurzelkanalbehandelten Zahn eingekürzt werden. Es ist aber wichtig, dass genügend Restzahnsubstanz vorhanden ist, denn spätere Zahnfrakturen sind oftmals fatal, da sie dünn aus-



rationsmaterialien. Damit später die Ästhetik nicht beeinträchtigt ist, scheint es besonders im Frontzahngebiet angezeigt, verfärbte wurzelkanalbehandelte Zähne vor der Restauration zu bleichen (Abb. 3a und b). Dies ist auch dann angezeigt, wenn grundsätzlich das verfärbte Dentin durch die Restauration abgedeckt wird, da das Behandlungsergebnis durch spätere Rezessionen der Gingiva verschlechtert werden kann. Beim Bleichen von devitalen Zähnen sind unbedingt Bleichtechniken ohne Hitzeapplikation anzuwenden, um das Risiko von Wurzelresorptionen zu reduzieren.

## Entscheidungsfindung

Für die Entscheidung der Restaurationsart sind Defektgröße, Lokalisation des Zahnes und die prothetische Bedeutung wichtig. Das Diagramm (Abb. 4) versucht, eine Entscheidungshilfe für die Praxis zu liefern.

Bei kleineren oder mittelgroßen Defekten ist eine Kompositrestauration sicherlich die Therapie der Wahl. Diese wird in der Regel in einer zusätzlichen Sitzung nach erfolgter Wurzelkanalbehandlung gelegt. Dies hat den Vorteil, dass der Wurzelkanalsealer vollständig abgedeckt ist und die Dentinflächen von Sealerresten sauber gereinigt werden können: Voraussetzungen für eine erfolgreiche Adhäsionstechnik. Ein weiterer Vorteil bei einer Versorgung in der zweiten Sitzung liegt darin, dass das Wurzelkanalfüllmaterial problemlos auf Höhe des Kanaleingangs entfernt werden kann. Die Verwendung von parapulpären Schrauben bei Kompositfüllungen ist heute obsolet.

Bei größeren Substanzdefekten muss entschieden werden, ob eine Stiftinsertion für die Aufbaufüllung notwendig ist. Allgemein gilt, dass alle Stiftsysteme die Zahnwurzel schwächen und einzig der Retention der Aufbaufüllung dienen. Deshalb genügt es, nur einen Stift pro Zahn zu verwenden (nicht mehrere Stifte bei mehrwurzeligen Zähnen). Die Indikation für eine Stiftinsertion ist heute dank der Adhäsivtechnik wesentlich geringer (Tabelle 1).

Die Verwendung von intrakanalären Schrauben ist heute nicht mehr angezeigt. Beim Einbringen von Schrauben werden hohe Kräfte auf die Wurzel ausgeübt und dies erhöht das Risiko für Wurzelrisse und -frakturen wesentlich (Abb. 5a und b).

Wenn immer möglich, sollte einer stiftfreien Versorgung der Vorzug gegeben werden. Dabei ist heute der Übergang von Onlay zu

Krone fließend. Kompositfüllungen sind kostengünstig und können in einer Sitzung gelegt werden. Bei sehr großflächigen Defekten kann die Gestaltung der Approximalkontakte schwierig und die Anfertigung einer indirekten bzw. semidirekten Arbeit diskutiert werden. Gerade für wurzelkanalbehandelte Zähne sind chairside angefertigte CAD/CAM-Füllungen eine gute Wahl, da auf eine provisorische Versorgung verzichtet werden kann. Im Seitenzahnbereich gut bewährt haben sich sogenannte Endokronen. Diese Keramikfüllungen weisen eine zirkuläre Fassung auf, wobei sich der Präparationsrand am Substanz-

was das Risiko für Frakturen reduziert.

Inzwischen positiv dokumentiert ist die Technik der proximalen Box-Elevation (Abb. 7). Bei dieser Technik wird die proximale Stufe mit einer Kompositfüllung nach koronal verschoben, eine Kronenverlängerung unnötig und die (digitale) Abformung sowie die nachfolgende adhäsive Zementierung wesentlich vereinfacht. Wichtig ist dabei, dass diese proximale Kompositfüllung unter besten Bedingungen (Trockenlegung) gelegt wird, da bei einem Misserfolg die gesamte Rekonstruktion neu angefertigt werden muss. Zudem spielt

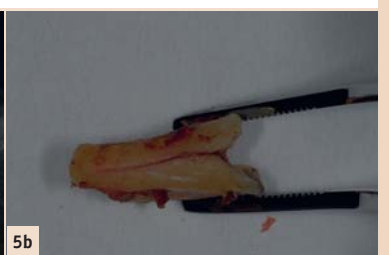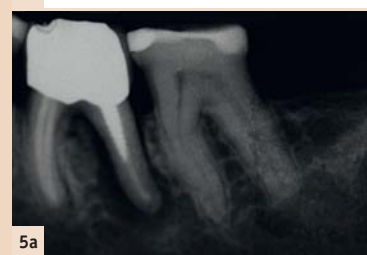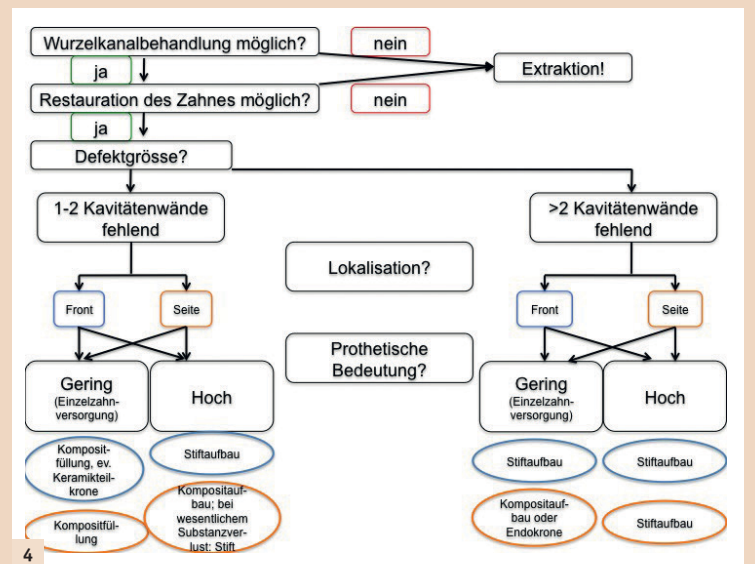


Abb. 1: Zahn 36 wurde alio loco mit einer Wurzelkanaleinlage und einer provisorischen (deutlich insuffizienten) Füllung versorgt. Eine sinnvolle Rekonstruktion scheint nicht möglich, da Zahn 38 nach mesial in den Defekt gekippt ist und bei einer vollständigen Exkavation wahrscheinlich eine Perforation in den interradikulären Raum erfolgt. Eine Extraktion des Zahnes scheint indiziert. Interessant ist, dass bei 36 die mesiale Wurzel vor einigen Jahren entfernt wurde und die distale Wurzel mit einer VMK-Krone mit Goldkernverankerung versorgt wurde. – Abb. 2: Zahn 14 wurde alio loco wurzelkanalbehandelt. Die Aufbaufüllung wurde in der gleichen Sitzung wie die Wurzelkanalfüllung gelegt. Die Patientin hat die Zahnarztrechnung noch nicht beglichen, als sie sich mit Schmerzen im Notfalldienst meldet. Die Fraktur des palatinalen Höckers zieht weit nach apikal, sodass der Zahn nicht sinnvoll erhalten werden konnte. – Abb. 3a: Zahn 12 nach Entfernen VMK-Krone und Stiftaufbau. – Abb. 3b: Zahn 12 nach Bleichen und Stumpfaufbau mit Faserstift und Komposit. – Abb. 4: Entscheidungshilfe für die postendodontische Versorgung: In Blau ist die Versorgung für den Frontzahnbereich und in Orange für den Seitenzahnbereich dargestellt. Je nach klinischer Situation muss vom Schema abgewichen werden. – Abb. 5a: Verdacht auf Rissbildung in distaler Wurzel: transluzente Zone um die ganze distale Wurzel. – Abb. 5b: Extrahierte Zahnwurzel 25 mit Längsriß.

defekt orientiert und nicht zwingend bis auf Höhe Gingiva gelegt wird. Eine zusätzliche Klebefläche wird durch eine inlayförmige Fassung des Pulpakavums erreicht (Abb. 6a und b). Die Langzeitdaten sind positiv, und durch das Wegfallen einer Stiftaufbaufüllung ist die Keramikschnittstärke höher,

die Zementwahl eine wichtige Rolle: die Verwendung von Kompositzementen mit einem Adhäsivsystem (Mehrschrittssysteme) lieferten in Studien die besseren Randabschlüsse als selbstadhäsive Zemente (Einkomponentenzemente). Die proximale Box-Elevation sollte nur dort, wo es wirklich notwendig ist, angewendet werden. Der dichteste Randabschluss wird nach wie vor bei der direkten Zementierung der Keramik auf den frisch präparierten Zahn erreicht.

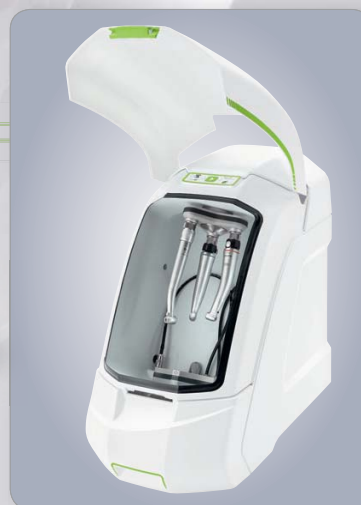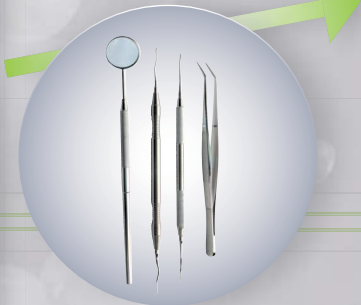Wenn ein Stiftaufbau aufgrund der klinischen Situation notwendig ist, stellt sich die Frage nach dem Material. Aktuell vorwiegend zur Verwendung kommen der indirekte

Kriterium	Stift eher „ja“	Stift eher „nein“
Zahntyp	Frontzahn	Prämolare, Molare
Zahnrestsubstanz	deutlich minimiert: > 2 fehlende Kavitätenwände	1–2 fehlende Kavitätenwände
Prothetische Bedeutung	Brückenpfeiler, Prothesenverankerung	Einzelzahnversorgung



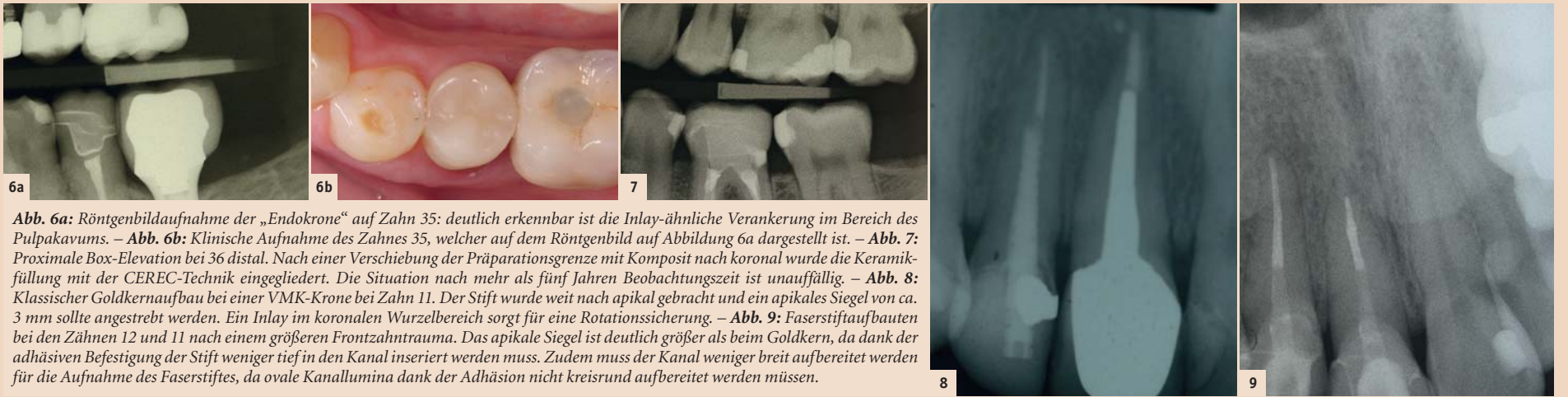

## GEBALLTE HYGIENE-KOMPETENZ AUS EINER HAND



### Hygienestandard auf höchstem Niveau

Mit dem Vertrieb der neuen Miele Thermodesinfektoren komplettiert W&H Austria sein Produktportfolio auf dem Gebiet der Reinigung, Desinfektion, Pflege und Sterilisation. W&H Austria stärkt so seine Position als Anbieter durchgängiger und zuverlässiger Aufbereitungslösungen für Dentalpraxen.



**Abb. 6a:** Röntgenbildaufnahme der „Endokrone“ auf Zahn 35: deutlich erkennbar ist die Inlay-ähnliche Verankerung im Bereich des Pulpakavums. – **Abb. 6b:** Klinische Aufnahme des Zahnes 35, welcher auf dem Röntgenbild auf Abbildung 6a dargestellt ist. – **Abb. 7:** Proximale Box-Elevation bei 36 distal. Nach einer Verschiebung der Präparationsgrenze mit Komposit nach koronal wurde die Keramikfüllung mit der CEREC-Technik eingegliedert. Die Situation nach mehr als fünf Jahren Beobachtungszeit ist unauffällig. – **Abb. 8:** Klassischer Goldkernaufbau bei einer VMK-Krone bei Zahn 11. Der Stift wurde weit nach apikal gebracht und ein apikales Siegel von ca. 3 mm sollte angestrebt werden. Ein Inlay im koronalen Wurzelbereich sorgt für eine Rotationssicherung. – **Abb. 9:** Faserstiftaufbauten bei den Zähnen 12 und 11 nach einem größeren Frontzahntrauma. Das apikale Siegel ist deutlich größer als beim Goldkern, da dank der adhäsiven Befestigung der Stift weniger tief in den Kanal inseriert werden muss. Zudem muss der Kanal weniger breit aufbereitet werden für die Aufnahme des Faserstiftes, da ovale Kanallumina dank der Adhäsion nicht kreisrund aufbereitet werden müssen.

Goldkernaufbau oder die direkten Stifttechniken mit Faser-, Titan- oder Zirkonstiften, wobei Letztere wegen der nicht korrigierbaren Misserfolgsrisiken besser nicht mehr angewendet werden.

Eine kurze Gegenüberstellung findet sich in **Tabelle 2**.

### Goldkernaufbau

Dieser ist in der Literatur bestens dokumentiert und hat sich viele Jahre bewährt (**Abb. 8**). Dennoch wird er allmählich durch die Faserstifte verdrängt. Ein größeres Risiko stellen bei der Goldkern-technik die Stiftprovisorien dar, da durch die ungenaue Passung des provisorischen Stiftes Wurzelfrakturen begünstigt werden. Zudem weisen Stiftprovisorien oft nur eine

ungenügende Abdichtung des Wurzelkanals auf. Wenn immer möglich, sollte deshalb auf ein Stiftprovisorium verzichtet werden.

### Faserstifte

Faserstifte verfügen über zahlreiche Vorteile gegenüber den anderen Stifttypen: dank der einzeitigen Anfertigung des Stiftaufbaus kann ein koronales Leakage vermieden und dadurch ein Reinfekt des Wurzelkanalsystems ausgeschlossen werden. Zudem muss der Wurzelkanal dank der adhäsiven Befestigung nicht wesentlich aufbereitet werden, was die Gefahr von Perforationen oder Wurzelrisen senkt. Es zeigt sich, dass eine Insertion des Stiftes in das obere Wurzel Drittel bis maximal zur Hälfte des Wurzelkanals

ausreichend ist. Dadurch verbleibt ein apikales Siegel von mindestens 4–6 mm Guttapercha (**Abb. 9**).

Nachteilig ist die anspruchsvolle Adhäsion im Wurzelkanal. Dies ist zum einen der schlechten Kontrollierbarkeit geschuldet: Ohne Dentalmikroskop kann nicht geprüft werden, ob Sealerreste die Haftkraft vermindern. Zudem kann die Applikation von Haftvermittlern ebenfalls schlecht kontrolliert werden. Die Dentinbeschaffenheit des Wurzelkanals (Fibrodentin) erschwert die Penetration des Haftvermittlers in die Zahnhartsubstanz. Neben dem ungünstigen C-Faktor (Konfigurationsfaktor: Menge freier Oberfläche zu gebundener Oberfläche, was ein Maß für den Stress auf den Haftverbund bei der Polymerisation dar-

stellt), ist die Lichtpolymerisation erschwert. Es müssen zwingend dualhärtende Kompositzemente verwendet werden, da das Polymerisationslicht nur ungenügend in den Wurzelkanal hineingelangt. Die Forschungsdaten bezüglich des optimalen Zementierprotokolls im Wurzelkanal sind nicht eindeutig. Es scheint, dass Kompositzemente mit einem selbststützenden Haftvermittler oder allenfalls auch selbstadhäsive Kompositzemente gegenüber den Kompositzementen mit einer Phosphorsäureapplikation und anschließender Applikation des Haftvermittlers von Vorteil sein könnten. Zudem erhält man die homogenste Zementfuge, wenn der Zement mittels feiner Applikationsspritze direkt in den Kanal eingebracht wird.

Beim alleinigen Bestreichen der Stiftoberfläche mit Zement finden sich sehr viele Lufteinschlüsse. Das ideale Protokoll zur Vorbereitung des Faserstiftes ist nicht klar. Eine Silanisierung der Stiftoberfläche ist sicherlich nicht falsch. Ein zu langes Abstrahlen der Oberfläche kann aber die Stiftstabilität beeinträchtigen. Allgemein gilt es, eine Kontamination der Stiftoberfläche mit Fremdmaterial (z.B. Dentinabrieb bei einer Einprobe oder Latexpuder von den Handschuhen) zu vermeiden, da dies den dauerhaften Verbund des Stiftes mit der Zahnoberfläche reduziert. Am besten hält man sich bei der Insertion der Faserstifte an die Herstelleranweisungen! Die Verwendung von individualisierbaren Faserstiften (z.B. everStick POST) hat sich bislang aufgrund der anspruchsvollen Handhabung in der Klinik nicht bewährt.

**Tabelle 2: Vergleich der gängigen Stifttechniken**

Kriterium	Goldkern	Titanstift	Zirkonstift	Faserstift
Adhäsion	· nicht notwendig · konventionelles Zementieren · adhäsives Zementieren mittels Abstrahlen und Silanisieren mäßig erfolgreich	· nicht notwendig · konventionelles Zementieren · adhäsives Zementieren mittels Abstrahlen und Silanisieren mäßig erfolgreich	· nicht notwendig · konventionelles Zementieren · adhäsives Zementieren mittels Silanisieren nur wenig erfolgreich	· notwendig · evtl. Silanisieren oder andere Vorbehandlung (Herstellerinformation!)
Ästhetik	· schlecht · bei dünnem Gingivatyp: Durchscheinen dunkel verfärbter Wurzel möglich · Metallfarbe muss maskiert werden (Opaker)	· schlecht · bei dünnem Gingivatyp: Durchscheinen dunkel verfärbter Wurzel möglich · Metallfarbe muss maskiert werden (Opaker)	· gut	· gut
E-Modul	· sehr steif: Frakturgefahr Wurzel	· sehr steif: Frakturgefahr Wurzel	· sehr steif: Frakturgefahr Wurzel	· E-Modul ähnlich Dentin
Erfahrung Behandler	· anspruchsvolle Technik: Retention Stift, Inlay-Präparation, Abformung, Provisorium	· mittlerer Anspruch: Retention Stift schwierig, Aufbaufüllung Komposit direkt	· Zementieren ist anspruchsvoll · Aufbaufüllung mit Komposit relativ einfach	· Zementieren ist anspruchsvoll · Aufbaufüllung mit Komposit relativ einfach
Misserfolge	· Wurzelfraktur (nicht korrigierbar) · Retentionsverlust (teilweise korrigierbar)	· Wurzelfraktur (nicht korrigierbar) · Verbund Komposit-Stift? (korrigierbar)	· Stiftbruch (nicht korrigierbar) · Wurzelfraktur (nicht korrigierbar)	· Dezementierung Stift (korrigierbar) · Stiftbruch (korrigierbar)
Preis	· teuer, Zahntechnik notwendig	· deutlich günstiger als Goldkern	· deutlich günstiger als Goldkern	· deutlich günstiger als Goldkern
Provisorium	· notwendig: im Frontzahnbereich Stiftprovisorium (Gefahr Fraktur); im Seitenzahnbereich reicht oft eine Abdeckung des Wurzelkanals	· für Stiftaufbau nicht notwendig · Wurzelkanal immer dicht verschlossen	· für Stiftaufbau nicht notwendig · Wurzelkanal immer dicht verschlossen	· für Stiftaufbau nicht notwendig · Wurzelkanal immer dicht verschlossen
Revidierbarkeit	· Metallstifte können grundsätzlich entfernt werden (Cave: Ausdünnung Wurzel, weit apikal gesetzter Stift) · Risiko Wurzelfraktur beim Entfernen	· Metallstifte können grundsätzlich entfernt werden (Cave: Ausdünnung Wurzel, weit apikal gesetzter Stift, adhäsiver Zement) · Risiko Wurzelfraktur beim Entfernen	· Die Stifte lassen sich nicht entfernen. · Es kann versucht werden, durch den Stift hindurch mit Diamanten zu bohren: sehr schwierig und mit hohem Risiko für Perforation verbunden	· Revisionen sind relativ einfach möglich
Röntgenopazität	· sehr gut	· sehr gut	· sehr gut	· oftmals schlecht · Kontrast zum Sealer oft zu gering
Zeitbedarf	· hoch · Nach der Präparation des Goldkerns: Abformung und Herstellung beim Zahntechniker. In der zweiten Sitzung wird der Goldkern zementiert und mit einer weiteren Abformung wird dann die Krone beim Zahntechniker hergestellt.	· mittlerer Zeitaufwand · Der Stiftaufbau kann in einer Sitzung gefertigt werden. Entweder wird nur eine Kompositaufbaufüllung gelegt oder es wird im Anschluss eine Abformung für die Herstellung einer Krone genommen.	· mittlerer Zeitaufwand · Der Stiftaufbau kann in einer Sitzung gefertigt werden. Entweder wird nur eine Kompositaufbaufüllung gelegt oder es wird im Anschluss eine Abformung für die Herstellung einer Krone genommen.	· mittlerer Zeitaufwand · Der Stiftaufbau kann in einer Sitzung gefertigt werden. Entweder wird nur eine Kompositaufbaufüllung gelegt oder es wird im Anschluss eine Abformung für die Herstellung einer Krone genommen.

### Zusammenfassung

- Erfolg von wurzelkanalbehandelten Zähnen ist abhängig von einer suffizienten endodontischen Behandlung und einem dichten okklusalen Verschluss
- Nicht jeder wurzelkanalbehandelte Zahn muss mit einem Stift versorgt werden
- Kompositaufbaufüllungen und Endokronen sind substanzschonend
- Stiftprovisorien vermeiden
- Faserstifte weisen in der Regel korrigierbare Misserfolge auf
- Perfekte Adhäsion im Wurzelkanal ist schwierig zu erreichen, Zementierprotokoll genau einhalten (Trockenlegung!)
- Zirkuläre Fassung von mind. 1,5mm für eine günstige Langzeitprognose des Stiftaufbaus notwendig [D](#)

**Save the date:** Jahrestagung SSPRE am 20.10.2017 in Bern zum Thema „Postendodontische Behandlung“.



**Dr. Brigitte Zimmerli**  
Präsidentin SSPRE

Bahnhofstr. 18a  
3400 Burgdorf  
Schweiz  
Tel.: +41 34 4230188  
brigitte.zimmerli@bz dental.ch



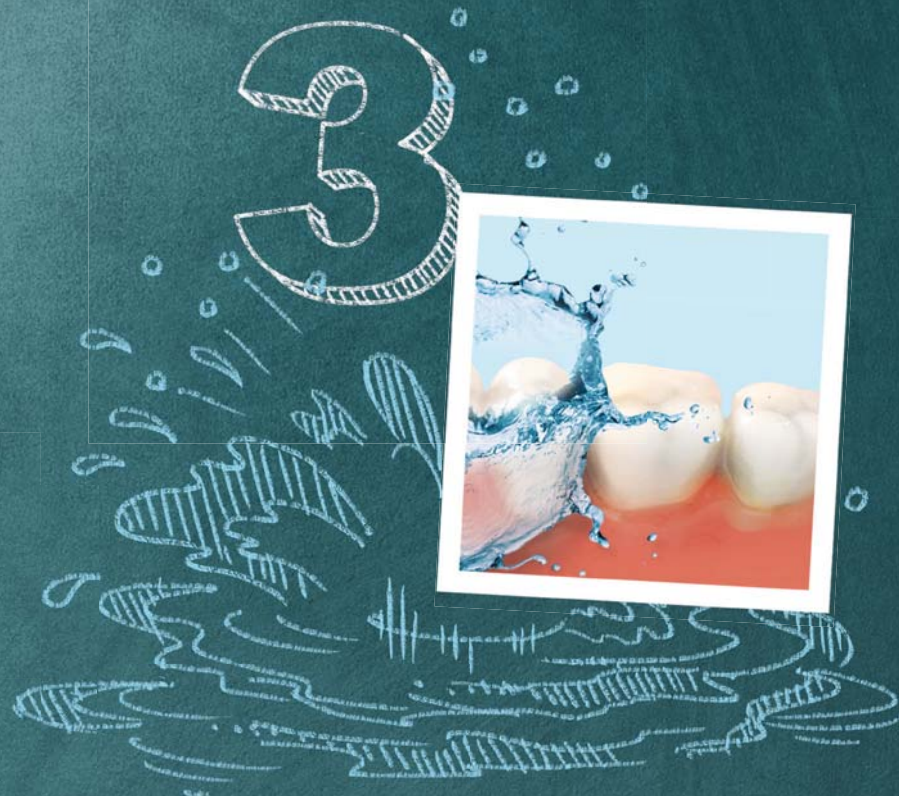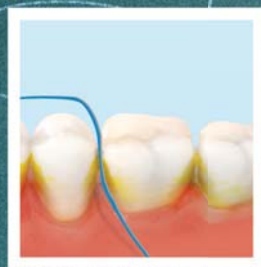
# Das 3x1 der Mundhygiene



1



2



## Neue Metaanalyse beweist: **3-fach ist einfach besser.**

- Eine neue Studie mit über **5.000 Probanden** belegt den positiven Prophylaxe-Effekt einer Mundspülung mit 4 ätherischen Ölen.<sup>1</sup>
- LISTERINE® mit ätherischen Ölen bietet eine:
  - **8x höhere Chance**, die Zahnflächen vom Biofilm zu befreien.<sup>1</sup>
  - **5x höhere Chance**, einen gesunden Gingivastatus zu erhalten.<sup>1</sup>

<sup>1</sup> Araujo MWB, Charles C et al. Meta-analysis of the effect of an essential oil-containing mouthrinse on gingivitis and plaque. JADA. 2015; 146 (8): 610-622.





# Eine erfolgreiche Mischung aus Kreativität und Risikobereitschaft

Entwickeln, Herstellen und Vermarkten – alles in einer Hand. Der Geschäftsführer der TSpro GmbH, Matthias Georgi, im Gespräch mit Majang Hartwig-Kramer, Redaktionsleitung *Dental Tribune D-A-CH*.



Abb. 1: Matthias Georgi, Geschäftsführer der TSpro GmbH.

Die TSpro GmbH ist ein junges Unternehmen mit Sitz in Königswinter/Karlsruhe, das sich mit der Entwicklung, Herstellung und Vermarktung von Mundhygiene- und Konsumgüterprodukten beschäftigt.

**Dental Tribune:** Herr Georgi, Ihr Unternehmen wurde erst im Sommer 2015 gegründet. Wie kam es dazu und mit wie vielen Mitarbeitern sind Sie gestartet?

**Matthias Georgi:** Die TSpro GmbH ist eine hundertprozentige Tochtergesellschaft der MediNova AG, welche wir im Juli 2012 gegründet haben. Die MediNova beschäftigt sich mit der Entwicklung von Ideen bis zur Marktreife. Wir sind vier Personen aus unterschiedlichen Fachgebieten, die alle seit Jahrzehnten vorrangig im Bereich der Mundhygiene erfolgreich arbeiten. Ich zum Beispiel beschäftige mich hier seit mehr als 20 Jahren mit dem Thema „Innovationen in der Produkt- und Verpackungsentwicklung“. Darüber hinaus arbeiten wir mit vielen Experten aus unserem Netzwerk.

Die TSpro haben wir dann im Juli 2015 gegründet, um den TSI Zungensauger und weitere, in der Entwicklung befindliche, Produkte für die Prophylaxe zu vermarkten.

**Sie haben sich die Entwicklung neuer Produkte zur Aufgabe gemacht. Woher kommen die Ideen für Innovationen und wer sind die kreativen Köpfe Ihres Unternehmens?**

Die guten Ideen entstehen meistens aus einer Anwendung, einer Problemstellung oder einer besonderen Situation heraus. Wir sind alle seit vielen Jahren in international verantwortlichen Positionen mit der Herausforderung der Innovationen beschäftigt. Jeder von uns hat einen anderen fachlichen Hintergrund, durch unsere holistische Arbeitsweise kommt dies dem Projekt immer zugute. Unser Team verfolgt einen iterativen Ansatz, bei dem wir

im Entwicklungsprozess kontinuierlich jede Stufe aus verschiedenen Perspektiven infrage stellen und intensiv durchleuchten.

**Mundhygiene ist auch Zungenreinigung. Im Rahmen der PZR wird die Zunge in den Zahnarztpraxen eher vernachlässigt. Wie sind Sie auf die Idee gekommen, Ihre Aufmerksamkeit auf diese „Schwachstelle“ zu richten?**

Die Idee zum TSI Zungensauger wurde geboren, als wir, meine Dentalhygienikerin und ich, bei meiner PZR über die Mankos einer effektiven und sanften Zungenreinigung diskutiert haben. Nach der Beendigung der PZR spürte ich noch Beläge auf der Zunge, meine DH hat sich dann alternativ mit Zungenschaber und Polierbürsten beholfen, was sehr unangenehm und teilweise schmerzhaft war. Über diese Problemstellung in der Praxis haben wir neue, alternative Ansätze diskutiert und evaluiert und sind am Ende zur Idee eines Zungensaugers gekommen. Bereits kurze Zeit später wurden erste Prototypen getestet. Über

Einsatz kommt. Natürlich ist auch der Bereich „Home-care“ von großer Bedeutung, und auch hier werden wir in Kürze eine weitere Neuheit dem Markt vorstellen können.

**Erste Anwenderstudien wurden bereits durchgeführt – mit welchem Ergebnis?**

Wir haben bereits mehrere Anwenderstudien durchgeführt, alle durchweg mit positivem Feedback, wie zum Beispiel:

- endlich eine Lösung für die sanfte aber gründliche Zungenreinigung
- einfache und schnelle Handhabung mit überzeugendem Reinigungsergebnis
- Aufwertung der PZR durch den Zusatz der Zungenreinigung zur PZR+
- Resonanz der Patienten: kaum Würgereiz und Motivation zur häuslichen Zungenreinigung.

Darüber hinaus erhalten wir hervorragende Unterstützung von führenden Zahnmedizinern, wie z.B. kürzlich auf dem 5. Halitosis-Tag in Berlin am 12. März, wo

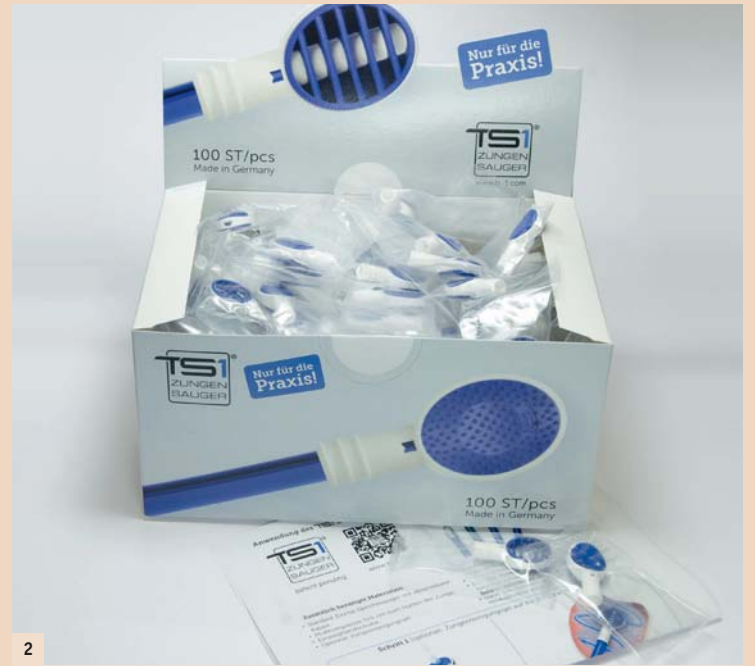

Abb. 2: TSI Zungensauger Praxis-Set.

für die Anwendung des Zungensaugers entwickelt wurde. Des Weiteren haben wir eine einfache und sinnvolle Ergänzung für den Bereich „Home care“ entwickelt, welche der

nahmslos über die PZR+ sprechen! Es ist unser Ziel, einen positiven Beitrag zur besseren Mundhygiene zu leisten, der am Ende allen zugutekommt, die sich der Bedeutung

**„Es ist unser Ziel, einen positiven Beitrag zur besseren Mundhygiene zu leisten, der am Ende allen zugutekommt, die sich der Bedeutung einer gesunden Mundflora bewusst sind.“**

einen Zeitraum von 20 Monaten haben wir den TSI kontinuierlich, gestützt durch Praxisanwendungen von einigen Dentalhygienikerinnen, weiterentwickelt. Auch meine Zunge hat während dieser Zeit häufig für Anwendungstests zur Verfügung gestanden. Der intensive und direkte Kontakt mit dem neuen Produkt ist für mich persönlich bei jeder Entwicklung sehr wichtig. Man kann Dinge immer besser beurteilen, wenn man sie selbst erlebt hat.

**Der TSI Zungensauger ist seit September des vergangenen Jahres auf dem Markt – welche Resonanz erfahren Sie?**

Die Resonanz vom Markt, ob Anrufe von Zahnarztpraxen bei uns im Büro, Diskussionen an unserem Stand bei Messen – national und international –, bis hin zu E-Mails an uns, ist überwältigend. Mit dem TSI haben wir eine große Lücke in der PZR geschlossen, bzw. wir bieten eine Lösung für ein Problem an, welches bisher nicht ausreichend berücksichtigt wurde. Wir sprechen heute von PZR+, das Plus steht für die abschließende Zungenreinigung. Wichtig ist nun, dass diese Anwendung bei jeder PZR, Full-Mouth-Desinfektion oder Halitosis-Behandlung konsequent zum

Frau Dr. Andrea Zürcher von der Universitätsklinik für Zahnmedizin in Basel den TSI als neue Lösung für die professionelle Zahnreinigung vorgestellt und empfohlen hat. Auch Prof. Dr. Andreas Filippi, Prof. Dr. Rainer Seemann (MBA) oder Prof. Dr. Christoph Benz haben das Thema „Zungenreinigung“ mit dem TSI in ihren Vorträgen erwähnt und unterstützt.

**Planen Sie einen Vertrieb über den deutschen Markt hinaus?**

Selbstverständlich, in Italien und im Mittleren Osten ist der TSI kurz vor der Markteinführung. Darüber hinaus befinden wir uns in detaillierten Gesprächen mit weiteren potenziellen Vertriebspartnern in anderen Ländern. Der TSI ist eine innovative Lösung zu einer Problemstellung, nicht nur national, auch international. Wir werden von sehr vielen Distributions- und Vertriebsgesellschaften angesprochen, die an einer Vermarktung des TSI interessiert sind.

**Herr Georgi, der TSI Zungensauger ist schon (fast) in aller Munde. Welche weiteren Produkte gehören zu Ihrem Portfolio?**

Wir werden in Kürze ein TSI Zungen-Gel anbieten, welches gezielt

Patient, instruiert durch das Fachpersonal in der Praxis, erhalten wird.

**Welche Pläne und Visionen haben Sie für die nächsten fünf Jahre?**

In bereits drei Jahren wird der Zungensauger ein fester Bestandteil jeder PZR sein und wir werden aus-

einer gesunden Mundflora bewusst sind. Der Mund ist der Eingang zum Körper und bedarf einer sorgfältigen Pflege, in der Praxis und zu Hause.

**Vielen Dank, Herr Georgi, für das aufschlussreiche Gespräch. ☺**

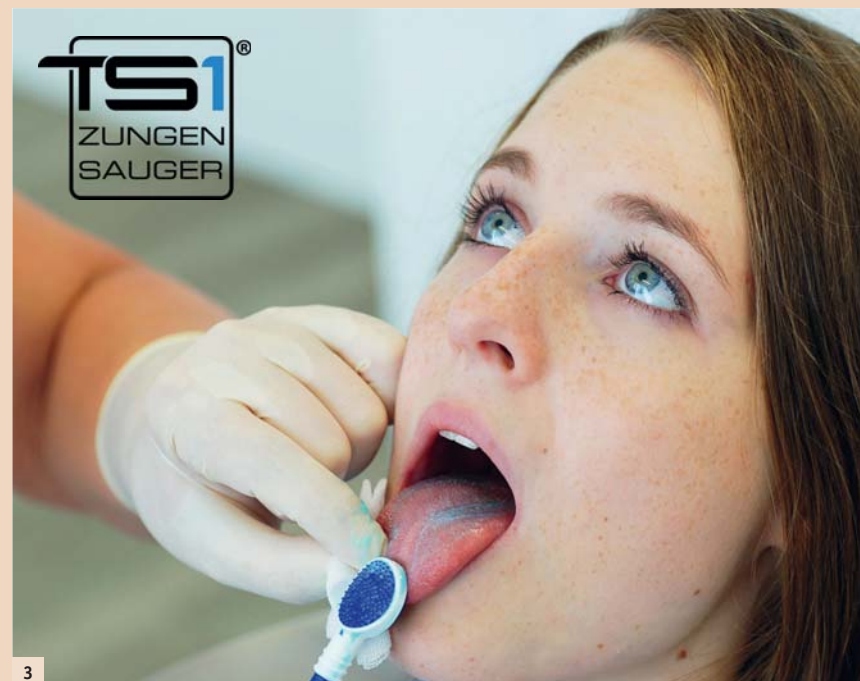

Abb. 3: Einfach in der Anwendung: aufstecken, auftragen, absaugen.



# Saisonhöhepunkt mit vielen strahlenden Siegern

Die 1. Dentale Schiweltmeisterschaft fand am 18. und 19. März in St. Johann/Alpendorf statt.

ST. JOHANN/ALPENDORF (mhk) – Der für das Wetter verantwortliche Apostel Petrus hatte ein großes Herz für die Dentalfamilie und sorgte am 18. und 19. März 2016 für ideale Rahmenbedingungen für die 1. Dentale Schiweltmeisterschaft: strahlend blauer Himmel und Sonne satt. Die von Wolfgang Fraundörfer und seinem Team sowie dem Österreichischen Dentalverband ODV organisierte Veranstaltung bot den 119 registrierten Teilnehmern perfekte Wettkampfatmosphäre und bestes Entertainment.

## Get-together am Vorabend

Bereits am Freitagabend trafen sich alle zum Event Angereisten zum „Zipfelbob Spaß“ auf der Piste vor der Terrasse des Hotel Sonnhof Alpendorf. Wer Lust hatte, konnte sich hier in die Starterliste eintragen lassen und dann im K.o.-Verfahren – und zum Gaudi der Anwesenden – mit einem anderen Zipfelbob-Piloten im Wettkampfmessen. Den Sieger erwartete eine 12-Liter-Flasche Champagner – Grund



Abb. 1: Gute Stimmung bei den Schifahrern Gernot Schuller, Doris Schuller (10) und Babette Habitzl (13). – Abb. 2: Erfahrungsaustausch nach der ersten Abfahrt. – Abb. 3: Die Erstplatzierten der Mannschaftswertung – Team Ivoclar Vivadent (Mitte) gewann den Wettbewerb.

genug für 32 Starter, die waghalsige Herausforderung anzunehmen.

## Wettkampftag

Am frühen Morgen des 19. März trafen sich die Wettkämpfer aus acht Nationen (Deutschland, Liechtenstein, Rumänien, Schweiz, Slowakei, Slowenien, Tschechien und Österreich) unter Anleitung des durchführenden Vereins TSU St. Veit im Pongau zur Besichtigung der Rennstrecke. Der von Hannes Rohrmoser gesetzte 1. Durchgang (Strecke Klingelmoos) umfasste 25 Tore und startete auf einer Höhe von 943 Metern. Bis zum Ziel hatten

die Rennläufer 180 Höhenmeter Differenz zu überwinden. Da die Strecke technisch anspruchsvoll war, bestand zudem Helmpflicht.

69 Schiläufer und zwei Snowboarder kämpften um die begehrten Auszeichnungen. Gewertet wurde in den Kategorien Kinder/Jugend, Damen Schi > 40, Damen Schi < 40, Damen Board, Herren Schi < 40, Herren Schi > 40 und Herren Board.

Dank einer erstklassigen Rennorganisation und eines gut aufgelegten Moderators war der erste Durchgang sowohl für die Rennläufer als auch für die Zuschauer ein kurzweiliges Vergnü-

gen mit echtem WM-Feeling. Hoch motiviert fieberten die Pistenprofis dem zweiten Durchgang entgegen, der aber aufgrund des Superwetters der Sonne zum Opfer fiel – die Konsistenz des Schnees war gegen Mittag einfach zu schlecht.

So war der erste Durchgang auch der entscheidende und die Sieger standen bereits 15 Uhr fest und wurden vor Ort für eine erste Ehrung auf das Siegerpodest gebeten.

## Abendveranstaltung

Zum Abend wurde dann das Schifahrer-Outfit mehrheitlich gegen

## Die „Dentalen Schiweltmeister 2016“

- Kinder/Jugend: Constantin VLK
- Damen Schi > 40: Regina AIGNER
- Damen Schi < 40: Andrea NEF
- Damen Board: Stefanie KEMPEN
- Herren Schi > 40: Peter WITTECZEK
- Herren Schi < 40: Luca SCHANNER
- Herren Board: Alex VOINOV
- Mannschaftswertung:
  1. Rang: Team „Ivoclar Vivadent“ (Andrea NEF, Carmen HASLER-BOSSART, Helmut BERGER)
  2. Rang: Team „Berlin“ (Helene SIEGEL, Amelie SIEGEL, Rainer SIEGEL)
  3. Rang: Team „Starsmile“ (Peter WITTECZEK, Ewa SCHERER, Franz SCHERER)



Dirndl und Lederhose getauscht. In der Oberforstthofalm gab es nach einem hervorragenden Vier-Gänge-Menü die offizielle Siegerehrung, und wer wollte, konnte bis in den frühen Morgen zusammensitzen, Kontakte knüpfen und tanzen.

Eines ist gewiss: Nach der (1.) Schiweltmeisterschaft ist vor der (2.) Schiweltmeisterschaft – mit dem Training können Sie schon heute beginnen. **DT**

ANZEIGE

# Minimal invasiv – maximal wirksam!

Neu bei M+W Dental: Kongress D-A-CH-Zahn 2016 in Bad Ischl.



BAD ISCHL – Unter dem Motto „Minimal invasiv – maximal wirksam!“ laden 20 namhafte Referenten und Workshopleiter vom 26. bis 28. Mai 2016 zum Dreiländer-Dentalkongress nach Bad Ischl ein. Der Kongress D-A-CH-Zahn 2016 will mit seinem spannenden Programm Zahnarztpraxen aus Deutschland, Österreich und der Schweiz ansprechen.

Unter der wissenschaftlichen Leitung von Prof. DDr. Franz-Karl Tuppy, und unterstützt durch M+W Dental, können sich Zahnärzte und Zahnarzt- sowie Prophylaxeassistentinnen und Dentalhygienikerinnen in der stimmungsvollen alten Kaiser-Kurstadt fortbilden.

Schon heute ist die Fortbildungsszene in Deutschland, Österreich und der Schweiz umfassend und vielfältig. Es kann herausfordernd sein, sich im Angebot von oftmals englischsprachiger Spezialistentagung bis hin zum Großkongress zurechtzufinden.

In dieser Situation möchte sich der Kongress D-A-CH-Zahn 2016 empfehlen: An drei Tagen werden für das zahnärztliche Team drei praxisrelevante Themen facettenreich dargestellt. Endodontie und Implantologie sowie Prophylaxe als Basisthema für

das ganze Team werden von namhaften Referenten in einem ausgewogenen Mix aus Theorie und Praxis mit Leben gefüllt.

Am Donnerstag, dem 26. Mai, dient ein Vortrag zur Praxisführung als Einstimmung.

Die Vorträge am Freitag richten sich an das Praxisteam, die qualifizierten Mitarbeiter und an Ärzte. Am Samstag sind die Vorträge insbesondere für Zahnärzte gedacht.

Wer sich ganz praktisch schon am Vortag einstimmen möchte, kann die Workshop-Zirkel am Freitag buchen. Im Stationenbetrieb können vier (Endo-) bzw. drei (Implantat-) Stationen von jedem Teilnehmer durchlaufen werden, die auch herstellerseitig betreut werden.

Zeitgleich zu den Vorträgen am Samstag können sich Praxismitarbeiter in Workshops zur Prophylaxe und Assistenz in der Implantologie schulen lassen. Mehr Informationen zum Programm, zu Tarifen und zur Unterbringung finden sich auf [www.d-a-ch-zahn.com](http://www.d-a-ch-zahn.com). **DT**

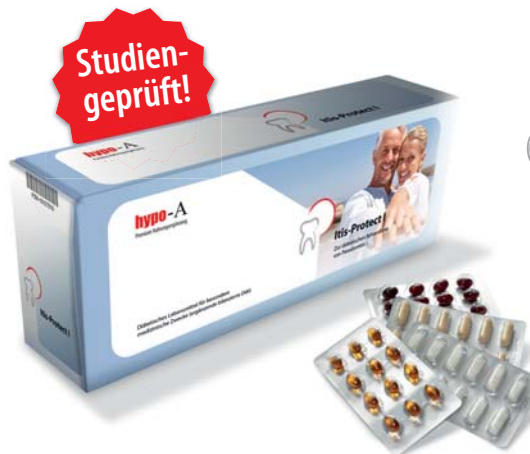Quelle: M+W Dental

hypo-A  
Premium Orthomolekularia

## Optimieren Sie Ihre Parodontitis-Therapie!

55% Reduktion der Entzündungsaktivität in 4 Wochen!

60% entzündungsfrei in 4 Monaten durch ergänzende bilanzierte Diät

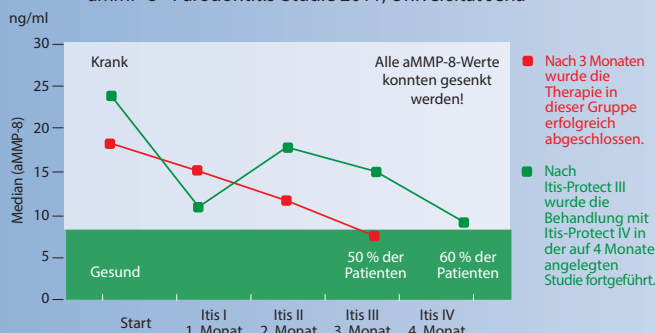


## Itis-Protect I-IV

Zur diätetischen Behandlung von Parodontitis

- Stabilisiert orale Schleimhäute!
- Beschleunigt die Wundheilung!
- Schützt vor Implantatverlust!

aMMP-8 - Parodontitis-Studie 2011, Universität Jena



## Info-Anforderung für Fachkreise

Fax: 0049 451 - 304 179 oder E-Mail: [info@hypo-a.de](mailto:info@hypo-a.de)

- Studienergebnisse und Therapieschema
- hypo-A Produktprogramm

Name / Vorname \_\_\_\_\_

Str. / Nr. \_\_\_\_\_

PLZ / Ort \_\_\_\_\_

Tel. \_\_\_\_\_

E-Mail \_\_\_\_\_ IT-DTA 4.2016

hypo-A GmbH, Kücknitzer Hauptstr. 53, 23569 Lübeck  
Hypoallergene Nahrungsergänzung ohne Zusatzstoffe  
[www.hypo-a.de](http://www.hypo-a.de) | [info@hypo-a.de](mailto:info@hypo-a.de) | Tel: 0049 451 / 307 21 21

shop.hypo-a.de