

COSMETIC & ENDO TRIBUNE

— The World's Cosmetic & Endodontic Newspaper • Italian Edition —

Giugno 2019 - anno I n. 1

Allegato n. 1
di Dental Tribune Italian Edition - Giugno 2019 - anno XV n. 6

www.dental-tribune.com

| L'Intervista

Protocollo R2C e Single Visit.

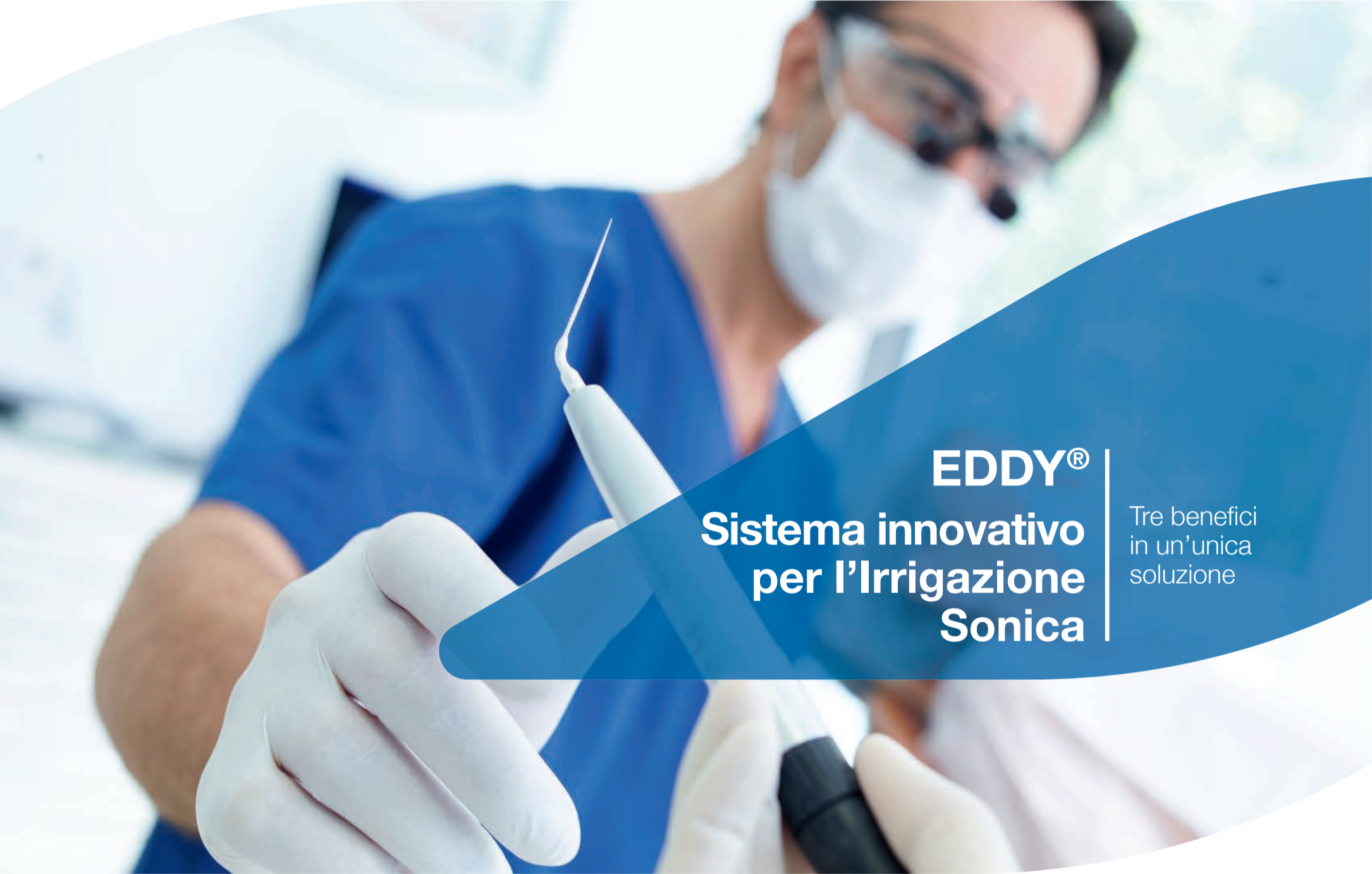Presente e futuro dell'endo-restaurativa

| Pratica & Clinica

L'utilizzo della Cone Beam Computed Tomography (CBCT) in endodonzia clinica e chirurgica

| Case Report

Il trattamento funzionale elastodontico con apparecchi AMCOP: funzione, estetica e postura

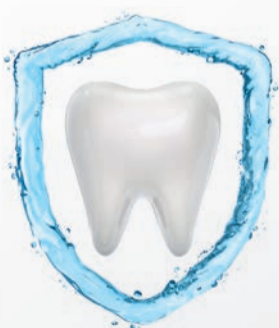

EDDY®
**Sistema innovativo
per l'Irrigazione
Sonica**

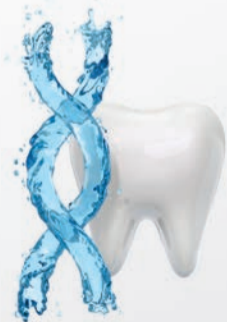Tre benefici
in un'unica
soluzione

Il potere sonico di EDDY® e il movimento di oscillazione tridimensionale della punta si sono dimostrati efficaci nell'attivazione degli irriganti quanto i sistemi ad ultrasuoni e migliori rispetto all'irrigazione manuale per la rimozione di detriti e dello smear layer.* La punta EDDY® in poliammide è più sicura e flessibile rispetto alle punte in metallo, senza rischi di danneggiamento della dentina.

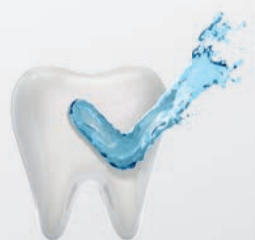Prova i benefici clinicamente testati di EDDY® nella tua pratica quotidiana.



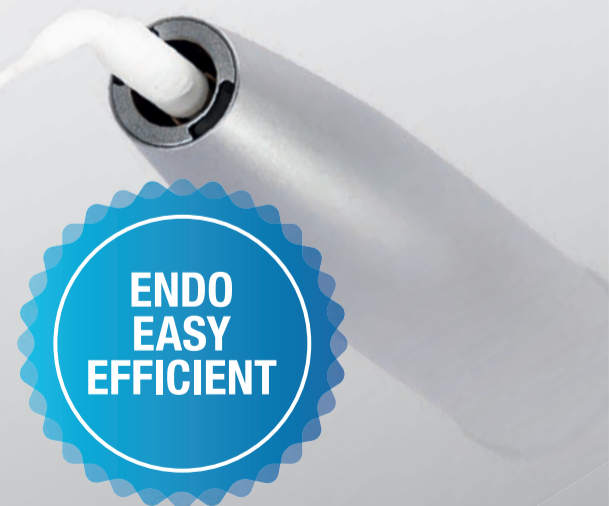Sicuro



Efficace



**Clinicamente
testato**



Protocollo R2C e Single Visit. Presente e futuro dell'endo-restaurativa

Intervista al dott. Simone Grandini e al dott. Marco Martignoni

Nel corso del congresso "DS World Italy 2019 - Innovation e Solution" promosso dalla Dentsply Sirona a Riccione lo scorso 11-12 aprile, Dental Tribune ha intervistato Simone Grandini e Marco Martignoni, che nella sessione specialistica "Endodonzia e conservativa: nuove soluzioni per vecchi problemi", moderata dal Prof. Massimo Gagliani e dal Prof. Dino Re, hanno tenuto un'apassionata relazione dal titolo "R2C - dal limite apicale alla corona dentale: il percorso diretto e quello indiretto".

Quali sono state le vostre impressioni su questo congresso?

Grandini - Oggi ho visto una bella partecipazione nella sala, dalle domande che hanno fatto ho percepito grande interesse. Con Marco abbiamo lavorato a lungo sul protocollo R2C (The Root to Crown Solution), tanto lavoro ma tanta soddisfazione. Di fatto non abbiamo prodotto nulla di nuovo, ma stabilito dei criteri di selezione per la ricostruzione più appropriata del dente trattato endodonticamente.

Martignoni - L'offerta di questo congresso è davvero notevole e si rivolge principalmente ai dentisti perché l'azienda può offrire oggi al dentista un servizio completo su tecniche e materiali a partire dalla diagnosi e dalla prevenzione a terapie importanti come quelle implantari e protesiche. Secondario, ma non come importanza, è il livello tecnologico. La Dentsply Sirona è un'azienda che investe molto nella ricerca e quindi la tecnologia è sempre super aggiornata e pronta a rispondere alle esigenze dell'odontoiatria di oggi: efficienza e sicurezza.

Avete già provato Primescan? Cosa ne pensate?

Martignoni - Primescan è l'evoluzione dei vecchi sistemi di scansione. Come tutte le evoluzioni presenta maggiore semplicità e qualità delle immagini. I software sono più aggiornati

e veloci ed è dotata di una sorta di intelligenza virtuale in grado di riconoscere gli artefatti digitali durante la scansione; questo è un deficit di tutti gli altri sistemi tradizionali. La telecamera, più definita e più grande, garantisce una migliore qualità d'immagine. Rispetto alla versione precedente si può fare il paragone come tra l'iPhone 4 e l'iPhone X.

Attualmente qual è il rapporto tra Università e Industria?

Grandini - Trovo che questo sia molto cambiato. Vent'anni fa c'era una netta contrapposizione tra Università e liberi professionisti e aziende. Ad oggi c'è molta più collaborazione ed integrazione. Tutti traggono un vantaggio immenso da ciò. Noi universitari abbiamo molti rapporti con le aziende che ci affidano ricerche per le quali riceviamo fondi che sono fondamentali. Marco ed io abbiamo lavorato tanto sui materiali e sulle tecniche: sono emerse ricerche con risvolti clinici estremamente interessanti.

Martignoni - Le ricerche universitarie sono diventate un punto di riferimento per le aziende per avere dei feedback e fornire al dentista il prodotto migliore, vero obiettivo finale. L'analisi che viene fatta sui risultati è basata sull'uso che ne fanno i clinici. Da sempre, all'Università di Siena, vengono fatte analisi chiare su quelle

che sono le possibilità reali di un dentista.

Grandini - Facciamo un esempio. A settembre Marco è venuto a tenere una lezione al Master degli studenti del 6° anno e alla fine ci siamo ritrovati con due tesisti che si sono laureati in novembre. Abbiamo deciso una nuova ricerca da fare: i risultati sono arrivati tre mesi dopo, uno già pubblicato e l'altro accettato. I test sono stati fatti dai ragazzi che oggi seguono il nostro master post-laurea annuale e che hanno sicuramente beneficiato dell'esperienza di ricerca.

Martignoni - La scienza che si produce all'università è scevra da vincoli e arriva direttamente nelle mani dei dentisti.

Potete darci maggiori informazioni a proposito del protocollo R2C?

Martignoni - È semplicemente la descrizione delle linee guida generali che si applicano nel caso in cui sia interessata la cura canalare e il restauro finale della stessa. Veri e propri criteri da customizzare paziente per paziente. Noi ci siamo occupati di descrivere le linee guida generali per offrire ai dentisti una sorta di ricettario. Il supporto di Dentsply Sirona è quello di offrirci tutta la gamma dei materiali.

Grandini - La vera novità della R2C è l'icona iniziale che è "diagnosi e restauro". È necessario capire dall'inizio del trattamento endodontico quale sia il tipo di restauro più adeguato. L'endodonzia non termina più con la otturazione tridimensionale del canale ma con il corretto ripristino funzionale dell'elemento.

Mi pare che grazie anche alla tecnologia sia emersa di nuovo l'attenzione sul tema della diagnosi. La concentrazione negli ultimi anni è stata sul piano di trattamento. Cosa ne pensate?

Martignoni - Assolutamente sì. Tutta la medicina si basa su una diagnosi corretta. La diagnosi oggi in odontoiatria è più facile, non c'è dubbio, ma spesso viene sorpassata per esigenze economiche e di velocità. Il nostro protocollo R2C prevede un'attenzione centrale alla diagnosi supportata dalla tecnologia. Il piano di cura dev'essere consequenziale ad una diagnosi accurata. Un tempo si parlava di cura canalare come cura della patologia, mentre oggi se ne parla come evento primario della ricostruzione di ciò che è andato perso, ovvero la salute del dente. C'è un'integrazione delle varie branche dell'odontoiatria sempre più facile e forte.

Un tempo era sempre il terapeuta che decideva. Oggi come oggi, è giusto lasciare in mano al paziente la scelta del piano terapeutico adeguato?

Martignoni - Qui entriamo nel tema dell'etica del professionista.

Grandini - È un argomento molto interessante. Se vedo più di una possibilità, le illustro al paziente e cerco di influenzarlo sulla scelta che reputo migliore.

Martignoni - La diagnosi fornisce il piano di trattamento e pertanto deve essere fatta sulla struttura sana del dente. Partire con un'estrazione del dente e il successivo impianto, se non ci sono dei parametri che sconsigliano la cura, è un modo semplicistico di affrontare il problema della patologia dentaria offrendo al paziente una sola soluzione. Prima di proporre al paziente l'implantologia, il dente

non deve poter essere restaurabile e il processo diagnostico deve mirare al tentativo di vagliare tutte le strade prima di ricorrere all'impianto.

Oggi è possibile fare una cura canalare e un restauro in una seduta singola (la cosiddetta "Single Visit")?

Martignoni - Oggi è possibile portare avanti un discorso di endo-restaurativa in una singola seduta e ripristinare ciò che è andato perso nel tempo della cura stessa.

Grandini - Con le nostre ricerche stiamo dimostrando che è possibile effettuare cure canalari in seduta singola. Il restauro si può fare nella stessa seduta con la stessa qualità delle cure canalari effettuate in più fasi e con l'utilizzo degli stessi materiali (composito, ceramica, zirconio). Una cura canalare oggi è molto più rapida grazie anche al numero ridotto di strumenti utilizzati.

Com'è il rapporto con il laboratorio odontotecnico oggi?

Martignoni - È cambiato. È un rapporto sempre più stretto. Le mansioni dell'operatore sono cambiate, sia alla poltrona che alla macchina grazie al supporto della tecnologia che molto spesso si è sostituita alla mano umana. Ciò che servirà per il futuro sarà l'educazione delle teste per guidare le macchine in modo corretto, che siano le teste di odontoiatri o di odontotecnici. All'odontoiatria di oggi giova avere maggiori nozioni di odontotecnica e da qui l'opportunità del prezioso supporto degli odontotecnici.

Da sempre l'odontotecnico è parte fondamentale in fase diagnostica nella pianificazione e realizzazione dei lavori: oggi ha in più il supporto della tecnologia.

Siete professionisti partiti dall'esperienza dei vostri padri. Grande opportunità di partenza: ad oggi ho visto la vostra evoluzione. Volete commentare?

Grandini - È facile e difficile sedersi sulle spalle dei giganti. Siamo contenti di ciò che facciamo ed orgogliosi dell'eredità ricevuta.

Martignoni - Siamo, senza ombra di dubbio, due persone fortunate avendo potuto attingere ad una grande educazione. I nostri riferimenti sono stati delle guide per moltissimi altri. Abbiamo imparato dai nostri padri che il valore degli insegnanti è il trasferimento di informazioni che possono continuare ad essere ripetute in modo chiaro e costante.

E a proposito dell'esperienza in Asia?

Grandini - Tosta ma meravigliosa. Così come gli altri viaggi intercontinentali. Un grande sforzo ripagato da grandi soddisfazioni personali e professionali.

Martignoni - Abbiamo la fortuna di girare tutto il mondo. Ciò che ci rende molto soddisfatti è il riscontro nel trasferire questo approccio di semplificazione consapevole delle procedure in ogni parte del globo, Cina, Australia, Sud America, Stati Uniti, Canada.

Vi ringraziamo per questa intervista.



Dott. Simone Grandini



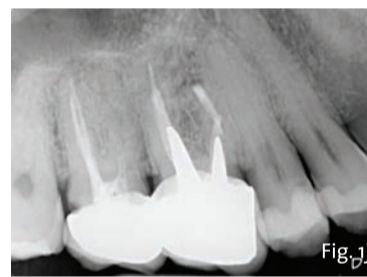
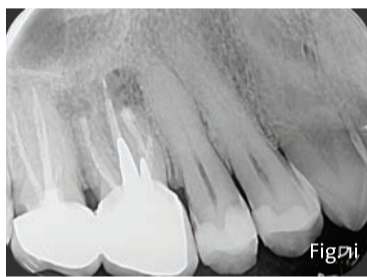
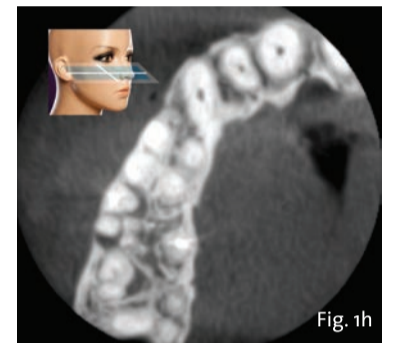
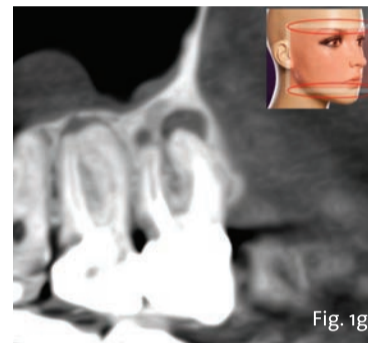
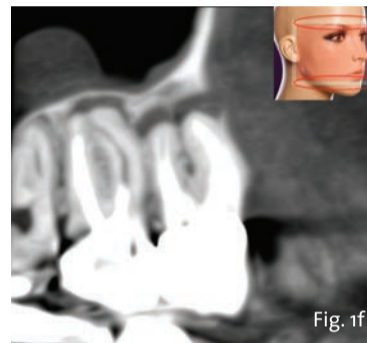
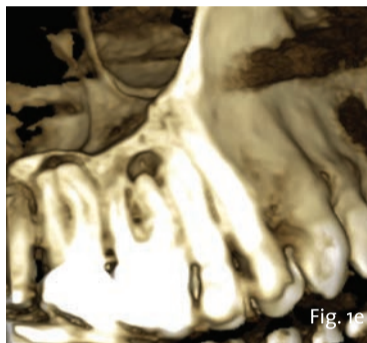
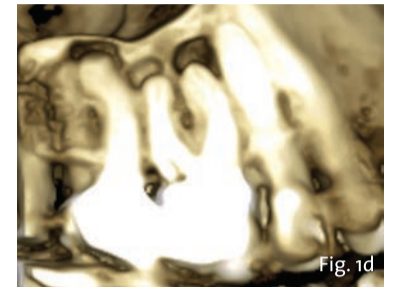
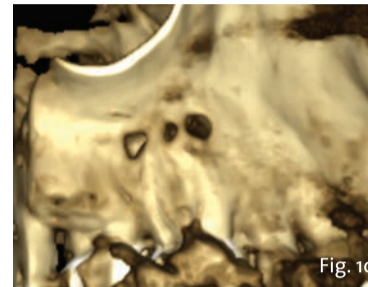
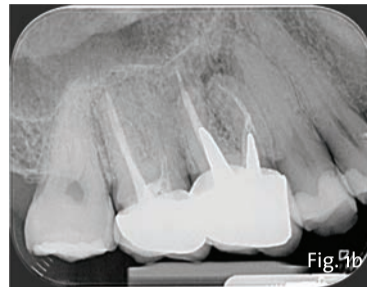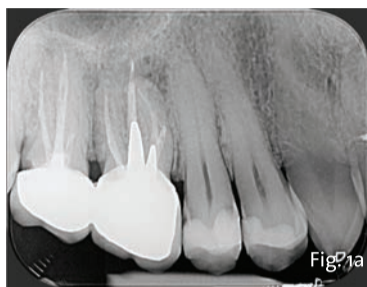
Dott. Marco Martignoni

L'utilizzo della Cone Beam Computed Tomography (CBCT) in endodonzia clinica e chirurgica

Arnaldo Castellucci, laureato in Medicina e Chirurgia con specializzazione in Odontoiatria e Protesi Dentaria. Titolare di studio in Firenze.

Da anni gli esami radiografici bidimensionali (2D), le panoramiche dentali e le radiografie periapicali sono usati correntemente per una corretta diagnosi dei processi patologici odontogeni e non odontogeni, per la valutazione della strumentazione biomeccanica e dell'otturazione canalare e per la valutazione degli esiti terapeutici in endodonzia^{1,3}. In particolare la radiologia periapicale, la cui utilità è ben nota fino dalla fine del 19° secolo, è stata considerata il "gold standard" per circa un secolo⁴⁻⁶. Dal 1980, l'introduzione della radiologia bidimensionale digitale ha portato notevoli vantaggi, quali la notevole riduzione delle dosi di radiazioni per i pazienti, dei tempi di sviluppo, la facilità dell'archiviazione e trasmissione dei dati. Ciononostante, a parte i vantaggi e la grande diffusione della radiologia digitale, i limiti delle immagini bidimensionali sono ben noti e sono rimasti invariati^{3,7}.

L'interpretazione di un'immagine bidimensionale può dare informazioni errate per una serie di fattori comprendenti la zona anatomica esaminata, la sovrapposizione di strutture vicine sia dentali che dento-alveolari circostanti⁸. A causa delle sovrapposizioni, le radiografie periapicali mostrano solo aspetti limitati, dovuti ad una visione bi-dimensionale della vera anatomia tridimensionale (Figg. 1a-2e)^{9,10}. Inoltre nelle radiografie tradizionali si hanno spesso delle distorsioni geometriche delle strutture anatomiche esaminate¹¹. Tutti questi problemi possono essere superati



Figg. 1a-1j - A. Il paziente è stato inviato per la terapia chirurgica della radice mesiovestibolare del primo molare superiore di destra. B. Una radiografia presa con diversa angolazione sembra confermare che l'unica radice coinvolta nella lesione periapicale è la mesiovestibolare. C. La CBCT mostra il riassorbimento dell'osso corticale adiacente la radice distovestibolare. D, E. Un'altra lesione periapicale sta interessando il secondo molare. F, G. La sezione sagittale mostra ancora meglio le lesioni a carico del primo molare su entrambe le radici vestibolari e le lesioni a carico di entrambe le radici vestibolari del secondo molare, il cui canale MB1 appare completamente vuoto. H. La sezione assiale mostra le lesioni del primo e del secondo molare, interessanti queste ultime per l'aspetto palatino delle due radici. È ovvio il motivo per cui tali lesioni non erano apprezzabili nella radiografia periapicale. I. Radiografia postoperatoria. J. Radiografia di controllo dopo due anni.

utilizzando immagini ottenute con volumi piccoli o comunque limitati di Cone Beam Computed Tomography, che fornisce immagini accurate tri-dimensionali dei denti e delle strutture dento-alveolari circostanti^{9,11}.

I dentisti e gli specialisti delle varie discipline odontoiatriche continuano a meravigliarsi delle profonde e precise informazioni

prodotte dalle scansioni CBCT, e si sono resi conto che i dati che essi ricevono da questi esami influenzeranno le loro decisioni e i loro piani di trattamento come mai nessun altro metodo di acquisizione d'immagini ha potuto fare negli ultimi 100 anni. La CBCT rende più precise, più facili e più accurate le decisioni da prendere quando si compila un piano

di trattamento per un paziente e la visualizzazione dei dati radiografici è notevolmente più ricca di significato. L'odontoiatria sta abbandonando "l'interpretazione radiografica" per abbracciare "la visualizzazione della patologia"¹³. Detto questo, non c'è da meravigliarsi se negli ultimi anni la più rapida diffusione della CBCT è avvenuta nella comunità endo-

dontica. Un numero sempre maggiore di clinici si sta rendendo conto che la CBCT comporta una grandissima quantità di vantaggi rispetto alle radiografie tradizionali grazie alle sottili "sezioni" che compongono le immagini endodontiche e grazie al fatto che è possibile esaminare le strutture anatomiche su piani impossibili prima d'ora. D'altra parte, prima di sottoporre un paziente a un esame CBCT è necessario utilizzare tutti i test clinici finora disponibili e le modalità di acquisizione di immagini usate fino ad ora, per rispettare il principio di recare meno danni possibile al paziente. Al giorno d'oggi non è giustificabile eseguire esami CBCT di routine in ogni caso che necessita di un ritrattamento o di una chirurgia¹⁴.

Principi base della CBCT

Il metodo di ottenimento dei dati volumetrici del paziente con la CBCT differisce notevolmente dalla Tomografia Computerizzata comunemente utilizzata in medicina. Nelle scansioni usate in medicina, precedentemente chiamate TAC, Tomografia Assiale Computerizzata, la zona interessata del paziente, la testa o qualsiasi altra parte del corpo, viene scelta e la sorgente radiogena le ruota attorno 60 volte al minuto,

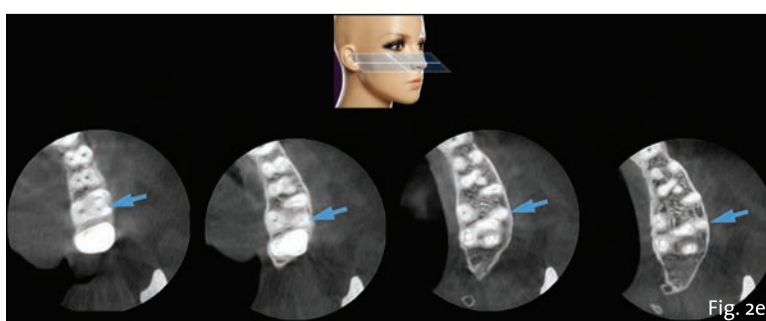
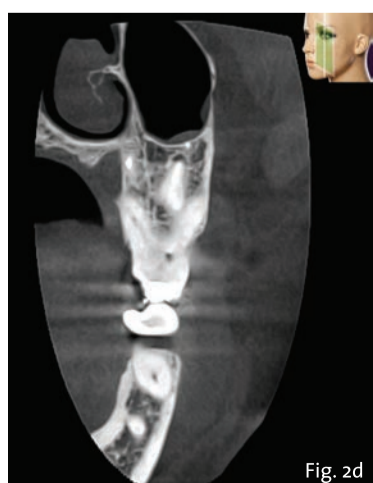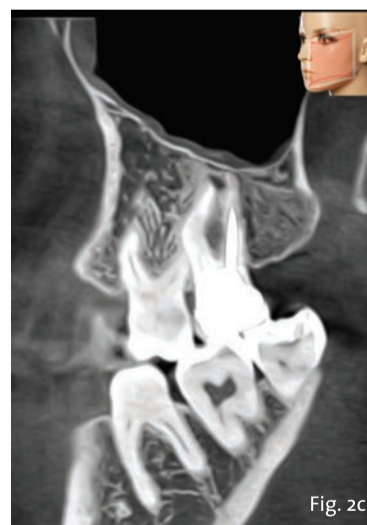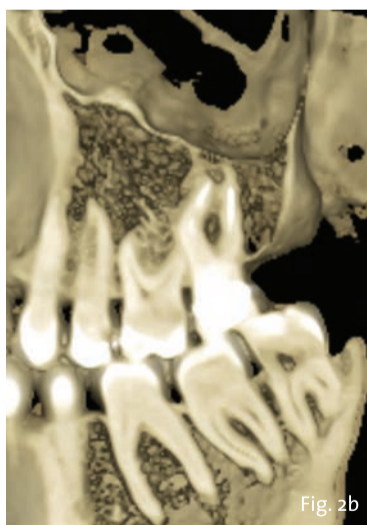


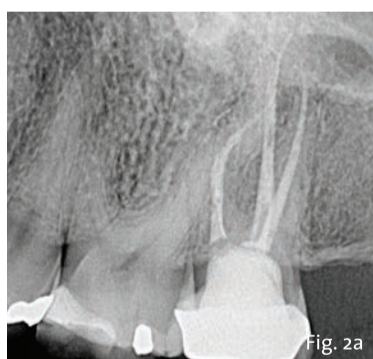Fig. 2a-2e - A. Radiografia preoperatoria del secondo molare superiore di sinistra. La paziente lamenta dolore alla masticazione su questo dente, trattato endodonticamente pochi mesi prima. La stessa viene indirizzata con la specifica richiesta di eseguire la terapia chirurgica e di non aprire una cavità d'accesso, allo scopo di non sciupare la "nuova" corona ceramica da poco cementata. B. Una piccola lesione è evidente all'apice della radice mesiovestibolare. C. La CBCT mostra l'inclinazione distale della radice distovestibolare del primo molare. D. La sezione coronale mette in evidenza il fatto che la radice distovestibolare del primo molare è vestibolare alla radice mesiovestibolare del secondo molare. E. Le quattro sezioni assiali mostrano come la radice distovestibolare del primo molare sia vestibolare rispetto alla radice mesiovestibolare del secondo molare. Questa particolare situazione anatomica rappresenta una ovvia controindicazione all'approccio chirurgico.

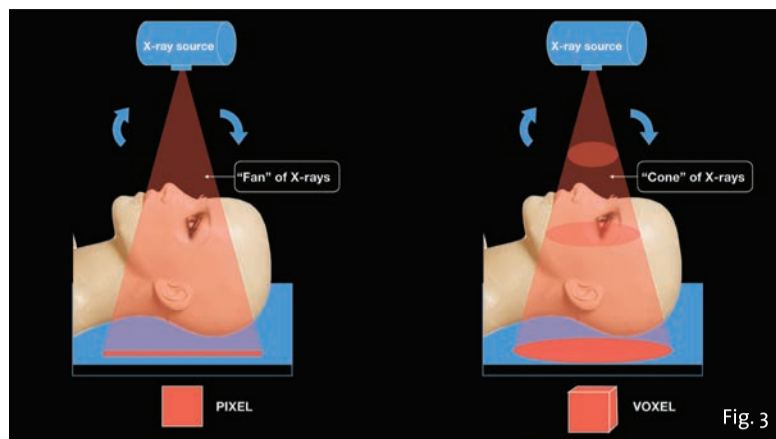


Fig. 3 - (Sinistra). La tradizionale TAC ha la sorgente di raggi X che ruota di 360° attorno al paziente circa 60 volte al minuto. Lo spessore di ogni sezione di immagine è determinata dalla distanza (di solito da 1,00 a 100,0 mm) in cui il paziente scorre sotto l'apparecchio. Questo espone il paziente a una massiva dose di radiazioni X. L'immagine digitale appare sul monitor in "pixel" che rappresentano un'immagine bidimensionale. (Destra). Una struttura conica che utilizza un fascio di raggi conico, ruota attorno alla testa del paziente. L'esposizione è simile a quella utilizzata per le radiografia dentali tradizionali, pertanto la dose alla quale il paziente è esposto viene ad essere notevolmente ridotta. L'immagine digitale appare sul monitor composta di "voxel" che mostrano una immagine tridimensionale.

< pagina 18

mentre molteplici sensori ricevono il fascio radiogeno. Questo tipo di acquisizione di immagini è molto preciso, ma i dati acquisiti sono voluminosi e il paziente assorbe una abbondante dose di raggi X¹³.

Una tipica TAC per un sito implantare mascellare comporta una dose di radiazione di 2.100 μ SV, equivalente alla dose di circa 130 panoramiche o immagini digitali¹⁵. Paragonata alla TAC, la CBCT comporta dei dosaggi molto inferiori, di circa 10-500 μ SV in base alle dimensioni dei voxel e alla quantità di immagini impressionate¹⁵.

Diversamente dalla TAC, la

CBCT utilizza un sottile raggio di forma conica che ruota, in base alle caratteristiche dello strumento utilizzato, da 180 a 360 gradi attorno al paziente (Fig. 3).

La CBCT è ottenuta utilizzando una piattaforma rotante alla quale sono fissati una sorgente radiogena e un rivelatore. Una sorgente di radiazioni ionizzanti di forma conica viene diretta attraverso il centro della zona interessata e la radiazione trasmessa ed attenuata viene proiettata entro una area del rivelatore dei raggi X situata al lato opposto. La sorgente radiogena e il rivelatore ruotano attorno ad un fulcro fisso situato all'interno della regione interessata.

bibliografia

- Peters C., Peters OA.. Cone beam computed tomography and other imaging techniques in the determination of periapical healing. *Endodontic Topics* 2012;26(1):57.
- Vandenberghe B., Jacobs R., Bosmans H.. Modern dental imaging: a review of the current technology and clinical applications in dental practice. *Eur Radiol.* 2010;20:2657.
- Todd R.. Dental Imaging-2D to 3D: a historic, current, and future view of projection radiography. *Endodontic Topics* 2014;31:56.
- Grossman LI.. Endodontics 1776-1976: a bicentennial history against the background of general dentistry. *J Am Dent Assoc.* 1976;95:78.
- Langland OE., Langlais RP.. Early pioneers of oral and maxillofacial radiology. *Oral Surg Oral Med Oral Pathol Oral Radiol Endod.* 1995;80:496.
- Jacobsohn PH., Fedran RJ.. Making darkness visible: the discovery of X-ray and its introduction to dentistry. *J. Am Dent Assoc.* 1995;126(10):1359.
- Tyndall DA., Rathore S.. Cone-beam CT diagnostic applications: caries, periodontal bone assessment, and endodontic applications. *Dent Clin North Am.* 2008;52(4):825.
- American Association of Endodontists, Colleagues for excellence. *Cone beam computed tomography in endodontics.* 2011.
- Patel S., Dawood A., Pitt Ford T., Whaites E.. The potential applications of cone beam computed tomography in the management of endodontic problems. *Int Endod J.* 2007;40:818.
- Cotton TP., Geisler TM., Holden DTY., Schwartz SA., Schindler WG.. Endodontic applications of cone beam volumetric tomography. *J Endod.* 2007;35:11.
- Grondahl HG., Huuononen S.. Radiographic manifestations of periapical inflammatory lesions. *Endod Topics* 2004;8:55.
- Scarfe WC., Levin MD., Gane D., Farman AG.. Use of cone beam computed tomography in endodontics. *Int J Dent.* 2009;63:45.
- Miles DA.. *Atlas of Cone Beam Imaging for Dental Applications.* 2nd ed. Quintessence Publishing Co. 2013;2-14.
- American Association of Endodontists; American Academy of Oral and Maxillofacial Radiology. Use of cone-beam computed tomography in endodontics. Joint Position Statement of the American Association of Endodontists and the American Academy of Oral and Maxillofacial Radiology. *Oral Surg Oral Med Oral Pathol Oral Radiol Endod.* 2011;111:254.
- Ludlow JB., Davies-Ludlow LE., Brooks SL.. Dosimetry of two extraoral direct digital imaging devices: NewTom cone beam CT and Orthophos Plus DS panoramic unit. *Dentomaxillofac Radiol.* 2003;32:229.
- Suvarna P.. Need of Cone Beam Computed Tomography in Dentistry. In Jaju P. *Cone Beam Computed Tomography. A Clinician's Guide to 3D Imaging.* The Health Science Publisher. 2015;17.
- Cohnen M., Kemper J., Mobes O., et al. Radiation dose in dental radiology. *Eur Radiol.* 2002;12(5):634.
- Mah JK., Danforth RA., Bumann A.. Radiation absorbed in maxillofacial imaging with a new dental computed tomography device. *Oral Surg Oral Med Oral Pathol Radiol Endod.* 2003;96(4):508.

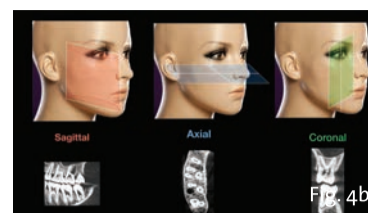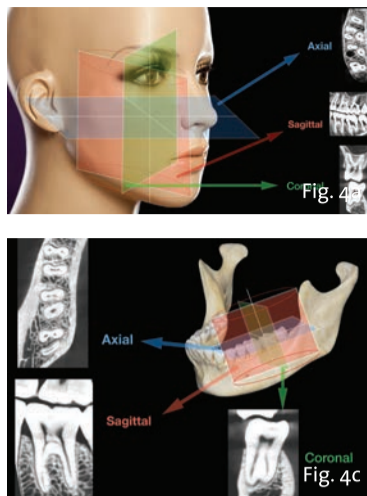


Fig. 4a-4c - La CBCT offre la possibilità di fornire e immagazzinare immagini radiografiche leggibili su vari piani sia orizzontali che verticali: assiale, sagittale e coronale.

Durante la sequenza dell'esposizione, vengono acquisite centinaia di immagini di proiezioni piane della zona esaminata (FOV, Field Of View), in un arco di almeno 180°. Le immagini delle proiezioni vengono quindi integrate da un software per costruire una immagine volumetrica. Con questa singola rotazione, la CBCT fornisce immagini tridimensionali precise, immediate e accurate⁸. Le risultanti informazioni vengono digitalmente ricostruite ed interpretate fino a creare una interfaccia,

dalla quale il clinico può interpretare nelle tre dimensioni le "sezioni" dei tessuti del paziente su molteplici piani: assiale, sagittale e coronale (Fig. 4).

Al giorno d'oggi la CBCT è considerata una metodica complementare per applicazioni specifiche ma non in sostituzioni delle radiografie bi-dimensionali¹².

Dosi di radiazioni

La letteratura indica che l'effettiva dose di radiazioni della CBCT è ridotta fino del 98% rispetto alla

tradizionale TAC¹⁶. Ciò significa che la dose effettiva ricevuta dal paziente equivale alla dose assorbita per una indagine fatta con pellicole periapicali endorali (2-5 μ SV) o a 4-7 volte la dose di una singola radiografia panoramica (15-20 μ SV)^{17, 18}. In conclusione, sebbene la dose data dai moderni apparecchi per CBCT sia significativa, è di gran lunga inferiore alla dose somministrata dalle tradizionali TAC usate in medicina. Secondo Ludlow et al.¹⁵ la dose assorbita in corso di esame CBCT per un sito implantare varia dal 1% al 25% rispetto alla dose assorbita dopo una scansione fatta con la TAC medica. Questo significa che molte valutazioni specifiche possono essere eseguite in campo odontoiatrico con maggiore sicurezza usando la CBCT rispetto alla tradizionale TAC. Pertanto, quando si decide di eseguire accurati esami diagnostici per motivi endodontici, non è più giustificato prescrivere una TAC, in quanto le dosi di radiazioni superano di gran lunga quelle derivanti dall'utilizzo della CBCT¹³.

AD



CENTRO CULTURALE
ODONTOSTOMATOLOGICO
TORINO - ITALIA

29-30 NOVEMBRE 2019

XXXI CONGRESSO INTERNAZIONALE
ODONTOSTOMATOLOGICO

**ODONTOIATRIA
PERSONALIZZATA e HIGH TECH**
per una **MIGLIORE QUALITÀ** delle **TERAPIE**

High-tech and personalized Dentistry for a better quality of therapy

Sede Congressuale

Fairmont Monte Carlo Hotel
12 Avenue de Spélugues
Monte-Carlo - Principato di Monaco

Per informazioni:

Tueor Servizi Srl
Tel. 011 311 06 75
congressi@tueorservizi.it

L'uso del microscopio in endodonzia

Intervista al dott. Alberto Rieppi

Dental Tribune Italia ha avuto modo di intervistare il Dott. Alberto Rieppi in merito all'evoluzione dell'endodonzia e all'importanza che riveste l'utilizzo del microscopio in questa branca dell'odontoiatria.

L'endodonzia che ruolo ha oggi come parte integrante della clinica odontoiatrica?

L'endodonzia oggi riveste un ruolo centrale in ambito odontoiatrico. Infatti, se ben eseguita, permette il recupero di molti elementi dentari compromessi da carie destruenti, precedenti terapie endodontiche mal eseguite o con estese lesioni apicali (granulomi). Queste, fino a qualche tempo fa per la mancanza di tecniche e tecnologie adeguate, venivano estratti e sostituiti con un impianto. Una pratica che talvolta è ancora presente oggi, per la scarsa "cultura endodontica" di alcuni operatori. Non per niente negli Stati Uniti la figura dell'endodontista è vista come quella dello "specialista salva denti" - Endodontists: specialists in saving teeth. L'endodonzia oggi può essere paragonata alle fondamenta di una casa: senza di esse non è possibile costruire un'abitazione stabile

e sicura nel tempo e nello specifico serve alla salvaguardia dei manufatti protesici, ossia delle singole corone, dei ponti o dei circolari.

Che ruolo ha avuto l'endodonzia nel sviluppare sempre di più trattamenti di tipo conservativo?

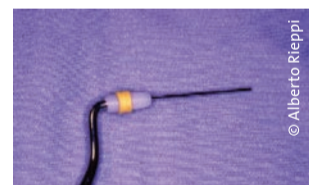Al giorno d'oggi va molto in voga l'acronimo M.I.E. che sta per "Minimal Invasive Endodontics", ossia Endodonzia Minimamente Invasiva. Il concetto espresso prima, ossia il recupero a vita dell'elemento dentale, sottintende una serie di fasi operative molto precise e che conservano al massimo la struttura residua del dente. Questo è sempre di più possibile grazie alle avanzate tecnologie che sono a disposizione del clinico. Parallelamente, la strumentazione meccanica per la sagomatura del canale e gli ingrandimenti giocano un ruolo fondamentale per la pre-

cisione e per l'accuratezza di tutte le fasi di una terapia endodontica richieste al clinico. Ingrandimenti che spaziano dagli occhiali galileiani a quelli prismatici fino ad arrivare all'eccellenza: il microscopio operatorio.

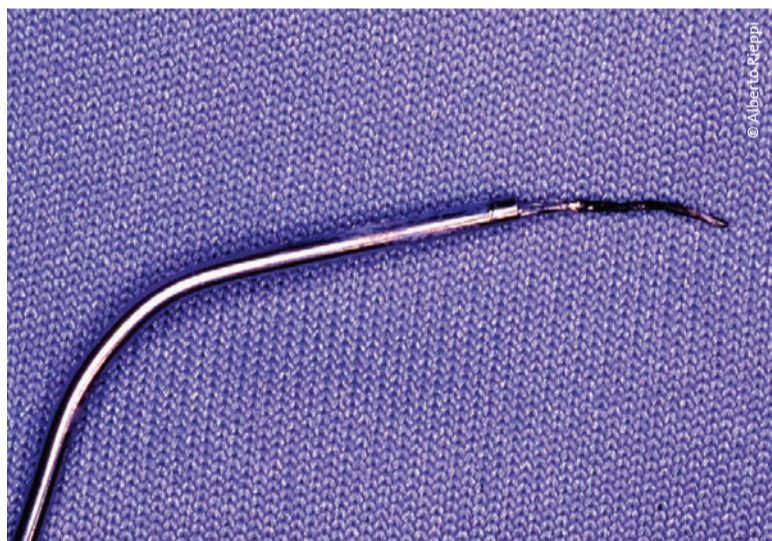
L'utilizzo dei microscopi operatori, come hanno concretamente contribuito nella pratica endodontica?

L'avvento del microscopio operatorio in odontoiatria e soprattutto in endodonzia ha cambiato completamente l'approccio diagnostico e terapeutico: infatti, oggi si possono proporre al paziente ed eseguire piani di trattamento per il recupero dell'elemento dentario che anni fa erano inimmaginabili. Questi trattamenti, a livello endodontico, danno una predicibilità di risultati molto elevata. Si pensi solo alla chirurgia endodontica, che non a caso oggi viene definita "micro endodonzia chirurgica", ovvero il dentista esegue una terapia endodontica per via retrograda rimanendo conservativo come quando la esegue per via ortograde. Cambia solo l'accesso, ma il risultato è in concreto uguale.

Quali sono, a suo giudizio, le caratteristiche del microscopio



© Alberto Rieppi



© Alberto Rieppi



© a17_shutterstock



© Alberto Rieppi

Dott. Alberto Rieppi

ottimale per l'endodonzia?

Sicuramente si tratta di un'apparecchiatura che può avere un importante costo, ma che permette anche grandi vantaggi. Le caratteristiche ottimali a mio avviso per un microscopio in endodonzia sono: obiettivo con distanza focale di 250 mm con un buon diametro per una migliore luminosità; oculare da 10-12X con zoom minimo fino a 20X e con regolazione delle diottrie, nonché la possibilità di visione anche con occhiali; un tubo binoculare orientabile a 90-180° per lavorare il più possibile in diretta e con la possibilità di regolazione della distanza bi-pupillare; un variatore di ingrandimenti motorizzato con messa a fuoco micrometrica; uno stativo a soffitto/parete e bracci di supporto meccanico bilanciati con frizioni meccaniche per orientare il corpo ottico.

Oggi nei moderni microscopi in endodonzia, vi è posto per l'esoscopio?

L'"esoscopio" è un dispositivo che viene collocato a una distanza di 25-75 cm dal campo operatorio, mediante un braccio di supporto, per consentire all'operatore maggiore libertà di movimento nell'area di lavoro. L'immagine ingrandita viene poi visualizzata su un monitor video. Si usa soprattutto in otorinolaringoiatria, neurochirurgia e microchirurgia generale. Tuttavia, un sistema digitale che registri tutto l'intervento esegui-

to in microscopia esiste già: è la telecamera in 3CCD o una fotocamera digitale che si applica, tramite partitore ottico, al corpo del microscopio e permette di filmare o fotografare, in parte o del tutto, l'intervento proiettando in contemporanea le immagini su un monitor.

Sicuramente la funzione di tutto ciò è anche di marketing, sia per i colleghi, che così possono vedere cosa lo specialista sa fare e quindi potranno inviargli casi particolari in sicurezza, sia per i pazienti. La possibilità di salvare e archiviare in modo facile e sicuro immagini, video e dati del paziente durante un intervento in microscopia assicura una registrazione dettagliata e precisa della diagnosi e del trattamento eseguito e offre altresì una preziosa fonte di informazioni per corsi di aggiornamento, pubblicazioni, scambio con i colleghi e, infine, per tutelarsi da eventuali contenziosi medico legali. Medico ed assistente possono così collaborare comodamente, con una riduzione significativa dell'affaticamento. Inoltre, l'ingrandimento delle strutture anatomiche favorisce una maggiore precisione chirurgica e diagnosi accurate.

Alessandro Genitori

Il sorriso è salute, estetica e psicologia

Carola Murari, Psicologa del lavoro e del benessere nelle organizzazioni. Consulente di studi odontoiatrici.

Il sorriso è una delle azioni motorie di risposta più antiche ereditata dai primati che mostrano i denti a tre scopi principali: generare timore, giocare o segnalare sottomissione. In aggiunta alla sua preminente funzione psicosociale, che vede il sorriso coinvolto nelle risposte a stati emozionali nei diversi contesti, al sorriso si riconosce da tempo una funzione di sostegno al sistema immunitario: il sorriso incrementa il numero di beta-endorfine legate agli stati umorali e all'ormone della crescita (HGH), riduce i livelli di ormoni dello stress quali il cortisolo, l'adrenalina e la dopamina e ha una generale azione galvanizzante sulle funzioni del cervello.

Nonostante ciò, purtroppo, alcune persone, dall'infanzia o soltanto negli ultimi anni a causa di un peggioramento delle condizioni estetiche della propria bocca, presentano reali difficoltà a concedersi un sorriso spontaneo e naturale. E' chiaro che questo abbia avuto e abbia delle implicazioni a tutto tondo sulla vita e sul benessere, coinvolgendo corpo e mente.

Nell'ultimo decennio il tema dell'estetica del sorriso è diventato centrale in odontoiatria, attenzione motivata anche dalla sempre più crescente richiesta da parte dei pazienti di trattamenti estetici: coinvolte le diverse fasce d'età, dal giovane adulti fino all'anziano parzialmente o totalmente edentulo desideroso di tornare a sorridere senza vergogna. Di fronte ad una diversità di bisogni ed aspettative così alta, l'odontoiatra e il suo team, anche in questo caso, dovrebbero dedicare molta cura all'analisi della condizione clinica e psicologica peculiare di quel paziente per il quale, il sorriso, è diventato un reale problema.

L'atto del sorridere smuove una complessità di muscoli non indifferente. Ne sono state identificate sei coppie principali: i levator anguli oris, i levator labii superioris, il muscolo orbitale dell'occhio, i risorius, il muscolo zigomatico maggiore e quello inferiore. Le contrazioni e decontrazioni di queste muscolature sono da tenere in considerazione durante l'analisi dell'armonia estetica funzionale del volto in cui si esaminano le forme, le proporzioni e la mimica facciale spontanea del paziente. Se il sorriso è al secondo posto solo dopo gli occhi per capacità di influenzare l'estetica globale del viso, è necessario un approccio interdisciplinare che coinvolga, a fianco dell'odontoiatra e dell'ortodontista, anche l'igienista, il medico estetico, il chirurgo plastico e talvolta anche il dermatologo e lo psicologo.


Non si intendono qui approfondire gli aspetti tecnici dell'equilibrio ideale delle linee della labbra

e del corretto riallineamento delle arcate: ci basti sottolineare quanto l'assenza di disfunzioni e asimmetrie non sempre coincida con la presenza di un sorriso naturale e spontaneo. Bellezza oggettiva e psicologia del paziente non sono bina-

ri necessariamente paralleli, anzi. Capita di incontrare soggetti con gravi problemi odontoiatrici che, nonostante tutto, mostrano fino ai seni superiori quando sorridono.

Ognuno di noi ha fatto propria la triade salute-estetica-sorriso

modulandola sulle proprie esperienze di vita: la medicina del sorriso deve avvicinarsi ai pazienti con un sorriso e poi il resto troverà più facile fattibilità con soddisfazione reciproca delle parti.



© Freepik

kuraray *Noritake*

VELOCE SENZA COMPROMESSI

CLEARFIL™ Universal Bond Quick

NUOVO FLACONE


APERTURA SEMPLIFICATA CON UNA MANO
MIGLIOR CONTROLLO DELL'EROGAZIONE

NESSUN TEMPO DI ATTESA L'innovativa tecnologia ad adesione rapida (RAPID BOND TECHNOLOGY) combina il nostro monomero adesivo 10-MDP con nuovi monomeri idrofili a base di ammidi che permettono la penetrazione immediata dell'adesivo nella dentina, azzerando i tempi di attesa prima di continuare la procedura operativa. Da oltre 30 anni, l'originale monomero 10-MDP garantisce elevati livelli di adesione e risultati stabili e affidabili nel tempo. Grazie a queste innovative tecnologie, CLEARFIL™ Universal Bond Quick offre reali vantaggi clinici: semplicità d'uso, minor rischio di contaminazione e nessuna sensibilità post-operatoria.

UNIVERSALE CLEARFIL™ Universal Bond Quick può essere utilizzato in tutte le indicazioni cliniche (restauri diretti, ricostruzione monconi, restauri indiretti, riparazioni intraorali) e in tutte le modalità (self-etch, total-etch, mordenzatura selettiva).

www.kuraraynoritake.eu/ubq

DISPONIBILE DAL 1 GIUGNO 2019



Kuraray Europe Italia S.r.l. | Tel: 02 6347 1228 | E-mail: dental-italia@kuraray.com | Sito internet: www.kuraraynoritake.eu/it

facebook.com/KurarayNoritakeInLab | facebook.com/KurarayNoritakeInClinic

AMCOP[®]
 BIO ACTIVATOR
by Micerium

ELASTIC ORTHODONTIC
 REHABILITATION SYSTEM[®]



*Naturally
 Orthodontics*



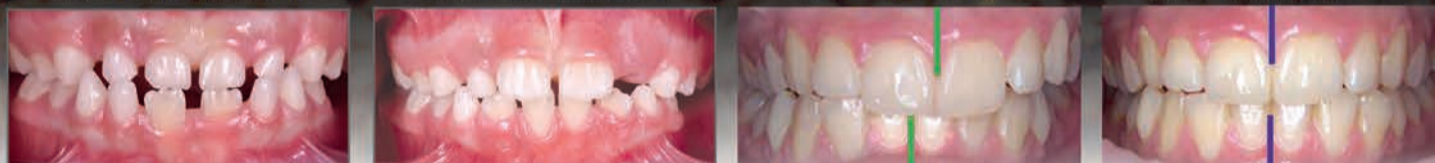UNA METODICA COLLAUDATA NEL TEMPO CHE RESTITUISCE
 FUNZIONALITÀ E ARMONIA ALLA BOCCA E AL CORPO

INIZIO TRATTAMENTO

FINE TRATTAMENTO

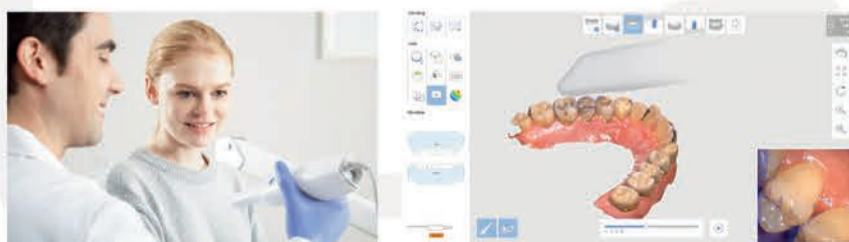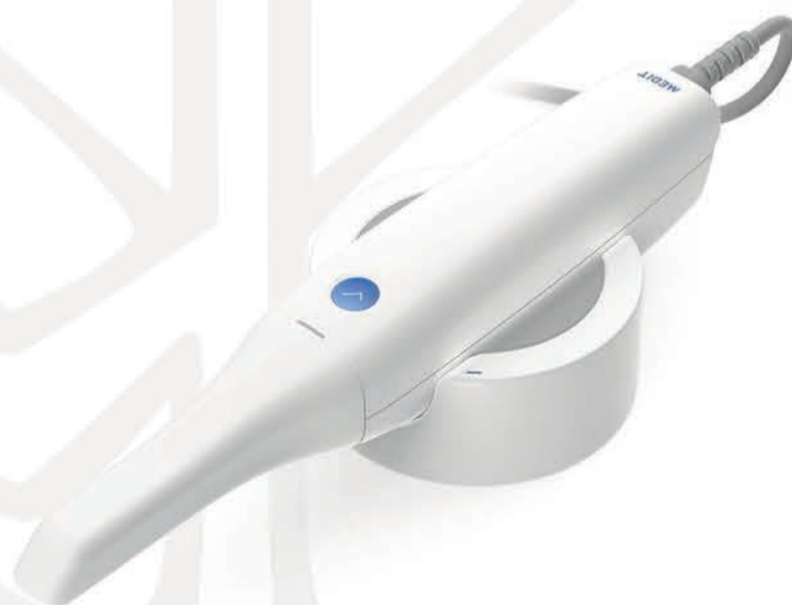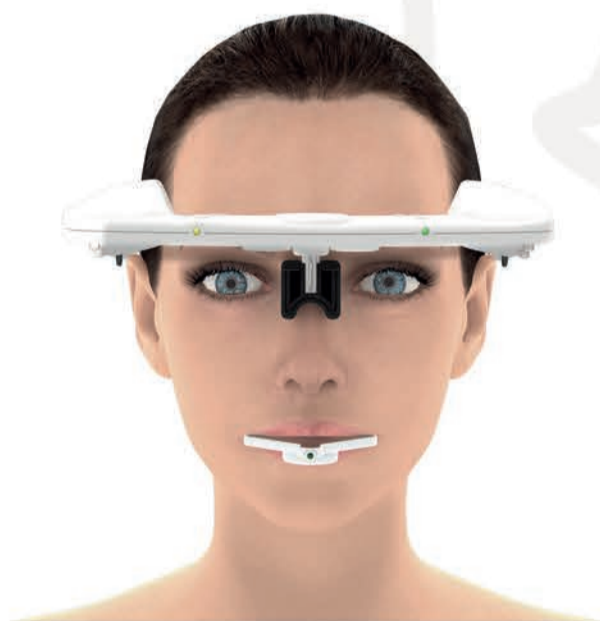
INIZIO TRATTAMENTO

FINE TRATTAMENTO



Zebri JMA Optic/Function Pro & Scanner Intraorale i500

SCHÜTZ  **DENTAL**
 Micerium Group



Valore, efficienza e produttività



MICERIUM S.p.A.
 Via Marconi, 83
 16036 Avegno (GE) Italy
 www.micerium.it

**Vuoi una dimostrazione
 gratuita in Studio?**



Contattaci ai numeri:

x AMCOP Tel. 0185 7887 837 • funzionali@micrium.it

x Zebri & Scanner Tel. 0185 7887 870 • implant2@micrium.it

Il trattamento funzionale elastodontico con apparecchi AMCOP: funzione, estetica e postura

DDS Filippo Cardarelli, Odontoiatra, Specialista in Ortognatodonzia

Introduzione

L'occlusione, l'estetica e l'odontoiatria minimamente invasiva sono i principali argomenti di discussione della moderna odontoiatria.

Le tecniche mini invasive e quindi biologiche rivestono un ruolo importante nell'aiutare gli odontoiatri ad ottenere un'estetica eccellente ed una funzionalità predicibile per i nostri pazienti.

Cosa molto importante, però, è che i rapporti occlusali dei denti stabiliscono la posizione della mandibola che a sua volta attraverso i muscoli elevatori ed abbassatori condiziona fortemente la posizione della testa che a sua volta condiziona il tono muscolare e la posizione delle vertebre cervicali, del cingolo scapolare e del bacino.

Elastodontic Therapy

"Il massimo del successo del trattamento ortodontico è la realizzazione dell'equilibrio tra forma e funzione" (C. Gugino). L'Elastodontic Therapy semplifica o addirittura elimina un eventuale e successivo intervento ortodontico, perché facilita la crescita armoniosa, riduce il numero delle estrazioni, aumenta la stabilità nel tempo del trattamento. Se si modifica la funzione, tramite la rieducazione del comportamento, si modificherà anche la forma.

L'educazione funzionale consente di prendere in carico l'insieme delle funzioni alterate per neutralizzare e creare le condizioni di un'occlusione funzionale ideale ed idonea per ogni paziente in crescita. La terapia ideale è quella nel bambino in età prescolare, quando la notevole plasticità delle strutture scheletriche rende la terapia veloce e stabile nel tempo, mentre nell'adolescente l'educazione funzionale avrà, inevitabilmente, margini di tempo più ridotti ed efficacia da rapportare a quanto anomalie e fattori disfunzionali siano più o meno consolidati. Quando la permuta dentale e la crescita facciale sono quasi pressoché ultimate, l'educazione funzionale può ancora cambiare la forma, agendo nelle tre dimensioni dello spazio. Soltanto la quarta dimensione, che è quella del tempo, diviene via via sempre più ridotta: l'assioma "dare tempo... al tempo" risulta allora fuorviante ed inapplicabile.

Un fattore molto importante da considerare e da aggiungere alla nostra diagnosi è quello posturale in quanto il corpo umano viene considerato come un sistema complesso dove le sub-unità sono collegate tra loro anatomicamente e funzionalmente; tutto questo spiega come sia determinata la relazione esistente tra complesso cranio-facciale, piano scapolare, pelvico e la posizione dei piedi.

Ad oggi è riconosciuto che i problemi che coinvolgono l'occlusione

possono causare disfunzioni muscolo-scheletriche che conducono a patologie discendenti il tratto spinale attraverso uno schema definito a catena muscolare (Korbmayer et al. 2004). L'Elastodontic Therapy rappresenta, quindi, una tecnica ideale per la risoluzione delle problematiche scheletriche e funzionali nel periodo di crescita ma nello stesso tempo rappresenta uno strumento straordinario al fine del recupero della dimensione verticale nel paziente adulto ai fini protesici.

Materiali e metodi

Analisi dei dispositivi funzionali Elastodontici

Il trattamento con il Bio-Attivatore A.M.C.O.P. by Micerium è sorprendentemente semplice, naturale, innovativo e non invasivo e può essere considerato una straordinaria bio-ortopedia oro-cranio-facciale. È infatti un dispositivo ortodontico elastico di grande validità terapeutica di carattere funzionale, specificamente ortopedico del sistema dento-cranio-facciale. È un armonizzatore delle distorsioni simultanee delle basi scheletriche mascellari e mandibolari ed è adatto per il livellamento dei piani occlusali inclinati, ruotati e torsionati per una corretta funzione ed un buon equilibrio della bocca. Il dispositivo è anche un validissimo strumento di lavoro decontratturante, detensivo di diverse problematiche muscolo-tensive e si rivela molto indicato anche per la riabilitazione delle articolazioni temporo-mandibolari (ATM). Se correttamente utilizzato, è in grado di procurare processi antinfiammatori e riparativi determinanti che vanno al di là di semplici trattamenti occlusali che danno al paziente l'opportunità di rimediare scompensi di carattere sintomatico e quindi psicologico.

L'azione riabilitativa del Bio-Attivatore si riflette su tutto il sistema stomatognatico: denti, alveoli, muscoli masticatori, ATM, guance, labbra, lingua, tessuti molli, ghiandole salivari, ossa mandibolari e mascellari, innervazione e vascolarizzazione e quindi il sistema dento-cranio-facciale e cervico-posturale. Corregge, quindi, le abitudini viziate e i dismorfismi cranio-facciali, vere cause delle malocclusioni.

Il dispositivo è anche consigliato a pazienti con bruxismo e russamento notturno.

I Bio-Attivatori A.M.C.O.P. by Micerium costituiscono la sintesi di tutti gli attivatori funzionali esistenti e sono adatti ad una riabilitazione funzionale e personalizzata del paziente. Essi forniscono una visione più ampia e corretta del trattamento, poiché il dispositivo agisce come crescita armoniosa del sistema

dentocranio-facciale e ne stabilizza il risultato ottenuto. La forma nasce per necessità del nostro corpo di espletare una funzione. Il dispositivo è indicato per migliorare le funzioni neurovegetative della bocca, della deglutizione, della masticazione, della fonazione e della respirazione per migliorare la funzione nasoventilatoria con un ritorno alla normale funzione del distretto nasolaringo-faringeo.

Gli apparecchi elastodontici sono realizzati con un materiale termoplastico in grado di interagire in maniera attiva con l'occlusione, i muscoli della lingua, il muscolo orbicolare ma nello stesso tempo sono in grado di creare un spazio cosiddetto elastodontico il quale rappresenta lo spazio ideale tra la muscolatura della lingua (forza centrifuga) e quelle delle labbra (forza centripeta) all'interno del quale avviene lo spostamento degli elementi dentali; quindi non è l'apparecchio stesso a determinare il movimento dentale ma è l'equilibrio che si instaura tra la muscolatura delle labbra e quella della lingua a creare uno spazio neutro all'interno del quale si posizionano gli elementi dentali stessi.

Di qui l'importanza del piano terapeutico e della scelta adeguata del dispositivo in modo tale da evitare inconvenienti legati molto spesso alla inadeguatezza dello stesso o addirittura nella scelta sbagliata tra apparecchio standard del commercio e apparecchio individualizzato.

A differenza dei classici apparecchi funzionali, le apparecchiature elastodontiche possono essere utilizzate nei pazienti all'età di 2,5 anni semplicemente scegliendo il dispositivo adatto senza la presa dell'impronta ma sulla base di una semplicissima misurazione intraorale oppure attraverso una tecnica di impronta minimamente invasiva che vede l'utilizzo di classiche cere per la rilevazione della dimensione delle arcate.

I dispositivi elastodontici possono essere standard oppure individualizzati, ossia realizzati direttamente sul modello delle arcate del paziente e proprio questi ultimi costituiscono un importantissimo strumento nelle mani dell'ortodontista per la correzione delle malocclusioni più gravi anche nei pazienti adulti.

Questi dispositivi hanno alla base il meccanismo di funzionamento degli attivatori di Soulet e Besombes nati negli anni '50 dall'idea di due ortodontisti, il professor Soulet ed il professor Besombes. Studiati per essere utilizzati come apparecchi di contenimento, questi si rivelarono dei preziosi dispositivi ortopedici.

Questi attivatori sono formati da uno scudo vestibolare e da una uno

linguale in materiale termoplastico che lascia un'area centrale libera nella quale avviene lo spostamento biologico degli elementi dentali: lo spazio elastodontico.



Filippo Cardarelli



Tab. 1

Questi apparecchi hanno, quindi, la capacità di simulare i rapporti corretti di arcate modificate e corrette in I classe ed indurranno così, per differenti spessori dell'elastodontico, effetti propulsivi, retrospulsivi od espansivi.

Il Professore Besombes parla, infatti, della teoria della mastocoterapia riflessa e cioè: essendo la mandibola il "conformatore" cranico, la modifica posturale della mandibola, associata all'azione sul mascellare superiore, si riflette sulle tensioni delle suture craniche che rinormalizzano la posizione delle differenti ossa del cranio attraverso la sincondrosi sfeno-basilare; il posizionamento dei denti è soggiacente a questo nuovo equilibrio osseo.

Di qui la genialità dell'Elastodontic Therapy, ossia l'utilizzo di apparecchi elastodontici preformati o individualizzati secondo un protocollo che prende in considerazione un nuovo approccio al piccolo paziente, una terapia precocissima già all'età di 2,5 anni, un percorso terapeutico a step in base alle fasi di crescita del paziente ed inoltre la possibilità di utilizzare questi dispositivi nei pazienti adulti per finalità protesiche.

Il meccanismo di funzionamento dei dispositivi elastodontici è tale per cui attraverso l'elasticità più o meno elevata del materiale è possibile intervenire in maniera tridimensionale all'interno di una realtà anch'essa tridimensionale qual è la cavità orale; a differenza dei comuni dispositivi funzionali standard in grado di lavorare bidimensionalmente a causa di un

rapporto occlusale spesso alterato dalla presenza di placche o docce che rendono la terapia meno biologica impedendo il raggiungimento dell'intercuspidazione durante la terapia stessa.

I dispositivi AMCOP by Micerium

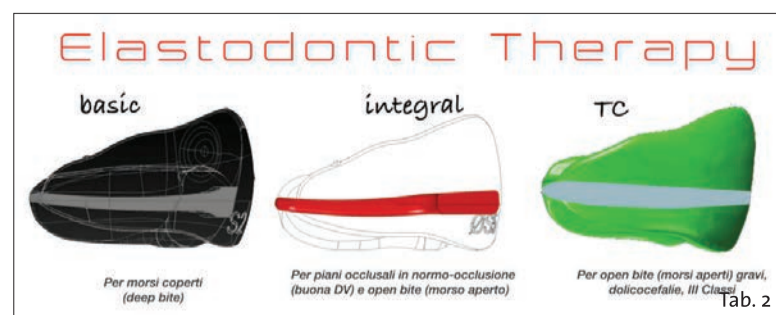Sono dispositivi realizzati con un materiale termoplastico, certificati e biocompatibili con le mucose della bocca. La particolare miscela degli elastodontici consente di mantenere una forma rigida ma nello stesso tempo elastica procurando una piacevole sensazione di benessere, ecco perché nella maggior parte delle malocclusioni soprattutto nei pazienti molto piccoli, il loro utilizzo è considerato piacevole. Esistono in diverse forme, misure e diversi piani di masticazione.

La loro morfologia consente di guidare la lingua nella corretta posizione sul palato, favorire la respirazione nasale, rilassare la muscolatura oro-facciale con un netto miglioramento dal punto di vista respiratorio e fonetico. In base ai piani di masticazione classifichiamo i dispositivi in:

- Basic piano ideale per i pazienti deep bite;
- Integral piano per i normo bite;
- Tc piano, ideale per le terze classi e per gli open scheletrici da post rotazione del piano bispinale.

Altra cosa molto importante è la possibilità di scegliere, nell'ambito delle prime classi, 4 forme di arcata in base a quella più adatta per il paziente.

> pagina 24



Tab. 2