

DENTAL TRIBUNE

The World's Dental Newspaper - Netherlands Edition

MEI 2014

WWW.DENTAL-TRIBUNE.NL

JAARGANG 4 | NUMMER 4



Helpende hand
Monitor Mondzorg helpt slecht functionerende tandartsen

Pagina 15



Nieuwe NVM-voorzitter
In gesprek met Eveline Haisma-van Rossum du Chattel

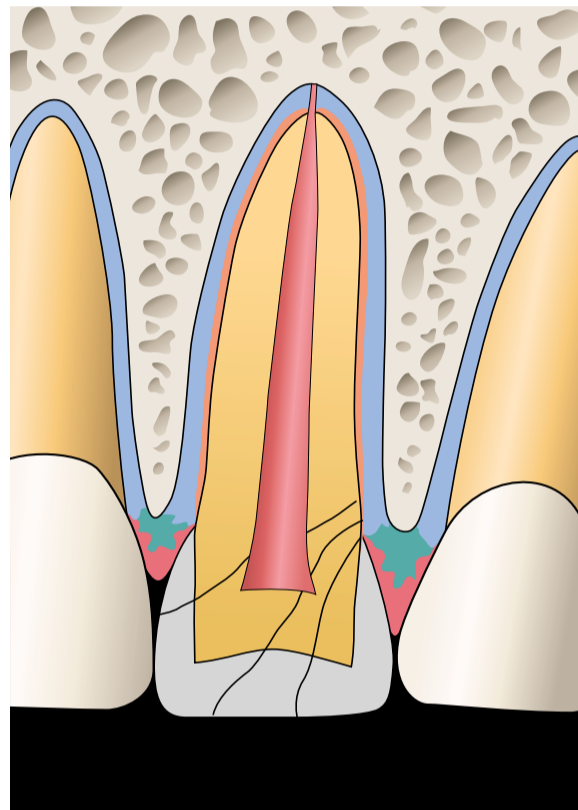
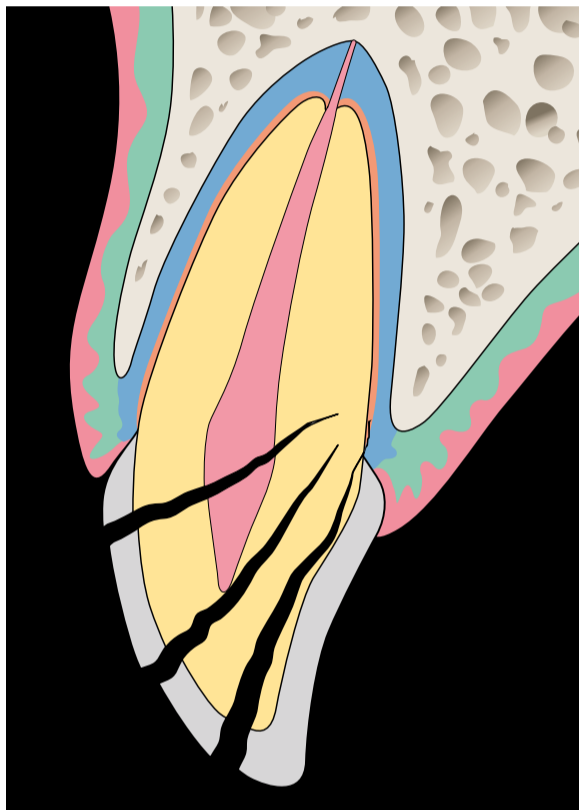
Pagina 17



"Hypocrisie, leugens"
Felle reacties op VGZ-interview

Pagina 18-19

Behandeling tandletsel blijft uitdaging voor tandarts



Gradaties van een kroon-wortelfractuur. In geval van pulpa-expositie wordt van een gecompliceerde kroon-wortelfractuur gesproken. (uit: Tandletsel. Diagnose en behandeling in de algemene praktijk. Prelum, 2014)

VAN DE REDACTIE

AMSTERDAM - Het zijn van die momenten waarop veel tandartsen even moeten slikken. Een patiënt komt de praktijk binnen met ernstig tandletsel. Na een valpartij in huis zijn de kronen van twee frontelementen afgebroken, bij een ervan is zelfs sprake van een kroon-wortelfractuur. De patiënt is in paniek en heeft ernstige pijnklachten. Wat te doen?

Dergelijke indicaties vormen vaak een grote uitdaging voor de tandarts, beaamt Paul Wesselink, die geldt als de autoriteit in Nederland op dit gebied. In een interview met *Dental Tribune* gaat de Amsterdamse emeritus hoogleraar in op aandachtspunten en valkuilen bij de behandeling van tandletsel. Zo pleit hij voor zo min mogelijk behandelen bij de eerste zitting en de patiënt naderhand goed blijven monitoren. Tandletsel hoort primair thuis in de algemene praktijk, vindt Wesselink. "Juist de algemene tandarts heeft alle benodigde technieken en kennis in huis."

Tandletsel kan allerlei oorza-

ken hebben, maar vindt opvallend vaak plaats bij sporten als hockey en squash. Toen hockey-international Seve van Ass vorig jaar november een stick tegen zijn mond kreeg en zeven tanden verloor, barstte een nationale discussie los. Inmiddels pleiten veel tandartsen voor het dragen van mondbeschermers bij risicosporten. Wesselink leidt een *taskforce* die de maatregelen tot het voorkomen van tandletsel bij hockey onderzoekt. "Je kunt het vreemd noemen dat het verplicht is om scheenbeschermers te dragen, maar niet om je gebit te beschermen," aldus de tandarts in ruste.

Meestal gaat het bij tandletsel om een kroonfractuur, gevolgd door luxaties. Een lastiger casus betreft de kroon-wortelfractuur. Dat de fractuur daarbij meestal subgingivaal doorloopt, bemoeilijkt de restauratie. Op pagina 8-9 vindt u een leerzaam excerpt uit het volgende maand te verschijnen boek *Tandletsel*, waarin auteur Tsukiboshi behandelopties bij ongecompliceerde kroon-wortelfracturen beschrijft. ■

ANT naar Ombudsman met klacht over NZa

HEEMSTEDÉ - Het conflict tussen de ANT en de Nederlandse Zorgautoriteit (NZa) heeft een nieuw hoogtepunt bereikt. De tandartsenorganisatie dient een klacht in bij de Nationale Ombudsman, omdat de Zorgautoriteit stelselmatig het onderzoeksrapport-Milliman zou negeren. De ANT verwijt de Zorgautoriteit onfatsoenlijk bestuur.

De NZa berekende in haar marktscan dat de prijzen tijdens het experiment met de vrije tandartstarieven met ruim 10% stegen. Het contra-onderzoek van Milliman wees uit dat de stijging slechts 3% bedroeg, gelijk aan de inflatie. Het staken van het experiment was volgens de tandartsorganisatie daarom voorbarig en onterecht.

De ANT drong bij de NZa meerdere malen tevergeefs aan op een inhoudelijke reactie. Volgens ANT-voorzitter Jan-Willem Vaartjes is het nu genoeg geweest. "Wij hebben helaas alle vertrouwen in de objectiviteit en werkwijze van de NZa verloren."

Minister Schippers zei eerder dit jaar de conclusies van de marktscan te ondersteunen en niet te twijfelen aan de werkwijze van de NZa. Volgens Vaartjes kwamen deze antwoorden tot

stand op basis van aantoonbaar onjuiste informatie, afkomstig van de NZa.

In april heeft de ANT de NZa voor de laatste maal verzocht om met de experts van Milliman en de NZa in overleg te gaan. Nu de Zorgautoriteit ook op dit expliciete verzoek niet heeft gereageerd, stapte de ANT naar de Ombudsman. Vaartjes: "Wij willen nu graag een oplossing horen. Van de minister of van de NZa. En het liefst van beiden."

In een reactie zegt de NZa wel

degelijk gereageerd te hebben op het rapport. "We verwezen daarbij naar een eerder rapport, waarmee de resultaten grotendeels overeenkwamen," legt een woordvoerder uit. "Kennelijk vindt de ANT dat niet genoeg en daarom werken we nu aan een uitgebreidere reactie." Van de klacht die de ANT indient bij de Ombudsman is de Zorgautoriteit niet erg onder de indruk. "Dat mogen ze doen. Daar verbinden we verder geen waardeoordeel aan," aldus de zegsvrouw. (bron: Nu.nl/ANT) ■

Ontevreden patiënt steekt tandartsassistent neer

SINT-JOOST-TEN-NODE, BELGIË - Een patiënt die ontevreden was over zijn tandartsbehandeling, heeft de assistent van zijn tandarts neergestoken. Het slachtoffer liep verwondingen aan de armen en het gezicht op.

Al tijdens de behandeling was een discussie met de tandarts ontstaan. Drie weken later kwam de patiënt terug naar de praktijk in het Belgische Sint-Joost, en liet aan de assistent zijn ongenoegen blijken. Hij

uite bedreigingen en haalde een mes tevoorschijn, waarmee hij de assistent in de armen en het gezicht stak.

Na de steekpartij zette de patiënt het op een lopen, maar niet voordat hij de mobiele telefoon en de portemonnee van het slachtoffer had onvreemd. Het slachtoffer raakte slechts lichtgewond en kon aan de politie een omschrijving van de dader geven. De man is nog voortvluchtig. ■

straight. dental equipment

thermodesinfector actie



vanaf
€ 2.995

Actie tot 15 juni 2014, prijs ex BTW.

Voor meer informatie en voorwaarden:
www.straightdental.com of mail: info@straightdental.com

dental units | thermodesinflectoren | autoclaven

Korenmolenveg 5, Haaksbergen, telefoon: 053 2600 002

Vertrouwelijke gegevens niet veilig bij NZa



TEKST: MARIEKE EPPING

DEN HAAG - Minister Schippers stelt een onderzoek in naar het functioneren van de Nederlandse Zorgautoriteit (NZa). De bewindsvrouw doet dit in reactie op berichten over ernstige misstanden in de dossierbeveiliging van de zorgautoriteit, waardoor allerlei privacygevoelige gegevens min of meer op straat bleken te liggen. Ook informatie over mondzorgverleners en hun patiënten zou behoren tot de slecht beveiligde gegevens.

De zaak kwam aan het rollen toen NRC Handelsblad een intern rapport in handen kreeg over problemen met het waarborgen van

vertrouwelijkheid van dossiers en de gebrekkige ICT-beveiliging binnen de zorgautoriteit. Het rapport was op eigen beweging geschreven door (oud-)medewerker Arthur Gotlieb, die twee weken na het aanbieden ervan aan de raad van bestuur van de NZa zelfmoord pleegde.

Klokkenluider Gotlieb werkte dertien jaar als senior beleidsmedewerker voor de NZa, en kaartte in die periode meermaals de problemen met de beveiliging van gegevens aan. Op 10 januari leverde hij een zeshonderd pagina's tellend rapport in bij de raad van bestuur. Gotlieb schreef het rapport, voorzien van ruim drie gigabytes aan bewijs, als verweer tegen een negatieve beoordeling van zijn functioneren. Nadat hij zelfmoord pleegde, kwam het rapport via familie van Gotlieb in handen van NRC Handelsblad, dat delen ervan publiceerde en de NZa om opheldering vroeg. Ook in de Tweede Kamer werden vragen gesteld over het functioneren van de toezichthouder, waarop de minister besloot een onderzoek in te stellen.

VAKANTIEMEDEWERKERS

Uit het rapport van Gotlieb blijkt dat de NZa bijzonder onzorgvuldig omging met vertrouwelijke gegevens. Zo konden alle medewerkers, ook tijdelijke vakantiekrachten, bij de 'V-schijf'. Deze diende om bestanden tijdelijk te delen en vervolgens te verwijderen, maar dat laatste gebeurde zelden. Hierdoor waren volgens Gotlieb complete patiëntendossiers, geluidsopnamen van hoorzittingen, gegevens van uitgedeelde boetes en concurrentiegevoelige informatie over de prijsstelling van geneesmiddelen voor iedereen in te zien. Ook waren via gedeelde Outlook-agenda's vertrouwelijke stukken, zoals sollicitatiebrieven en cv's, in te zien. Op een andere voor alle medewerkers toegankelijke netwerkschijf stonden digitale handtekeningen van directeuren en bestuurders, evenals afbeeldingen van bezoekerspassen in hoge resolutie, waarmee eenvoudig een nieuwe pas gemaakt kon worden.

Eitel Homan, verantwoordelijk voor de informatieveiligheid bij de NZa en lid van de raad van be-

stuur, liet weten dat er inmiddels maatregelen zijn genomen. De V-schijf is opgeruimd, het personeel is geïnstrueerd en er wordt gecontroleerd. Homan tegen NRC: 'Het is niet goed gegaan en dat valt niet goed te praten. Ik be-

TANDARTSGEGEVENS

De lakse omgang met het beveiligen van gevoelige gegevens betekent ook dat de vertrouwelijkheid van informatie die tandartsen aan de toezichthouder hebben verstrekt, niet gewaar-

“Patiëntendossiers en opnames van hoorzittingen waren voor iedereen toegankelijk”

treur het.' De zorgautoriteit heeft de gang van zaken niet gemeld bij het College bescherming persoonsgegevens. Homan zei toe dat alsnog te gaan doen.

De Kamerfracties van SP en VVD drongen nadat het nieuws bekend werd aan op het tijdelijk terugtreden van de raad van bestuur van de NZa. Minister Schippers vond dit echter voorbarig, zij stelde dat de bestuurders kunnen aanblijven nu er een onderzoek wordt ingesteld. Schippers wil pas oordelen over de NZa als het onderzoek is afgerond. Ook de andere fracties willen de uitkomst van het onderzoek afwachten.

borgd was. De woordvoerder mondzorg van de NZa wilde tegen het Nederlands Tandartsenblad geen inhoudelijke mededelingen doen over de bescherming van tandartsgegevens.

De externe onderzoekscmissie staat onder leiding van oud-topambtenaar en lid van de Raad van State Hans Borstlap en onderzoekt het borgen van de ICT-veiligheid en vertrouwelijkheid, het effect van de inmiddels genomen maatregelen en de wijze waarop Gotlieb door de NZa is behandeld. Wanneer het onderzoek wordt afgerond is niet bekend. (bronnen NRC, NT) ■

'Verdwenen tandarts' Oostburg niet vervolgd

OOSTBURG - De Inspectie voor de Gezondheidszorg (IGZ) ziet af van vervolging van tandarts Mustafa Omer, die twee jaar geleden plotseling zijn praktijk in het Zeeuwse Oostburg leeghaalde en van de aardbodem verdween. Dat meldt de inspectie.

Een woordvoester van de IGZ erkent nu dat Omer verwijtbaar gehandeld heeft, maar geeft aan dat er geen redenen zijn om de man een sanctie op te leggen. Eerder besloot justitie ook al om hem niet te vervolgen.

De tandarts was eigenaar van een praktijk aan de Nieuwstraat in het Zeeuwse dorp. Op een

zondag in augustus 2012 nam hij de complete inboedel van zijn praktijk mee en verdween spoorloos. Toen zijn Hongaarse collega-tandarts en de tandartsassistente de dag erna de praktijk binnenliepen, bleken behalve de tandheelkundige apparatuur zelfs de computers en stoelen meegenomen. Er ontstond een chaotische situatie, omdat ook de patiëntgegevens waren verdwenen. Uiteindelijk konden de patiënten van de vertrokken tandarts overstappen naar drie praktijken in de omgeving. Na het incident is niets meer van Omer vernomen. (bron: IGZ) ■

Colofon

Dental Tribune verschijnt tienmaal per jaar en is een uitgave van Albion Press BV, onder licentie van Dental Tribune International

Hoofdredacteur/uitgever
Ben Adriaanse, MSc

Redactie
Marieke Epping, MSc
Joann Hebben, MA

Cartoons
Emily van Someren, MA

Redactieadres
Redactie Dental Tribune
Postbus 545, 3990 GH Houten
E-mail: redactie@dental-tribune.nl
De Nederlandse editie van Dental Tribune kent een onafhankelijke redactie en richt zich op professionals in de volle breedte van het mondzorgvak.



Aanmelden

De doelgroep van Dental Tribune (bestaande uit tandartsen-algemeenpractici, tandartsen-specialisten, mondhygiënisten, orthodontisten, kaakchirurgen, tandtechnici, tandprothetici en diegenen die werkzaam zijn in de dentale industrie) komt in aanmerking voor een kosteloos abonnement. Behoort u tot de doelgroep en ontvangt u het maandblad nog niet? Meld u dan aan via het inschrijfformulier op www.albionpress.nl.

Advertentieverkoop

Harry Velthuis, accountmanager.
Postbus 545, 3990 GH Houten.
Telefoon: 06-531 55 262.
E-mail: velthuis@dental-tribune.nl.
Laura Bogaers, medewerker mediaorder.
Telefoon: 030-63 55 070.
Fax: 030-63 55 069.
E-mail: advertiser@dental-tribune.nl

© 2014 Albion Press BV. Redactioneel materiaal van Dental Tribune International, Duitsland, dat is vertaald en in dit nummer is opgenomen, is auteursrechtelijk beschermd door Dental Tribune International GmbH. Alle rechten voorbehouden. Gepubliceerd met toestemming van Dental Tribune International GmbH, Holbeinstr 29, 04229 Leipzig, Duitsland. Reproductie op welke manier en in welke taal dan ook, gedeeltelijk of volledig, zonder de voorafgaande schriftelijke toestemming van Dental Tribune International GmbH, is uitdrukkelijk verboden. Dental Tribune is een handelsmerk van Dental Tribune International GmbH.



Dental Union: altijd de slimste keuze!

1. 10% korting op CEREC & InLab blokken:

Vul de kortingscode **ACTIEDT0414** in bij de winkelwagen en ontvang 10% korting op alle CEREC & InLab blokken!*

dentalunion.nl/webshop



* Deze aanbieding is geldig t.m. 30 juni 2014 en uitsluitend voor bestellingen geplaatst in de webshop op dentalunion.nl/webshop. Lees de actievoorwaarden in de webshop.

ALL-IN LEASE

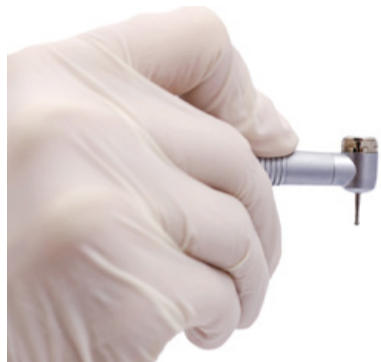2. Alle ruimte én grip op de kosten om te ondernemen met onze unieke leasemogelijkheden.

Naast huur, koop en Financial lease biedt alleen Dental Union u ook de varianten All-in lease en Short lease, waarbij preventief en correctief onderhoud aan uw apparatuur is inbegrepen.

dentalunion.nl/lease



Tevredenheid én scepsis over borende mondhygiënist



TEKST: BEN ADRIAANSE

'S-HERTOGENBOSCH - Mondhygiënisten krijgen op termijn ruimere zelfstandige bevoegdheden. Voor het geven van verdovingen, boren, het vullen van eerst ontstane gaatjes en het maken van röntgenfoto's is dan geen formele opdracht van de tandarts meer nodig. Dit voornemen maakte het ministerie van VWS bekend tijdens het Voorjaarscongres van de Nederlandse Vereniging van Mondhygiënisten (NVM) op 5 april. Mondhygiënisten reageerden enthousiast, elders heerst scepsis: "Afbraak van de kwaliteit van de Nederlandse mondzorg en grote risico's voor de patiëntveiligheid," vindt de ANT.

Vanuit de visie dat de tandarts een regierol binnen de mondzorg zou vervullen, mocht een aantal 'voorbehouden handelingen' voorheen alleen op uitdrukkelijke aanwijzing van de tandarts plaatsvinden. Dit is tot op heden vastgelegd in artikel 34 van de Wet BIG. Binnenkort wordt het beroep mondhygiënist echter geregeld in artikel 3, wat betekent dat voor de voorbehouden handelingen geen opdracht meer vereist is. De overheid geeft daarmee een nieuwe impuls aan de omstreden taakverschikking in de mondzorg.

De NVM, die betrokken was bij het proces voorafgaande aan de mededeling door het ministerie, reageerde enthousiast op

"Niemand zit te wachten op extra loketten in de zorg"

het voornemen. Volgens de vereniging is het een goede zaak dat de mondhygiënist volledig zelfstandig bevoegd wordt voor de preventieve mondzorg. In de toekomstige constructie blijft de doelmatigheid en kwaliteit van de mondzorg gewaarborgd, liet de kersverse voorzitter Eveline Haisma-van Rossum du Chatel (zie ook pagina 17) aan *Dental Tribune* weten. "Mondhygiënisten zijn goed opgeleid, deskundig en bekwaam om een groot deel van de dagelijkse mondzorg op zich te nemen, waarbij preventie de basis is. Tandartsen kunnen zich zo doende richten op de meer specialistische mondzorg en meer complexe behandelingen." Haisma onderstreept dat de patiënt centraal moet blijven staan en dat

een goede samenwerking tussen mondhygiënisten en tandartsen daarbij een voorwaarde is.

Het klinkt voor tandartsen wellicht aantrekkelijk dat zij de meer eenvoudige behandelingen uit handen kunnen geven en daarmee tijd vrijmaken voor uitdagende casus. Toch delen de tandartsverenigingen het enthousiasme van de NVM niet. De NMT heeft het ministerie om opheldering gevraagd en wacht eerst op extra informatie alvorens met een uitgebreide reactie te komen, aldus een woordvoerder.

De ANT wachtte een toelichting niet af en opende in niet mis te verstane woorden de aanval. De vereniging vreest afbraak van de kwaliteit van de Nederlandse mondzorg en grote risico's voor de patiëntveiligheid. Deze "verkapt bezuiniging" levert voor de patiënt meer nadelen dan voordelen op. "Niemand zit te wachten op extra loketten in de zorg. Dit zal dan ook leiden tot grote verwarring bij patiënten. Het is feitelijk misleiding, een fopspeen," zegt voorzitter Jan Willem Vaartjes, die vreest voor een organisatorische chaos. Bij complicaties is immers alsnog een tandarts nodig om de situatie op te lossen. Ook van een kostenbesparing wil de ANT niet weten: "De kosten zullen voor de patiënt fors toenemen als bij kiespijn of een complicatie de behandeling over moet worden gedaan door een ervaren tandarts."

Vorig jaar betoogde de NMT in *Dental Tribune* het in principe een goede zaak te vinden dat de mondhygiënist, net als de preventieassistent, de tandarts werk uit handen neemt. Toch zijn er bezwaren. "Omdat er een tekort is aan mondhygiënisten, ligt het voor de hand dat de mondhygiënist dicht bij de eigen specialiteit blijft: preventie," aldus vice-voorzitter Hendrike van Drie destijds. Bovendien is de tandarts nu eenmaal de hoogst opgeleide behandelaar en de spil in de mondzorg. Als er al taakdelegatie plaatsvindt, dan in elk geval onder één dak. Van Drie: "De mondhygiënist heeft geen overzicht over het hele behandeltraject en het dossier kan maar op één plaats liggen: bij de tandarts. Dus je zult nauw met de tandarts in contact moeten blijven en hoe korter de lijnen dan zijn, hoe beter. Bovendien, als er geboord wordt en de cariës blijkt dieper te zijn, dan is het fijn als er een tandarts in de buurt is om de patiënt verder te behandelen."

Vooralsnog is onduidelijk per wanneer de aanpassing van de Wet BIG zal plaatsvinden. Eerst moet de wetswijziging nog goedgekeurd worden door de Eerste en Tweede Kamer. Te verwachten is dat de nieuwe situatie de discussie zal doen oplaaien over het aantal opleidingsplaatsen voor tandartsen en mondhygiënisten. Als de laatste groep zijn rol in de mondzorg daadwerkelijk sterk zal uitbreiden, lijkt een substantiële toename van het aantal afgestudeerde mondhygiënisten een eerste vereiste.

Zorginstituut: Code M05 niet in basisverzekering

DIEMEN - Code M05 voor het beslijpen en/of fluorideren van melkelementen moet niet uit de basisverzekering worden vergoed. Dat oordeelt het Zorginstituut Nederland (voorheen College voor Zorgverzekeringen). Enkele zorgverzekeraars, waaronder Zorg en Zekerheid, hebben besloten de in 2013 uitbetaalde vergoedingen van deze code terug te vorderen.

Over de vergoeding van code M05 was onduidelijkheid ontstaan vanwege de belangstelling voor het Non Operative Caries Treatment (NOCT)-protocol. Daarom is een groot aantal tandartsen de code binnen de basisverzekering gaan declareren, stelt tandartsvereniging ANT op haar website. De ANT hoopt dat code M05 "zeer snel zal worden opgenomen als verstrekking" en roept tandartsen op ouders voorafgaand aan het uitvoeren van een M05-verrichting te melden dat het extra kosten betreft. Ouders zouden hiervoor specifiek akkoord moeten geven.

In een brief geeft Zorginstituut Nederland aan dat de wetenschappelijke onderzoeksgegevens betreffende code M05 geen aanleiding geven om deze groep verrichtingen in de basisverzekering op te nemen: er is weinig klinisch bewijs voor de merites van NOCTP. Op basis van de stand van de wetenschap blijft het advies gehandhaafd om in de basisverzekering te volstaan met fluorideapplicatie in de blijvende dentitie bij verzekerden onder de zes jaar. Volgens de NMT is het "niet te verwachten" dat de verrichtingen die vallen onder code M05 op korte termijn een plek in de basisverzekering krijgen.

Zorgverzekeraar Zorg en Zekerheid heeft naar aanleiding van de brief van Zorginstituut Nederland besloten de reeds uitbetaalde vergoedingen voor code M05 terug te vorderen. De terugvordering beperkt zich tot de declaraties van 2013. Vanaf 1 januari 2014 werd bij declaraties van prestatiecode M05 al geen vergoeding meer uit-

gekeerd. Tandartsen die in 2013 code M05 in rekening hebben gebracht, hebben van Zorg en Zekerheid een brief ontvangen. Het besluit van de zorgverzekeraar leidde tot de nodige kritiek. Op Twitter verweerde Zorg en Zekerheid zich met de woorden: "Wij kiezen voor preventieve, doelmatige en rechtmatige zorg."

Code M05 staat voor het beslijpen of toegankelijk maken (slicen) in een element (caviteit), het behandelen van het carieuze dentine met cariësconserverende middelen en/of het aanbrengen van een bescherm laag, het fluorideren van het melkelement en het vastleggen en monitoren van de cariëslaesie. De prestatie is bedoeld als preventieve maatregel, ter voorkoming van verdere voortschrijding van het carieuze proces en is inclusief de communicatie met of voorlichting van de ouders. Het bij deze code behorende tarief is momenteel 25,22 euro. (bronnen: NMT, ANT, Zorg & Zekerheid, Allesoverhetgebit.nl) ■

'Weigertandarts' krijgt hoge boete

SCHIEDAM - De Nederlandse Zorgautoriteit (NZa) heeft tandarts Armand de Boer een dwangsom van 44.000 euro opgelegd. Dat meldt de NOS. Inmiddels heeft een deurewaarder beslag gelegd op bezittingen van de Schiedammer, die de straf kreeg omdat hij aanvankelijk niet meewerkte aan het kostenonderzoek voor de mondzorg.

Vorig jaar juli kregen 900 praktijken een brief van de NZa met het verzoek mee te werken aan het kostenonderzoek. Het invullen van de vragenlijsten om inzicht te geven in de financiële gegevens bleek echter een tijdrovende klus. Aangezien de NZa met hoge boetes dreigde, schikte het overgrote deel van de tandartsen zich in de situatie. Zo niet Armand de Boer (55), die niet gelooft in het kostenonderzoek en daarom bleef weigeren mee te werken. De tandarts dacht op een boete van 500 of 1.000 euro te kunnen rekenen

en was bereid die te betalen, zo vertelt hij de NOS. Groot was echter zijn schrik toen hij een boete van maar liefst 20.000 euro ontving, nota bene op de dag van zijn 25-jarig jubileum als tandarts.


Bij dat bedrag bleef het niet. De NZa liet weten de dwangsom elke dag dat de tandarts in gebreke bleef met 3.000 euro te verhogen. Hoewel De Boer daardoor alsnog overstag ging en zijn boekhouder vroeg de informatie aan te leveren, duurde het acht dagen voordat de NZa de volledige gegevens binnen had. De zorgautoriteit was onverbiddelijk: er kwam acht dagen maal 3.000 euro boven op de eerste boete, wat de totale boete op 44.000 euro bracht.

De Boer heeft een advocaat in de arm genomen, maar tot nu toe weinig succes geboekt. De tandarts erkent dat hij verplicht was mee te werken en tijdig bezwaar had moeten maken. Hij begrijpt

echter niet waarom de NZa de verhoging niet opschortte toen hij zijn uiterste best deed de gegevens alsnog snel aan te leveren. Directeur Chris Oomen van de Schiedamse zorgverzekeraar DSW sluit zich hierbij aan: "Een boete van 20.000 euro is exorbitant voor het niet meedoen aan een onderzoek dat je 17 tot 30 uur kost. Het doorlopen van de teller met 3.000 per dag, terwijl je al meewerkt, kan niet." Oomen wijt de situatie aan de grote macht die de NZa heeft gekregen binnen het zorgsysteem. "Wie te veel macht heeft, maakt er misbruik van."

De NZa laat de NOS in een reactie weten dat tandartsen verplicht waren de informatie te leveren en alles volgens de regels verlopen is. De Boer heeft alle kans gehad om te reageren en is van elke nieuwe stap tijdig op de hoogte gesteld, aldus de zorgautoriteit. (bron: NOS) ■

Tandartsen: "Verplicht mondbeschermer bij sport"



In de praktijk

ES

“Tandletsel hoort thuis bij de algemeen practicus”

Interview met Paul Wesselink, em. hoogleraar Cariologie en Endodontologie bij ACTA



Em. prof. dr. Paul Wesselink.

TEKST: MARIEKE EPPING

Emeritus hoogleraar Paul Wesselink is een autoriteit op het gebied van tandletsel. Na zijn studie tandheelkunde en opleiding tot endodontoloog in Boston, was zijn eerste klus bij ACTA het schrijven van een handleiding voor traumata. Hij raakte geboeid en heeft het onderwerp nooit meer verlaten, waarbij het feit dat op elfjarige leeftijd zijn tanden door een ongeluk uit zijn mond werden geslagen, zeker meespeelde in zijn fascinatie. Recentelijk kwam Wesselink in het nieuws als hoofd van een taskforce van de hockeybond die de mogelijke maatregelen tot het voorkomen van tandletsel bij hockey gaat onderzoeken. Dental Tribune sprak met hem over de behandeling én preventie van tandletsel. “Het behandelen van tandletsel is vaak een grote uitdaging, die veel waardering kan opleveren.”

Tandletsel kan vele vormen en oorzaken hebben. Welke komen het meeste voor?

De oorzaak van tandletsel is vaak een ongeval in de huiselijke sfeer: kinderen die vallen tijdens het spelen en daarbij een tand beschadigen. Ook (contact)sporten vormen een risico. Daarnaast zie ik in mijn eigen casussen nog een andere prominente oorzaak: de combinatie alcoholgebruik en fietsen, met hier in Amsterdam de tramrails als extra dimensie. Dat wordt toch opvallend vaak genoemd als oorzaak voor een valpartij waarbij tandletsel is ontstaan.

Verreweg het meeste tandletsel betreft een kroonfractuur, gevolgd door luxaties. Minder vaak zie je ingewikkeldere traumata, zoals kaakbreuken. Gelukkig maar, want kroonfracturen zijn goed te behandelen.

Weten patiënten wat ze moeten doen wanneer ze bij een val een tand beschadigen?

Niet echt. Steeds meer mensen weten wel dat je een uitgeslagen tand kunt bewaren in melk, om de kans op een succesvolle terugplaatsing te vergroten, maar ik weet niet hoe wijdverbreid die kennis is. Wel heb ik het idee dat ambulancepersoneel goed weet hoe te handelen bij tandletsel.

Patiënten met tandletsel gaan opvallend vaak naar de Spoedeisende Hulp (SEH), terwijl eigenlijk de tandarts het best geëquipeerd is voor het behandelen ervan. Er is vaak sprake van paniek bij tandletsel, maar in feite is het allemaal niet zo spoedeisend. Een afgebroken stukje tand of zelfs een blootliggende pulpa hoeft echt niet direct behandeld te worden. Even uitstellen heeft geen invloed op de prognose en meestal heeft een patiënt er ook niet veel last van. Bovendien zal de kaakchirurg die er op de SEH wordt bijgehaald vaak verwijzen naar de tandarts. Tenzij er natuurlijk sprake is van heel ernstig letsel, zoals gebroken kaken.

Is een algemeen practicus wel voldoende voorbereid op zo'n situatie, waarbij vaak sprake is van spoed en paniek?

Jazeker. Het komt niet elke dag voor, dus er ontstaat wel wat commotie in de praktijk: ‘wat krijgen we nu?’. Maar juist de algemeen tandarts heeft alle noodzakelijke technieken en kennis in huis en kan de patiënt dus het beste helpen. Tandletsel hoort primair thuis in de algemene praktijk.

Doordat tandartsen niet vaak tandletsel zien, zullen sommigen het in eerste instantie wellicht ingewikkeld vinden. Dan hebben ze houvast aan de Praktijkrichtlijn Tandletsel van de NMT, die tien jaar geleden om die reden flink is versimpeld. Zo werd eerder voor verschillende situaties een andere spalktijd gegeven: dan weer twee weken, dan weer zes, dan weer vier. Dat hebben we allemaal gelijkgetrokken naar vier weken spalken, want dat werkt in alle gevallen goed. Zelf merk ik dat tandletsel een dankbaar onderwerp is voor (bij)scholing. De kennis erover zakt nu eenmaal weg en het thema levert spectaculaire verhalen en plaatjes op.

Wat is cruciaal in de behandeling van tandletsel?

Een groot deel van de behandeling is communicatie. Dat begint al wanneer een patiënt belt dat hij letsel heeft opgelopen. Laat een patiënt met een trauma altijd direct langskomen, ook al is het vrijdagmiddag vijf voor vijf. De impact ervan op een patiënt is groot, alleen al daarom is het

belangrijk de patiënt direct te zien. Bovendien kun je aan de telefoon niet bepalen hoe ernstig het tandletsel precies is. Doe in de eerste zitting zo min mogelijk, alleen wat echt noodzakelijk is, zoals een tand terugplaatsen. Laat iemand verder vooral bijkomen, veel ‘herstelwerk’ kan wel een dag of twee wachten. Dan is de patiënt meer gekalmeerd en kun je zelf zonder overhaasten de behandeling uitvoeren.

Vooraf bij een kind is de benadering die eerste zitting heel belangrijk. Het trauma en de bijkomende paniek zijn vaak al beangstigend genoeg. Als je dat kind ook nog in een stoel zet, er met drie man bovenop duikt en over het kind heen enkel met de ouders praat, daar wordt zo'n pa-

heid een patiënt goed te blijven monitoren, zodat je snel kunt ingrijpen wanneer iets mis dreigt te gaan. Het is dus van belang de patiënt duidelijk te maken waarom hij steeds moet terugkomen. Zorg dat je signaleert wanneer een tandletselpatiënt zijn controleafspraak afzegt, en dat er direct contact wordt opgenomen en wordt uitgelegd waarom hij toch echt moet komen.

Belangrijk is ook dat je een goede overdracht geeft aan de eigen tandarts van een patiënt die in het weekend met letsel bij jou komt. Dat kun je niet afdoen door een brief mee te geven aan de patiënt en de opdracht een afspraak met de tandarts te maken. Benauder zelf de tandarts in kwestie en vertel (en schrijf) over de casus,

tand met een volgroeide wortel het advies om een wortelkanaalbehandeling uit te voeren. Als je zo'n patiënt heel nauwkeurig kunt volgen, is dat misschien niet nodig, maar anders kan er buiten je zicht mogelijk wortelresorptie optreden en gaat het element alsnog verloren. Dan zeg ik: beter een wortelkanaalbehandeling te veel, dan dat een patiënt er in de controle tussendoor glipt.

Na vallen is sporten een andere grote veroorzaker van tandletsel. Bij welke sporten is het risico op tandletsel het hoogst?

Hockey is een berucht voorbeeld, maar denk ook aan squash, ijs-hockey of boksen. Als er bij voetbal een corner wordt genomen, zie ik soms dingen gebeuren in het strafschopgebied waarbij ik denk: als dat maar goed gaat. Er zijn flink wat sporten waarbij je risico loopt je tanden te beschadigen, terwijl voor zover ik weet alleen bij lacrosse een mondbeschermer verplicht is.

In de hockeywereld laaide de discussie over verplichte mondbeschermers recent weer op, nadat international Seve van Ass een stick van een tegenstander tegen zijn mond kreeg en zeven tanden verloor...

En hij brak ook nog eens zijn kaak! Op de beelden zie je de tanden gewoon uit zijn mond vliegen. Het is natuurlijk speculeren, maar had Van Ass een mondbeschermer in gehad, dan was de schade waarschijnlijk veel minder geweest. Ik heb meer dan genoeg hockeyongelukken gezien waarbij de tanden van hoektand tot hoektand uit de kaak lagen. Met een mondbeschermer was er misschien slechts een enkele tand afgebroken. Veel mensen, vooral tandartsen, vinden het daarom vreemd dat het bij hockey verplicht is om scheenbeschermers te dragen, maar niet om je gebit te beschermen.

> lees verder op pagina 6

“Een mondbeschermer helpt altijd om tandletsel te verminderen”

tiëntje niet rustiger van. Dus: witte jas uit, door je knieën en op gelijke hoogte communiceren. Kalmeer het kind en ga dan pas kijken wat je eventueel kunt doen. In een tweede zitting ga je het letsel uitgebreider behandelen. Daarna is het zaak een patiënt te blijven monitoren en tot lang na het trauma speciale aandacht voor het herstellende element te houden. Je kunt bij tandletsel nooit met zekerheid voorspellen wat de uitkomst gaat zijn.

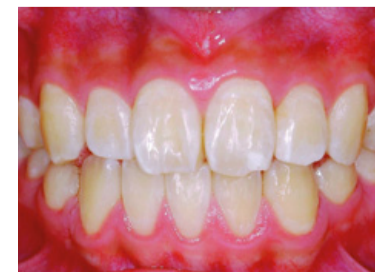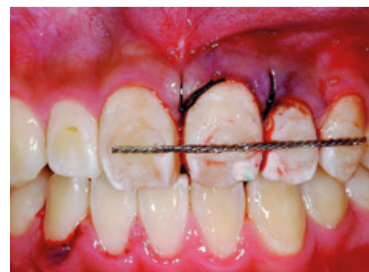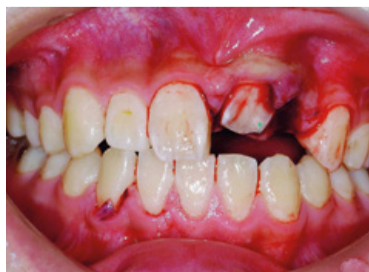Waar moet een tandarts alert op zijn bij het monitoren?

Je moet goed in de gaten blijven houden wat het element gaat doen. Misschien is er toch te veel schade aan de wortel geweest en is er uiteindelijk toch een kanaalbehandeling nodig. Soms treedt na een tijd alsnog wortelresorptie op. Hoezeer je ook je best doet, soms is de impact van een trauma te groot en gaat een element toch verloren. Het is als tandarts je verantwoordelijk-

hoe je behandeld hebt en dat de patiënt een afspraak moet maken. En omgekeerd: als jij zo'n bericht krijgt van een weekendtandarts, neem dan direct contact op met de patiënt. Je moet een patiënt een beetje beschermen, het is de zorg van de tandarts om iemand te blijven volgen en in te grijpen indien nodig.

U werkte mee aan de Nederlandse vertaling van het boek Tandletsel. Daarin wordt de nadruk gelegd op minimaal invasief behandelen. Moet dat altijd het credo zijn?

Hoe minder je hoeft te doen qua behandeling, hoe beter. Daar richt iedereen zich tegenwoordig op. Daarom is het volgen van patiënten zo belangrijk: hoe eerder je erbij bent, hoe minder ingrijpend je behandeling hoeft te zijn. Helaas zal het niet altijd lukken dat de patiënt blijft terugkomen. Vandaar dat in de Praktijkrichtlijn Tandletsel toch wat rigoureuze voorschriften staan. Zo is bij een duidelijke luxatie van een



Tandletsel in de praktijk: een dentaal slagveld bij een jongen van 14 na een val van de fiets. Voor, tijdens en na behandeling. (bron: Tandletsel. Diagnose en behandeling in de algemene praktijk)

1 COMPLETE

TANDPASTA VOOR GEVOELIGE TANDEN

SPECIAAL ONTWIKKELD MET

7 VOORDELEN



Complete verzorging voor patiënten met gevoelige tanden*1-6

Wij werken voortdurend aan de verdere ontwikkeling van ons specialistisch assortiment om aan de verschillende behoeften van mensen met gevoelige tanden te kunnen voldoen. Daarom hebben wij Sensodyne® Complete Protection ontwikkeld.

- GEVOELIGHEID**
- GLAZUUR**
- SCHOON**
- TANDVLEES**
- FRIS**
- TANDPLAK**
- WHITENING**



*Bij 2 maal daags poetsen

> vervolg van pagina 4

Waarom is die verplichting er nog niet? Gezien uw duidelijke opvatting lijkt het onderzoek van de taskforce haast overbodig.

Er heerst in de hockeywereld een wijdverbreid misverstand dat tandartsen het niet eens zijn over het nut van een mondbeschermer. Dat is aperte onzin. Uit een enquête van de NMT in 2008

bleek dat 99% van de tandartsen overtuigd was van het nut van een mondbeschermer bij hockey ter voorkoming van tandletsel en 93% bij sporten in het algemeen. Een op maat gemaakte individuele mondbeschermer wordt door 99% aangeraden.

Ook is er weerstand bij veel spelers, die het niet prettig vinden een mondbeschermer te dragen. Men zegt er een droge mond van te krijgen en er moeilijk mee te kunnen praten en ademen. Maar dat is een kwestie van zorgen dat



Bij het uitlopen van strafcorners zijn beschermende maskers al wel verplicht, maar het dragen van een mondbeschermer tijdens de gehele wedstrijd nog niet.

NIEUW

Adhese® Universal

Het universele adhesiefmateriaal

Allemaal met één klik...
Tot wel 190 keer.

Selectief etsend

Zelfetsend

Total etch

Direct

Indirect

Universele hechting en geavanceerde dosering

- **EFFICIËNTE DOSERING** – tot wel 190 applicaties per VivaPen®* op afzonderlijke gebitselementen
- **UNIVERSELE TOEPASSING** – voor alle bonding- en etstechnieken
- **VOORSPELBARE RESULTATEN** – grote hechtsterkte op dentine en glazuur



ivoclar
vivadent
passion vision innovation

www.ivoclarvivadent.com

Ivoclar Vivadent AG
Benderstr. 2 | 9494 Schaan | Liechtenstein | Tel.: +423 235 35 35 | Fax: +423 235 33 60

* Gegevens beschikbaar op aanvraag

je een goede, op maat gemaakte beschermer hebt. Daarvan is bewezen dat deze het respiratoir vermogen niet vermindert. Een op maat gemaakte beschermer heeft een optimaal draagcomfort. Dat is misschien wel belangrijker dan optimale bescherming, want als het niet lekker zit, wordt zo'n beschermer niet gedragen en dan is de bescherming natuurlijk nul.

Er zijn ook praktische bezwaren. Het is lastiger te controleren op mondbeschermers dan op scheenbeschermers. En als een speler geen mondbeschermer heeft, mag hij dan het veld niet op? Toen ik zelf coach was bij mijn kinderen, had ik wel die regel. Tenzij je een brief met toestemming van je ouders had, ging je niet het veld op zonder bitje.

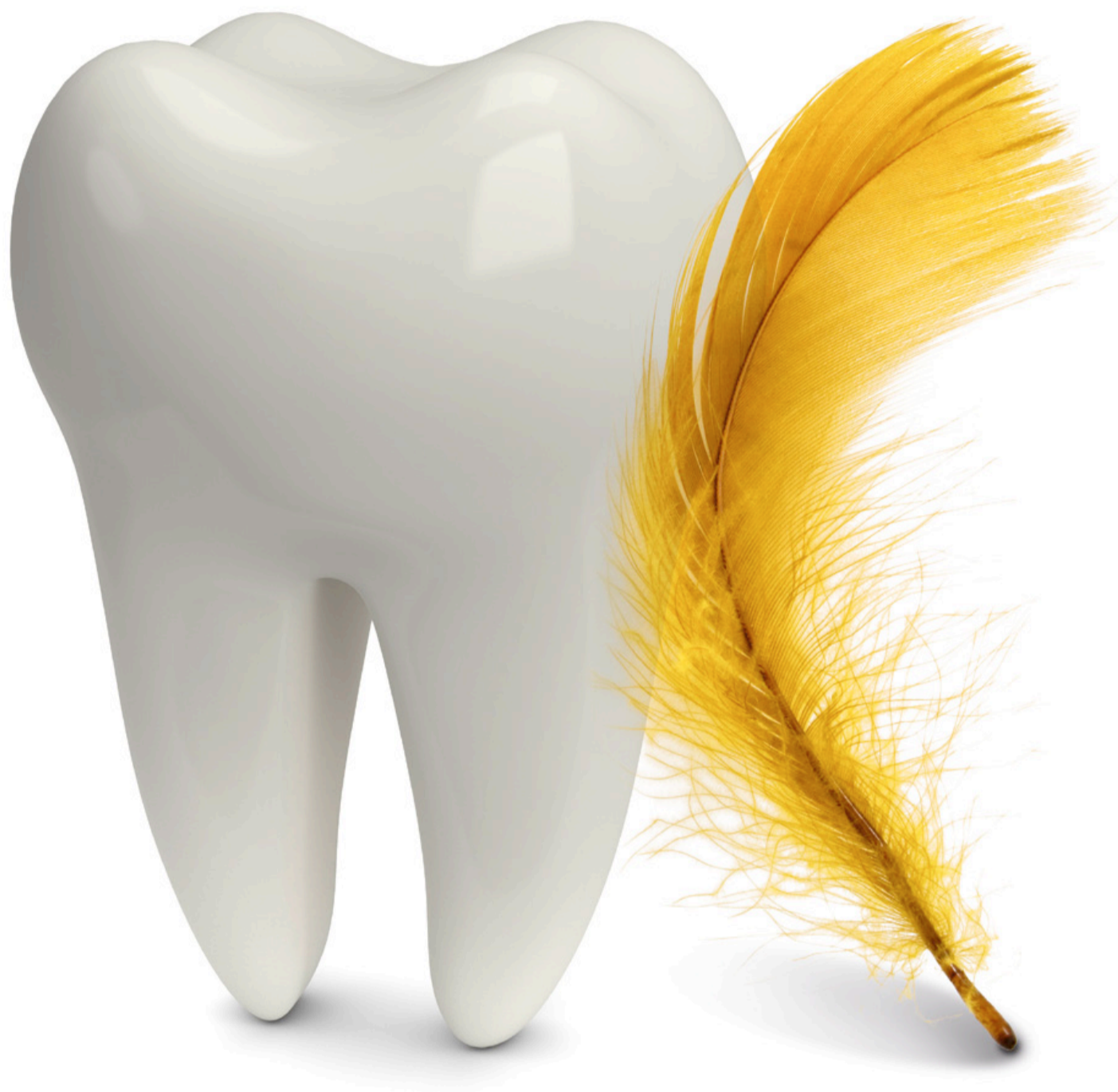Ik ben erg benieuwd wat voor advies er uit ons onderzoek gaat volgen. Vast staat dat een mondbeschermer helpt, als je het de tandarts vraagt.

“*Patiënten met tandletsel moet je direct zien*”

Welke ontwikkelingen kunnen we nog verwachten rondom tandletsel?

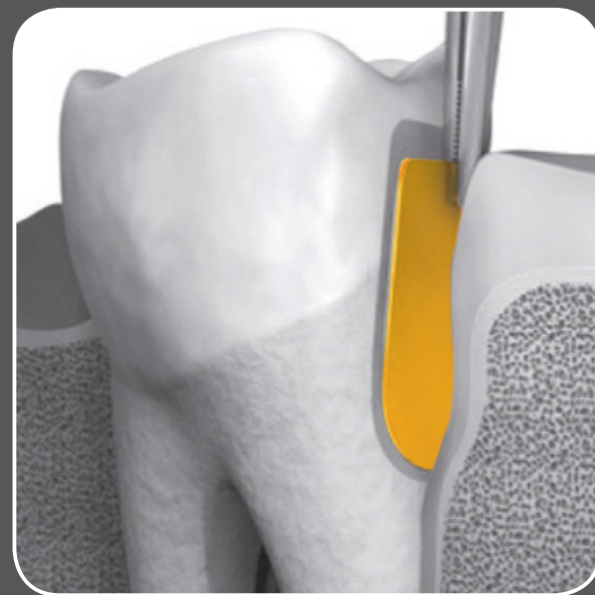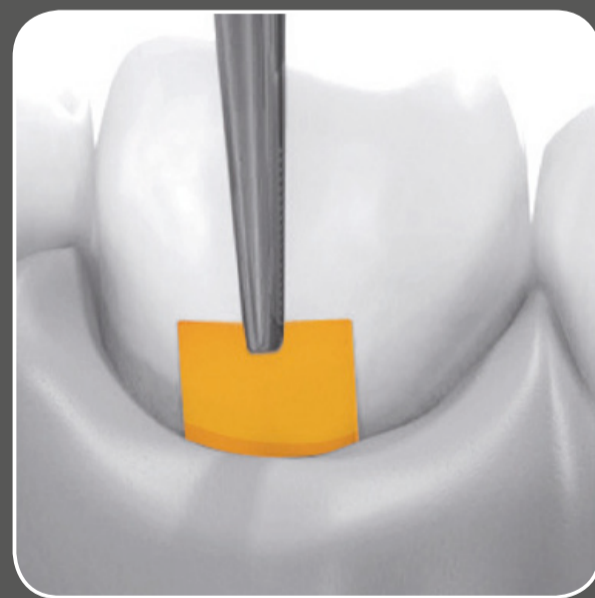
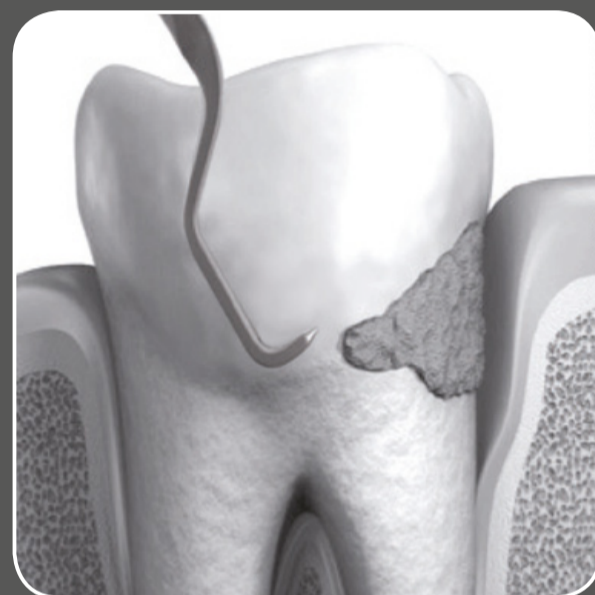Op dit moment is veel tandheelkundig onderzoek gericht op regeneratietechnieken, maar ik weet niet hoeveel dat voor tandletsel zou kunnen betekenen. Composieten worden voortdurend verbeterd en wanneer deze steeds kleurvaster worden, is er natuurlijk minder vaak een kroon nodig. Dat is wel een verbetering. Maar echt grote ontwikkelingen verwacht ik niet. Net zoals ik in de afgelopen tien jaar niet één specifieke innovatie kan aanwijzen die een sprong vooruit betekende. Het gaat heel geleidelijk, de kennis wordt steeds groter, ons inzicht veel beter. We kunnen steeds meer vormen van tandletsel herstellen en vaker voorkomen dat een element verloren gaat. Ik verwacht dat ook de toekomst een geleidelijke verbetering gaat brengen. Tandletsel zal nooit helemaal verdwijnen, want mensen zullen altijd van trapjes blijven vallen, of over tramrails fietsen... ■

Een streling voor tanden en kiezen



PerioChip®

- Gouden standaard in parodontitis behandeling = SRP + chloorhexidine
- 36% chloorhexidine
- Geen antibiotica resistentie
- Eenvoudig en snel geapliceerd



Voor uitgebreide informatie: Free Call: 0800 - 022 73 21

marjolein.stam@dexcel.com

Free Fax: 0800 - 022 74 68

Dexcel® Pharma GmbH • Carl-Zeiss-Strasse 2 • D-63755 Alzenau

PerioChip 2,5 mg dentaal insert voor parodontale pockets

2,5 mg chloorhexidine digluconaat (CHX), CHX is een breed spectrum antimicrobiële stof. Indicatie: samen met tandsteen verwijderen en tandwortel schoonmaken, geïndiceerd voor een aanvullende, antimicrobiële behandeling van matig ernstige tot ernstige chronische periodontale ziekten bij volwassenen met pocketvorming. PerioChip kan gebruikt worden als onderdeel v.e. periodontaal behandelprogramma. Contra-indicaties: overgevoeligheid voor CHX of één v.d. hulpstoffen. Waarschuwingen: gelijktijdig gebruik van geneesmiddelen die nystatine bevatten moet vermeden worden. Gebruik tijdens zwangerschap en borstvoeding: zie vak- en gebruikersinformatie. Bijwerkingen: circa één derde v.d. patiënten ondervindt bijwerkingen, meestal voorbijgaand, tijdens de eerste paar dagen na inbrengen v.d. chip. Dit kan ook een gevolg zijn v.d. mechanische plaatsing v.h. dentaal insert in de periodontale pocket of een gevolg van het verwijderen van tandsteen. De meest frequent gerapporteerde bijwerkingen zijn aandoeningen v.h. gastro-intestinaal stelsel: dentaal, gingival of orale zachte weefsel reacties die ook worden beschreven als toepassingsnevenreacties. Verdere informatie: zie vak- en gebruikersinformatie UR-geneesmiddel. Stand: 21 December 2011

Vergunningshouder:

Dexcel® Pharma GmbH, Carl-Zeiss-Strasse 2, 63755 Alzenau, Duitsland, Tel.: +49/6023/9480-0, Fax: +49/6023/9480-50



Kroon-wortelfractuur

Dit is een fragment uit hoofdstuk 4 van het in juni 2014 te verschijnen boek *Tandletsel. Diagnose en behandeling in de algemene praktijk* (Prelum, 2014). Auteur: M. Tsukiboshi. Nederlandse redactie: P.R. Wesselink.

Kroon-wortelfracturen behoren tot de lastigst behandelbare vormen van tandletsel. Conservatieve behandelplannen hiervoor zijn vaak moeilijk op te stellen. De fractuur loopt meestal subgingivaal door en dat bemoeilijkt de restauratie. In dit hoofdstuk ligt de nadruk op het belang van het herstellen van de biologische breedte door chirurgische en orthodontische extrusie.

CLASSIFICATIE EN DEFINITIE

Ongecompliceerde kroon-wortelfractuur

Ongecompliceerde kroon-wortelfracturen lopen door in glazuur, dentine en cement zonder pulpa-expositie, hoewel een bijna-expositie in de nabijheid van de pulpahoorn kan voorkomen (er is dan een roze plek aanwezig; zie afbeeldingen 4-1 en 4-2, A en B).

Doorgaans is de fractuur in cement nabij of boven de rand van het alveolaire bot gelokaliseerd en bloedt het parodontale weefsel niet of nauwelijks.^{1,2}

Gecompliceerde kroon-wortelfractuur

Een gecompliceerde kroon-wortelfractuur loopt door glazuur, dentine en cement en gaat gepaard met pulpa-expositie (zie afbeeldingen 4-1 en 4-2, C). De plaats van de fractuur in cement varieert van supracrestaal tot subcristaal van het botniveau. Doorgaans bloedt zowel het parodontale weefsel als de pulpa.^{1,2}

[..]

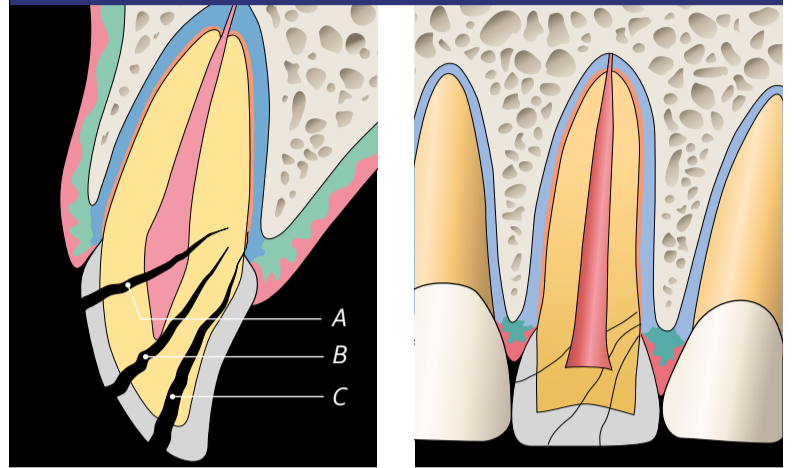
BEHANDELPROCEDURES ONGECompliceerde kroon- Wortelfractuur

De meest conservatieve behandeling bestaat uit het bevestigen van het breukstuk (afbeeldingen 4-4 en 4-5). In hoofdstuk 3 is deze procedure in detail beschreven. Bij een geringe pulpa-expositie wordt eerst een oppervlakkige pulpotomie uitgevoerd,

waarna het breukstuk wordt vastgezet. Vaak blijft het breukstuk dan aan het gebitselement vastzitten. De behandeling is uitermate techniekgevoelig, aangezien pulpectomie, pulpaoverkapping of bevelen moet worden uitgevoerd, terwijl tegelijkertijd het breukstuk op zijn plaats wordt gehouden. Het aanbrengen van rubberdam is vaak lastig. Mogelijk is het eenvoudiger om voor de bevestiging van het breukstuk gebruik te maken van vloeibare composiet.

Bij bevestiging volgens de hiervoor beschreven methode blijft er enige zorg bestaan ten aanzien van de prognose voor het element. Ik heb ruim tien jaar geleden een aantal elementen conservatief behandeld volgens deze methode. Tijdens de tien jaar durende controleperiode waren er geen complicaties. Er waren wel twee gevallen waarin na tien jaar pulpanecrose optrad en het breukstuk loskwam; één daarvan is te zien in afbeelding 4-5. De pulpanecrose is waarschijnlijk het gevolg van microlekkage doordat het breukstuk onvol-

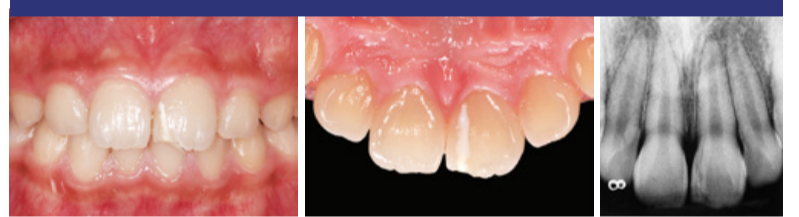Afbeeldingen 4-1 en 4-2 Classificatie van kroon-wortelfracturen.



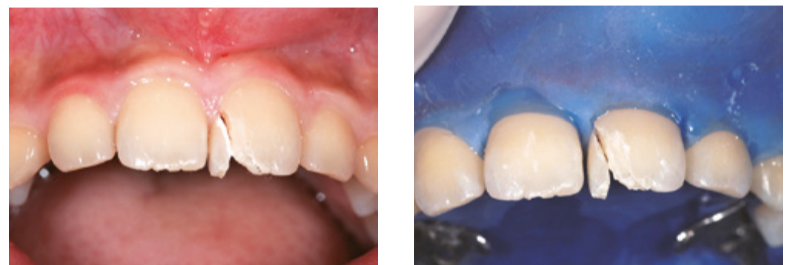Afbeelding 4-1 Classificatie van kroon-wortelfracturen volgens Tsukiboshi.² Bij kroon-wortelfracturen loopt de fractuurlijn van het glazuur tot aan het cement. Indien er geen pulpa-expositie is, wordt de fractuur ingedeeld als ongecompliceerde kroon-wortelfractuur (A en B). Isdat wel het geval, dan wordt hij geclassificeerd als een gecompliceerde kroon-wortelfractuur (C).

Afbeelding 4-2 Kroon-wortelfracturen van een posterieur element: ongecompliceerde kroon-wortelfractuur (A en B); gecompliceerde kroon-wortelfractuur (C).

Afbeelding 4-4 Behandeling van een ongecompliceerde kroon-wortelfractuur.

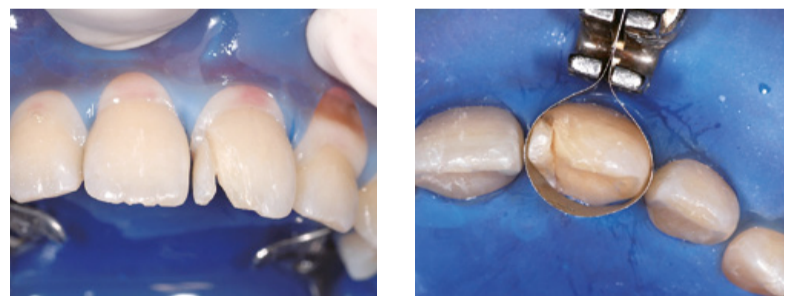


Afbeeldingen 4-4a t/m 4-4c Intraorale foto's en röntgenfoto, gemaakt tijdens het eerste bezoek van een 10-jarige jongen die van zijn fiets is gevallen. Als gevolg van het ongeval is er mesiaal een stukje van de linker centrale bovenincisief afgebroken, wat duidt op een kroon-wortelfractuur. De patiënt is naar de kliniek gekomen voor een second opinion, omdat de eerste tandarts extractie heeft geadviseerd. Het gebitselement reageert positief op de EPT.



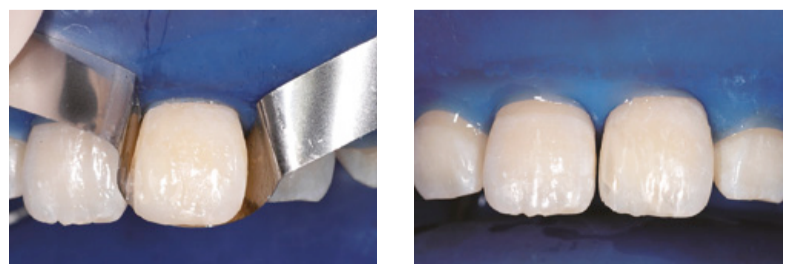
Afbeelding 4-4d Er is geen sprake van pulpa-expositie of bloedend gingivaweefsel.

Afbeelding 4-4e Situatie na lokale anesthesie en plaatsen van een rubberdam.



Afbeelding 4-4f Langs de fractuurlijn wordt een bevel aangebracht.

Afbeelding 4-4g De matrijsband wordt losjes aangebracht, waarna er wordt geëst en gehecht.



Afbeelding 4-4h Situatie direct na het bevestigen van het breukstuk aan het element met behulp van vloeibare composiet.

Afbeelding 4-4i Na het polijsten van de definitieve composietrestauratie.



Zorgeloze efficiency

Tijdelijk met gratis doseerpomp



Gratis*
doseerpomp voor
vloeibaar reinigingsmiddel
DOS K 60 t.w.v.
€ 522,- excl. BTW

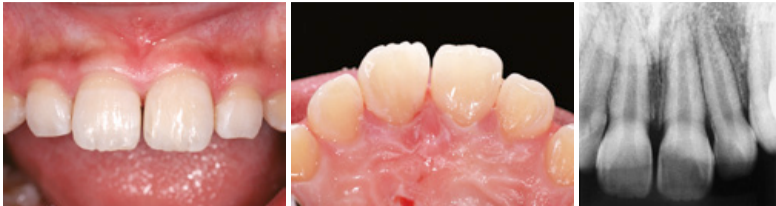Bij aankoop van een Thermo-
desinfector inclusief installatie
en in bedrijfstelling

Miele thermodesinfector voor de tandartspraktijk

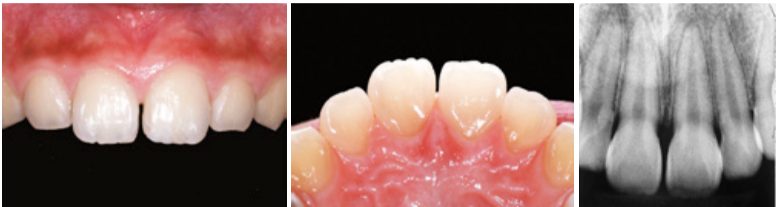
- Betrouwbare reiniging en desinfectie
- Twee beladingsniveau's voor een perfecte indeling
- Uitstekende snelle serviceorganisatie

Info: (0347) 37 88 84
www.miele-professional.nl

*Actie is geldig tot 1 September 2014

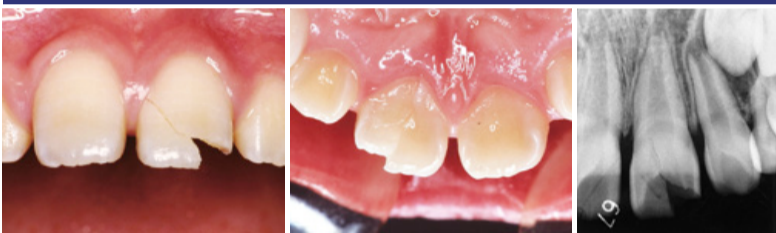

Afbeeldingen 4-4j t/m 4-4l Postoperatieve intraorale foto's en röntgenfoto.

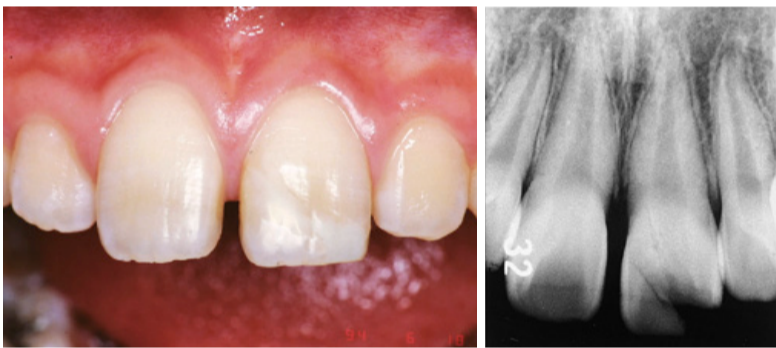

Afbeeldingen 4-4m t/m 4-4o Hetzelfde aanzicht één jaar en drie maanden na de ingreep. De genezing is normaal verlopen en het gebitselement reageert positief op de EPT.

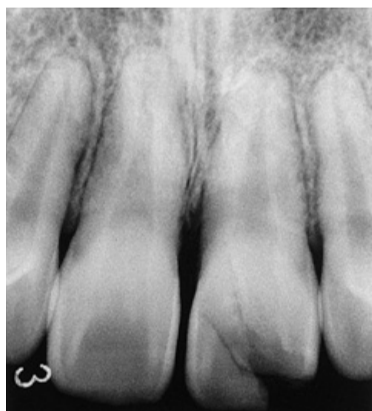
Afbeelding 4-5 Problemen bij de behandeling van een ongecompliceerde kroon-wortelfractuur.



Afbeeldingen 4-5a t/m 4-5c Intraorale foto's en röntgenfoto, gemaakt bij het eerste bezoek van een 10-jarige jongen die is gevallen, waarbij incisale gebied is getroffen. De linker centrale bovenincisief heeft een kroon-wortelfractuur. Het element reageert positief op de EPT. Het breukstuk is nog diezelfde dag bevestigd op de manier zoals weergegeven in afbeelding 4-4.

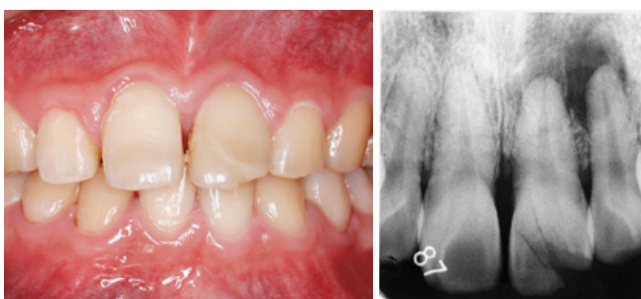


Afbeeldingen 4-5d en 4-5e Twee jaar na de ingreep is het element zonder complicaties genezen.

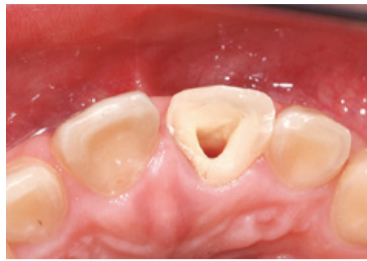

Afbeelding 4-5f De postoperatieve röntgenfoto na vijf jaar laat zien dat het element zonder complicaties is genezen.

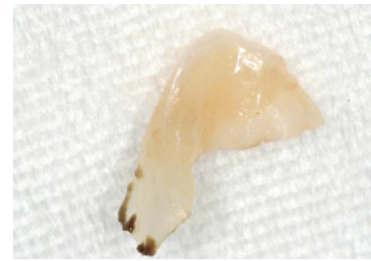
doende vastzat. De hechting van het breukstuk in het subgingivale gebied goed onderhouden is een hele uitdaging. Een ander probleem is dat door microlekkage de parodontale aanhechting verloren kan gaan (dat wil zeggen dat er een parodontale pocket ontstaat) zoals bij een parodontale aandoening. Dat kan leiden tot verticaal botverlies langs de fractuurlijn en eventueel suppuratie. Het is dus noodzakelijk om op de hoogte te zijn van deze risico's en ze voorafgaand aan de behandeling te bespreken met de patiënt. Naar mijn mening is vorenstaande procedure de aangewezen behandeling voor ongecompliceerde kroon-wortelfracturen. Te verwachten valt dat een deel van de problemen zal worden opgelost door nieuwe ontwikkelingen op het gebied van hechting. ■



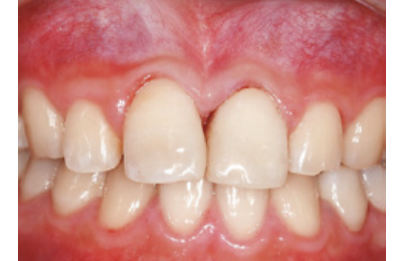Afbeeldingen 4-5g en 4-5h Tien jaar na de ingreep. De linker centrale bovenincisief vertoont pulpanecrose. Op de röntgenfoto is te zien dat de laterale incisief ernaast een periapicale laesie vertoont. Het gebitselement reageert echter positief op de EPT.



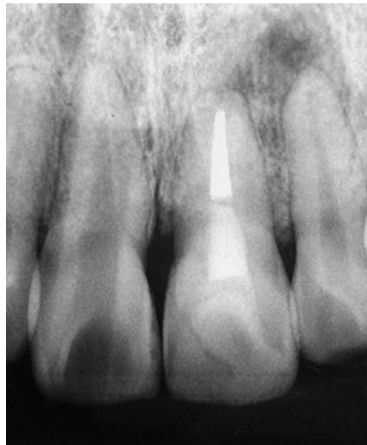Afbeelding 4-5j Tien maanden na het onderzoek tien jaar na de ingreep is er een wortelkanaalbehandeling uitgevoerd aan de linker centrale bovenincisief en heeft het breukstuk losgelaten tijdens het bleken van de kroon.



Afbeelding 4-5j Het losgeraakte breukstuk. Bij de subgingivale rand is duidelijk sprake van afzetting van tandsteen.



Afbeelding 4-5k Nadat het breukstuk opnieuw is bevestigd, is het tandweefsel in het diepgelegen subgingivale gebied (het gebied waar tandsteen was afgezet) verwijderd en opnieuw bevestigd.



Afbeelding 4-5l Röntgenfoto na bevestiging van het breukstuk. De periapicale radiolucentie bij de linker laterale bovenincisief is duidelijk kleiner.

Tandletsel

Diagnose en behandeling in de algemene praktijk



Auteur: dr. M. Tsukiboshi
Nederlandse redactie: em. prof. dr. P.R. Wesselink
Illustraties: met honderden klinische afbeeldingen, röntgenfoto's en tekeningen
Verwacht: juni 2014 | **Prijs:** € 75,-
ISBN 9789085621294

 Geneeskundeboek.nl



SOLID DENTAL

Over Solid Dental

Solid Dental heeft de activiteiten overgenomen van Solid Benelux BV. Solid Dental biedt u compatibele versies van de meest gebruikte implantaten in de Benelux tegen gunstige prijzen, goedgekeurd door FDA en CE-gecertificeerd.

Naast dit prijsvoordeel hebben onze implantaten bovendien als pluspunt, dat ze innovatief verbeterd zijn. U kunt uw huidige processen handhaven en uw bestaande instrumentarium blijven gebruiken. Investerings zijn niet nodig.

De voordelen op een rijtje

- Chirurgisch 100% compatible
- Prothetisch 100% compatible
- Levenslange garantie
- Mount free plaatsen
- Kleur gecodeerd
- Incl. cover screw 1mm
- Incl. healing abutment 3mm
- FDA & CE gecertificeerd

Interesse?

T +31(0) 294 23 21 68 | www.soliddental.eu



Conus 12™
Astra Compatible



Internal Hex™
Zimmer Compatible



Trilobe™
Nobel Compatible



One-stage™
Straumann Compatible



Bio-Max™
NobelActive® Compatible