



ΕΑΤΑ
Ελληνική Ακαδημία Τεχνητής Αιχμής



ΜΗΡΩΜΕΝΟ
ΤΕΛΟΣ
Ταχυδρομικό
Κ.Α.Ε.Π. Α.Ο.
Αρ. Πρωτ. Αδείας
4830

ΕΝΤΥΠΟ ΚΛΕΙΣΤΟ ΑΡ. ΑΔΕΙΑΣ 2054/2006 ΚΕΜΠ.Α.Ο.

DENTAL TRIBUNE

The World's Dental Newspaper | Greek Edition

30 χρόνια
ΕΠΕΣΕ

ΕΛΛΑΔΑ, ΑΠΡΙΛΙΟΣ - ΜΑΪΟΣ - ΙΟΥΝΙΟΣ 2012

www.dental-tribune.gr

Συνδεθείτε
τώρα

ΤΟΜΟΣ 8, ΤΕΥΧΟΣ 41

Εν Συντομία

Το τζελ ανάπλασης των οδοντικών ιστών

Θα μπορούσε άραγε αυτό το τζελ να είναι η μεγαλύτερη οδοντιατρική ανακάλυψη και εξέλιξη από την εφαρμογή του φθορίου; Είναι πιθανό σύντομα οι οδοντίατροι να εγκαταλείψουν τον παραδοσιακό οδοντιατρικό τροχό με βάση αυτό το υλικό. Πρόκειται για ένα νέο πεπτιδίο ενσωματωμένο σε ένα μαλακό τζελ ή σε ένα λεπτό εύκαμπτο φιλμ που τοποθετείται δίπλα σε μία τερηδονισμένη κοιλότητα και ενεργοποιείται τα κύτταρα στο εσωτερικό του δοντιού ώστε να αναπλαστούν σε 1 περίπου μήνα σύμφωνα με μία καινούργια μελέτη. Αυτή η τεχνολογία είναι η πρώτη του είδους και αυτό το νέο τζελ ή λεπτό φιλμ μπορεί να εξαλείψει την ανάγκη καθαρισμού και έμφραξης τερηδονισμένων κοιλοτήτων ή τροχισμού μέχρι το βάθος του ριζικού σωλήνα ενός δοντιού με φλεγμονή. Για να δοκιμάσουν αυτή τη θεωρητική αρχή, οι Γάλλοι επιστήμονες, χρησιμοποίησαν ένα τέτοιο υλικό σε μορφή τζελ ή φιλμ που περιείχαν το πεπτιδίο, σε τερηδονισμένες κοιλότητες πειραματόζωων και σύμφωνα με τις διαπιστώσεις τους, μετά 1 μήνα περίπου οι τερηδόνες είχαν εξαφανιστεί. Οι ειδικοί προειδοποιούν ότι αυτό το φιλμ ή τζελ κάνει μόνο θεραπευτική αποκατάσταση των τερηδονισμένων κοιλοτήτων αλλά δε μπορεί να λειτουργήσει προληπτικά για την αποφυγή των τερηδονισμών. Οι άνθρωποι θα συνεχίσουν να βουρτσίζουν τα δόντια τους και να χρησιμοποιούν οδοντικό νήμα και στοματοπλύγματα για να αποφύγουν τον αρχικό σχηματισμό τερηδονισμών. Εν τω μεταξύ δεν πρέπει και οι ασθενείς να παραβλέπουν τη στοματική τους υγιεινή. Θα πρέπει να ολοκληρωθούν πολλές και αξιόπιστες κλινικές μελέτες και με διάρκεια αρκετών ετών προτού αυτό το τζελ που περιέχει το «μαγικό πεπτιδίο-MSH» να μπορεί να διατεθεί ελεύθερα για τη θεραπεία της τερηδόνας σε ανθρώπους.

ΠΗΓΗ: DTI United Kingdom Edition, 27 Σεπτεμβρίου- 3 Οκτωβρίου 2010

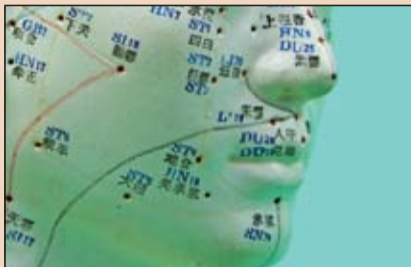
www.dental-tribune.gr

Hu-Friedy

ΜΗΤΣΗΣ ΙΩΑΝΝΗΣ & ΣΙΑ Ο.Ε.

Τηλ.: 210 - 7649760 - Fax: 210 - 7649761
e-mail: ipmdent@acci.gr - www.hu-friedy.eu

Τάσεις & Εφαρμογές



Σύγκλιση/Κροταφογναθική διάρθρωση και συστηματική υγεία

Μεταξύ άλλων δεδομένων, έχει βρεθεί πως οι βλάβες σε μασητήριους μύες ή οδοντοφατνιακούς συνδέσμους μπορούν να διαταράξουν την οπτική σταθερότητα και έτσι να προκαλέσουν ανισορροπία στην θέση.

⇒ σελίδα 33

Πρακτικά Θέματα



Κριτήρια και προϋποθέσεις για απόσυρση από την επαγγελματική δράση

Αν πλησιάζετε τη στιγμή που θα συνταξιοδοτηθείτε και σας αρέσει πράγματι η Οδοντιατρική, υπάρχει τρόπος να είστε ακόμη επαγγελματικά ενεργοί και να βρίσκεστε σε ένα περιβάλλον που είναι πολύ λιγότερο πιεστικό σε σχέση με το δικό σας ιατρείο.

⇒ σελίδα 2

Κλινικά Θέματα



Η λειτουργική αισθητική ζώνη του στόματος

Ο καθοριστικός παράγοντας για τη σχεδίαση ενός αισθητικά άρτιου χαμόγελου

⇒ σελίδα 12

Αφαίρεση σπασμένων ενδοδοντικών εργαλείων- Αναφορά περιστατικών

Rafaël Michiels, Βέλγιο

Ηθραύση των εργαλείων αποτελεί μία πρόκληση-πρόβλημα για κάθε γιατρό στην ενδοδοντική πράξη. Η δυσκολία αφαίρεσης αυτών των εργαλείων μπορεί να είναι από εντυπωσιακά εύκολη μέχρι τελείως αδύνατη.

Η κλινική έκβαση των περιπτώσεων με σπασμένα εργαλεία εξαρτάται από αρκετούς παράγοντες όπως η θέση του εργαλείου μέσα στο ριζικό σωλήνα, ο τύπος του υλικού, το μέγεθος του εργαλείου και η ανατομία του ριζικού σωλήνα.

Η αποτυχία αφαίρεσης του σπασμένου εργαλείου δε σημαίνει αυτόματα και αποτυχία της περίπτωσης. Μπορεί κανείς να επιχειρήσει την παράκαμψη του εργαλείου, να επιλέξει μία χειρουργική προσέγγιση ή και ακόμη να περιμένει «βλέποντας και κάνοντας». Εν τούτοις, αν έχουμε υπόψη ότι αν δεν επιχειρήσουμε να κάνουμε κάτι δε θα κερδίσουμε και τίποτα, τότε πρέπει τουλάχιστον να δοκιμάσουμε να αφαιρέσουμε το σπασμένο εργαλείο.

Περιστατικό 1

Μία ασθενής 27 ετών παραπέμφθηκε στο ιατρείο μας. Η ασθενής είχε κάποια ήπια κλινικά συμπτώματα στο δόντι 46 λόγω ακρορριζικής περιοδοντίτιδας. Ο συνάδελφος που την παρέπεμψε της είχε πει ότι υπήρχε ένα

Κύπρος
28-29/09/12

ΔΙΕΘΝΕΣ ΣΥΝΕΔΡΙΟ

ΕΜΦΥΤΕΥΜΑΤΟΛΟΓΙΑΣ ΚΑΙ
ΑΙΣΘΗΤΙΚΗΣ ΟΔΟΝΤΙΑΤΡΙΚΗΣ

ΟΜΙΛΗΤΕΣ

OLIVER BRIX

Γερμανία

DANIEL EDELHOFF

Γερμανία

EGON EUWE

Ιταλία

VASILIOS KAITSAΣ

Ιταλία

ANGELO PUTIGNANO

Ιταλία

ISTVAN URBAN

Ουγγαρία

ΓΙΩΡΓΟΣ ΓΟΥΜΕΝΟΣ

Ελλάδα

ΠΑΝΟΣ ΜΠΙΑΖΟΣ

Ελλάδα

ΣΤΑΥΡΟΣ ΠΕΛΕΚΑΝΟΣ

Ελλάδα

ΙΛΕΙΑ ΡΟΥΣΣΟΥ

Ελλάδα

Hilton Park Nicosia

Λεωφόρος Γρίθα Διγενή

Λευκωσία 1507, Κύπρος

Web: nicosia.hilton.com

Πληροφορίες / Εγγραφές για την Ελλάδα:

Omnicongresses

Tel: +30 210 222 2637 +30 210 213 2084

info@omnicongresses.gr

www.omnicongresses.gr www.omnipress.gr

ΔΙΟΡΓΑΝΩΣΗ

FIDENTALMED Ltd

ΧΟΡΗΓΟΙ

ivoclar vivadent

DENSPLY FRIDENT

Hu-Friedy

How the best perform

W5H

Smile

ΧΟΡΗΓΟΣ ΕΠΙΚΟΙΝΩΝΙΑΣ

→ DT σελίδα 5

Κριτήρια και προϋποθέσεις για απόσυρση από την επαγγελματική δράση

Stephen Safran, DDS

Ας πάρουμε το σενάριο ενός οδοντίατρου που αποφοίτησε το 1965 από το Πανεπιστήμιο και εργάστηκε συνεχώς μέχρι το 2000 σαν ιδιώτης γιατρός. Το 2000 ήταν 58 ετών και άρχισε πλέον να

σκέπτεται την απόσυρση-συνταξιοδότησή του από την ενεργό επαγγελματική δράση, δηλαδή σε μία ηλικία που συνήθως σκέπτονται οι περισσότεροι άνθρωποι κάτι τέτοιο. Η επαγγελματική του ασφάλιση του χορηγούσε σύ-

νταξη σε ηλικία 62 ετών και ο μέσος όρος ζωής των ανδρών με αυτές τις προϋποθέσεις ήταν περίπου 70 ετών.

Ο πατέρας του είχε πεθάνει περίπου σ' αυτή την ηλικία και το ίδιο συνέβη και με τους γονείς των πε-

ρισσότερων φίλων ή γνωστών. Συνεπώς μπορούσε να σκεφτεί ότι έχει μπροστά του, από στατιστική άποψη, τουλάχιστον 10 χρόνια για να απολαύσει πραγματικά την υπόλοιπη ζωή του.

Όταν κάποιος αγαπά το επάγγελμά του

Αυτός ο άνθρωπος ήταν ένας από τους λίγους οδοντίατρους που πραγματικά αγαπούν το επάγγελμά τους. Ο λόγος που συνταξιοδοτήθηκε το 2000 ήταν η σύζυγός του που είχε προσβληθεί από καρκίνο του μαστού και ταλαιπωρείτο επί 13 χρόνια από αυτή τη νόσο. Έτσι ήθελε να είναι συνεχώς δίπλα της και να της συμπαρασταθεί μέχρι το θάνατό της, κάτι που συνέβη το 2003.

Μετά το θάνατό της ήταν οικονομικά καλυμμένος για να ζει χωρίς να εργάζεται αλλά ουσιαστικά δεν είχε σκεφτεί τι θα μπορούσε να κάνει όταν ήταν μόνος και είχε τόσο πολύ ελεύθερο χρόνο στη διάθεσή του. Επί 2 χρόνια ήταν πραγματικά ένα ράκος. Έχασε πολλά κιλά επειδή δεν τον ενδιέφερε η διατροφή του και μάλιστα να σβήσει τελείως αυτά τα χρόνια από τη μνήμη του. Τότε ο αδελφός του και ένας αγαπημένος φίλος του τον έπεισαν να ανανεώσει την άδεια άσκησης του οδοντιατρικού του επαγγέλματος και να επανέλθει στον κόσμο της πραγματικής εργασίας.

Αυτό δεν ήταν καθόλου εύκολο αλλά κατάφερε τελικά να αναδιοργανώσει τη σχεδόν διαλυμένη ζωή του. Γνώρισε μία γυναίκα με την οποία δημιούργησε μία ουσιαστική σχέση ζωής σε επαγγελματικό και προσωπικό επίπεδο και μοιλονότι αυτή η νέα σχέση δε μπορούσε ποτέ να συγκριθεί με τα πολλά χρόνια γνωριμίας και συμβίωσης με τη σύζυγό του, πράγματι είναι κάπως ελκυστικό αλλά και ρομαντικό να έχει πάλι κάποιος ένα σύντροφο δίπλα του. Το αποτέλε-

σμα από την ανανέωση της άδειας άσκησης του οδοντιατρικού επαγγέλματος ήταν η συνεργασία του τα τελευταία 2 χρόνια σαν οδοντίατρου με ένα μεγάλο ίδρυμα νοσηλείας ηλικιωμένων και προβληματικών ατόμων. Αυτή η εργασία του έδωσε ένα ουσιαστικό λόγο ύπαρξης και συνέχισης της ζωής του και παράλληλα τη δυνατότητα να εργάζεται σε ένα περιβάλλον χωρίς εντάσεις, έχοντας παράλληλα και ένα εισόδημα.

Άραγε πρέπει να αποσυρθείτε από το επάγγελμά σας;

Η απάντηση σ' αυτό το ερώτημα είναι φυσικά όχι, δηλαδή δεν είναι απαραίτητο ούτε επιβάλλεται να συνταξιοδοτηθείτε. Αν πράγματι απολαμβάνετε το οδοντιατρικό σας επάγγελμα αλλά δε θέλετε να έχετε πολύ στρες στη ζωή σας, συνιστούμε να ξανασκεφτείτε την απόφασή σας για πλήρη απόσυρση από την οδοντιατρική δράση. Εκτός αυτού γιατί άραγε πρέπει να εγκαταλείψετε κάτι που πραγματικά απολαμβάνετε όπως το επάγγελμά σας;

Προσωπικά δεν τρέφω ιδιαίτερη υπόληψη και εκτίμηση για κάποιο γιατρό ή οδοντίατρο που εργάζεται σε ιδρύματα μακροχρόνιας νοσηλείας ηλικιωμένων ή προβληματικών ατόμων. Με βάση τη δική μου πιθανόν λανθασμένη αντίληψη πιστεύω ότι αυτοί οι γιατροί δε μπορούν να δημιουργήσουν συνθήκες καλής επαγγελματικής αποκατάστασης στον ιδιωτικό τομέα και έτσι γι' αυτόν τον λόγο πρέπει να εργάζονται σε κάποιο ίδρυμα ή Νοσοκομείο. Με βάση την ίδια αντίληψη πάλι, αυτοί οι συνάδελφοι δεν έχουν επαγγελματική και προσωπική αυτοπεποίθη-

| International Imprint | |
|---------------------------------------------------------------------------------------------------------------------------------------------------------------------------------------------------------------------------------------------------------------------------------------------------------------------------------------------------------------------------------------------------------------------------------------------------------------------------------------------------------------------------------------------------------------------------------------------------------------------------------------------------------------------------------------------------------------------------------------------------------------------------------------------------------------------|--------------------------------------------------------------------------------------------------------------------------------------------------------------------------------------------------------------------------------------------------------------------------------------------------------------------------------------------------------------------------------------------------------------------------------------------------------------------------------------------------------------------------------------------------------------------------------------------------------------------------|
| Licensing by Dental Tribune International | Publisher Torsten Oemus |
| <p><i>Group Editor</i></p> <p>Daniel Zimmermann newsroom@dental-tribune.com +4934148474107</p> <p><i>Editorial Assistant</i></p> <p>Yvonne Bachmann</p> | <p><i>Editors</i></p> <p>Claudia Salwiczek</p> <p><i>Copy editors</i></p> <p>Sabrina Raaff Hans Motschmann</p> |
| <p>International Editorial Board</p> <p>Dr Nasser Barghi, USA – Ceramics Dr Karl Behr, Germany – Endodontics Dr George Freedman, Canada – Aesthetics Dr Howard Glazer, USA – Cariology Prof Dr I. Krejci, Switzerland – Conservative Dentistry Dr Edward Lynch, Ireland – Restorative Dr Ziv Mazor, Israel – Implantology Prof Dr Georg Meyer, Germany – Restorative Prof Dr Rudolph Slavicek, Austria – Function Dr Marius Steigmann, Germany – Implantology</p> | <p><i>Publisher/President/CEO</i> Torsten Oemus <i>Sales & Marketing</i> Peter Witteczek, Matthias Diessner, Vera Baptist <i>Director of Finance & Controlling</i> Dan Wunderlich <i>Marketing & Sales Services</i> Nadine Parczyk <i>License Inquiries</i> Jörg Warschat <i>Accounting</i> Manuela Hunger <i>Business Development Manager</i> Bernhard Moldenhauer <i>Executive Producer</i> Gernot Meyer</p> |
| <p>© 2010, Dental Tribune International GmbH. All rights reserved. Απαγορεύεται η αναδημοσίευση όλου ή μέρους της ύλης του περιοδικού χωρίς την γραπτή άδεια του εκδότη. Το Dental Tribune καταβάλει κάθε δυνατή προσπάθεια για να παρουσιάσει με ακρίβεια τα κλινικά δεδομένα και τα στοιχεία για τα νέα προϊόντα των διαφόρων κατασκευαστών, αλλά δεν αναλαμβάνει την ευθύνη για την αξιοπιστία αυτών των στοιχείων ή για τυχόν τυπογραφικά λάθη. Επίσης, οι εκδότες δεν φέρουν καμία ευθύνη όσον αφορά τις ονομασίες των προϊόντων ή τις δυνατότητες τους ή αυτά που αναφέρονται από τις διαφημιστικές εταιρείες. Οι απόψεις που εκφράζονται από τους συγγραφείς των διαφόρων άρθρων αντιπροσωπεύουν μόνον τους ίδιους και δεν εκφράζουν απαραίτητα και τις απόψεις του Dental Tribune International</p> | <p><i>Dental Tribune International</i> Holbeinstr. 29, 04229 Leipzig, Germany Tel.: +49 341 4 84 74 302 Fax: +49 341 4 84 74 173 Internet: www.dental-tribune.com E-mail: info@dental-tribune.com</p> <p>Regional Offices</p> <p><i>Asia Pacific</i> Dental Tribune Asia Pacific Limited Room A, 20/F, Harvard Commercial Building, 111 Thomson Road, Wanchai, Hong Kong Tel.: +852 3113 6177 Fax: +8523113 6199</p> <p><i>The Americas</i> Dental Tribune America 116 West 23rd Street, Ste. 500, New York, NY 10011, USA Tel.: +1 212 244 7181 Fax: +1 212 224 7185</p> |
| <p>Ελληνική έκδοση</p> <p><i>Ιδιοκτήτης</i> Δημήτρης Γ. Ρούσσης Νεάπολη Αργινίου, Τ.Κ. 30100 <i>Τηλέφωνο</i> +30 210 2222637 - +30 6972036900 <i>E-mail</i> info@omnipress.gr <i>Internet</i> www.dental-tribune.gr <i>Κωδικός</i> 01-7656 <i>Εμβάσμα συνδρομών</i> ΕΘΝΙΚΗ ΤΡΑΠΕΖΑ 179/44015225 ALPHA BANK 218/00-2002-000-260</p> | <p><i>Εκδότης-Διευθυντής</i> Δημήτρης Γ. Ρούσσης <i>Διεύθυνση - Σύνταξη</i> Δημήτρης Αρ. Αλεξόπουλος <i>Επιμέλεια ύλης</i> Ευάγγελος Καινούργιος <i>Ειδικό Συνεργάτες</i> Κατερίνα Σπυροπούλου Αριστείδης Αλεξόπουλος <i>Διαφημίσεις</i> Δημήτρης Ρούσσης <i>Art Director</i> Μαρία Σιδερή <i>Υπεύθυνη</i> Αναγνωστάκη Κωνσταντίνα <i>Επιμέλεια τεύχους</i> Ariagraf & ΣΙΑ ΕΕ, Γραφικές Τέχνες <i>Εκτύπωση</i> Ανθέων 72, 124 61 Χαϊδάρι, τηλ: 210 5822130</p> |
| επισκευθείτε μας : www.dental-tribune.gr | |

SR PHONARES®

ΣΥΓΧΡΟΝΑ ΑΡΙΣΤΟΥΡΓΗΜΑΤΑ

Μία σειρά προσθίων δοντιών,
δύο σειρές οπισθίων δοντιών,
ένα όνομα:

SR PHONARES®

Τα δόντια οδοντοστοιχιών που
κατασκευάστηκαν για επιεμφυτευ-
ματικές προσθετικές αποκαταστάσεις.

- Εντυπωσιακή αισθητική ποιότητα.
- Ποικιλία σχεδίων κατάλληλα για την ηλικία και τα εξατομικευμένα χαρακτηριστικά του ασθενή.
- Βολικά και εύκολα στη χρήση.

Η νέα
γενιά
δοντιών

Θα θέλατε περισσότερες πληροφορίες;
Επικοινωνήστε με τους εξειδικευμένους αντιπρόσωπους.

www.ivoclarvivadent.com

IvoclarVivadent AG
Bendererstr. 2 / FL 9494 Schaan Liechtenstein / τηλ: 00423 235 35 35 / fax: 00423 235 33 60

Επίσημοι διανομείς:
Ελλάδα:

• **Dental Vision ΕΠΕ** / Μιχαλακοπούλου 125 / 115 27 Αθήνα / τηλ: 210 77 55 900 / Θεσσαλονίκη τηλ: 2310 253 800 / www.dentalvision.gr
• **SADENT ΑΕΒΕ** / 17^{ος} Νοεμβρίου 4 / 151 27 Μελίσια / τηλ: 210 80 49 493 / Τετραπόλεως 4-8 / 115 27 Αθήνα / τηλ: 210 77 77 608
Θεσσαλονίκη: τηλ: 2310 968 799 / Θεσσαλία: τηλ: 2410 549168 / www.sadent.com

Κύπρου:

• **dentalcon trading ltd.** / PO Box 27245 / 1643 Λευκωσία / τηλ: +357 22 466 000 / www.dentalcon.com.cy

ivoclar
vivadent
passion vision innovation

← DT σελίδα 2

ση και ίσως δεν είναι και επαρκείς επιστημονικά.

Επίσης πιστεύω ότι αυτοί οι άνθρωποι δε μπορούν να δημιουργήσουν ένα επιτυχημένο ιατρείο και προτιμούν να εργάζονται 1 ή 2 ημέρες την εβδομάδα στο ιατρείο τους μέχρι να μπορέσουν να αποκτήσουν επαρκή αριθμό ασθενών-πελατών για να ασχοληθούν αποκλειστικά με το δικό τους ιατρείο. Ίσως αυτές οι περιορισμένες εμπειρίες αντιλήψεις μου να ισχύουν για μερικούς ανθρώπους αλλά τώρα, εξετάζοντας το σενάριο που προαναφέραμε διαπιστώνω πόσο λάθος ήταν να σκέπτομαι με αυτό τον τρόπο δεδομένου ότι αυτό το υποθετικό

σενάριο αφορά εμένα τον ίδιο. Εργαζόμενος σαν συνεργάτης οδοντίατρος σ' αυτό το ίδρυμα δεν εγκατέλειψα ούτε αποξενώθηκα από όλες τις ικανότητες και γνώσεις που είχα αποκτήσει μετά από τόσα χρόνια ιδιωτικής άσκησης του επαγγέλματός μου, δηλαδή την κλινική διάγνωση, τις επεμβάσεις, τις προσθετικές εργασίες και όλες τις σχετικές οδοντιατρικές δραστηριότητες. Αντίθετα, στη νέα μου θέση μπορώ να συμμετέχω σε συναντήσεις επαγγελματικές και επιστημονικές με τους γιατρούς και τους νοσηλευτές αυτού του ιδρύματος και επίσης καλούμαι από τους γιατρούς να κάνω διάγνωση για νόσους της στοματικής κοιλότητας αλλά και

να τους ενημερώσω γι' αυτές τις νόσους. Εργαζόμενος σ' αυτά τα ιδρύματα μακροχρόνιας περίθαλψης και νοσηλείας μπορεί ένας γιατρός να αποφύγει αυτό που λέμε «βίαια συνταξιοδότηση». Το σφάλμα μου, που πιστεύω ότι εσείς δε θα κάνετε, είναι ότι δεν είχα ουσιαστικά προγραμματίσει τι θα έκανα μετά τη συνταξιοδότησή μου και μετά το ότι παρέμεινα μόνος μου στη ζωή χάνοντας τη σύζυγό μου. Ήμουν συνεπής στις ασφαλιστικές μου υποχρεώσεις, συμμετείχα σε ένα ισόβιο ασφαλιστικό πρόγραμμα, είχα καλή ασφάλεια υγείας και τα παιδιά μου είχαν μεγαλώσει και είχαν περάσει από την ηλικία των σπουδών που χρειαζόνταν αρκετά έξο-

δα. Πιστεύω πως αν είχα διατηρήσει το ιατρείο μου δε θα είχα αισθανθεί τόσο μόνος αλλά σίγουρα θα περνούσα δύσκολα μερικά χρόνια μετά το θάνατο της συζύγου μου. Μετά το θάνατο της, χρειαζόμουν την αίσθηση ότι κάποιος ή κάποιος με χρειάζεται. Χρειαζόμουν την αίσθηση ότι έκανα κάτι σημαντικό όπως όταν είχα το ιδιωτικό μου ιατρείο, δηλαδή χρειαζόμουν μία ατομική και συναισθηματική ταυτότητα. Τώρα πλέον πιστεύω πως έχει εξασφαλίσει το καλύτερο δυνατό για την περίπτωση μου. Συνεργάζομαι με το επιστημονικό προσωπικό και παρακολουθώ τους τροφίμους αυτού του ιδρύματος, τους μιλώ και τους συμβουλεύω και παράλληλα μπορώ να

παίρω από αυτούς την ανεκτίμητη αίσθηση της συντροφικότητας και της προσωπικής και επαγγελματικής εκτίμησης.

Αν πλησιάζετε τη στιγμή που θα συνταξιοδοτηθείτε και σας αρέσει πράγματι η Οδοντιατρική, υπάρχει τρόπος να είστε ακόμη επαγγελματικά ενεργοί και να βρίσκεστε σε ένα περιβάλλον που είναι πολύ λιγότερο πιεστικό σε σχέση με το δικό σας ιατρείο. Υπάρχουν αρκετά τέτοια ιδρύματα και εγκαταστάσεις μακροχρόνιας περίθαλψης και νοσηλείας και καθώς η μεταπολεμική γενιά φτάνει σε ηλικία συνταξιοδότησης, η απασχόληση σε τέτοιους φορείς φαίνεται να γίνεται όλο και πιο συχνή αλλά και να υπάρχουν πολλές τέτοιες θέσεις εργασίας για προσωπικό επιστημόνων υγείας. Είναι βέβαιο ότι και η Οδοντιατρική έχει επηρεαστεί από τις δύσκολες σημερινές συνθήκες της οικονομικής ύφεσης. Σίγουρα οι ασθενείς ίσως να μην κάνουν επιλεκτικές οδοντιατρικές εργασίες όπως η Αισθητική Οδοντιατρική αλλά είναι επίσης βέβαιο ότι η καθημερινή απαραίτητη οδοντιατρική φροντίδα θα είναι πάντοτε μία σταθερή ανάγκη για τους ανθρώπους και αυτή δε μπορεί να προσφερθεί από κανέναν άλλο παρά μόνο από τον οδοντίατρο.

Αυτό το έχουν συνειδητοποιήσει όλοι όσοι κάποτε είχαν ένα ενοχλητικό πονόδοντο, δηλαδή σχεδόν όλοι οι άνθρωποι.

Συνεπώς ας επανέλθουμε στο ερώτημα: «άραγε πρέπει ή όχι να συνταξιοδοτηθεί ένας οδοντίατρος;» Αν πραγματικά αγαπάτε και απολαμβάνετε την Οδοντιατρική υπάρχει μία εναλλακτική λύση να συνεχίσετε την άσκησή της αναζητώντας εργασία σε τέτοια ιδρύματα, ιδιωτικού, δημόσιου ή φιλανθρωπικού χαρακτήρα. Θα διαπιστώσετε ότι παίρνοντας τη θέση του επιστημονικού συμβούλου οδοντίατρο σε τέτοια ιδρύματα κατά τη λεγόμενη περίοδο της συνταξιοδότησής σας θα νιώσετε πολύ πιο ικανοποιημένοι από όσο και οι ίδιοι μπορείτε να φανταστείτε.

Αναδημοσίευση από το περιοδικό

Dental Tribune International,

Νοέμβριος 2009

Ο υδράργυρος έχει σχέση με τη νόσο Αλτσχάιμερ σύμφωνα με πρόσφατα δεδομένα

Από το Επιστημονικό Τμήμα του DTI

Οι οδοντιατρικοί ασθενείς με εμφράξεις αμαλγάματος έχουν μεγαλύτερες πιθανότητες να υποστούν γεροντική άνοια του τύπου Αλτσχάιμερ. Σε μία μελέτη που δημοσιεύθηκε πρόσφατα ερευνητές από τα Πανεπιστήμια της Βοστώνης, του Φράμπουργκ και της Φρανκφούρτης υποστηρίζουν ότι τα συμπτώματα αυτής της πάθησης αναπαράγονται ή επιταχύνονται όταν οι ιστοί του εγκεφάλου εκτίθενται στον ανόργανο υδράργυρο που είναι το βασικό συστατικό του αμαλγάματος.

Προηγούμενες μελέτες με έκθεση ανθρώπων σε χαμηλές δόσεις όπως είναι οι οδοντίατροι και οι συνεργάτες τους στο ιατρείο έδειξαν ότι η έκθεση στον υδράργυρο συνδέεται με μακροπρόθεσμες νευρολογικές ή ψυχολογικές βλάβες. Αυτή η νεότερη μελέτη είναι μία από τις πρώτες που δείχνουν μία συστηματική σχέση μεταξύ προβλημάτων μνήμης και αυξημένων επιπέδων υδραργύρου που βρέθηκαν σε ασθενείς με Αλτσχάιμερ.

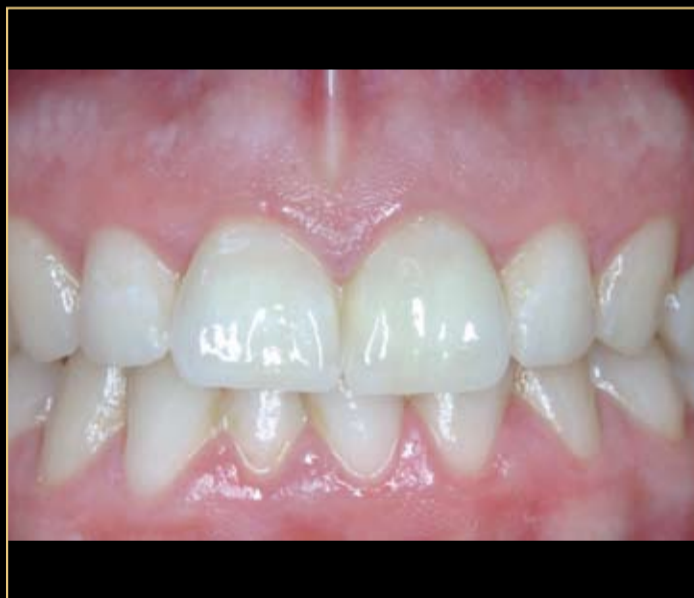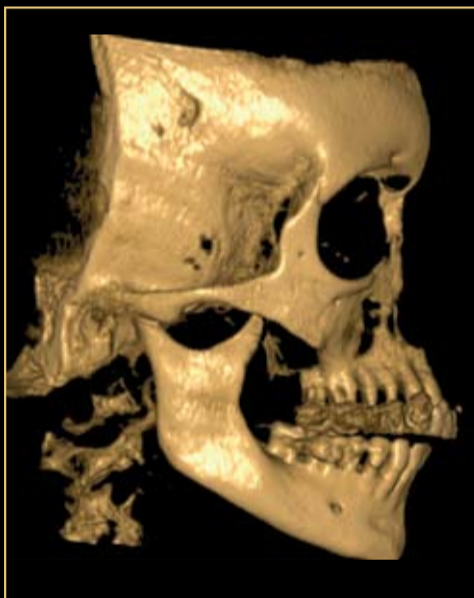Σύμφωνα με τον καθηγητή Walach του Πανεπιστημίου της Φρανκφούρτης, οι ασθενείς με εμφράξεις αμαλγάματος εκτίθενται σε 1-22 μικρογραμμάρια υδραργύρου την ημέρα από τα οποία το μέγιστο μέρος συσσωρεύεται στον εγκεφαλο. Το μέταλλο

Διήμερο Σεμινάριο Κρανιογναθικών Διαταραχών και Σύγκλησις

Αθήνα, 3 - 4 Νοεμβρίου, 2012

Ίλεια Ρούσσου

Προσθετόλογος με Εξειδίκευση στον Γναθοπροσωπικό Πόνο
Λέκτορας Προσθετικής ΕΚΠΑ



Η ισορροπία του στοματογναθικού συστήματος και η ακριβής λειτουργία του έχει πολύ μεγάλη σημασία και στην καθημερινή κλινική πράξη, τόσο σε μικρές αποκαταστάσεις, όπως εμφράξεις, αλλά πολύ περισσότερο στις μεγάλες προσθετικές αποκαταστάσεις που αφορούν την μία ή και τις δύο γνάθους.

Αν έχει συμβεί στην καθημερινή σας κλινική πράξη:

- Να προβληματιστείτε από το clicking ασθενή;
- Να κατασκευάσετε νάρθηκα και τα συμπτώματα του ασθενή να μην θεραπεύονται;
- Να πραγματοποιήσετε εμφράξεις και ο ασθενής να επιστρέφει με πόνο στο πρόσωπο;
- Να πραγματοποιήσετε εξαγωγή και ο ασθενής να επιστρέφει με μειωμένη διάνοιξη;
- Να μην μπορείτε να προσδιορίσετε "πού κλείνει" ο ασθενής;
- Να παραδώσετε μεγάλες προσθετικές αποκαταστάσεις και ο ασθενής να επιστρέφει με αλλοιωμένη σύγκληση;
- Να παραπονείται ασθενής για έντονο πονόδοντο χωρίς κανένα κλινικό σημείο που να δικαιολογεί τον πόνο;

Στο σεμινάριο αυτό θα δωθούν απαντήσεις σε όλους τους παραπάνω προβληματισμούς.

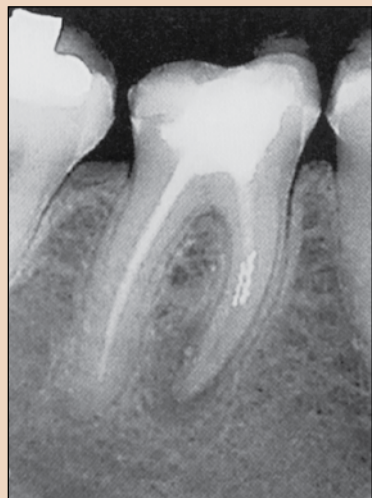Στα πρακτικά σεμινάρια οι συμμετέχοντες θα εξοικειωθούν την χρήση και ρύθμιση ημιπροσαρμοζόμενου αρθρωτήρα, καθώς και την χρήση προσωπικού τόξου. Θα μάθουν την καταγραφή της κεντρικής σχέσης και την ανάρτηση στον αρθρωτήρα. Θα διδαχτούν την κατασκευή νάρθηκα σταθεροποίησης. Τέλος θα γίνει ειδικό πρακτικό σεμινάριο για την εκμάθηση του εκλεκτικού τροχισμού.



Για πληροφορίες - εγγραφές:

Τηλ.: 210 222 2637, 210 213 2084 e-mail: info@omnipress.gr, info@omnicongresses.gr web: www.omnicongresses.gr, www.omnipress.gr

← DT σελίδα 1



Εικ. 1. Διαγνωστική ακτινογραφία όπου φαίνονται τα δύο σπασμένα εργαλεία στην εγγύς ρίζα.



Εικ. 2. Μία τροποποιημένη φρέζα τύπου Gates Glidden χρησιμοποιήθηκε για τη δημιουργία ενός επιπέδου πρόσβασης επάνω από το σπασμένο εργαλείο.

σπασμένο εργαλείο μέσα στο δόντι της και ότι αυτό έπρεπε να αφαιρεθεί καταρχήν ώστε να μπορεί να γίνει η επανάληψη της θεραπείας της.

Προτού αρχίσουμε τη θεραπεία πήραμε μία νέα διαγνωστική ακτινογραφία (Εικ. 1) που μας έδειξε ότι υπήρχαν όχι μόνο 1 αλλά 2 σπασμένα εργαλεία στην εγγύς ρίζα και 1 σε κάθε εγγύς ριζικό σωλήνα. Στη συνέχεια τοποθετήθηκε απομονωτήρας στο δόντι και αφαιρέθηκε η μυλική έμφραξη.

Δημιουργήθηκε άμεση ευθεία πρόσβαση καθώς αυτό επιβάλλεται για να μπορούμε να φτάσουμε και να δούμε το σπασμένο εργαλείο. Για τη διεύρυνση των στομιών των εγγύς ριζικών σωλήνων μυλικά χρησιμοποιήθηκαν φρέζες Gates Glidden.

Σε 1,5 ώρες μετά την έναρξη της θεραπείας, το θραύσμα είχε χαλαρώσει αλλά ήταν ακόμα σφηνωμένο μέσα στο ριζικό σωλήνα. Αποφασίσαμε να το αφήσουμε στη θέση του για κάποιο χρόνο και κλείσαμε ένα νέο ραντεβού με την ασθενή. Τοποθετήθηκε πάστα υδροξειδίου του ασβεστίου στο μυλικό τμήμα των εγγύς ριζικών σωλήνων και έγινε έμφραξη του δοντιού με ναλοϊονομερή κονία και τεμαχίδιο βαμβακιού. Στην επόμενη

συνεδρία απομονώθηκε πάλι το δόντι και έγινε η διάνοιξή του. Αφαιρέθηκε η πάστα υδροξειδίου του ασβεστίου με κιτρικό οξύ 10% και με τη χρήση εργαλείου υπερήχων παθητικής λειτουργίας με το ειδικό ρύγχος. Χρησιμοποιήθηκαν και πάλι οι υπέρηχοι για την αφαίρεση του εργαλείου και μετά από 5' αφαιρέθηκε το θραύσμα στον εγγύς παρεϊακό σωλήνα και σε άλλα 5' αφαιρέθηκε και το άλλο στον

εγγύς γλωσσικό. Ενώ η αφαίρεση του εργαλείου από τον εγγύς παρεϊακό σωλήνα ήταν πολύ χρονοβόρα, η αφαίρεσή του από τον εγγύς γλωσσικό ήταν εντυπωσιακά εύκολη. Αυτό μας δείχνει σαφώς το προαναφερθέν φάσμα δυσκολίας για την αφαίρεση σπασμένων εργαλείων. Μετά την αφαίρεση και των δύο εργαλείων καθορίστηκε το μήκος εργασίας και στους δύο εγγύς ριζικούς σωλήνες με την ηλε-

κτρονική συσκευή εντοπισμού ακρορριζίου. Δημιουργήθηκε μία άνετη διαδρομή πρόσβασης και διαμορφώθηκαν αρχικά οι εγγύς ριζικοί σωλήνες με ένα εργαλείο κωνικού τύπου S1.

Έγιναν άφθονοι διακλυσμοί με υποχλωριώδες νάτριο 3% και κατόπιν αφαιρέθηκε η γουταπέρκα από τον άπω ριζικό σωλήνα με ένα εργαλείο μεγέθους 25.06 που περιστρεφόταν με ταχύτητα 500rpm σε ενδοδο-

ντική χειρολαβή. Δε χρειάστηκε κάποιος χημικός παράγοντας για να μαλακώσει η γουταπέρκα. Έγινε απόξεση των τοιχωμάτων των ριζικών σωλήνων με ειδικά μικροεργαλεία ενδοδοντικής απόξεσης για την αφαίρεση των τελευταίων υπολειμμάτων γουταπέρκας. Όλοι οι ριζικοί σωλήνες διαμορφώθηκαν σε μέγεθος 40.06 και η τελική ακρορριζική

→ DT σελίδα 6

1. Επεξεργασία!

2. Αισθητική!

3. Διάρκεια!

Λήψη χωρίς στήλωση!

Παραγγείλατε τώρα!

Το νέο υλικό για στεφάνες και γέφυρες από τη VOCO

3 ΓΙΑ ΙΔΑΝΙΚΕΣ ΠΡΟΣΩΠΙΝΕΣ

Ασφαλής και γρήγορη επεξεργασία

- Χρόνος εντός στοματικής κοιλότητας: μόλις 45 δευτέρα
- Αναλογία ανάμιξης 1:1 που διασφαλίζει ομοιογενές μείγμα

Εξαιρετική αισθητική

- Φυσική εμφάνιση
- Διαθέσιμο σε οκτώ αποχρώσεις

Μεγάλης διάρκειας

- Υψηλή αντοχή συμπίεσης
- Άριστη αντίσταση στα κατάγματα



Matina Αντωνοπούλου · τηλ: 210 6854246 / κιν: 6974840529 · e.mail: m.antanopoulou@voco.com

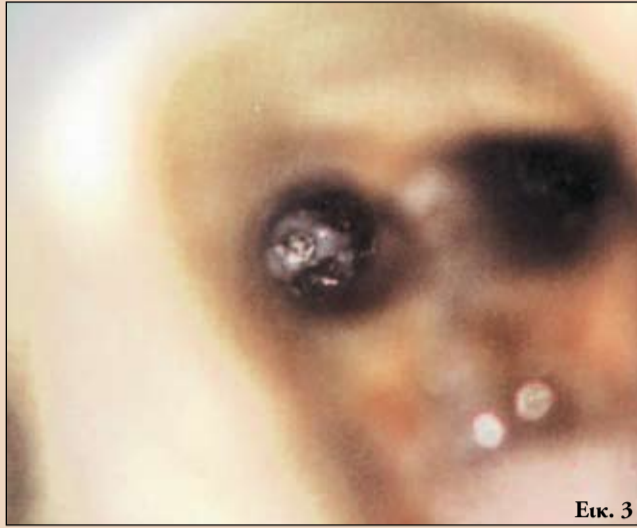Structur 3

NEO

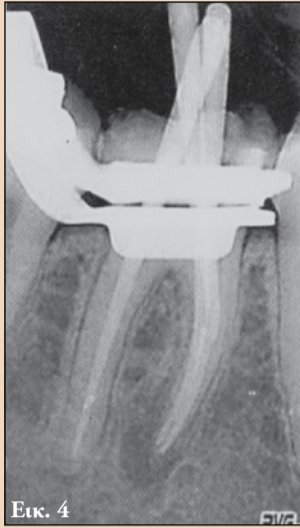

VOCO GmbH · Anton-Flettner-Straße 1-3 · 27472 Cuxhaven · Γερμανία · Τηλ. +49 4721 719-0 · www.voco.com

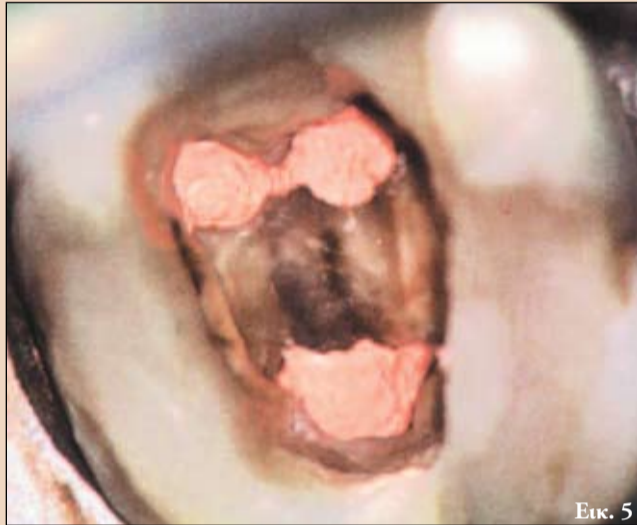
VOCO
THE DENTALISTS



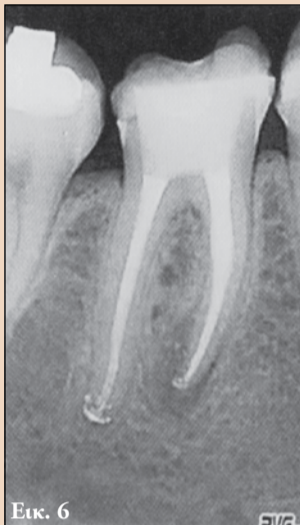Εικ. 3



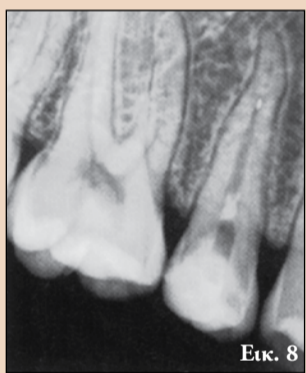Εικ. 4



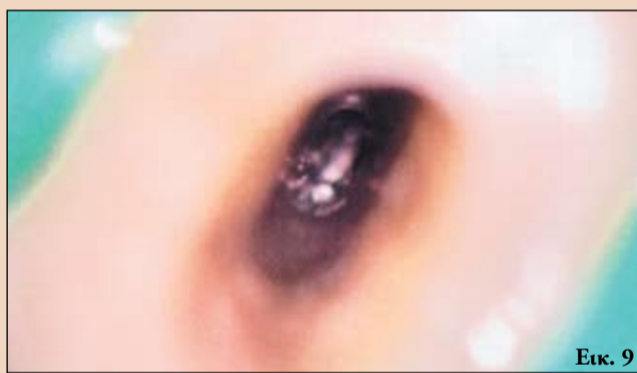Εικ. 5



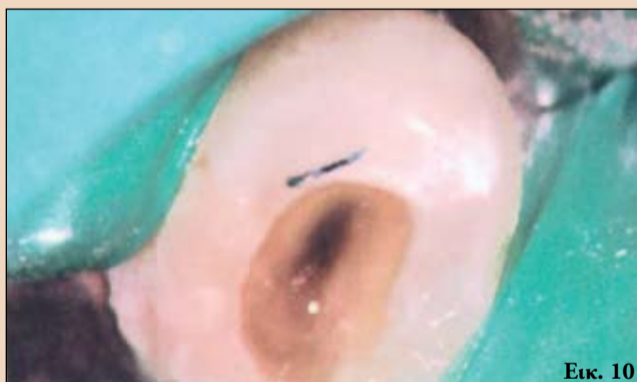Εικ. 6



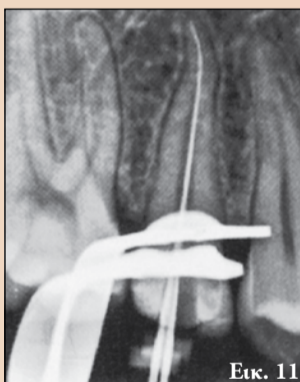Εικ. 8



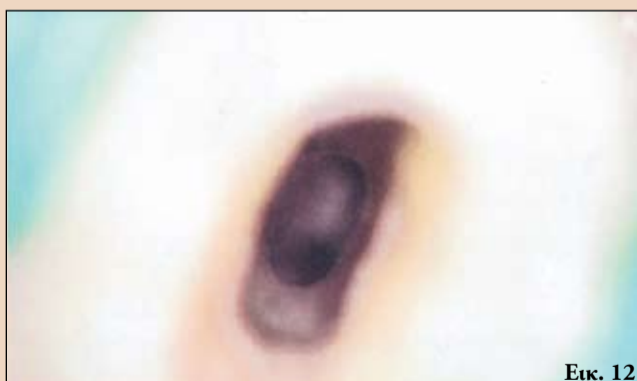Εικ. 9



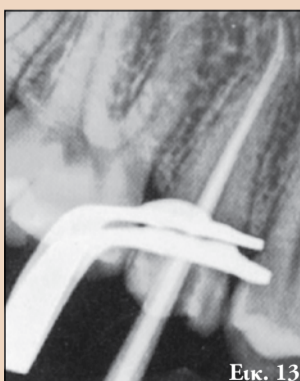
Εικ. 10



Εικ. 11



Εικ. 12



Εικ. 13

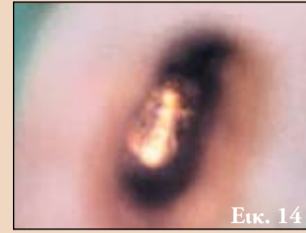Εικ. 3. Το ένα από τα σπασμένα εργαλεία.

Εικ. 4. Εφαρμογή του κώνου γουταπέρκας.

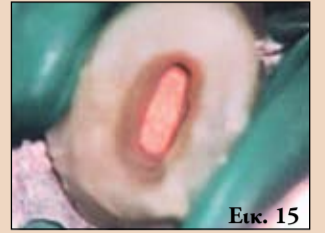Εικ. 5. Ο πολφικός θάλαμος μετά την έμφραξη με γουταπέρκα.

Εικ. 6. Η τελική ακτινογραφία με την τεχνική του παραλληλισμού.

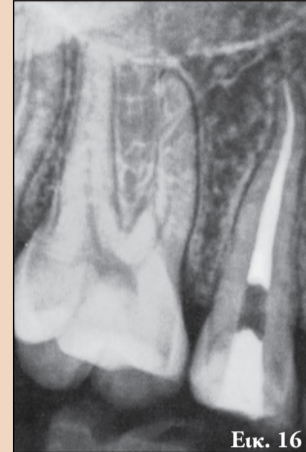Εικ. 7. Η τελική ακτινογραφία με λήψη υπό γωνία.



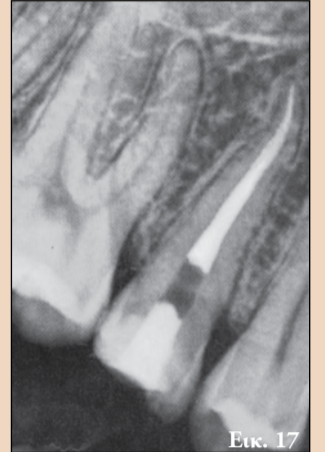
Εικ. 14



Εικ. 15



Εικ. 16



Εικ. 17

Εικ. 14. Ακρορριζική έμφραξη με γουταπέρκα.

Εικ. 15. Ο πολφικός θάλαμος μετά την πλήρης έμφραξη του με γουταπέρκα.

Εικ. 16. Η τελική ακτινογραφία με την τεχνική του παραλληλισμού.

Εικ. 17. Η τελική ακτινογραφία με λήψη υπό γωνία.

επιτυχημένη και από τους δύο σωλήνες. Η πρόγνωση αυτής της περίπτωσης είναι καλή και η ασθενής παραπέμφθηκε στο γενικό της οδοντίατρο για την οριστική αποκατάσταση της μύλης του δοντιού.

Περιστατικό 2

Ένας ασθενής 19 ετών παραπέμφθηκε στο ιατρείο μας με γενικότερη καλή υγεία. Ο συνάδελφος που τον παρέπεμψε είχε σπάσει ένα μικρό εργαλείο, πιθανότατα ένα διευρυντήρα τύπου K και μεγέθους 10 ή 15 ενώ έκανε ενδοδοντική θεραπεία στο δόντι 15. Η θεραπεία του ριζικού σωλήνα χρειαζόταν λόγω τραυματισμού που είχε υποστεί ο ασθενής από τον οποίο προέκυψε κάταγμα του παρειακού φύματος του δοντιού και αποκάλυψη του πολφού. Πήραμε μία νέα διαγνωστική ακτινογραφία (Εικ. 8) που μας έδειξε ότι το θραύσμα βρισκόταν περίπου 5χιλ. από το ακρορριζίο. Απομονώθηκε το δόντι και δημιουργήθηκε πρόσβαση μέσω της προσωρινής αποκατάστασης που είχε κάνει ο προηγούμενος οδοντίατρος.

Μετά τη διάνοιξη αφαιρέθηκαν τα υπολείμματα της πάστας υδροξειδίου του ασβεστίου με κιτρικό οξύ 10% και με τη χρήση συσκευής υπερήχων παθητικής λειτουργίας. Μπορούμε να δούμε άμεσα το σπασμένο εργαλείο (Εικ. 9) επειδή ο ριζικός σω-

λήνας ήταν πολύ μεγάλος στο μέσο και μυλικό τμήμα του. Αυτό μας επέτρεψε μία πολύ συντηρητική και ελάχιστη επεμβατική προσέγγιση. Με δεδομένη τη θέση μέσα στο ριζικό σωλήνα και το σχήμα του σωλήνα, υποψιαστήκαμε έναν ακρορριζικό διασμό του ριζικού σωλήνα στο βάθος. Μετά την εξέταση με μικρούς διευρυντήρες K επιβεβαιώθηκε η ύπαρξη ενός προσβάσιμου υπερώου ριζικού σωλήνα. Το εργαλείο είχε σπάσει στον παρειακό ριζικό σωλήνα. Χρησιμοποιήθηκε ένα ρύγχος τιτανίου Νο 8 για τη χαλάρωση του εργαλείου με ενδιάμεσους άφθονους διακλυσμούς με υποχλωριώδες νάτριο 10%. Αφαιρέθηκε το σπασμένο εργαλείο (Εικ. 10) και αφού καθορίστηκε το μήκος εργασίας (Εικ. 11) άρχισε η διαμόρφωση με περιστροφικά εργαλεία νικελίου-τιτανίου. Και οι δύο ριζικοί σωλήνες διαμορφώθηκαν μέχρι μεγέθους 25.08.

Ο βασικός ακρορριζικός διευρυντήρας διατηρήθηκε σε μικρό μέγεθος λόγω του διασμού στο βάθος (Εικ. 12) και της πίεσης που ήταν αισθητή κατά τη διαμόρφωση ώστε να ελαχιστοποιηθεί η πιθανότητα νέας θραύσης του εργαλείου.

Η τελειοποίηση του ακρορριζίου έγινε με εύκαμπτους διευρυντήρες τύπου K και μεγέθους 25 ενώ η αφαίρεση του στρώ-

διαμόρφωση έγινε με διευρυντήρες τύπου K εύκαμπτης διαμόρφωσης.

Αφαιρέθηκε το στρώμα οδοντικών ξεσμάτων κάνοντας διακλυσμούς του ριζικού σωλήνα με κιτρικό

οξύ 10% και έγινε μία τελική έκπλυση με αποστειρωμένο φυσιολογικό ορό. Κατόπιν προσαρμόστηκαν κώνοι γουταπέρκας με κωνική διαμόρφωση (Εικ. 4) και επιβεβαιώθηκε η τέλεια εφαρμογή τους (Εικ. 4).

Στη συνέχεια χρησιμοποιήθηκε ειδικό υλικό έμφρα-

ξης των ριζικών σωλήνων. Η ενδοδοντική απόφραξη έγινε σύμφωνα με την τεχνική συμπύκνωσης συνεχούς κύματος και με τη χρήση ειδικής συσκευής ενδοδοντικής έμφραξης.

Μετά την έμφραξη (Εικ. 5) τοποθετήθηκε μία προσωρινή αποκατάσταση

από υαλοϊονομερή κονία και πάρθηκαν οι τελικές ακτινογραφίες (Εικ. 6 και 7) και με την τεχνική παραλληλισμού και υπό γωνία. Οι ακτινογραφίες μας δείχνουν δύο τελικούς ξεχωριστούς ριζικούς σωλήνες και συνεπώς η αφαίρεση των εργαλείων

Προσφορές



Συσκευασία

€ 790,-
~~€ 1.283,-~~

Synea TA-98 C LED
 RQ-24



Synea TA-98 C LED

χειρολαβή υψηλών
 ταχυτήτων με LED+

- » Πενταπλό σπρέι
- » 20w
- » Μέγεθος κεφαλής 11.5χιλ
- » Για φρέζες υψηλών 1.6 χιλ

led+

Περιλαμβάνει
 ταχυσύνδεσμο
 rotoquick
 360 μοίρες
 δυνατότητα
 περιστροφής

1 Alegria WE-99 LED G

Αυτόφωτη γωνιακή χαμηλών
 1:4.5 LED+

- » Τριπλό σπρέι
- » Μέγεθος κεφαλής 10,1 χιλ
- » Για κοπτικά υψηλών 1,6χιλ

2 Alegria WE-56

Γωνιακή χειρολαβή χαμηλών 1:1

- » Μέγεθος κεφαλής 10.1 χιλ
- » Για κοπτικά χαμηλών 2,35χιλ

3 Alegria HE-43

Ευθεία χειρολαβή 1:1

- » Για κοπτικά ευθείας και
- » γωνιακής 2,35 χιλ

5 TE-95 BC/RM

Υψηλών ταχυτήτων χειρολαβή

- » 16W
- » για κοπτικά υψηλών 1.6 χιλ
- » Borden 2/3 οπών ή Ritter midwest
- » σάνταρ 4 οπών σύνδεση
- » Μονό σπρέι single spray

4 TE-98 C LED G BC/RM

Αυτόφωτη χειρολαβή υψηλών LED+

- » Τριπλό σπρέι
- » 16W
- » Μέγεθος κεφαλής · 12.2 mm
- » Για φρέζες υψηλών · 1.6 mm
- » Για σύνδεση Borden 2/3 οπών ή
- » Ritter Midwest standard 4 οπών
- » Κεραμικά ρουλεμάν

€ 590,-
~~€ 062,-~~

€ 165,-
~~€ 224,-~~

140,-
~~€ 194,-~~

€ 490,-
~~€ 812,-~~

€ 249,-
~~€ 392,-~~

led+



Συσκευασία

€ 2.390,-
~~€ 3.435,-~~

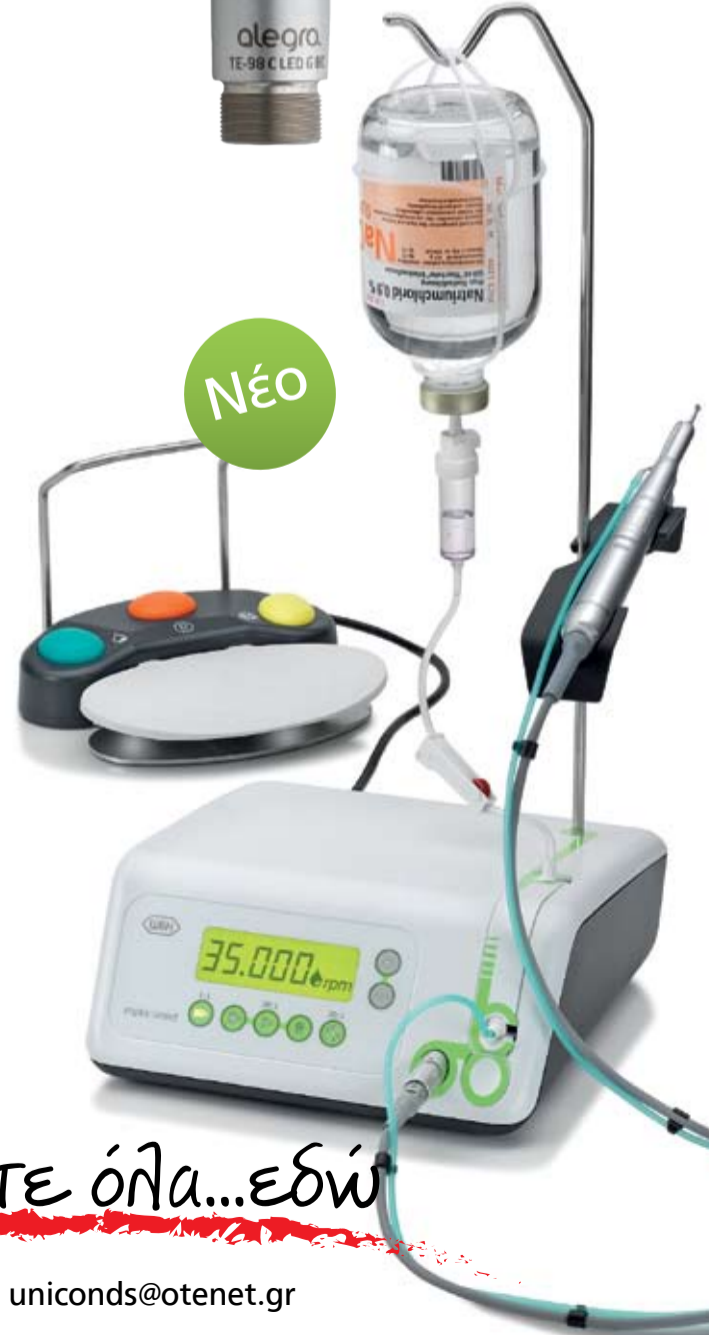Implantmed
 WI-75 E/KM

implantmed

Το πιο υψηλό σε πωλήσεις μοντέλο
 στον κόσμο με καινούργια σχεδίαση
 και χαρακτηριστικά.

Ρυθμιζόμενη ελεγχόμενη ροπή κατά
 τον τρυπανισμό οστού. Η ρύθμιση
 ροπής περιορίζει τη συμπίεση του
 οστού και διευκολύνει την επούλησή
 του χωρίς τάσεις γύρω από το
 εμφύτευμα.

Νέο



Unicon Hellas ΕΠΕ

Θα τα βρείτε όλα...εδώ

Η αξία της ψηφιακής ακτινογραφίας

Lorne Lavine, DMD

Η γενικότερη εικόνα αλλά και η εντύπωση που προκαλεί το σύγχρονο οδοντιατρείο έχει αλλάξει εντυπωσιακά τα τελευταία 10 χρόνια. Συστήματα που παλαιότερα βασίζονταν σε χειρόγραφα ή έντυπα έχουν προσαρμοστεί στα δεδομένα της ψηφιακής εποχής. Στις πολλές οδοντιατρικές εξελίξεις των τελευταίων ετών, αναμφίβολα η τεχνολογία

αποτελεί την κινητήρια δύναμη. Αυτό ισχύει για πολλούς τομείς δραστηριοτήτων και βέβαια και για την Οδοντιατρική. Στις αρχές της δεκαετίας του 1990, οι ενδοστοματικές κάμερες ήταν το σημαντικότερο στοιχείο αλλά στα τέλη της ίδιας δεκαετίας ήταν οι ψηφιακές κάμερες. Σήμερα, φαίνεται ότι η ψηφιακή ακτινογραφία δημιουργεί και προσελκύει ιδιαίτερο ενδιαφέρον. Μολονότι μπορούμε να γράψουμε ολόκληρα βιβλία γι' αυτό το θέμα, σκοπός αυτού του άρθρου είναι στον τρόπο που η ψηφιακή ακτινογραφία μπορεί να βελτιώσει την κερδοφορία του ιατρού, ειδικότερα βελτιώνοντας το ποσοστό αποδοχής των προτεινόμενων θεραπευτικών λύσεων. Έχοντας συνεργαστεί με πολλά ιατρεία που έχουν εγκαταστήσει συστήματα ψηφιακής ακτινογραφίας, διαπιστώσαμε ότι το μεγαλύτερο εμπόδιο για την προμήθεια αυτής της τεχνολογίας είναι το οικονομικό κόστος. Μολονότι ο αρχικό κόστος είναι πράγματι υψηλό, σίγουρα η χρήση της ψηφιακής ακτινογραφίας μπορεί να βοηθήσει στην αύξηση των εσόδων του ιατρού αυξάνοντας τη διάθεση του ασθενή να έλθει στο ιατρείο και να αποδεχθεί την προτεινόμενη θεραπεία. Πράγματι υπάρχουν διάφορα καθοριστικά σημεία-παράγοντες που τονίζουν την αξία αλλά και την αίσθηση που μπορεί να προκαλέσει η ψηφιακή ακτινογραφία.

Το μέγεθος και η ποιότητα της εικόνας

Αναμφίβολα και προκειμένου να αυξήσουμε το ποσοστό αποδοχής της προτεινόμενης θεραπείας πρέπει να βελτιώσουμε τις δυνατότητές μας για τη διάγνωση των παθήσεων και στα πλείστα οδοντιατρεία η ψηφιακή ακτινογραφία θεωρείται ανώτερη συγκριτικά με τα παραδοσιακά φιλμ. Σε μία πρόσφατη έρευνα, το 73% και πλέον των συμμετεχόντων μας είπαν ότι η ψηφιακή ακτινογραφία έχει μεγαλύτερη διαγνωστική αξία από το φιλμ και υπάρχουν μερικοί σημαντικοί λόγοι γι' αυτό. Καταρχήν υπάρχει μεγάλη διαφορά από

RECIPROC®
one file endo

Ενδοδοντική θεραπεία με μόνο ένα εργαλείο



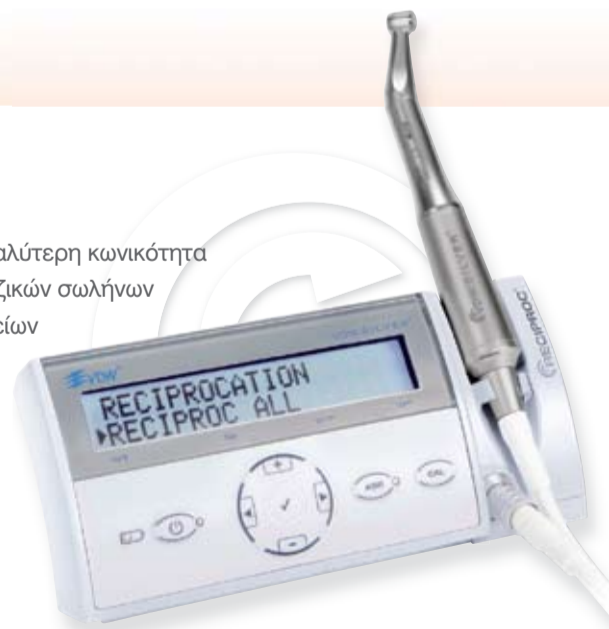Αριστεία μέσω απλότητας

- **Λιγότερα κλινικά βήματα** ▶ ένα εργαλείο προετοιμάζει το ριζικό σωλήνα σε μεγαλύτερη κωνικότητα
- **Ασφαλής χρήση** ▶ προετοιμασία ακόμα και ιδιαίτερα στενών και κεκαμμένων ριζικών σωλήνων
- **Άνεση λόγω μίας χρήσης** ▶ δεν απαιτείται καθαρισμός και αποστείρωση εργαλείων

Περισσότερες πληροφορίες για το σύστημα RECIPROC στην ηλεκτρονική διεύθυνση

▶ www.RECIPROC.com

▶ www.faratzigr



ND NewDent Ε.Π.Ε.
ΟΔΟΝΤΙΑΤΡΙΚΑ - ΟΔΟΝΤΟΤΕΧΝΙΚΑ

Εγνατία 88, 546 23 Θεσσαλονίκη
Τηλ.: (2310) 270 550, 270 850
Fax: (2310) 270 850 e-mail: newdent@otenet.gr

ΜΩΡΙΣ ΦΑΡΑΤΖΗ Α.Ε.
ΑΠΟ ΤΟ 1894
ΟΔΟΝΤΙΑΤΡΙΚΑ - ΟΔΟΝΤΟΤΕΧΝΙΚΑ

Φειδιππίδου 43, 115 27 Αθήνα
Τηλ.: 210 7489 031, Fax: 210 7489 032
E-mail: info@faratzigr Web: www.faratzigr

Για συμμετοχή σε πρακτικά και θεωρητικά σεμινάρια:
Τηλ επικ.: 210 7489031 email: info@faratzigr

VDW®

Endo Easy Efficient®



← DT σελίδα 8

το να βλέπουμε μία εικόνα σε φυσικό μέγεθος με διαστάσεις περίπου 1 ίντσας, συγκριτικά με μία εικόνα που με μεγέθυνση μπορεί να καλύψει μία οθόνη 17 ή 19 ιντσών. Κατά δεύτερον αλλά εξίσου σημαντικό είναι ότι το λογισμικό της ψηφιακής ακτινογραφίας μας δίνει εξαιρετικά εργαλεία για να βελτιώσουμε τις διαγνωστικές μας ικανότητες και υπάρχουν μερικά προγράμματα που πραγματικά απλοποιούν αυτή τη διαδικασία. Π.χ., μία Αμερικάνικη εταιρία μας δίνει με την ψηφιακή ακτινογραφία μία εικόνα των τερηδόων αλλά και του περιοδοντίου. Με ένα κλικ σ' αυτές τις απεικονίσεις μπορούμε να εφαρμόσουμε διάφορα φίλτρα και εργαλεία βελτίωσης ώστε να βγάλουμε τα απαραίτητα διαγνωστικά χαρακτηριστικά από αυτή την εικόνα με ελάχιστο κόπο και προσπάθεια.

Όμως κάτι που πρέπει να ξέρουμε είναι ότι αν πρέπει να βελτιώσουμε κάθε εικόνα για να αποκτήσει διαγνωστική αξία, τότε ίσως υπάρχει κάποιο πρόβλημα με τους χρόνους έκθεσης στην ακτινοβολία ή με την κεφαλή του ακτινογραφικού μας συστήματος ή κάποιο άλλο πρόβλημα που πρέπει να αντιμετωπίσουμε. Σίγουρα δεν είναι σωστό αλλά και καθόλου αποδοτικό αν πρέπει να κάνουμε βελτιώσεις και τροποποιήσεις σε κάθε ακτινογραφική εικόνα που παίρνουμε.

Εξοικονόμηση χρόνου

Ένα ιατρείο που λειτουργεί αποδοτικά και σέβεται το χρόνο σίγουρα είναι πολύ ελκυστικό στους ασθενείς του, πολλοί από τους οποίους είναι πολύ απασχολημένοι και θέλουν να ελαχιστοποιήσουν το χρόνο που διαθέτουν στο ιατρείο. Είναι ιδιαίτερα σημαντικός ο χρόνος που εξοικονομείται με την ψηφιακή ακτινογραφία. Όμως πρέπει να κατανοήσουμε ότι ο χρόνος που εξοικονομείται περιορίζεται από τους σένσορες-αισθητήρες σκληρού τύπου. Μολονότι για πολλά ιατρεία τα συστήματα με πλάκα φωσφόρου είναι

μία άριστη λύση, δε μας εξοικονομούν κάποια σχέση με τα παραδοσιακά φιλμ. Σε πολλά ιατρεία μπορεί να αρχίσει και να ολοκληρωθεί μία πλήρης σειρά ακτινογραφιών στόματος σε χρόνο μικρότερο και από τα 10', επιτρέποντας στους ασθενείς να συντομεύσουν το χρόνο παραμονής τους στο ιατρείο. Από τη σκοπιά του ιατρού, αν μπορούμε να εξετάσουμε συντομότερα τους ασθενείς μας, αυτό σημαίνει ότι μπορούμε να προγραμματίσουμε περισσότερους ασθενείς στα πλαίσια μιας εργάσιμης ημέρας, βελτιώνοντας έτσι την αποδοτικότητα του ιατρού.

Μειωμένος χρόνος έκθεσης στην ακτινοβολία

Ένα άλλο βασικό χαρακτηριστικό της ψηφιακής ακτινογραφίας είναι το γεγονός ότι μπορούμε να μειώσουμε το χρόνο έκθεσης στην ακτινοβολία των ασθενών. Αυτό αποτελεί ένα καθοριστικό σημείο προβολής και διαφήμισης και για τους υπάρχοντες αλλά και για τους μελλοντικούς ασθενείς. Εδώ πρέπει να είμαστε προσεκτικοί στο ότι πολλοί πωλητές τέτοιων μηχανημάτων μας δίνουν εξωπραγματικά μειωμένους χρόνους έκθεσης στην ακτινοβολία που σίγουρα δεν ισχύουν. Όταν παρουσιάστηκε για πρώτη φορά η ψηφιακή ακτινογραφία, η λήψη με φιλμ γινόταν πολύ πιο αργά και η άποψη ότι είχαμε μείωση του χρόνου έκθεσης στην ακτινοβολία κατά 80-90%, ήταν ρεαλιστική. Όμως τα τελευταία 15 χρόνια έχει σημαντικά αυξηθεί η ταχύτητα των φιλμ και σε πολλά ιατρεία χρησιμοποιούνται πλέον τα φιλμ ταχύτητας E. Ενώ σε πολλά ιατρεία που χρησιμοποιούν ψηφιακή ακτινογραφία ίσως θα περίμεναν μία μεγαλύτερη μείωση του χρόνου έκθεσης, το πραγματικό ποσοστό πλησιάζει το 30-50% σε σχέση με τα φιλμ. Αυτό που προτείνουμε πάντοτε για τα ιατρεία και ίσως φαίνεται αντίθετο με τις προσδοκίες πολλών, είναι να παίρνουν τις ακτινογραφίες στη μέγιστη δυνατή ρύθμιση χωρίς να

κάνουν υπερβολική έκθεση στην ακτινοβολία γι' αυτές. Πράγματι οι ψηφιακές ακτινογραφίες που δεν έχουν ληφθεί με επαρκή χρόνο έκθεσης στην ακτινοβολία, όχι μόνο φαίνεται να δίνουν μία εικόνα με μικρά στίγματα και ασαφή αλλά ίσως να μην εμφανίζονται σ' αυτές πολλά προβλήματα των δοντιών γιατί δεν υπάρχει επαρκής ακτινοβολία για την καταγραφή αυτών των παθολογικών καταστάσεων.

Συνδυασμένη διάγνωση

Ίσως το σημαντικότερο σημείο προώθησης της ψηφιακής ακτινογραφίας για τη μεγαλύτερη αποδοχή της προτεινόμενης θεραπείας, να ήταν ο κα-

νόνος της συνδυασμένης διάγνωσης.

Παλαιότερα οι ασθενείς έπρεπε να βασιστούν στην εμπιστοσύνη τους προς το ιατρείο αλλά και στον οδοντίατρο για να προχωρήσουν στην προτεινόμενη οδοντιατρική θεραπεία. Σε πολλές περιπτώσεις δε μπορούσαν να δουν οι ίδιοι τα οδοντιατρικά τους προβλήματα και δεν είχαν κάποιο σχετικό πόνο και έτσι οι ασθενείς αγνοούσαν πλήρως τις παθολογικές καταστάσεις των δοντιών και του στόματος.

Αν και συχνά προσπαθούσαμε να δείξουμε στους ασθενείς τις ακτινογραφίες στο διαφανοσκόπιο, αυτό δεν ήταν ιδανικό για τους περισσότερους από αυτούς γιατί δυσκολεύο-

νταν να αντιληφθούν το πρόβλημά τους. Όλα αυτά αλλάζουν με την ψηφιακή ακτινογραφία.

Τώρα πλέον τα οδοντιατρικά προβλήματα που εμφανίζονται σε μία ακτινογραφία μπορούμε να τα δούμε σε μία οθόνη 17 ή 19 ιντσών και οι ασθενείς μπορούν για πρώτη φορά να δουν επακριβώς αυτά που μπορούμε να δούμε μόνο εμείς οι οδοντίατροι. Μόνο όταν δουν και αντιληφθούν την κατάσταση τους θα είναι πιο δεκτικοί για το προτεινόμενο σχέδιο θεραπείας δεδομένου ότι δε θα υπάρχει καμία αμφιβολία στο μυαλό τους όσον αφορά την ύπαρξη αλλά και τη σοβαρότητα των προβλημάτων τους.

Αναμφίβολα η ψηφιακή ακτινογραφία είναι ακόμη

ένα πολύ επίκαιρο θέμα στην οδοντιατρική πράξη. Με βάση τους υπολογισμούς μας, το 40% περίπου των ιατρείων στις ανεπτυγμένες χώρες έχουν προμηθευτεί συστήματα ψηφιακής ακτινογραφίας μέχρι τώρα και πιστεύουμε ότι στα επόμενα λίγα χρόνια αυτό το ποσοστό θα φτάσει στο 60%. Με τα δεδομένα των ΗΠΑ, μέχρι το 2014 θα πρέπει να υπάρχει ένας «ηλεκτρονικός φάκελος υγείας» για κάθε ασθενή και αναμφίβολα αυτό είναι ένα ακόμη κίνητρο ώστε τα συστήματα ψηφιακής ακτινογραφίας να υιοθετηθούν από όλους τους συναδέλφους.

Αναδημοσίευση από το περιοδικό DTI, Δεκέμβριος 2009





Millennium Stand Alone



Millseal Plus Automatic



Millennium with Mocopure 100



Millseal Plus Manual



Millennium with Mocopure 500



Ενημερωθείτε σήμερα για τις προσφορές γνωριμίας!



ΟΔΟΝΤΙΑΤΡΙΚΑ ΕΙΔΗ & ΜΗΧΑΝΗΜΑΤΑ

Φωκίδος 47, 115 27 - Γουδή
 Τηλ. 210 38.39.253 - Fax. 210 33.01.867
<http://www.casadent.gr> - info@casadent.gr