



Entrevista al Sr. Juan Molina, Director General de Henry Schein España

Por DT Spain

1. ¿Qué expectativas tiene Henry Schein para esta edición de Expodental 2016?

Como cada año en Expodental hacemos un gran esfuerzo para acercarnos a nuestros clientes y al mercado en general, las últimas novedades de productos y servicios. Este año, veremos muchas novedades en tecnología 3D, software de gestión, cámaras intraorales y novedades en Sistemas CAD/CAM. Por ello, somos positivos en que será una buena edición, para la industria en general y deseamos que los profesionales puedan sacar buenas conclusiones de hacia dónde va la tecnología y como ayudara a mejorar sus clínicas y laboratorios, para mejorar la atención al paciente.

2. Este año la feria contará con 3 pabellones. ¿Cuáles cree que son los puntos positivos?

Todo el espacio está vendido, por lo que creemos desde Fenin que sin duda será mucho más práctico para todos los visitantes y expositores. El área de formación también es una nueva iniciativa para acercarnos a los profesionales docentes a la feria, con el fin de que sea una Expodental de toda la industria y sus integrantes, fabricantes, distribuidores, universidades, prensa y asociaciones profesionales.

3. ¿Cree que está mejorando la situación económica en el sector dental?

Lo que sí es cierto es que se nota una mejora general de la economía y eso sin duda ayudará a impulsar también el sector dental. Sin embargo, no debemos de olvidarnos que es un sector dedicado a la salud bucodental y por tanto, debe primar el buen diagnóstico clínico y

calidad del tratamiento a cualquier otro factor.

4. ¿De qué manera participará y que presentará Henry Schein en la Expodental?

Tenemos un stand de más de 700 mts cuadrados donde mostraremos lo último en tecnología y nuevos materiales, productos y soluciones de valor añadido.

Durante la feria más de 70 profesionales estarán formados para atender los visitantes con la mayor calidad de información y propuestas de soluciones orientadas a la excelencia, eficacia y calidad de trabajo para el profesional.

5. ¿Qué podrán encontrar los asistentes cuando visiten su stand?

Las dos áreas donde pensamos los asistentes podrán encontrar las últimas novedades son las áreas de Connect Dental y Business Solutions.

En Connect Dental, presentamos las últimas novedades en la interconexión digital entre clínica y laboratorio. Impresoras NovuX 3D y soluciones de scanners y cámaras intraorales, para Cad/Cam.

Respecto a Business Solutions presentamos un gran abanico de soluciones orientadas a la mejora de la gestión de la clínica y laboratorio. Los nuevos retos y cambios del sector como son el impacto de la tecnología y la nueva forma de comunicación con el paciente, junto con los nuevos materiales y productos obligan al profesional a tener una visión diferente de la clínica y su gestión.

Business Solutions, aporta las soluciones y la funcionalidad, trabajo, eficiencia y comunicación con el paciente, en definitiva, queremos



hacer fácil el acercamiento entre paciente y profesional, usando las nuevas tecnologías y nuevas técnicas de comunicación y redes sociales.

6. ¿Cómo está evolucionando su empresa en relación a las nuevas tecnologías?

Intentamos liderar el cambio tecnológico desde hace años, apostando por novedades que aporten soluciones y mejoras de eficiencia al profesional y calidad en los tratamientos para los pacientes.

No debemos olvidar que el paciente es el centro de todo este sector y la tecnología debe ir orientada a facilitar la vida del profesional y del paciente.

Desde Henry Schein cada año aportamos algo nuevo, como hemos indicado en el apartado anterior, realmente invito a todos los asistentes a Expodental a visitar y solicitar información sobre Connect Dental y Business Solutions. Realmente son dos pilares que revolucionarán el flujo digital en el sector dental y sobre todo en la comunicación entre clínica, laboratorio y paciente.

Con más de 400 unidades de Cad/Cam instaladas y cientos de equipos radiológicos, junto con más de 9.000 clientes que usan nuestro software de gestión Gesden, podemos decir que Henry Schein está comprometido con el sector y listo para ayudar a los profesionales y a sus asociaciones, así como orientar a los futuros profesionales trabajando junto con la Universidad.

7. ¿Algunas palabras, para finalizar, para nuestros lectores?

Henry Schein, estará en Expodental con la última tecnología y con un área de charlas y formación representada por los principales líderes de opinión clínica y protésica.

La tecnología ha llegado para quedarse y evolucionar el sector. Mi recomendación a todos los profesionales es que se dejen aconsejar por empresas certificadas y homologadas por los principales fabricantes y exijan calidad de servicio. Henry Schein ofrece ese mundo de servicios además de financiación, servicio técnico y control de la alta tecnología.

Acuerdo de colaboración entre Atlantis Editorial y Odontología Books

Por DT Spain

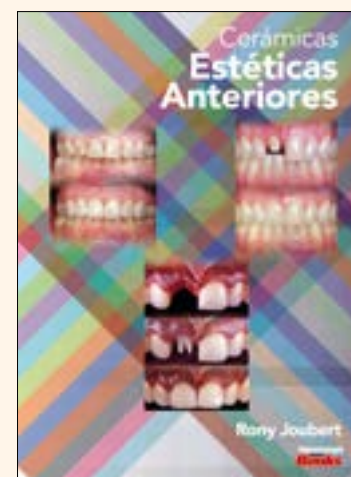La Editorial Atlantis (España) ha llegado a un acuerdo de colaboración con el Sr. Edgar Molina, de la Editorial Odontología Books (México) para la edición y difusión de sus respectivas obras editoriales.

De esta manera, ambas empresas tendrán asegurada la presencia de todos sus libros en el mercado Español y Mexicano.

Además, aprovechando la celebración de Expodental 2016, la Editorial Atlantis contará con la primera obra de Odontología Books «Cerámicas Estéticas Anteriores» del Dr. Rony Joubert.

Visítenos en el stand 5E08.
www.atlantiseditorial.com

DTI



ARTÍCULOS

IMPLANTOLOGÍA

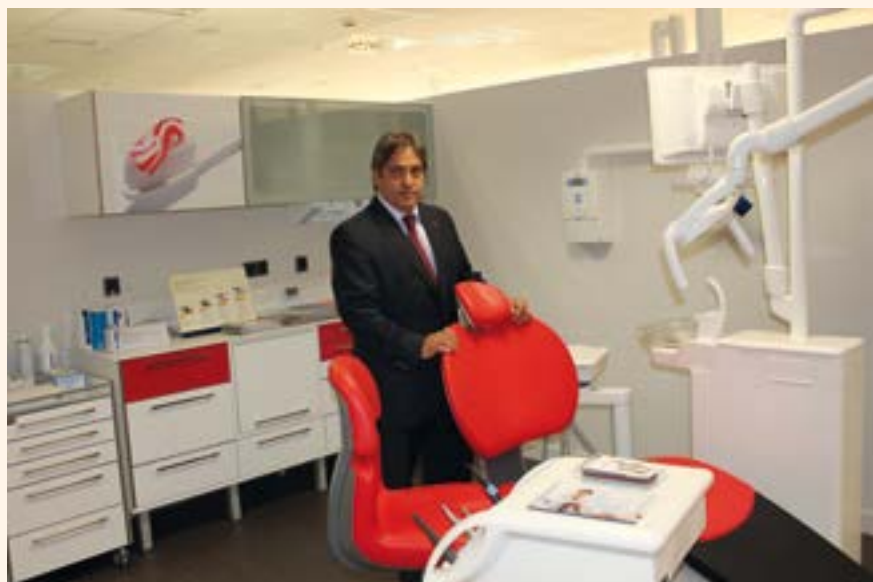Técnica Sidestep (sidestepping) del nervio dentario inferior en Implantología

2

ODONTOLOGÍA

Xilitol. El dulce milagro

8



DENTAL TRIBUNE
El periódico dental del mundo
www.dental-tribune.com

Publicado por Dental Tribune International

DENTAL TRIBUNE
Spanish Edition

Director Editorial
Francisco Soriano López
francisco@atlantiseditorial.com

Director Comercial
Jorge Luis Cacuango
jorge@atlantiseditorial.com

Director Científico
Dr. Juan José Soleri Cocco
soleri.clinicavndelpilar@gmail.com

ISSN: 2586-3692
Depósito legal: M-20440-2014

Atlantis editorial
Science & Technology S.L.L.

Editado por:
Atlantis Editorial Science & Technology SLL
C/ Alpujarras, 4 Local 1
28915 Leganés (Madrid)
Telf. (+34) 912 282 284
www.atlantiseditorial.com

DENTAL TRIBUNE
Spanish Edition

Edición que se distribuye a todos los odontólogos de España, latinoamericanos y a los profesionales hispanos que ejercen en Estados Unidos.

Dental Tribune Study Club
El club de estudios online de Dental Tribune, avalado con créditos de la ADA-CERP, le ofrece cursos de educación continua de alta calidad. Inscríbese gratuitamente en www.dtstudyclubspanish.com para recibir avisos y consulte nuestro calendario.

DT International
Licensing by Dental Tribune International

Group Editor: Daniel Zimmermann
newsroom@dental-tribune.com
+44 161 223 1830

Clinical Editor Magda Wojtkiewicz
Online Editor / Claudia Duschek
Social Media Manager

Editorial Assistants Anne Faulmann
Kristin Hübner
Sabrina Raaff
Copy Editors Hans Motschmann

Publisher/President/CEO Torsten Oemus
Chief Financial Officer Dan Wunderlich
Chief Technology Officer Serban Veres
Business Development Claudia Salwiczek
Jr. Man Business Devment. Sarah Schubert
Project Manager Online Tom Carvalho
Event Manager Lars Hoffmann
Education Manager Christiane Ferret
Intern. PR & Project Man. Marc Chalupsky
Marketing & Sales Services Nicole André
Event Services Esther Wodarski
Accounting Services Karen Hamatschek
Anja Maywald
Manuela Hunger

Media Sales Managers
Matthias Diessner (Key Accounts)
Melissa Brown (International)
Antje Kahnt (International)
Peter Witteczek (Asia Pacific)
Weridiana Mageswki (Latin America)
Maria Kaiser (North America)
Hélène Carpentier (Europe)
Barbora Solarova (Eastern Europe)
Executive Producer Gernot Meyer
Advertising Disposition Marius Mezger

Dental Tribune International
Holbeinstr. 29, 04229 Leipzig, Germany
Tel.: +49 341 4 84 74 502 | Fax: +49 341 4 84 74 173
www.dental-tribune.com | info@dental-tribune.com
Dental Tribune Asia Pacific Limited
Room A, 20/F, Harvard Commercial Building,
105-111 Thomson Road, Wanchai, Hong Kong
Tel.: +852 3113 6177 | Fax: +8523113 6199
Tribune America, LLC
116 West 25rd Street, Ste. 500, New York, N.Y.
10011, USA
Tel.: +1 212 244 7181 | Fax: +1 212 224 7185

La información publicada por Dental Tribune International intenta ser lo más exacta posible. Sin embargo, la editorial no es responsable por las afirmaciones de los fabricantes, nombres de productos, declaraciones de los anunciantes, ni errores tipográficos. Las opiniones expresadas por los colaboradores no reflejan necesariamente las de Dental Tribune International.
©2016 Dental Tribune International.
All rights reserved.

Técnica Sidestep (sidestepping) del nervio dentario inferior en Implantología

Por el Dr. Juan José Soleri Cocco

INTRODUCCIÓN

El conocimiento de la anatomía mandibular y el diagnóstico con métodos de certeza como el T.A.C. o el T.C. Volumétrico 3D, de la calidad y cantidad de hueso disponible y del grado de atrofia ósea en general son aspectos muy importantes para diseñar una planificación exacta y seleccionar correctamente los implantes en cuanto a forma, tamaño y número para su posterior colocación. La pérdida parcial o total de elementos dentarios en la mandíbula provoca reabsorción y remodelación ósea progresiva y llega a ser importante a medio y largo plazo; el grado de atrofia y la morfología del hueso residual es variable en cada caso e incluso en un mismo individuo.

La cantidad de pérdida ósea, en general, es cuatro veces mayor en la mandíbula que en el maxilar, distintos estudios informan de una pérdida ósea vertical de 4-5mm en el primer año de la pérdida dentaria para continuar perdiendo de 0,1 a 0,3mm por año después del primer año de cicatrización (Tallgren 1972) [1] mientras la basal mandibular permanece relativamente constante, Enlow describe una línea divisoria entre los procesos basal y alveolar que delimitaría la extensión mas inferior que la reabsorción alveolar puede progresar.

Cabrini R. describe que el proceso alveolar se forma, desarrolla y reabsorbe en relación a la presencia y función de los elementos dentarios.

El hueso alveolar tiene un mayor "turnover" lo que justifica su mayor predisposición a la reabsorción y es más prevalente en mujeres que hombres por los cambios hormonales generados por la menopausia.

Durante la masticación se producen tensiones que se transmiten al hueso produciéndose deformaciones en los tejidos, la estructura cristalina del hueso y colágeno presentan propiedades piezoeléctricas, (fenómeno por el cual la deformación de una estructura cristalina produce flujo de corriente eléctrica al desplazarse

los electrones de un lado a otro de la red cristalina) estas propiedades parecen ser un estímulo importante para la neoformación y remodelación ósea (Proffit 2001) [2] que desaparecen al perderse las piezas dentarias.

La reabsorción y atrofia mandibular son causadas e influenciadas por las siguientes causas y factores:

CAUSAS FISIOLÓGICAS:

- Edad
- Sexo

CAUSAS MORBIDAS:

- Enfermedad Periodontal
- Granulomas Apicales
- Osteítis y Osteomielitis
- Quistes y Tumores

CAUSAS METABOLICAS SISTÉMICAS:

- Tipo de Nutrición
- Mal Absorción
- Déficit mineral
- Déficit de Vitamina C
- Anemia
- Hipertensión
- Diabetes
- Arterioesclerosis
- Osteoporosis
- Hiperparatiroidismo
- Hipertiroidismo
- Síndrome de Cushing
- Acromegalia

CAUSAS QUIRÚRGICAS:

- Exodoncias Simples
- Exodoncias Múltiples y Regulización Ósea
- Procedimientos Quirúrgicos con Ostectomía

CAUSAS PROSTODONTICAS Y BIOMECÁNICAS:

- Prótesis Parciales y Completas Removibles Mal Adaptadas
- Bruxismo
- Mala oclusión

La colocación de implantes en el sector posterior mandibular está supeditada a la cantidad, calidad y morfología del hueso remanente disponible por encima del conducto



Dr. Juan José Soleri Cocco
PhD.-D.D.S.-M.S.-F.E.B.O.S.
Clínica Vn. del Pilar
Av. Rey Juan Carlos I, 114 - 1º5
28916 Leganés (Madrid)
e-mail:
soleri.clinicavndelpilar@gmail.com

dentario inferior y su contenido el paquete vasculo nervioso dentario inferior (P.V.N.D.I.).

Se han descrito varias técnicas para superar la atrofia ósea posterior mandibular y salvar el elemento anatómico noble el P.V.N.D.I. de lesionarlo durante la colocación de implantes.

Todas las técnicas descritas tienen sus indicaciones, contraindicaciones, ventajas y desventajas y van desde la utilización de implantes cortos, la corticotomía alveolar vertical (Vertical Split crest technique), la transposición y lateralización del P.V.N.D.I., utilización de injertos "Onlay" (por aposición) en bloque o particulados y la distracción osteogénica.

CONSIDERACIONES GENERALES DE LA TÉCNICA SIDESTEP DEL NERVILO DENTARIO INFERIOR

La técnica Sidestep (paso al lado, la-deando) es una alternativa más para superar la atrofia posterior mandibular y la presencia del P.V.N.D.I. durante la colocación de implantes. Consiste en la colocación de implantes en el sector posterior mandibular esquivando y salvando el conducto dentario inferior y su contenido el P.V.N.D.I. aprovechando la posición anatómica del conducto dentario en el cuerpo mandibular.

EL MUNDO EN SUS MANOS
Las noticias más relevantes de España y del mundo.
Reciba Dental Tribune Spain en su consultorio sólo por el coste de su envío por correo.

DENTAL TRIBUNE
The World's Dental Newspaper - Spain and Latin American Editions

¡SUSCRÍBASE YA! VISITE WWW.DENTAL-TRIBUNE.COM dti



Figura 1. Corte Transversal del Paquete Vásculo Nervioso Dentario inferior.

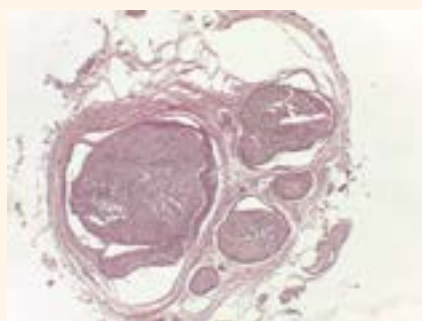


Figura 2. Histología del Paquete Vásculo Nervioso Dentario Inferior.

El hueso mandibular se halla atravesado por un extenso conducto denominado Conducto Dentario Inferior, en el se aloja el P.V.N.D.I., este último es más o menos circular, de tejido blando, deformable de 3 a 5 mm de espesor compuesto por la arteria y vena alveolar inferior, vasos linfáticos, y el nervio dentario inferior; rodeados por un envoltorio de tejido conjuntivo bien definido a manera de vaina, no se la puede considerar un vaina perineural, sino que más bien se la puede comparar con la vaina carotídea del cuello (Fig. 1 y Fig. 2).

Nace en la cara interna de la rama ascendente mandibular a nivel de un orificio protegido por una lengüeta ósea llamada Espina de Spix, de aquí sigue pegado a la tabla interna del maxilar de manera oblicua de atrás adelante, hasta la cara mesial del primer molar, después atraviesa el hueso hacia vestibular acercándose a la tabla externa, en todo su trayecto describe una curva a concavidad anterosuperior, para terminar bifurcándose a la altura del primer premolar o entre el primer premolar y segundo premolar en un conducto externo o mentoniano y otro conducto interno o incisivo.

En un corte frontal tiene el aspecto de un círculo u ovalo de eje mayor vertical, destacando una cortical ósea que demarca su periferia, disminuye su tamaño de atrás a delante, la pared superior suele estar atravesada por múltiples y diminutos orificios.

El conducto dentario debe ser considerado como una entidad independiente y no como un simple túnel a través del hueso. En general es único pero se describen dobles conductos dentarios, Serres en 1817 comunicó la existencia de otro conducto independiente al dentario, situado por debajo del mismo separado por

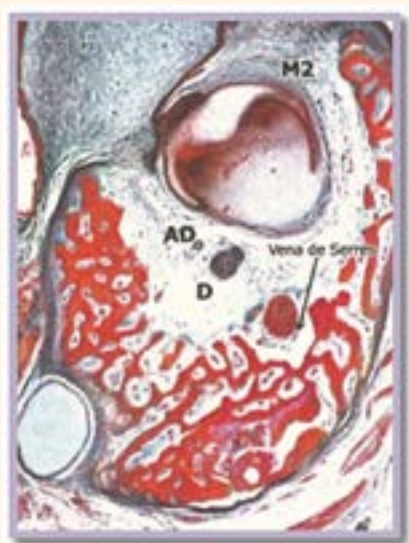

Figura 3. Histología de Mandíbula Fetal Coloración Tricrómico de Masson.

una delgadísima capa de hueso corre paralelo al anterior describiendo una suave curvatura a concavidad superior. Su orificio de entrada se localiza por detrás de la hendidura mandibular separado de la misma entre 1 y 5 mm y desemboca en el "foramen mentale anterior de Humphry", situado en un plano inferior al del agujero mentoniano más cerca del borde basilar a una distancia equidistante entre la sínfisis y el orificio mentoniano. En el recién nacido la presencia del conducto es del 100% de los casos. En las mandíbulas infantiles está ausente en el 12% de los casos y su tercio anterior se halla muy frecuentemente osificado. En las mandíbulas de los adultos se puede identificar hasta en un 20% de los casos, el mismo aloja una vena colateral del paquete vasculo nervioso del dentario inferior (Fig. 3). Se admite que el conducto de Serres desaparece normalmente entre los 9 y 10 años de edad. (Figún y Garino 1978) [3].

La presencia de conductos accesorios en la mandíbula ha sido reportada en la bibliografía, y su formación se explica en el desarrollo embrionario, sobre la 7 semana el nervio dentario inferior se presenta como tres ramos separados que se van fusionando y son rodeados por el hueso membranoso que conforma el conducto durante el crecimiento prenatal, si la fusión es incompleta algunos de los ramos queda aislados y son rodeado por tejido óseo en formación dando origen a un canal accesorio. (Chávez-Lomeli, M.E. et al 1996) [4].

La presencia de variaciones anatómicas del conducto mandibular y su contenido ya sea en número como distribución no presenta un patrón específico de división (Fig. 4), pudiendo ser dobles o triples, se encuentran alrededor del conducto principal y pueden terminar o no en un foramen mentoniano secundario o foraminas y ser unilateral o bilateral.

Los diferentes estudios anatómicos indirectos realizados con técnicas radiológicas muestran una preva-

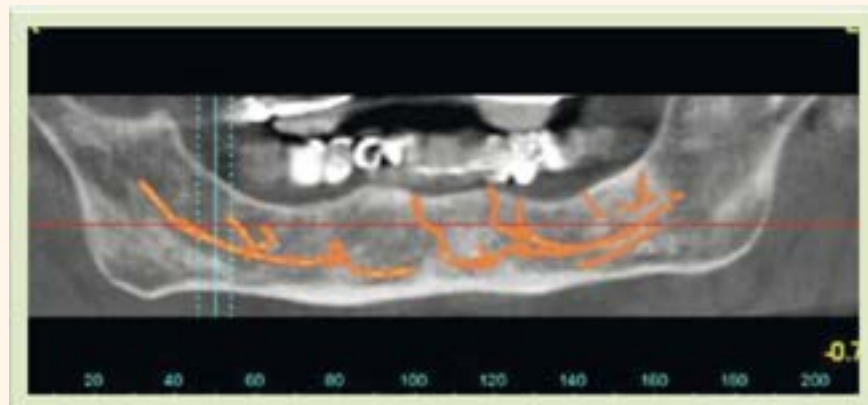


Figura 4. Variantes Morfológicas del Conducto Dentario Inferior (Winter, A.A. et al. 2011).

lencia relativamente baja de esta variación anatómica pero muy importante desde el punto de vista clínico; así Grover y Lorton (1983) [5] reportaron un 0,08%, Sanchís y col. (2003) [6] un 0,35%, Zografos y col. (1990) [7] un 0,4%, Nortjé y col. (1977) [8] un 0,9%, Langlais y col. (1985) [9] un 0,95%, Durst y Snow (1980) [10] un 8,3%, todos estos estudios se realizaron a través de radiografías panorámicas. Los hallazgos realizados a través del análisis de imágenes de tomografías computarizadas son de Naitoh y col. (2009) [11] un 7% y Suazo Galdames y col. (2011) [12] un 1,7%.

Winter, A.A. y col. (2011) [13] en un estudio con exploraciones radiológicas con tomografía digital volumétrica de haz cónico (3D i-CAT) y aplicando un software de navegación (SimPlant TM, Materialise, Glen Burnie, MD) observó que sobre 296 mandíbulas estudiadas, 186 (62,84%) no presentaban más de un conducto, 110 (37,16%) presentaban más de un conducto, de estos últimos 56 (50,9%) presentaban un canal bifurcado, 37 (33,6%) dos canales bifurcados y 17 (15,5%) tres o más canales bifurcados. Del total (110) el 45,55% se hallaron bilateralmente y un 55,45% unilaterales de estos en un 67% se encontraban en el lado derecho y un 33% en el izquierdo. Con respecto a la terminación anterior mentoniana, 9 (8,18%) terminaban en el foramen mentoniano, 94 (85,45%) terminaban por detrás del foramen mentoniano y 7 (6,36%) lo hacían por delante.

Los anatomistas señalan que el conducto dentario inferior se localiza por debajo e internamente con relación a los ápices del tercer molar y segundo molar, subyacente al alveolo del primer molar y externo e inferior a la raíz del segundo premolar. Dependiendo del sexo, edad, raza y grado de desarrollo, existen variaciones en la relación del conducto dentario con los ápices radiculares en el 80% de los casos el tercer molar presenta los ápices más cercanos; siguiendo en un 15% el segundo molar; el primer molar y los premolares están ya distanciados del techo del conducto. (Figún y Garino, 1984) [3].

En un estudio anatómico de especímenes de ambos sexos, adultos, dentados, sin patologías ni anomalías o malformaciones, aplicando

técnicas radiológicas como la Tomografía volumétrica Digital de última generación se describen los siguientes resultados, al estudiar la distancia entre el techo del conducto y el reborde óseo alveolar superior en general la tendencia es que es más pequeña o cercana a nivel de la pieza 37 aumentando progresivamente o alejándose al llegar al nivel de la pieza 35. La distancia entre la pared vestibular del conducto a la tabla cortical vestibular es mayor a la altura de la pieza 37, (más profundo); disminuyendo progresivamente en relación de la pieza 35, (más externo). La distancia entre la pared lingual del conducto y la tabla cortical lingual es más estrecha a nivel de la pieza 37, y aumenta progresivamente a casi el doble al nivel de la pieza 35. La distancia entre el suelo del conducto al borde basilar mandibular es menor a nivel de la pieza 37, (más inferior) y aumenta la distancia a nivel de la pieza 35 (se eleva). (Domínguez Mejía, J. et al 2010) [14].

Se ha comprobado por diferentes autores la existencia de perforaciones del techo del conducto por los ápices del tercer molar, o se observan la presencia de surcos o canales en las raíces del tercer molar por donde discurre el conducto, ya que embriológicamente la formación del conducto es mucho más primaria en el tiempo que el tercer molar. (Bavitz B. et al 1995) [15].

El conducto termina en el orificio mentoniano y en el inicio del conducto incisivo. La topografía del orificio mentoniano es sumamente variable en relación a la edad, sexo, raza y características individuales; tiene una longitud media entre 3 y 6 mm y una orientación hacia atrás, arriba y afuera. Hay autores que describen un bucle anterior del conducto antes de terminar en el agujero mentoniano en el 12% de los casos (Misch 1995) [16], del 60% (Solar, P. 1994) [17] y de un 88% con unas longitudes entre 11mm y 15mm (Neiva et al 2004) [18]. El orificio mentoniano es ovalado de 2 a 5 mm de diámetro de borde anterior afilado y borde posterior romo. La ubicación del agujero mentoniano es variable inclusive en un mismo individuo en el lado derecho e izquierdo. En el adulto pueden observarse las siguientes posiciones en orden de frecuencia: a) a la altura del ápice del

segundo premolar; b) en el espacio interpremolar; c) entre el segundo premolar y primer molar; d) en el ápice del primer molar. (Arzouman et al 1993) [19].

En estudios anatómicos indirectos con la utilización de la tomografía volumétrica digital de haz cónico la posición del agujero mentoniano es del 36% a la altura del ápice del segundo premolar, del 36% entre el primer y segundo premolar y del 28% en relación al ápice del primer premolar, no encontrándose diferencias estadísticamente significativas en las variables comparadas derecha e izquierda o sexo, (Domínguez Mejía et al 2010) [14].

Resumiendo, y en general, podemos decir que el conducto dentario inferior:

- Se localiza cercano a la tabla lingual en relación a las piezas 3.7 / 3.8 y 4.7 / 4.8 quedando hueso disponible por vestibular (balcón vestibular) para la colocación de implantes.
- Se localiza en el centro del cuerpo mandibular en relación a las piezas 3.6 y 4.6. (Cruza en diagonal de lingual a vestibular)
- Se localiza cercano a la tabla vestibular en relación a las piezas 3.4 / 3.5 y 4.4 / 4.5 quedando hueso disponible por lingual (balcón lingual) para la colocación de implantes. (Dependiendo de la emergencia del agujero mentoniano)
- Pueden presentarse variables anatómicas en relación al sexo, edad, razas y características individuales.
- El estudio de la anatomía, el diagnóstico y medición debe ser realizado siempre con métodos de certeza como el T.A.C. y la T.V.D. 3D.

INDICACIONES:

- Pacientes de edad avanzada.
- Pacientes que no puedan o no quieran realizarse técnicas quirúrgicas avanzadas más agresivas como los injertos óseos, lateralizaciones o transposiciones del P.V.N.D.I. y distracciones óseas.
- Pacientes con condiciones biomecánicas desfavorables para la utilización de implantes cortos.
- Pacientes con atrofia ósea posterior mandibular con un remanente de hueso inferior a 8mm.
- Pacientes con un diámetro del cuerpo mandibular adecuado:
 - Balcón vestibular en zona 3.7/3.8 y 4.7/4.8 de un mínimo de 6mm.
 - Balcón lingual en zona de 3.4/3.5 y 4.4/4.5 de un mínimo de 6mm.
- Utilización de implantes cónicos con un diámetro no mayor de 3,75mm.
- Diagnóstico Rx y medición imprescindible con T.A.C. o T.V.D. 3D.
- Utilización de técnica anestésica infiltrativa supraperiostica.

CONTRAINDICACIONES:

- Pacientes con patología médica general que contraindican cualquier uso de implantes.

- Pacientes con altura de hueso adecuada.
- Pacientes con un diámetro reducido del cuerpo mandibular.
- Imposibilidad de realizar un diagnóstico y medición con T.A.C. o T.V.D. 3D.
- Utilización de técnica anestésica troncular o infiltrativa infra-periostica.
- Pacientes con escasa apertura bucal.
- Pacientes con 1mm o menos de encía queratinizada (realizar injerto de encía)

VENTAJAS:

- Permite la colocación de implantes en zonas con atrofia ósea en el sector posterior mandibular salvando el conducto dentario inferior y su contenido el P.V.N.D.I.
- Técnica poco agresiva.
- Técnica convencional de colocación de implantes (excepto las variantes particulares de la técnica).
- Permite la colocación de 2 a 4 implantes (suficientes para un sector posterior mandibular).
- Permite la utilización de implantes largos (de más de 12mm hasta 15mm).
- Anclaje bicortical.

DESVENTAJAS:

- Imposibilidad de uso de implantes de diámetro mayor a 3.75mm.
- Imposibilidad de paralelizar los implantes (los implantes tendrán una inclinación según el caso entre 5° a 20° por lo tanto se tendrá que adecuar los pilares para realizar prótesis cementada o atornillada según el sistema implantológico).
- Imprescindible formación adecuada, pericia y experiencia en cirugía oral e implantología.

DESARROLLO DE LA TÉCNICA SIDESTEP DEL NERVILO DENTARIO INFERIOR

Siguiendo rigurosamente las indicaciones y previo consentimiento informado específico y comentadas y evaluadas las ventajas y desventajas de los procedimientos, se procede al estudio radiológico preferiblemente con tomografía volumétrica digital 3D, se evalúa la trayectoria del conducto dentario inferior y a la disponibilidad del balcón óseo vestibular y lingual, si estos son favorables se procede a la colocación virtual de los implantes utilizando el programa informático de la T.V.D. 3D.

Con este procedimiento se colocaran virtualmente los implantes, según necesidad, en posición 3.5 o 4.5 desde la cresta ósea residual con una inclinación lingual en relación al conducto dentario inferior, y la colocación de los implantes en zona 3.7 y 3.8 o 4.7 y 4.8 según necesidad, desde la cresta ósea residual con una inclinación vestibular en relación al conducto dentario inferior, salvando así la posición del P.V.N.D.I. y evitando lesionarlo. Debemos recordar que los implantes tienen que tener

como mínimo entre 1 a 1,5mm de espesor de hueso recubriéndolo por vestibular o lingual, 3mm de separación entre un implante y otro y 1mm de separación del conducto dentario inferior.

Llegado a este punto se tienen dos opciones se graba en sistema Dicon y STL y se envía para la confección de una guía quirúrgica y realizar cirugía guiada de colocación de implantes, o lo realizamos con técnica convencional que es la que utilizamos preferiblemente.

La técnica convencional requiere trasladar la posición virtual de los implantes en el estudio radiológico a la realidad de la anatomía durante la intervención quirúrgica, se realiza en dos planos de trabajo uno horizontal y otro sagital.

El plano horizontal de trabajo nos permite posicionar de manera exacta los implantes en el sentido anteroposterior y se realiza midiendo en la imagen panorámica que nos brinda el software informático la distancia que hay desde el borde superior del agujero mentoniano a el centro del implante virtual a nivel del cuello del mismo, esta misma distancia se traslada con compás quirúrgico durante la intervención, posicionando una púa a nivel del borde superior del agujero mentoniano y la otra púa a nivel de la cresta vestibular y se marca una muesca, así sucesivamente con los otros implantes obteniendo la posición anteroposterior de los mismos.

El plano sagital de trabajo nos permite posicionar el implante sobre la cresta ósea residual en el sentido vestibulo lingual en la posición exacta para esquivar el conducto dentario inferior y evitar lesionar al P.V.N.D.I.; se realiza trabajando en la imagen de un corte sagital en la zona elegida para la colocación del implante. Primero se evalúa el balcón óseo disponible, se obtiene trazando una línea y midiendo desde la cresta vestibular a la cresta lingual, posteriormente se traza una perpendicular desde esta línea hasta la pared vestibular del conducto dentario inferior en zona de 3.7/3.8 y 4.7/4.8 obteniendo así el balcón vestibular, posteriormente se mide la distancia en la línea horizontal que hay desde la cresta vestibular a la intersección de la perpendicular vertical, esta medida se traslada con compás quirúrgico durante la cirugía marcando en el hueso.

Si es en zona de 3.5 o 4.5 la perpendicular a la línea vestibulo lingual debe partir de la pared lingual del conducto dentario inferior así se obtiene el balcón lingual; se procede a medir la distancia que hay desde la cresta lingual a la intersección de la línea vertical, esta distancia se traslada con compás quirúrgico en el momento de la cirugía marcando el hueso.

Según el diámetro del balcón vestibular o lingual (Nunca inferior a 6mm) se procede a la colocación del implante con la técnica básica de rutina teniendo en cuenta que la pared lingual del cuello del implante (en el balcón vestibular) y la pared vestibular del cuello del implante (en el

balcón lingual) debe estar en contacto o separada de la marca pero no invadirla y el implante (siempre cónicos) deben inclinarse ligeramente hacia vestibular (en el balcón vestibular) y hacia lingual (en el balcón lingual). Ver caso clínico 1, figuras 5 a 21 y caso clínico 2, figuras 22 al 29.

OBJETIVOS

Estudiar el comportamiento clínico de los implantes colocados con la Técnica Sidestep y compararlos con las distintas técnicas usadas para resolver la atrofia ósea posterior mandibular como la utilización de implantes cortos, la lateralización y transposición del P.V.N.D.I. y la corticotomía alveolar vertical.

MATERIALES Y MÉTODOS

Material Bibliográfico: Se han revisado las publicaciones en inglés y castellano limitado al género humano de artículos y revisiones sistemáticas desde el 2005 al 2015.

Las palabras claves utilizadas fueron: Implantes dentales, sector posteroinferior mandibular, "Técnica Sidestep", implantes en posición lingual o vestibular, injertos óseos, lateralización y transposición del P.V.N.D.I., corticotomía alveolar vertical, implantes cortos.

Material Clínico: Se seleccionaron y estudiaron descriptivamente y retrospectivamente las historias clínicas de pacientes operados con la "técnica sidestep" en el servicio de cirugía oral y maxilofacial e implantología de la Policlínica Vn. del Pilar (C.A.M. Registro N° CS1578) durante el período 2010 al 2015, el total de la muestra (n°) se protocoliza y estructura para su estudio de la siguiente manera:

- N° Total de Pacientes Estudios.
- N° Mujeres.
- N° Hombres.
- Edad de los Pacientes.
- N° Total de Implantes.
- N° Implantes perdidos.
- N° Implantes supervivientes.
- N° Total con Alteraciones Neurológicas.
- N° Total con Dolor Neurogénico.
- Valoración Subjetiva de los Pacientes (En Escala Analógica Visual de 1a 10).

- Otras Complicaciones.

CRITERIOS DE INCLUSION: Se incluyen en el estudio todos los pacientes operados en el sector posterior mandibular con la "Técnica Sidestep".

CRITERIOS DE EXCLUSIÓN: Se excluyen todos los pacientes operados en el sector posterior mandibular con otras técnicas diferentes.

Tras la aplicación de los criterios descriptos se obtiene una muestra de casos clínicos que presentan las siguientes características:

- Todos los pacientes fueron tratados y operados por el mismo equipo quirúrgico.
- A todos los pacientes se le realizó historia clínica médico-odontológica y consentimiento informado.
- El diagnóstico Rx se realizó con T.V.D 3D.

CASO CLÍNICO I:

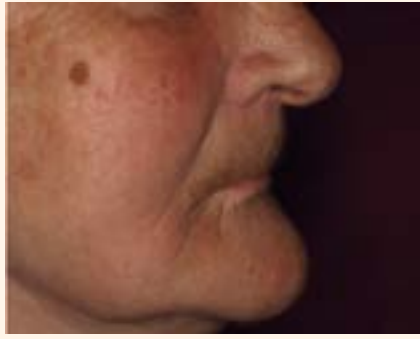

Figura 5.

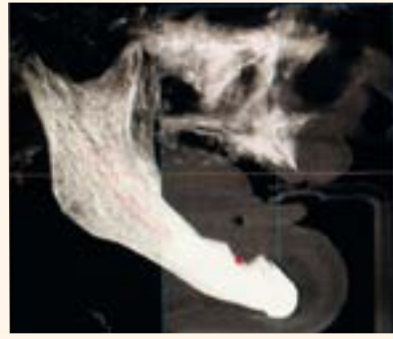


Figura 6.

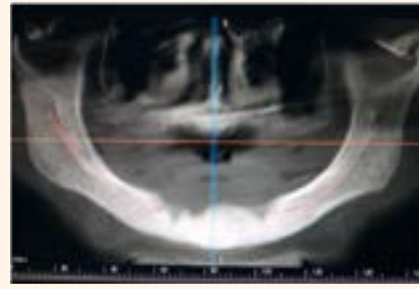


Figura 7.



Figura 8.

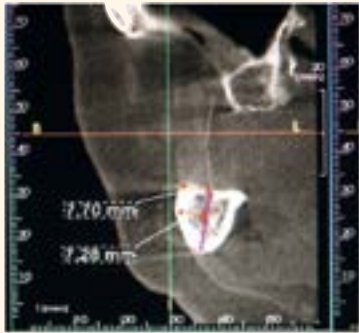


Figura 9.

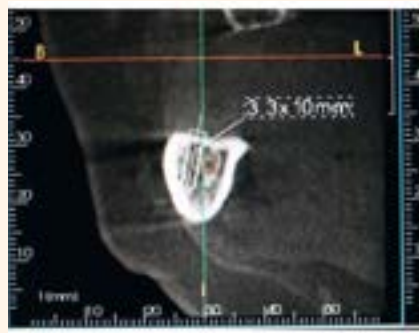


Figura 10.

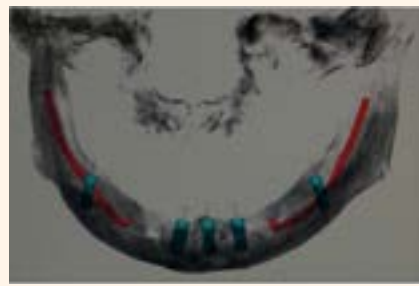


Figura 11.

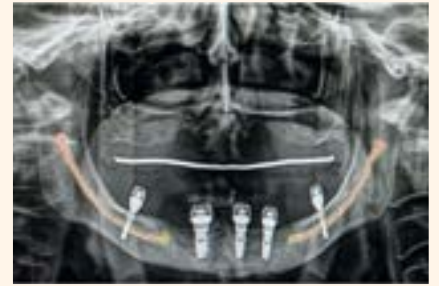

Figura 12.

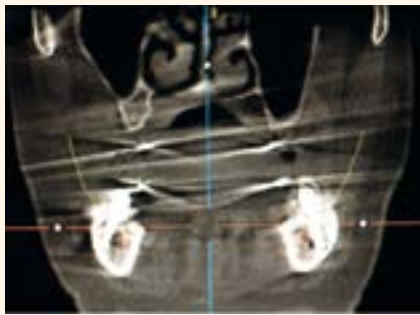
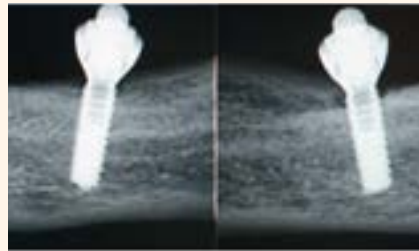


Figura 13.



Figuras 14 y 15.

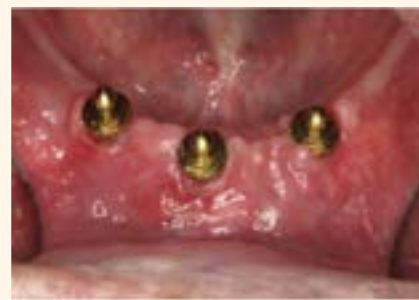

Figura 16.

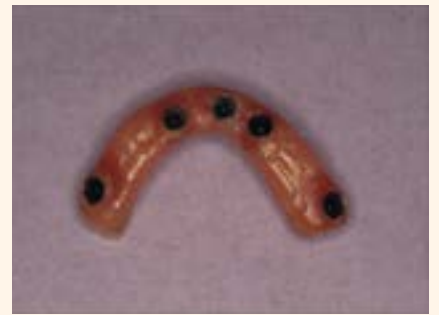

Figura 17.

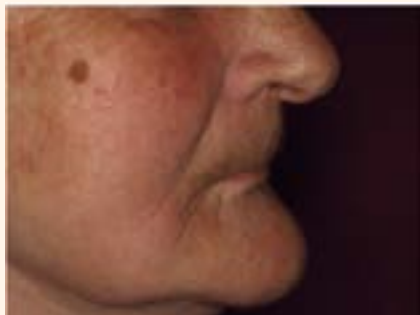

Figura 18.

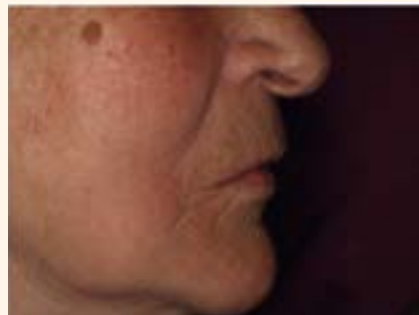

Figura 19.

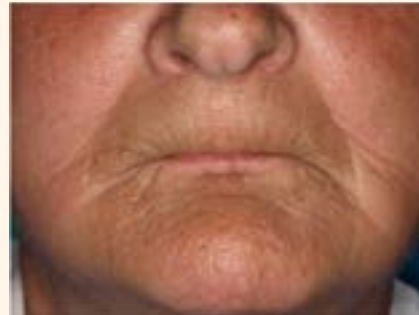

Figura 20.

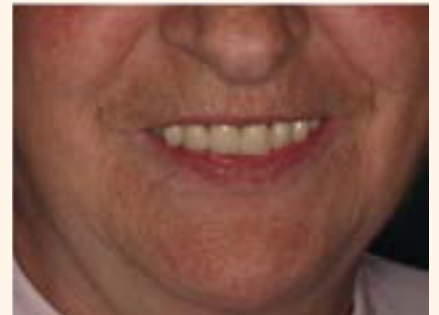

Figura 21.

CASO CLÍNICO II:

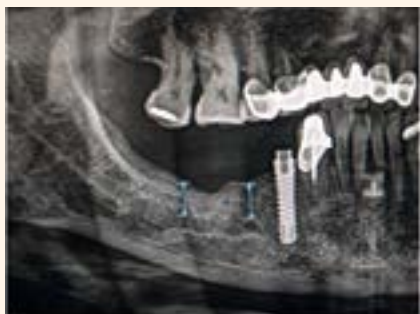

Figura 22.

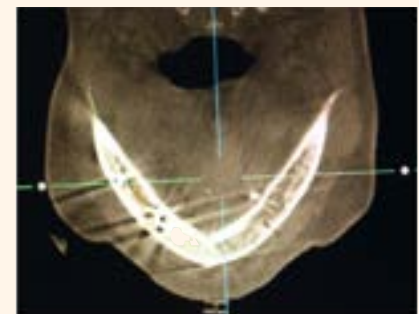


Figura 23.

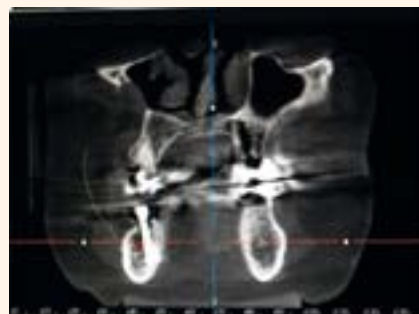


Figura 24.

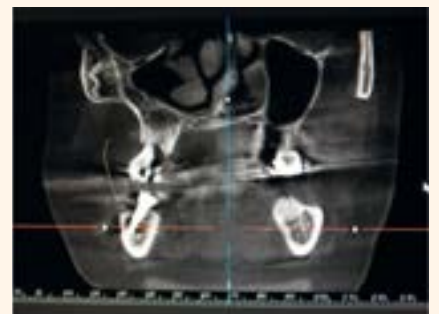

Figura 25.

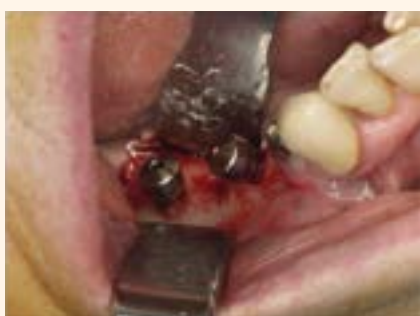

Figura 26.

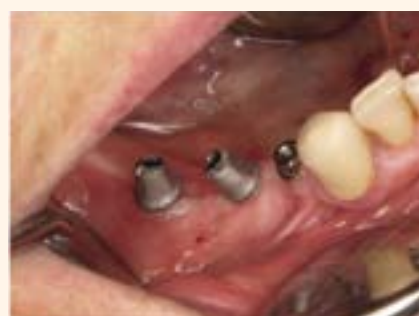

Figura 27.

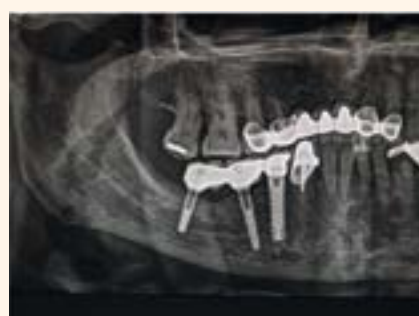

Figura 28.

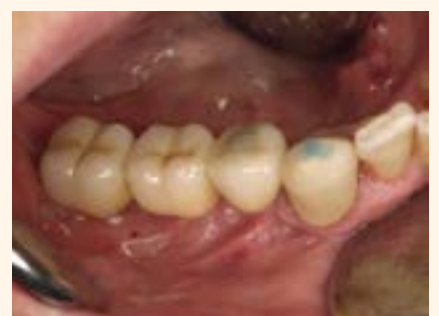

Figura 29.

- La medicación preoperatoria utilizada fue Diazepan® 10 mg comprimidos vía oral la noche anterior y 1hs antes de la cita, Ibuprofeno® 600mg comprimidos vía oral 1hs antes de la cita y Augmentine® 875mg comprimidos vía oral 1hs antes de la cita.
- La técnica anestésica empleada fue la anestesia local infiltrativa supraperiostica con Articaina® 4% en zona vestibular y lingual.
- La medicación postoperatoria empleada fue antiinflamatorio esteroideo Celestone Cronodoc® IM inmediato después de la cirugía, analgésico y antiinflamatorio Ibuprofeno 600mg VO c/8hs de 2 a 4 días y antibiótico terapia con Augmentine® 875mg VO c/8 hs 7 días.
- Los implantes utilizados fueron:
 - Osteoplus®, roscados, de titanio G. II, cónicos de 3,8; 3,5 y 3,2 mm de diámetro y de 12 y 14mm de largo y superficie rugosa tratada con ácido.
 - Rosterdent® roscados, de titanio G. IV, de 3,75 y 3,3 mm de diámetro de 13 y 15mm de largo y superficie rugosa tratada con ácido.
- Los implantes tuvieron un periodo de 8 a 12 semanas de oseointegración libre de cargas.
- Los implantes fueron cargados con prótesis fijas definitivas metal-porcelana y con prótesis completas extraíbles soportadas y retenidas por implantes con el sistema Easylink Eckermann®, a los 4 meses.
- Todos los casos tuvieron un seguimiento clínico de 12 a 24 meses.

RESULTADOS

El número total de pacientes tratados con la Técnica Sidestep fue de 36 (100%), de los cuales 24 corresponden al sexo femenino (66,66%) y 12 al sexo masculino (33,33%); la edad media de los pacientes fue de 59 años, (sexo femenino 57±2 años de edad y sexo masculino 61±2 años de edad).

El número total de implantes utilizados fue de 93 (100%), en los 24 casos de sexo femenino se usaron 63 implantes (67,74%) y en los 12 casos de sexo masculino se usaron 30 (32,25%). Se retiraron 2 implantes (2,15%) durante la fase de oseointegración por movilidad (fibrointegración) y la supervivencia de los implantes (fase oseointegración y fase de carga con un seguimiento de 2 a 4 años) fue de (97,85%).

No se observó ningún caso con alteración neurológica ni por déficit sensorial ni por dolor neurogénico; la valoración subjetiva del paciente en una escala E.V.A. de 0-10 puntos (0 menor valor -,10 mayor valor +) fue de 8 puntos. Como otras complicaciones podemos mencionar la presencia de hematomas moderados en 2 pacientes que estaban anticoagulados con Adiro® 500 a los cuales no se les quita la medicación.

DISCUSIÓN

Es de destacar que tras la revisión bibliográfica no hemos encontrado la Técnica Sidestep descrita y protocolizada como tal, si se describe en publicaciones de casos clínicos aislados la posibilidad de pasar con el implante lateralmente al paquete vasculo nervioso dentario inferior Sada Moreno E. (2000) [20]. Con respecto a las alteraciones sensoriales que pueden producirse al colocar implantes en la zona posterior mandibular con técnicas básicas o de rutina, en general se describe una prevalencia que va de 0% al 40% Jouzbalys et al (2013) [21], 43% Kiyak et al (1990) [22], 37% Ellias y Hauker (1993) [23], 8,5% Bartling et al (1999) [24], una prevalencia de 10,14% para técnicas básicas de colocación de implantes y un 20,10% para técnicas avanzadas de colocación de implantes, sin embargo la duración media de la afectación de la sensibilidad es menor en las técnicas avanzadas (1 semana a 6 meses) que en las básicas (1½ a 12 meses), Soleri J.J. et al (2015) [25]. En un estudio médico legal sobre sentencias judiciales en España, Perea Pérez B. et al (2011) [26] destaca que el área quirúrgica mas reclamada fue la implantología 55,6%, dentro de los motivos de reclamación el daño a estructuras anatómicas fue el más frecuente siendo el daño al nervio dentario inferior con un 30,95% el más importante. En un estudio que recoge los eventos adversos más graves que produjeron reclamaciones legales en España, Perea Pérez B. et al (2014) [27] coloca a la implantología (25,54%) como práctica odontológica y a las lesiones del nervio dentario inferior (13,50%) como evento adverso, en la cima de la relevancia como problema médico-legal en odontología. En este estudio al usar la Técnica Sidestep para la colocación de implantes en el sector posterior mandibular los resultados no describen ninguna alteración neurológica.

El uso de técnicas radiológicas de certeza (T.A.C. Volumétrico Digital) para realizar el diagnóstico y medición en la Técnica Sidestep es imprescindible, las Rx Panorámicas y Rx Periapicales son herramientas de diagnóstico y medición que si bien tienen su indicación pueden inducir a errores y se observa una mayor frecuencia de eventos adversos del nervio dentario inferior cuando son utilizadas para diagnóstico y medición en sectores posteriores mandibulares Soleri J.J. et al (2015) [25].

Con respecto al uso de anestesia infiltrativa, evitando las técnicas anestésicas tronculares, como recomienda Heller A.L. (1988) [28] y Heller A.A. y Shankland W. (2001) [29] para que nos “avise” al acercarnos al conducto dentario inferior puede tener alguna utilidad siempre y cuando se realice una técnica supraperiostica y no se utilice más de medio carpule de lo contrario la anestesia será más profunda imposibilitando que nos “avise” de la proximidad del nervio dentario inferior.

Con respecto al uso de otras técnicas para rehabilitar el sector poste-

rior mandibular atrófico cada una de ellas tienen sus ventajas e inconvenientes y sus indicaciones y contraindicaciones como por ejemplo el uso de implantes cortos, menores de 10 mm de largo, están muy supeditados a la calidad ósea residual, a la biomecánica, a la oclusión a el tipo de antagonista y a la posibilidad de usar implantes anchos a partir de 4,2 mm de diámetro en adelante, a pesar de ello se describen tasas de éxito del 90,3% Neves et al (2006) [30]. La corticotomía alveolar vertical (Split crest technique) Bruschi y Scipioni (1990) [31] es una técnica para salvar las atrofiás que reducen el grosor posterior de la mandíbula aprovechando la altura residual y realizando una expansión ósea que permite la colocación de los implantes, con los años se han propuesto distintas variantes de la técnica, en general la técnica presenta tasas de éxitos por encima del 95%. La utilización de técnicas de desplazamiento lateral del paquete Vasculonervioso dentario inferior es descrita en 1987 por Jensen y Nock [32] transponiendo el nervio dentario inferior y colocando simultáneamente los implantes, posteriormente Hirsch J.M. (1995) [33] clasifica las dos técnicas: la lateralización del N.D.I. con ventana ósea que no incluye el Agujero Mentoniano, y la transposición del N.D.I. con ventana ósea que incluye el Agujero mentoniano; esta última permite una movilización más segura sin estiramientos ni tensiones del nervio. Estas técnicas permiten el uso de implantes de tamaño adecuado, bicorticalidad, excelente estabilidad primaria, siempre trae aparejada una alteración de la sensibilidad inicial que se reduce y desaparece entre 15 días y 6 meses según distintos autores, actualmente el empleo de cirugía piezoeléctrica para realizar la ventana ósea la transformó en una técnica más segura y predecible con respecto al uso de instrumental rotatorio (Val. Neurológica 631 versus 989, seguimiento 12 meses. Pba Wilcoxon $p \leq 0,05$) Soleri J.J. (2015) [25]. Los índices de éxito para esta técnicas van de un 92% Hirsch (1995) [33] a un 100% Hernández y Biosca (1999) [34].

La distracción osteogénica descrita por Ilzarov en 1950 tras la tracción gradual del hueso posterior a una corticotomía induce a la formación ósea, Chin y Toth en 1996 la aplicaron con éxito en humanos al hueso alveolar, con tres fases bien diferenciadas: Latencia, Distracción y Consolidación permite a través de la colocación de un dispositivo mecánico yuxtaóseo o intraóseo corregir defectos óseos verticales, si bien se describen éxitos de los implantes colocados en la zona de distracción de un 94% Chiapasco et al (2004) [35], es una técnica que ha caído en desuso debido a sus diferentes complicaciones.

La utilización de injertos por aposición “Onlay” son una opción para la reconstrucción en altura y ancho de los sectores posteriores mandibulares, pueden ser autólogos, homólogos o xenoinjertos, en bloques,

particulados o mixtos, cuando son autólogos pueden ser intraorales o extraorales, y siempre en estos casos tendremos un área dadora y otra receptora por lo tanto dos campos quirúrgicos, el área receptora se debe preparar previamente y el injerto debe sujetarse con microtornillos evitando su movilidad cubriéndose posteriormente con el colgajo mucoperiostico evitando desgarros y exposiciones con el fin de garantizar la vascularización y evitar las infecciones, posteriormente presentan un periodo de cicatrización de 4 a 6 meses y durante los dos años siguientes sufran remodelación y reabsorción, el índice de éxito de los implantes colocados sobre estas zonas superan el 93,3% Chiapasco et al (1999) [36]. El porcentaje de éxito que arrojan los resultados de este estudio de la Técnica Sidestep es del 97,85%, no obstante consideramos que hacen falta más estudios y seguimientos y contrastarlos con otros autores.

CONCLUSIONES

La Técnica Sidestep para colocación de implantes permite solucionar aquellos casos que presentan una atrofia moderada y severa en el sector posterior mandibular predominantemente en altura.

Es una técnica muy dependiente de la anatomía mandibular individual y es imprescindible el uso diagnóstico de T.A.C. Volumétrica Digital (Cone-Beam, etc.).

Permite la colocación de implantes en número y tamaño adecuados a la biomecánica masticatoria.

Permite la colocación de los Implantes con los protocolos de rutina, obteniéndose anclaje bicortical y una excelente estabilidad primaria.

Siguiendo las indicaciones y contraindicaciones precisas reduce el tiempo total de tratamiento, es segura y tiene menor morbilidad con respecto a otras técnicas descritas.

BIBLIOGRAFÍA

- 1-TALLGREN A.: *The continuing reduction of the residual alveolar ridges in complete denture wearers: a mixed-longitudinal study covering 25 years.* J. Prosthet Dent. 1972. Feb; 27 (2):120-32.
- 2-PROFFIT W.R.: *Ortodoncia contemporánea. Teoría y práctica.* Ed. Harcourt 2001. Madrid.
- 3-FIGUN ME., GARINO R.R.: *Anatomía odontológica funcional y aplicada.* P.P. 358-359;384-387;400-403. Ed. Ate-neo.1984.
- 4-CHÁVEZ-LOMELI M.E., MANSILLA LORY, J., POMPA J.A., KJAER I. *The human mandibular canal arises from three separate canals innervating different tooth groups.* J. Dental Res. 1996; 75:1540-4.
- 5-GROVER P.S., LORTON L. *Bifid mandibular nerve as a possible cause of inadequate anesthesia in the mandible.* J. Oral Maxillofac. Surg. 1983; 41: 177-9.
- 6-SANCHÍS J.M., PEÑARROCHA M., SOLER F. *Bifid mandibular canal.* J. Oral Maxillofac. Surg.2003; 61:422-4.
- 7-ZOGRAFOS J., KOLOKOU DIAS M., PAPANAKIS E. *The types of mandibular canal.* Hell. Period. Stomat. Gnathopatho-prosopike Cheir 1990; 5:17-20.
- 8-NORTJÉ C.J., FARMAN A.G., GROTEPPAS F.W. *Variations in the normal anatomy of the inferior dental mandibular canal: a retrospective study of panoramic radiographs from 3.612 routine dental patients.* Br. J. Oral Surg.1977; 15:55-63.

9-LANGLAIS R.P., BROADUS R., GLASS B.J. Bifid mandibular canals in panoramic radiographs. *J. Am. Dent. Assoc.* 1985; 110:923-6.

10-DURST J.H., SNOW J.E. Multiple mandibular canals: Oddities or fairly common anomalies? *Oral Surg. Oral Med. Oral Pathol.* 1980; 49:272-3.

11-NAITOH M., HIRAIWA Y., AIMIYA H., ARIJI E. Observation of bifid mandibular canal using cone-beam computerized tomography. *Int. J. Oral Maxillofac. Implants.* 2009; 24:155-9.

12-SUAZO GALDAMEZ I., ZAVANDO MATAMALA D., CANTÍN LÓPEZ M. Canal mandibular accesorio: análisis de su prevalencia y aspecto imagenológico. *Av. Odontostomatol.* 2011; 27 (2): 85-90.

13-WINTER A.A. et al. Dental 3D Cone Beam CT Imagen. <http://centralparklaserperio.com/3dconeimaging.php>.

14-DOMÍNGEZ MEJÍA J. et al. Análisis de la posición y trayectoria del conducto alveolar inferior en tomografía volumétrica computarizada (Tc Cone Beam-TCCB). *Rev. Fac. de Od. Univ. de Antioquia. Vol. 22 N°1. Seg. Sem. 2010.*

15-BAVITZ B.; HARN SD.; HANSEN C.A.; LANG M.: Anatomical study of mental neurovascular bundle-implant relationships. *Int J Oral Maxillofac Implants* 1993, 8: 563-567.

16-MISCH C.E.: *Implantología Contemporánea*. p.p. 491-496. Mosby/Doyma Libros. 1995.

17-SOLAR P. et al. Una Clasificación de las vías intraóseas del nervio mental. *Int. J. Oral Implants Maxillofac.* 9: 339-344, 1994.

18-NEIVA R.F. et al. El análisis morfológico de la anatomía de los cráneos de raza blanca. *J. Periodontol.* 75:1061-1067, 2004.

19-ARZOUMAN M.J.; OTIS L.; KIPNIS V.; LEVINE D.; Observation of the anterior loop of the inferior alveolar canal. *Int J Oral Maxillofac Implants* 1993, 15 (1): 28-38.

20-SADA-MORENO E. Técnica de abordaje al nervio dentario inferior. *Gaceta Dental* 2000,113:112-14.

21-JUODZBALYS G., WANG H.L., SABALYS G., SIDLAUSKAS A., GALINDO MORENO P.: Inferior alveolar nerve injury associated with implant surgery. *Clin. Oral Implants Res.* Feb; 24(2)- 183-90.2013.

22-KIYAK H.A., BEACH B.H., WORTHINGTON P., TAYLOR T., BOLENDER C., EVANS J.: Psychological impact of osseointegrated dental implant. *Int. J. Oral Maxillofac. Implant* 1990;5:61-69.

23-ELLIES L.G., HAUKER P.B.: The prevalence of altered sensation associated with implant surgery. *Int. Oral Maxillofac. Implant.* 1993;8:674-679.

24-BARTLING R., FREEMAN D., DRAUT R.A. The incidence of altered sensation of the mental nerve after mandibular implant placement. *J Oral Maxillofac Sur.* 1999. Dec; 57 (12): 1408-12.

25-SOLARI J.J., PEREA PÉREZ B., LABAJO E., OLMOS A.: Eventos adversos relacionados con el nervio dentario inferior en implantología oral. Tesis Doctoral. Facultad de Medicina. Univ. Compl. Madrid 2015.

26-PEREA-PÉREZ B., SANTIAGO-SÁEZ A., LABAJO GONZÁLEZ M. E., ALBARRÁN-JUAN M.E. Responsabilidad profesional en cirugía bucal: Estudio médico legal de 63 sentencias judiciales. *Med. Oral Patol. Oral Cir. Bucal.*2011;16:234-8.

27-PEREA PÉREZ B., LABAJO-GONZÁLEZ E., SANTIAGO-SÁEZ A., ALBARRÁN-JUAN E., VILLA-VIGIL A.: Análisis de 415 Eventos Adversos Ocurridos en la Práctica Odontológica en España entre 2000 y 2010. *Med Oral Patol Oral Cir Bucal*, 2014; 19 (Ed. Española):317-22.

28-HELLER A.L.: Blade implants, *Can. Dent. Assoc. J.* 16:78-86,1988.

29-HELLER A., SHANKLAND W.: Alternative to the inferior alveolar nerve block anesthesia when placing mandibular

dental implant posterior to the mental foramen. *J. Oral Implant* 2001. 27:127-133.

30-NEVES das F. D., FONES D., ROCHA S., PRADO do C.J., FERNANDEZ NETO .F.: Short implant an analysis of longitudinal study. *Int. J. Oral Maxillofac. Implant* 2006; 21:86-93.

31-SCIPIÓN A., BRUSCHI G.B., CALESENI G., BRUSCHI E., DE MARTINO C.: Bone regeneration in the edentulous ridge expansion technique: histologic and ultrastructural study of 20 clinical case. *Int. J. Periodontic Rest. Dent.* 1990;19:269-77.

32-JENSEN O., NOCK D. Inferior alveo-

lar nerve repositioning in conjunction with placement of osseointegrated implants, a case report. *Oral Surg. Oral Med. Oral Pathol.* 63:263-8.1987.

33-HIRSCH J.M., BRANEMARK, P.I. Fixture stability and nerve function after transposition and lateralization of the inferior alveolar nerve and fixture installation. *Br J Oral Maxillofac Surg* 1995;33:276-281.

34-HERNÁNDEZ F., BIOSCA M.J. Transposición del nervio dentario inferior para el manejo de la mandíbula posterior atrófica. *Periodoncia* 1999,9:325-32.

35-CHIAPASCO M., ROMEO E., CASENTINI P., RIMONDINI L.: Alveolar distraction osteogenesis vs. Vertical guided bone regeneration for the correction of vertically deficient edentulous ridges: 1-3 year prospective study on humans. *Clin.Oral implant Res.* 15.2004,82-95.

36-CHIAPASCO M., ABATI S., ROMEO E., VOGEL G.:Clinical outcome of autogenous bone blocks or guided bone regeneration with e-PTFE membranes for the reconstruction of narrow edentulous ridges. *Clin.Oral Implant Res.* 1999;10:278.288.

Atlantis editorial
Science & Technology S.L.L.

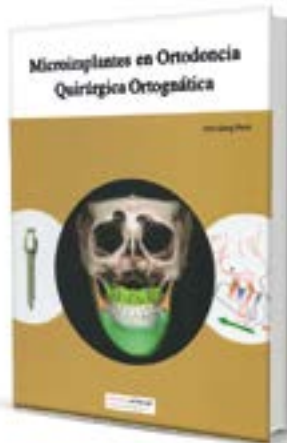
VISÍTANOS EN EXPODENTAL
STAND 5E08

PRÓXIMAS NOVEDADES



Clínica y Cirugía del Nervio Dentario Inferior en Implantología Bucofacial

Autor: Dr. Juan José Soleri Cocco
Más de 300 páginas
Tamaño: 21x29,7 cm.
Encuadernación de lujo con tapa dura
Edición 2016



Microimplantes en Ortodoncia Quirúrgica Ortognática

Autor: Dr. Hyo-Sang Park
Más de 200 páginas
Tamaño: 21x29,7 cm.
Encuadernación de lujo con tapa dura
Edición 2016



Eficiencia Clínica & Evidencia Científica en Ortodoncia

Autor: Dr. David Suárez Quintanilla
Más de 450 páginas
Tamaño: 21x29,7 cm.
Encuadernación de lujo con tapa dura
Edición 2016

PEDIDOS: Atlantis Editorial. Telf. 912 282 284 - 608 496 988.
e-mail: pedidos@atlantiseditorial.com - www.atlantiseditorial.com

Xilitol - El dulce milagro

Por la Dra. Deborah Horch

En la actualidad, los Ministerios de Salud en Italia, Japón y Finlandia, recomiendan el uso de xilitol para el cuidado activo de la salud bucal. Además, un número creciente de Asociaciones Dentales en diferentes países europeos siguen esta misma recomendación.

¿Qué tiene de especial el dulce milagro del Xilitol? ¿Son positivas sus propiedades, como el efecto anticariogénico y la remineralización del esmalte basada en la evidencia? Estas y otras preguntas abundan en el mundo odontológico actualmente. El hecho, es que en el estudio a gran escala de Turku (1970-1976), hubo

una reducción de la caries dental de un 85% en comparación con el grupo de control mostrado [1], y desde entonces se han realizado numerosos estudios más sobre el tema. Muchos de estos estudios bajo el auspicio de la OMS ya que la reducción significativa de caries se cifra entre un 50% y un 85% [2, 3, 4].

¿Por qué el xilitol no está asentado ya en nuestra vida cotidiana y sigue siendo criticado? Una posible explicación podría ser el factor económico, además de la falta de conciencia.



Figura 1. El Xilitol se obtiene de la corteza del Abedul.

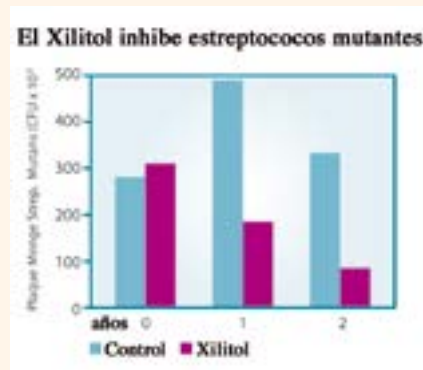


Figura 2. Fuente: Mäkinen KK, et al. (1989) Caries Res 23, 261-267

La materia prima del xilitol es, aproximadamente, 20 veces más cara de producir que el azúcar de mesa convencional y también es más caro que otros sustitutos edulcorantes. Su procesamiento es caro y por lo tanto poco atractivo para muchas empresas. El xilitol puede encontrarse en algunos edulcorantes sintéticos como el aspartamo o el acesulfamo para no prolongar artificialmente el sabor. El xilitol, endulzado exclusivamente para chicles, pierde su sabor natural pasados unos 5 minutos, mientras que otros edulcorantes, pueden mantener el sabor más tiempo. Por lo tanto, para la industria, estos chicles sintéticamente endulzados, tienen un mayor valor agregado, a expensas de los consumidores. No obstante, Rein Medical ha desarrollado un chicle endulzado 100% con xilitol y que después de 5 minutos sigue teniendo el sabor, además de neutralizar significativamente el pH, tras las comidas.

Además de los estudios basados en la evidencia antes de xilitol que ya existen, se necesita aún más investigación para saber todas las características positivas que posee. Emjoo Park et. Al [5], por ejemplo, descubrió una propiedad antiinflamatoria del xilitol contra las Porphyromonas gingivalis. Uttamo et al [6] describe el efecto de xilitol en la Candida albicans y la inhibición de acetaldehído carcinogénico en la cavidad oral, característica muy interesante, especialmente, para los fumadores.

Por otro lado, el xilitol no puede reemplazar al fluoruro, que es mucho más importante como suplemento útil para la profilaxis. Los críticos señalan en conjunto con xilitol como sobre la eficacia de fluoruro, pero fallan en reconocer que los dos



Dr. Deborah Horch

Odontóloga por la Universidad de Münster.
Práctica Dental en Korschenbroich (Alemania)

materiales se complementan muy bien. El xilitol es también interesante cuando no tenemos un cepillo de dientes a mano. No sin razón, la Autoridad Europea de Seguridad Alimentaria (EFSA) señala que un chicle endulzado con xilitol otorga una alta efectividad contra la caries y el efecto anti-cariogénico, confirmado oficialmente [7] en una declaración aprobada sobre alimentos saludables (declaración de propiedades saludables).

Básicamente, muchos productos se podrían utilizar con xilitol en la práctica cotidiana. A fin de alcanzar resultados particularmente buenos

Masticar contra la Caries

Chicle para tomar entre las comidas

- ✓ Prevención de la carie
- ✓ Inhibición de la placa dental
- ✓ Estimula la producción de saliva
- ✓ Con 100 % de Xilitol natural*

* Con 100% de Xilitol natural, Sin azúcar

Hager & Werken GmbH & Co. KG
Tel. +49(203) 99269-0 · Fax +49(203) 299283

www.miradent.es

Revisión de los principales estudios

Lugar	Duración (años)	Dosis g/día	Reducción de la caries
1. Turku, Finlandia	2	67	>85
2. Rusia	2	30	73
3. Tailandia	2,3-2,7	20	importado
Polinesia	3	bis 20	efecto
Hungría	2-3	14-20	prevención 58-68 37-45
4. Montreal, Canadá	1-2	1-3,9	52
5. Ylivieska, Finlandia	3	7-10	59-84
6. Dayton, OH	1,8	bis 8,5	80
7. Ylivieska, Finlandia "Niño - Madre"	21 Meses	6-7	70

*Caries de la superficie oclal del diente

Figura 3.



Figura 4. Chicle dental de Miradent con 100% de xilitol (Hager y Werken).

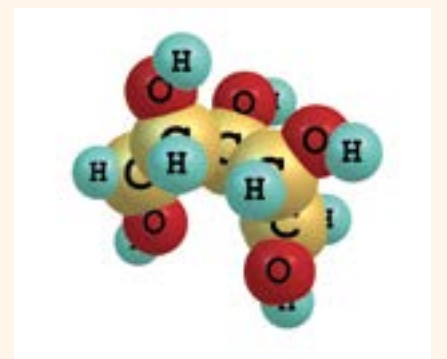


Figura 5. Estructura molecular del Xilitol.

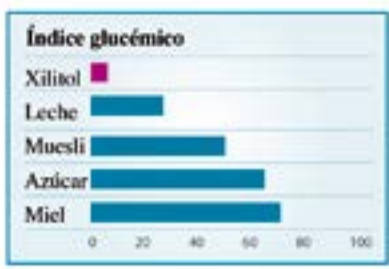


Figura 6. El xilitol también se utiliza a menudo por los diabéticos. Fuente: D. Fritsche: «Diabetes: Der Ernährungscompass» Grafe y Unzer Verlag (2008).

para los pacientes, se podrían utilizar chicles endulzados 100% con xilitol, según evidencia los ensayos evaluados por la EFSA.

En un análisis reciente en la revista Öko-Test (edición 09/2015) se han examinado una gran variedad de chicles y sólo el xilitol puro tiene una calificación de «muy buena» y «buena», mientras que muchos otros chicles con otros edulcorantes se calificaron como suficiente o deficiente.

Además de los chicles, hay una gran variedad de otras buenas alternativas para el xilitol, tales como gotas o polvo de xilitol, con casi las mismas propiedades y dulzor que el azúcar. Básicamente, se recomienda una cantidad de 5 gr al día con el fin de beneficiarse de las características positivas plenamente. Hasta una cantidad de 50 g en adultos y en niños de 30 g xilitol se considera bien tolerado. Para garantizar que los productos que se utilizan, contienen el 100% de xilitol como edulcorante, vale la pena echar un vistazo a los ingredientes.

REFERENCIAS

[1] Scheinin A, Mäkinen KK, Ylitalo K.: Turku sugar studies. V. Final report on the effect of sucrose, fructose and xylitol diets on the caries incidence in man, Acta Odontol Scand. 1976;34(4):179-216
 [2] Mäkinen, K.: Der steinige Weg von Xylitol bis zu seiner klinischen Anwendung, J. Dentistry 79(2000) pp.1352-1355
 [3] Mäkinen, K.: Zuckeralkohole als Alternative zu Haushaltszucker mit besonderer Berücksichtigung von Xylitol, Med Pract Prinz 20(2011), pp. 302-320
 [4] Mäkinen, K.: Xylitol-Kaugummis und Kariesrate, eine 40 monatige Kohortensstudie, J Dent Res. 74-12(1995), pp. 1904-1913
 [5] Park, E. et al.: Xylitol, an anticaries agent, exhibits potent inhibition of inflammatory responses in human THP-1-derived macrophages infected with Porphyromonas gingivalis, J Periodontol. 2014 Jun, 85(6), pp. 212-223
 [6] Uittamo J. et al.: Xylitol inhibits carcinogenic acetaldehyde production by Candida species, Int J Cancer. 2011 Oct 15;129(8), pp. 2038-2041
 [7] The EFSA Journal (2008) 852, pp. 1-15: Xylitol chewing gum/pastilles and reduction of the risk of tooth decay, Scientific substantiation of a health claim related to xylitol chewing gum/pastilles and reduction the risk of tooth decay pursuant to Article 14 of Regulation (EC) No 1924/20061, Scientific Opinion of the Panel on Dietetic Products, Nutrition and Allergies (Question No EFSAQ-2008-321) Adopted on 30 October 2008 by written procedure.



XXV Reunión Anual NYU-UFP-ESORIB-CEPG
 NEW YORK UNIVERSITY COLLEGE OF DENTISTRY
 Center for Continuing Dental Education

PRESIDENTES DE HONOR

- Dr. Yves COMMISSIONAT
- Dr. J.R. ALONSO del HOYO
- Prof. Francis POULMAIRE

COMITÉ ORGANIZADOR

- Sr. H. Kendall BEACHAM NYU C.E.O.
- Dr. Miguel CORTÉS Presidente Comité Organizador.
- Dr. Antonio ESPINEL Vicepresidente.
- Dr. Daniel TAFUR Vicepresidente Comité Científico.
- Dr. Carlos GAVIRA Vicepresidente Comunicaciones Orales y Plásters
- Dr. Antonio MAURI Secretario.
- Dra. Carmen CARRILLO Vocal.
- Dra. Estefanía COLLADO Vocal.

PONENTES

- Dr. Arnold WEISGOLD Former Clinical Faculty NY University
- Dr. Cyril EVIAN Clinical Professor NY University
- Dr. Guido SARNACHIARD Clinical Ass. Professor Columbia UCDM NY
- Dr. Jonathan LEVINE Clinical Ass. Professor NY University
- Dr. Ricardo COLOMBO Professor Máster ESORIB

Spring Meeting in Málaga NYU-ESORIB-CEPG
 June 10-11, 2016 (Friday and Saturday)

“Pursuit of Excellence in Modern Implant and Aesthetic Dentistry”

PROGRAMA	
VIERNES 10 de junio	SÁBADO 11 de junio
09:00 - 09:30 Prof. Kendall BEACHAM. Presentación y Bienvenida de las Jornadas.	09:00 - 11:00 Dr. G. SARNACHIARD Optimización Estética con técnicas adhesivas: Principios generales.
09:30 - 11:15 Dr. A. WEISGOLD Esthetic and Gingival Problems of the Single Tooth Implant.	11:00 - 11:30 CAFÉ.
11:15 - 11:30 CAFÉ.	11:30 - 12:30 Dr. G. SARNACHIARD Continuación.
11:30 - 13:00 Dr. A. WEISGOLD Continuación.	12:30 - 13:30 4 Comunicaciones Libres.
13:00 - 13:30 2 Comunicaciones Libres	13:30 - 14:30 Comida.
13:30 - 14:30 COMIDA.	14:30 - 16:30 Dr. J. LEVINE Integration of Smile Design and Occlusion Using a Three Step Analysis.
14:30 - 16:30 Dr. C. EVIAN Advances and Innovations in Dental Lasers for Surgical Success.	16:30 - 17:00 CAFÉ.
16:30 - 17:00 CAFÉ.	17:00 - 18:00 Dr. J. LEVINE Continuación.
17:00 - 18:00 Dr. C. EVIAN Continuación.	18:00 - 19:00 Dr. R. COLOMBO Ortodoncia e implantes, una relación factible. Ferulización diente /implante, ficción o realidad.
18:00 - 19:00 4 Comunicaciones Libres	

PRECIO	LUGAR
Médicos Dentistas: 100 €	Hotel ILUNION Málaga. Paseo Marítimo Antonio Machado, 10. 29002-Málaga, España.
Socios AIDOI, Socios SEI, Socios GEMO, SOCE: 75 €	
Ex-alumnos ESORIB y Alumnos Postgrado de Málaga: 50 €	
Estudiantes Odontología: 40 €	

RESERVAS: Reserva de hoteles y/o medios de transportes: "Viajes GERMANIES" Tel: 963 52 57 23 (Sandra).

FICHA DE INSCRIPCIÓN
 Deseo inscribirme en la "XXV Reunión Anual NYU-ESORIB-CEPG"
 A tal efecto remito FICHA DE INSCRIPCIÓN y Resguardo de Transferencia a nombre de ESORIB. c/c: 0182 2327 16 0101504258. Plaza de España, 5 - 10º. 46007 Valencia. Tel: 963 80 32 45. Fax: 963 80 34 65. E-mail: esorib@esorib.com - www.esorib.com

Apellidos: _____ Nombre: _____ CIF/NIF: _____
 Domicilio: _____ Ciudad: _____ C.P.: _____
 E-mail: _____ Tel: _____ Móvil: _____