

# DENTAL TRIBUNE

The World's Dental Newspaper • Russian Edition

РОССИЯ

Ноябрь, 2008

№5, Том 7

## Краткие новости

МГМСУ прошел международный аудит



Поздравления МГМСУ

С 03 сентября по 06 сентября 2008 г в Загребе (Хорватия) прошла 34 Ежегодная конференция Европейской ассоциации стоматологического образования. В ходе итогового собрания членом ассоциации Московскому государственному медико-стоматологическому университету (МГМСУ) был вручен сертификат, подтверждающий проведенный в 2007 г. аудит программы стоматологического факультета европейскими экспертами.



Сертификат МГМСУ

Стоматологические установки компании KaVo участвуют в Олимпиаде БИБЕРАХ, Германия: выпускающая стоматологическое оборудование немецкая компания KaVo поддержала Олимпийские Игры 2008 г., предоставив в распоряжение медицинского и стоматологического центра в Пекине восемь стоматологических установок. Олимпийская стоматологическая клиника оборудована шестью установками Primus 1058 и двумя установками ESTETICA E80 для оказания плановой и экстренной помощи более чем 16 000 спортсменов и членов делегаций. Возможность оказания стоматологической помощи необходима при проведении соревнований по контактным видам спорта, например, боксу или хоккею; нужна она и велосипедистам, футболистам или борцам, у которых регулярно возникают травмы зубов. Кроме того, стоматологические проблемы могут помешать спортсменам принять участие в соревнованиях или стать преждевременно выбыть из них.

«Компания KaVo, как и Олимпийские Игры, заметно выросла и получила широкое признание в двадцатом веке», отметили представители компании. «Получив в свое распоряжение такое современное оборудование, как стоматологические установки ESTETICA E80 и Primus 1058, врачи Олимпийской стоматологической клиники могут оказывать лучшим спортсменам мира наилучшую помощь».

www.dental-tribune.com

## Новости индустрии



Лечение пародонтальных каналов при помощи лазерных аппаратов Waterlase и Laser Smile, Biolase Technology Inc.

Лечение пародонтологических заболеваний сродни состязанию: заживление и восстановление тканей и восстановление образования бактерий в кармане.

стр. 6

## Управление клиникой

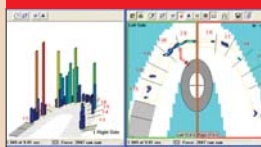


Хотели бы вы работать с таким начальником, как вы?

Хорошо известно: чтобы заменить одного сотрудника, нужно потратить сумму, равную пяти его годовым окладам. Много было написано и о влиянии «проблемного» персонала, а также о том, что с этим персоналом делать.

стр. 12

## Тенденции и практика



Применение системы T-Scan III при постановке ортопедических конструкций с опорой на имплантаты

Компьютеризированный анализ окклюзии существенно изменился с середины 1980-х годов, когда появилась система T-Scan I.

стр. 16

## События



Выставка Greater New York Dental Meeting помогает обучению детей Нью-Йорка

Являясь крупнейшим ежегодным стоматологическим мероприятием США, выставка Greater New York Dental Meeting постоянно расширяет и без того впечатляющий спектр своих образовательных программ.

стр. 20

## Изменение парадигмы: новый подход к планированию лечения (часть 1)

Евгений Йоффе

Развитие имплантологии, особенно в последние 10 лет, сделало имплантацию надежным методом лечения и оказало весьма серьезное влияние на традиционную стоматологию, увеличив возможности лечения до недостижимого ранее уровня. Особенно важен тот факт, что имплантология быстро становится предсказуемым и рутинным инструментом врачей общей практики, меняя традицион-

ные методы планирования лечения, изложения истории болезни и осуществления стоматологической помощи.

Тем не менее, высокая стоимость и сложный протокол хирургического вмешательства часто мешают пациентам согласиться на такое лечение. Вместе с болезненным послеоперационным заживлением и затяжным периодом ожидания эти

→ DT стр. 3



Рис. 1, а, б.

## Сказание о двух специализациях: эндодонтический и имплантологический алгоритм

Кеннет С. Серота

Перемены – это важное орудие развития, при условии, что они опираются на прочное и надежное основание. Инновации в области стоматологических материалов и технологий заметно влияют на стоматологию как искусство и науку. Тем не менее, стоматология, как и любая отрасль медицины, является бизнесом, и профессиональной. Колебания маятника, предсказывающие тенденции и направления в этой области, мы должны рассматривать в целом, чтобы при назначении и осуществлении лечения не стать жертвами одностороннего подхода. У стоматологов наблюдается почти фаустовская доверчивость к результатам широких исследований, которые могут оказаться недостаточно специфичны для того, чтобы влиять на принятие клинических решений [1, 2].

Азы и основы – азбука прогресса. Хотя переход от стоматологии «по необходимости» к стоматологии «по требованию» согласуется с тенденциями развития общества, приветствующего использование ботокса, коллагена и силикона, этот пе-

реход необязательно отражает повышение осведомленности наших пациентов в концептуальных вопросах стоматологического здоровья. Их внимание переключилось с гармонии жевательного аппарата и его сбалансированного функционирования на отбеливание зубов с его многочисленными разновидностями. Нигде это нарушение логичного и последовательного поддержания оптимального стоматологического здоровья не заметно так, как в склонности к замене естествен-

ных зубов имплантатами. Пациентов, относящихся к группам риска [3], просто направляют на хирургическую манипуляцию, обещающую немедленное восстановление функции без особой реабилитационной терапии.

В эпоху имплантатов дальновидное планирование лечения способно предложить пациентам более честный и целостный подход к стоматологической помощи. Ортодонты учатся ставить мини-имплантаты для обеспечения фиксации аппара-

тов. Эндодонты способны исправлять погрешности предшествующего лечения [4]. Тем не менее, если зуб не подлечит восстановлению, его можно заменить остеоинтегрированным имплантатом. Планы лечения, предусматривающие эндодонтическое, ортодонтическое и ортопедическое вмешательства, включают методы регенерации костной ткани там, где она отсутствует, без агрессивных процедур получения костной ткани. Все, от производных

→ DT стр. 2

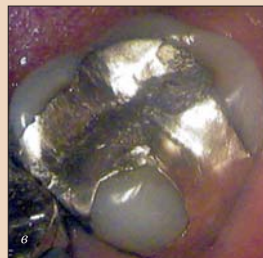
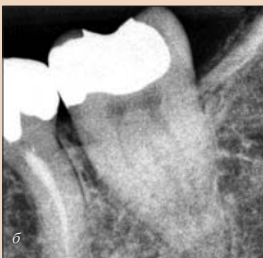
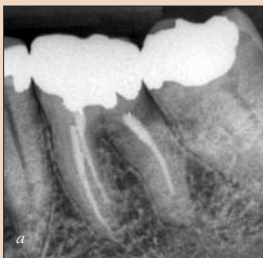Рис. 1, а–в. Основные жалобы пациента – ощущение давления при контакте и чувствительность в области левого угла нижней челюсти. Ранее первый моляр нижней челюсти неудачно подвергался эндодонтическому лечению, а в случае второго моляра наблюдался острый пульпит, возникший в результате потери герметичности пломбы из амальгамы.



← **DT** стр. 1

проблемы мешают многим пациентам, нуждающимся в имплантации, прибегнуть к ней.

Больше всего страдают люди, которым необходимы полные протезы, и почти никто из них не может надеяться (или позволить себе) получить несъемные мостовидные протезы с опорой на имплантаты. Относительно простые протезы с опорой на имплантаты могут в большей степени удовлетворить их потребности [27], однако использование традиционных имплантатов и в этом случае сопряжено с такими проблемами, как продолжительность, дискомфорт и высокая стоимость лечения.

Изначально цельная конструкция имплантатов, предполагающая одноэтапную процедуру постановки, сначала превратилась в двухсекционную, требующую постановки в два этапа, а затем снова стала единой. В настоящее время во многих публикациях сообщается об успешных одноэтапных процедурах постановки имплантата [8, 19–23]. Цельная конструкция имплантата проста и надежна благодаря отсутствию винта, соединяющего собственно имплантат и абатмен. Винты существенно влияют на частоту поломок или ослабления традиционных имплантатов [1–5].

Помимо остеоинтеграции, недавняя оценка принципа немедленной нагрузки [6, 7, 9, 10] свидетельствует о высокой степени надежности таких имплантатов: в течение 5 лет сохраняются от 98 до 100% этих конструкций [24–26]. Вместе с использованием имплантатов малого (до 3 мм) диаметра (SDI) применение цельных безвинтовых имплантатов, предполагающих одноэтапную безлоскутную операцию, приобретает популярность у стоматологов-терапевтов. Хотя системы имплантатов, которая подходила бы в любой клинической ситуации, не существует, многие стоматологи начинают понимать, что в некоторых случаях они могут удовлетворить потребности и ожидания своих пациентов без использования дорогостоящих и сложных устройств.

Современная имплантология больше не является прерогативой стоматологов-хирургов; она перешла в распоряжение терапевтов, которые ставят больше имплантатов, чем когда бы то ни было, оправдывая ожидания своих пациентов и увеличивая производительность своих клиник.

Стоматологи используют имплантаты SDI несколько десятилетий. Каждый крупный производитель имплантатов выпускает определенное количество этих устройств диаметром менее 3 мм. Однако имплантаты MDI компании Imtec заметно отличаются от обычных SDI. Они имеют меньший диаметр (1,8, 2,1 и 2,4 мм). Эти цельные безвинтовые имплантаты рассчитаны на безлоскутную операцию и немедленное нагружение. Их конструкция бывает стандартной и с кольцевым выступом (рис. 1). В данных имплантатах предусмотрена шаровидная верхушка, а также с ними поставляются O-образные кольца, предназначенные для фиксации в ложе протеза и крепления его к имплантату.

Имплантаты MDI, разработанные доктором Victor Sendex около 20 лет назад усовершенствованные в сотрудничестве с доктором Ronald Bylard, и в 1999 г. предложенные для стабилизации ортопедических конструкций, в настоящее время широко используются [12], дополняя спектр традиционных систем имплантатов.

Процедура их постановки не требует ни подъема лоскута, ни многократного сверления костной ткани для полной остеомины. Имплантат MDI является настоящей самонаре-

зающей конструкцией. Период заживления отсутствует, поэтому имплантат сразу же может быть нагружен. Изготавливаемый из титанового сплава имплантат является прочнейшим в своем классе [13] и стоит меньше, чем традиционные имплантаты. Благодаря этому он доступен более широкому кругу пациентов. Протокол постановки упрощен, и процедура хорошо переносится [11, 14–18].

MDI (Imtec Corporation, Ардмор, Оклахома, США) является первой системой мини-имплантатов, разрешенной FDA в 2003 г. для долгосрочного применения. Эта система демонстрирует отличные характеристики в самых разных клинических ситуациях [12, 15]. Коэффициент сохранения имплантатов MDI в течение 5 лет различается в зависимости от места постановки и качества костной ткани и составляет от 83,2% при применении полной ортопедической конструкции на верхней челюсти до 99% при фиксации полного протеза на нижней челюсти [14, 15]. Наибольший успех достигается при постановке в области фронтальных зубов при максимальной плотности костной ткани и поддержке, обеспечиваемой за счет нагружающих мягкие ткани ортопедических конструкций.

После первичной фиксации, позволяющей выполнить немедленное нагружение имплантата MDI, он за 4–5 мес интегрируется с костной тканью [28]. Для костной ткани с менее благоприятной плотностью имеются имплантаты MDI диаметром 2,4 мм с разной резьбой (рис. 2). При малой плотности костной ткани рекомендуется несколько месяцев воздержаться от использования шаровых аттачментов и заменить их менее жесткими акриловыми [16].

Конструкция имплантатов MDI предусматривает такой же способ ретенции протезов, как и многие обычные имплантаты, применяемые в тех же ситуациях (например, для ретенции полного протеза), поэтому имплантат MDI часто является лучшим или сопоставимым выбором при сравнении с другими системами. Он также обладает меньшими недостатками и требует менее сложного протокола хирургического вмешательства, чем традиционные имплантаты, постановка которых предполагает подъем лоскута, ушивание раны, сопровождающееся болевыми ощущениями и/или дискомфортом, а также период ожидания, составляющий несколько месяцев. Кроме того, сообщалось о случаях, когда использование традиционных имплантатов приводило к катастрофическим последствиям вплоть до тяжелой атрофии нижней челюсти (см. рис. 2) [29, 30].

Поскольку постановка имплантата MDI является безлоскутной операцией, важно использовать несколько тактик диагностики. Стратегически важными анатомическими структурами в области постановки имплантата являются верхнечелюстная пазуха и подбородочное отверстие нижней челюсти.

Обычно подбородочное отверстие нижней челюсти расположено апикально ко второму моляру или между апексами премоляров [31]. Однако его расположение может быть и другим. Важно соблюдать основные этапы диагностики, например, получать панорамные или периапикальные рентгеновские снимки. Ввиду рентгеновского искажения полезно

использовать маркеры, помещая мелкие металлические предметы (скрепки) внутрь старого протеза или в вакуумформованный лоток (Dental Resources, Миннесота, США).

Такие маркеры могут быть размещены на диагностической модели в области вероятного подбородочного отверстия и перед получением рентгенограмм перенесены на протез или в лоток. Это может помочь соотносить анатомические точки и отметки с рентгеновским изображением или определить положение подбородочного отверстия по отношению к акриловым зубам существующего протеза. Следует учитывать возможность наличия передней петли нижнечелюстного нерва и наиболее безопасно располагать дистальный имплантат.

Для оценки важных ориентиров и выбора имплантатов можно использовать простые и сложные методы диагностики.

Локализация подбородочного отверстия по рентгенограмме может быть затруднена [17] поэтому для того, чтобы определить положение дистальных имплантатов и избежать возможного контакта с передней петлей нижнечелюстного нерва, следует отметить с помощью хирургического маркера точку внутри ортопедической конструкции, соответствующую дистальной точке

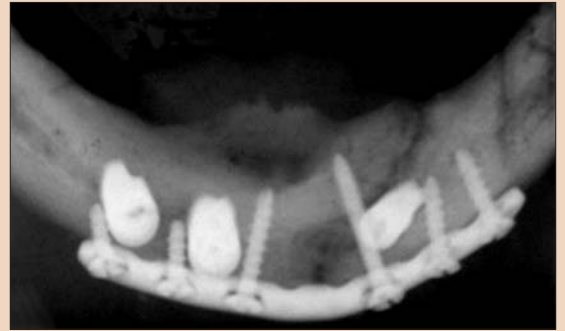
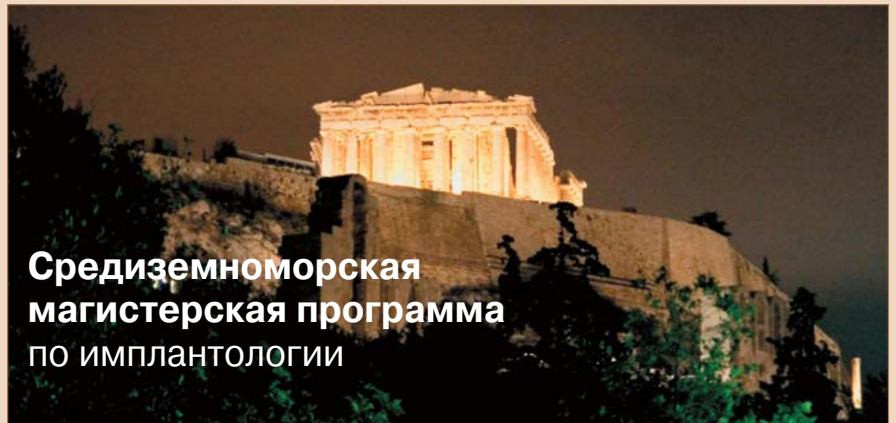
Рис. 2.

клыка. Затем протез надевают на зубы, и отметки маркера переносят на расположенную под протезом слезистую оболочку. В ряде случаев положение подбородочного отверстия можно определить с помощью прощупывания тупым инструментом, например, закругленным концом рукоятки интратротова зеркала.

Высоту альвеолярного гребня можно оценить путем palpации нижней челюсти или с помощью любого измерительного инструмента, например, кронциркуля. Также определяют ее и с помощью

стандартного калибровочного 5-миллиметрового металлического шарика, помещенного на протез или в полость рта при рентгеновской съемке. Можно использовать измерительный шаблон компании Imtec, который накладывают на рентгенограмму в интересующей области. Важно изучить архитектуру альвеолярного гребня путем palpации как со стороны щеки, так и языка. Также может пригодиться кронциркуль для костной ткани.

→ **DT** стр. 4

## Средиземноморская магистерская программа по имплантологии

gIDE / UCLA

Годичная магистерская программа 2008/09

Руководитель курса  
Доктор Sascha Jovanovic  
Лос-Анджелес, Калифорния  
Пародонтолог



**206 часов/16 дней** клинической подготовки в 4 частях  
**60 часов/4 модуля** обучения при помощи электронных средств коммуникации по плану, составленному клиницистами и учеными мирового уровня  
**3 практических семинара и 14 клинических демонстраций**  
**8 экзаменов**  
**12 часов** видеоматериалов для плеера iPod touch 16GB (Apple)  
**2 разбора** конкретных клинических случаев, 5 анализов клинических работ слушателей

**Часть I**

19–21 ноября 2008

Дни 1, 2 и 3

Афины, Греция

**Часть II**

19–22 января 2009

Дни 4, 5, 6 и 7

Афины, Греция

**Часть III**

17–20 мая 2009

Дни 8, 9, 10 и 11

Афины, Греция

**Часть VI**

31 августа – 4 сентября 2009

Дни 12–16

Лос-Анджелес, США

Аналоги этой годичной программы обучения имплантологии с практическими семинарами и наглядными демонстрациями, проводимыми ведущими клиницистами и преподавателями мира, просто не существует. Обучение при помощи электронных средств коммуникации:

- Между I и II частью («Имплантология от А до Я»/24-часовой курс с последующим экзаменом)
- Между II и III частями («Углубленный курс имплантологии»/24-часовой курс с последующим экзаменом)
- Между III и IV частями («Эстетическая имплантология и новые методы»/12-часовой курс с последующим экзаменом)

Стоимость курса: 11 600 евро  
При оплате тремя взносами: 11 900 евро  
Первый платеж: 5900 евро, до 15 октября 2008 г.  
Второй платеж: 3000 евро до 20 декабря 2008 г.  
Третий платеж: 3000 евро до 15 апреля 2009 г.  
Проживание и перевод оплачиваются дополнительно

**Регистрация и информация:**

Тел.: +7 495 790 76 39

Контактные лица: Ольга Губина, Анна Краснопольская

Адрес электронной почты: dental@americanclinic.ru

сайт: www.dentalart.ru

← **DI** стр. 3

Рентгеновая диагностика является наиболее важным инструментом, однако не всем стоматологам доступны компьютерный томограф или система получения трехмерных изображений. Можно использовать и более простые инструменты. Поперечное сечение альвеолярного гребня можно рентгенографически исследовать, разместив пленку для окклюзионного снимка или цифровой датчик, воспользовавшись модифицированным кольцевым центратором для стоматологических

рентгенограмм. Плотность костной ткани можно оценить с помощью традиционной или цифровой рентгенографии. Кроме того, цифровой рентгенографический аппарат, например, устройство компании «DEXIS», помогает выбрать подходящий имплантат благодаря встроенной библиотеке данных о разных системах имплантатов, включая MDI, и возможности подставлять имплантаты на рентгенограмму для проверки и подбора их оптимальной длины.

Во второй части статьи мы рассмотрим ряд часто встречающихся

клинических проблем, при решении которых применение имплантатов MDI не является традиционным, и которые еще несколько лет назад решались бы другими способами. Современные возможности позволяют нам достичь нового уровня в оказании пациентам эффективной и приемлемой для них помощи, а простые навыки, необходимые для проведения имплантации, может получить любой стоматолог-терапевт. **DI**

Перечень ссылок можно получить в издательстве.

**Стоматологическая ассоциация России**  
**Чемпионат стоматологического мастерства**  
**Чемпионат стоматологического мастерства России в 2008 г.**  
**«Лучшая работа по ортопедической стоматологии»**  
**Финал посвящен 100-летию со дня рождения**  
**проф. В.Ю. Курляндского**



А.О. Лобач, международный CEREC-тренер от платинового партнера в 2008 г. – компании «Sirona Dental System GmbH» + VITA, проводит мастер-класс для участников чемпионата

Чемпионат стоматологического мастерства России в 2008 г. «Лучшая работа по ортопедической стоматологии» 26–27 июня 2008 г. в Москве на кафедре госпитальной ортопедической стоматологии МГМСУ прошел финальный конкурс чемпионата СТАР в номинации «Лучшая работа по ортопедической стоматологии». Из многочисленных претендентов жюри допустило к финалу 6 человек. Оглашение результатов конкурса и

награждение победителей прошло на кафедре госпитальной ортопедической стоматологии МГМСУ 27 июня 2008 г.

**Персональный состав жюри**

Председатель: проф. И.Ю. Лебедеко (г. Москва)

Члены жюри:

- проф. Арутюнов С.Д. (г. Москва)
- проф. Перегудов А.Б. (г. Москва)
- проф. Ибрагимов Т.И. (г. Москва)
- проф. Маннанова Ф.Ф. (г. Уфа)

Победители чемпионата СТАР 2008 г. в номинации «Лучшая работа по ортопедической стоматологии»:

- 1 место – Сидельников Павел Петрович (ассистент кафедры ортопедической стоматологии ВГМА, Воронеж),
- 2 место – Саитов Марат Раилевич (клинический ординатор второго года обучения кафедры ортопедической стоматологии, Уфа),
- 3 место – Агапов Владимир Витальевич (ассистент кафедры ГОС МГМСУ, Москва)

Лауреаты Чемпионата: Игнатьев Сергей Владимирович (врач-стоматолог-ортопед, Стоматологический центр «Аист» ООО АДС со странами АТР-1), Кузина Елена Александровна (врач-стоматолог-ортопед, Стоматологический центр «Улыбка» г. Москва), Хетагуров Владимир Феликсович (ассистент кафедры ортопедической стоматологии СОГМА, г. Владикавказ).

**Партнеры номинации**

- Платиновый партнер – компания «Sirona Dental System GmbH» + VITA
- Золотой партнер – «Валлекс М» – линия «DMG» (г. Москва)
- Серебряный партнер – «Durr Dental» (Германия)
- Главный партнер в номинации «Боры» – «S White»
- Главный партнер в номинации «Зеркала» – компания «Prima Dental Group» (Англия)
- Главный партнер в номинации «Цемент для постоянной фиксации» – компания «3M Россия».

**Информация об авторе**



Eugene Joffe, DDS, PhD, FAGD  
79-10, 34th Ave  
Jackson Heights, NY 11372 (США)  
Тел.: (718) 565-1332 Адрес  
электронной почты:  
Amecom@earthlink.net



Председатель жюри И.Ю. Лебедеко проводит жеребьевку перед началом конкурса



Проф. И.Ю. Лебедеко и директор чемпионата СТАР В.В. Садовский приветствуют участников

**DENTALEXPO®** **ЭКСПО-ВОЛГА**

САМАРА-2008  
**12-14 ноября**  
www.dentalsamara.ru  
**Выставка**

**ДЕНТАЛ-ЭКСПО САМАРА**

11-я региональная специализированная выставка стоматологического оборудования, инструментов и технологий

ПРИ ПОДДЕРЖКЕ:

СООРГАНИЗАТОРЫ:

**Выставочная компания «Экспо-Волга»**  
443110 г. Самара  
ул. Милутина, 25А  
Тел.: +7 (846) 279-04-89  
www.expo-volga.ru  
www.dentalsamara.ru

**ООО «Фирма «Дентал-Экспо»»**  
125319 г. Москва  
ул. Успенская, 8  
Тел.: +7 (495) 155-79-00, 155-79-03  
152-15-40, 152-85-49, 152-68-02  
e-mail: info@dental-expo.ru  
www.dental-expo.ru



Дарья Соловьёва, представитель компании «3M Россия» — главного партнера чемпионата «Лучшая работа по ортопедической стоматологии» в разделе «Цементы для постоянной фиксации»:  
— Компания 3M ESPE предоставила участникам композиционный материал для изготовления временных коронок Protemp™ 3 Garant™, временный цемент ReLux™ Temp NE, А-силиконовые оптические массы Express™ ручного замешивания, а также массы нового поколения Express™ XT, аппараты Penatix™ для замешивания оптических масс и новый самодегульвирующий композиционный цемент ReLux™ U100, который сделал процесс фиксации готовых коронок максимально простым и быстрым. Участники чемпионата стали одними из первых российских пользователей новых продуктов 3M ESPE – корригирующие массы Express™ XT и цемента ReLux™ U100, которые они получили в подарок.



Церемония поздравления победителей чемпионата СТАР в 2008 г. «Лучшая работа по ортопедической стоматологии». Слева направо: проф. А.Б. Перегудов (г. Москва), В.В. Садовский (г. Москва), проф. С.Д. Арутюнов (г. Москва), проф. Ф.Ф. Маннанова (г. Уфа), проф. И.Ю. Лебедеко (г. Москва)



Курносов Александр (Валлекс М) и Соловьёва Дарья (3M Россия) дарят подарки Чемпиону 2008 г. П.П. Сидельникову

# Средства для ухода за зубными протезами Protifix® (Протефикс®). Надежная фиксация. Профессиональная забота.

Тысячи людей используют зубные протезы для косметических и функциональных целей. Однако их ношение требует обязательного соблюдения правил гигиены полости рта.

Для ежедневного использования наилучшим образом подойдут очищающие таблетки Protifix® (Протефикс®). Они, не повреждая протез механически, идеально очищают его даже в самых труднодоступных местах, продлевают срок службы и позволяют избежать инфекций в полости рта.

Очищающие таблетки Protifix® (Протефикс®) содержат активный кислород и уничтожают практически все болезнетворные микроорганизмы и неприятный запах, удаляют налет и зубной камень, восстанавливают естественный цвет протезов.

Технология применения крайне проста: 1 таблетку Protifix® (Протефикс®) растворить в 1/2 стакана теплой воды и поместить в раствор снятый протез. Процедура занимает 15 мин, после чего протез промывается водой. Желательно чистить протезы 2 раза в день – утром и вечером. Использование таблеток для чистки не влияет на качество самого протеза, не разрушает ценные стоматологические материалы. Это га-

рантия длительного использования протезов и приятного ощущения во рту при их ношении.

Фиксирующие прокладки, порошок и крем Protifix® (Протефикс®), обеспечивая гигиену полости рта, прежде всего помогают закрепить съемных зубные протезы, надежно фиксируют их на весь день.

На этапе привыкания к новому протезу целесообразно применять фиксирующие прокладки Protifix® (Протефикс®). Они изготовлены из волокнистого холста и пропитаны альгинатом натрия, который после увлажнения надежно фиксирует протез, защищает от воспалений и натертостей десну. Прокладки эффективны при неблагоприятном строении челюсти, при возрастной деформации десен, при патологии (атрофии) альвеолярного отростка челюсти. Использовать прокладку просто, достаточно опустить ее на 10 с в теплую воду, затем положить на чистый и влажный протез и крепко прижать. Менять прокладки необходимо ежедневно.

Protifix® (Протефикс®) – фиксирующий крем экстралильный – рекомендуется для крепкой и надежной фиксации зубных протезов, особенно при повышенном и нор-

мальном слюноотделении. Он легко наносится, сохраняет свои свойства под воздействием горячей и холодной пищи, не имеет вкуса и запаха, не влияет на вкус еды и напитков, не оказывает негативного воздействия на желудок. Этот крем с фиксирующим действием наносится на влажные протезы, при этом немедленно возникает сильная фиксация, а эффективная герметизация краев не позволяет проникать пищу под протез.

Фиксирующий порошок Protifix® (Протефикс®) идеален при незначительных проблемах с креплением протезов и при слабом слюноотделении. Отличается простотой в применении: порошок тонким слоем нанесенный на влажный протез, моментально фиксируется и прочно удерживается длительное время.

Фиксирующий порошок экстралильный Protifix® (Протефикс®) содержит альгинат натрия – вещество натурального происхождения, обеспечивающее устойчивое крепление. При преждевременном расшатывании протезов необходимо нанести на влажные протезы небольшое количество порошка, этого достаточно для повторной надежной фиксации.

В процессе привыкания и ношения протезов иногда возникают воспаления и повреждения слизистой оболочки рта и десен. Особый уход за деснами позволяет сократить время адаптации к протезам и избежать нежелательных осложнений.

Новый препарат Protifix® (Протефикс®) Dental гель для десен рекомендуется применять при возникновении воспалений и повреждении слизистой оболочки рта и десен. Основной действующий компонент геля Protifix® (Протефикс®) Dental гель для десен – глицеролокситристер. Эта биологически активная субстанция, разработанная во Франции, производится из специального растительного масла по оригинальной технологии. Кроме того, в состав геля включены гвоздичное и мятное масла.

Protifix® (Протефикс®) Dental гель для десен создает на пораженном участке десны или слизистой оболочки защитную пленку, которая прекрасно удерживается на влажной поверхности.

Гель оказывает быстрое обезболивающее действие. Результаты клинических исследований свидетельствуют о том, что при механических

и химических повреждениях слизистой оболочки состояние улучшается уже через 30 мин после нанесения геля, а боль, связанная с ношением съемных зубных протезов, отступает в течение 1 ч.

Protifix® (Протефикс®) Dental гель для десен надежно защищает слизистую оболочку от дальнейшего повреждения и раздражения (как механического, так и химического). Прием пищи не вызывает дискомфорта.

Гель предотвращает проникновение в раневую поверхность микробов, оказывает противовоспалительное действие и согласно результатам клинических исследований ускоряет заживление.

Protifix® (Протефикс®) Dental гель для десен практически лишен противопоказаний; он не оказывает тех побочных действий, которые свойственны некоторым лекарственным средствам, применяющимся для местной терапии. Гель не вызывает жжения, онемения или припухлости слизистых оболочек полости рта, не приводит к отслаиванию ее верхних слоев, не нарушает естественный состав микрофлоры слизистой оболочки. В его состав не входят лидокаин и этанол. [\[1\]](#)



Борис Химичев, актер

## Средства для ухода за зубными протезами Protifix® (Протефикс®). Надежная фиксация. Профессиональная забота.



- Более сорока лет марка Protifix® (Протефикс®) является знаком качества и надежности средств для фиксации и ухода за зубными протезами
- Абсолютная фиксация Ваших протезов — это залог отличного настроения и уверенности в себе
- Результаты клинических испытаний подтверждают — фиксирующие средства серии Protifix® (Протефикс®) обеспечивают надежную фиксацию протезов в течение всего дня

Комплексная программа Protifix® (Протефикс®) включает в себя:  
Фиксирующий крем Protifix® (Протефикс®)  
Фиксирующий порошок Protifix® (Протефикс®)  
Фиксирующие прокладки для верхней и нижней челюсти Protifix® (Протефикс®)  
Активный очиститель Protifix® (Протефикс®)  
Гель для десен Protifix® Dental (Протефикс® Дентал)



Queisser Protifix

# Лечение пародонтальных каналов при помощи лазерных аппаратов Waterlase и LaserSmile, Biolase Technology Inc.

клеток в кармане в сочетании с антимикробным эффектом делает лазерный аппарат идеальным для пародонтологического лечения. Преимущество лазерных технологий очевидно. Разрез, произведенный лазером, заживает быстрее, чем сделанный механи-

че-

ским путем, он гигиенически безопасен и малотравматичен для пациента. Приведем примеры использования в зубо-врачебной практике аппаратов LaserSmile и Waterlase YSGG.

## Протокол пародонтологического лечения

Рассмотрим поэтапно процесс пародонтологического лечения с применением лазерного оборудования. Для начала необходимо провести полную диагностику, которая включает в себя (но не ограничивается) полное зондирование ротовой полости (каждого зуба с шести точек), снимок и полную медицинскую историю. В первую очередь необходимо снять налет и зубные отложения. После гигиенической чистки требуется небольшой пере-

рыв, для восстановления поврежденных при проведении процедуры ткани. Через 3 мес после окончания подготовительного этапа осуществляют повторные пародонтологический осмотр, с тщательным обследованием.

К лазерной терапии карманов возможно прибегнуть в тех случаях, когда их глубина равна или превышает 5 мм. Еще через 3 мес оценивают обработанные области и при необходимости повторяют процедуру. В такой последовательности лечение проводят до тех пор, пока глубина кармана не сократится.

## Лазерная терапия пародонтальных карманов

Перед проведением пародонтологического вмешательства важно измерить глубину кармана, который подлежит обработке. На рис. 1 изображен пародонтоз моляра нижней челюсти перед лечением. Для сравнения необходимо проверить глубину карманов расположенных рядом зубов (рис. 2). При проведении процедуры следует помнить, что лазерная энергия направляется непосредственно в пораженный карман, а нюансы лечения зависят от типа используемого лазера и доступности зоны поражения.

## Диодный лазер

Аппарат LaserSmile оснащен тонким (400 микрон) гибким световодом. Этот диодный лазер обладает важными клиническими преимуществами, перед своими аналогами. Лазерный луч хорошо поглощается пигментированными тканями и гемоглобином. Поскольку микробы, провоцирующие развитие пародонтологических заболеваний, пигментированы, лазерный луч воздействует на них с большей точностью. Благодаря поглощению гемоглобином селективность по отношению к сосудистым структурам, достигается прекрасный гемостаз, а сосудистая природа гранулированной ткани обеспечивает ее испарение с меньшим воздействием на подлежащие ткани.

Механически световод аппарата LaserSmile выпускает энергию с боковых сторон, поэтому работать с ним необходимо плавными скользящими движениями. Световод опускается в карман и движется по всей его длине.

Не забывайте периодически очищать световод, так как он накапливает загрязнения. Лечение с помощью LaserSmile приятно вас удивит отсутствием кровотечения, т.е. рабочая область будет всегда открыта и доступна. Местную анестезию применяют в соответствии со стандартными методиками, в определенных случаях может возникнуть послеоперационный дискомфорт.

## Эрбиевый лазер YSGG

При работе с эрбиевым лазером Waterlase YSGG необходимо учитывать некоторые его существенные отличия. Прежде всего, поглощение энергии этого лазера происходит в воде. Абляция достигается за счет эффекта гидрокинетики. Молекулы воды заряжаются и ускоряются лазерным лучом. Поскольку микробы состоят преимущественно из воды, они мгновенно разрушаются при подаче лазерной энергии. Фактически они разрушаются вне зоны абляции. Аппарат Waterlase оборудован фиброоптической системой, отличной от LaserSmile. Световоды различных типов используются с наконечником по аналогии с борами и турбинкой. Именно для этой процедуры предпочтительно использование 20-миллиметрового

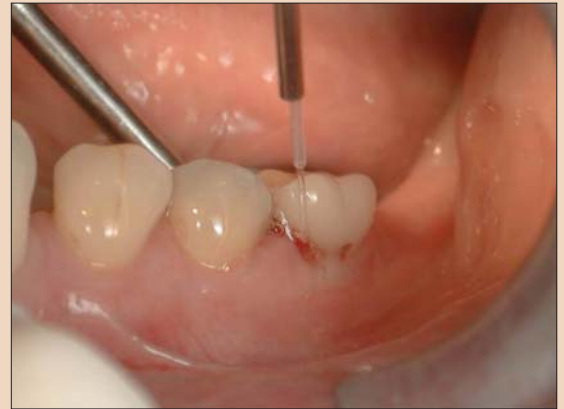

Рис. 3. Лазерный наконечник с пародонтологическим световодом диаметром 400 микрон.

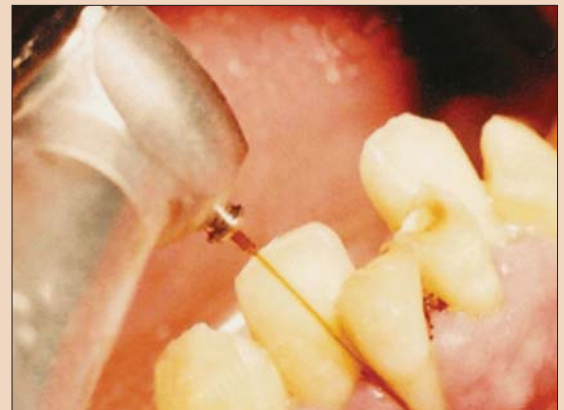

Рис. 4. Световод движется от гребня десны до нижней поверхности кармана по всей его длине пересекающимися штрихами.

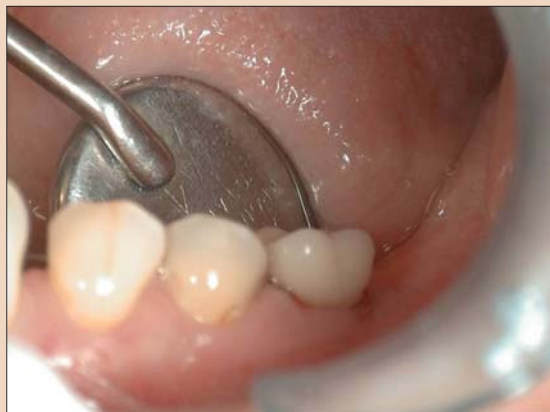

Рис. 1. Пародонтоз моляра нижней челюсти перед операцией.

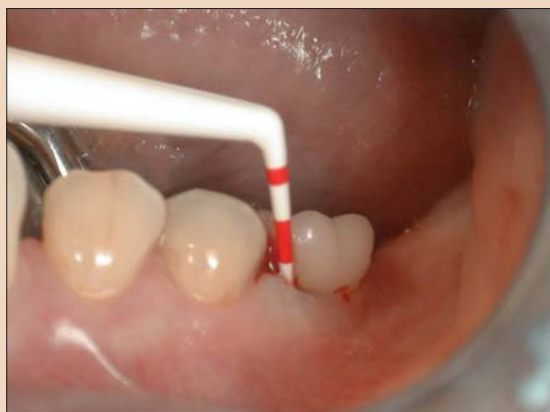

Рис. 2. Измерение глубины канала при помощи пародонтологического зонда.

пародонтологического световода диаметром 320 микрон (рис. 3). Он гибкий, прочный и легко входит в карман. Также существуют другие световоды Z-типа. Изначально применяющиеся для эндодонтии, они поставляются в вариантах различной длины и диаметра. Очень гибкие, идеально подходят для терапии карманов. Световоды для Waterlase выпускают лазерную энергию с торца, а не с боковых поверхностей, поэтому методика работы существенно отличается

посещение. Послеоперационный дискомфорт так же сведен к минимуму.

При клиническом использовании эрбиевых и диодных лазеров их преимущества становятся очевидны. Работа на лазерном оборудовании проводится гораздо быстрее и эффективнее, чем при механическом воздействии на пораженную область, позволяя достигать непревзойденных результатов лечения и дарить красивые улыбки пациентам. **И**

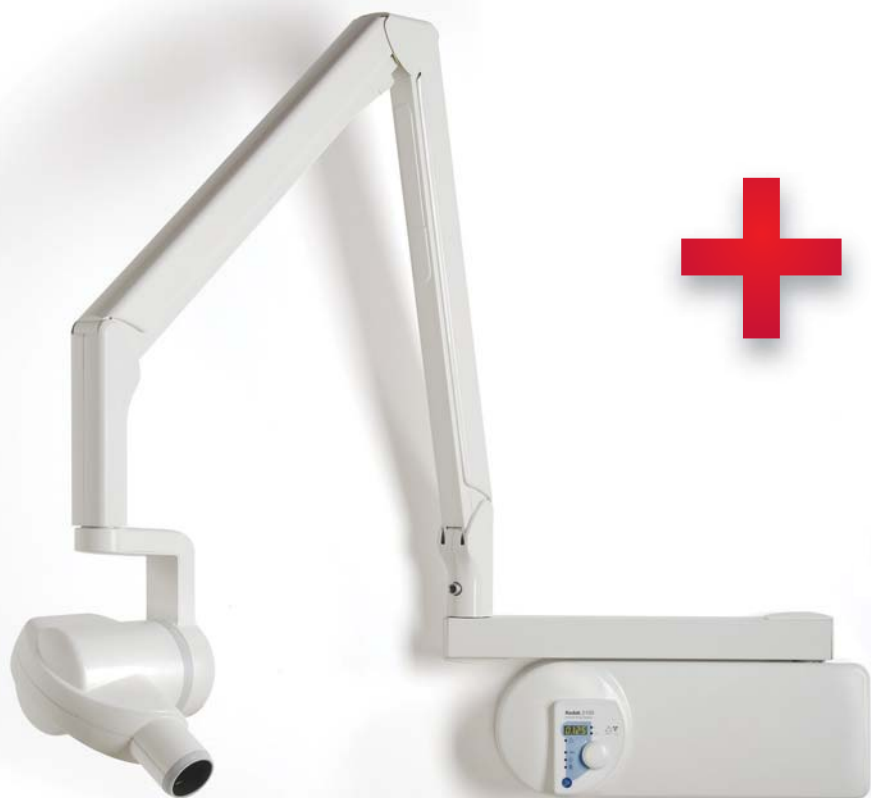от

работы диодным лазером.

Техника работы с Waterlase аналогична использованию зонда. Световод движется от гребня десны до нижней поверхности кармана по всей его длине пересекающимися штрихами. При этой длине волны гемостаз меньше, чем при работе с диодным аппаратом, однако при этом в большинстве случаев не требуется анестезия. Это не только улучшает комфортность для пациента, но и позволяет провести лечение всей ротовой полости за одно



# Специально для практичных стоматологов



радиовизиограф шестого поколения Kodak RVG 5100

высокочастотный (300 кГц)  
рентгенаппарат Kodak 2100

**€ 6300**

Как сэкономить, приобретая оборудование премиум-класса?  
Покупателям UNIDENT это очень просто.

Рентгенаппарат Kodak 2100  
+ радиовизиограф Kodak 5100  
по уникальной цене — **€ 6300**



Спешите, количество комплектов ограничено

Предложение действует до 1 декабря 2008 года



ЭКСКЛЮЗИВНЫЙ ДИСТРИБЬЮТОР  
ОБОРУДОВАНИЯ KODAK DENTAL SYSTEMS

ЮНИДЕНТ. Тел.: (495) 434-7347, 434-4601.  
Факс (495) 434-1020

ЮНИДЕНТ-Поволжье. Тел.: (846) 979-8600.  
Факс (846) 979-8601

www.unident.net  
unident@unident.net

## 100 лет местной анестезии в стоматологии

Михаэль Ляйбль, Германия

100 лет назад стоматологи начали применять местную анестезию. Стоматология претерпела более фундаментальные изменения, чем какая бы то ни была область медицины. Местная анестезия является наиболее распространенным способом облегчения боли в стоматологии.

С момента открытия первого применимого в стоматологии местного анестетика были разработаны различные препараты, методы введения и системы шприцев. Сегодня существуют усовершенствованные местные анестетики и системы их введения для любых видов стоматологических и хирургических процедур. Современные методы произ-

водства и признанные системы контроля качества обеспечивают надежность и высокое качество этих препаратов и систем (рис. 1, 2).

**История**

Прокаин (новокаин), первый эффективный применимый в стоматологии местный анестетик, был синтезирован в 1905 г. Годом ранее был

**Анестетики, разрешенные в стоматологии**

Показатель	Артикаин	Лидокаин	Мепивакаин
Относительная токсичность (за единицу принят новокаин)	1,5	2	2,2
Период полураспада, мин	20	96	114
Максимальная доза (для взрослых), мг	500	500	400
Средняя продолжительность действия, мг	40–60	60–90	40–50

**MDI**

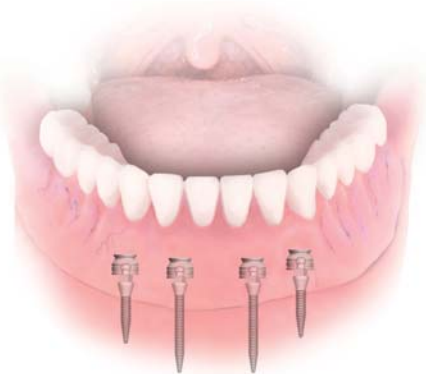Немедленное удовольствие  
для пациентов  
имеющих съемные протезы

**Система стоматологических мини-имплантатов IMTEC**

Система имплантатов Sendax MDI® компании IMTEC – это революционное решение, которое позволяет осуществить одноэтапную, занимающую один час процедуру, обеспечивающую долгосрочную стабилизацию съемного зубного протеза. Эта система немедленно нагружаемых имплантатов предполагает применение патентованного протокола безболезненной установки имплантатов и используется в сочетании с уже имеющейся у пациента ортопедической конструкцией. Универсальное семейство имплантатов MDI включает имплантаты 1,8 и 2,1 мм со стандартной резьбой и имплантаты 2,4 мм с резьбой MAX для более мягкой костной ткани.



Имплантат 2,1 мм с кольцевым выступом и шаровидной головкой



Россия  
Компания «Арком»  
Евгений Иоффе, доктор стоматологии

Россия, 191024, Санкт-Петербург,  
ул. Кошная, 24  
Тел/факс: (812) 336-77-17  
Адрес электронной почты: arcom@arcom-org.com  
Веб-сайт: www.arcom-org.com

Чтобы получить дополнительную информацию, посетите сайт [www.imtec.com/implants](http://www.imtec.com/implants)

**IMTEC**  
а 3M Company

**3M**

синтезирован адреналин, который добавляется в препараты для местного обезболивания в качестве вазоконстриктора. Благодаря присутствию вазоконстрикторов выведение обезболивающих препаратов из анестезированной области замедляется, в то время как период их действия, например лидокаина, может быть увеличен вдвое.

**Местная анестезия в стоматологии**

Требования, предъявляемые к применяемым в клинической практике местным анестетикам, включают растворимость в воде, стерилизуемость и совместимость с тканями. Во избежание токсического воздействия местный анестетик должен как можно быстрее инактивироваться после абсорбции.

Сегодня используемые в клинической работе местные анестетики подразделяются, исходя из их химического состава, на сложные эфиры и амиды кислот. Местных анестетиков эфирной группы следует избегать в связи с более высоким риском гиперчувствительности к ним. Относящиеся к этой группе тетракаин и бензокаин могут быть показаны в качестве топических анестетиков.

К применению в стоматологии разрешены лишь определенные местные анестетики. Среди таких препаратов можно назвать, например, лидокаин, мепивакаин и артикаин (см. таблицу). Все они относятся к амидам и обладают весьма низким аллергенным потенциалом. Наблюдаемая иногда непереносимость вызывается добавляемыми в препараты консервантами (например, метилпарабен) и/или наполнителями (например, сульфиты).

Во всем мире наиболее широко применяется лидокаин; он прекрасно подходит для обезболивания при широкомасштабных вмешательствах. Препарат используется в форме 2% раствора (например, Xylonor 2% special, Septodont) для инфильтрации и проводниковой блокады. Также он может применяться для топической анестезии (Xylonor Spray, Septodont) кожи и слизистой оболочки.

Благодаря своей очень низкой сосудорасширяющей способности мепивакаин может применяться без вазоконстрикторов. Этот местный анестетик следует использовать в тех случаях, когда пациенты имеют противопоказания к применению адреналина или дисульфата натрия. Он также подходит пациентам, относящимся к группе особого риска, т.е. лицам, страдающим астмой, аллергией или сердечно-сосудистыми заболеваниями. Ввиду относительно короткого периода терапевтического действия данный препарат должен применяться в виде 3% раствора, например, Scandonest 3% o.v., Septodont (рис. 3).

Артикаин характеризуется выраженным локальным анестетическим действием и низкой токсичностью. Период его полураспада, составляющий 20 мин, заметно меньше данного показателя других местных анестетиков амидной группы. Этот препарат используется примерно в 90%





Рис. 1. Производство картриджей: 260 миллионов штук в год (Septodont).



Рис. 2. Контроль качества.

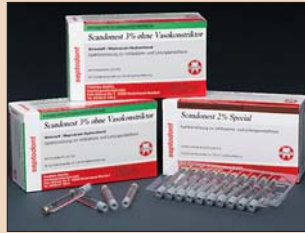

Рис. 3. Карtridge метивакаина.

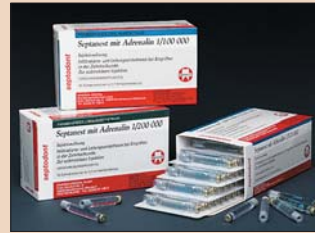

Рис. 4. Карtridge артикаина.

нов, однако, обязательно включает консерванты, создающие определенный риск аллергической реакции, поэтому в случае лечения пациентов с положительным аллергологическим анамнезом предпочтительным является использование ампул с кольцом излома или картриджей, поскольку в них местные анестетики, как правило, не содержат консервантов.

Инъекцию следует выполнять медленно (около 1 мл/30 с). В случае интратригемтарной анестезии требуется еще более медленное введение препарата. Для этого существуют специальные шприцы, обеспе-

→ DT стр. 10 AD

случаев применения местной анестезии в Германии. Артикаин используется, главным образом, в виде 3% раствора, например, Septanest, Septodont, Ubistesin, 3M ESPE, Ultracaine, Sanofi Aventis (рис. 4).

**Вазоконстрикторы**

Выведение синтетических местных обезболивающих препаратов из анестезированной области усиливается вследствие того, что в отличие от природного кокаина они не обладают сосудосуживающим действием, а оказывают, наоборот, сосудорасширяющий эффект. Это приводит к более быстрой абсорбции местного анестетика. Данную проблему может разрешить введение в раствор вазоконстрикторов, например адреналина, норадrenalина и фелипрессина.

Благодаря вазоконстриктору выведение местного анестетика замедляется, что позволяет увеличить время его терапевтического воздействия и усилить интенсивность последнего. Другим результатом использования вазоконстриктора является снижение интенсивности местного кровообращения, что может быть полезно при хирургических манипуляциях.

Большинство стоматологических местных анестетиков содержит адреналин в концентрации 1:100 000 и 1:200 000. Сульфит добавляется в качестве антиоксиданта: он позволяет стабилизировать адреналин, чувствительный к кислороду. В связи с этим необходимо учитывать риск возникновения аллергической реакции на сульфит. В большинстве случаев достаточной является более низкая концентрация адреналина, составляющая 1:200 000. Тем не менее, более высокая концентрация адреналина необходима в том случае, если при проведении хирургической манипуляции желательно обеспечить большее сужение сосудов для улучшения обзора операционного поля.


Следует, однако, отметить, что в зависимости от метода применения анестетика добавление вазоконстриктора дает различные результаты. В случае инфльтрационной анестезии продолжительность и интенсивность анестезии дозозависимо повышаются с увеличением концентрации адреналина, тогда как при проводниковой блокаде увеличение концентрации вазоконстриктора дает обратный эффект.

**Методы приема и введения**

В большинстве случаев в стоматологии применяется топическая, инфльтрационная или проводниковая анестезия. К специальным техникам местной анестезии относятся внутрикостная, интратригемтарная и внутрипульпарная анестезия. Как правило, для инфльтрационной и проводниковой анестезии применяются картриджные шприцы. Это позволяет обеспечить максимальную безопасность и комфортность введения препарата.


Кроме того, используются ампулы с кольцом излома или, в случае частого применения, многодозовые флаконы. Содержимое таких флако-

Greater New York Dental Meeting




# 2008 Greater New York Dental Meeting

November 28th - December 3rd




**The Largest and Most Popular Dental Meeting in the United States**


**EXHIBITION**



**GLOBAL CONNECTION**



**EDUCATION**



**No Pre-Registration Fee**


Greater New York Dental Meeting

518 Fifth Ave – Third Floor

New York, NY 10036

Tel: 212.398.6922

Fax: 212.398.6934




## Jacob K. Javits Convention Center

### New York City, NY

**For More Information:**

[info@gnydm.com](mailto:info@gnydm.com)

[www.gnydm.com](http://www.gnydm.com)



US COMMERCIAL SERVICE  
United States of America  
Department of Commerce