

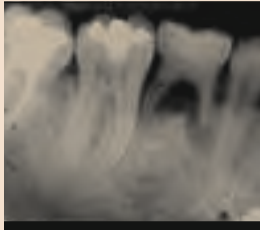DENTAL TRIBUNE

The World's Dental Newspaper • Croatian & BiH Edition

HRVATSKA

STUDENI/NOVEMBER 2011.

BR. 4/GOD. 4



Trendovi i tehnike

Očuvanje grebena i GTR ksenograftom i resorbirajućom kolagenom membranom

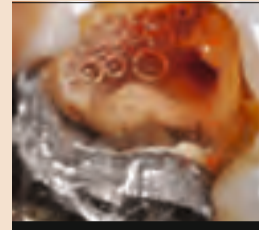•VIŠE NA STRANICI 8



Management

Unosite li u svoj posao i svoj karakter?

•VIŠE NA STRANICI 26



O endodonciji

O Crown down tehnici govori Philippe Sleiman

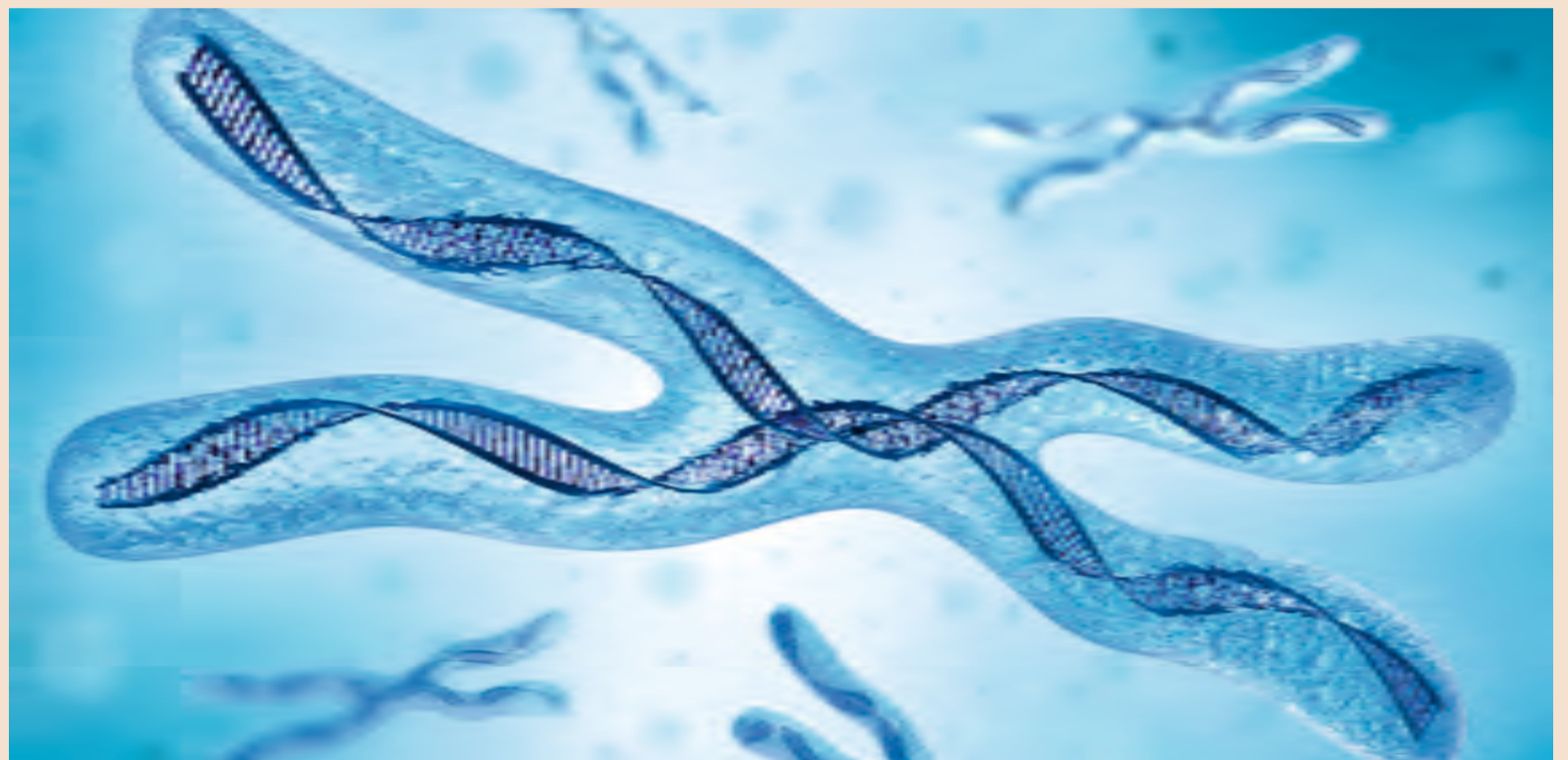•VIŠE NA STRANICI 16

Tekućina u boji regenerira zube

Tekućina koja je razvijena od strane istraživača na sveučilištu u Leedsu pokazala je obećavajuće rezultate u početnom ispitivanju. Tim istraživača pod vodstvom dr. Amalie Aggeli, s katedre za kemiju na lokalnom Sveučilištu, stvorio je tekućinu temeljenu na peptidu koja može obojiti zub i dovesti do preokreta u početnom stanju karijesa.

„Ovo može zvučati predobro da bi bilo istinito, ali mi u suštini pomažemo kiselinom oštećenom zubu da se regenerira. To je potpuno prirodni, nekirurški proces popravka, a isto tako potpuno je bezbolan“, rekla je profesorica Jennifer Kirkham sa Sveučilišta u Leedsu, Instituta za Stomatološke znanosti, koja je vodila razvoj ove nove tehnike.

Profesor Paul Brunton nadzire testiranje na pacijentima na Sveučilištu u Leedsu na Stomatološkom institutu. „Ako se ovi rezultati mogu ponoviti na većoj skupini bolesnika, onda nemam sumnje da će u iduće dvije ili tri godine ova tehnika biti dostupna za stomatologe da je koriste u svojoj svakodnevnoj praksi“, rekao je Burton. □



Kombinacija gena identificirana kao rizičan faktor u uspješnosti dentalnih implantata

Zdravlje okolnih tkiva utječe na ishod uspjeha dentalnih implantata. Identifikacija i uklanjanje faktora ključni su koraci u terapiji

Dental Tribune

Autori jednog članka u zadnjem izdanju *Journal of Oral Implantology* izvješćuju o istraživanju na pojedincima s kombinacijama interleukina (IL)- 1 alela 2 na IL-1A-889 i IL-1B+3954. Ti su ljudi genotip pozitivni i podložniji su pojačanom propadanju tkiva.

Peri-implantitis ili proces upaljenog tkiva i propadanja oko implantata vrlo je sličan periodontalnim bolestima. Istraživači su tražili povezanost genotipa s težinom i progresijom peri-implantitisa i utjecaja te kombinacije na ishod terapije. Ovo istraživanje uspoređuje dvije grupe pacijenata – svi imaju ugrađene implantate. Prva grupa sastoji se od 25 pacijenata s peri-implantitisom dok druga grupa od 25 pacijenata ima zdravo tkivo. Sedamna-

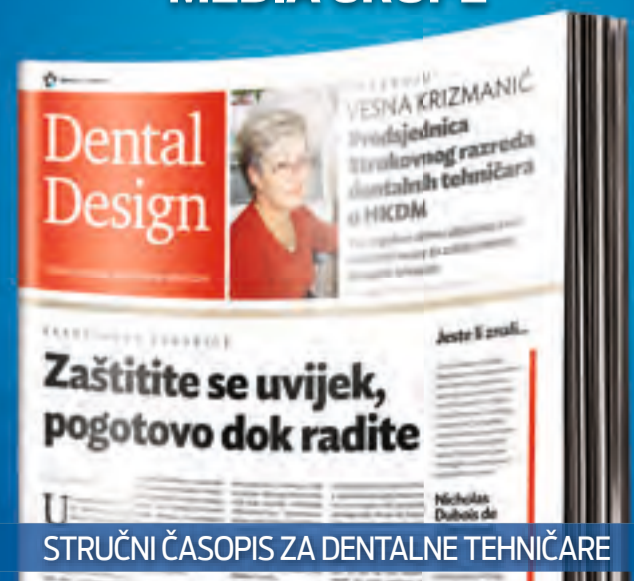est pacijenata iz prve i pet iz druge grupe su genotip pozitivni. Pacijenti u prvoj grupi, oni s peri-implantitisom, sudjelovali su u terapiji i programu održavanja. Genotip pozitivni pacijenti u ovoj grupi iskusili su pojačano propadanje periodontnog tkiva i povećanu sekreciju iz tkiva. Genotip negativni pacijenti reagovali su bolje na terapiju. Statistički značajne razlike uočene su između grupa. Kombinacija dvaju alela u pacijenta s upaljenim periodontnim tkivom označava faktor rizika koji može dovesti do daljnjeg propadanja tkiva. Pacijenti sa specifičnim genotipom mogu imati pretjerane lokalne upale. Genski polimorfizam može utjecati na ishod terapije za peri-implantitis u genotip pozitivnih ljudi i utjecati na dugotrajni uspjeh implantata. □

Izvor: *Journal of Oral Implantology*



DENTALMEDIAGRUPA

NAJNOVIJE IZ PONUDE
STRUČNIH ČASOPISA DENTAL
MEDIA GRUPE



STRUČNI ČASOPIS ZA DENTALNE TEHNIČARE

ZA VIŠE INFORMACIJA NAZOVITE +385/1 62 51 990
ILI KLIKNITE NA WWW.DENTALMEDIA.HR

„Tooth stripping – skinny dipping“

Neobičan slučaj koji je zbu-
njavao stomatologe napokon je
otkrila skupina stručnjaka i na-
stavnog osoblja sa Stomatološkog
fakulteta Sveučilišta u New
Yorku (NYU).

Govorimo o slučaju 52-godiš-
njeg muškog pacijenta koji je u

periodu od 5 mjeseci izgubio go-
tovo svu zubnu caklinu. Prema
izvješću, pacijent je naglo izgubio
zubnu caklinu, imao je tamne mr-
lje i tešku osjetljivost zuba.

Tijekom 2010. godine, kada
konzultacije sa stomatolozima i
liječnicima nisu donijele nikakve
rezultate, upućen je na sveučiliš-

nu ordinaciju (NYU). Nakon što
ga je pregledao doktor dentalne
medicine, pacijent je otišao kod
dr. Leile Jahangiri koja zajedno
sa svojim timom nije uočila samo
nedostatak cakline, nego i gubitak
zubne strukture koja je rezultirala
dijastemama.

Međutim, ono što je zbu-
njavao stručnjake jest činjenica da


pacijent ne boluje od bilo kojeg
oblika karijesa i nije bilo nika-
kvih promjena u parodontnom
ligamentu.

Izvor erozije navodno je iza-
zvao niz rasprava: doktor dentalne
medicine ukazao je na ideju da je
pacijent bio na pola puta kroz tre-
tman za postavljanje ljuskica dok
su drugi pretpostavljali da je mož-
da bolovao od bulimije. Istraživali
su svaki mogući kut, ali nisu mo-
gli pronaći uzrok.

Dr. Leila Jahangiri i njen tim

bili su zbu-
njeni. Na kraju je otkri-
la izvor problema: uzrok erozije
zubne cakline nastao je zbog ne-
propisno održavanog bazena.

Nakon niza pitanja i testiranja
otkriveno je da je problem bio u
pacijentovom bazenu. Nedostatak
profesionalnog održavanja bazena
rezultirao je time da je očitavanje
razine kiselosti bazena daleko is-
pod preporučene razine pH izme-
đu 7,2 i 7,8.

Neobičan slučaj je objavljen u
rujanskom izdanju časopisa Jour-
nal of Prosthetic Dentistry. 



International Imprint

Licensing by Dental Tribune International

Publisher Torsten Oemus

Group Editor	Daniel Zimmermann newsroom@dental-tribune.com +49 341 48 474 107	Director of Finance & Controlling	Dan Wunderlich
Editors	Claudia Salwiczek c.salwiczek@dental-tribune.com	Marketing & Sales Services	Nadine Parczyk
Editorial Assistants	Yvonne Bachmann	License Inquiries	Jörg Warschat
Copy editors	Sabrina Raaff Hans Motschmann	Accounting	Manuela Hunger
Publisher/President/CEO	Torsten Oemus	Business Development Manager	Bernhard Moldenhauer
Sales & Marketing	Peter Witteczek Matthias Diessner	Executive Producer	Gernot Meyer
		Project Manager Online	Alexander Witteczek

International Editorial Board

Dr Nasser Barghi, USA – Ceramics	Dr Edward Lynch, Ireland – Restorative
Dr Karl Behr, Germany – Endodontics	Dr Ziv Mazor, Israel – Implantology
Dr George Freedman, Canada – Aesthetics	Prof Dr Georg Meyer, Germany – Restorative
Dr Howard Glazer, USA – Cariology	Prof Dr Rudolph Slavicek, Austria – Function
Prof Dr I. Krejci, Switzerland – Conservative Dentistry	Dr Marius Steigmann, Germany – Implantology

Dental Tribune International

Holbeinstr. 29, 04229 Leipzig, Germany
Tel.: +49 341 4 84 74 502 | Fax: +49 341 4 84 74 175
Internet: www.dental-tribune.com
E-mail: info@dental-tribune.com

Regional Offices

Asia Pacific
Dental Tribune Asia Pacific Limited
Room A, 20/F, Harvard Commercial Building,
111 Thomson Road, Wanchai, Hong Kong
Tel.: +852 3115 6177 | Fax +8523115 6199

The Americas
Dental Tribune America
116 West 23rd Street, Ste. 500, New York, N.Y. 10011, USA
Tel.: +1 212 244 7181 | Fax: +1 212 224 7185

© 2011, Dental Tribune International GmbH. All rights reserved.

Dental Tribune makes every effort to report clinical information and manufacturer's product news accurately, but cannot assume responsibility for the validity of product claims, or for typographical errors. The publishers also do not assume responsibility for product names or claims, or statements made by advertisers. Opinions expressed by authors are their own and may not reflect those of Dental Tribune International.

Croatian & BiH edition

Vlasnik licence	Dental Media Grupa d.o.o. Zagrebačka 77 10410 Velika Gorica	Direktor	Sanela Drobnjak
Izdavač	Dental Media Grupa d.o.o.	Glavni urednik	Tanja Milošak, DDM, MSc
Telefon	+385 (0)1 6251 990	Grafika	Fingere d.o.o.
E-mail	info@dentalmedia.hr	Prijevod	Miljena Giroto, DDM, MSc i Mr. Steady
Internet	www.dentalmedia.hr	Lektor	Ivana Antolović, prof.
		Marketing	Dental Media Grupa d.o.o.
		Tisak	Radin print d.o.o.
		Naklada	6000 primjeraka

Slijedeće izdanje Dental Tribune-a izlazi u veljači/februaru 2011.

Posjetite nas na www.dental-tribune.com

RIJEČ UREDNICE

Svaki puta kad dođu oni dani u
mjesecu kada pripremamo novo
izdanje ovih novina, priuštiti si uvi-
jek isti problem – radim opet sve u
zadnji čas i moram potražiti pomoć
sa strane. PTSP sindrom (piti-jesti-
piti, mineralnu naravno) dolazi do
punog izražaja i trudim se držati ga
pod kontrolom. Pa sada i počinje
vrijeme kolača i svega što si barem
u mislima pokušavamo braniti cijele
godine.

Kada bismo htjeli sumirati i ko-
načno crtu podvući pod ovu radnu
godinu, nadam se da smo svi sretni
što smo „preživjeli“, u financijskom
i psihičkom smislu, naravno. A da je
to lako, baš i nije. Psiholozi i psihija-
tri, za one koji to sve teže podnose,
trljaju ruke. Predstoji nam još jedino



naka zbog kratkog razmaka između
posljednja dva izdanja, a ne štednja.
Malo je falilo i gotovo sam došla u
napast objaviti članak pod nazivom
“44 roots - 44 implants”. Ipak je nad-
vladao razum – bilo me je strah da bi
se to moglo jako krivo shvatiti. Slike
bolje da niste vidjeli!

Na kraju ove priče koja će ponovo
trajati punih 12 mjeseci i slijedeća 3
uglavnom tmurna, bez sunca i ako

Audaces fortuna iuvat (smionima pomaže sreća)

da si za idućih par godina izaberemo
nekoga tko nas neće baciti u totalni
očaj. A da je izbor neki, baš i nije.
Hrpa doktora, ekonomista i pravni-
ka (kao i obično) za koje mi nikada
nije bilo jasno što ih tu privlači, osim
možda...

Da se ipak vratimo na konkretno
i bitno. Za posljednje izdanje *Dental
Tribune International Hrvatsko i
BiH izdanje* smanjili smo broj stra-
nica na 36. Razlog tomu je prven-
stveno nedostatak kvalitetnih čla-

nas posluži sreća suha mjeseca (go-
vorim naravno za Zagreb), ja Vam
svima dragi kolege i prijatelji želim
da Vam se sve želje ispune osim
jedne – kako biste ipak imali čemu
težiti, oko čega se brinuti i na kraju
se i poveseliti! Cheers!

Tanja Milošak, DDM, MSc
Glavna i (uglavnom) (ne)odgovorna
urednica
Dental Tribune International
Hrvatsko i BiH izdanje

DTI - vlasnička struktura

Tvrtka, nakladnik: Dental Media Grupa d.o.o.
Matični broj: 02293749, OIB: 82547088036
Odgovorna osoba nakladnika: Sanela Drobnjak
Sjedište nakladnika: Zagrebačka 77, 10410 Velika Gorica
Telefon i telefaks nakladnika: 01/ 6251 990; fax: 01/ 7897 008
E-pošta i web-stranica nakladnika:
www.dentalmedia.hr, info@dentalmedia.hr
Vlasnik nakladnika i postotak udjela u vlasništvu:
Dental Media Grupa d.o.o., 100% vlasništvo
Naziv medija: Dental Tribune
Vrsta medija: tiskani

Krajnja isprika za čokoladoholičare

Dok pokušavamo potaknuti našu djecu da obuzdaju svoju želju za čokoladom, dr. Caroline Pankhurst razmatra dokaze da su neki ljudi genetski programirani da budu sladokusci



Ovi novi podaci pokazuju da leptin ne samo da djeluje na mozak za kontrolu unosa hrane, nego djeluje i na receptore okusa regulirajući sklonosti prema slatkim stvarima. Otud dolazi naziv sladokusac, a točnije bi bilo slatki jezik. U sličnim studijama na ljudima, visoka koncentracija cirkulirajućeg leptina povezana je sa slabim sklonostima za unos visoke masnoće, hrane bogate ugljikohidratima i konzumacijom čokolade.

Čak i kod pretilih ljudi, koji se obično smatraju relativno otpornim na djelovanje leptina, ako se prirodno izlučuju visoke koncentracije hormona, postoji povezanost sa sustezanjem prežderavanja i smanjenim unosom hrane. Zanimljivo, kod mršavih ljudi obrok prepun ugljikohidrata inducira višu razinu leptina nego energetski ekvivalent masnog obroka. Nažalost, utjecaj ugljikohidrata kod pretilih žena na proizvodnju leptina i osjećaja sitosti potpuno je otupio.

Ranija istraživanja pomoći rekombinantnog leptina kod mršavih i pretilih osoba pokazuju obećavajuće rezultate sa značajnim, ako smo skromni, gubitkom težine u obje skupine. Važno je napomenuti da je 95 posto izgubljene težine samo masnoća.

Interakcija između psiholoških čimbenika, metaboličkih procesa i neurotransmitera koji reguliraju unos hrane složena je i tek se sada počinje rasplitati. Varijacije u odgovoru na leptin mogu objasniti zašto neki ljudi imaju poteškoća s kontroliranjem unosa slatke hrane i pića te u skladu s prehranbenim stomatološkim savjetima usmjeriti kontrolu karijesa. [\[1\]](#)

Sladokusac – podnosite li?

Jeste li čokoladoholičar ili ste uvijek gladni i nikad ne osjećate sitost čak i poslije obilnog obroka? Ili ste od onih sretnika koji se zadovolje s dvije kockice sjajne velike belgijske čokolade koju možete ostaviti da tjednima stoji netaknuta u hladnjaku? Ili ćete poput mene slistiti cijelu čokoladu u jednom trenu.

Uobičajeno je da se ovakvi ljudi nazivaju sladokuscima. Do sada je ovo bio naizgled znanstveno besmislen izraz. Međutim, noviji dokazi pokazuju da se žudnja za slatkim i nedostatak kontrole apetita temelje na genetici. Novi podaci objavljeni u nekoliko posljednjih tjedana od strane japanske grupe pokazali su da hormon leptin modulira postavke ponašanja za slatku hranu koji djeluju na receptore za okus slatko na jeziku.

Što je leptin?

Leptin je hormonski protein koji je uključen u fiziološki sustav koji stabilizira tjelesnu težinu. Leptin se proizvodi od strane masnih stanica. On djeluje u hipotalamusu putem niza metaboličkih staza i neurotransmitera. Ta konačna povratna veza na masnoću i skeletne mišićne stanice, kao i autonomni živčani sustav, bitna je da bi se regulirao unos hrane i osjećaj sitosti i da bi došlo do povećanja potrošnje energije. Za održavanje umjerene tjelesne težine mora postojati ravnoteža između energetskog unosa i potrošnje energije.

Leptin - razina i pretilost

Nasljedni faktor nosi oko 70 posto razlike u tjelesnoj težini među ljudima. Više od polovice američke populacije je pretilo. Pretilost kao

mjerilo kod ljudi (i životinja) povezano je sa slabim opticajem leptina ili s mutacijom u receptoru za leptin. Kod mnogih pretilih osoba ne postoji očita mutacija za leptin ili njegove receptore. Međutim, takvi se ljudi čine kao da imaju funkcionalne nesposobnosti ili neosjetljivost da reagiraju na normalno kontrolirane reakcije leptina, a time i izlučivanje viška leptina.

Znanstveno objašnjenje za sladokusce

Znanstvenici su uočili da je kod pretilih miševa s dijabetesom s defektom receptora leptina prikazano poboljšanje neuronskog odgovora u receptoru na jeziku za slatki okus i povišenom sklonosti za slatke stvari. Isto tako, u pokusima s mršavim miševima uspjeli su suzbiti

odgovor perifernih živaca za slatke stvari (saharoza, saharin) koristeći ubrizgavanje leptina bez da je došlo do reakcije na kiselo, slano i gorke stvari. Nije bilo sličnih reakcija kod pretilih miševa koji nisu bili u mogućnosti odgovoriti na ubrizgani leptin.

U nastavku eksperimenta mršavi miševi koji su tretirani leptinom pokazali su smanjen interes za slatke stvari. Zaključili su da je organ za okuse periferni cilj za leptin te da leptin djeluje kao modulator osjećaja za slatko (potiskivač) koji je uključen u regulaciju unosa hrane. Određeni genetski nedostatak u sustavu potiskivanja leptina može poboljšati periferne neuronske odgovore koji su povezani s poboljšanjem ponašanja i sklonosti prema slatkim stvarima.

To je jedan skupi zub!

Zub Johna Lennona stavljen je na aukciju u studenom i očekuje se da bi se mogao prodati za 10000 £. Prema izvješću, John je dao zub svojoj nekadašnjoj domaćici, Dot Jarlett, kada ga je izvadio u kuhinji na svom imanju u Weybridgeu. Dotin sin Barry Jarlett citiran je u izvješću: „Bio je u kuhinji i imao je ovaj zub koji je bio umotan u komad papira.“

„Rekao je: ‘Dot, hoćeš li ovo odložiti?’ a onda je rekao, ‘Ili, budući da je tvoja

kćerka veliki fan Beatlesa, možeš joj dati ovaj zub kao suvenir’. To je bilo nešto što smo smatrali jako osobnim i moja mama je stvarno dala taj zub mojoj sestri koja ga je čuvala na sigurnom.“ Zub koji će biti na aukciji u Stockportu 5. studenog dolazi s izjavom gospođe Jarlett.

Ovo nije prva Johnova stvar koja je na aukciji. Gospođa Jarlett i prije je prodavala stvari, uključujući i jaknu koju je John Lennon nosio na albumu Rubber Soul. „Bio je jako darežljiv prema mojoj majci“, rekao je g. Jarlett. „Odnosio

se prema njoj kao da je obitelj, on sam, u biti, nije imao veliku obitelj tako da je stvarno pazio na moju majku. Znao ju je zvati teta Dot.“ Prema Karen Fairweather iz Omega Auctionsa, zub je nešto najčudnije do sada, najneobičnija stvar stavljena na prodaju u aukcijskoj kući.

Kao rezultat toga, bilo je jako teško definirati cijenu zuba. „Mi očekujemo da će postići cijenu od minimalno 10000 £, ali ne bi bilo ništa čudno da ovako rijetka stvar dosegne broj od šest znamenki“, rekla je Karen. [\[2\]](#)



Čimbenici uspjeha za imedijatnu implantaciju s imedijatnim opterećenjem

Prikaz slučaja

dr. Rouven Bönsel, Njemačka

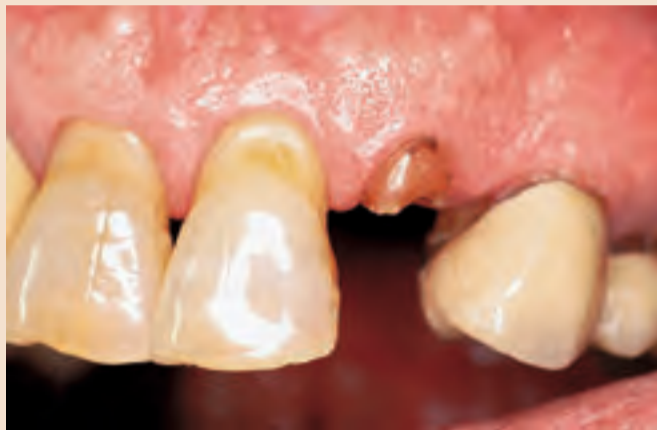Nadomještanje izgubljenih zuba implantatima može biti vrlo dugotrajan proces za pacijenta. Tijekom temporizacijske faze često treba prihvatiti estetska ograničenja. Najbrža i najpovoljnija opcija za pacijenta imedijatna je implantacija s imedijatnom temporizacijom. Međutim, da se ne bismo odmah strmoglavili u neuspjeh, ovaj oblik tretmana zahtijeva iskustvo i radno znanje o čimbenicima uspjeha.

Klasični koncepti koji pozivaju na kasnu implantaciju i cijeljenje bez opterećenja sve se više dovode u pitanje. S jedne strane površine modernih implantata i njihov dizajn sada dopuštaju kraća vremena cijeljenja nego što je to bilo moguće u prošlosti. Obično je restauracija uspješna već nakon šest do osam tjedana.¹

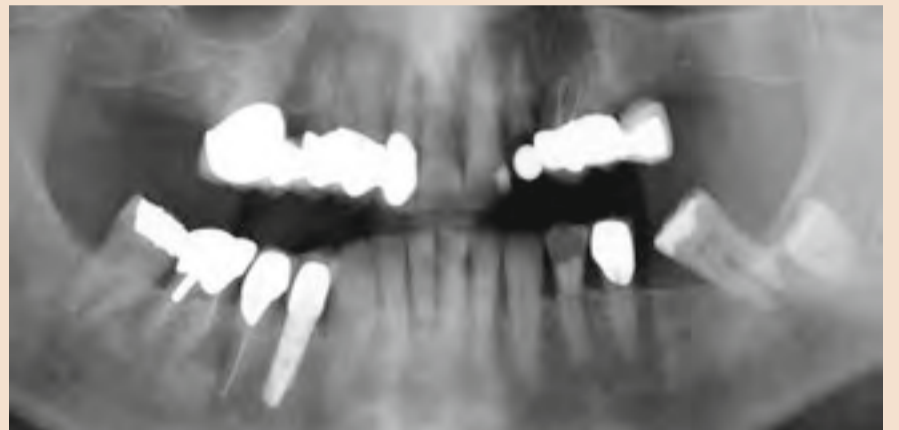
Ovo također dovodi do sveukupnog skraćivanja trajanja tretmana za implantaciju u područjima koja su već potpuno zacijeljena ili su neko vrijeme bila bez zuba. S druge strane, gdje god je moguće i smisleno mnogi iskusni doktori dentalne medicine i kirurzi postavljaju implantate u ekstrakcijske rane odmah nakon ekstrakcija. Najveća prednost ovog pristupa za pacijenta je da je ovo tretman ne samo jedinstveno vremenski pošteđan, nego isto tako i manje traumatski i jeftiniji. Imedijatna temporizacija također omogućuje direktnu potporu mekim tkivima privremenim nadomjestcima prirodnog izgleda.

Augmentacija se obično radi istovremeno s imedijatnom implantacijom. Ovo vrijedi i za imedijatnu temporizaciju i za transgingivalno ili zatvoreno cijeljenje. Ako je manjak tkiva mali, minorna kontrolirana regeneracija tkiva bit će dovoljna. Ovo se može postići, na primjer, pomoću sporesorbirajućih materijala za koštane nadomjestke i membranom. Međutim, ovo može za veće defekte biti tehnički izazov osobito radi čestog nedostatka volumena mekih tkiva.¹

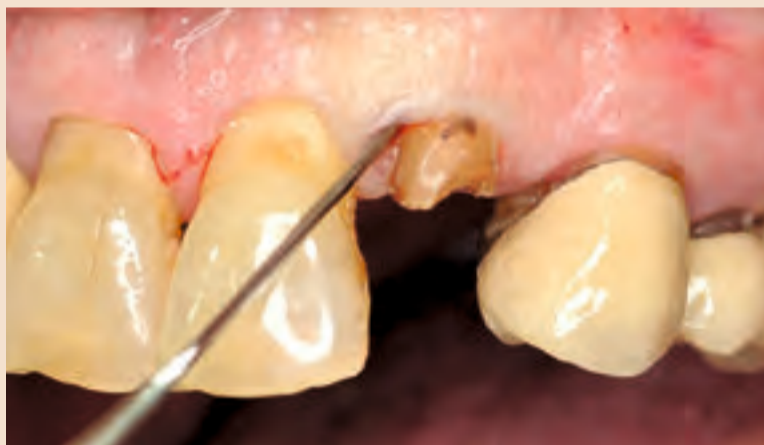U takvom slučaju preporuča se procedura iz dva dijela s očuvanjem alveole i implantacijom u augmentirani koštani greben ili simultanom implantacijom



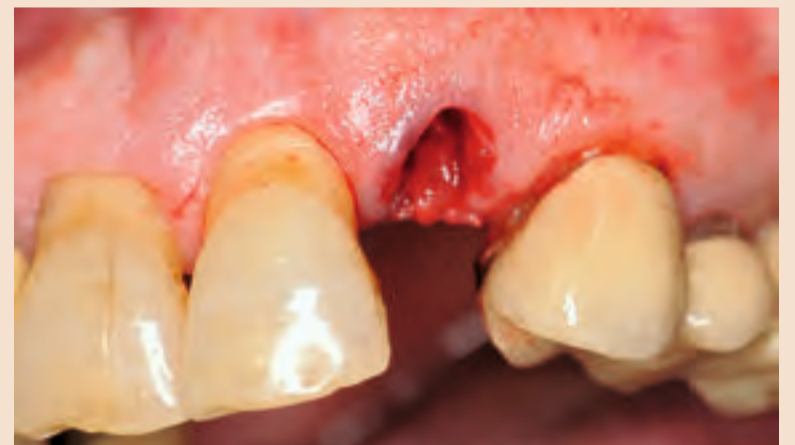Sl. 1. Nakon frakture krune zuba #22 ostali su samo ostatci korijena. Pacijent nije htio brusiti susjedne zube



Sl. 2. Panoramski snimak pokazuje, uz ostale nalaze (vidi u tekstu), ostatke korijena #22 s nepotpunim punjenjem korijena i generaliziranim horizontalnim koštanim defektom. Referentna optica za implantat može se vidjeti na poziciji 22



Sl. 3. Ostatci korijena #22 uklonjeni su periotomom uz očuvanje bukalne lamele i mekih tkiva



Sl. 4. Sondiranje alveole po ekstrakciji otkrilo je intaktne koštane zidove, osobito s bukalne strane

korištenjem odgovarajućih tehnika opskrbe mekih tkiva za dobro i čisto prekrivanje implantata.²

Preduvjet za uspješnu imedijatnu implantaciju s imedijatnom temporizacijom koštana je alveola koja je velikim dijelom očuvana, osobito intaktna i dovoljno debela bukalna lamela. Čak i uporabom 3-D radioloških tehnika to se ne može ustvrditi sa sigurnošću sve do poslije ekstrakcije. Drugi je preduvjet za uspjeh imedijatne implantacije odgovarajuća primarna stabilnost od najmanje 35 Ncm.³

Tijekom procesa osteointegracije kost je sposobna pretvoriti mehaničke sile u biološki stimulus. U ovom kontekstu stupanj ekspanzije kosti pod opterećenjem igra glavnu ulogu. Apsolutno je esencijalno izbjeći mikrotraumu koja bi mogla suviše opteretiti sučelje između implantata i kosti.⁴ Nadalje, čini se da je rizik od nastanka recesija manji u pacijenata s debelim gingivnim tkivom nego u pacijenata s tankim gingivnim tkivom.^{5,6}

Ovo se može jednostavno ustvrditi pomoću parodontontometra sonde

koja se postavlja vestibularno u sulcus. Ako metal prosjava kroz tkivo, pacijent ima *tanki* gingivni fenotip, sve ostalo je *debeli*.⁷

Naposljetku, izbor tretmana također ovisi o vanjskim faktorima poput linije osmijeha pacijenta kao i o njegovim/njezinim očekivanjima vezanim uz estetiku, cijenu i vrijeme trajanja tretmana. Prema nedavnim studijama ako se svi ovi čimbenici uzmu u obzir, imedijatna temporizacija – zajedno s imedijatnom implantacijom – može postići u mekim i tvrdim tkivima rezultate koji su jednako stabilni kao i oni dobiveni konvencionalnim opterećenjem nakon tri do šest mjeseci.⁸⁻¹²

Razina kontakta kosti na sučelju s implantatom također je slična za imedijatne i kasne protokole.¹¹

Međutim, u slučaju imedijatne temporizacije statične i funkcionalne kontaktne točke trebale bi biti ako je ikako moguće izbjegnute. Rizik imedijatnog postavljanja konačnog nadomjestka poduprtog implantatima prevelik je radi nepredvidljivih promjena tkiva tijekom faze cijeljenja.

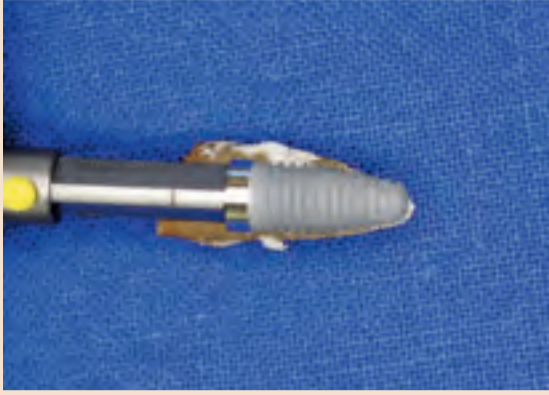Prikaz slučaja

Kod 66-godišnjeg pacijenta frakturirala je kruna zuba #22 (sl. 1.). Zub je endodontski tretiran insercijom kolčića nadogradnje i postavljanjem krunice prije 15 godina. Pacijent nije imao boli i nije bilo periapikalnih abnormalnosti. Međutim, radi tankog korijena nije bilo preporučljivo raditi novi kolčić i krunicu (sl. 2.). Radi toga što pacijent nije htio da se bruse susjedni zubi („Ja želim novi lateralni sjekutić. Sasvim sigurno ne želim da mi se zdravi susjedni zubi bruse.“) samo je terapija implantatom uzeta u obzir.

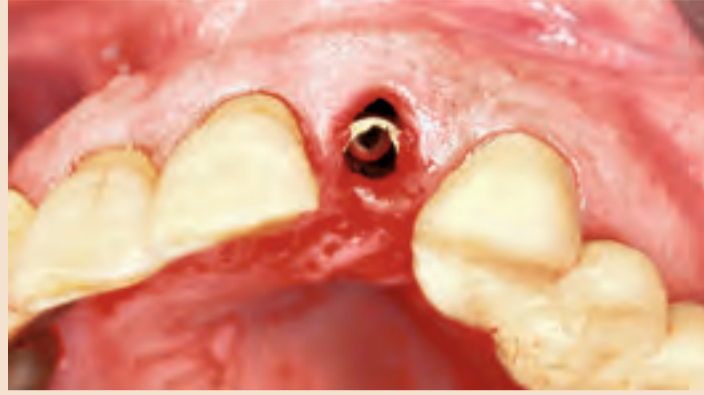Panoramska rtg-snimka pokazala je nepotpuno punjenje u ostatcima korijena, generaliziranu horizontalnu resorpciju kosti i endodontske i dentalne restauracije u sva četiri kvadranta (sl. 2.). Dubina džepova također nije bila zanemariva (3 do 3.5 mm) kao ni krvarenje po sondiranju. Parodontitis je očigledno bio praćen recesijom tkiva, uglavnom bez formiranja džepova ili akutnih inflamacija. Meka tkiva bila su donekle otporna i klasificirana su kao

debeli biotip. Drugi su nalazi bili periapikalni parodontitis na zubu #45, implantat na poziciji 44, zub #37 jako inkliniran u prostor na poziciji 36 i retinirani zub #38. Nije bilo funkcijskih abnormalnosti. Pacijent nije bio pušač i, osim farmakološki kontrolirane hipertenzije, bio je zdrav. Budući da je bio menadžer industrijske tvrtke s društvenim obavezama, pacijent nije htio mobilni privremeni nadomjestak. Radi toga što je bio vrlo zaposlen čovjek, bilo je poželjno postaviti implantat imedijatno s privremenim nadomjestkom unutar 24 sata, u ovisnosti o stanju alveole poslije ekstrakcije. Procedura je uključivala minimalan broj posjeta u vrlo jasno definiranom vremenskom periodu. Pomoću kliničkih nalaza i šablona za planiranje – radioopakne metalne loptice (panoramski snimak, sl. 2.), bilo je moguće odrediti dužinu implantata i odgovarajući promjer pre-operativno.

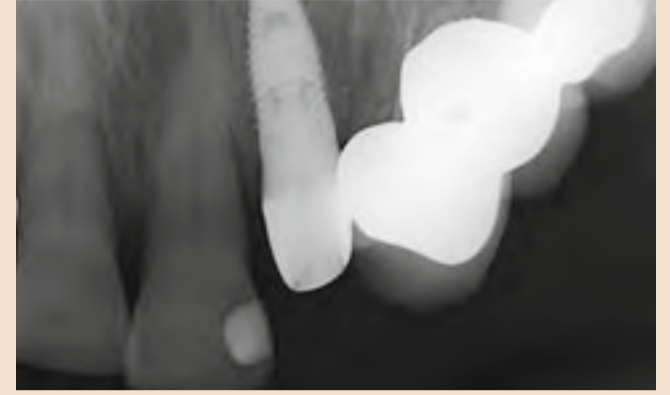Tijekom ekstrakcije periotomom velika je pažnja posvećena izbjegavanju nepotrebnog traumatiziranja mekih ili tvrdih tkiva (sl. 3.). Izbje-



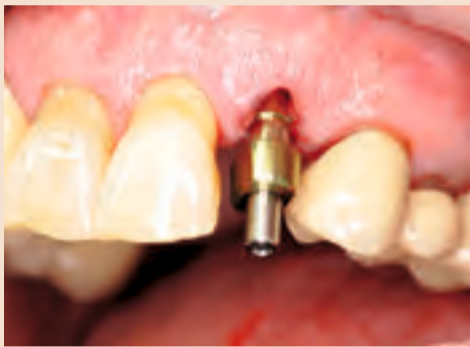Sl. 5. Implantat (Replace Select Tapered, Nobel Biocare) je relativno kratak radi horizontalnog defekta kosti (10 mm s promjerom 4.3 mm). Planirana vertikalna apikalna pozicija otprilike odgovara poziciji ekstrahiranog zuba



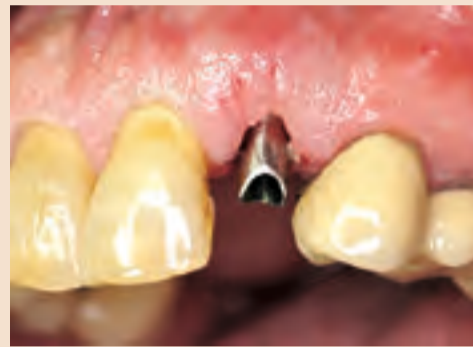Sl. 6. Rub implantata koji ima primarnu stabilnost (35 Ncm) postavljen je otprilike 1 mm apikalno od ruba bukalne kreste kosti. Transverzalna pozicija je otprilike 1 mm palatinalno za optimalnu udaljenost od bukalne lamele. Bukalna orijentacija jednog od tri kanala za internu konekciju jasno se vidi



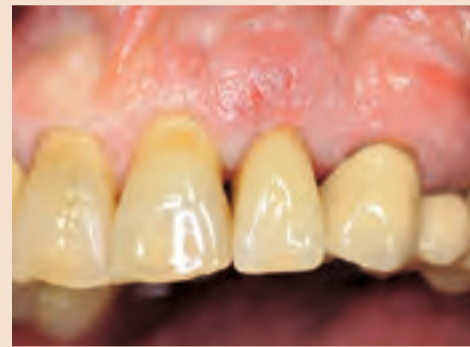Sl. 7. Rtg-snimka prikazuje implantat s privremenom nadogradnjom. Udaljenost od ruba kosti do kontaktne točke na krunici je otprilike 5 mm radi gubitka marginalne kosti



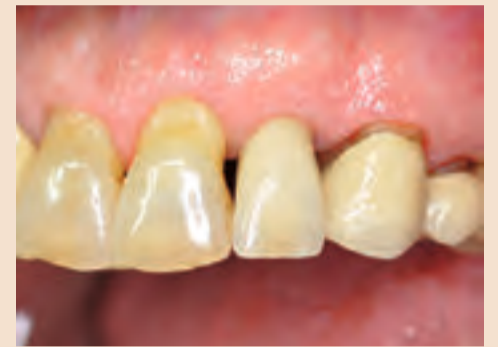Sl. 8. Kapica za otisak za otvorenu žlicu je namještena. Pozicija implantata prenesena je u laboratorij pomoću plastičnog ključa



Sl. 9. U laboratoriju je dentalni tehničar posebno izradio titanijsku nadogradnju za implantat (Esthetic Abutment) i proizveo privremenu kompozitnu krunicu koja je cementirana na mjesto unutar samo 24 sata nakon implantacije



Sl. 10. Dva mjeseca kasnije meka tkiva su stabilna i nema znakova upale. Privremena krunica dizajnirana je na način da nema statičkih ili dinamičkih funkcijskih kontaktnih točki



Sl. 11. Novi otisak uzet nakon četiri tjedna. Pričvršćena je nadogradnja od cirkonij-dioksida i konačna krunica iz pune keramike CAD/CAM postavljena je na mjesto. Pacijent je bio oduševljen rezultatom

gnuto je odvajanje mekih tkiva. Tada je alveola sondirana te se ustanovilo da je bukalna lamela intaktna (sl. 4.). Prisutno granulacijsko tkivo je uklonjeno. Nije bilo znakova akutne upale. Slika 5. prikazuje odnos veličina ekstrahiranog ostatka korijena u odnosu na implantat (Replace Select Tapered, Regular Platform 4.3 x 10mm, Nobel Biocare). Slika 6. prikazuje implantat inseriran na svoju konačnu poziciju. Rub implantata u bukalnom smjeru otprilike je 1 mm subkrestalno (vidjeti također sl. 7.) s bukalno orijentiranim kanalićem za internu konekciju (sl. 6.).

Na 6. slici također možemo vidjeti palatinalno postavljen implantat radi sigurnosnog razmaka od 2 mm od bukalne stijenke (*bone jumping* razmak). Nakon implantacije pukotina je napunjena mješavinom Bio-Oss (Geistlich) i vlastite kosti. Autologna kost uzeta je s tubera gore lijevo pomoću strugača kosti. Membrana za prekrivanje nije korištena. Kontrolna snimka (sl. 7.) pokazuje ispravne udaljenosti od susjednih zuba i vertikalnu poziciju koja otprilike odgovara onoj koju je imao ekstrahirani korijen (sl. 2.).

Oblik implantata također je vrlo podudaran s koničnim oblikom korijena. Na ovaj način moguće je

izbjeci perforaciju bukalne alveolarne stijenke osobito u pacijenta s tankom bukalnom kosti. Radi ovog razloga pilot-svrđanje uvijek treba učiniti palatinalnije od pozicije prirodnog vrška korijena zuba, a ekspanzijska svrdlanja treba raditi s pritiskom u palatinalnom smjeru. Područje je pripremljeno u skladu sa standardnim protokolom. Implantati su inserirani torkom od 35 Ncm. S ovom primarnom stabilnošću postignut je najvažniji preduvjet za imedijatno opterećenje. Radi toga što je pacijent htio odmah imati visokokvalitetnu estetsku restauraciju, planirano je postavljanje privremene krunice od kompozitnog materijala izrađene u laboratoriju. Posebno prilagođenom žlicom uzet je otvoren otisak (sl. 8.). S ciljem minimaliziranja vremena potrebnog za izradu nadomjestka, pozicija implantata prenesena je na originalan model putem plastičnog ključa (Pattern Resin, GC Europe). Titanijsku nadogradnju na implantatu, korištenu za privremenu krunicu (Esthetic Abutment), karakteriziraju oblikovani zaobljeni rubovi koji slijede konture mekih tkiva i osiguravaju potporu (sl. 9.). S ciljem postizanja daljnje optimizacije nadogradnju na implantu posebno je izradio dental-

ni tehničar. Međutim, još uvijek je bilo moguće učiniti fine prilagodbe na licu mjesta pomoću rotacijskih karbidnih instrumenata. Posebno izrađena nadogradnja i privremena kompozitna krunica postavljene su samo 24 sata nakon implantacije (sl. 9. i 10.). Ispravni dosjed nadogradnje na implant provjeren je pomoću rtg-snimke (sl. 7.). Prilikom izrade krunice pazilo se da se izbjegnu statičke ili dinamičke kontaktne točke. Ovo je još jednom provjereno na licu mjesta. Krunica je tada fiksirana putem privremenog cementa (TempBond, Kerr Dental). Pacijent je također dobio upute da izbjegava primjenu sila na krunicu dok jede. Nakon tri mjeseca uzeti su novi otisci i pričvršćen je novi, posebno izrađen, Procera Esthetic Abutment (Nobel Biocare) na implantat, a konačna krunica iz pune keramike CAD/CAM fiksirana je pomoću glassionomernog cementa (sl. 10.). Test *Periotestom* pokazao je vrlo dobre rezultate u ovoj fazi (-7).

Rezultat i prognoza

Unatoč recesiji i manje nego optimalnim restauracijama na susjednim zubima, krunica se harmonično uklopila u okolinu. Integracija mekih tkiva također je bila dobra. Imedijatna implantacija s imedijat-

nom privremenom restauracijom dovela je do brzog, jasnog i estetski atraktivnog rezultata u samo nekoliko posjeta i bez mobilnih privremenih nadomjestaka. Ovo je zadovoljilo pacijentova očekivanja i u skladu s tim bio je oduševljen rezultatom. Neugoda izazvana jednom kirurškom intervencijom je minimalna. Prognoza restauracije također je dobra. Literatura pokazuje da ova procedura dovodi do dugoročno stabilnih rezultata i u području krestalne kosti i mekih tkiva.^{13,14} Isto vrijedi i za Replace Select Tapered implantološki sustav koji je upotrijebljen. U studiji sa 66 implantata u 48 pacijenata niti jedan implantat nije izgubljen u periodu od pet godina, a tvrda i meka tkiva ostala su zdrava.⁹ Biološki optimizirana TiUnite površina, koja promovira brzu i pouzdanu depoziciju stanica kosti, također doprinosi ovakvom pogodnom ishodu.^{13,14}

Međutim, procedura opisana ovdje također nosi svoje rizike. Ishod može biti ugrožen pogreškama u dijagnozi, indikaciji i provedbi. U ovom slučaju samo je panoramska snimka s referentnim standardom bila pripremljena unaprijed za dijagnostičke svrhe. Radi toga što su okolnosti ovog slučaja bile idealne, detaljnije procedure nisu bile potrebne. Ako bi bilo

potrebno dobiti dodatne informacije ili bismo željeli znati sigurnosne granice, preporuča se rad s 3-D dijagnostičkim tehnikama i moguće i kompjuterski potpomognuta implantacija. U mnogo slučajeva nije nužno napraviti rezanj. Ovo pošteđuje pacijenta, kao i u ovom slučaju, i pomaže periimplantatskim tkivima da zacijele bez komplikacija.

Replace Select Tapered implantološki sustav koji je ovdje korišten razlikuje se od drugih po tome što je izuzetno korisnički orijentiran i jednostavan za uporabu. Vrlo dobro promišljena i jednostavna procedura čini ga osobito jednostavnim za korištenje u modernoj implantološkoj/kirurškoj referalnoj praksi koja ima za cilj uključivanje protetičara i dentalnog tehničara u tretmanski proces. [\[1\]](#)

Preuzeto iz IMPLANTS 03/2011. Urednička napomena: popis literature dostupan od izdavača.

O autoru

Dr. Rouven Bönsel
Center of Oral Surgery
Freienhof 4
34393 Grebenstein bei Kassel,
Germany
praxis@drboensel.de

Čestit Božić i Sretnu Novu 2012. godinu svim vjernim klijentima želi tvrtka...

ivoclar
vivadent
passion vision innovation

Znanost i umjetnost pamćenja

Glenys Bridges razmatra metode kako bolje pamtiti

Uvijek imam problema pri pamćenju tri stvari: lica, imena, i – ne mogu se sjetiti što je treća stvar bila...

Često čujemo da ljudi kažu da imaju pamćenje kao sito. Većina nas htjela bi imati bolje pamćenje. Dobra je vijest da ima mnogo laganih metoda koje možemo iskoristiti za poboljšanje naših mogućnosti pamćenja.

Mogućnost pamćenja imena, lica, činjenica i oblika ima veliki značaj za doktora stomatologa. Ono pokazuje koliko cijeni profesiju i koliko će biti cijenjen u struci i od strane pacijenata.

U mnogo slučajeva zaključuje se koliko je netko vrijedan i inteligentan na temelju mogućnosti pamćenja i interpretacije informacija. Neki ljudi imaju nevjerovatne sposobnosti pamćenja brojeva; zapravo neki ljudi znaju napamet sve brojeve telefona svih prijatelja i obitelji, ali nikada ne mogu zapamtiti gdje su stavili svoje ključeve! Neki stručnjaci opisuju pamćenje kao proces prihvaćanja, pohranjivanja i iznošenja informacija. Također primjećuju da koristimo naše vizualne, auralne i kinestatske osjećaje u procesu pamćenja.

Da biste poboljšali snagu pamćenja, moramo odrediti koji od ovih osjećaja prevladava kod vas tako da biste mogli najbolje iskoristiti vaše jake točke dok poboljšavamo vaše slabe točke. U svojoj knjizi *Moonwalking with Einstein: The Art and Science of Remembering Everything* Joshua Foer nam pruža ove savjete kako poboljšati naše pamćenje:

Vizualne metode

Ako je vaš dominantan osjećaj učenja i sjećanja vizualan, povežite imena s vizualnim motivima, primjerice ako se osoba zove Mary zamislite ju obučenu kao Mary Poppins ili zamislite nekoga zvanog Tom kao Toma Jonesa. Gdje god je moguće povežite ključne riječi koje želite zapamtiti sa slikama ili mjestima. Guru za pamćenje Tony Buzan pruža nam svoju metodu povezivanja događaja i ideja kao da su povezane u lanac.

Auralne metode

Ako je vaš dominantan osjećaj učenja i pamćenja auralan, možete se poslužiti mnemonikom (npr. pjesmica ili neka rečenica ili shema) da stvorite zvučne rečenice kao pomoć pri pamćenju. Primjerice, djeca koje uče pjevati često koriste *Every Good Boy Deserves Fun* kako bi se podsjetila nota i tonaliteta. Ovaj se pristup može primijeniti na sve: od popisa za kupnju do za obaviti popisa. I pri izgovaranju npr. pjesmice vaša mogućnost prisjećanja podatka udvostruči se kada je potrebno.

Emocionalne veze

Kada je vaš dominantan osjećaj za učenje i pamćenje kinestetski, jako je važno povezivati sjećanje s nečim što ima jako značenje za nas. U većini slučajeva razlog zašto se netko jako dobro sjeća nečega povezan je s jakim interesom te osobe za tu temu. Razlog je jednostavan: ako ste zainteresirani za nešto, puno je izglednije da zapamtite puno detalja. Naš mozak dijeli sjećanja u dvije skupine: kratkoročno i dugoročno sjećanje. To je jako učinkovit sustav i sličan se primjenjuje kod računala: radna memorija i memorija pohranjena na tvrdom disku.

Neki ljudi kažu da se naše pamćenje starenjem pogoršava. To je istina, ali kao i kod većine stvari može se primijeniti činjenica: koristimo i održavamo ili ne koristimo i ne održavamo pa dolazi do propadanja. Trebate početi gubiti pamćenje makar u djelićima da biste shvatili da su sjećanja ono što nas čini živima. Život bez sjećanja nije život, baš kao što i inteligencija bez mogućnosti izražavanja nije stvarno inteligencija. Naša su sjećanja naši razlozi, naši osjećaji i ono što nas pokreće. Bez sjećanja mi smo ništa. ■

O autoru

Glenys Bridges izvršni je direktor Dental Resources Company i pruža obuku stomatološkim timovima od 1992. godine. Za više informacija posjetite www.dental-resource.com ili zovite Glenys Bridges na broj 0121 241 6693.



Sramota javnog poniženja

James Goolnik tvrdi da ne postoji nešto poput rođenog javnog govornika

Sama ideja ustajanja da biste se obratili kolegama ne sviđa se mnogima jer zašto bi itko riskirao i sramotio se u javnosti? Zapravo ima više razloga zašto biste to učinili, npr. moglo bi koristiti vama i vašoj ordinaciji, ali kao i s većinom stvari u životu, priprema i vježba u cijeloj su priči ključni.

Kako je Mark Twain zaključio: „Postoje dvije vrste javnih govornika: oni koji su nervozni prije nego počnu i lažovi.“ Govoriti u javnosti trebalo bi značiti da imate nešto što želite podijeliti s ostalima, bilo klinički slučaj, vaše mišljenje ili poziv na akciju. Očigledno nema smisla u obraćanju ljudima osim ako nemate nešto za reći, međutim, ima mnogo ljudi, ne samo u stomatologiji, koji ignoriraju to pravilo i uživaju u zvuku svoga glasa.

Mali početak

Započnite pred malom publikom gdje možete održati desetminutnu prezentaciju o temi koja vam ja stvarno poznata i zainteresirani ste za nju. Primjerice: slučaj koji ste uspješno liječili i možete pokazati slike prije i poslije terapije i raspraviti zašto ste napravili određene poteze u terapiji. To će zainteresirati publiku i mogli bi početi raspravljati s vama što bi oni napravili da su imali sličan slučaj. Osobno iskustvo uvijek pomaže kada pričate u javnosti. Ljudi vole čuti priče i često ćete dobiti

odgovore na dijeljenje svojih grešaka ili nečega što ste nedavno naučili (npr. nove vrste terapije).

Korisno

Postoji puno knjiga, DVD-ova, internetskih i licem u lice tečajeva koji će vam pomoći u poboljšavanju vaših javnih govorničkih i prezentacijskih vještina. Izbor se svodi na vaš izbor. Ovi savjeti čine mi se jako korisnima:

A Isplanirajte cijelu prezentaciju i ponovite je. Cilj je da izgleda kao da sve imate u rukavu i da informacije samo cure iz vas, a to se postiže samo višestrukim ponavljanjem. Sjećam se da sam gledao Chrisa Rocka na turneji i mislio sam kako čovjek spontano izgleda. Poslije sam ga gledao na YouTubeu i vidio kako ima potpuno isti nastup u tri grada – jedino što se mijenja je pozadina. Čak su i njegov položaj i radnje koje radi identične – to sve dolazi samo od vježbe.

B Bit ćete nervozni pa pričajte s nekoliko ljudi iz publike prije vašeg govora tako da vidite prijateljska lica kada počnete govoriti. Kontakt očima s vremenom na vrijeme jako je bitan.

C Zapišite svoj uvod i naučite ga. To će vam pomoći da vam misli budu čišće i pomoći će publici da shvate što mogu očekivati. Također puno manje ćete biti nervozni budući da znate točno što ćete reći.

D Nemojte imati puno slajdova ili previše teksta na

svakom slajdu. Vaša će publika završiti s čitanjem slajdova i obraćati pažnju vama. Stavljajte samo slajdove za koje želite da budu zapamćeni, idealno sa slikom koja će rezonirati među ljudima i služiti kao pomoć pri sjećanju. Njihova pozornost treba biti na vama, ne na vašim slajdovima.

E Morate balansirati između zabave i edukacije.

Probajte komediju!

Uvijek sam volio gledati stand-up komediju i mislio sam kako je stajati u sobi punoj nepoznatih ljudi zastrašujuće. No budući da ne mogu odoliti izazovima, pohađao sam Comedy School u Londonu kod Keitha Palmera gdje sam jednom tjedno tijekom sedam tjedana sprejao trostruko više dezodoransa nego obično, proveo većinu jutra na toaletu i na kraju sam našao svrhu za svoje smješne Božićne čarape. Čarape nisu imale koristi, ali tečaj je bio odličan. Što se više izložite, to ćete više imati samopouzdanja i bit ćete iznenađeni kakvog utjecaja govor u javnosti može imati na vašu stomatologiju i biznis vašim profiliranjem. I kada prijeđete preko početne nerвозe mogli biste biti ugodno iznenađeni kako uživate govoriti pred publikom – ja obožavam!

Kako je Mark Twain zaključio: „Postoje dvije vrste javnih govornika: oni koji su nervozni prije nego počnu i lažovi.“ ■

Koja je prava mobilna aplikacija za vas?

Appleova poštapalica je „There's an app for that“ (postoji aplikacija za to), ali s rastućom popularnošću mobilnih internet stranica marketinški stručnjaci su se počeli pitati postoji li odgovarajuća aplikacija za svaki biznis. Više od 425,000 dostupno je u Apple App Storeu, količina dostupnih opcija potrošačima znači da većina aplikacija nestane bez traga.

Mišljenja o budućnosti mobilnih aplikacija različita su od stručnjaka do stručnjaka. Neki vide aplikacije kao način poboljšavanja usluge kupcima dok drugi predviđaju da će s vremenom postati nepotrebne za marketing. Da bi izbjegli potonje, mobilna aplikacija mora pružiti više pogodnosti od onoga što se očekuje od desktop ili mobilne internet stranice. Također se mora smatrati korisnom i privlačnom nakon više korištenja – pacijentima, ne vama! Aplikacije mogu biti zabavne i inovativne, ali ne moraju svakome odgovarati.

Razmotrite kako napraviti aplikaciju koja će:

- iskoristiti posebne mogućnosti uređaja poput kamere, kalendara, senzora pokreta ili GPS-a;
 - probati stvoriti doživljaj koji se ne može stvoriti na internet stranici, poput gledanja bogatog medijskog sadržaja na tablet računalu;
 - potaknuti korisnike da dijele sadržaj s prijateljima preko socijalnih mreža;
 - vršiti funkcije koje su zapravo korisne pacijentima;
- Nemojte napraviti aplikaciju koja:
- ima samo funkcije koje se jednostavnije koriste na internet stranici;
 - usredotočuje se na transakcije koje će navesti pacijenta da istragu provede van aplikacije;
 - treba velike količine podataka i memorije da se skine i instalira u pokretu;
 - je dizajnirana za mobilnu platformu koju vaši pacijenti ne koriste.



Zašto mobilne stranice postaju dominantne

Za razliku od aplikacija koje moraju posluživati rastući broj mobilnih uređaja i operativnih sustava gdje svaki sustav zahtijeva drukčiju tehnologiju, mobilne internet stranice dostupne su svima. Jedna veličina odgovara svima. I samo ta činjenica omogućuje mobilnim stranicama puno veći opticaj od mobilnih aplikacija. Nadalje, mobilne internet stranice puno su jeftinije od jedne aplikacije što donosi pogodnost financijama. Opća preglednost je bolja kod mobilnih-optimiziranih inačica internet stranica ako tražite samo opće informacije. Mobilna internet stranica bit će brža, jednostavnija i neće zahtijevati pohranu velike

količine podataka na vaš mobilni telefon. Također ćete imati koristi od ugrađenih funkcionalnosti mobilnog uređaja koje će vam omogućiti olakšano obavljanje nekih radnji. To uključuje mogućnost poziva i dobivanja smjernica kako doći do vaše ordinacije jednim pritiskom tipke.

Između 15 i 20% svih pretraga potječe s mobilnih uređaja i povećavat će se eksponencijalno tijekom sljedeće godine. Sve do vremena kada aplikacije počnu bolje koristiti dostupnu tehnologiju preporučio bih internet stranicu optimiziranu za mobilne uređaje svim stomatološkim profesional-

cima koji žele iskoristiti neograničeni potencijal mobilnog tržišta. Trebate savjet kako najbolje iskoristiti mobilno tržište?

Obratite se jednom od Dental Design timova na 0202 238 469 ili posjetite www.dental-design.co.uk. Vaš marketinški uspjeh naš je prioritet.

O autoru

Amy Rose-Jones

marketinški je manager u Dental Design Ltd, vodećoj agenciji za dizajn internet stranica i marketinškoj agenciji za stomatološku profesiju. S više od 9 godina iskustva u marketingu, Amy je kombinacijom kreativnih i marketinških sposobnosti pomogla stotinama ordinacija diljem Velike Britanije u gradnji i razvoju trajne prisutnosti na internetu.

Lajkajte na Facebooku: www.facebook.com/dentaldesignLtd.

Slijedite nas na Twitteru: www.twitter.com/dentaldesign.

Pronađite nas na LinkedIn: www.linkedin.com/in/amyrosejones.

O
P
R
E
L
E
A
S
I
N
G

M
A
O
R
D
I
N
A
C
I
J
A

A
U
T
O
M
O
B
I
L

Mislim,
dakle Raiffeisen LEASING

12 godina uspješnog poslovanja na hrvatskom tržištu rezultat je izvrsne suradnje Raiffeisen LEASINGA i poduzetnika. Pomažemo gospodarstvu i potičemo profesionalnost kao glavnu vrijednost partnerskih odnosa.

I u ovom zahtjevnom vremenu ostajemo stabilan i pouzdan partner. Zajednički izazovi nas motiviraju da budemo još bolji. Uz vas želimo dalje i još bolje.

TELEFON: 01 6595 000

WEB: www.rl-hr.hr

EMAIL: leasing@rl-hr.hr

Očuvanje grebena i GTR-a ksenograftom i resorbirajućom kolagenom membranom

dr. Mariana Baglivo, prof. Hugo Campos, prof. Miguel Angel Carrasco, prof. Andrés Pascual, prof. Paul Levi i prof. José Nart, Španjolska

Odgovarajuća širina i visina kosti u bezubim područjima od esencijalne je važnosti kod postavljanja implantata s ciljem postizanja idealne funkcijske i estetske protetske rekonstrukcije koja slijedi nakon zahvata.

Histološka istraživanja opisala su cijeljenje ekstrakcijskih rana alveola (Amler *i sur.* 1960.). Ekstrakcija zuba rezultira gubitkom koštanog volumena alveolarne kosti, i horizontalno i vertikalno, radi resorpcije. Najveća količina gubitka kosti događa se u horizontalnoj dimenziji i na vestibularnoj strani grebena. Postoji također gubitak u vertikalnoj dimenziji što je najizraženije prema bukalnom području. Budući da je alveolarna kost struktura koja ovisi o zubu, normalno post-ekstrakcijsko cijeljenje je resorpcija. Radi toga što je kresta bukalne kosti uglavnom sastavljena od sidrene kosti (bundle bone) ova remodelacija rezultira u vertikalnoj redukciji kreste (Araújo i Lindhe 2005.). Većina dimenzijskih promjena alveolarnog grebena (dvije trećine) zbiva se tijekom prva tri mjeseca nakon ekstrakcije, a očekivani je gubitak od prosječno 40% originalne visine i širine nakon tri godine (Lekovic *i sur.* 1997.; Schropp *i sur.* 2003.).

Najpredvidljiviji način za održanje

širine, visine i pozicije alveolarnih grebena je učiniti zahvat očuvanja grebena u vrijeme ekstrakcije zuba. Ova procedura zahtijeva intra-alveolarni koštani nadomjestak i korištenje membrane i trebala bi reducirati morfološke promjene u alveolarnoj kosti (Lekovic *i sur.* 1998.; Wang *i sur.* 2004.). U šestomjesečnoj studiji na životinjama, Araújo i Lindhe pokazali su da postavljanje biomaterijala u ekstrakcijsku ranu alveole može modificirati remodeliranje i resorpciju grebena koja se zbiva nakon ekstrakcije zuba. Oni su primijetili da postoji prosjek od 35 % resorpcije grebena pri prirodnom cijeljenju i samo 12 % na mjestima s koštanim nadomjestcima. (Araújo i Lindhe 2009.).

Materijali i kirurške tehnike koji se danas upotrebljavaju pojednostavnjuju očuvanje grebena prije postavljanja implantata i omogućuju kliničarima da osiguraju funkcijski i estetski ishod implantata i kasnijih nadomjestaka poduprtih implantatima predvidljivijim. Različiti prirodni i sintetski materijali za koštane nadomjestke dostupni su za uporabu kliničarima pri očuvanju grebena. Koštani nadomjestci generalno su podijeljeni u četiri velike skupine: autogeni, alografti, ksenografti i aloplasti. Iako je zlatni standard autogeni koštani nadomjestak, studije su pokazale pouzdanost i funkcionalnost pri korištenju alografta ili ksenografta čime možemo izbjeći stvaranje dodatnog kirurškog mjesta za uzimanje autogenog koštanog nadomjestka.

Dodatno, postoji rapidna resorpcija autogenih koštanih nadomjestaka što je mnogo sporije mineraliziranim alograftima ili ksenograftima (Artzi *i sur.* 2000.; Vence *i sur.* 2004.; Irinakis 2006.).

Korištenje barijernih membrana postalo je standard skrbi u vođenju koštanoj regeneraciji i za očuvanje i/ili povećanje alveolarnog grebena. Membrane isključuju brzorastuće stanice – epitelne i vezivne tkivne stanice – dok omogućavaju mezenhimalnim progenitorskim stanicama proliferaciju i diferencijaciju u osteoblaste. Kada se ova kirurška tehnika tek uspostavljala, korištene su membrane napravljene od ekspaniranog politetrafluoretilena (ePTFE). Iako su klinička i eksperimentalna istraživanja ustanovila izvrsne rezultate korištenjem ePTFE membrana, nakon ekspozicije membrana u usnoj šupljini događale su se komplikacije pri cijeljenju rana s nizovima infekcija. Stoga su kliničari i istraživači preporučili uporabu bioresorptivnih barijernih membrana (Zellin *i sur.* 1995.). Postoje dva glavna materijala koji se koriste za proizvodnju bioresorptivnih membrana: kolagen koji je animalnog porijekla i sintetski materijal. Sposobnost kolagena da promovira adheziju progenitorskih stanica, kemotaksu, homeostazu i fiziološku degradaciju, zajedno s njegovom jednostavnom manipulacijom i niskom imunogenošću, čine ga idealnim barijernim materijalom (Rothamel *i sur.* 2004.).

Uspješna regeneracija je moguća pod uvjetom da postoji isključivanje stanica i održanje prostora dovoljno dugo vremena koje je potrebno za repopulaciju mjesta s progenitornim stanicama. Ovaj period može varirati od 3 do 12 mjeseci za regeneraciju kosti u bezubim područjima. Strukturni integritet implantirane bioresorptivne barijerne membrane trebao bi biti očuvan odgovarajući period vremena za omogućavanje maturacije novostvorenog tkiva u zaštićenom prostoru ispod membrane. Cilj je ovog prikaza slučaja evaluirati klinički i histološki očuvanje grebena korištenjem ksenografta i resorptivne kolagene membrane nakon ekstrakcije zuba.

Slučaj

Za ovaj prikaz slučaja odabrana je 40-godišnja pacijentica. Osim lokalizirane paradontalne bolesti uokolo desnog mandibularnog drugog molara nije imala drugih bolesti. Pacijentica je upućena radi ekstrakcije ovog molara. Razlog za ekstrakciju bila je mobilnost tipa III i rtg-snimka (sl. 1. i 2.).

KIRURŠKI TRETMAN

Nakon primjene lokalne anestezije (4% articaïne i 0.001% epinephrine), zub je izvađen atraumatskom ekstrakcijom. Mukoperiostalni režanj pune debljine odignut je da bi prikazao i labijalni i lingvalni aspekt alveolarnog grebena. Ekstrakcijska rana je tada kiretirana radi potpunog uklanjanja mekog tkiva. Primijećeni su kombi-

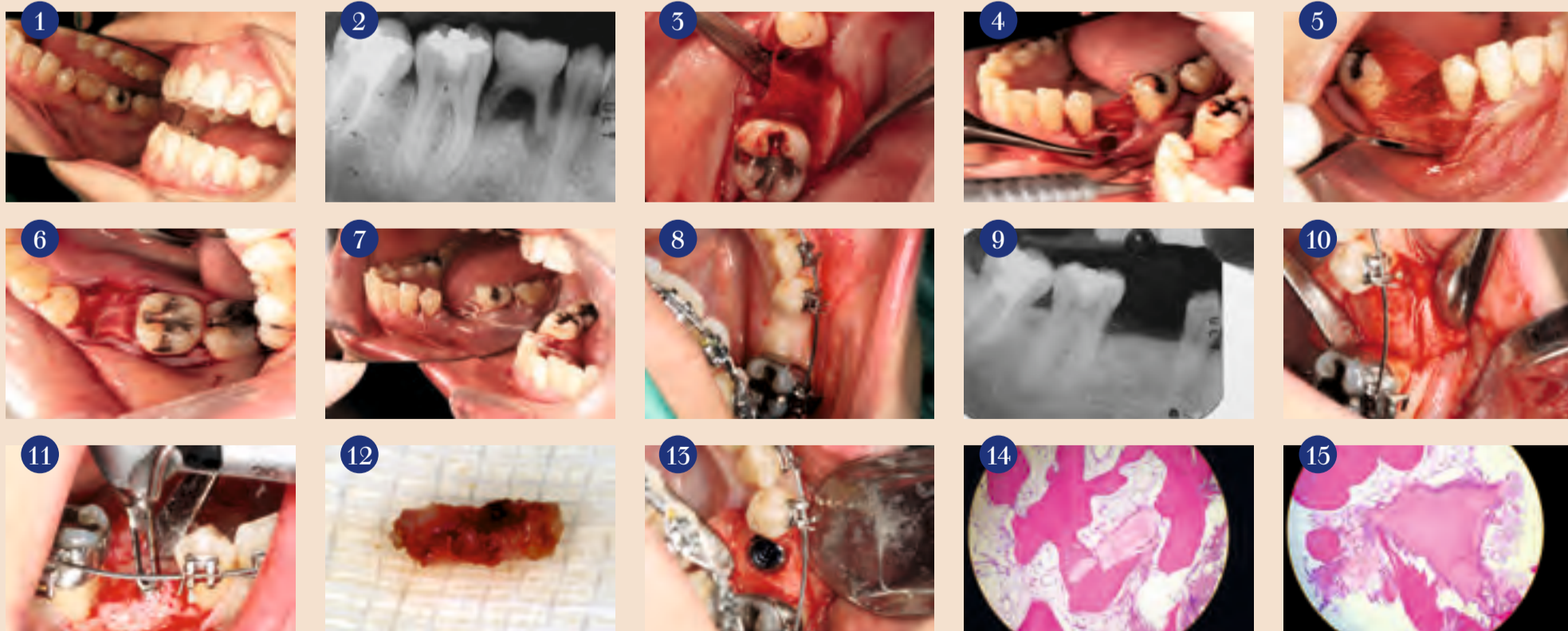
nirani dvo- i tro-dimenzijski koštani defekti od 6 i 5 mm i fenestracija na bukalnoj stijenci (sl. 3. i 4.).

Napravljeno je očuvanje alveolarnog grebena korištenjem ksenografta (mješavina granula deproteinizirane goveđe kosti [90 %] i svinjskih kolagenih vlakana [10 %]; Bio-Oss collagen, Geistlich) i dvostrukog sloja resorptivne kolagene membrane (BioGide, Geistlich; sl. 5. i 6.). Režnjevi su ponovo vraćeni na mjesto i sašiveni GORE-TEX koncem bez postizanja potpunog prekrivanja alveole. Stoga je membrana ostala eksponirana (sl. 7.).

POST-OPERATIVNA SKRIB

Pacijentica je dobila 600 mg ibuprofena svakih osam sati prva četiri dana i 500 mg amoxicilina svakih osam sati prvih sedam dana i 10 ml 0.20 % chlorhexidine gluconate otopine za ispiranje usne šupljine na 30 sekundi dva puta dnevno (1-0-1) od prvog dana operacije do 14 dana nakon operacije. Zubna četkica s ekstra mekanim vlaknima preporučena je od drugog tjedna. Pacijentica je savjetovana da izbjegava žvakanje na operiranoj strani, da se suzdržava od tople hrane i pića dva tjedna. Kontrolni posjet zakazan je za 7 dana po operaciji, a šavovi su uklonjeni nakon 14 dana. *Kirurško ponovo otvaranje za postavljanje implantata (šest mjeseci nakon očuvanja grebena, sl. 8. i 9.).*

Nakon lokalne anestezije poput gore opisane, napravljena je krestalna incizija i odignut je režanj pune



Sl. 1. i 2. Pacijentica je upućena radi ekstrakcije desnog mandibularnog drugog molara, Sl. 3. i 4. Slika kombiniranog dvo- i tro-zidnog koštanog defekta 6 mm i 5 mm i fenestracije bukalne stijenke, Sl. 5. i 6. Tehnika očuvanja grebena učinjena je korištenjem ksenograftskog materijala i dvostrukog sloja resorptivne kolagene membrane, Sl. 7. Režnjevi su ponovo vraćeni na mjesto i sašiveni bez postizanja potpunog prekrivanja alveole, Sl. 8. i 9. Klinički i radiografski pogled nakon šest mjeseci po zahvatu, Sl. 10. Kirurško ponovo otvaranje za postavljanje implantata. Klinički, čestice ksenografta su bile dobro integrirane u alveolu, a regenerirano područje moglo se jednostavno razlikovati od originalnog koštanog tkiva, Sl. 11. i 12. Uzorak kosti za biopsiju uzet je iz prethodno regeneriranog područja korištenjem trefana za kost, Sl. 13. Postavljanje implantata, Sl. 14. i 15. Svi uzorci pokazuju formiranje nove kosti koja je čvrsto prirasla za čestice koštanog nadomjestka.

debljine u preparaciji za postavljanje implantata (sl. 10.). Na mjestu prethodne regeneracije uzet je uzorak kosti za biopsiju pomoću trefana. Nakon biopsije postavljen je planirani implantat (sl. 11.–13.). Uzorak je fiksiran u otopini 10 % neutralnog pufiriranog formalina, potom dehidriran u etanolu i postavljen u metil-meta-krilatnu smolu. Naposljetku, odsječak je obojan bazičnim fuksinom i toluidinskim modrilom te se promatrao optičkim mikroskopom pri 200 x i 400 x uvećanjima. *Klinička i histološka analiza (sl. 14. i 15.)* Klinički, čestice ksenografskog materijala bile su dobro integrirane u alveolu, a regenerirano područje bilo je lako prepoznatljivo u odnosu na originalno koštano tkivo. Novostvorena kost bila je čvrsto povezana s česticama ksenografa. Histološka je analiza otkrila da nema upalnog odgovora ili fibrozne inkapsulacije čestica nadomjestka. Svi su uzorci pokazivali stvaranje nove kosti s novom kosti čvrsto priraslom za čestice koštanog nadomjestka.

Rasprava

Cilj ovog prikaza slučaja evaluiranja je vođene regeneracije kosti nakon ekstrakcije zuba s ksenografnim materijalom. Korištenje nadomjestka kosti može spriječiti uzimanje kosti s donorskog mjesta na taj način reducirajući postoperativnu nelagodu za pacijenta. U randomiziranoj kliničkoj studiji Barone *i sur.* (2008.) usporedili su tretmane samo ekstrakcije zuba u odnosu na očuvanje grebena sa ksenograftom (kortikalna i spužvasta svinjska kost) i kolagenom membranom. Sedam mjeseci nakon ekstrakcije zuba u grupi sa samo ekstrakcijom zuba uočena je veća redukcija širine ostatka alveolarnog grebena (8.1 mm naspram 6.3mm). Redukcija vertikalne visine grebena također je primjećena. Ovi su nalazi u skladu s prethodnim studijama (Iasella *i sur.* 2003.). Deproteinizirana goveđa kost pokazala se visoko biokompatibilnom i osteokonduktivnim materijalom koji se ponaša kao prirodni skelet za formiranje kosti i ima nisku stopu resorpcije (Carmagnola *i sur.* 2003.; Barone *i sur.* 2008.).

Izostanak znakova upale uokolo ksenografskih čestica sugerira da je ovo siguran i biokompatibilan materijal (Barone *i sur.* 2008.). Mnoge su studije pokazale izostanak ili minimalnu količinu upalnog infiltrata (Cardaropoli i Cardaropoli 2008.), ali u kliničkoj i histološkoj studiji koja je evaluirala očuvanje grebena sa ksenograftima u ljudi, Vence *i sur.* (2004.) uočili su histološku upalu primarno polimorfonuklearnih neutrofila u trabekularnim prostorima, u 3 od 12 tretiranih alveola, na četiri mjeseca. Međutim, nije postojala klinička upala i sva su mjesta imala potpuno zatvaranje mekim tkivima tri tjedna. Autori sugeriraju da je upala možda bila vezana uz resorpciju čestica koštanog nadomjestka.

Učinkovitost ksenografa kao materijala za nadomještanje alveolarne kosti može biti rezultat kombinacije nekoliko faktora: njegovog osteokon-


duktivnog kapaciteta, povećanje mineralnog sadržaja u nadomještenom području nužnom za formiranje kosti i njegovoj gustoći u cilju da omogući stabilnost nadomjestka i traje mnogo mjeseci (Barone *i sur.* 2008.; Artzi *i sur.* 2000.).

Histološke analize otkrile su da su u svim uzorcima prisutne rezidualne čestice ksenografa, čak i na devet mjeseci nakon operacije (Artzi *i sur.* 2000.). Prema studijama volumen rezidualnih čestica varira između 16 i 30 %. Volumen nove formacije kosti varira između 23 i 46 % (Tablica I).

Histološke i histo-morfometrijske studije primijetile su da je formacija nove kosti i resorpcija čestica ksenografa spor i postupan proces. U devetogodišnjoj studiji podizanja dna sinusa sa ksenograftom Traini *i sur.* (2007.) primijetili su povećanje u stvaranju kosti tijekom vremena, smanjenje moždinskih prostora i sporu resorpciju biomaterijala. Sartori *i sur.* (2003.) prikazali su slučaj augmentacije sinusa sa ksenograftom i histo-morfometrijsku evaluaciju nakon deset godina; on je primijetio da je apsorpcija ksenografa spora, ali

kontinuirana. Vidio je resorpciju od 3.6 % godišnje u prve dvije godine i značajno smanjenje u sljedećih osam godina s prosječnom ratom od 0.58 % na mjesec. Prema nekim studijama, jednom kad ksenograft dođe u kontakt s mineraliziranom kosti, djeluje poput domaćinske kosti, osiguravajući biološku potporu dentalnim implantatima (Haas *i sur.* 1998.). Uspješnost implantata postavljenih u regenerirana područja s do 40% ksenografskih rezidualnih čestica čini se da je ista poput one u prirodnoj kosti (Carmagnola *i sur.* 2003.).

Zaključak

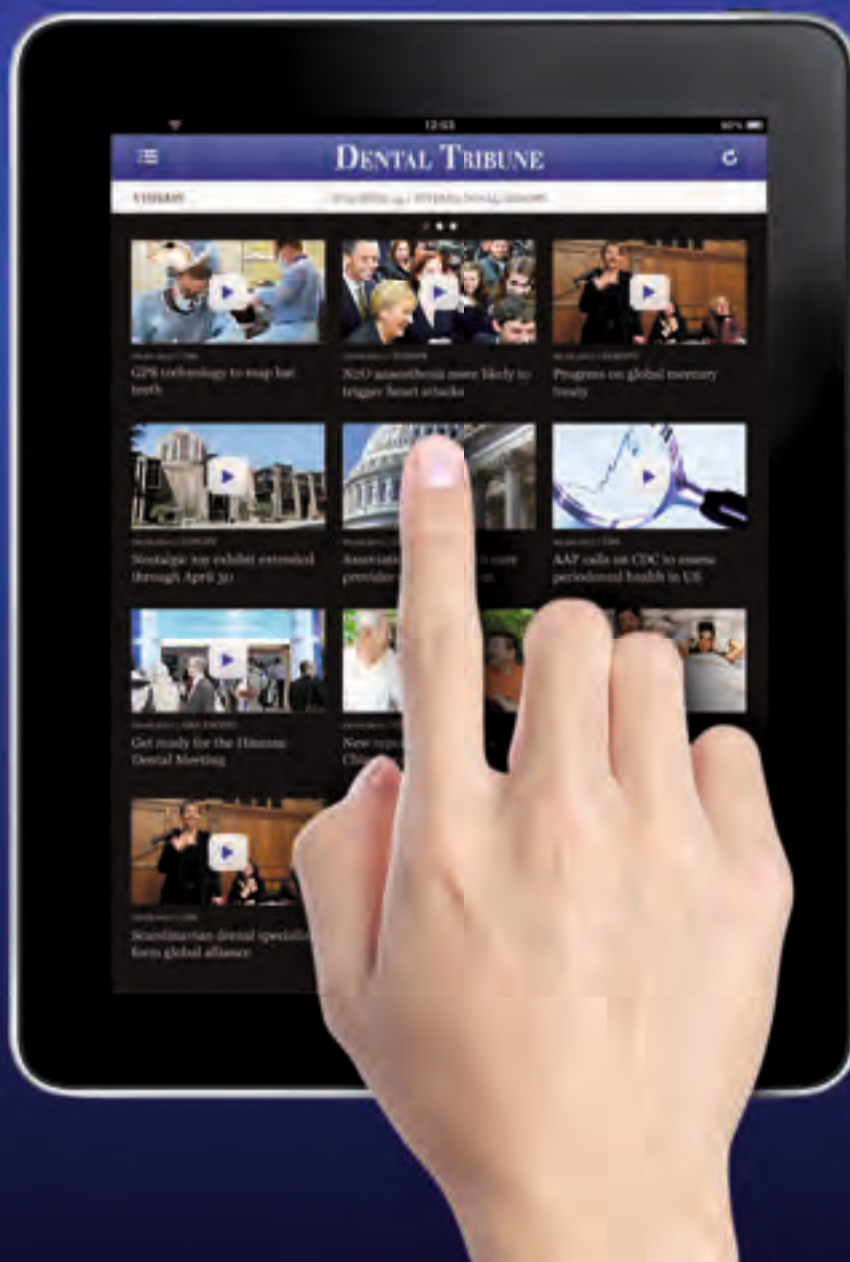Tehnika očuvanja grebena ograničava resorpciju tvrdih tkiva nakon ekstrakcije zuba. Ksenograft s resorbirajućom kolagenom membranom pokazao se klinički uspješnim sredstvom za nadomještanje koštanog defekta. Histološka pretraga potvrdila je prisutnost novostvorene vitalne kosti koja gotovo potpuno okružuje čestice ksenografa kroz cijeli uzorak biopsije. 

Preuzeto iz IMPLANTS 03/2011.
Urednička napomena: lista literature dostupna od izdavača.

Dental Tribune for iPad – Your weekly news selection

Our editors select the best articles and videos from around the world for you every week. Create your personal edition in your preferred language.

ipad.dental-tribune.com



DENTAL TRIBUNE

— The World's Dental Newspaper —