

implants

international magazine of

oral implantology

2 2017 wydanie polskie

MNISW: 3 pkt.

Cv: 49,99 pkt.

by Katarzyna Ryl-Nowakowska

_Praktyka

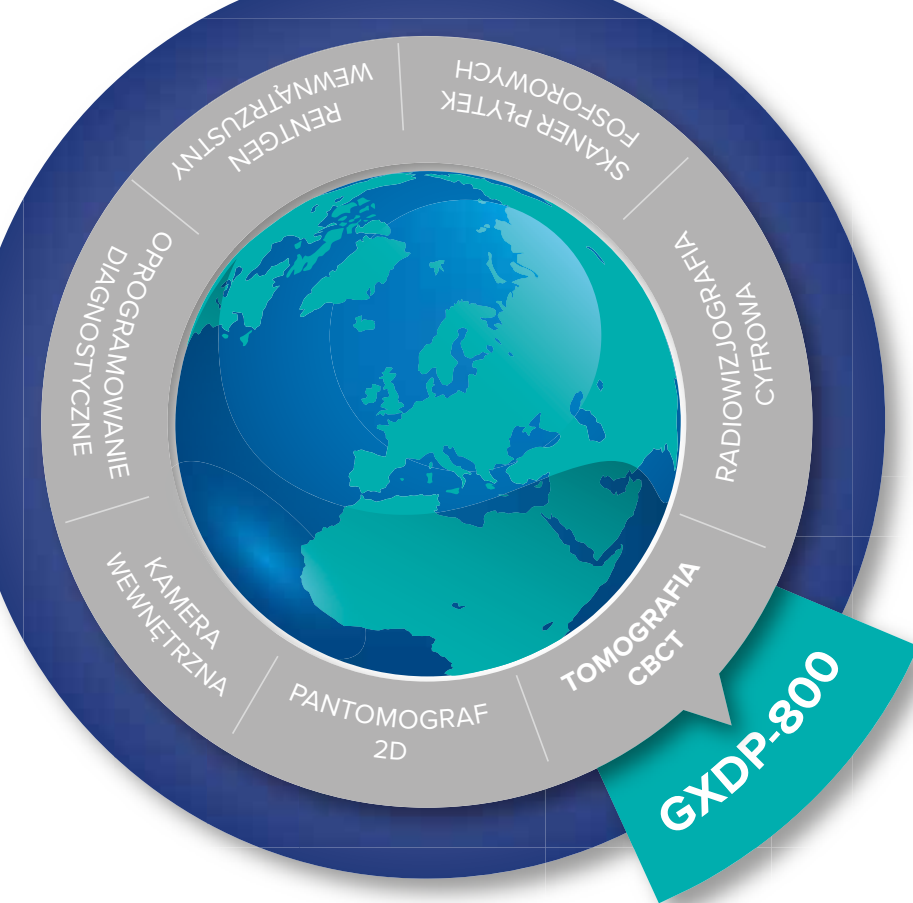Postępowanie po utracie
zęba stałego

_Metody

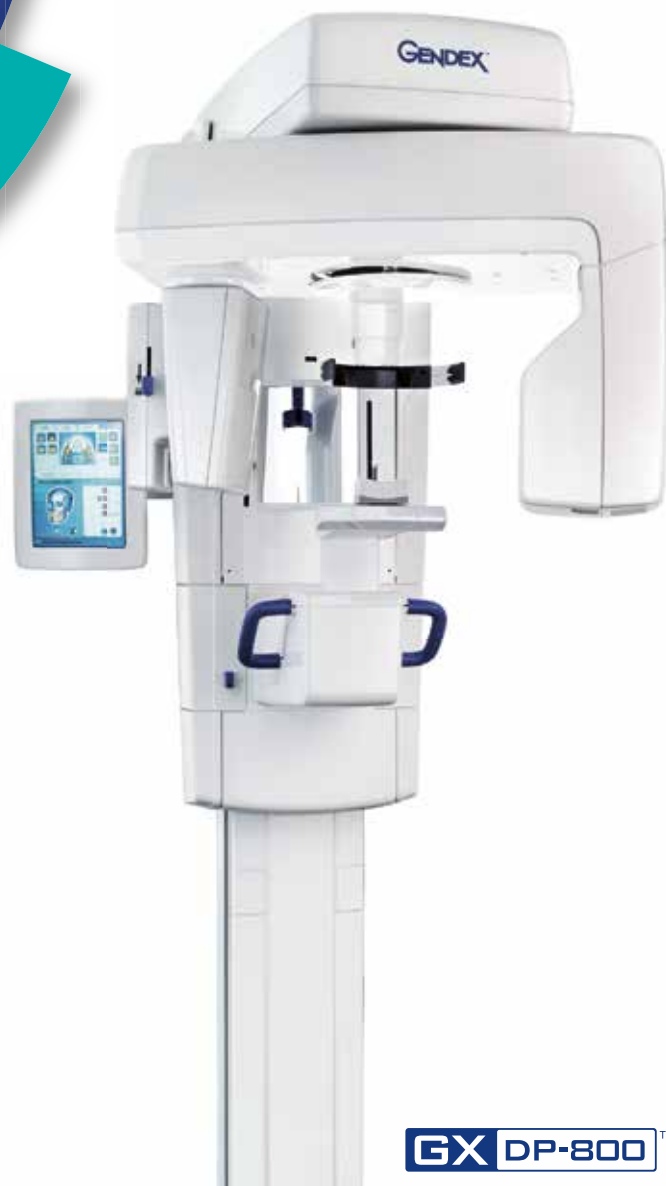Socked Shields Technique

_Wywiad

Edukacja – najlepsza
inwestycja długoterminowa!



Wejź do świata obrazów Gendex



Wszechstronny partner dla wymagających

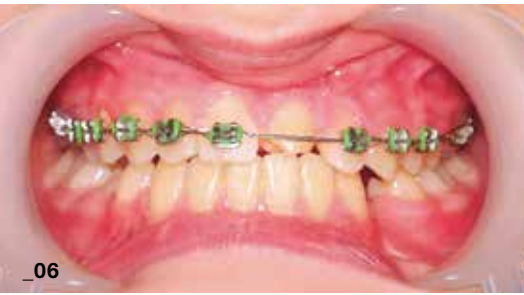- DOSKONAŁA JAKOŚĆ OBRAZU
- 4 WIELKOCI POŁA OBRAZOWANIA
- TECHNOLOGIA REDUKCJI DAWKI (DRT)
- INTUICYJNE OPROGRAMOWANIE INVIVO

GX DP-800™

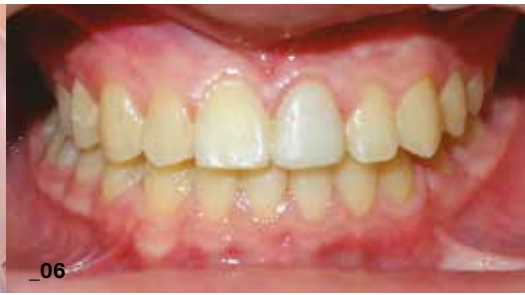Tomograf Gendex GXDP-800 Ø 8 x 8 cm już od 222 000 zł
 Poznaj szczegóły oferty
 Zadzwoń ☎ 603 888 579

Umów się na prezentację
www.kavo.com/pl

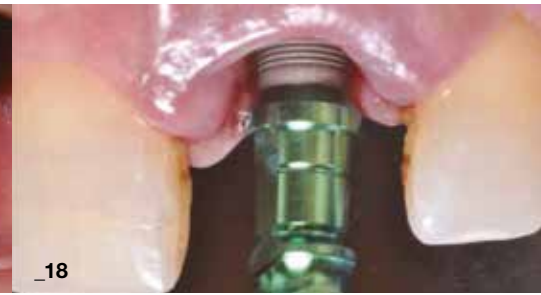GENDEX™
 Brought to you by KaVo



_06



_06



_18

| Od Wydawcy

- 04 **Technologie nowatorskie**, nowoczesne, innowacyjne i kontrowersje w implantoprotetyce

_Andrzej Wojtowicz

| Metody autogenne

- 06 **Autogenne sposoby postępowania** i/lub regeneracji zębodołu po utracie zęba stałego

_Jakub Hadzik, Anna Leszczyszyn, Sylwia Hnitecka i Marzena Dominiak

| Implantacja natychmiastowa

- 18 **Przeszczep typu chirurgicznej licówki** – kompensacja **remodelingu naturalnej blaszki** przedsionkowej po implantacji natychmiastowej

_Alessandro Agnini, Maurice A. Salama, Henry Salama, David A. Garber i Andrea Mastroso Agnini

| Terapie wspomagające

- 34 Zastosowanie kwasu hialuronowego (HA) **w zabiegach z zakresu chirurgii stomatologicznej**, implantologii i periodontologii – przegląd piśmiennictwa

_Agnieszka Krekora i Andrzej Wojtowicz

| Techniki minimalnie inwazyjne

- 40 **Socket Shield Technique** jako alternatywa dla zabiegów augmentacyjnych – przegląd artykułów

_Agnieszka Krekora i Andrzej Wojtowicz

| Industry

- 46 **Osteo-mucous restoration and implantsupported overdenture**

_Ugo Torquati Gritti, Daniele Vrespa, Buongiovanni Armando, Giancarlo Riva

| Opinie

- 50 **Edukacja – najlepsza inwestycja** długoterminowa. Rozmowa z dr. hab. n. med. Piotrem Majewskim

_Grzegorz Rosiak

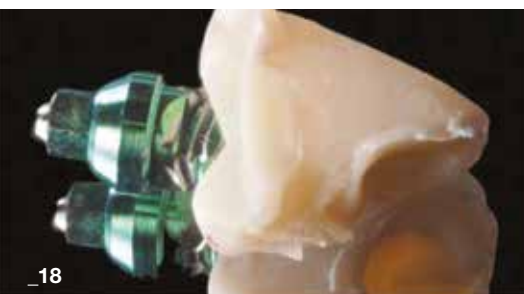| Informacje o produktach

- 54 **System REPLICATE®**
54 Kometa Bio – **Smart Dentin Grinder**
56 **CoreBone** – bioaktywny materiał kośćozastępczy wytworzony z koralu

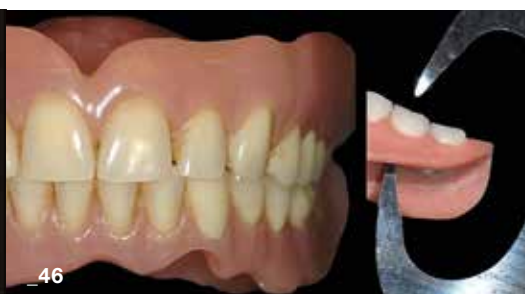| Informacje

- 58 O wydawcy

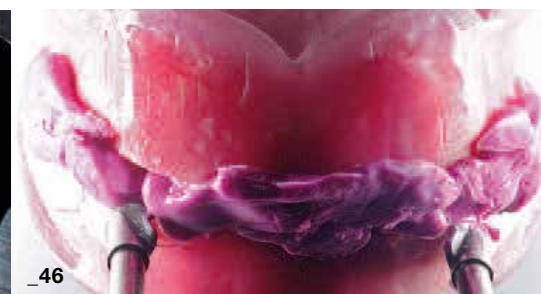Autorka zdjęcia na okładce i przedstawionej na zdjęciu pracy: mgr technik dent. Katarzyna Ryl-Nowakowska
Laboratorium Protetyczne „Excellent Dent”, ul. Paprociańska 142, 43-100 Tychy



_18



_46



_46



Technologie nowatorskie, nowoczesne, **innowacyjne** **i kontrowersje** w implantoprotetyce

_Ostatnie miesiące i lata owocowały w efekty rozwoju nowych technologii komunikacyjnych w sensie *stricte* i *largo* (uber, rower, skuter, samochód na minuty, Viber, WhatsApp, Instagram, Twitter, Facebook i inne oraz związane z tym aplikacje). Dotyczy to również komunikacji w czasie rzeczywistym oraz wirtualnym w medycynie.

W implantoprotetyce pojawiły się i zostały wdrożone procedury, których celem jest przyspieszenie rehabilitacji narządu żucia, co m.in. sprowadza się do digitalizacji planowania, cyfrowego (szablony) wsparcia samego zabiegu chirurgicznego implantacji i metod odbudowy protetycznej (symulacje wirtualne). Wymagało to dedykowania projekcji CBCT, następnie skonstruowania skanerów modeli gipsowych (cel: wyeliminowanie setek ton odpadów gipsowych, bo model gipsowy to już w zasadzie metodologia archaiczna, nadal jednak stosowana szeroko), a następnie skanerów wewnątrzustnych. Te znakomite idee zwiększenia precyzji metod i wynalazki technologiczne w ograniczonym jednak stopniu zmieniają prawa biologiczne, modyfikują je w równie ograniczonym zakresie.

Na podstawie wyników wieloletnich, wielośrodkowych badań wprowadzono dedykowane powierzchnie implantów dla przedziałów tkankowych celem uzyskania stabilnej i szybkiej osteointegracji z jednej strony, z drugiej – zapobiegania *periimplantitis*. Możliwe to było dzięki wieloletnim badaniom i obserwacjom klinicznym. Należy również podkreślić fakt postępu w technologii wytwarzania implantów – podnosi się znaczenie czystości technologicznej, pozwalającej na uzyskanie powierzchni implantów wolnej od drobin metalu, pozostałości kwasów wytrawiających itp., również w celu obniżenia reakcji tkankowych na ciało obce – wspomniane pozostałości obróbki mechanicznej tytanu. Pojawiły się badania i publikacje podnoszące znaczenie tych czynników.

Obserwujemy też tendencję do unifikacji większości implantów pod kątem właśnie powierzchni i kształtu – najbardziej bioefektywnego, a także dążenie do pełnej szczelności z łącznikiem protetycznym. Tej tematyce będzie poświęcony m.in. tegoroczny jubileuszowy kongres EAO oraz kolejny XII Świąteczny Wieczór Implantologiczny.

W aktualnym wydaniu *_implants* przedstawiamy m.in. nowoczesne metody augmentacji oparte o wykorzystanie kwasu hialuronowego – niezbędnego w procesach embriogenezy i regeneracji tkanki łącznej, a więc i kości. Aktualny przegląd piśmiennictwa wskazuje na możliwość aplikacji klinicznych tego syntetycznego substratu. Wstępne, własne obserwacje kliniczne autorzy przedstawią w jednym z najbliższych numerów *_implants*.

Kontrowersyjna metoda nazwana Socked Shield Technique, zaproponowana przez Markusa Hürzelera wiele już lat temu, nadal wymaga potwierdzenia klinicznego i precyzyjnego wskazania czynników wykluczających to postępowanie kliniczne. Metoda (w skrócie) polega na ochronie wyrostka zębodołowego w strefie estetycznej poprzez pozostawienie podczas ekstrakcji blaszki-łuski cementowo-zębinowej wraz z fragmentem więzadła ożębnego. Aktualny przegląd raczej skromnego piśmiennictwa wyjaśnia wiele wątpliwości i kontrowersji co do pozostawienia fragmentu zęba – zwykle zakażonego, skoro istniało wskazanie do jego ekstrakcji.

Podobne kontrowersje dotyczą procedury mielenia w celach augmentacyjnych i krótkotrwałej inkubacji usuniętych zębów w roztworze NaOH. W większości przypadków, u ogólnie zdrowych pacjentów metoda wydaje się wywołać korzystny efekt terapeutyczny, jednak brak jest w tej kwestii wyników badań wieloośrodkowych. Publikacja efektów badań zespołu prof. Marzeny Dominiak wydaje się potwierdzać te fakty i wątpliwości, jednak autorzy stwierdzają, iż „narzędzia (dopisek red.) w postaci mielonej zębiny w skojarzeniu z A-PRF nie zastąpią (one jednak) w każdym przypadku dostępnych i powszechnie znanych wystandaryzowanych innych materiałów kośćcozastępczych”.

Potwierdza to opinie wielu klinicystów, szczególnie w aspekcie konieczności zastosowania farmakoterapii po wszczępieniu mielonej zębiny, co w stosowaniu np. komercyjnych materiałów ksenogennych rzadko jest wskazaniem bezwzględnym. Ponadto istnieje wiele ograniczeń medycznych, a także etycznych. Wielu pacjentów w Polsce ma wątpliwości i obawy co do wykorzystania tkanek usuniętego zęba, stwarzającego uprzednio nierzadko znaczny problem medyczny, o realnych kosztach i czasie zabiegu nie wspominając. Współtwórcę metody mielenia zębów, prof. Bindermanna będziecie mieli Państwo okazję usłyszeć podczas jego wykładu w ramach programu naukowego Unii Stomatologii Polskiej, która już we wrześniu towarzyszyć będzie targom CEDE. Prof. Bindermann był gościem i wykładowcą kongresu PSI w czerwcu br., a kilka lat temu – także Świątecznego Wieczoru Implantologicznego.

Obserwujemy pewien zwrot w stosowaniu czynników rekombinowanych wzrostowych (USA, Korea, brak certyfikacji UE), towarzyszący znacznemu rozwojowi badań klinicznych zastosowania krwiopochodnych autogennych preparatów, następców PRP – osocza bogatopłytkowego w postaci A-PRF (fibryny bogatopłytkowej) oraz jej frakcji płynnej – wstrzykiwanej (injectable I-PRF). Twórca tej metody, dr Joseph Choukroun jeszcze raz odwiedzi Kraków, ponownie w tym roku, podczas kursu organizowanego przez FM Dental (rekomendacja OSIS), a jej współtwórcą – naukowiec i klinicysta, prof. Sharam Gathi ponownie będzie gościem Świątecznego Wieczoru Implantologicznego po kilku latach i z nowym programem.

W związku z dużym zainteresowaniem Czytelników i dyskusją na temat różnych metod augmentacyjnych, w aktualnym numerze *_implants* publikujemy kilka artykułów dotyczących tego zagadnienia. Tematyka ta jest niezwykle obszerna, będzie więc kontynuowana na łamach kolejnych numerów.

Inna z prezentowanych prac to przykład interesującego wykorzystania elementów protetycznych wraz z przeszczepem tkanki łącznej w celu uzyskania właściwego profilu wyłaniania implantu w strefie estetycznej. Swoimi doświadczeniami dzielą się autorzy: Alessandro Agnini, Maurice A. Salama, Henry Salama, David A. Garber i Andrea Mastroiosa Agnini, z których jeden – Maurice Salama poprowadzi na początku grudnia br. autorski kurs implantologiczny – w Warszawie podczas Międzynarodowego Kongresu Implant Masters Poland.

Prawdy biologiczne wsparte nowoczesną technologią zwykle rokują sukces kliniczny i postęp. Statystyka będąca narzędziem do oceny efektów klinicznych bywa bezlitosna. Nie każdy incydentalny, pozytywny efekt kliniczny staje się aksjomatem i nie powinien być szeroko stosowany bez dowodów klinicznych i statystycznych. W przeciwnym razie, zwiększamy ryzyko powikłań i ich konsekwencje – dla pacjenta i dla nas.

Zapraszam Państwa do niezwykle ciekawej i inspirującej lektury *_implants*, rekomendując zarówno tegoroczne targi CEDE, jak i inne ważne wydarzenia implantologiczne w nadchodzących miesiącach.



Autogenne sposoby postępowania i/lub regeneracji zębodołu po utracie zęba stałego

Autogenic management and/or regeneration of the alveolar bone after the loss of a permanent tooth

Autorzy: Jakub Hadzik, Anna Leszczyszyn, Sylwia Hnitecka i Marzena Dominiak

Streszczenie: Utrata zęba stałego w każdym wieku stanowi duży problem terapeutyczny. Nie tylko niesie za sobą dyskomfort estetyczny, ale i funkcjonalny. Już w ciągu tygodnia rozpoczyna się nieodwracalny proces przebudowy struktury kostnej zębodołu. Celem niniejszej publikacji jest przegląd autogennych metod postępowania po utracie zęba zależnie od obecności i/lub jego stanu oraz otaczającej tkanki kostnej zębodołu. Opisano i omówiono możliwość wykorzystania metod leczenia takich, jak: replantacja, autotransplantacja, leczenie ortodontyczne oraz zastosowanie autogennej zębiny i fibryny bogatopłytkowej w technikach „socket preservation”.

Summary: Permanent tooth loss at any age is considered a serious therapeutic problem. Not only does it come with a aesthetic discomfort, but also functional disorders. Within a week the irreversible process of reconstruction of the alveolar bone structure begins. The purpose of this publication was to review the autogenic procedures that can be considered after a tooth loss depending on the presence and/or condition of the tooth and the surrounding alveolar bone. The possibility of using tooth replantation, autotransplantation, orthodontic treatment and the use of autologous dentin and platelet rich fibrin in „socket preservation” techniques are described and discussed.

Słowa kluczowe: replantacja, autotransplantacja, PRF.

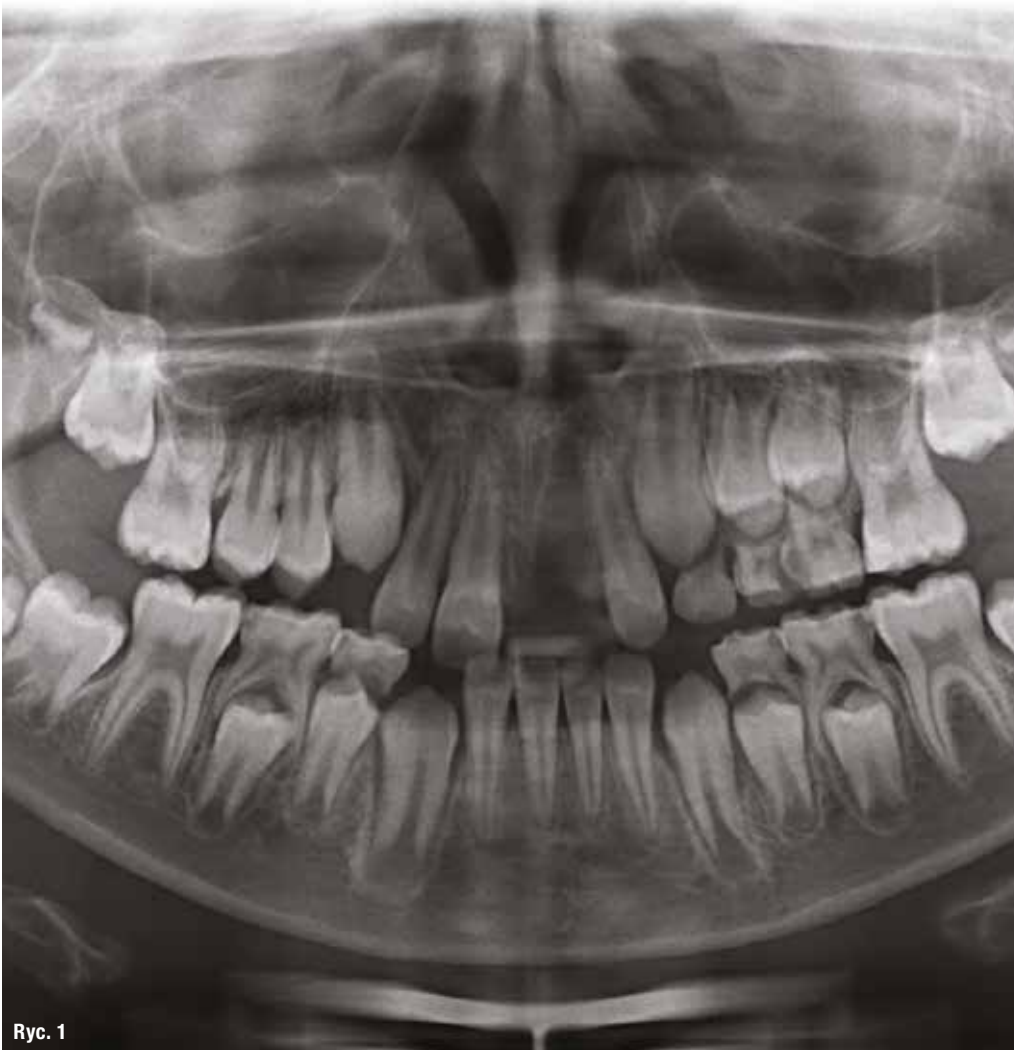Key words: tooth replantation, autotransplantation, PRF.

Utrata zęba stałego w każdym wieku stanowi duży problem terapeutyczny. Nie tylko niesie za sobą dyskomfort estetyczny, ale i funkcjonalny. Już w ciągu tygodnia rozpoczyna się nieodwracalny proces przebudowy struktury kostnej zębodołu. Dochodzi do utraty objętości kości gąbczastej w wyrostku zębodołowym z jednoczesną utratą blaszki przedsionkowej w wyniku ograniczenia unaczynienia w tym miejscu (brak naczyń ożębnej). Budowa blaszki przedsionkowej z niewielką ilością kości gąbczastej, warunkującej właściwy przepływ naczyniowy, a dodatkowo uraz do którego dochodzi w wyniku ekstrakcji, procesu zapalnego albo urazu mechanicznego skutkuje przyspieszeniem i zwiększeniem procesu resorpcji kości

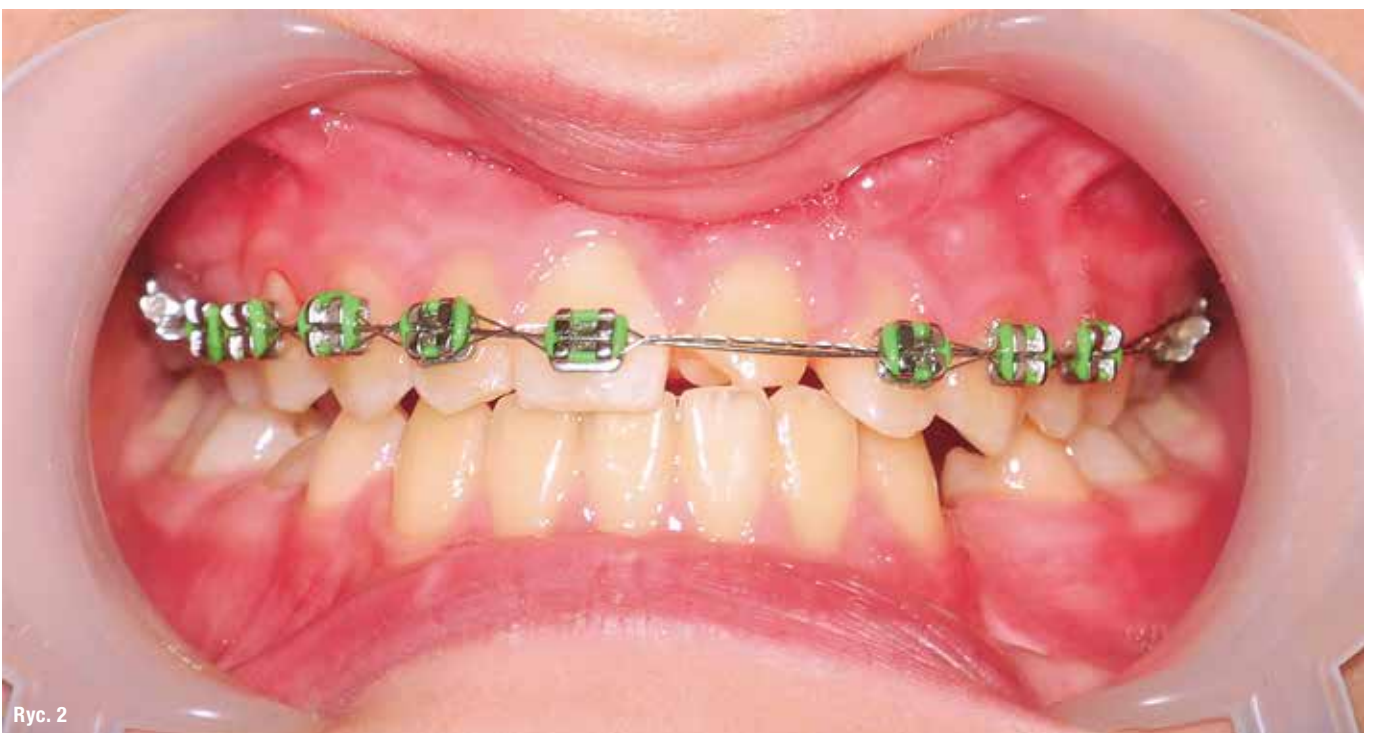
w tym miejscu. Już w ciągu 2 lat następuje utrata ok. 60% objętości wyrostka zębodołowego, powodując niejednokrotnie brak możliwości skutecznej odbudowy zęba lub zębów. Dlatego rozwinęły się różne sposoby postępowania, aby ograniczyć ten proces.

Celem niniejszej publikacji jest przegląd autogennych metod postępowania po utracie zęba zależnie od jego stanu oraz otaczającej tkanki kostnej zębodołu.

„Złotym standardem” w rekonstrukcji miejsca po utracie zęba jest materiał autogeny – własny ząb pacjenta, kość lub fibryna bogatopłytkowa. Możliwość wykorzystania zęba własnego zależy od



Ryc. 1_Autotransplantacja. Obraz radiologiczny przed leczeniem. Zaplanowana autotransplantacja zęba 34 w miejsce utraconego w wyniku urazu zęba 11.



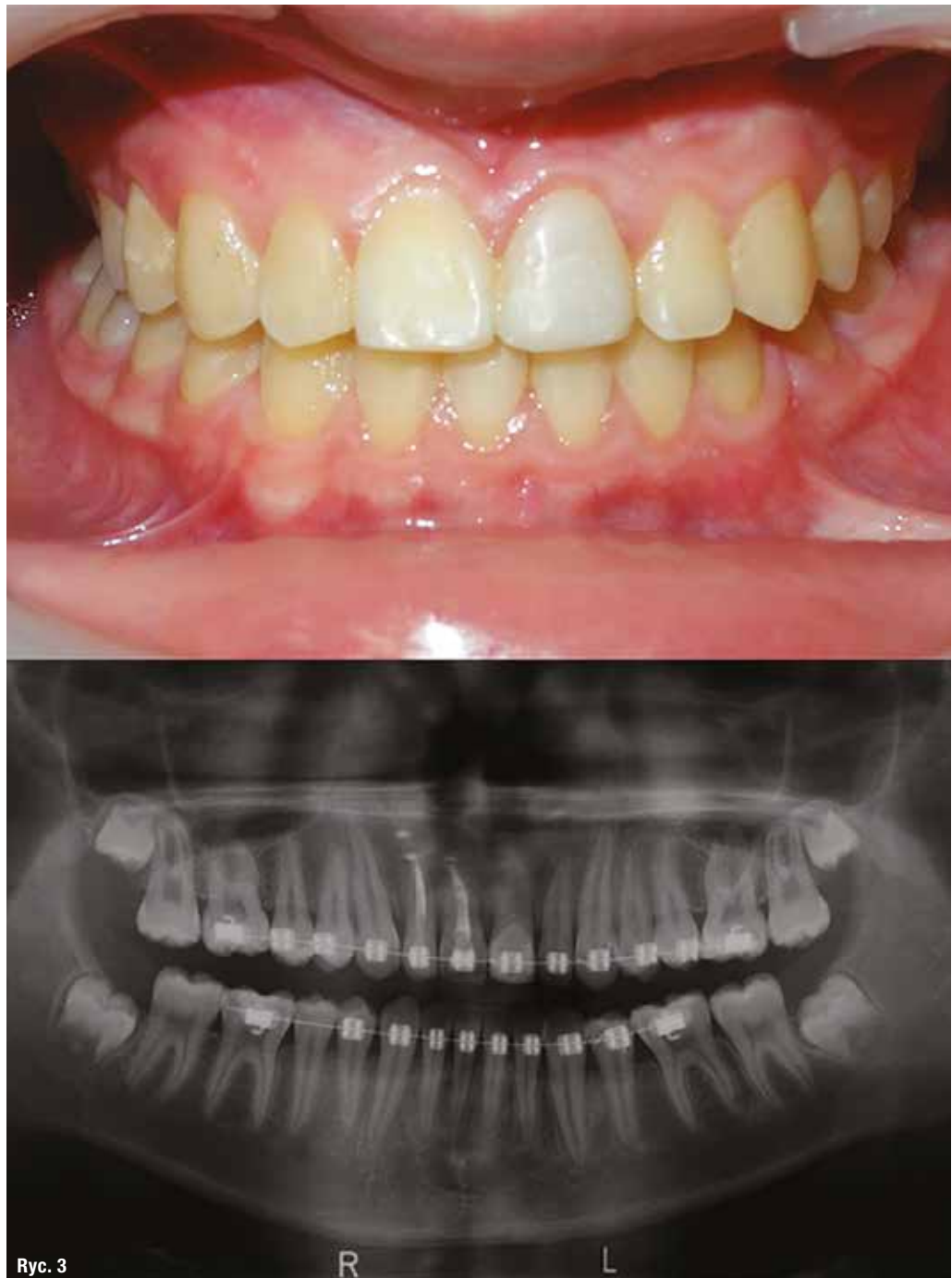Ryc. 2_Autotransplantacja. Obraz kliniczny w trakcie leczenia.

Ryc. 1

Ryc. 2

Ryc. 3_Autotransplantacja.

Stan 4 lata po autotransplantacji zęba 11 i zakończonym leczeniu ortodontycznym. Tymczasowa odbudowa protetyczna kompozytowa. Obraz kliniczny (powyżej) i radiologiczny (poniżej).



jego stanu oraz przyczyny utraty, tj. urazu lub destrukcji chorobowej.

Urazy zębów mogą zdarzyć się w każdym wieku, lecz najczęściej występują u pacjentów w wieku rozwojowym. Do najpoważniejszych urazów zębów stałych należy ich zwichnięcie całkowite, wtedy za metodę z wyboru uważa się replantację zwichniętego zęba. Krótki czas od urazu, jego przyczyna ograniczająca stopień urazu twardych tkanek, w tym cementoplastów

na powierzchni korzenia, młody wiek pacjenta oraz właściwe przechowywanie zęba, np. w przedzionku jamy ustnej lub soli fizjologicznej wpływają na powodzenie zabiegu, czyli całkowite wgojenie zęba z zachowaniem jego żywotności. W innym wypadku może nastąpić resorpcja wymienna replantowanego zęba prowadząca do ankylozy.

Mimo niekorzystnych powikłań, replantację zęba uważa się za „złoty standard”, gdyż

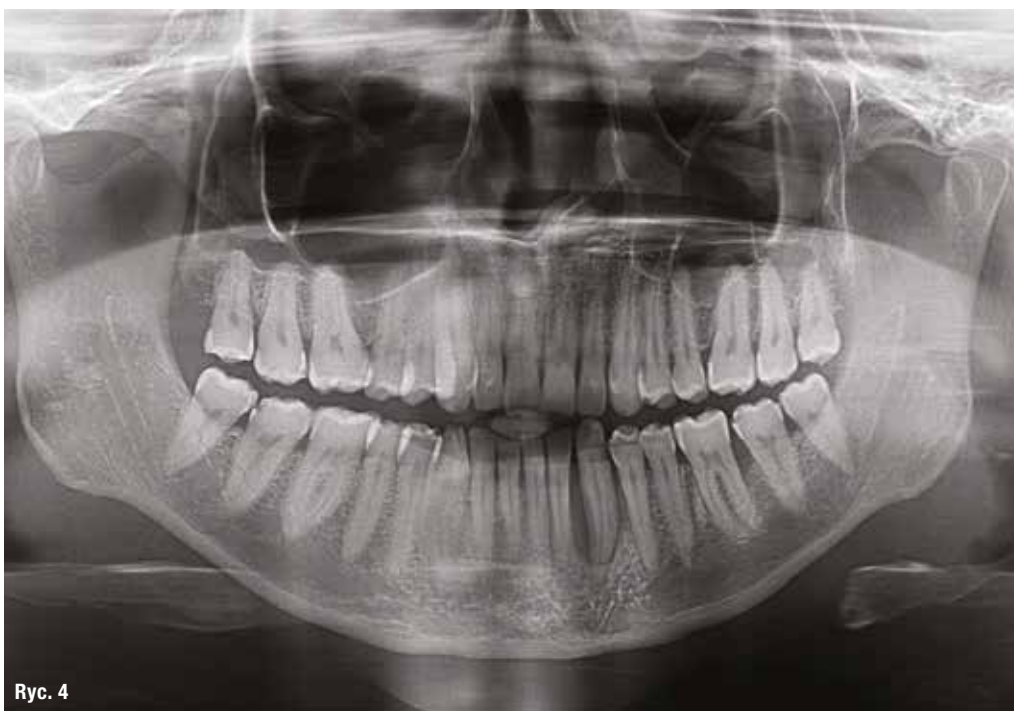umożliwia w wieku rozwojowym dalszy rozwój wyrostka zębodołowego oraz zachowanie ścian kostnych zębodołu. Nawet w przypadku wystąpienia ankylozy, gdy tkanki zęba ulegają zamianie w kość wyrostka zębodołowego zachowana jest jego szerokość, a także nie dochodzi do wpuklenia się kanału przysiecznego i/lub zatoki szczękowej. Szczególnie istotne jest to w okresie rozwojowym pacjenta, gdyż stosowanie metody typu „socket preservation” w tym okresie jest przeciwwskazane, ogranicza bowiem rozwój wyrostka w tym właśnie miejscu. W pewnych sytuacjach klinicznych, gdy replantacja jest niemożliwa, należy rozważyć alternatywne metody leczenia takie, jak: autotransplantację, zamknięcie przestrzeni aparatem ortodontycznym, a w wieku porozwojowym – techniki „socket preservation” mające na celu ograniczenie szybkości resorpcji kości wyrostka zębodołowego i przygotowanie do wprowadzenia implantu.

Postępowanie w przypadku zwichnięcia całkowitego zęba – replantacja

Jednym z najpoważniejszych urazów u dzieci jest zwichnięcie całkowite zęba stałego, czyli z utratą kontaktu zębca z wyrostkiem zębodołowym, stan ten dotyczy 0,5-3% wszystkich urazów

zębów stałych i wymaga natychmiastowej interwencji stomatologicznej.^{1,2} Międzynarodowe Stowarzyszenie Traumatologii Stomatologicznej (IADT = International Association of Dental Traumatology) opracowało wytyczne dotyczące postępowania w przypadkach zwichnięcia zębów.

Andersson i wsp. opisali metodę leczenia całkowicie zwichniętych w wyniku urazu zębów za pomocą replantacji.³ Replantacja jest zabiegiem polegającym na ponownym wprowadzeniu do zębodołu zwichniętego zęba i w wielu sytuacjach klinicznych jest skuteczna. Należy zaznaczyć, że przy replantacji istotny jest stopień dojrzałości korzenia (otwarty lub zamknięty wierzchołek) oraz stan więzadeł ozębnej. W opisywanej metodzie oczyszczone, lecz niesterylne, całkowicie zwichnięte zęby są wprowadzane do odświeżonego zębodołu i stabilizowane za pomocą szyny elastycznej. Replantowane zęby, zgodnie z wytycznymi IADT, należy kontrolować klinicznie i radiologicznie początkowo po 4 tygodniach, 3 miesiącach, 6 miesiącach, po roku, a następnie każdego roku do zakończenia rozwoju.³ Za sukces leczenia przyjmuje się bezobjawowy żywy ząb wykazujący fizjologiczną ruchomość oraz radiologicznie widoczny prawidłowy przebieg ozębnej i zamknięcie wierzchołka.



Ryc. 4 Zastosowanie Smart Dentin Grinder®. Zdjęcie pantomograficzne przed leczeniem. Ząb 33 zakwalifikowany do ekstrakcji.

Ryc. 4