

# implants

international magazine of oral implantology  
wydanie polskie

Where technology meets dentistry

**PALTOP**

**DIIVA**  
By PALTOP

**T**  
TopImplant

## Implantoprotetyka

Wszczepy igłowe

## Digital

Szablony chirurgiczne

## Opinie

Idee w implantologii

**dti**] Dental  
Tribune  
International

# MINIMALNIE INWAZYJNE CHIRURGICZNE ZABIEGI PERIODONTOLOGICZNE W LECZENIU ESTETYCZNYM



**Prowadzący:** Dr Nicola De Angelis jest absolwentem stomatologii Genoa University. Specjalizację z periodontologii otrzymał na Siena University. Jest członkiem the American Academy of Periodontology oraz członkiem the Italian Society of Periodontology. Wykłada na Harvard School of Dental Medicine, UCLA, University of Pennsylvania and Mayo Clinic Rochester MN. De Angelis jest autorem licznych publikacji naukowych nt. periodontologii oraz zabiegów implantologicznych. Prowadzi prywatną praktykę w klinice Acqui Terme- Italy.

Leczenie chorób przyzębia jest w ciągu ostatnich 40 lat tematem dyskusji, które mają na celu identyfikację najlepszego podejścia chirurgicznego, pozwalającego na eliminację kieszonek pozostałych po leczeniu niechirurgicznym.

Jednym z najczęstszych efektów niepożądanych są recesje dziąseł, do których dochodzi przede wszystkim po leczeniu chirurgicznym. W niniejszym wykładzie omówimy najczęstsze techniki chirurgiczne, powszechnie stosowane w przeszłości w leczeniu utrzymujących się kieszonek, a szczególnie wszystkie związane z nimi powikłania, porównując je z najnowocześniejszymi, minimalnie inwazyjnymi metodami leczenia. Szczególną uwagę zwrócimy na leczenie w strefie estetycznej oraz na rolę szycia dla zakończenia zabiegu i zapewnienia bezpiecznego procesu gojenia rany. Omówimy również wykorzystanie systemów powiększających i narzędzi mikrochirurgicznych dla zminimalizowania naprężeń w obrębie tkanek.

## 30.11.2018 r., 09.00-18.00 - wykłady zakończone dyskusją

- Wskazania do chirurgicznych zabiegów periodontologicznych
- Schematy gojenia po chirurgicznych zabiegach periodontologicznych
- Współczesne podejście do chirurgicznego leczenia kieszonek
- Szycie: ostatnia, ale kluczowa dla gojenia ran procedura
- Znaczenie systemów powiększających: od oka do mikroskopu

## 01.12.2018 r. 09.00-12.30 – zajęcia praktyczne z wykorzystaniem systemów powiększających

- Formowanie płata z wykorzystaniem narzędzi mikrochirurgicznych
- Technika szycia
- Zszywanie uszkodzeń błony śluzowej zatoki – ćwiczenia na jajkach

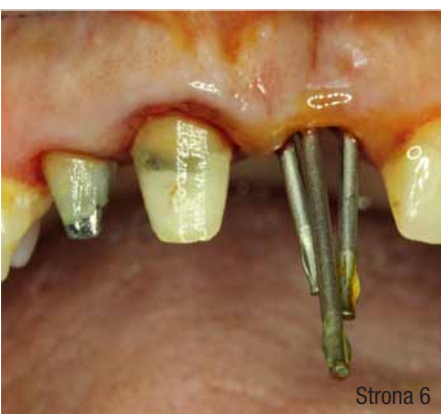**Cena z Kwartalnikiem Implants: 2200 zł**

### TERMIN:

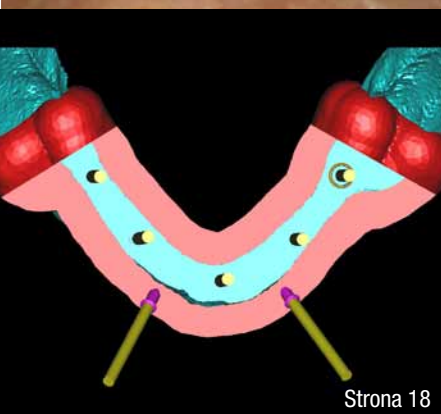
30.11.2018 - 01.12.2018 | WARSZAWA

Ilość miejsc ograniczona – skontaktuj się z nami,  
aby zarezerwować miejsce:

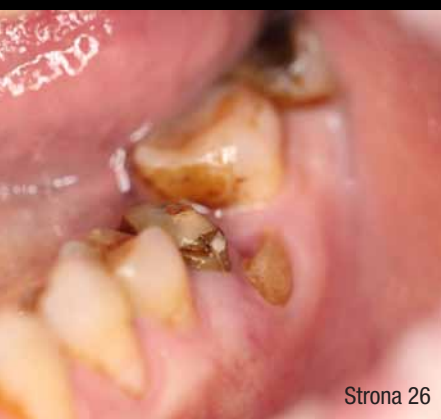ilona@implantdental.com.pl / tel. +48 605 310 113



Strona 6



Strona 18



Strona 26



## od redakcji

Digitalizacja **absolutna** i czynnik **genetyczny**...

04

## implantoprotetyka

Uzupełnienie pojedynczych braków zębowych w odcinku przednim szczęki i żuchwy w oparciu o **wszczępy** igłowe uformowane w tripody – przypadki własne

06

Dariusz Grzęda, Tatiana Zawadzka, Tomasz Grotowski

## chirurgia stomatologiczna

Skojarzone **zachowawcze i chirurgiczne leczenie** rozległej **torbieli** zapalnej w żuchwie – opis przypadku

14

Paweł Baranowicz, Tomasz Jarząbek

## digital

Zastosowanie **szablonów chirurgicznych** do redukcji wyrostka zębodołowego i implantacji – **opis** przypadku

18

Michał Mokjowski, Marcin Sztangret, Paweł Bernatek, Michał Badowski

## obserwacje kliniczne

Profilaktyka **martwicy kości** u pacjentów leczonych bisfosfonianami

26

Paweł Nieckula, Anna Stempniewicz, Monika Tubaja,

Dariusz Materko, Andrzej Wojtowicz

## case report

Computer-based assisted **implant rehabilitation** of tumour patients

32

Ioannis Papadimitriou, Dr Petros Almagout, Dr Erich Theo Merholz & Dr Stefan Helka, Germany & Greece

## opinie

**Idee** w implantologii

– rozmowa z prof. dr hab. n.med. Mansur Rahnama

40

Monika Zmuda

## infomacje rynkowe

Innowacyjna **metoda** podnoszenia dna zatoki szczękowej (**Sinus Lift**)

43

## wydarzenia

**Meet The Master** 3 i 1. Global MOI Alumni Congress

44

Marcin Kołodziejczyk

Prof. **Stephen CHU** głównym wykładowcą 14. Sympozjum CEIA

48

Beata Czekaj

## infomacje

O wydawcy

50



## Digitalizacja **absolutna** i czynnik **genetyczny**...

Postęp w implantoprotetyce jest niezwykły! Uczestnicy Kongresu European Prosthodontic Association (EPA) w Madrycie mieli okazję uznać digitalizację absolutną w leczeniu implantoprotetycznym. Wyciski protektoryczne i modele gipsowe, hołubione przez lata, szybko odchodzą już do historii. Podczas dyskusji z uczestnikami stwierdziłem, iż to jest niezwykły postęp technologiczny, jednak tzw. czynnik genetyczny dominuje. Wykonanie korony protetycznej poddźiąsłowej w technologii CAD/CAM czyni ją prędzej czy później koroną naddźiąsłową, po drodze – dodźiąsłową. Jeżeli ten biologiczny los zębów i koron trwa wiele lat, możemy to razem z pacjentem uzasadnić i uznać jako proces starzenia. Jeżeli to dotyczy implantów i obserwujemy rozwój *periimplantitis*, mamy problem... Samo „serwisowanie”, i higienizacja w implantoprotetyce nie hamuje zjawisk o podłożu biologicznym – genetycznym. Implanty nie są na zawsze, nie są do śmierci, a pacjent musi być o tym poinformowany.

Coraz więcej badań naukowych w implantoprotetyce dotyczy starzenia się organizmu (odbiorcami tego leczenia są w przeważającej części ludzie starsi), aspektów biotechnologicznych (laser lock, platform switching, powierzchnie bioaktywne lub inertne – gładkie, maszynowe itp.), reaktywności tkanek. Stąd koncepcje wprowadzenia implantów dedykowanych, których inna powierzchnia przeznaczona jest do różnych tkanek: dźiąsła, kości zbitnej, gąbczastej – to tzw. implanty hybrydowe. Nie istnieją publikacje (albo jest ich znikoma liczba) dotyczące zużyciu się materiałów, ścierania powierzchni implantów, koron, korozji, oddziaływania enzymów. Tym zajmujemy się ostatnio. Ta szeroka nauka politechniczna i interdyscyplinarna to trybologia.

Zapraszam do lektury nowego wydania *implants*. Zapraszam także do udziału w Świątecznym Wieczorze Implantologicznym, który odbędzie się w Warszawie 1 grudnia br.

*Andrzej Wojtkiewicz*

# Planmeca Emerald™

## Jedyny i niepowtarzalny skaner wewnętrzny

Nowy skaner wewnętrzny **Planmeca Emerald™** jest mały,  
bardzo lekki, super szybki i zapewnia niezwykłą dokładność.  
To najbardziej przyjazny w użyciu dla użytkownika, skaner dostępnym na rynku.  
Wykonywanie cyfrowych wycisków nigdy nie było tak proste.

**SPRAWDŹ GO!**



[www.planmeca.pl](http://www.planmeca.pl)



**PLANMECA**

Planmeca Poland skr. pocztowa 43, Warszawa 00-971 Poland, +48 22 613 92 11, [biuro@planmeca.pl](mailto:biuro@planmeca.pl)

# Uzupełnienie pojedynczych braków zębowych w odcinku przednim szczęki i żuchwy w oparciu o wszczepy igłowe uformowane w tripod – przypadki własne

Restoration of single missing tooth in the anterior maxilla and mandible with pin implants formed into a tripod – own cases

Dariusz Grzęda, Tatiana Zawadzka, Tomasz Grotowski

**Streszczenie:** Autorzy przedstawiają użycie natychmiastowo obciążanego tripodu powstałego z połączonych zgrzewaniem wewnątrzustnym igieł Scialoma jako implantoprotetycznej podstawy do odbudowy pojedynczych braków zębowych w strefie estetycznej w przypadkach poziomego zaniku kości lub miejscowych ubytków kości związanych z utratą zębów.

**Summary:** *The authors present the use of immediately loaded pin implants (Scialom type) formed into a tripod by intraoral welding as an implantprosthetic base for restoration of single missing tooth in the aesthetic zone in cases of horizontal bone atrophy or local ridge defects resulting from tooth loss.*

**Słowa kluczowe:** implanty igłowe, igła Scialoma, tripod, natychmiastowe obciążenie, zgrzewanie wewnątrzustne, implant poekstrakcyjny, poziomy zanik kości, cienki wyrostek, miejscowy ubytek wyrostka.

**Key words:** *pin implants, Scialom needle, tripod, immediate loading, intraoral welding, post-extraction implant, horizontal bone atrophy, thin ridge, local ridge defect.*

## Cel pracy

Przedstawienie przydatności wszczepów igłowych natychmiastowo obciążanych jako alternatywy chirurgicznych zabiegów przedimplantacyjnych w przypadkach niedoboru poziomego lub miejscowych ubytków kości po utracie zębów.

## Wprowadzenie

Wszczep igłowy stosowany przez twórców włoskiej szkoły implantologicznej od półwiecza doczekał

się obszernej literatury, w tym opracowań odpowiadających wymogom EBM (Evidence Based Medicine).<sup>1,2</sup> Jest produkowany, konfekcjonowany i sterylizowany zgodnie ze współczesnymi wymogami norm europejskich. Łączenie pojedynczych igieł w mezostruktury odbywa się w procesie zgrzewania wewnątrzustnego opracowanego przez włoskiego dentystę Pierluigi Mondanigo w latach 70. ubiegłego wieku.<sup>3</sup> Obecnie używa się zminiaturyzowanych, nowoczesnych, certyfikowanych aparatów, które coraz częściej odkrywają się na nowo, również do łączenia wszczepów dwufazowych, np. w niektórych protokołach overdenture<sup>4</sup> czy zygoma.<sup>5</sup>

## Materiał i metody

Implant igłowy – walec tytanowy (Ti grade II) średnicy 1,2; 1,3 lub 1,5 mm o gładkiej powierzchni i spłaszczonym wierzchołku, wprowadzany bikortycznie (aż do zatrzymania się na warstwie zbitej kości) na wolnych obrotach, po wstępnym zaznaczeniu punktu wprowadzenia w kości wiertłem typu maillefer o średnicy nieco mniejszej od średnicy wszczepu.<sup>6</sup>

Tripod powstaje z 3 igieł skierowanych rozbieżnie pod różnymi kątami do osi długiej zęba. Każdy wszczep z osobna osiąga stabilizację pierwotną, opierając się na głęboko położonej warstwie zbitej kości. Części zewnętrzne krzyżują się w jamie ustnej nadśluzówkowo. Warunkiem utrzymania raz osiągniętej stabilizacji pierwotnej igieł jest ich stabilne i trwałe połączenie w jeden blok właśnie w miejscu skrzyżowania. Wzajemnie połączone w procesie zgrzewania stanowią od tej chwili konstrukcję zdolną przyjąć obciążenia wynikające z funkcji żucia. Wektor siły żucia będzie korzystnie rozłożony wewnątrz na poszczególne elementy składowe, tj. wszczepy – igły zakotwiczone w głębokiej warstwie zbitej kości (Ryc. 1).

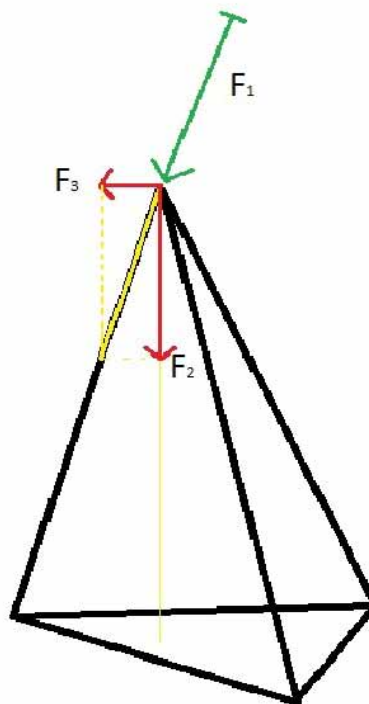
Zgrzewanie wewnątrzustne jest procesem synkryzacji prowadzącym do ujednoczenia struktury molekularnej łączonych elementów i nadania nowej jakości mechanicznej powstałej konstrukcji,<sup>3</sup> całkowicie bezpiecznym dla tkanek okołowyszczepowych i niemal nieodczuwalnym dla pacjenta, co ciekawie ilustrują badania przeprowadzone przez Marco Degidi z użyciem termograficznych metod rejestracji propagacji ciepła podczas zgrzewania.<sup>7</sup>

Obciążenie natychmiastowe implantów – we wszystkich prezentowanych przypadkach, łącznie z implantacją poekstrakcyjną, pacjenci otrzymali korony prowizoryczne w dniu zabiegu.

## Przypadek 1

37-letnia pacjentka zgłosiła się z powodu rozklinowania korzenia zęba 21 przez wkład koronowo-korzeniowy (Ryc. 2). Pierwsze objawy niestabilności zaobserwowała ponad rok wcześniej, ale nie zdecydowała się na leczenie. Trwający w tym czasie miejscowy stan zapalny związany z nasilaniem się niestabilności pracy protetycznej doprowadził do resorpcji przedśionkowej blaszki wyrostka.

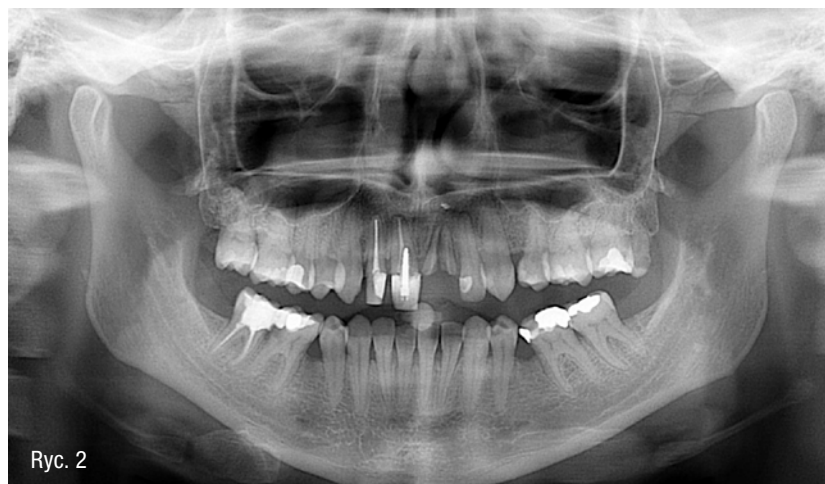Dentofobia, która opóźniła podjęcia leczenia skłoniła następnie pacjentkę do wyboru metody najmniej inwazyjnej. Unikając wieloetapowego postępowania połączonego z rozległą interwencją chirurgiczną i użyciem ruchomego uzupełnienia na czas gojenia, przyjęła pro-



Ryc. 1

pozycję implantacji poekstrakcyjnej z natychmiastowym obciążeniem.

Na podstawie starannej analizy ortopantomogramu i skanów poprzecznych uzyskanych w technice tomografii liniowej z rekonstrukcją 3D zaplanowano wprowadzenie 3 wszczepów: dwie igły w minimalnej, bezpiecznej odległości od sąsiednich zębów, rozbieżne w kierunku mezjalno-dystalnym i skierowane możliwie jak najbardziej przedśionkowo. Trzecia – środkowa, dzięki podniebiennemu kierunkowi wprowadzania, znaleźć miała początek oparcia w kości już blisko krawędzi zębodołu



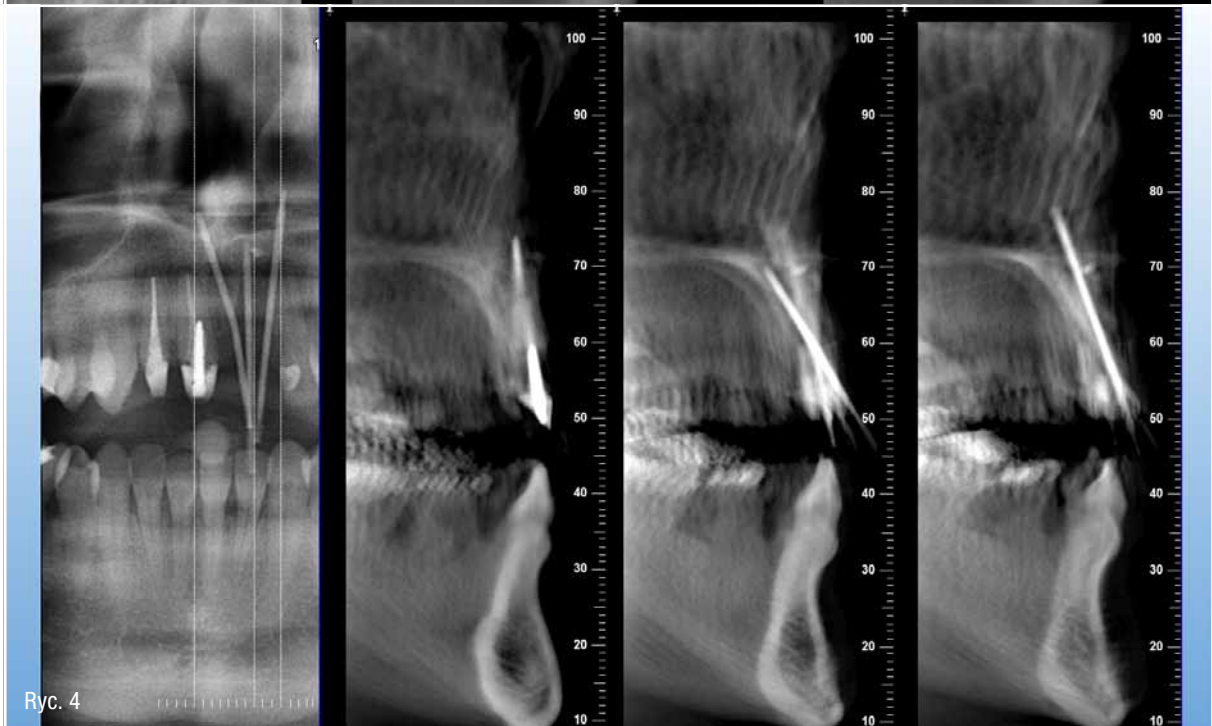
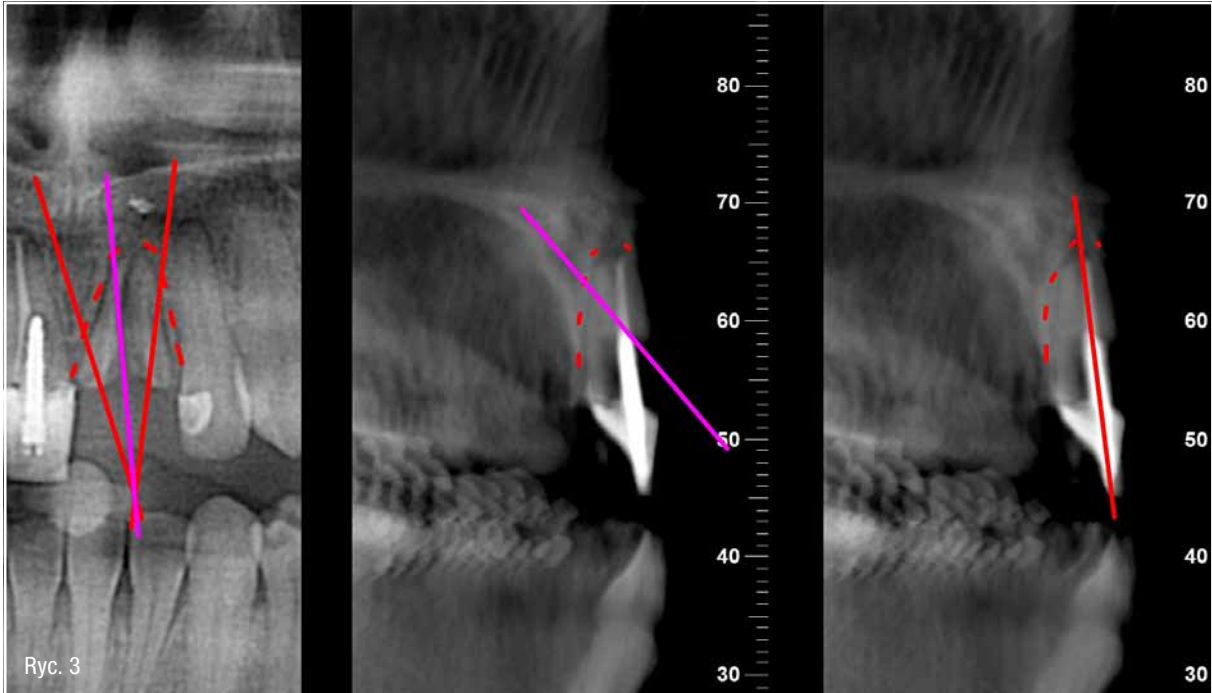
Ryc. 2

i przebiegając za nim, pogrążona w kości na długości 10 mm, oprzeć się wierzchołkiem w niezwykle wytrzymałym punkcie zbiegu 2 blaszek kości zbitej (Ryc. 3).

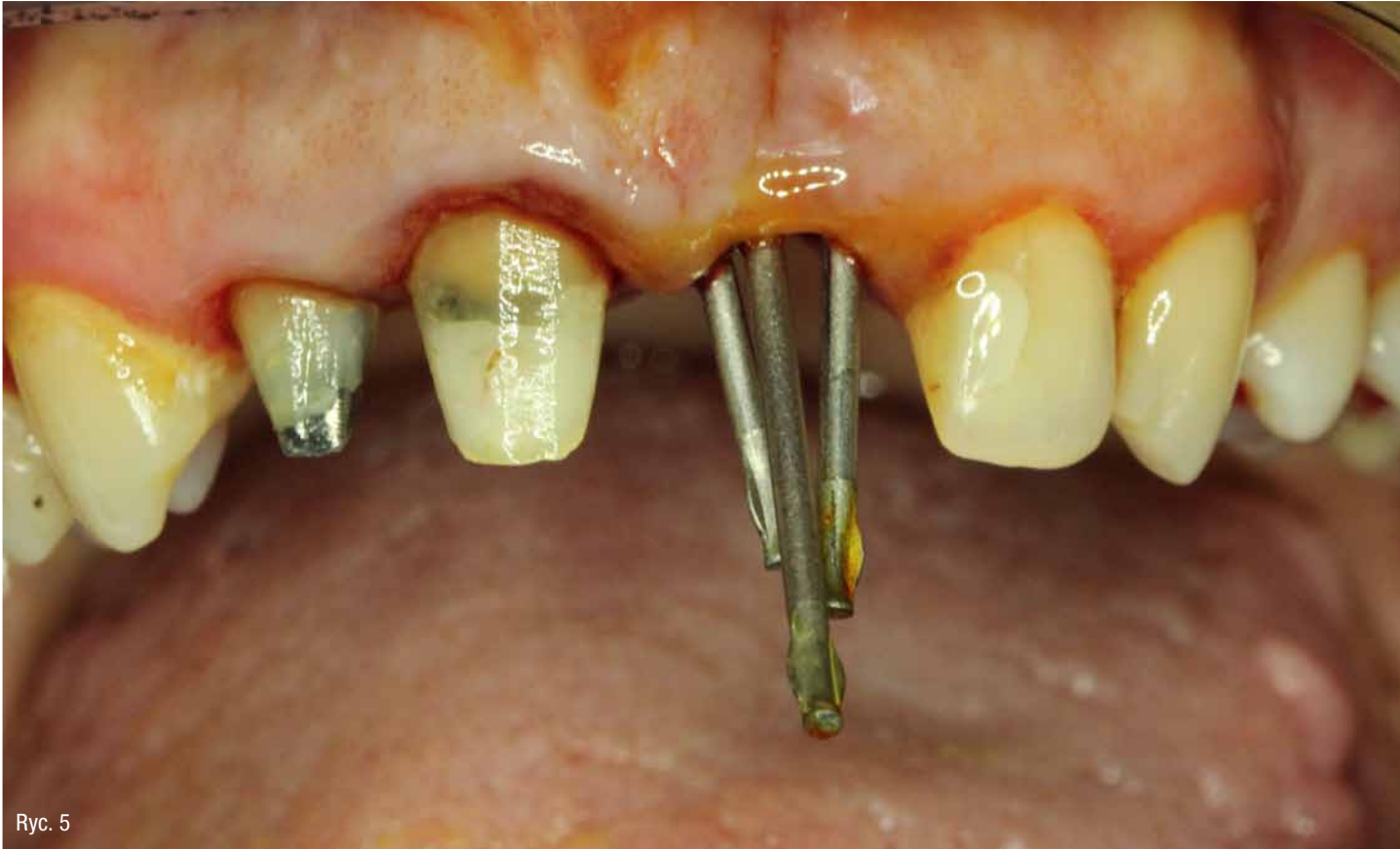W znieczuleniu nasiękowym 4% artykainą wykonano ekstrakcję i wyłęczkowano ziarninę zapalną, potwierdzając istnienie widocznego w badaniu radiologicznym ubytku przedniej blaszki wyrostka na całej długości korzenia. Wszczepy wprowadzono w zaplanowane pozycje (Ryc. 4), uzyskując stabilizację pierwotną każdego z osobna, a punkt przecięcia wypadł nad słuzówką

w optymalnym położeniu niemal bez potrzeby doginania ich przed zgrzewaniem (Ryc. 5 i 6).

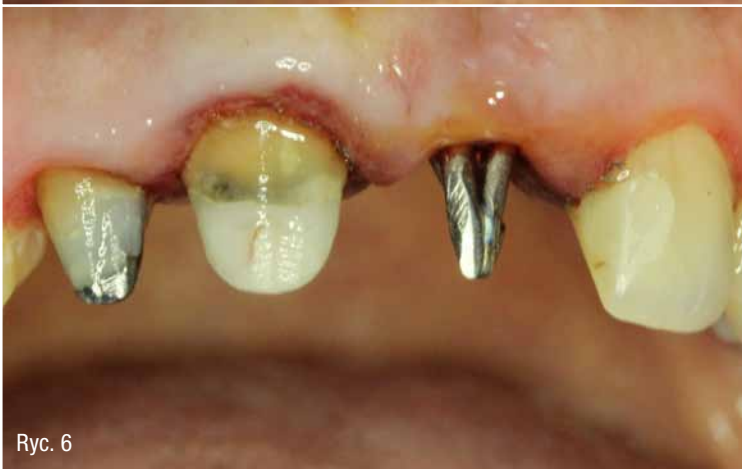Etap protetyczny polegał na wykonaniu prowizorium akrylowego obejmującego także zęby 12 i 11 ze względu na potrzebę funkcjonalnej i estetycznej korekty ich koron. W dniu zabiegu pacjentka opuściła gabinet z prowizorycznym uzupełnieniem (Ryc. 7) i zaleceniem kontynuacji antybiotykoterapii przez 5 dni. Wyciski do pracy ostatecznej zaplanowano na 2 miesiące po zabiegu.



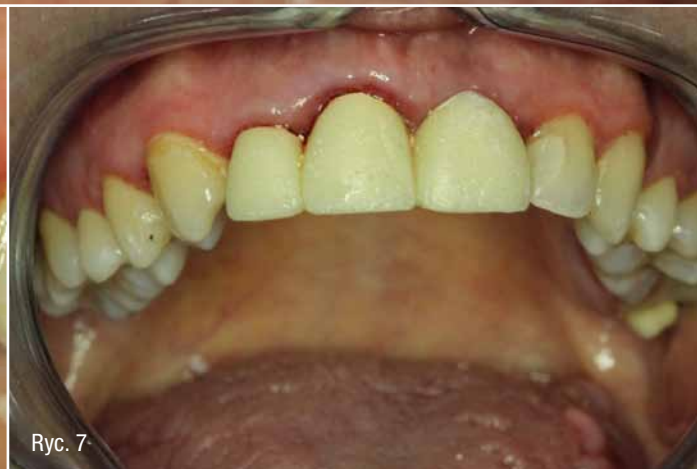



Ryc. 5



Ryc. 6



Ryc. 7

## Przypadek 2

38-letnia pacjentka zgłosiła się z zamiarem zastąpienia uzupełnienia tymczasowego (Ryc. 8) pojedynczego braku w pozycji 21 protezą stałą. Do utraty zęba doszło kilka lat wcześniej w okolicznościach, które podobnie jak w przypadku 1 spowodowały lokalny ubytek blaszki przedsionkowej wyrostka zębodołowego (Ryc. 9), a stan ten utrwał się i pogłębił w czasie

przebudowy związanej z gojeniem rany poekstrakcyjnej i późniejszym użytkowaniem protezy ruchomej.

Zaplanowano i przeprowadzono procedurę wprowadzenia 3 wszczepów igłowych (Ryc. 10 i 11) wg identycznego jak w przypadku 1 schematu, a powstałą mezostrukturę (Ryc. 12) obciążono natychmiastowo koroną prowizoryczną (Ryc. 13).