

DENTAL TRIBUNE

The World's Dental Newspaper - Netherlands Edition

SEPTEMBER 2012

WWW.DENTAL-TRIBUNE.NL

JAARGANG 2 | NUMMER 7



Guus van Strijp
Interview over de toekomst van de cariologie

Pagina 4-6



Congres 'Het Gat'
Zoveel sprekers, zoveel invalshoeken


Pagina 11-12



Zeewier tegen tandbederf
Enzymen helpen tandplak verwijderen

Pagina 16

Het gat: een multidisciplinaire uitdaging



U hoort alles over 'Het Gat' op het gelijknamige NVT-congres, dat plaatsvindt op 2 november in Zeist en geaccrediteerd is met het Q-keurmerk®. Ga voor meer informatie en de mogelijkheid tot inschrijven naar www.nvt.nu.

VAN DE REDACTIE

UTRECHT - In ontwikkelingslanden is het misschien de normaalste zaak van de wereld, maar in de Westerse wereld beschouwen men het als een regelrechte afknapper: een gat in het gebit. De gemiddelde Nederlander durft nauwelijks over straat met een ontbrekend element in het front. Het is dan aan de tandarts om een functioneel én esthetisch bevredigende oplossing te verzinnen. Evenzeer geldt dat voor een ander probleem, kleiner in omvang maar met bijna dezelfde naam: het gaatje.

Gelukkig heeft de mondzorgprofessional in ons land veel mogelijkheden om een gat of gaatje te lijf te gaan. Voor de eerste mogelijkheid moeten we een stap terugzetten in de tijd. Zowel tandarts als patiënt heeft de verantwoordelijkheid om voor een goede preventie te zorgen. Maar als het kwaad eenmaal geschied is, moet het gat gedicht worden. Dan blijkt pas hoe elementair deze kwestie is voor de

tandheelkunde: pedodontologen, cariologen, implantologen, kaakchirurgen, orthodontisten, gerodontologen, ze hebben allemaal vanuit hun eigen invalshoek iets met gaten in het gebit van doen.

Het is dan ook vanzelfsprekend dat op het jaarlijkse NVT-congres, dat plaatsvindt op 2 november en de titel 'Het Gat' draagt (meer informatie op www.nvt.nu), de meest uiteenlopende mondzorgspecialisten lezingen zullen verzorgen. In dit nummer vindt u een uitgebreide voorbeschouwing op dit congres, te beginnen met een interview met carioloog Guus van Strijp over vroegdiagnostiek en de niet-restauratieve caviteitsbehandeling. Verder schrijven Ronnie Goené en Jacques Baart over *ridge preservation* bij extractie en vindt u korte interviews met onder meer Cor van Loveren, Arie Riem, Martijn Moolenaar, Bart Polder en Erwin Berkhout. Elk van hen kiest een eigen invalshoek voor het vermijden en corrigeren van het gehate 'gat'. Veel leesplezier! ■

Contactallergie door handschoenen groeiend probleem

TEKST: BEN ADRIAANSE

Voor de mondzorgprofessional is het dragen van handschoenen tijdens het behandelen net zo vanzelfsprekend als het aanbrengen van zonnebrandcrème op het strand of het omdoen van een autogordel. Maar denken we wel goed na over welk type en merk handschoenen we gebruiken? Met een marktaandeel van ongeveer 60% is de nitrilhandschoen in de mondzorg het populairst. Tot voor kort werd zelden getwijfeld aan de kwaliteit en betrouwbaarheid van de karakteristieke blauwe, witte of gele stof. Onterecht, zo blijkt uit recente cijfers en studies. Dental Tribune pakt de handschoen op en duikt in een wereld van chemicaliën, rode uitslag en misleidende marketingteksten. "Je kunt zomaar van de ene op de andere dag contactallergie krijgen."

In de jaren tachtig van de vorige eeuw deed de handschoen zijn

intrede in de tandheelkunde, met de toename aan besmettingen met hiv/aids en hepatitis als belangrijkste aanleiding. Destijds werd 100% van de handschoenen geproduceerd van natuurrubberlatex (NRL). De gevaren die verbonden waren aan de onwetendheid met het produceren van NRL kwamen pas in de jaren negentig aan het licht. Een alarmerend aantal zorgverleners kreeg toen te maken met allergische reacties. Soms ging het om plaatselijke contactallergie, maar vooral gevallen van de veel gevaarlijkere zogenaamde type I-reacties vielen op, met verschijnselen als tranende ogen en astma-aanvallen tot zelfs een anafylactische shock. Heel verrassend waren deze problemen achteraf niet: tegenwoordig weten we dat NRL meer dan tweehonderd eiwitten bevat, waarvan de WHO er veertien heeft geclassificeerd als allergenen.

Door de uitbraak van latexallergie en daarop volgend nieuwe, strenge Europese normen

voor medisch toegepaste latexhandschoenen spanden producenten zich in de jaren negentig in om een beter aanbod aan medische handschoenen te creëren. De productielijnen voor latexhandschoenen werden verlengd, ze werden gechloreerd en er werden betere grondstoffen gebruikt. Daarnaast deden de synthetische alternatieven nitril en vinyl hun intrede. Medische professionals stapten geleidelijk over op deze alternatieven en het imago van latex als grondstof voor handschoenen is sindsdien besmet gebleven.

Contactallergie (type IV) is meestal te herkennen aan uitslag rond het gebied van gebruik: een droge huid, jeuk, rode plekken, blaasjes, enzovoort. Volgens prof. dr. An Goossens, contactallergie-expert, doet contacteczem door handschoenen zich vooral voor op de rug van de hand, omdat de huid daar het dunst is.

> lees verder op pagina 14

straight. dental equipment

Nieuw: thermodesinfector



actieprijs
€ 3.995

Tot 20 oktober 2012, incl. €300 gratis accessoires, prijs ex BTW
Plaats voor 8 hoekstukken, geschikt tot 3 kamers, made in Germany

Voor meer informatie en voorwaarden:
www.straightdental.com of mail info@straightdental.com

dental units | compressoren | autoclaven

CONFIDENCE IN LIMITED SPACE

STRAUMANN® NARROW NECK CrossFit®

Straumann's Soft Tissue Level oplossing voor beperkte ruimtes

- Betrouwbaarheid bij het plaatsen van implantaten met smalle diameter
- Breed scala aan behandelmogelijkheden
- Gebruiksgemak in de dagelijkse praktijk



reddot design award
winner 2012



Neem contact op met Straumann (030) 600 89 00.
verkoop@straumann.com www.straumann.nl

COMMITTED TO
SIMPLY DOING MORE
FOR DENTAL PROFESSIONALS

5,1% van zorguitgaven voor tandarts en paramedici

BILTHOVEN - In 2011 bedroegen de uitgaven aan zorg negentig miljard euro. 5,1% hiervan wordt uitgegeven aan tandartsen en paramedici. Dat blijkt uit berekeningen van het Centraal Bureau voor de Statistiek. Per hoofd van de bevolking komen de zorguitgaven neer op 5.392 euro.

Sinds 2000 zijn de uitgaven aan zorg met ruim 90% gegroeid.

De belangrijkste verklaring hiervoor vormt het toegenomen aantal behandelingen en behandel mogelijkheden. Ongeveer 15% van de gestegen uitgaven is toe te schrijven aan de vergrijzing. Ruim een kwart van het geld gaat

“Sinds 2000 zijn de uitgaven aan zorg met ruim 90% gegroeid”

naar ziekenhuiszorg, slechts 3% naar huisartsenzorg.

Het geld dat aan zorg wordt uitgegeven, is voor een groot deel afkomstig van de premies die betaald worden aan zorgverzekeraars en premies die van het loon worden ingehouden, zoals de AWBZ-premie. Een klein deel (9,6%) betalen mensen uit eigen zak. (bron: www.gezondheidszorgbalans.nl). ■

Tandarts onzorgvuldig na prikincident

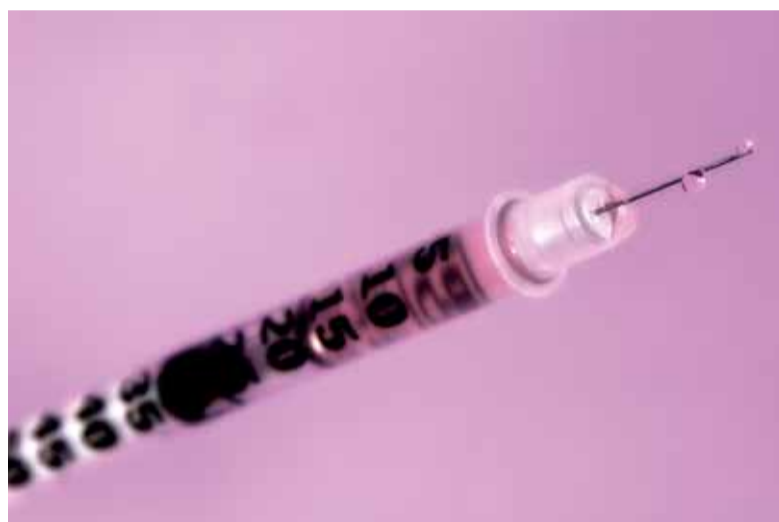

Foto: Dana Rothstein/Dreamstime.

AMSTERDAM - Minder dan de helft van de tandartsen laat zich controleren op bloedoverdraagbare ziektes als hiv, hepatitis B en hepatitis C na een risicovol prikincident. Dat blijkt uit onderzoek van Peter Schneeberger, microbioloog bij het Jeroen Bosch-ziekenhuis, en Paul van Wijk, epidemioloog bij het VU medisch centrum. De onderzoekers analyseerden cijfers uit 2008 van PrikPunt, een landelijk opererende organisatie waar

men prikincidenten kan melden en advies kan vragen. Daarnaast hielden zij onder 1.442 tandartsen een enquête.

Bij een risicovol prikincident is de tandarts in contact gekomen met bloed van de patiënt. Een derde van de tandartsen maakt jaarlijks een risicovol prikincident mee. “Voor het eerst is in Nederland op deze manier een studie naar prikincidenten onder tandartsen uitgevoerd,” aldus Van Wijk. Bij 16% van de jaar-

“Een derde van tandartsen komt in contact met bloed patiënt”

lijks achtduizend prikincidenten gaat het om hoogrisico incidenten waarbij veel bloed vrijkomt, berekenden de onderzoekers. De andere incidenten worden als laagrisico incidenten beschouwd. “Nu hebben weinig mensen hiv, maar het is toch zorgelijk. Ook blijkt dat de vaccinatiegraad voor hepatitis B onder tandartsen en assistenten 88% is. Dat zou 100% moeten zijn,” vindt Van Wijk.

Volgens Schneeberger neemt een bloedonderzoek na een prikincident veel zorgen weg. Vooral tandartsassistenten vormen een kwetsbare groep. “Assistenten die zich prikken, krijgen van de tandarts vaak te horen dat zo'n onderzoek niet hoeft. Een arts wil dan niet voor de kosten opdraaien van een bloedonderzoek.” De microbioloog adviseert tandartsen om veiligere technieken te gebruiken om prikincidenten te voorkomen. (bronnen: Volkskrant, NOS) ■



Foto: John Valenti/Dreamstime.

Tandartsen niet schaars genoeg voor 30%-regeling

ARNHEM - Nederlandse ondernemingen die buitenlandse tandartsen aantrekken, kunnen op het loon van deze werknemers de 30%-bewijsregel niet toepassen. De Arnhemse rechtbank oordeelde dit in een zaak die in 2011 aangespannen was door een Duitse tandarts. De tandarts meende dat er in Nederland een schaarste aan tandartsen is, waardoor hij recht had op de 30%-regeling.

De Duitse tandarts refereerde aan het feit dat er jaarlijks gemiddeld 180 buitenlandse tandartsen Nederland binnenstromen, terwijl er 250 tandartsen afstuderen aan Nederlandse universiteiten.

De 30%-regeling houdt in dat buitenlandse werknemers over 30% van hun salaris en bonus

geen belasting hoeven te betalen. Op die manier wordt het voor hen aantrekkelijker om in Nederland te komen werken. Een belangrijke voorwaarde is dat de buitenlandse werknemer over een specifieke deskundigheid beschikt die op de Nederlandse arbeidsmarkt schaars of niet aanwezig is.

Volgens de rechtbank moet bij het bepalen van schaarste gekeken worden naar alle tandartsen in Nederland, inclusief de ingestroomde buitenlandse tandartsen. Dit aantal was in 2011 voldoende en daarom concludeerde de rechtbank dat de Duitse tandarts niet voldeed aan de voorwaarden voor de 30%-regeling. (bron: www.taxence.nl) ■

Verzuim licht gestegen in tandheelkundige branche

NIEUWEGEIN - In 2011 lag het verzuim in de tandheelkundige branche op 3,5%, terwijl dit in 2010 3,3% was. Dat heeft de NMT bekendgemaakt in het *Nederlands Tandartsenblad*.

De stijging wordt veroorzaakt doordat de duur van de verzuimperiodes is toegenomen. Het aantal keer dat werknemers binnen de tandheelkundige praktijk zich ziek meldden is wel gelijk geble-

ven. Het merendeel van het verzuim betreft fysieke aandoeningen. Daarnaast werken er steeds meer vrouwen in de tandheelkundige branche, waardoor er relatief veel verzuim is vanwege zwangerschap.

Ook buiten de tandheelkundige branche is het verzuim licht toegenomen. Het gemiddelde landelijke ziekteverzuim is ongeveer 4%. (bron: NMT). ■

In de praktijk

Zeewier tegen tandbederf



EVS

Colofon

Dental Tribune verschijnt tienmaal per jaar en is een uitgave van Albion Press BV, onder licentie van Dental Tribune International

Hoofdredacteur/uitgever
drs. Ben Adriaanse

Redactie
drs. Laura van Dee
drs. Joann Hebben

Cartoons
drs. Emily van Someren

Redactieadres
Redactie Dental Tribune
Postbus 545, 3990 GH Houten
E-mail: redactie@dental-tribune.nl
De Nederlandse editie van Dental Tribune kent een onafhankelijke redactie en richt zich op professionals in de volle breedte van het tandheelkundige vakgebied.



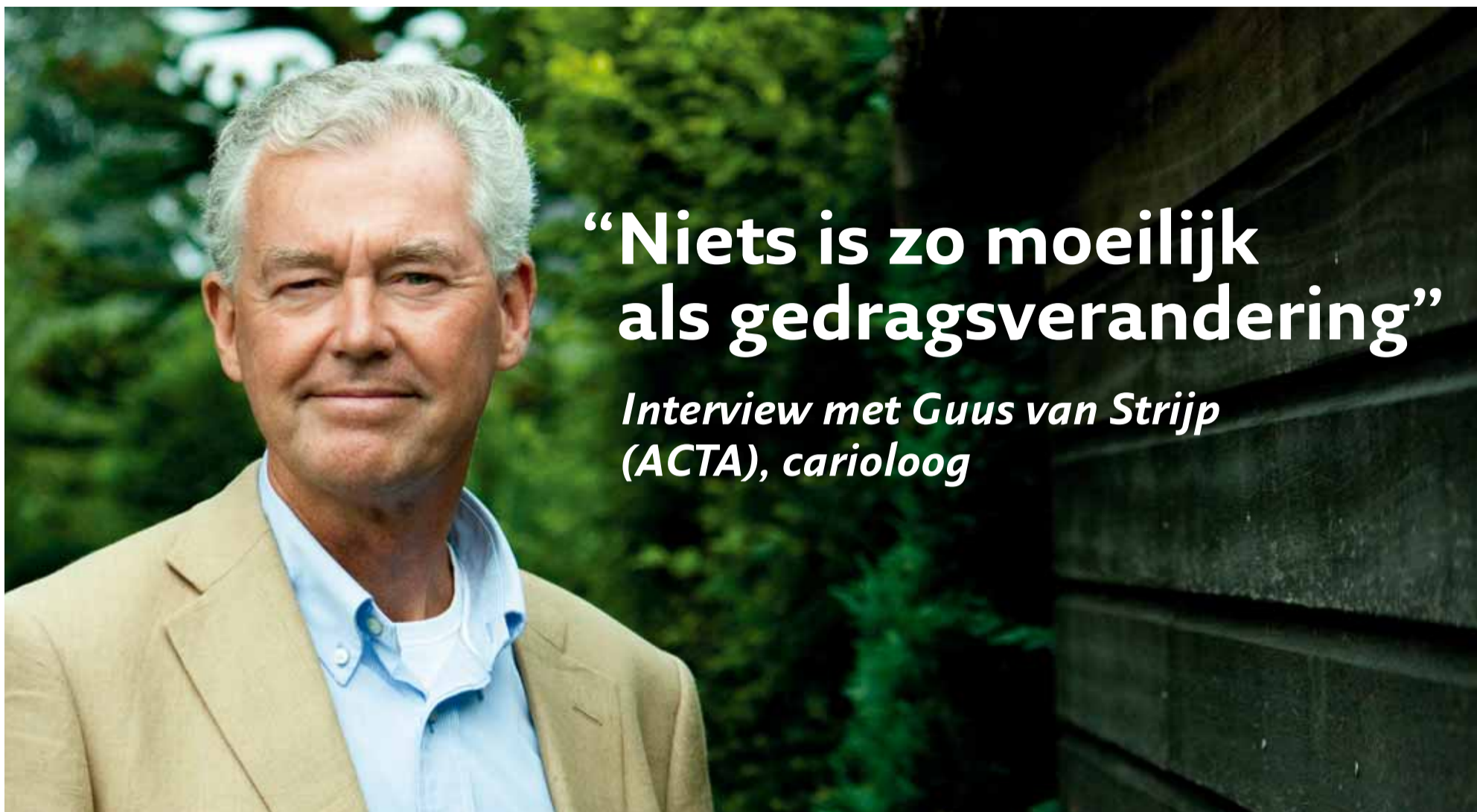Aanmelden

De doelgroep van Dental Tribune (bestaande uit tandartsen-algemeenpractici, tandartsen-specialisten, mondhygiënisten, orthodontisten, kaakchirurgen, tandtechnici, tandprothetici en diegenen die werkzaam zijn in de dentale industrie) komt in aanmerking voor een kosteloos abonnement. Behoort u tot de doelgroep en ontvangt u het maandblad nog niet? Meld u dan aan via het inschrijfformulier op www.albionpress.nl.

Advertentieverkoop

Harry Velthuis, accountmanager.
Postbus 545, 3990 GH Houten.
Telefoon: 06-531 55 262.
E-mail: velthuis@dental-tribune.nl.
Linda Schriekenberg, medewerker mediaorder. Telefoon: 030-63 55 070.
Fax: 030-63 55 069.
E-mail: adverteren@dental-tribune.nl

© 2012 Albion Press BV. Redactioneel materiaal van Dental Tribune International, Duitsland, dat is vertaald en in dit nummer is opgenomen, is auteursrechtelijk beschermd door Dental Tribune International GmbH. Alle rechten voorbehouden. Gepubliceerd met toestemming van Dental Tribune International GmbH, Holbeinstr 29, 04229 Leipzig, Duitsland. Reproductie op welke manier en in welke taal dan ook, gedeeltelijk of volledig, zonder de voorafgaande schriftelijke toestemming van Dental Tribune International GmbH, is uitdrukkelijk verboden. Dental Tribune is een handelsmerk van Dental Tribune International GmbH.



“Niets is zo moeilijk als gedragsverandering”

Interview met Guus van Strijp (ACTA), carioloog

TEKST: LAURA VAN DEE
FOTO'S: BEN ADRIAANSE

Bij een caviteit hebben tandarts en patiënt gefaald, herhaalt Van Strijp keer op keer tijdens het interview. “Als cariësactiviteit op tijd geconstateerd wordt, hoeft er helemaal geen caviteit te ontstaan,” aldus Van Strijp. Hij is voorzitter van de sectie Cariologie, Endodontologie en Pedodontologie aan ACTA. Naast zijn docentschap doet Van Strijp onderzoek naar cariëspreventieve middelen en dentinecariës. Hij publiceert regelmatig in (inter)nationale tijdschriften. Daarnaast is hij cursusleider bij verschillende postacademische cursussen over cariologie. In het kader van dit themanummer over ‘Het Gat’ vertelt Van Strijp aan Dental Tribune hoe hij de toekomst van de cariologie voor zich ziet.

In uw voordrachten en publicaties pleit u voor vroegdiagnostiek. Besteden tandartsen hier voldoende aandacht aan?

Nee. De meeste tandartsen werken nog volgens de traditionele methode, waarbij ze één keer in het half jaar een periodiek mond-

onderzoek (PMO) bij hun patiënten uitvoeren dat een paar minuten duurt. Op deze manier kan cariës niet tijdig herkend en beïnvloed worden en wordt pas ingegrepen als er een caviteit ontstaan is. Dit is niet nodig, omdat er ongeveer twee jaar tussen een initiële laesie en het ontstaan van een caviteit zit. Ik vind het onbegrijpelijk dat deze tijd niet benut wordt om cavities te voorkomen.

Tandartsen zouden element voor element moeten nagaan of er witteklelaesies waar te nemen zijn. Het PMO neemt hierdoor uiteraard wel meer tijd in beslag. Als een tandarts na visuele inspectie, met lichtfoto's of (op indicatie) met röntgenfoto's cariësactiviteit heeft geconstateerd, is de volgende stap een behandelplan op te stellen. Als nog geen sprake is van een caviteit kan zo voorkomen worden dat deze ontstaat. Op dit moment is de tandheekkunde nog grotendeels gericht op symptoombestrijding en ontbreekt het aan vroegdiagnostiek.

Wat houdt vroegdiagnostiek in?

Bij vroegdiagnostiek gaat een algemeen practicus tijdens het pe-

riodiek mondonderzoek na of er cariësactiviteit is en brengt hij de cariërisicofactoren van de patiënt in kaart. De activiteit moet goed ingeschat worden, omdat een tandarts anders te snel restauratief ingrijpt.

Cariërisicofactoren zijn de aanwezigheid van plaque, het voedingspatroon, fluoridegebruik en verminderde speekselsecretie. Op basis van de anamnese stelt de tandarts een prognose van de laesie op en daarna een behandelplan. Dit plan kan bijvoorbeeld bestaan uit zorgvuldiger of vaker poetsen met fluoridetandpasta of meer interdentaal reinigen.

Bij ACTA leren we studenten gebruik te maken van een cariërisicoformulier. Het is de bedoeling dat zij deze shortlist bij elk bezoek doorlopen. Eén van mijn patiënten vertoonde door de jaren heen een verhoogd cariërisico. Door het in kaart brengen van de aanwezige risicofactoren kwam ik erachter dat de man een merkwaardig voedingspatroon had: hij at elke dag een doosje dadels en een pond druiven. De man heeft zijn voedingspatroon aangepast en zijn gebitsgezondheid is daarna duidelijk verbeterd.

Misschien is het probleem dat vroegdiagnostiek te weinig oplevert.

Gebrek aan financiële compensatie is één van de redenen waarom vroegdiagnostiek nog weinig wordt toegepast. Het is bovendien tijdrovend. Verzekeraars vergoeden vroegdiagnostiek niet, omdat tandartsen hen geen bewijs kunnen tonen van de effectiviteit ervan. Met het vastleggen van cariërisicofactoren, de cariësactiviteit en het monitoren van de laesie kan eventuele regressie nu inzichtelijk worden gemaakt.

Een andere oorzaak is dat veel tandartsen totaal anders moeten leren denken. Tot nu toe waren

ze vooral gericht op restauratieve handelingen en op kortetermijnresultaat, terwijl het bij preventief behandelen voor een groot

Pas als dit onvoldoende resultaat oplevert, is chloorhexidine, naast het gebruik van fluoride, een optie. Dit antibacteriële spoelmid-

“Het periodiek mondonderzoek moet een andere vorm krijgen”

deel draait om het voorlichten en motiveren van de patiënten en de lange termijn. Tandartsen vinden het moeilijk die omslag te maken. Tandheekkunde zou meer een alfavak moeten zijn, want de psychologische component, waarbij je patiënten moet overtuigen van het belang van goede mondzorg, valt niet te onderschatten.

Preventie heeft de toekomst, maar levert uiteraard niet altijd het gewenste resultaat op. Bij sommige patiënten slaat een preventieve behandeling niet aan, omdat ze niet genoeg motivatie hebben en bijvoorbeeld hun voedingspatroon niet willen veranderen. In dat geval is restauratief ingrijpen uiteindelijk vaak toch nodig, hoewel het niet de oplossing is. Bij een hoog cariërisico

del verhindert onder andere de afbraak van collageen in het dentine. Het effect hiervan op cariës is echter niet onomstotelijk bewezen. Bovendien is een mogelijke bijwerking de verkleuring van elementen en van de tong.

U promoveerde in 1996 op de preventie van wortelcariës, die voornamelijk bij ouderen voorkomt. Wat zijn de belangrijkste manieren om die te voorkomen?

Omdat de mondzorg de afgelopen vijftig jaar sterk verbeterd is, belanden veel tachtigplussers in verpleeghuizen met eigen dentitie. Vroeger hadden ouderen doorgaans volledige prothesen. Eenmaal in het verpleeghuis is er weinig mondzorg en doordat patiënten zelf vaak niet goed meer voor hun gebit kunnen zorgen, ontstaan soms carieuze laesies. Vooral blootliggende tandwortels zijn extra gevoelig voor laesies. Vanwege de vergrijzing zullen er steeds meer ouderen met wortelcariës bij komen.

Om die klachten voor te zijn, is het belangrijk dat de verpleging ervoor zorgt dat ouderen fluoride gebruiken. Spoelen met fluoride gaat vaak nog relatief makkelijk en het kan ook met wattenstaafjes aangebracht worden. In de Richtlijn Mondzorg voor ouderen is als basisadvies naast fluoridegebruik

“Tandartsen moeten anders leren denken”

is elke restauratie op termijn gedoemd te mislukken.

Wat vindt u de belangrijkste preventiemethode?

Zowel bij adolescenten als bij volwassenen moet bij onvoldoende bescherming als eerste gedacht worden aan het verhogen van de frequentie van fluoridegebruik. Je kunt patiënten adviseren hun tanden een keer extra per dag te poetsen of om fluoride te spoelen.

> lees verder op pagina 6

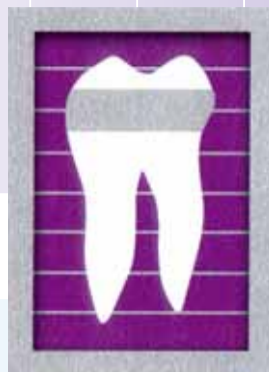rdv Dental
Donatusstr. 157b
D-50259 Pulheim
(Keulen)
info@rdv-dental.de
+49(0)2234.40640

Onbeschaamd goed. Wedden?
www.rdv-dental.de

Gereviseerde tandheelkundige apparatuur! Van behandelingsunit tot complete praktijkrichting. Montage in heel Nederland! In onze showrooms vindt u doorlopend meer dan 250 gebruikte behandelingsunits! Inclusief garantie! Advisering? Financiering? Leasing? Geen probleem! Wij staan met al onze kennis en deskundigheid tot uw beschikking!

rdv
Passie voor perfectie

Progressive Orthodontic Seminars



Op 19 - 22 april 2013 start Progressive Orthodontic Seminars (POS) alweer met de 23e cursus orthodontie onder auspiciën van Donald B. McGann DDS

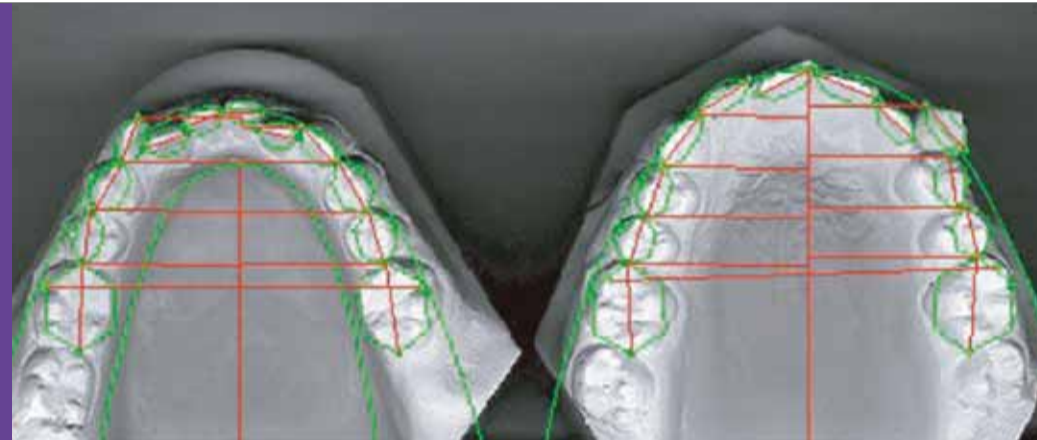
Cursus Orthodontie

De complete cursus orthodontie omvat een trainingsprogramma, waarin naast diepgaande theoretische kennisoverdracht ook plaats wordt ingeruimd voor praktijktrainingen.

Na voltooiing van het programma is men in staat een groot aantal orthodontische afwijkingen bij zowel kinderen als volwassenen effectief te diagnosticeren en met succes te behandelen. Tijdens de workshops wordt gewerkt met uitneembare en vaste apparatuur.

De complete cursus bestaat uit 12 x 4 dagen verdeeld over een periode van 1,5 tot 2 jaar.

Inbegrepen in de kosten voor de cursus is een door POS ontwikkelde software. Deze software wordt tijdens de cursus gebruikt, maar zal voor u ook daarna een waardevol programma zijn bij de behandeling van uw patiënten.



Gratis introductie seminar!

Als u onze cursisten heeft gesproken, dan heeft u ongetwijfeld gehoord over de hoge kwaliteit van onze seminars. U bent welkom om dit zelf te ervaren op het **GRATIS** seminar dat wij geven op zaterdag 22 maart 2013 in Amstelveen. U kunt zich hiervoor opgeven bij:

Progressive Holland Inc.
Tel: 020 647 22 72

Kosten
€ 1.475,00 per seminar inclusief lunch

Cursuslocatie
Amstelveen

Tel. informatie
020 647 22 72

Fax
020 640 14 77

e-mail
posortho@xs4all.nl

Progressive Orthodontic Seminars
Jupiter 129
1188 EE
Amstelveen
www.posortho.com



Donald B. McGann DDS

De vooraanstaande Amerikaanse tandarts en zijn ervaren medewerkers zetten zich wereldwijd in voor de Progressive Orthodontic Seminars. In korte tijd ontdekten ruim 400 Nederlandse tandartsen de nieuwe en vooral succesvolle methodes van Donald B. McGann.

> *vervolg van pagina 4*

het spoelen met het antibacteriële middel chloorhexidine opgenomen, maar dat raad ik pas aan als fluoride onvoldoende bescherming biedt. Het voorkomen van blootliggende wortels is de beste preventie.

Als ouderen een verhoogde cariëactiviteit vertonen, is het raadzaam een speekselsecretietest af te nemen. Dit gebeurt nog te weinig. Door gebruik van antidepressiva en medicijnen tegen hoge bloeddruk krijgen ouderen soms een veranderde speekselsecretie, waardoor er een hoger risico op cariës ontstaat. Als dit het geval is, kan de medicatie worden aangepast of kunnen we proberen de speekselproductie te stimuleren met kauwgom.

Hoe kan gecontroleerd worden of de preventiebehandeling succes heeft?

Scoremethoden zoals de Ekstrand- of de ICDAS-methode geven aan in welk stadium een laesie zich bevindt. Het doel van een preventieve behandeling is zorgen dat de scores niet verslechteren en indien mogelijk verbeteren.

De tandarts kan met de patiënt, op basis van de cariërisicofactoren, een interval afspreken voor de controleafspraken. Elke keer als de patiënt terugkomt voor onderzoek beoordeelt de tandarts de aanwezige cariërisicofactoren en de cariëactiviteit. In combinatie met de laesiescore en het vergelijken van de lichtopnamen (monito-

“Fluoride is het eerste middel van keuze in de cariëpreventie”

ren) kan hij nagaan of de preventie effect heeft. Deze manier van werken is motiverend voor de patiënt.

Het Nexø-experiment naar preventiebehandeling bij kinderen had als doel het behouden van een gezonde dentitie met zo min mogelijk kosten. Bij de kinderen waren de eerste en tweede blijvende molaren in doorbraakfase. De preventie bestond uit een combinatie van voorlichting, training in plaque verwijderen en het terugkomen voor controleafspraken. Bij elke patiënt werd een risicoana-

lyse gemaakt voor de individuele terugkomtermijn, gebaseerd op de coöperatie van ouder en kind, de cariëprogressie en het doorbraakstadium van de molaren. Uit het experiment bleek dat de preventieve behandeling ervoor zorgde dat de gebitsgezondheid op het eiland beter werd dan in de rest van Denemarken. De kritiek was dat het experiment op een eiland plaatsvond onder een laag opgeleide bevolking met hoge saamhorigheid. Op dit moment doen we een soortgelijk experiment in Den Bosch en dat heeft tot nu toe ook tot een cariëreductie van 30% geleid.

Welke rol zou de politiek kunnen spelen in het verbeteren van mondzorgpreventie?

Er moet een code voor vroegdiagnostiek komen, zodat er ook een financiële motivatie voor tandartsen is om cariës vroegtijdig op te sporen.

Daarnaast is het belangrijk dat preventie meer in de aandacht komt te staan bij het grote publiek, hoewel niets zo moeilijk is als gedragsverandering. Tot in de jaren negentig nam de cariëprevalentie geleidelijk af door fluoridegebruik, maar de laatste jaren lijkt het erop dat jongeren weer meer cariës krijgen. Mensen gebruiken nog steeds fluoride, maar hun frequentie van suikergebruik is hoger dan vroeger. Men denkt dat cariës beheersbaar is geworden door fluoride en laat daarom de teugels op andere vlakken (bijvoorbeeld voedingsgewoonten) vieren.

Wie vormen de cariërisicogroepen?

80% van de cariës in Nederland komt voor bij 20% van de bevolking. Mensen met een lagere sociaaleconomische status hebben meer kans op het ontwikkelen van cariës. Zij poetsen slechter, hebben minder gezonde voedingsgewoonten, roken meer en gebruiken meer alcohol. Dit is niet bevorderlijk voor het gebit. Daarnaast is deze groep moeilijker te motiveren om de mondhygiëne te verbeteren.

“Bij NRC blijft de verantwoordelijkheid bij kind en ouder”

Het is lastig om kennis en kunde aan hen over te dragen, soms vanwege een taalbarrière.

Er is de laatste jaren een hevige discussie over de niet-restauratieve caviteitsbehandeling (NRC). Welke positie neemt u in ten opzichte van NRC?

Ik ben een groot voorstander van NRC bij melkgebitten, indien mogelijk. Het is een causale therapie waarin communicatie, opvoedkunde en angstbeperking centraal staan.

Vroeger was de heersende gedachte dat als er bacteriën in de dentine waren gekomen, een restauratieve ingreep vereist was. Nu weten we dat het cariësproces stopt als de plaque over de laesie verwijderd wordt. Als een kind een caviteit in het melkgebijt heeft, kan de tandarts de



laesie toegankelijk maken zodat het kind of de verzorger de laesie goed schoon kan houden. Op die manier ontwikkelt die zich niet verder. Het mooie van NRC is dat het patiëntvriendelijk is en dat de verantwoordelijkheid voor de mondzorg bij ouder en kind blijft liggen. Hoewel NRC is opgenomen in de meest recente Richtlijn Mondzorg voor jeugdigen, merk ik bij lezingen vaak nog dat tandartsen er weinig van af weten en het nauwelijks toepassen.

Tegenstanders van NRC voeren aan dat de methode niet wetenschappelijk bewezen is en alleen werkt bij gemotiveerde ouders en kinderen...

NRC is inderdaad niet wetenschappelijk bewezen, maar uit meerdere onderzoeken blijkt dat de methode wel degelijk werkt. Op dit moment loopt een gerandomi-

De laatste jaren is 'minimaal invasief' in de tandheelkunde een vaak gebruikte term, een modewoord zelfs. Streven de tandartsen in Nederland dit ideaal ook daadwerkelijk na?

Zeker. Nederland is na de Scandinavische landen koploper in minimaal invasieve tandheelkunde. Door de toepassing van adhesieve tandheelkunde hoeft minder gezond weefsel te worden opgeofferd.

Ook passen tandartsen regelmatig minimaal invasieve technieken als de Hall-techniek en de indirecte pulpaoverkapping toe. Bij beide behandelingen wordt geïnfecteerde dentine op zijn plaats gelaten. De Hall-methode, waarbij over de hele caviteit in een melkgebijt een kroon wordt geplaatst, heeft zelfs een hoger succespercentage dan de traditionele restauratie. De indirecte pulpaoverkapping is in 90% van de gevallen succesvol.

Toch heeft een aanzienlijk aantal mondzorgprofessionals moeite met deze methoden, omdat het tegen hun gevoel indruist om geïnfecteerde dentine te laten zitten. Er is echter wetenschappelijk aangetoond dat als dit wordt afgesloten, zoals bij de Hall-techniek en de indirecte pulpaoverkapping, het aantal vitale bacteriën drastisch vermindert en dat nog aanwezige bacteriën een slapend bestaan leiden door gebrek aan voeding.

Hoe ziet u de toekomst van de cariologie?

In het nieuwe denken staat vroegdiagnostiek en preventie centraal. Ik ben eind jaren zeventig afgestudeerd en als ik in de tussentijd niets had bijgeleerd, zou ik nagevoegd volledig restauratief werken, zonder dat er veel diagnostiek aan te pas kwam. Essentieel is dat preventie niet wil zeggen dat je niets doet, maar dat het ook een vorm van behandelen is. Ik hoop dat in de toekomst alle mondzorgprofessionals op precaviteitniveau naar cariës kijken. ■

Dental Global Innovative



NTI-Kahla GmbH is a leading global manufacturer of rotating instruments for dentists and dental laboratories.

We are looking for sales agents for our expansion in the Netherlands. Please contact:

Michael Dontschew
Area Sales Manager
Tel.: +49(0)36424-573-28
email: michael.dontschew@nti.de

NTI-Kahla GmbH • Rotary Dental Instruments
Im Camisch 3 • 07768 Kahla/Germany • www.nti.de

Zojuist verschenen:
AccreDidact-eLearning
Niet-restauratieve caviteitsbehandeling
www.accredidact.nl

ACTA Dental Education is het nascholingsinstituut van het Academisch Centrum voor Tandheelkunde van de Vrije Universiteit Amsterdam. Het organiseert cursussen, van PACT-cursussen tot symposia, van Quality Practice thema's tot het tandtijdschrift, u vindt het bij ACTA Dental Education. Kijk op onze website voor meer informatie over onze producten en diensten.

ACTA
Dental Education by

ADHESIEVE TANDHEELKUNDE A

cursusleiding en docent:	Hein de Kloet (tandarts)
docent:	dr. Hans van Pelt (tandarts)
datum:	vrijdag 12 en zaterdag 13 oktober 2012
locatie:	Hotel Wolfheze, Wolfhezerweg 17, 6874 AA Wolfheze, tel. 026 - 33 37 852
tijdsduur:	2 dagen
cursusprijs:	€ 1.100,- (inclusief overnachting)
doelgroep:	tandartsen met een algemene praktijk
max. aantal deelnemers:	24

*De 65ste keer
dat deze cursus
plaatsvindt,
maar tevens ook de
laatste keer!*

KRT 12
+ 4 Q-UNTEN

NIEUW



Deze cursus vindt plaats in een heerlijk luxe hotel met tennisbanen, zwembad, sauna en golfmogelijkheden. De ultieme combinatie van nascholing en ontspanning!

Het accent van de cursus ligt op de klinische toepassing van adhesieve technieken met behulp van composiet, porselein en metaal.

De volgende onderwerpen komen aan de orde:

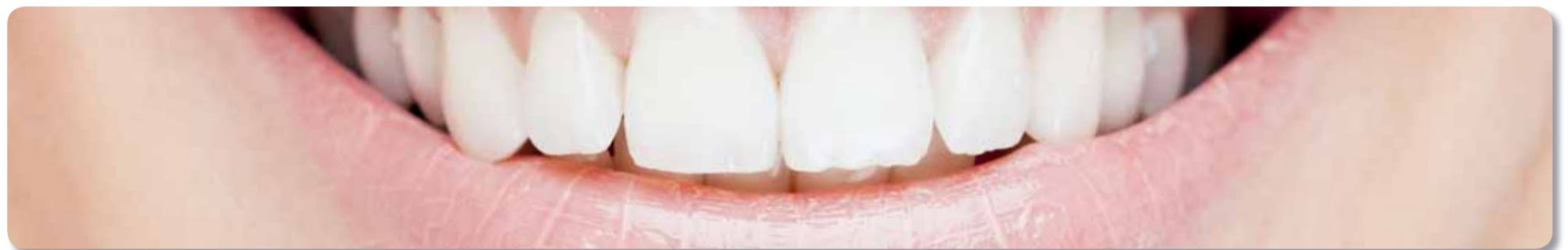- materiaalkeuze en productinformatie;
- hechting aan glazuur, dentine; porselein en metaal;
- polymerisatie en omgaan met krimp;
- procedure klasse I, II, III, IV, V en amalgaamvervanging;
- esthetische uitgangspunten en cosmetische tandheelkunde met composiet;
- porseleinen facings en tandkleurige inlays en onlays;
- adhesieve prothetiek (incl. 'etched retainers');

- autologe en composietbruggen;
- behandelplanning volgens het dynamisch restauratieconcept en occlusieopbouw met composiet;
- onderhoud en reparaties, air abrasie en zandstralen.

Leerdoelen:

- een weloverwogen keuze maken uit de beschikbare hechtsystemen en restauratiematerialen; toegespitst op zijn eigen werkwijze en het indicatiegebied;

- onzichtbare en lekvrije composietrestauraties (anterior en posterior) vervaardigen en beslissen wanneer een adhesief porseleinen restauratie de beste oplossing is;
- keramische restauraties prepareren, afdrukken en adhesief bevestigen;
- etsbruggen van composiet en adhesiefbruggen van metaal-porselein en vezelversterkte composiet prepareren, af drukken en adhesief bevestigen.



MASTERCLASS ONDERNEMERSCHAP IN DE TANDHEELKUNDIGE PRAKTIJK

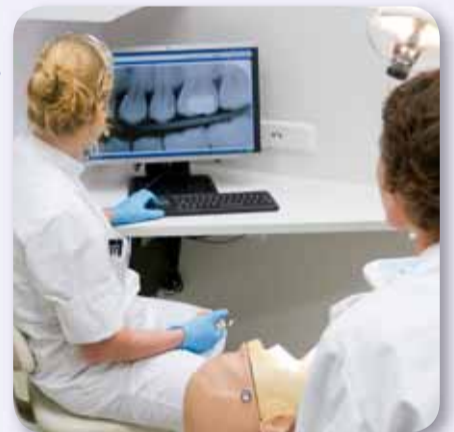- HAAL MEER UIT JEZELF, JE WERK EN JE PRAKTIJK -

cursusleiding en docent:	Ward van Dijk (tandarts-ondernemer) **
docenten:	Marc Lammers (ex-coach Nederlands dames hockeyteam) **, drs. Jos Burgers RM (management-trainer en bestsellerauteur) **, mr. Bart Admiraal (tandarts-jurist) **, Henk Kraaijenhof (coach topatleten) **, drs. Rob Barnasconi (voorzitter NMT) ** en/of mr. Alexander Tolmeijer (vice-voorzitter/penningmeester NMT) ** en daarnaast gastdocenten vanuit management en het financieel-economische werkveld.
data:	5 modules van 2 dagen met overnachting, gevolgd door een terugkomdag aanvang vrijdagmiddag 14 uur tot zaterdag 17 uur, vrijdag 18 en zaterdag 19 januari 2013, vrijdag 8 en zaterdag 9 februari 2013, vrijdag 15 en zaterdag 16 maart 2013, vrijdag 12 en zaterdag 13 april 2013 (Londen) vrijdag 17 en zaterdag 18 mei 2013
locatie:	Kasteel De Hooge Vuursche, Baarn (4 modules en terugkomdag). Module 4 vindt plaats in Londen.
cursusprijs:	€ 8.450,- (inclusief diners en overnachtingen Kasteel Hooge Vuursche; diners, vlucht en overnachting in Londen)
doelgroep:	tandartsen
max. aantal deelnemers:	18

** niet werkzaam bij ACTA

KRT 60
+ 20 Q-PUNTEN

NIEUW



Wilt u professionaliseren, pas op de plaats maken en kijken of u op de goede weg bent met uw praktijk en met uw werkwijze? Wilt u uw praktijk (laten) doorlichten, en uw gemaakte managementkeuzes? Wilt u inspiratie en werkplezier optimaliseren, een stap maken in management, ondernemerschap, werkgeverschap, vakmanschap, leiderschap? Dan is de masterclass Ondernemerschap in de Tandheelkundige Praktijk geschikt voor u. De masterclass biedt aandacht voor professioneel handelen, praktijkmanagement en praktijkhandelings.

Inhoud:

- Visie, missie, strategie, persoonlijke ontwikkeling;
- Ethiek, wetgeving, richtlijnen en protocollen;
- Management en leiderschap in de tandartspraktijk, verandermanagement, marketing, social media;
- Communicatie, personeelsbeleid, risk management, 'regelen of verzekeren', patiënt of klant?;
- Financiële principes, balans/ winst en verlies, jaarrekening, cashflow, fiscale afwegingen, reserveringen, afschrijven, investeren, leasen, budgetteren etc.
- Inkoop, agenda, stoelbezetting en andere organisatiemiddelen;

Vooraf maar ook tijdens de masterclass zullen de deelnemers hun eigen gegevens inbrengen en geanonimiseerd gebruiken als benchmark. Denk bijvoorbeeld aan jaarstukken, richtlijnen, protocollen en patiënten-enquête.

Deze masterclass is zowel geschikt voor tandartsen in loondienst als voor praktijkhouders. Ook wanneer u een praktijk wilt overnemen of starten dan heeft u profijt van het volgen van deze masterclass.

Na afloop van de masterclass is er mogelijkheid om uw praktijk door te laten lichten (dit is niet bij de cursusprijs inbegrepen; prijs op aanvraag en afhankelijk van uw behoeften).

Leerdoelen:

- de eigen praktijk en het eigen handelen doorlichten op kritische succesfactoren, een verbeterplan opstellen en uitvoeren;
- de verschillende aspecten van praktijkmanagement en verandermanagement (onder)kennen en inzetten.

Na de masterclass:

Bent u in staat om managementbegrippen zoals risk management, leiderschap, marketing en verandermanagement toe te passen op uw eigen praktijk(voering) en hier sturing in aan te brengen.

Extractie - de eerste stap op weg naar een implantaat

TEKST EN FOTO'S:

R.J. (RONNIE) GOENÉ,
J.A. (JACQUES) BAART

Soms moet een tand of kies worden geëxtraheerd. Meer dan in het verleden denken we tegenwoordig aan de vervanging door een implantaatgedragen kroon en is vormbehoud van de harde en zachte kaakweefsels van belang.

DE EXTRACTIE EN WAT ERAAN VOORAFGING

De werkzaamheden van de tandarts zijn gericht op behoud van het gebit, van elk gebitselement op zichzelf. Dat brengt met zich mee dat kosten noch moeite worden gespaard om een tand of kies te behouden. Met het oog op onverhoopt verlies van een dergelijk element en vervanging door een implantaatgedragen kroon is alles op alles zetten voor het behoud van een tand of kies soms ongewenst. Bij caries profunda hoort een uitgebreide restauratie en soms een endodontische behandeling van de avitale pulpa. Als deze behandeling later toch weer klachten geeft in de vorm van parodontitis apicalis, ligt endodontische herbehandeling voor de hand, zo nodig door een endodontoloog. Mocht de kies daarna toch weer omspelen, dan wordt de kaakchirurg mogelijk gevraagd een apexresectie uit te voeren, eventueel met retrograde vullingen. Heeft dit onvoldoende geholpen en zijn er toch weer pijnklachten en ontstekingsver-

schijnselen, dan wordt besloten tot extractie van de kies.

Tijdens de extractiepoging van de kies breken wellicht de wortels af. Deze worden dan bij de kaakchirurg verwijderd door bot rond de afgebroken wortels weg te boren. Uiteindelijk ontstaat na genezing een situatie waarin niet zonder meer een implantaat kan worden aangebracht. Verstandiger is in deze gevallen bijtijds te kiezen voor atraumatische verwijdering van de tand of kies en niet eindeloos, en met veel kosten, door te modderen.

Bij het streven naar een atraumatische extractie speelt de inschatting of deze tand of kies zonder problemen kan worden geëxtraheerd, een belangrijke rol. Is de inschatting foutief en breekt de kies ongelukkig af tijdens een extractiepoging, dan is dat voor patiënt en tandarts een teleurstelling. Belangrijker nog is dat de wortels chirurgisch moeten worden verwijderd, wat leidt tot nodeloos botverlies.

In veel gevallen van verwijderen van zeer verzwakte, uitgebreid gerestaureerde, deels afgebroken en endodontisch behandelde boven- en ondermolaren, is het mogelijk deze intra-alveolair te verwijderen. Dat wil zeggen dat verwijdering van het hele element mogelijk is zonder bot te verwijderen en ook zonder het muco-periost af te schuiven. Daartoe wordt na verdoving de kroon met een fissuurboor verwijderd van de wortels. Daarna wordt, weer

met een fissuurboor, een groeve gemaakt om in de bovenkaak palatinaal van buccaal en in de onderkaak mesiaal van distaal te scheiden. Het is belangrijk hierbij te streven naar gelijke volumina aan weerszijden van de splitsing. In de bovenkaak moet men tevens voorkomen door de trifurcatie te boren, in verband met de kans op een antrumperforatie. Met een rechte hevel worden nu de wortels gesplitst en stuk voor stuk verwijderd. In de bovenkaak eerst de palatinale wortel, dan de mesiale en distale wortel, de disto-buccale wortel en tot slot de mesio-buccale wortel. In de onderkaak wordt eerst de distale wortel verwijderd en vervolgens (van mesiaal) de mesiale wortel. De buccale cortex wordt intact gelaten en hierop wordt ook niet gesteund met een vlaghevel (figuur 1 t/m 6).

NA EEN EXTRACTIE

Na een extractie volgt een hele cascade aan biologische gebeurtenissen, die begint met de vorming van een bloedstolsel in de extractie alveole en eindigt met nieuw bot en mucosa daarover-

heen. De vorming van bot in de extractie alveole gaat echter gepaard met een verlies van bot, vooral aan buccale zijde.¹ De processus alveolaris bestaat immers bij de gratie van een gebitselement en ontwikkelt zich tijdens de eruptie van dat element. Het is een tandafhankelijke structuur die bij het verwijderen van het element zijn functie verliest en atrofieert. Aangezien de weke delen daaroverheen in hoge mate de architectuur volgen van het onderliggende bot, kan dit ook ongewenste morfologische consequenties hebben.

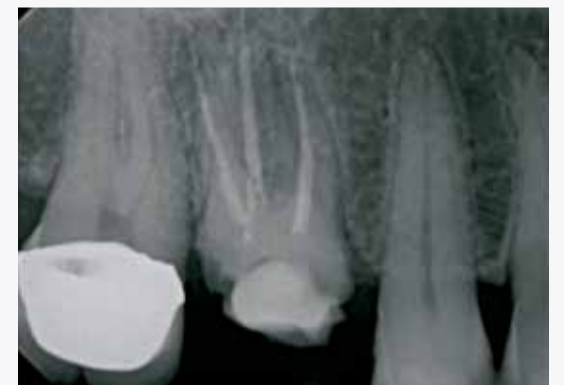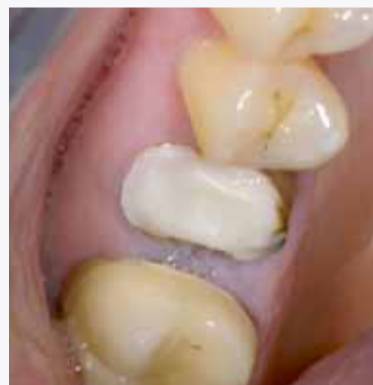Het nettoresultaat van dit genezingsproces aan de ene kant en remodeleringsproces aan de andere kant resulteert in een gemiddeld verlies in hoogte van ruim 1 mm en in de breedte van gemiddeld 6 mm, hetgeen neerkomt op een reductie van zo'n 50% van de oorspronkelijke breedte. Hiervan ontstaat tweederde in de eerste drie maanden na extractie, veel meer buccaal dan linguaal.²

Dierexperimentele en klinische studies hebben inmiddels de fundamentele processen in de extractie alveole ontrafeld.³

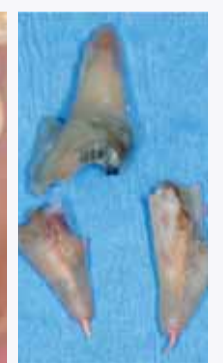
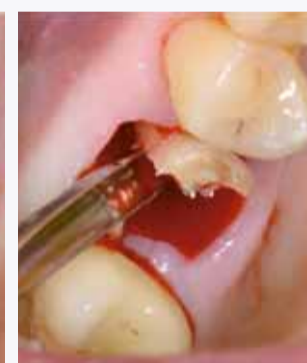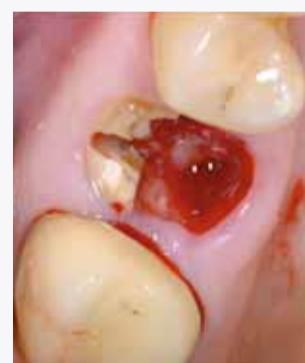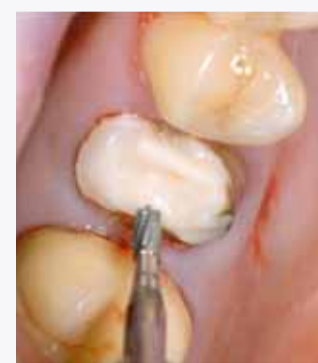Het zogenaamde 'bundle bone' speelt hierin een wezenlijke rol. Bundle bone is de 'binnenbekleding' van een extractie alveole waarin de vezels van het parodontale ligament insereren. Bij de mens heeft het bundle bone een dikte van gemiddeld 0,3 mm. Samen met het wortelcement en het parodontale ligament vormt bundle bone een functionele eenheid: extractie van een element impliceert verlies van het wortelcement, het parodontale ligament en dus van het bundle bone.

Uit recent onderzoek bij 250 proefpersonen kon met behulp van cone beam CT-scans worden vastgesteld dat de dikte van de buccale lamel in het bovenfront 0,3-1,0 mm bedraagt.⁴ Afhankelijk van de dikte van de buccale lamel zal deze dus in meerdere of mindere mate alleen uit bundle bone bestaan en verdwijnen, met alle mogelijke esthetische gevolgen van dien.

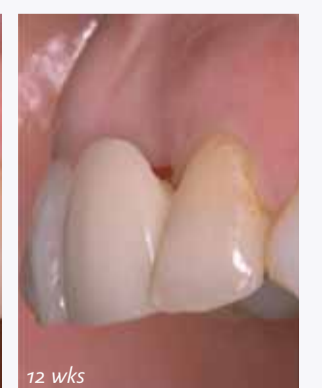
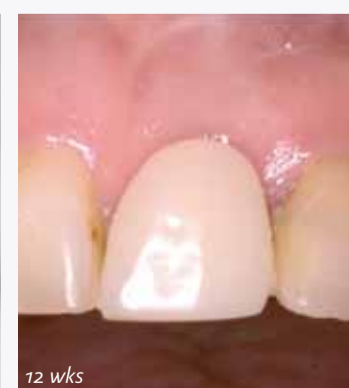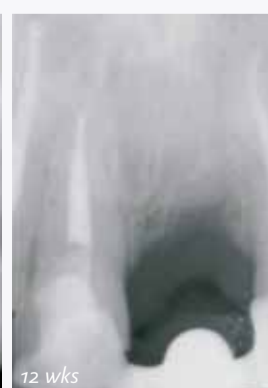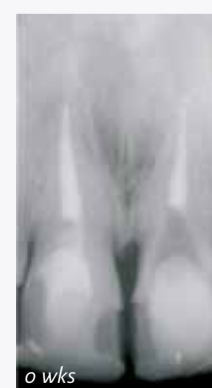Extraheren en laten genezen - met de toekomstige vervanging door een implantaat en kroon in het achterhoofd - impliceert dat in een later stadium bot zal moeten worden gereconstrueerd met



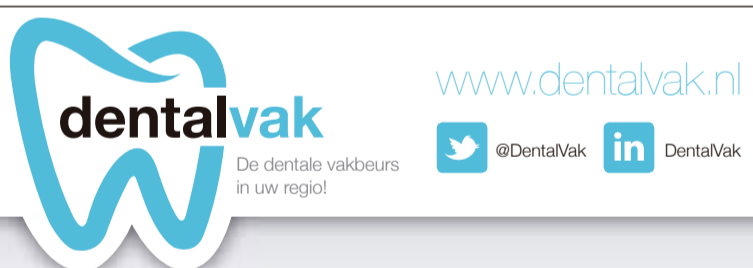Figuur 1 en 2: Te extraheren eerste molaar bovenkaak.



Figuur 3 t/m 6: Atraumatische extractie eerste molaar bovenkaak.



Figuur 7 t/m 10: Esthetisch storende vormverandering twaalf weken na extractie.



DentalVak zal in 2012 een viertal regionale vakbeurzen organiseren. Het doel is een kleinschalig, kwalitatief evenement te organiseren voor zowel de tandheelkundige verzorger als de exposant.

Op deze vakbeurzen vindt u 6 zalen. In 5 zalen zullen lezingen gegeven worden door 5 onafhankelijke sprekers. Elke spreker zal zijn lezing 3 keer herhalen. Voor deze lezingen is Q-keurmerk accreditatie en KRT-punten aangevraagd. De zesde zaal is gereserveerd voor lezingen en/of workshops vanuit de exposanten. Het maximaal aantal deelnemers per lezing is 40 en de starttijden van de verschillende zalen zullen verspringen zodat tussen de lezingen door ruim voldoende tijd is voor de deelnemers om de exposanten te bezoeken.

Tijdens de vakbeurzen zullen er lezingen worden gegeven door de volgende 5 onafhankelijke sprekers:



Henk Alting
Onderwerp:
Composit



Kasper Veenstra
Onderwerp:
Endodontie



Gert Stel
Onderwerp:
Kindertandheelkunde



Erik Ranzijn
Onderwerp:
Praktijk management



Lodewijk van Zwol
Onderwerp:
Implantologie

Wilt u meer weten over data/locaties en de inhoud van de lezingen kijk dan op www.dentalvak.nl

autoloog bot, een botsubstituut of een combinatie van beide, gelijktijdig met of voorafgaand aan het plaatsen van het implantaat, zeker in de esthetische zone (figuur 7 t/m 10). Door direct aansluitend aan de extractie de alveole uit te vullen met een botsubstituut, kan een extra invasieve, reconstructieve procedure worden voorkomen.

RIDGE PRESERVATION

In het verleden zijn verschillende technieken en verschillende vulmaterialen beschreven zowel in dierexperimenten als bij mensen: met autoloog of gedemineraliseerd humaan bot (= homolog bot), gedeproteïniseerd koeienbot (heteroloog bot) of allerlei alloplastische materialen zoals bioglass en groeihormonen (BMP's). Ten onrechte werd deze procedure tot voor kort 'socket preservation' genoemd.

De juiste terminologie is ridge preservation: door de socket uit te vullen behoud je de 'ridge'.

ONDERZOEK

Zowel uit dierexperimenteel als recent klinisch onderzoek komt duidelijk naar voren dat het driedimensionale volume van de processus alveolaris goed kan worden behouden als de alveole direct na de extractie wordt opgevuld^{5,6} met een gedeproteïniseerd osteoconductief materiaal in een 10% collageenmatrix (Bio-Oss Collagen®). Humane biopten genomen direct voorafgaand aan de implantatieprocedure laten zien dat de (nog) niet geresorbeerde partikels ingebed zitten in nieuw gevormd bot. Het gemiddeld volumepercentage residu is 24,5% en daarmee aanzienlijk lager dan wat als limiet wordt beschouwd om te kunnen implanteren (40%).⁷ Ook is inmiddels aangetoond dat door het toepassen van deze techniek de weke delen beter worden ondersteund, hetgeen zeker in de esthetische zone van groot belang kan zijn.⁸

Systematische analyse van de literatuur schetst het beeld dat in die situaties waarin na een extractie geen preserverende maatregelen werden genomen, de noodzaak van botaugmentatie op het moment van implanteren met een factor 10 toeneemt.⁹

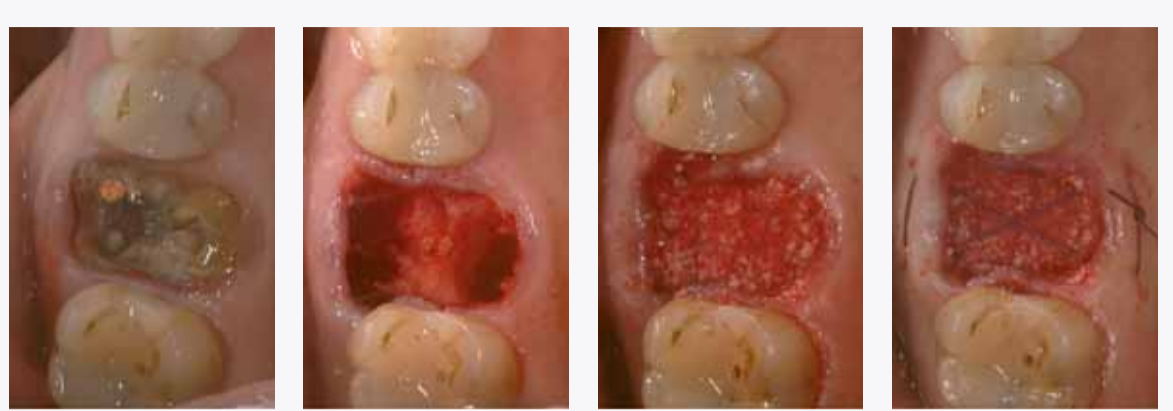DE PRAKTIJK

Iedere tandarts kan een tand of kies trekken. De kunst is dit zo

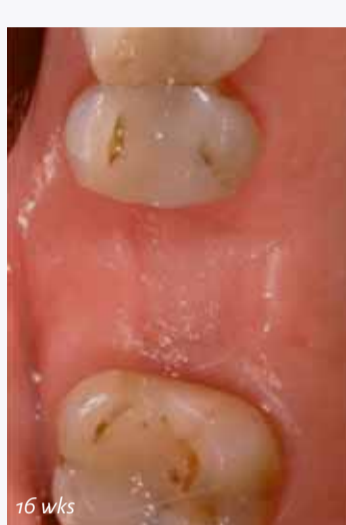minimaal traumatisch mogelijk te doen en te anticiperen op de toekomstige vervanging. De techniek is eenvoudig. Het blokje Bio-Oss Collagen® wordt bevochtigd met fysiologisch zout. Vervolgens kan het blokje in kleine stukjes worden geknipt of gesneden en in de alveole worden gebracht. Het is uitermate gebruiksvriendelijk. Op een simpele manier kan vormverlies worden gecompenseerd en kunnen een botopbouw in de esthetische zone of een sinusbodemelevatie postcanien in de bovenkaak en de daarmee op een later tijdstip samenhangende kosten worden voorkomen (figuur 11 t/m 20). Ridge preservation is niet iets voor een specialist, maar kan juist een plaats krijgen in de algemene praktijk. ■

REFERENTIES

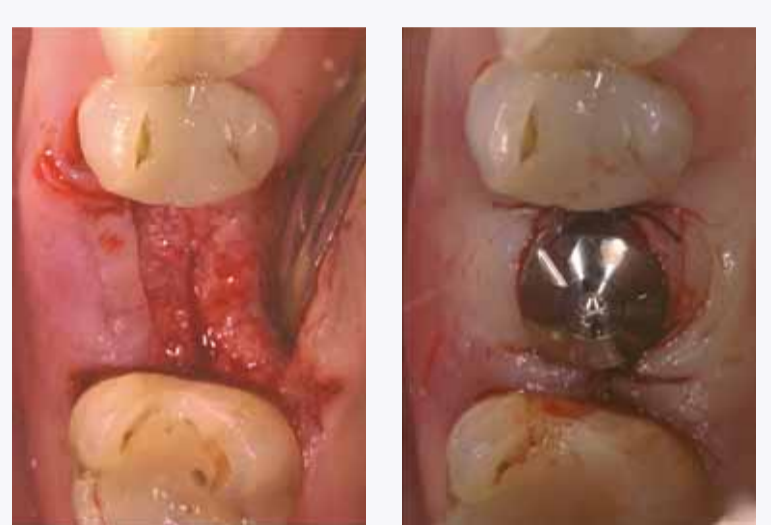- 1 Cardaropoli G, et al. Dynamics of Bone Tissue Formation in Tooth Extraction Sites. An Experimental Study in Dogs. J Clin Periodontol, 2003.
- 2 Schropp L, et al. Bone Healing and Soft Tissue Contour Changes Following Single-Tooth Extraction: A Clinical and Radiographical 12 month Prospective Study. IJPRD, 2003.
- 3 Araújo M, et al. Dimensional ridge alterations following tooth extraction: An experimental study in the dog. J Clin Periodontol, 2005.
- 4 Januario A, et al. Dimension of the facial bone wall in the anterior maxilla: a cone-beam computed tomography study Clin Oral Impl Res. 2010
- 5 Araújo M, Lindhe J. Ridge preservation with the use of Bio-Oss collagen®: a 6-month study in the dog, Clin Oral Impl Res 2009.
- 6 Cardaropoli D, Cardaropoli G. Preservation of the Postextraction Alveolar Ridge: a Clinical and Histologic Study. Int J Perio Res Dent, 2008.
- 7 Carmagnola D, et al. Healing of human extraction sockets filled with Bio-Oss. Clin Oral Impl Res, 2003.
- 8 Nevins M, et al. A study of the fate of the buccal wall of extraction sockets of teeth with prominent roots. Int J Perio Res Dent, 2006.
- 9 Weng D, et al. Are socket and ridge preservation techniques at the day of tooth extraction efficient in maintaining the tissues of the alveolar ridge? Eur J Oral Implantol, 2011.



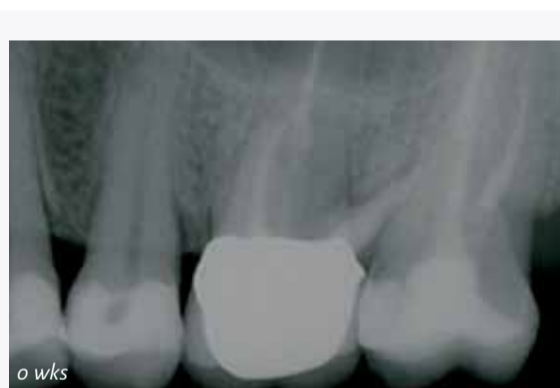Figuur 11 t/m 14: Atraumatische extractie en ridge preservation, kruishechting.



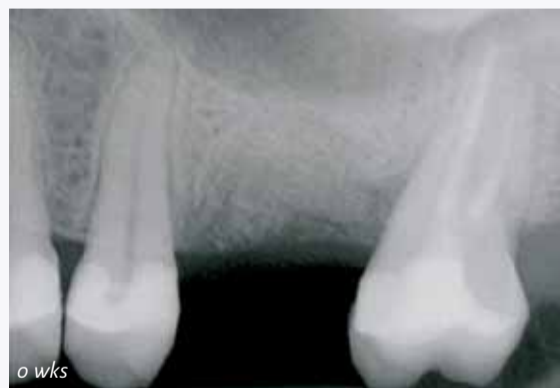16 wks
Figuur 15: Processus na 16 weken.



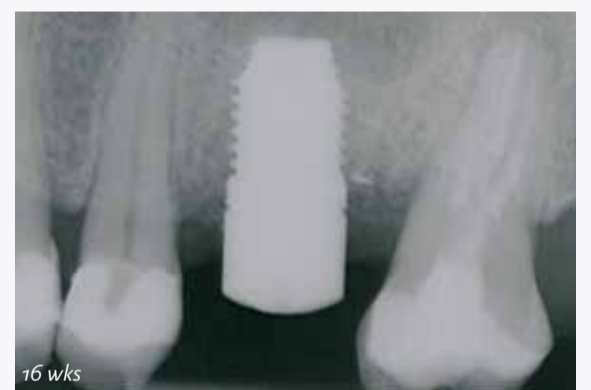Figuur 16 en 17: Plaatsen implantaat.



0 wks
Figuur 18: Röntgenfoto voor extractie.



0 wks
Figuur 19: Röntgenfoto direct na extractie en uitvullen met botsubstituut.



16 wks
Figuur 20: Röntgenfoto direct na implantatie.

**TANDARTS/
TANDHEELKUNDIG
ONDERZOEKER**



TNO innovation for life

WERKENBIJTNO.NL

Ligt jouw passie in de opzet, uitvoering en analyse van tandheelkundig gerelateerd onderzoek? Dan ben jij wellicht de parttime collega die wij zoeken!

Binnen TNO is behoefte aan een ervaren (3-10 jaar) tandarts/tandheelkundig onderzoeker die een rol kan spelen bij het signaleren van en inspelen op actuele vraagstukken binnen de tandheelkunde. Wij zorgen dat innovaties maximaal renderen binnen bedrijfsleven, overheid en het dagelijks leven. Wat doe jij?