

# DENTAL TRIBUNE

The World's Dental Newspaper • Russian Edition

РОССИЯ

Сентябрь, 2016

№3-4, Том 15

## Новости

### 40-й Московский международный стоматологический форум и выставка «Дентал-Экспо 2016»

С 26 по 29 сентября в Крокус Экспо пройдет 40-й Московский международный стоматологический форум и выставка «Дентал-Экспо 2016». Будучи одной из крупнейших в Европе, выставка предоставляет возможность ознакомиться с наиболее полным ассортиментом оснащения для стоматологов и зубных техников. Огромный выбор продукции производителей десятков стран, все последние тенденции и новинки ждут российских стоматологов на «Дентал-Экспо 2016»!



Главное достоинство «Дентал-Экспо 2016» – экспозиция сопровождается самой масштабной в стране образовательной программой, большинство мероприятий бесплатны для посетителей выставки. Для обеспечения качества медицинской помощи врач должен постоянно совершенствоваться. Он обязан быть в курсе новейших достижений медицинской науки и поддерживать свой уровень знаний и навыков. В рамках форума часть мероприятий аккредитована по стандарту НМО с присвоением кредитов.

Ждем Вас на «Дентал-Экспо 2016».  
Подробная информация на сайте [www.dental-expo.com](http://www.dental-expo.com)

### Компании Carl Zeiss и Henry Schein заключают соглашение

#### Dental Tribune International

МЕЛВИЛЛ, Нью-Йорк, США/ЙЕНА, Германия. Компания Carl Zeiss Meditec и Henry Schein объявили о создании на территории США партнерства для распространения микроскопов и луп Carl Zeiss. Соглашение двух компаний облегчит стоматологам США доступ к оборудованию.

Соглашение касается линейки стоматологических микроскопов Carl Zeiss, OPMI pico и OPMI PROergo и луп Eye-Mag. С 1 июля компания Henry Schein становится эксклюзивным дистрибутором этих товаров.

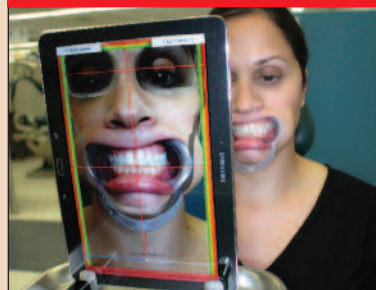

Микроскоп OPMI PROergo компании Carl Zeiss. (Снимок предоставлен Business Wire)

Благодаря этому партнерству стоматологи получают доступ к микроскопам, обеспечивающим исключительную визуализацию. Эргономичная конструкция микроскопов Carl Zeiss способствует комфорту работы. Микроскоп приводится в оптимальное положение, что предотвращает проблемы со спиной. Компания Carl Zeiss располагает филиалами во Франции, Испании, Северной Америке и Японии. Дистрибуторские соглашения заключены с 40 компаниями и со 100 агентствами.

[www.dental-tribune.com](http://www.dental-tribune.com)

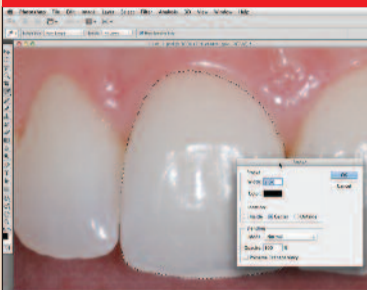
## Клиническая практика



**Установка моделей в артикулятор с помощью приложения MaxAlign: клинические аспекты**  
Значимость регистрации данных о пациенте невозможно переоценить. Карта пациента – не только юридический документ, но и информация, способствующая постановке диагноза и планированию лечения, а также общению с пациентом и взаимодействию с лабораторией.

стр. 2

## Эстетическая стоматология

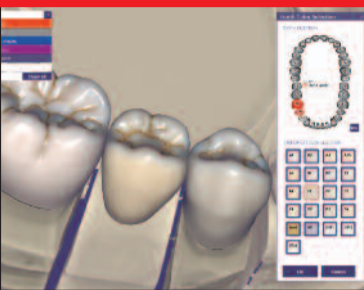

### Анализ улыбки и ее моделирование с помощью программы Photoshop

Эстетику лица и зубов можно оценивать тремя разными способами. Традиционным методом является изучение макроэлементов, т.е. оценка соотношения лица, губ, десен и зубов; важно, чтобы пропорции этих элементов воспринимались как эстетичные.

стр. 8

## Современные технологии

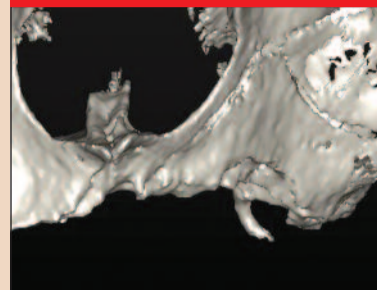


### Программа Exocad DentalCAD нового поколения

Компания Exocad из немецкого Дармштадта придерживается принципа последовательной интеграции и непрерывного повышения качества своей продукции. Именно поэтому наша программа для моделирования Exocad DentalCAD постоянно совершенствуется с первого дня своего существования.

стр. 24

## Имплантология



### Атрофия верхней челюсти: реабилитация с помощью индивидуализированной титановой балки, изготовленной по методу CAD/CAM

Сегодня технология CAD/CAM играет все более важную роль в изготовлении ортопедических конструкций с опорой на имплантаты. Цифровые методы дают существенные преимущества с точки зрения точности посадки супраструктуры.

стр. 25

## Значимость бренда и репутации – в жизни и в Интернете

Антонио Пелличиа, Италия



Обычно мы связываем понятие «бренд» с неким уникальным и легко узнаваемым товаром (например, Coca-Cola или BMW). Эти названия вызывают у нас совершенно определенные ассоциации. Корпорации из всех сил стараются повысить значимость своих брендов и ограничить их от неавторизованного использования или незаконного копирования.

Американская маркетинговая ассоциация дает следующее определение бренда: «название, термин, знак, символ, изображение или же комбинация всего перечисленного, предназначенная для идентификации товаров и услуг одного или нескольких производителей/поставщиков и выделения этих товаров и услуг среди товаров и услуг других производителей/поставщиков».

Важно понимать, что бренд создается не для того, чтобы завоевать целевую группу в конкурентной борьбе, а для того, чтобы потенциальные клиенты воспринимали данного производителя или поставщика как единственного, кто способен предоставить необходимое решение. Гля-

дя на современный мир, нетрудно понять, почему сегодня бренды играют гораздо более важную роль, чем когда-либо за последние 100 лет. Бренд – явление скорее психологическое, чем сугубо коммерческое: это обещание, которое компания дает покупателю, а не торговая марка. Бренд живет дольше товара, бренд служит символом качества, надежности, опыта, бренд – это ценность, причем в самом прямом смысле слова: многие компании включают стоимость своих брендов в балансовые отчеты.

Почему? Ответ, в общем-то, лежит на поверхности. Сегодня бренд важен как никогда, а создать его не так просто, как раньше. Чтобы бренд укреплялся и развивался, необходима целая культурная стратегия, но при ее наличии перед компанией открываются поистине безграничные возможности. Что продает компания Chanel? Крем для лица или мечту о красоте? Что продает кондитерская фабрика Perugina? Шоколад «Васио» или эмоции? Что продает автомобильный концерн Ferrari: машину или социальный статус? Что, в конце

концов, продает сеть кофеен Starbucks? Кофе или возможность сделать паузу между работой и домашними хлопотами? Этот список можно продолжать до бесконечности. Именно бренды в наше время становятся залогом и обязательным условием успеха, именно удачные бренды в разы увеличивают стоимость компаний и корпораций.

Если вы все еще сомневаетесь, попробуйте привести другой пример. Доллар – это мировой бренд. По сути, это всего лишь кусочек бумаги, однако эффективное формирование бренда привело к тому, что эта бумажка стала ценностью. Обратите внимание, что при создании данного бренда были задействованы все необходимые инструменты маркетинга и рекламы. Так, на лицевой стороне мы видим имя владельца бренда – Федерального резервного банка США. Здесь же перед нами представительный портрет первого президента страны, Джорджа Вашингтона. Есть и простая инструкция для пользователей: «Настоящая банкнота является законным платежным средством по всем обяза-

тельствам, частным и государственным». Недостаточно убедительно? Пожалуйста! Вот значимый и эмоциональный девиз: «С нами Бог!» Доллар – это самый настоящий мировой бренд. Крайне ценный бренд, и в то же время – всего лишь листок бумаги, который без этого бренда не стоит ровным счетом ничего.

Как уже было сказано, сегодня бренды важны как никогда ранее. Тому есть несколько причин. Во-первых, благодаря Интернету мир стал гораздо меньше, и в этом мире существует множество новых рынков. Кроме того, в таких странах, как Индия, Китай, Бразилия, Россия, Южная Африка, Нигерия, Индонезия и т.д., растет число представителей среднего класса. Эти потребители ориентируются на бренды прежде всего – бренды премиум-класса. Сегодня за брендом должна стоять интересная идея. Лучшие бренды отличаются крайне творческим подходом к рекламе, которая призвана заинтересовать пресыщенного изобилием покупателя и сделать товар желанным. Посмотрите, как компания Chrysler переоориентировалась на активный маркетинг и рекламу. Взгляните на обновленную марку Levi's.

Сильный корпоративный бренд необходим, поскольку он создает положительный имидж и дает потребителю и заинтересованным лицам уверенность в качестве ассортимента и эффективности работы компании.

- Сущность: привлекательная центральная идея, основная движущая.
- Ценности: принципы организации.
- Индивидуальность: черты и качества, выделяющие организацию среди множества других.
- Поведение: действия, связанные с ценностями и индивидуальностью компании.
- Связи: правила внешнего и внутреннего взаимодействия.
- Ценное предложение: ассортимент товаров и услуг, их важные положительные отличия.

Эффективной сегодня является та стратегия, которая учитывает и стимулирует культурные подвижки. Подобная культурная стратегия способна ускорить путь бренда к успеху за счет максимального использования социальных сетей и новых технологий.

→ DT стр. 2



← ДТ стр. 1

Мир изменился: он больше не статичен, мы живем в эпоху постоянных перемен, каждый день возникает что-то новое. Способы формирования бренда в этих условиях я описал в своей новой книге «Uprising». Сегодня создание бренда обходится гораздо дешевле, а с помощью новых инструментов воздействия на потребителей можно добиться его успеха и всемирной известности буквально в считанные дни. Считается, что бренд – это обещание, даваемое потребителям. Другими словами, бренд – это не то, чем считаете его вы, а то, чем считают его ваши клиенты. Хотя эти определения помогают понять идею бренда, современный активный подход к его созданию позволяет придать бренду гораздо большие весомость и значимость. На сегодняшний день формирование корпоративного бренда является наиболее эффективным способом показать потенциальным потребителям сущность вашей компании. Визуально она выражается в логотипе и фирменном стиле организации, вербально – в маркетинговых материалах и рекламных лозунгах. Как было сказано в журнале «Fast Company»: «бренд – это обещанная ценность».

Особенно ярко преимущества брендов проявляются в условиях экономической нестабильности, ведь они живут дольше, чем товары. И даже в такие трудные времена, как сейчас, возникают великие бренды, владельцы которых прекрасно понимают, какие отличные и главное долгосрочные возможности открывает перед ними наличие сильного бренда.

Без бренда нет уникальности. Без уникальности нет долгосрочной прибыльности. Люди изменяют товарам, но верны брендам. В рамках современной стратегии бренд должен нести в себе некую идею, к которой могут потянуться люди. Сегодня бренды вдохновляют миллионы людей объединяться, причем как в поддержку чего-то, так и против чего-то. Товары – вещь одномерная, тогда как бренд похож на матрешку: в нем множество слоев и смыслов, способных привлечь огромное число людей. Бренды могут стать стимулом для активной деятельности. Товары – нет.

- Бренду должны быть свойственны:
- Уникальность: используйте бренд, чтобы выделиться на фоне конкурентов. Для этого необходимо понять свои сильные стороны и оценить целевую аудиторию. Говоря о своей компании, используйте образы и слова, которые будут понятны целевой группе. Бренд должен нести четкое послание.
  - Целевая аудитория: правильный бренд способен помочь закрепить на рынке. Определите свою уникальную нишу и продумайте методы донесения ключевой информации до целевой группы. Ис-

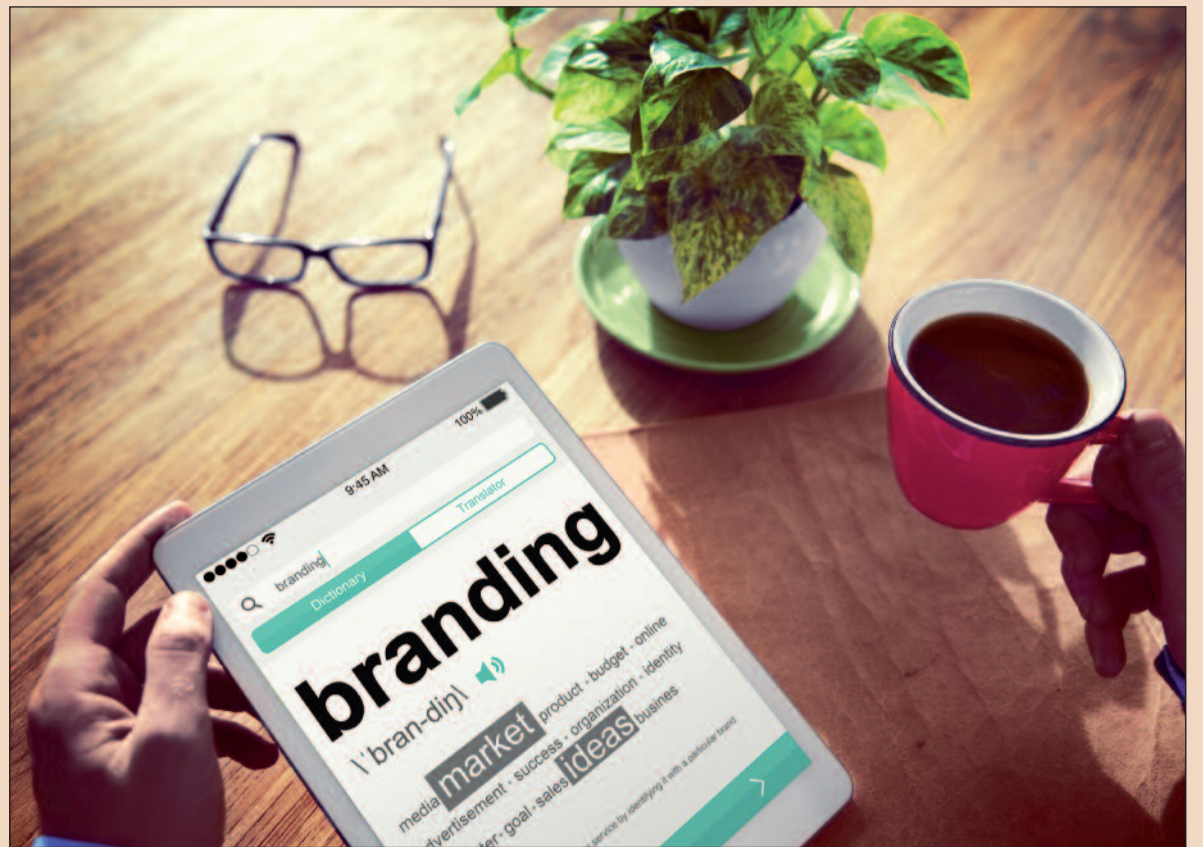пользуйте образы и слова, которые помогут потенциальным потребителям почувствовать в вас «своего». Расскажите им о том, для чего была создана ваша компания и как она может удовлетворить их потребности. Это позволит установить связь с целевой аудиторией, расширить ее и мотивировать обратиться именно к вам.

- Эмоциональные связи: согласно исследованию, проведенному в 2010 г. крупнейшей в мире фирмой по связям с общественностью «Edelman», поколение Y, или поколение «нулевых», считает любовь к тем или иным брендам почти столь же важным аспектом самоидентификации, как религиозные взгляды или этническое происхождение. Бренды сумели войти в плоть и кровь современных молодых людей, наполювину живущих в Интернете.

- Эффективная коммуникация: сильный бренд способен вызвать доверие у целевой аудитории. Его сущность должна передаваться в брошюрах, электронных письмах и рекламных материалах, основная задача которых – вызвать отклик и тем самым повысить продажи. Люди, отдавшие предпочтение вашему бренду, должны быть уверены в том, что ваша продукция станет достойным вознаграждением за время, потраченное на чтение рекламы и поиск товаров.
- Последовательность: сосредоточьтесь на долгосрочных стратегиях последовательного развития бренда. Эта последовательность должна отражаться и в поведении бренда, и в линиях товаров, и в методах привлечения потребителей. Она позволяет расширять бизнес и усиливать присутствие компании на рынке, она же помогает поддерживать лояльность потребителей.

Многие мелкие организации и начинающие фирмы не уделяют должного внимания созданию бренда и той роли, которую он может сыграть в судьбе компании. Вот 10 причин, почему бренд так важен:

- Бренд делает компанию запоминающейся. Люди предпочитают иметь дело со знакомыми им компаниями. Если ваш бренд удачен и легко узнаваем, он помогает людям сделать выбор в пользу именно ваших товаров и услуг.
- Бренд помогает компании выделиться среди конкурентов. Сегодня важно выделяться на фоне толпы. Конкуренция уже не ограничивается местным уровнем; теперь вы соревнуетесь с другими участниками мирового экономического пространства. Как вам выделиться среди тысяч или миллионов похожих организаций? Только с помощью бренда.
- Бренд отражает философию компании. Ваш бренд – это вся совокупность элементов фирменного стиля, от логотипа до манеры сотрудников отвечать на телефон-



ные звонки: все это говорит потребителям о том, с кем они имеют дело. А правильно ли говорит?

- Бренд мотивирует и направляет персонал. Сильный бренд стимулирует сотрудников компании к достижению успеха. Он диктует их поведение, методы работы и способы достижения корпоративных целей.
- О сильном бренде говорят. Люди обожают делиться информацией о своих любимых брендах. Они носят бренды, едят бренды, слушают бренды и постоянно рассказывают о них окружающим. Естественно, вы никому не можете рассказать о бренде, если вы его не помните. Сильный бренд необходим для формирования эффективного канала «сарафанного радио».
- Сильный бренд помогает людям понять, чего стоит ожидать от компании. Обращаясь к сильному, последовательному бренду, люди точно знают, на что могут твердо рассчитывать при покупке его товаров и использовании его услуг.
- Ваш бренд представляет вас. Важно помнить, что бренд является вашим лицом. Вы – это ваш бренд, ваши сотрудники – это ваш бренд, ваши рекламные материалы – это ваш бренд. Что все это говорит о вас и о том обещании, которое вы даете клиентам?
- Бренд помогает сосредоточиться на поставленных целях и придерживаться выбранной стратегии. В отсутствие некой руководящей идеи очень легко сбиться с курса и забыть об изначальных задачах и планах. Четкая стратегия бренда помогает вам придерживаться философии компании и, исходя из нее, уверенно выбирать направленные маркетинговой деятельности.

- Бренд помогает установить с клиентами эмоциональную связь. Хороший бренд связан с людьми на эмоциональном уровне: они получают удовольствие, приобретая его товары. Покупка – это эмоциональное переживание, и сильный бренд помогает людям ассоциировать компанию с положительным опытом.
  - Сильный бренд придает компании дополнительную ценность. Бренд способен повысить ценность вашей организации, и его потенциал в этом смысле далеко превосходит возможности физических активов компании. Вспомните крупные и популярные бренды – Coca-Cola, Wrangler, Apple, Perugia, Ferrari: равна ли стоимость этих компаний цене их оборудования, товаров, складов и предприятий? Нет, эти компании стоят гораздо дороже своих физических активов и именно благодаря своим брендам.
  - Подводя итог: лучшие бренды опираются на идею – идею, которой могут придерживаться руководство и персонал компании, идею, которая способна найти отклик в душе потенциальных клиентов. Компания, создавшая сильный бренд и способная выполнить заложенные в нем обещания, получает огромные «дивиденды» в виде лояльности потребителей.
- Однако что же продают стоматологи? Лечение или доверие? Повышайте эффективность своей клиники за счет совершенствования управления, оптимизации цен, привлечения новых пациентов и укрепления своих профессиональных позиций. Не стоит забывать о воспринимаемом качестве услуг и повышении их ценности в глазах пациентов. Особое внимание следует уде-

лить расширению спектра терапевтических возможностей, что особенно важно в период экономического, социального и культурного кризиса.

Даже сегодня, в это непростое время, у стоматологических клиник есть возможности для роста, если они позаботятся об эффективности, привлекательности предложения, репутации и имидже. Профессионализм сотрудников клиники создаст ей доброе имя и оптимизирует вложения в рекламу. Чтобы повысить ценность услуг в глазах пациентов, вам необходимы новые инструменты личной и профессиональной коммуникации. Анализ «климата» в клинике, прикладная психология, Интернет-маркетинг и мотивационная информация – вот лишь некоторые из этих инструментов... ДТ

#### От редакции

Статья была впервые опубликована в журнале CAD/CAM №1, 2015; она открывает цикл из 4 материалов. Часть 2 была опубликована в журнале CAD/CAM №2 2015.

#### Информация об авторе

**Антонио Пелличиа (Antonio Pelliccia)** – профессор факультета экономики, маркетинга и менеджмента Католического университета Св. Сердца в Риме, Университетская клиника Агостино Джемелли, Больница Университета Вита-Салуте Сан Раффаэле в Милане. Консультант по корпоративным стратегиям и стратегическому управлению кадрами.

ap@arianto.it // www.arianto.it

## Установка моделей в артикулятор с помощью приложения MaxAlign: клинические аспекты

Лес Колмэн, Канада

### Введение

Значимость регистрации данных о пациенте невозможно переоценить. Карта пациента – не только юридический документ, но и информация, способствующая постановке диагноза и планированию лечения, а также общению с пациентом и взаимодействию с лабора-

торией. Клиницист может создавать как виртуальную, так и «физическую» документацию: для регистрации данных служат модели, лицевая дуга, сведения об артикуляции и фотографии. Правильная установка моделей в артикулятор позволяет получить важную информацию, качество которой непосредственно

влияет на окончательный план ортопедической реабилитации.

Однако если модели, правильно установленные в артикуляторе, дают массу ценной информации, то ошибки при их установке влекут за собой и появление ошибочных данных. Это может привести и к неправильной диагностике, и даже невер-

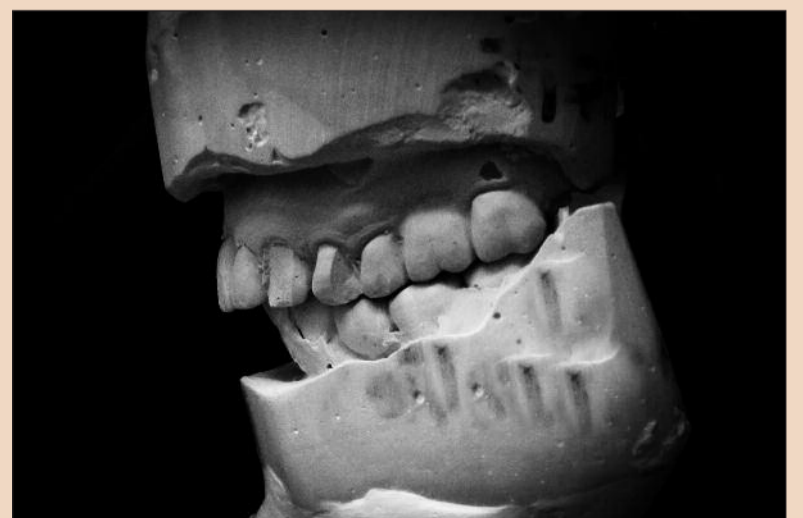

Рис. 1. Неправильная установка.



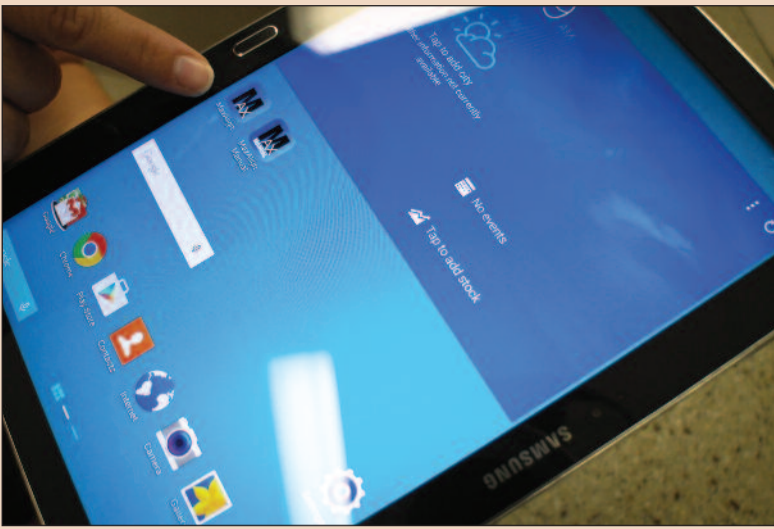


Рис. 2. Приложение для планшетного компьютера.

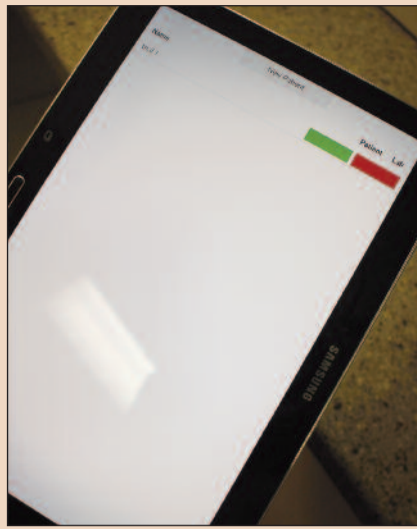


Рис. 3. Окно для регистрации данных о пациенте.




Рис. 4. Подставка для планшета.

печили хорошую визуализацию зубных рядов (см. рис. 6). Добившись нужного положения пациентки, нажали кнопку «am auto capture» («автоматическая съемка»). Снимок был сделан со вспышкой (рис. 7). Для оптимизации полученную фотографию можно кадрировать, стрелочные указатели позволяют задать необходимый размер центральных резцов (см. рис. 7). После этого фотографию сохраняют.

Следующим этапом является проверка окклюзии. Для этого использовали стандартную пленку Shimstock 8 мкм при максимальном фиссурно-бугорковом контакте зубов-антагонистов (рис. 8). Контакты отметили во втором окне приложения

ному плану лечения, основанному на ложных данных о высоте окклюзии, контактах и векторах усилий (рис. 1).

Взаимодействие клинициста и лаборатории остается важным аспектом, и оно все еще далеко от совершенства. Отсутствие документации затрудняет его еще больше. Чтобы предоставить технику всю необходимую информацию, нужны соответствующие средства коммуникации. Недостаток данных вынуждает техника работать «на глазок» и делать предположения, что в итоге всегда приводит к необходимости корректировать, если не переделывать ортопедическую конструкцию.

#### Предыстория: MaxAlign

Приложение MaxAlign (Max; Whip Mix) является средством коммуникации, позволяющим зарегистрировать важную информацию о пациенте. Данная технология, разработанная для планшетных компьютеров, предназначена для фиксации уникального набора данных и точной установки моделей в артикулятор с помощью фотографии пациента. Приложение Max позволяет получить калиброванную фотографию пациента и клиническую информацию к ней для установки моделей в артикулятор новым способом. Ниже описано эффективное применение приложения Max как инструмента получения клинической информации, имеющей огромное значение для лаборатории, страховой компании, клинициста и самого пациента.

#### Клиническая процедура

Пациентка 36 лет без существенных заболеваний в анамнезе обратилась в нашу клинику за консультацией по поводу эстетического лечения зубов фронтальной группы. С помощью стандартных оттисковых ложек получили альгинатные слепки, по которым отлили модели из гипса Jade Stone (Whip Mix), после чего использовали приложение Max.

Загрузили приложение Max на планшетный компьютер Samsung (находящийся на балансе клиники) и запустили его (рис. 2). Ввели данные о пациентке (рис. 3). Затем установили планшет на подставку (входит в комплект) и закрепили ее зажимы, чтобы обеспечить вертикальную ориентацию экрана (рис. 4). Планшет следует располагать так, чтобы логотип Samsung и, соответственно, камера находились справа. Пациентку усадили прямо, выровняв окклюзионную плоскость параллельно полу, планшет установили на подставку для инструментов (рис. 5). В приложении Max есть направляющие прямые для позиционирования средней линии и режущих краев резцов верхней челюсти, а также глаз и нижнего края лица. Подставку для инструментов установили достаточно близко к пациентке, чтобы скоординировать положение черт ее лица и направляющих на экране планшета (рис. 6). С помощью ретрактора щек обес-

40-й Московский  
международный  
стоматологический  
форум и выставка



# Дентал-Экспо

## 26-29 сентября 2016

Москва, Крокус Экспо  
павильон 2, залы 5, 7, 8  
Проезд: м. «Мякинино»

На правах рекламы, 18+

www.dental-expo.com

Устроитель:  
**DENTALEXPO®**

Стратегический партнер

S.T.I.dent - спонсор выставки, эксклюзивно представляет  
**Septanest®**

Генеральный информационный партнер  
**Стоматология сегодня**

Генеральный научно-информационный партнер  
**DENTAL TRIBUNE**





Рис. 5. Позиционирование планшета.

Реклама

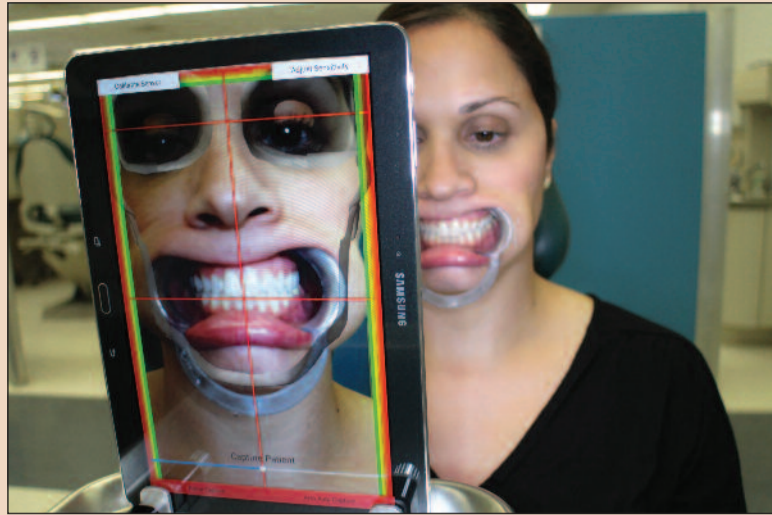

Рис. 6. Режим съемки в приложении Мах.

Мах (рис. 9). В этом окне схематично представлены квадранты зубных дуг, каждый квадратик обозначает один зуб. Чтоб зарегистрировать данные о контактах, необходимо однократно коснуться соответствующих квадратов (см. рис. 9).

Фотография и данные об окклюзии сохраняются на планшете; стоматолог может закрыть приложение или продолжить использовать его при установке моделей. Если установку моделей в артикулятор осуществляет техник, работа стоматолога с приложением Мах на этом заканчивается. Полученную клиническую информацию можно отпра-




Рис. 7. Фотография пациентки.

вить в лабораторию по электронной почте в виде файла в формате «jpeg» или «pdf». Техник может использовать эти данные в соответствии с инструкциями приложения для точной установки моделей в артикулятор (рис. 10).

#### Обсуждение

При обследовании выявили окклюзию I класса, вертикальное перекрытие 20%, горизонтальное перекрытие 0/2 мм, клыкковое ведение и признаки парафункциональной привычки. Диагностировали легкое изменение цвета композитных реставраций на передних зубах и бруксизм. Пациентке предложили несколько вариантов лечения, от предварительного отбеливания с последующей минимально инвазивной заменой реставраций до установки керамических виниров. Также рекомендовали ношение окклюзионной шины. Хотя пациентка пока так и не выбрала вариант лечения, данные, полученные с помощью приложения Мах, обладают высокой ценностью для клинициста, пациентки и ее страховой компании. Если лечение будет продолжено, информацию об окклюзии, ведении и эстетических параметрах можно будет передать в лабораторию.

Приложение Мах заметно упрощает регистрацию клинических данных. Сама процедура крайне проста, направляющие облегчают правильное позиционирование, а поле данных об окклюзии содержит важную дополнительную информацию, которую зачастую упускают из виду. Никаких сбоев или ошибок программы в процессе работы не наблюдалось. Пациентка также сочла процедуру очень быстрой и удобной.

Приложение Мах обладает рядом функций, гарантирующих оптимальную съемку. В нем, например, имеется датчик, следящий за правильным расположением планшета при фотографировании пациента; при ошибочном расположении съемка не производится. Для настройки датчика может потребоваться калибровка; планшет устанавливают на столике для инструментов в вертикальном положении и нажимают кнопку «calibrate sensor» («откалибровать датчик»). Чувствительность датчика также можно отрегулировать с помощью соответствующей кнопки («adjust sensitivity»). Если на все эти действия нет времени, можно воспользоваться кнопкой «force captu-

# События осени

## V Российско-Европейский Конгресс по детской стоматологии REPDC

26-27 сентября, в рамках выставки «ДЕНТАЛ-ЭКСПО 2016» | Москва, Крокус Экспо

В этом году конгресс проходит при поддержке Европейской ассоциации детской стоматологии EAPD. В Москву впервые приезжает Президент EAPD, главный врач клиники лечебной базы университета г. Гент (Бельгия) проф. Рита Коуэлз с докладом по актуальной сегодня теме «Применение лазера в детской стоматологии». Также Москву вновь посетит признанный гуру детской стоматологии профессор и зав. кафедрой детской стоматологии стоматологического факультета университета г. Лидс (Великобритания) Монти Даггал, который выступит на конгрессе с докладом «Инновационный подход к лечению травмы витальных и девитальных передних зубов с несформированным корнем. Традиционный и биологический методы». Конгресс приветствует Паст-президента EAPD, директора государственного детского стоматологического центра в Афинах Ника Лигидакиса с докладом «Протоколы лечения передних постоянных зубов при нарушении их прорезывания».

На конгрессе выступят: декан стоматологического факультета университета г. Лиона (Франция), директор рабочей группы ERO FDI и эксперт ВОЗ проф. Дени Буржуа; зав. кафедрой детской стоматологии МГМСУ им. А.И. Евдокимова, представитель от России в Комитете наций в Международной ассоциации детской стоматологии (IAPD) проф. Л.П. Кисельникова; Паст-президент Ассоциации стоматологов Белоруссии, проф. П.А. Леус; член Национальной Академии эстетической стоматологии, проф. Т.Н. Модина; зав. кафедрой рентгенологии в стоматологии СПбИНСТОМ проф. М.А. Чибисова; руководитель Научного общества молодых ученых и студентов стоматологической секции УГМУ Н.В. Ожгихина; зав. учебной частью кафедры детской стоматологии МГМСУ Т.Е. Зуева.

Во время конгресса будет проводиться конкурс на лучший клинический случай по разделу «Детская стоматология» среди молодых врачей до 35 лет. Победителям будет дана возможность выступить на конгрессе с докладом по клиническому случаю.

**Подробности и регистрация на сайте [repdc.moscow](http://repdc.moscow)**

## Научный курс Фабио Горни (Милан, Италия)

28 сентября, в рамках выставки «ДЕНТАЛ-ЭКСПО 2016» | Москва, Крокус Экспо

Один из ведущих специалистов в мире в области эндодонтии и реставрации, основатель проекта Style Italiano Endodontics, доктор Фабио Горни (Милан, Италия) представит последние научные достижения на всех этапах эндодонтического лечения. Особое внимание будет уделено современным тенденциям обработки и дезинфекции системы корневых каналов как ключевому фактору в долгосрочном прогнозе. Авторский курс доктора Фабио Горни состоит из двух частей: основной научной программы и воркшопа (демонстрационно-практического курса). Мероприятие состоится в большом конференц-зале отеля Аквариум (Крокус-Экспо, павильон 3).

**Подробности и регистрация на сайте [www.endopoint.com](http://www.endopoint.com).**



## Курс по эндодонтии профессора Makeевой И.М.

10 сентября, Екатеринбург | 15 октября, Нижний Новгород

Тема: Безопасная эндодонтия: эндодонтическое лечение как фактор риска бактериемии и формирования очага хронической инфекции.

В рамках научного мероприятия будут рассмотрены современные методики эндодонтического лечения, обеспечивающие безопасность и эффективность в долгосрочном прогнозе (на основе научных исследований в рамках МГМУ им. Сеченова). Курс позволит докторам изучить важные аспекты, приводящие к тяжелым последствиям и неудачному исходу лечения. Предложенные методики помогут врачам добиться максимально эффективного результата в долгосрочном прогнозе, не подвергая при этом риску здоровье пациента.

**Подробности и регистрация на сайте [www.endopoint.com/program-2/makeeva.html](http://www.endopoint.com/program-2/makeeva.html)**





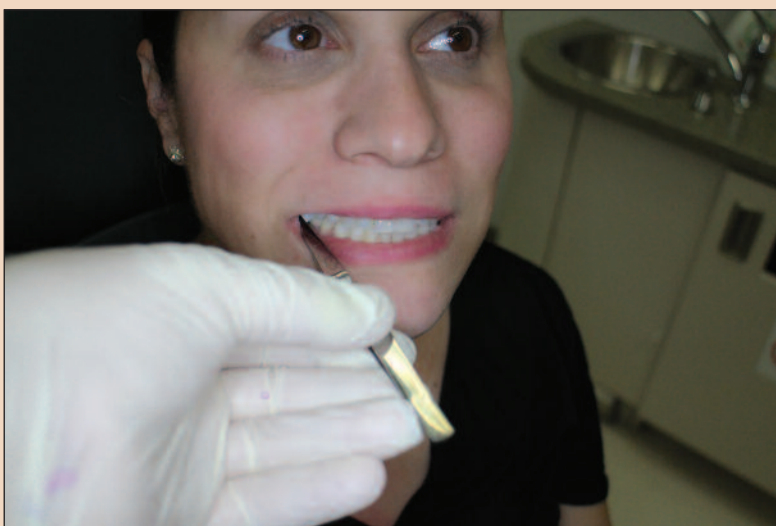


Рис. 8. Регистрация окклюзии.

ге» («принудительная съемка»), которая позволяет заблокировать работу датчика и сделать фотографию.

Желательно, чтобы разработчики добавили в следующую версию приложения опцию сохранения данных в формате «.stl», что обеспечило бы возможность более широкой передачи данных и их использования вместе с другими цифровыми изображениями при виртуальном моделировании.




Рис. 9. Внесение данных об окклюзии в карту пациента.



Рис. 10. Модели в артикуляторе.

#### Вывод

Приложение Мах позволяет применить новый подход к установке моделей в артикулятор, а также использовать планшетный компьютер для более эффективной работы с анатомическими и эстетическими данными. Правильно установленные в артикулятор модели дают важную для диагностики и планирования лечения информацию и служат полезным рабочим пособием как для студентов и недавних выпускников, так и опытных клиницистов.

По сравнению с традиционными инструментами, например лицевой дугой, приложение Мах обеспечивает легкое, эффективное и точное получение важной для стоматолога и пациента информации. Простота его применения вполне может побудить клиницистов использовать Мах в повседневной работе. Это, в свою очередь, будет способствовать повышению эффективности коммуникации с лабораторией и пациентами, достижению лучших результатов при создании ортопедических конструкций и большей удовлетворенности как пациента, так и его лечащего врача. ■

#### От редакции

Статья была впервые опубликована в журнале CAD/CAM №3, 2015.

#### Информация об авторе

**Доктор Лес Колмэн (Les Kalman)** является доцентом кафедры реставрационной стоматологии и руководителем программы общественно-просветительской деятельности Школы медицины и стоматологии им. Шулиха при Западном университете в Лондоне (Канада). Его исследования посвящены, среди прочего, медицинским устройствам и технологиям, важным в контексте клинической стоматологии. Программа общественно-просветительской деятельности входит в учебный план старших курсов и направлена на оказание стоматологической помощи малообеспеченным людям.

Доктор Колмэн написал ряд статей для канадских и международных журналов, освещающих широкий спектр вопросов, в том числе получение оттисков в педиатрии и одномоментную установку имплантатов. Он является членом Международной группы по имплантологии, Академии остеointеграции, Американской академии имплантологии и Международного конгресса имплантологов, а также обладателем дипломов двух последних организаций. Кроме того, доктор Колмэн – основатель и президент компании Research Driven, занимающейся вопросами интеллектуальной собственности в сфере медицинского оборудования. Свободное время доктор Колмэн посвящает фотографии; он является аккредитованным фотокорреспондентом соревнований MotoGP. Связаться с доктором Л.Колмэном можно по адресу электронной почты: lkalman@uwo.ca.



Реклама

**FKG**  
swiss endo

**3D agility\_**  
The One to Shape your Success

**XP ENDO®**  
shaper

**Vallex M**  
www.vallexm.ru

**FKG Dentaire SA**  
www.fkg.ch



# Принципы назначения селективного нестероидного противовоспалительного препарата Нимесил в комплексном лечении герпетического стоматита

И.А.Сохова, И.А.Новикова

Большинство патологических состояний и лечебных манипуляций в стоматологии сопровождается воспалением и болевым синдромом. Известно, что боль негативно влияет на состояние человека, вызывая нарушения нормального функционирования органов и систем. Поэтому необходимо обеспечивать не только анестезию при проведении лечебных манипуляций и оперативных вмешательств, но и безболезненность послеоперационного периода. Традиционно в медицине применяют нестероидные противовоспалительные препараты (НПВП), обладающие обезболивающим, жаропонижающим и противоотечным действием.

Часто пациентам назначают селективные НПВП, основным побочным эффектом которых является негативное влияние на слизистую оболочку желудка, связанное со способностью угнетать циклооксигеназу-1, что ограничивает срок приема и дозировку. Именно поэтому для стоматологических пациентов следует предпочесть назначение препарата группы селективных НПВП. Нимесил создан на основе нимесулида и относится к группе сульфанилидов. Его обезболивающее, жаропонижающее и противовоспалительное действие основано на способности действующего вещества селективно блокировать циклооксигеназу-2 и тормозить синтез простагландинов в очаге воспаления. Так как угнетающее влияние на

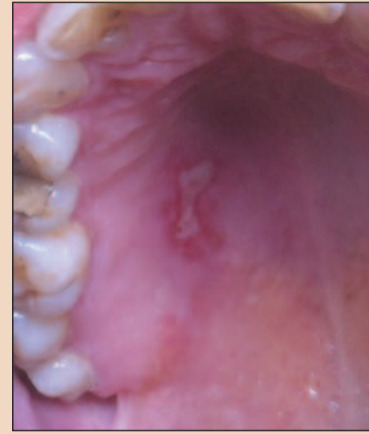циклооксигеназу-1 выражено слабее, то и негативное воздействие на слизистую оболочку практически отсутствует.

Важной характеристикой препарата являются скорость и продолжительность действия: обезболивающий эффект Нимесила наступает уже через 30 мин после приема, а продолжительность действия препарата составляет около 6 ч. Важным параметром является форма приема препарата. Так как после стоматологических вмешательств возможно затруднение открывания рта, то удобство применения Нимесила обусловлено тем, что он представляет собой водорастворимую форму и пациентам проще его принимать внутрь. Мы назначаем Нимесил в следующих случаях: при лечении осложненной кариеса, во время активной фазы ортодонтического лечения, при травме и воспалительных заболеваниях челюстно-лицевой области, в послеоперационном периоде, при гиперчувствительности в процессе профессионального отбеливания, при лечении заболеваний слизистой оболочки рта. Применение Нимесила после оперативных вмешательств обосновано еще и потому, что он обладает противовоспалительным действием.

Клинический пример применения Нимесила в комплексном лечении стоматологической патологии: в отделение терапевтической стоматологии обратилась пациентка И. 50 лет с жалобами на резко болез-

ненное образование на небе, боль усиливается при приеме пищи и даже при питье, сохраняется в покое, это сочетается с недомоганием и подъемом температуры до 37,0°C. Накануне пациентка испытала переохлаждение и перенесла сильный стресс. Болезненность неба справа появилась неделю назад в виде ограниченной области, дотрагиваться до которой было неприятно. Аппликации облепихового масла не помогли, далее возникли две расположенные рядом болезненные эрозии, которые через сутки слились в одну, резко болезненную. Из анамнеза: пациентка страдает хроническим рецидивирующим герпесом (1–2 рецидива в год), однако высыпания обычно локализовались на верхней губе. При осмотре: на небе справа в области зубов обширная эрозия с фестончатыми краями, резко болезненная при прикосновении, покрытая фибринозным налетом (см. рисунок). Симптом Никольского отрицателен. Был поставлен диагноз «герпетический стоматит».

Так как от начала заболевания прошло более 4 дней и повторных высыпаний не было, то в назначении противовирусных препаратов внутрь нет смысла. Основной целью терапии являются устранение болевого синдрома, обеспечение эпителизации эрозий и коррекция местного иммунного статуса. Для устранения недомогания и выраженного болевого синдрома па-



Герпетическая эрозия на слизистой оболочке неба справа.

циентке назначили препарат Нимесил, его растворимая форма позволяет не травмировать эрозию. Рекомендованная схема назначения Нимесила: 100 мг препарата непосредственно после завершения операции, первые 3 дня после операции – дважды в день по 100 мг, затем – только при возникновении болевого синдрома. Препарат необходимо растворять в 100 мл воды комнатной температуры непосредственно перед применением. Максимально возможная длительность приема Нимесила 15 дней, но, как правило, при назначении Нимесила в стоматологической практике в таких длительных курсах нет необходимости. Однако в нашем случае мы рекомендовали принимать Нимесил по мере

возникновения болевого синдрома. Для обеспечения эпителизации эрозии назначили дентальный Солкосерил в смеси с гидрокортизоновой мазью (1:1) 2–3 раза в день. Так как при чистке зубной щеткой существует риск травмы, то для очищения небных поверхностей моляров и премоляров рекомендовали монолучковую зубную щетку. Для коррекции иммунного статуса назначили препарат Имудон. Диета – щадящая, с исключением острого, твердого, кислого и горячего до полной эпителизации эрозий.

Пациентка сообщила, что прием Нимесила устранил боль, причем двукратного приема препарата было достаточно. Полная эпителизация эрозии завершилась через 5 дней. Таким образом, включение препарата Нимесил в комплексное лечение заболеваний слизистой оболочки рта позволяет устранить болевой синдром без риска осложнений со стороны желудочно-кишечного тракта и улучшить качество жизни наших пациентов. [1]

## Контактная информация

И.А.Сохова, канд. мед. наук, доцент,  
И.А.Новикова, канд. мед. наук, доцент,  
ГБОУ ВПО Первый Московский государственный медицинский университет им. И.М.Сеченова Минздрава России

Реклама

Правильный выбор

Новинка!

СТОМАТОЛОГИЯ РОССИИ  
ЕЖЕГОДНЫЙ СПРАВОЧНИК  
ДВА ТОМА  
БЕСЦЕННОЙ ИНФОРМАЦИИ  
ДЛЯ  
КАЖДОГО СТОМАТОЛОГА  
WWW.MIENF.RU

Реклама

Dental Tribune International

# ESSENTIAL DENTAL MEDIA

www.dental-tribune.com

dti | Dental Tribune International



# Комплексное лечение эндодонто-пародонтальных поражений: клинические примеры

И.М.Макеева, А.Ю.Туркина

Обострение эндодонто-пародонтальных поражений нередко является причиной удаления зуба. Основной причиной неудачи при консервативном лечении таких поражений является неполный диагноз (например, только периапикальный абсцесс или только пародонтальный абсцесс) и, соответственно, от-

сутствие комплексного лечения. В случае обострения эндодонто-пародонтального поражения необходимо как эндодонтическое лечение, так и обработка пародонтального кармана. Для купирования гнойного процесса целесообразно также назначение антибиотиков, что позволяет значительно повысить эффек-

тивность лечения и избежать радикального хирургического вмешательства.

При выборе антибактериального препарата необходимо учитывать следующие факторы: эффективность в отношении анаэробной флоры, способность проникать в мягкие ткани, безопасность для пациента. В последние годы все чаще при лечении воспалительных заболеваний челюстно-лицевой области стали использовать антибиотики группы макролидов и фторхинолонов.

В нашей практике в комплексной терапии при консервативном лечении эндодонто-пародонтальных поражений мы используем антибиотики группы макролидов.

## Клинический пример №1

Пациентка 50 лет обратилась с жалобами на постоянные боли в области зуба 46, усиливающиеся при накусывании, припухлость десны в области зуба 36. Из анамнеза: 2 года назад было проведено лечение по поводу кариеса. Боли при накусывании появились 2 дня назад. При осмотре: на окклюзионной, дистальной и вестибулярной поверхностях 46 – пломбы из композитного материала, вертикальная и горизонтальная перкуссия 46 болезненна, определяются гиперемия и припухлость десны в области 46, с вестибулярной стороны – глубокий пародонтальный карман с гнойным отделяемым. На рентгенограмме: корневые каналы 46 не запломбированы, определяется разрежение костной ткани в области верхушки

дистального корня, а также в области фуркации (рис. 1, а). Был поставлен диагноз: эндодонто-пародонтальное поражение, пародонтальный абсцесс. Под инфильтрационной анестезией был проведен закрытый кюретаж пародонтального кармана, получен обильный гнойный экссудат, ирригация пародонтального кармана 0,05% раствором хлоргексидина биглюконата. Также было проведено эндодонтическое лечение зуба 46: раскрытие полости зуба, механическая и медикаментозная обработка корневых каналов, ирригация 3% раствором гипохлорита натрия, дистиллированной водой и 2% раствором хлоргексидина биглюконата, временная obturация пастой «Metarex», рекомендован прием антибактериального препарата в течение 10 дней. При повторном посещении через 10 дней: жалоб нет, перкуссия безболезненна, экссудации из пародонтального кармана нет, на рентгенограмме – положительная динамика (рис. 1, б). Проведена повторная обработка корневых каналов и повторная временная obturация, рекомендовано динамическое наблюдение, при восстановлении костной ткани – постоянная obturация корневых каналов.

## Клинический пример №2

Пациент 25 лет обратился с жалобами на появление «гнойничка» на десне в области зуба 36. Из анамнеза: год назад было проведено эндодонтическое лечение зуба 46, 3 дня назад появились боли при накусывании, а затем – «гнойничок» на дес-

не. При осмотре: на окклюзионной поверхности зуба 46 – пломба из композита, перкуссия зуба слабо болезненна, пальпация переходной складки безболезненна, с вестибулярной стороны, в области фуркации определяется отверстие свищевого хода с гнойным отделяемым, пародонтальный карман 6 мм. На рентгенограмме: корневые каналы зуба 46 запломбированы, в области верхушки мезиального корня и в области фуркации корней – разрежение костной ткани с нечеткими контурами (рис. 2, а). Диагноз: эндодонто-пародонтальное поражение, периапикальный абсцесс со свищом. Лечение: удалена пломба, мезиальные корневые каналы распломбированы, проведена ирригация коневых каналов 3% раствором гипохлорита натрия, дистиллированной водой и 2% раствором хлоргексидина биглюконата, временная obturация пастой «Metarex», рекомендован прием антибактериального препарата в течение 10 дней, повторное посещение через 10 дней. При повторном посещении через 10 дней: жалоб нет, перкуссия безболезненна, отверстие свищевого хода закрылось, на рентгенограмме – положительная динамика (рис. 2, б). Проведена повторная обработка корневых каналов и повторная временная obturация, рекомендовано динамическое наблюдение, при восстановлении костной ткани – постоянная obturация корневых каналов.

## Заключение

Применение антибиотиков в комплексном лечении эндодонто-пародонтальных поражений позволило быстро купировать гнойный процесс при обострении хронических воспалительных заболеваний и избежать удаления зуба, дальнейшее лечение протекало без обострений. **DT**

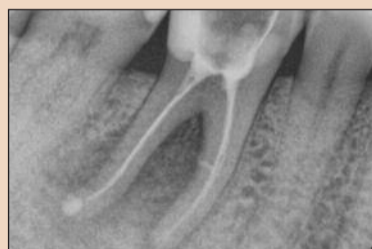
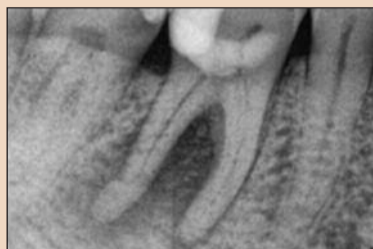
Рис. 1: а – зуб 46 до начала лечения; б – рентгенограмма зуба 46 через 10 дней после начала лечения.

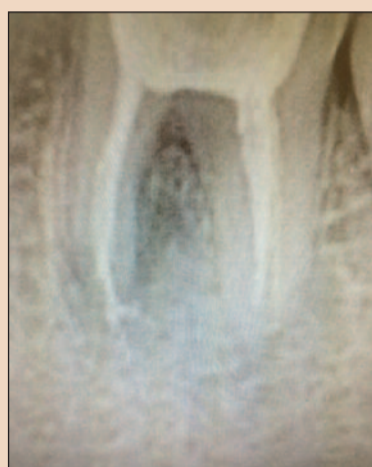
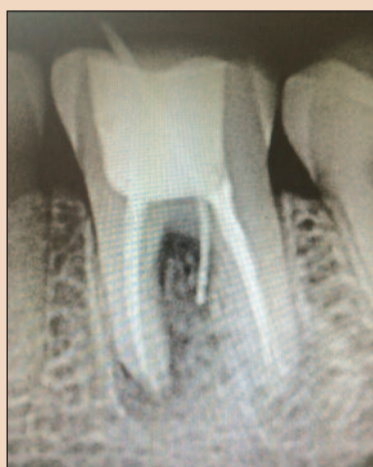
Рис. 2: а – рентгенограмма зуба 36 до лечения; б – рентгенограмма зуба 46 через 10 дней после начала лечения.

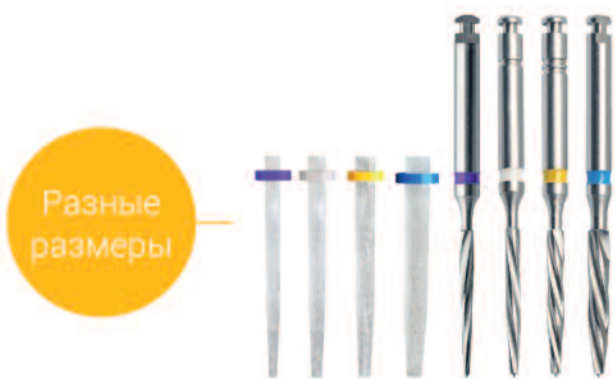
Реклама

## Высокая светопроницаемость и коническая форма

angelus

### Exacto

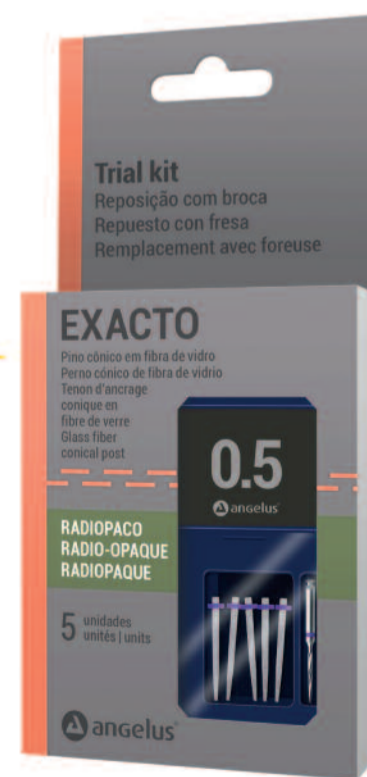
Конический стекловолоконный внутриканальный штифт



Разные размеры

Более высокая рентгеноконтрастность

- Более высокая рентгеноконтрастность - хорошая рентгенографическая визуализация
- Стандартные боры с неактивным кончиком - штифты точно откалиброваны в соответствии с входящими в набор боррами
- Высокая плотность волокон - улучшенные механические характеристики штифтов
- Специальное стекловолокно - высокая светопроницаемость



Размеры: 0,5, 1, 2 и 3.



МЕДЕНТА

Phone: +7 (499) 946-4609 - shop@medenta.ru

Fax: +7 (499) 946-46-10 - www.medenta.ru

www.angelus.ind.br



# Анализ улыбки и ее моделирование с помощью программы Photoshop

Эдвард Макларен, Ли Калт, США

Эстетику лица и зубов можно оценивать тремя разными способами. Традиционным методом является изучение макроэлементов, т.е. оценка соотношения лица, губ, десен и зубов; важно, чтобы пропорции

этих элементов воспринимались как эстетичные. На уровне микроэлементов учитываются эстетика отдельных зубов, их цвета и формы, которые также должны быть приятны для глаза.

## Введение: анализ и эстетическое моделирование улыбки

При планировании эстетического лечения традиционно прибегают к общепринятым концепциям моде-

???	???
Эстетика лица	Общая форма и пропорции лица
Эстетика рото-лицевой области	Соотношение челюстей, средней линии зубов, рта и лица
Эстетика ПР	Губы, зубы и десны: соотношение губ с зубными дугами, деснами и зубами
Эстетика зубодесневой области	Соотношение зубов и десен как по отдельности, так и в комплексе
Эстетика зубов	Макро- и микропараметры зубов



Рис. 2. Фотографии пациента в профиль дают наилучшее представление о том, каких именно специалистов – ортодонт или челюстно-лицевых хирургов – следует привлечь к решению задачи улучшения внешности.

Реклама



XVII Международная специализированная выставка

# ДЕНТАЛ-ЭКСПО. СТОМАТОЛОГИЯ УРАЛА 2016

12-14 октября 2016  
г. Уфа, ВДНХ-ЭКСПО, ул. Менделеева, 158



Организаторы:

**ЛИГАС** ЛIGAS

Выставочный центр «Лигас», г. Уфа  
Тел./факс: +7 (347) 253-77-00  
E-mail: ligas@ufanet.ru  
Http://www.ligas-ufa.net

**DENTALEXPO**

DENTALEXPO, г. Москва  
Тел./факс: +7 (499) 707-23-07  
E-mail: info@dental-expo.com  
Http://www.dental-expo.com

При поддержке:



Министерство здравоохранения Республики Башкортостан



Стоматологическая Ассоциация России (СтАР)



Стоматологическая Ассоциация Республики Башкортостан

Информационный партнер:






Рис. 1. Три фотографии пациента помогают проанализировать возможности улучшения эстетики его лица и улыбки.

лирования улыбки в соответствии с устоявшимися параметрами. Стандартные методы измерения формы, цвета и эстетических параметров зубов облегчают взаимодействие стоматолога, техника и пациента. Особую значимость имеет вид зубов фронтальной группы – так называемой эстетической зоны.

Rufenacht включил в анализ улыбки оценку эстетики лица, челюстно-лицевой эстетики и эстетики зубов, подразумевая при этом изучение упомянутых макро- и микроэлементов. Еще более подробная классификация выделяет 5 уровней эстетики: лица, орофаци-



Рис. 3. Линия, проведенная через точки Glabella, Subnasale и Pogonion, позволяет быстро оценить эстетику лица без рентгенограмм и определить необходимость в изменении тех или иных элементов.

### 3. ЭСТЕТИКА ПОЛОСТИ РТА (губы, зубы и десны) – оценка расположения режущих краев центральных резцов

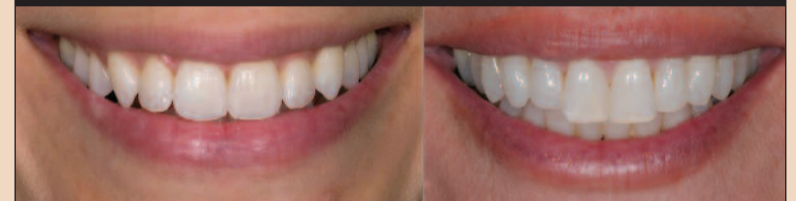

Рис. 4. Моделирование улыбки начинают с оценки расположения режущих краев зубов верхней челюсти.

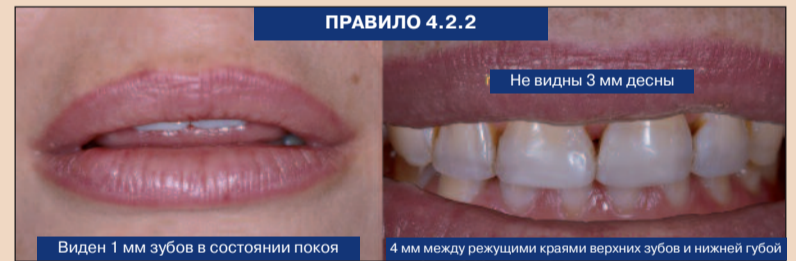

Рис. 5. Согласно правилу «4.2.2» этой улыбке недостает эстетичности; виден только 1 мм зубов (фото слева), совершенно не видны десны, а расстояние между режущими краями зубов верхней челюсти и нижней губой составляет 4 мм (фото справа).

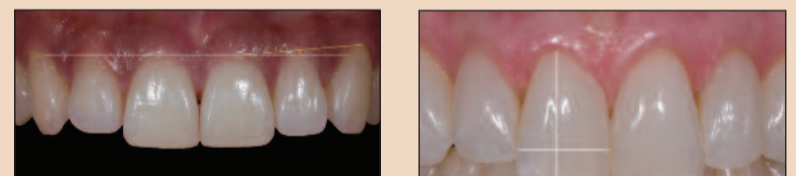

Рис. 6. Симметрия десны относительно центральных резцов, латеральных резцов и клыков является важным условием эстетичности улыбки. Оптимальная эстетика достигается в том случае, если линия десны относительно горизонтальна и симметрична по отношению к средней линии.

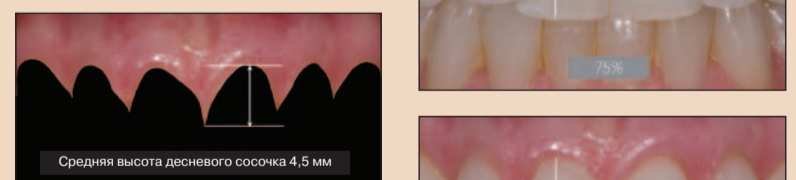

Рис. 7. Идеальное расстояние между дугообразным краем десны и ее сосочком составляет 4–5 мм.

альной области, полости рта (ПР), зубодесневой области и зубов (см. таблицу).

### Начало анализа улыбки: оценка эстетики лица и орофациальной области

Процесс анализа/моделирования улыбки начинается на макроуровне, с изучения лица пациента в целом, затем переходит к оценке отдельных зубов и завершается выбором материалов. Значительно облегчает задачу анализа получение большого количества фотографий (анфас и в профиль).

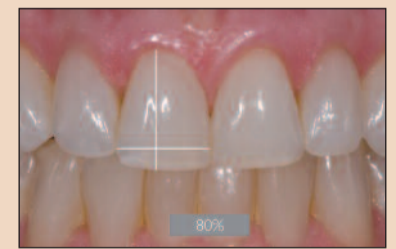
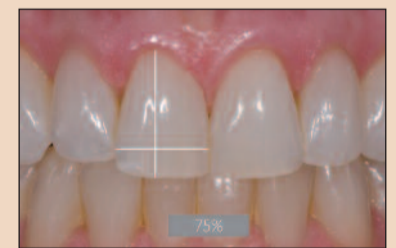
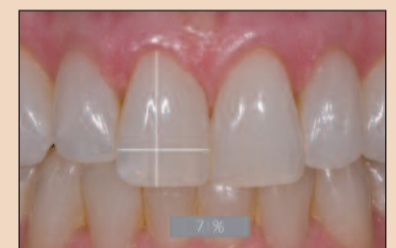Рис. 8–10. Приемлемое соотношение ширины и длины зубов составляет от 70 до 85%, идеальное – от 80 до 85%.

Итак, сначала оценивают лицо, его части и их пропорции, уделяя внимание вопросу о том, как на них скажется стоматологическое лечение. В ходе этого анализа изучают соотношение третей лица (рис. 1). Если какие бы то ни было элементы любой трети лица непропорциональны, лицо и/или улыбка кажутся неэстетичными.



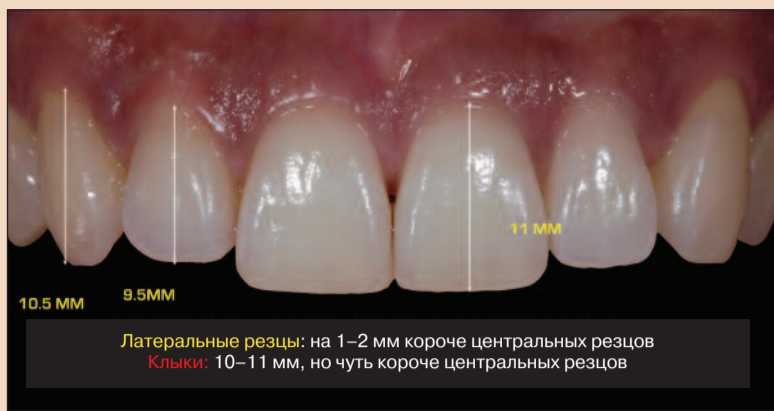

Рис. 11. Минимальная приемлемая длина центральных резцов составляет 11 мм, причем латеральные резцы должны быть на 1–2 мм, а клыки – на 0,5–1 мм короче центральных резцов; такие пропорции воспринимаются как эстетичные.

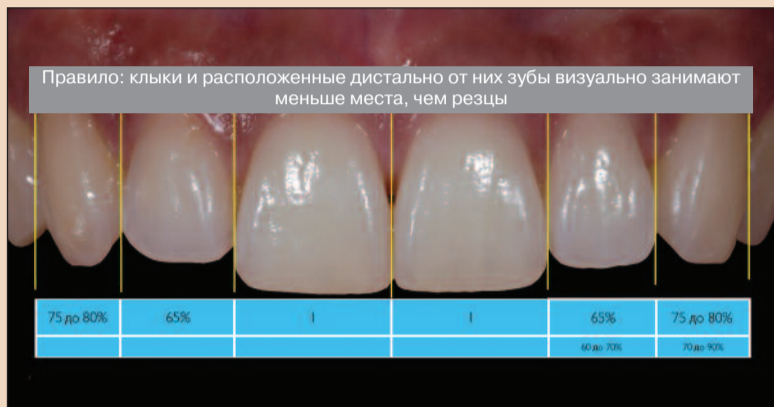

Рис. 12. При эстетичной улыбке клыки и расположенные дистально от них зубы визуально занимают меньше места, чем резцы.

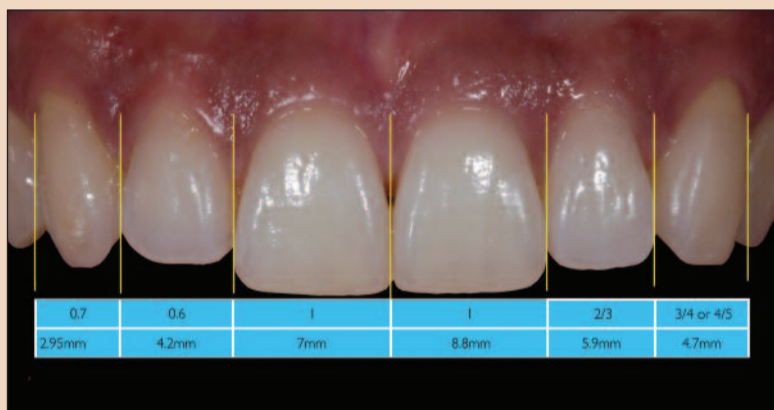

Рис. 13. Общее правило моделирования пропорциональной улыбки гласит, что ширина латеральных резцов должна составлять 2/3 ширины центральных резцов, а клыков – 4/5 ширины латеральных резцов.

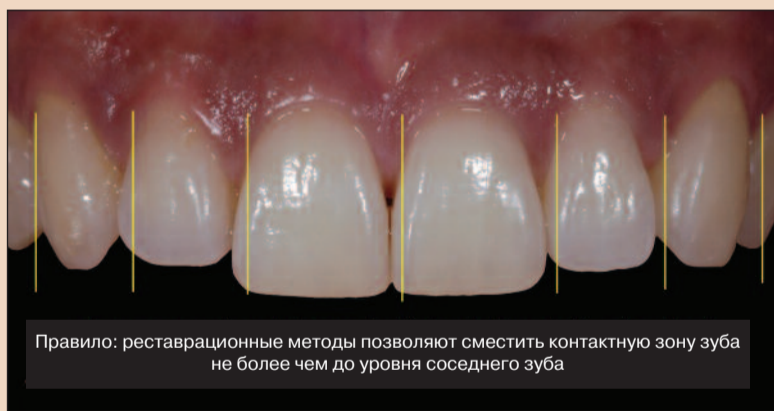

Рис. 14. Реставрационные методы позволяют сместить контактную зону зуба не более чем до уровня соседнего зуба.

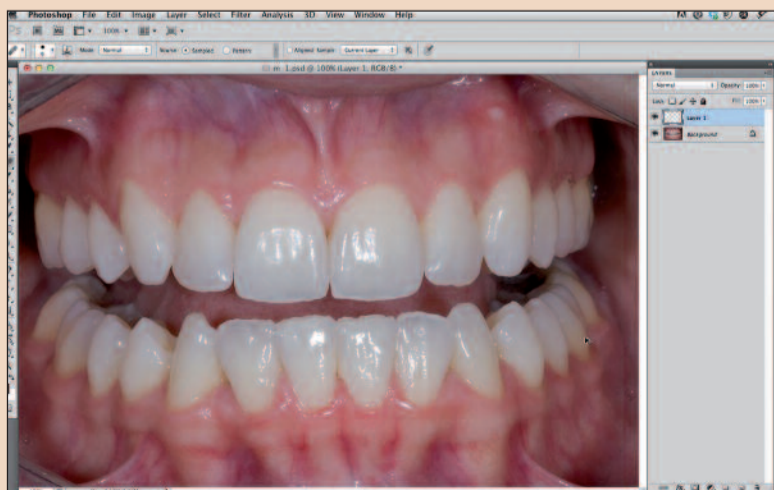

Рис. 15. Программа Photoshop является эффективным и недорогим инструментом цифрового моделирования улыбки и успешной коммуникации с пациентом. Чтобы нарисовать шаблон, откройте в программе изображение красивой улыбки и добавьте новый прозрачный слой.

Подобная оценка помогает определить объем и характер лечения, необходимого для улучшения эстетики. В зависимости от сложности и уникальности клинического случая, например, при чрезмерной длине лица и его нижней трети (рис. 2), достижение желаемых результатов может потребовать не только реставрационного лечения, но и вмешательства ортодонта. В других – но не во всех – случаях реставрационное лечение позволяет в достаточной степени изменить высоту окклюзии, чтобы улучшить эстетику лица при условии исходной пропорциональности его третей (рис. 3).

Оценка эстетики ПР

Планирование лечения традиционно начинают с оценки соотношения губ, зубов и десен, которое является определяющим для эстетики ПР. Процесс оценки начинается с определения идеального расположения режущих краев зубов верхней челюсти (рис. 4). Это идеальное положение определяют относительно нескольких опорных точек. Следующие вопросы помогают определить оптимальное положение режущих краев:

- Где режущие края зубов верхней челюсти должны быть относительно общего контура лица?
- Насколько зубы должны быть видны в статике и динамике?

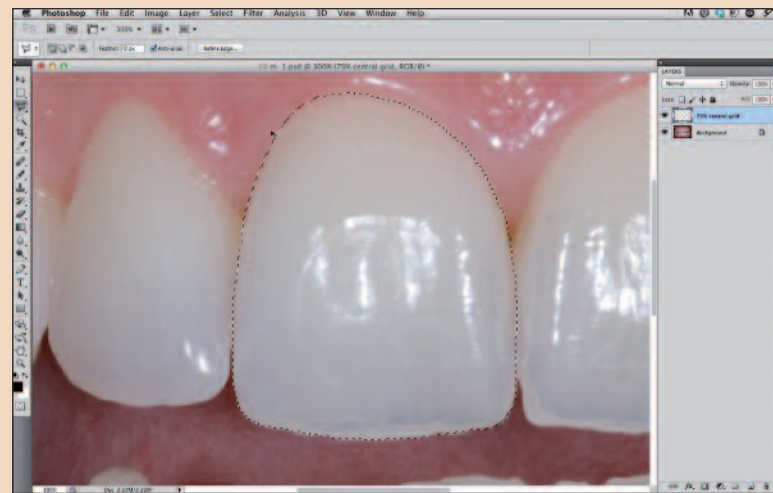


Рис. 16. Выбирать отдельные зубы удобно с помощью инструмента «Polygonal lasso» («Многоугольное лассо»).

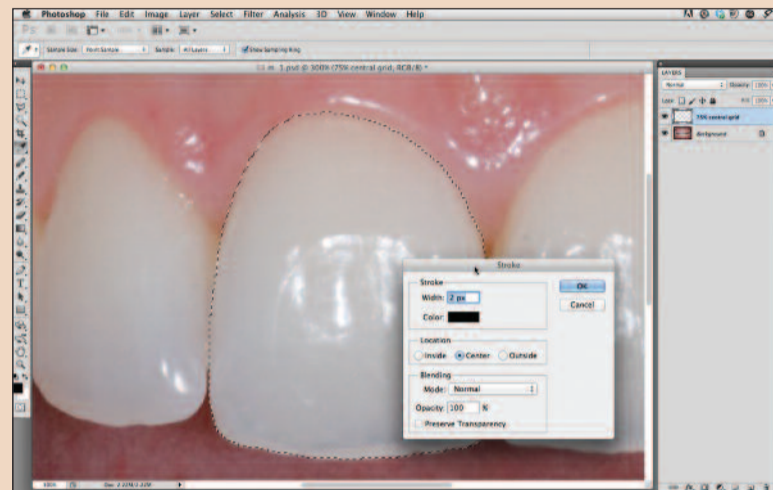


Рис. 17. Нажмите «Edit>Stroke» («Редактирование>Выполнить обводку»), затем используйте линию толщиной 2 пикселя (выбрав черный цвет), чтобы обвести выбранный участок. Прозрачный слой должен быть активным рабочим слоем.

→ ДТ стр. 10

Реклама

# ДЕНТАЛ-ЭКСПО

## Санкт-Петербург

9-я Международная выставка оборудования, инструментов, материалов и услуг для стоматологии

**25–27 октября 2016**  
Санкт-Петербург, КВЦ «ЭКСПОФОРУМ»

Забронируйте стенд · [dentalexpo-spb.ru](http://dentalexpo-spb.ru) · [dental-expo.com/spb](http://dental-expo.com/spb)

Организаторы:

+7 (812) 380 60 06/00  
dental@primexpo.ru

+7 (499) 707 23 07  
region@dental-expo.com